

# TESIS DOCTORAL

FACULTAD DE MEDICINA  
UNIVERSIDAD DE GRANADA



UNIVERSIDAD  
DE GRANADA

ESCUELA DE DOCTORADO DE CIENCIAS DE LA SALUD

PROGRAMA DE DOCTORADO EN MEDICINA CLÍNICA Y SALUD PÚBLICA  
(B12.56.1)

Línea de investigación “Fisiopatología de las enfermedades médico-quirúrgicas”.

TÍTULO

“NUEVOS PARÁMETROS DIAGNÓSTICOS Y PRONÓSTICOS DE IMAGEN  
MULTIMODALIDAD EN MIOCARDIOPATÍA ARRITMOGÉNICA”

AUTOR

Diego Ginés Segura Rodríguez

DIRECTORES

Dr. Juan Jiménez Jáimez

Dr. Francisco José Bermúdez Jiménez

Editor: Universidad de Granada. Tesis Doctorales  
Autor: Diego Ginés Segura Rodríguez  
ISBN: 978-84-1117-477-0  
URI: <https://hdl.handle.net/10481/76830>



# AGRADECIMIENTOS

Podría ser casualidad los caminos que tomamos hacia nuestras metas, pero no es sino la suma de aquellos guías que con su dedicación iluminan nuestro sendero y nos acompañan hasta alcanzarlas.

Mi especial agradecimiento a todos los pacientes que han contribuido a este trabajo.

A todos mis compañeros de Cardiología de los Hospitales Universitarios Virgen de las Nieves y San Cecilio.

A todos los compañeros de Cardiología, Radiodiagnóstico, del Departamento de Histología de la Universidad de Granada y del Instituto de Medicina Legal y Forense de Granada que han contribuido con su conocimiento y trabajo a este proyecto.

A mis amigos y directores de Tesis Fran y Juan, grandes partícipes de mi crecimiento profesional.

A Pepita.

A mis padres Ana y Diego y a mis hermanos Dani y David.

A Laura.





**ABREVIATURAS**

- ACMG: American College of Medical Genetics and Genomics.
- AFA: el acortamiento fraccional de área.
- ARCS: Anomalías regionales de la contractilidad segmentaria.
- BRDHH: bloqueo de rama derecha del haz de His.
- BRIHH: bloqueo de rama izquierda del haz de His.
- BV: biventricular.
- CDH2: gen CDH2, codifica la proteína cadherina.
- CTNNA3: gen CTNNA3, codifica la proteína alpha-catenina T.
- D: desmosomal.
- DAI: desfibrilador automático implantable.
- DAVD: displasia arritmogénica del ventrículo derecho.
- DES: gen DES, codifica la proteína desmina.
- DM: dispersión mecánica.
- DSP: gen DSP, codifica la proteína desmoplaquina.
- DSG2: gen DSG2, codifica la proteína desmogleina 2.
- DSC2: gen DSC2, codifica la proteína desmocolina 2.
- ECG: electrocardiograma.
- EV: extrasistolia ventricular.
- ETT: Ecocardiografía transtorácica.
- FEVI: fracción de eyección sistólica del ventrículo izquierdo.
- FEVD: fracción de eyección sistólica del ventrículo derecho.
- FLNC: gen FLNC, codifica la proteína filamina C.
- FC: frecuencia cardíaca.
- FV: fibrilación ventricular.
- HD: tinción de *Heidenhain* con hematoxilina.
- HE: tinción de hematoxilina-eosina.
- JUP: gen JUP, codifica la proteína placoglobina.
- LMNA: gen LMNA, codifica la proteína lamina A/C.
- lpm: latidos por minuto.
- m<sup>2</sup>: metro cuadrado.

- ms: milisegundos.
- MA: miocardiopatía arritmogénica.
- mL: mililitros.
- mL/m<sup>2</sup>: mililitros por metro cuadrado.
- MAVD/D: miocardiopatía arritmogénica de ventrículo derecho/displasia.
- MS: tinción de tricrómico de Masson.
- MSC: muerte súbita cardíaca.
- N: negativo.
- ND: no desmosomal.
- NGS: next generation sequencing.
- NYHA: clase funcional según la New York Heart Association.
- PKP2: Gen PKP2, codifica la proteína placofilina 2.
- PLN: Gen PLN, codifica la proteína fosfolamban.
- PS: tinción Picrosirius.
- TV: taquicardia ventricular sostenida.
- TVNS: taquicardia ventricular no sostenida.
- RET: tinción de plata de Gomori.
- RYR2: gen RYR2, codifica la proteína ryanodina 2.
- RMC: resonancia magnética cardíaca.
- RTG: relace tardío de gadolinio.
- SCN5A: gen SCN5A, codifica la proteína Nav 1.5.
- SGL: strain global longitudinal.
- TGFB3: gen TGFB3, codifica el factor de crecimiento TGF-beta 3.
- TMEM43: gen TMEM43, codifica la proteína luma.
- TP63: gen TP63, codifica la proteína P63.
- TTN: gen TTN, codifica la proteína titina.
- TVNS: taquicardia ventricular no sostenida.
- TVS: taquicardia ventricular monomorfa sostenida.
- VD: ventrículo derecho.
- VI: ventrículo izquierdo.
- VTDVli: volumen telediastólico de ventrículo izquierdo indexado.

## ÍNDICE

<b>RESUMEN.....</b>	<b>15</b>
<b>ABSTRACT .....</b>	<b>18</b>
<b>INTRODUCCIÓN.....</b>	<b>23</b>
MIOCARDIOPATÍA ARRITMOGÉNICA .....	23
EPIDEMIOLOGÍA.....	26
GENÉTICA .....	27
HISTOPATOLOGÍA .....	30
CLÍNICA .....	32
<i>Influencia del ejercicio físico.....</i>	<i>34</i>
DIAGNÓSTICO .....	34
<i>Historia familiar .....</i>	<i>37</i>
<i>Electrocardiograma de 12 derivaciones.....</i>	<i>37</i>
<i>Holter-ECG.....</i>	<i>38</i>
<i>Técnicas de imagen no invasiva .....</i>	<i>39</i>
<i>ETT bidimensional .....</i>	<i>39</i>
<i>Papel de las técnicas de ecocardiografía avanzada.....</i>	<i>41</i>
<i>Papel de la Resonancia Magnética en Miocardiopatía Arritmogénica .....</i>	<i>44</i>
<i>T1 MAPPING.....</i>	<i>45</i>
<i>Biopsia endomiocárdica .....</i>	<i>46</i>
PRONÓSTICO Y ESTRATIFICACIÓN DE RIESGO ARRÍTMICO.....	47
<i>Búsqueda de factores de riesgo .....</i>	<i>47</i>
<i>Papel pronóstico del sexo.....</i>	<i>48</i>
<i>Modelos de estratificación de riesgo.....</i>	<i>49</i>
TRATAMIENTO .....	49
HÁBITOS DE VIDA Y TRATAMIENTO FARMACOLÓGICO .....	49
<i>Papel del desfibrilador automático implantable .....</i>	<i>50</i>
<i>Manejo intervencionista.....</i>	<i>52</i>
<i>Trasplante Cardíaco .....</i>	<i>52</i>
<b>HIPÓTESIS Y OBJETIVOS.....</b>	<b>57</b>
HIPÓTESIS:.....	57
OBJETIVOS.....	58
<b>MATERIAL Y MÉTODOS .....</b>	<b>61</b>
A) POBLACIÓN DE ESTUDIO .....	61
B) EVALUACIÓN CLÍNICA.....	61
1. <i>Historia Familiar de MA.....</i>	<i>62</i>
2. <i>Alteraciones electrocardiográficas.....</i>	<i>62</i>
C) TÉCNICAS DE IMAGEN NO INVASIVA .....	62
1. <i>Resonancia Magnética Cardíaca .....</i>	<i>63</i>
2. <i>Ecocardiografía transtorácica .....</i>	<i>63</i>
D) ANÁLISIS GENÉTICO .....	65
E) ANÁLISIS HISTOLÓGICO.....	65
F) ANÁLISIS ESTADÍSTICO .....	66
G) DISEÑO DEL ESTUDIO.....	66
<b>RESULTADOS.....</b>	<b>71</b>
RESULTADOS PRIMERA FASE DEL ESTUDIO:.....	71
CARACTERÍSTICAS CLÍNICAS .....	71
GENÉTICA.....	71

RESONANCIA MAGNÉTICA CARDÍACA.....	75
<i>Características generales</i> .....	75
<i>Gadolinio</i> .....	75
CORRELACIÓN GENOTIPO/FENOTIPO .....	75
<i>Análisis morfológico</i> .....	75
<i>Análisis funcional</i> .....	76
<i>Caracterización Tisular</i> .....	77
DESCRIPCIÓN HISTOLÓGICA .....	79
RESULTADOS SEGUNDA FASE DEL ESTUDIO:.....	82
CARACTERÍSTICAS CLÍNICAS .....	82
ECOCARDIOGRAFÍA .....	84
ANÁLISIS INTEROBSERVADOR.....	85
CARACTERIZACIÓN EN RMC.....	85
STRAIN GLOBAL LONGITUDINAL Y EVENTOS ARRÍTMICOS MAYORES .....	86
STRAIN Y MARCADORES DE RIESGO ARRÍTMICO. ....	87
<i>Strain global longitudinal y taquicardia ventricular no sostenida</i> .....	87
<i>Strain global longitudinal y realce tardío de gadolinio en ventrículo izquierdo</i> .....	89
<i>Strain global longitudinal y genética</i> .....	91
<b>DISCUSIÓN .....</b>	<b>95</b>
EVOLUCIÓN DEL ESPECTRO DE LA MIOCARDIOPATÍA ARRITMOGÉNICA.....	95
PAPEL DE LA FIBROSIS EN LA CORRELACIÓN GENOTIPO-FENOTIPO .....	96
EL PATRÓN DE MIOCARDIOPATÍA ARRITMOGÉNICA IZQUIERDA .....	98
MÁS ALLÁ DE LA FRACCIÓN DE EYECCIÓN .....	100
NUEVOS PARÁMETROS DIAGNÓSTICOS Y PRONÓSTICOS EN MIOCARDIOPATÍA ARRITMOGÉNICA .....	102
<b>CONCLUSIONES .....</b>	<b>107</b>
<b>REFERENCIAS .....</b>	<b>111</b>
<b>ANEXOS .....</b>	<b>125</b>
ANEXO I .....	125
ANEXO II .....	159

# 1. RESUMEN



## RESUMEN

La miocardiopatía arritmogénica es una enfermedad del músculo cardíaco determinada genéticamente caracterizada por la sustitución progresiva del miocardio sano por tejido fibroadiposo, lo que predispone al desarrollo de arritmias ventriculares malignas e insuficiencia cardíaca. Aunque inicialmente fue descrita como una patología con afectación exclusiva de ventrículo derecho (displasia arritmogénica de ventrículo derecho), hoy en día engloba un espectro más amplio con afectación también de ventrículo izquierdo y biventricular, siendo el término actual más extendido el de miocardiopatía arritmogénica.

Gracias al avance en el diagnóstico genético, actualmente se conocen alrededor de 16 genes involucrados en la patogénesis de la enfermedad, siendo 5 de ellos responsables de proteínas que conforman el desmosoma (genes desmosomales), estructura cuya función principal es mantener la unión intercelular. El resto de genes (genes no desmosomales) codifican proteínas de distintas estructuras celulares (citoesqueleto, envoltura nuclear, canales, ...) que están involucradas directa o indirectamente en mecanotransducción celular, por lo que mutaciones que condicionen proteínas defectuosas a este nivel pueden condicionar la pérdida de esta microarquitectura dando lugar a muerte celular y acúmulo de fibrosis.

Se trata de una de las principales causas de muerte súbita en menores de 35 años y deportistas de élite, siendo ésta con frecuencia la primera manifestación de la enfermedad en fases tempranas de la historia natural. Por tanto, lograr un diagnóstico precoz es crucial no solo para identificar y estratificar el riesgo del paciente en estudio, sino también en beneficio de aquellos familiares afectados por la enfermedad. Para su correcta detección es fundamental la combinación de variables obtenidas mediante técnicas de imagen cardíaca (ecocardiografía transtorácica (ETT) y resonancia magnética cardíaca (RMC)), alteraciones electrocardiográficas de la despolarización y repolarización, la identificación de arritmias ventriculares, el análisis genético e histopatológico.



Buscando caracterizar mejor esta enfermedad, uniendo genética y diagnóstico por la imagen, la hipótesis de esta Tesis Doctoral es estudiar la capacidad de las nuevas técnicas de imagen cardiaca multimodalidad en el diagnóstico y pronóstico de los pacientes con miocardiopatía arritmogénica. Se han marcado como objetivos estudiar la correlación genotipo-fenotipo mediante RMC, el valor pronóstico de las técnicas de deformación miocárdica a través de ETT, así como una descripción histopatológica de casos con fenotipo biventricular en portadores de mutaciones en genes no desmosomales.

Para la correlación genotipo-fenotipo se caracterizaron a los pacientes mediante variables clínicas, historia familiar, eventos arrítmicos, análisis histopatológico, así como estudio genético (clasificándose en portadores de mutaciones en genes desmosomales, no desmosomales y negativos). A todos ellos se les realizó análisis morfo-funcional de las cavidades cardíacas mediante RMC y caracterización tisular mediante técnica de realce tardío con gadolinio (RTG) evaluando presencia, patrón, localización y extensión del realce. El análisis de deformación miocárdica se realizó mediante strain global longitudinal (SGL) específico por capa miocárdica de ventrículo izquierdo en ETT, de modo que se analizó su capacidad predictiva para identificar pacientes con marcadores de riesgo arrítmico (arritmias ventriculares, RTG, genética).

Al finalizar el estudio se pudieron extraer las siguientes conclusiones:

- Los pacientes con miocardiopatía arritmogénica presentaron frecuentemente realce tardío en RMC de la pared inferolateral del ventrículo izquierdo, aunque con diferente expresión morfo-funcional en función de la genética subyacente, observando un patrón de realce característico anular extenso en ventrículo izquierdo principalmente en aquellos portadores de mutación en el gen DES, así como una mayor tendencia de RTG en ventrículo derecho en portadores de mutaciones en genes desmosomales.

- El análisis de SGL por capa miocárdica específica de ventrículo izquierdo identificó a pacientes con marcadores de riesgo arrítmico, siendo el mejor predictor el SGL de la capa epicárdica.

- Se ha observado un marcado aumento de tejido conectivo intersticial y del espacio intercelular en muestras histológicas de ventrículo izquierdo de portadores de mutaciones en genes no desmosomales.

## ABSTRACT

Arrhythmogenic cardiomyopathy is a genetically determined disease of the heart muscle characterised by the progressive replacement of healthy myocardium with fibroadipose tissue, predisposing to the development of malignant ventricular arrhythmias and heart failure. Although it was initially described as a pathology exclusively affecting the right ventricle (arrhythmogenic right ventricular dysplasia), today it encompasses a broader spectrum, also affecting the left ventricle and both ventricles, being the most widespread current term arrhythmogenic cardiomyopathy.

Throughout advances in genetic diagnosis, around 16 genes are currently known to be involved in the pathogenesis of the disease, 5 of which are responsible for proteins that constitute the desmosome (desmosomal genes), a structure whose main function is to maintain intercellular junctions. The remaining genes (non-desmosomal genes) encode proteins of different cellular structures (cytoskeleton, nuclear envelope, channels, ...) that are directly or indirectly involved in cellular mechanotransduction, so that mutations that condition impaired proteins at this level can lead to the loss of this microarchitecture, resulting in cellular death and accumulation of fibrosis.

It is one of the leading causes of sudden cardiac death in people under 35 years of age and elite athletes, and is often the first manifestation of the disease in early stages of its natural history. Therefore, early diagnosis is crucial not only to identify and stratify the risk of the patient under assessment, but also for the detecting family members affected by the disease. The combination of variables obtained by cardiac imaging techniques (transthoracic echocardiography (TTE) and cardiac magnetic resonance imaging (CMR), electrocardiographic depolarisation and repolarization disorders, identification of ventricular arrhythmias, genetic and histopathological analysis are essential for correct diagnosis.

In order to better characterise this disease, combining genetics and diagnostic imaging, the hypothesis of this PhD Programme is to study the capacity of new multimodality cardiac imaging techniques in the diagnosis and prognosis of

patients with arrhythmogenic cardiomyopathy. The objectives are to study the genotype-phenotype correlation by CMR, the prognostic value of myocardial deformation techniques by TTE, as well as a histopathological description of cases with biventricular phenotype in carriers of mutations in non-desmosomal genes.

For genotype-phenotype correlation, patients were characterised by clinical variables, family history, arrhythmic events, histopathological analysis, as well as genetic study (classified as carriers of desmosomal, non-desmosomal and negative gene mutations). All patients underwent morpho-functional analysis of the cardiac chambers by CMR and tissue characterisation by late gadolinium enhancement technique (LGE), assessing its presence, pattern, location and extension. Myocardial deformation analysis was performed by global longitudinal strain (GLS) specific for each myocardial layer of the left ventricle in TTE, so that its predictive capacity to identify patients with arrhythmic risk markers (ventricular arrhythmias, LGE, genetics) was analysed.

At the end of the study, the following conclusions could be drawn:

- Patients with arrhythmogenic cardiomyopathy frequently presented late enhancement in CMR of the inferolateral wall of the left ventricle, although with different morpho-functional expression depending on the underlying genetics, observing a characteristic extensive annular enhancement pattern in the left ventricle mainly in those carriers of mutation in the DES gene, as well as a greater tendency of LGE in the right ventricle in carriers of mutations in desmosomal genes.

- The layer-specific GLS assessment identified subjects with high-risk arrhythmic markers, being epicardial GLS the best predictor for detecting arrhythmic risk factors.

- A marked increase in interstitial connective tissue and intercellular space has been observed in histological samples of left ventricle from carriers of mutations in non-desmosomal genes.



## **2. INTRODUCCIÓN**



## INTRODUCCIÓN

### MIOCARDIOPATÍA ARRITMOGÉNICA

La miocardiopatía arritmogénica (MA) es una enfermedad primaria del músculo cardíaco de base genética, caracterizada por la sustitución progresiva del miocardio sano por tejido fibro-adiposo (1). Este tejido de reemplazo altera la propagación del impulso eléctrico por las células musculares cardíacas (cardiomiocitos), lo que favorece el desarrollo de arritmias ventriculares malignas, con el consiguiente riesgo de muerte súbita.

La primera descripción oficial de la enfermedad se atribuye a Marcus F. y cols. (2) quienes publicaron en el año 1982 una serie de 24 pacientes caracterizados con electrocardiograma (ECG), ecocardiografía (ETT), angiografía y análisis anatómico-patológico. Con este estudio se plasmó el primer esbozo de una nueva entidad que pasó a denominarse displasia arritmogénica de ventrículo derecho (DAVD) por su afectación predominante de esta cámara cardíaca. Los individuos de esta serie eran adultos jóvenes con palpitaciones o síncope, que habían presentado episodios de taquicardia ventricular con morfología de bloqueo de rama izquierda del haz de His (BRIHH) y ondas T invertidas en derivaciones precordiales derechas en el ECG basal. Desde el punto de vista morfológico, exhibían áreas de dilatación o aneurismas en determinadas zonas del ventrículo derecho (VD) como son el tracto

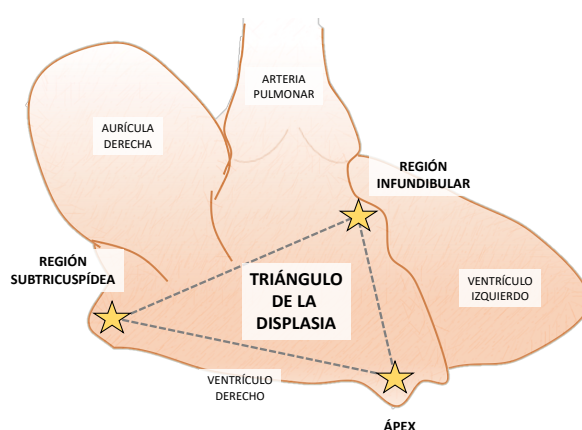


Figura 1. Esquema del corazón visto desde la cara del ventrículo derecho, donde se representa el "Triángulo de la Displasia" marcándose con una estrella las regiones frecuentemente afectadas por la enfermedad.

de entrada, el tracto de salida y el ápex (conocidas como el *triángulo de la displasia*)



(Figura 1), en las que en el análisis microscópico mostraban zonas de adelgazamiento e infiltración grasa.

Aunque la evidencia más contundente proviene de los últimos 30-40 años, se teoriza que los primeros datos de la enfermedad se remontan al año 1728, siendo el anatomista *Giovanni Maria Lancisi* quien observó en la autopsia de 2 miembros de la misma familia (abuelo y nieto) con muerte súbita inexplicada, la misma anomalía cardíaca, observando “*la cavidad derecha del corazón era más grande que lo que un puño cerrado pudiera rellenar*” (3).

Ahora bien, no es hasta 1968 cuando emerge la primera caracterización fehaciente de la infiltración fibro-adiposa del VD a través del estudio anatómico-patológico de 5 casos en los que se describe un ventrículo derecho de “paredes delgadas como el papel” (4).

Hasta su descripción contemporánea son muchos los casos de pacientes con dilatación de VD y muerte súbita, en los que en la autopsia se habían clasificado erróneamente como anomalía de Uhl (5), una patología congénita caracterizada por la ausencia completa del miocardio del VD. En contraposición a la anomalía de Uhl, uno de los principales elementos que se encontraron en autopsia fueron áreas de sustitución del miocardio sano por tejido fibroadiposo, un hallazgo característico de la DAVD (6).

Pese a ser un componente muy indicativo de DAVD, es preciso señalar que la infiltración grasa se puede encontrar en otros escenarios clínicos. A nivel del VD, se puede identificar hasta en el 50% de sujetos sanos de edad avanzada con cardiomiocitos desplazados, sin evidencia de fibrosis ni inflamación. Además, con frecuencia individuos obesos exhiben un acúmulo de grasa epicárdica, conocida como *adipositas cordis*, y sin relación alguna con la DAVD (5).

La definición y caracterización de la DAVD ha ido evolucionando durante las 3 últimas décadas desde su descripción original. Los últimos datos clínicos y anatómo-patológicos han arrojado luz en el estudio de la enfermedad, mostrando no sólo afectación de VD, sino también del ventrículo izquierdo (VI) en más de tres cuartas partes de los casos (7,8), especialmente en su pared libre lateral e inferolateral, ampliando la extensión territorial patológica del clásico triángulo de la displasia (Figura 2).

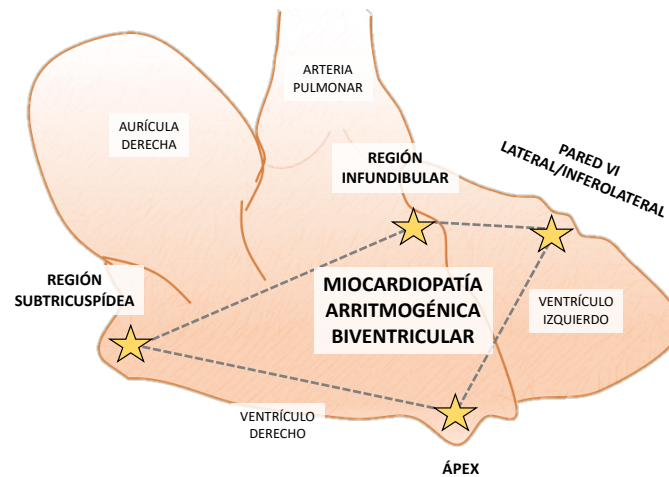


Figura 2. Esquema del corazón desde la cara del ventrículo derecho, donde se representa la visión actual de la afectación cardíaca por la miocardiopatía arritmogénica, marcándose con una estrella las regiones frecuentemente afectadas por la enfermedad. VI: Ventrículo Izquierdo.

Dado su amplio espectro fenotípico, es por ello que hoy en día se prefiere el término miocardiopatía arritmogénica (MA), que engloba no sólo la afectación de VD, sino la afectación de VI y biventricular, que en muchas ocasiones puede dominar el fenotipo de la enfermedad (7).

La definición más actual establece la MA como aquella enfermedad del músculo cardíaco (afecte a VD, VI o ambos) caracterizada a nivel microscópico por el reemplazo fibrótico o fibro-adiposo, a nivel macroscópico por alteraciones regionales o globales de la contractilidad, y que predispone al desarrollo de arritmias ventriculares malignas independientemente de la función sistólica ventricular (9).

## EPIDEMIOLOGÍA

Del mismo modo que el resto de miocardiopatías, la epidemiología de la MA es compleja, pero además se encuentra muy influenciada por su origen genético. La prevalencia real de la enfermedad se desconoce, aunque se estima que puede aproximarse a 1 de cada 2000-5000 sujetos adultos (10). Esta variabilidad puede deberse a diversos factores: diagnóstico erróneo en estudios de autopsia en muertes súbitas inexplicadas, heterogeneidad geográfica, grado de consanguinidad, etc. La prevalencia actual estimada es mayor en mujeres que en hombres con una relación 1.9:1 (11), siendo el debut clínico habitualmente entre los 20 y 40 años. En población pediátrica, el comienzo de los síntomas es raro antes de los 10 años de edad, oscilando la media en los casos reportados en torno a los 15 años (12,13).

Desde el punto de vista epidemiológico, el estudio por autopsia supuso un gran avance en el conocimiento de la enfermedad, observando que esta anomalía era responsable de numerosos casos de muerte súbita cardíaca (MSC) en < 35 años de la región de *Veneto* (Italia)(1). Tal fue su trascendencia que inicialmente se llegó a postular que se trataba de una enfermedad endémica de Italia (1). Posteriormente se han descrito casos en Reino Unido, Francia, Alemania, España y otras regiones de Europa. Aunque a día de hoy las principales series de MA provienen de Europa, en otras regiones del mundo, como África o América, también se han identificado pacientes con MA cuya incidencia y agresividad varía dependiendo de la genética subyacente (14,15). Precisamente, en la región canadiense de *Newfoundland*, se identificó una variante en el gen *TMEM43* (variante *p.Ser358Leu*) cuya penetrancia es completa y con elevada incidencia de MSC en varones (16). Respecto a Asia, aunque los datos son heterogéneos, se postula que la prevalencia de MA puede ser incluso mayor a Europa, habiéndose descrito como la principal causa de MSC en sujetos jóvenes (42% del total) en regiones del sudeste de Corea (17).

Algunas variantes son endémicas de determinadas regiones, como las que asocian MA y alteraciones cutáneas en forma de queratodermia palmoplantar y pelo lanoso, con herencia autosómica recesiva en los genes *JUP* y *DSP*, observadas en la isla de Naxos en Grecia y regiones de Ecuador, respectivamente (15,18).

En general, la heterogeneidad epidemiológica de la MA es reflejo de la diferente distribución mundial de las distintas mutaciones genéticas responsables y su penetrancia en la descendencia.

## GENÉTICA

La MA es una enfermedad determinada genéticamente, cuya expresión fenotípica va a depender del tipo de gen y variante involucrados. La mayoría de las variantes implicadas presentan una herencia autosómica dominante, de modo que la posibilidad de transmitir las a la descendencia es del 50%. Sin embargo, su expresión va a variar en cada familia, donde en general se manifiesta con penetrancia incompleta (19).

Globalmente, la penetrancia es llamativamente baja para ser una enfermedad con patrón de herencia mendeliano. En mutaciones en genes desmosomales se ha descrito una penetrancia que sigue la regla del 1/3: un tercio de la descendencia cumple criterios diagnósticos de MA, un tercio algunas manifestaciones fenotípicas y tercio no presenta rasgos de la enfermedad (20).

Gracias al desarrollo de las técnicas de secuenciación genética de nueva generación (Next-Generation Sequencing o NGS), el test genético es capaz de identificar variantes patogénicas o probablemente patogénicas en aproximadamente en el 60% de los casos de MA (21,22). Actualmente el test genético es una herramienta fundamental en el diagnóstico de aquellos pacientes con sospecha de MA, ya que constituye uno de los criterios diagnósticos de la enfermedad determinados por el documento de la Task Force de 2010 (23).

Inicialmente, las primeras mutaciones causales se detectaron en genes relacionados con aquellas proteínas responsables del anclaje y unión intercelular, y que conforman una estructura celular denominada desmosoma, con función crucial en la unión mecánica intercelular conectando los filamentos intermedios y conformando una auténtica red citoesquelética. Esta relación intercelular entre los cardiomiocitos va a ser imprescindible para la contracción mecánica y la conducción de los impulsos eléctricos (24). Estructuralmente el desmosoma está conformado principalmente por 5 proteínas: placofilina-2, placoglobina, desmoplaquina,

desmocolina-2 y desmogleina-2, cuya codificación genética viene determinada por los genes *PKP2*, *JUP*, *DSP*, *DSC2* y *DSG2*, respectivamente (25). La primera mutación identificada fue en el gen *JUP*, que codifica la proteína placoglobina, identificada por Protononarios y cols, detectando la asociación de esta cardiopatía con alteraciones cutáneas como la queratosis palmo-plantar y pelo lanoso. A través de su estudio, en 1998 identificaron 9 familias con la mutación homocigota en el genotipo 17q21, con herencia autosómica recesiva, lo que finalmente se denominó la Enfermedad de Naxos (26). Posteriormente, se fueron analizando genes codificadores de otras proteínas desmosomales identificando mutaciones patogénicas de la enfermedad en los genes *DSP*, *PKP2*, *DSG2* y *DSC2* (27–30). La gran mayoría de las mutaciones presentan herencia autosómica dominante con penetrancia incompleta, con excepciones de herencia autosómica recesiva, con mutaciones en el gen *JUP* (enfermedad de Naxos) y en el gen *DSP* (enfermedad de Carvajal), asociadas con alteraciones cutáneas (15,26).

Aunque el 50% de las mutaciones en MA se han identificado en genes que codifican proteínas del desmosoma. Se han reportado mutaciones causales en 12 genes más que son responsables de distintas proteínas celulares (no desmosomales). Estos genes codifican proteínas que forma parte de filamentos intermedios (desmina –gen *DES*), enlaces con los filamentos de actina (filamina C – gen *FLNC*), envoltura nuclear (lamina A/C – gen *LMNA* y LUMA – gen *TMEM43*), regulación del calcio celular (fosfolamban – gen *PLN*), uniones adherentes o *zonula adherens* (alpha-catenina T – *CTNNA3* y N-cadherina – gen *CDH2*), sarcómero (titina – gen *TTN*), factor de crecimiento transformante (TGF-beta 3 – gen *TGFB3*), canales de sodio (Nav 1.5 – gen *SCN5A*) y del factor de transcripción (P63 – gen *TP63*) (31–42) (Figura 3).

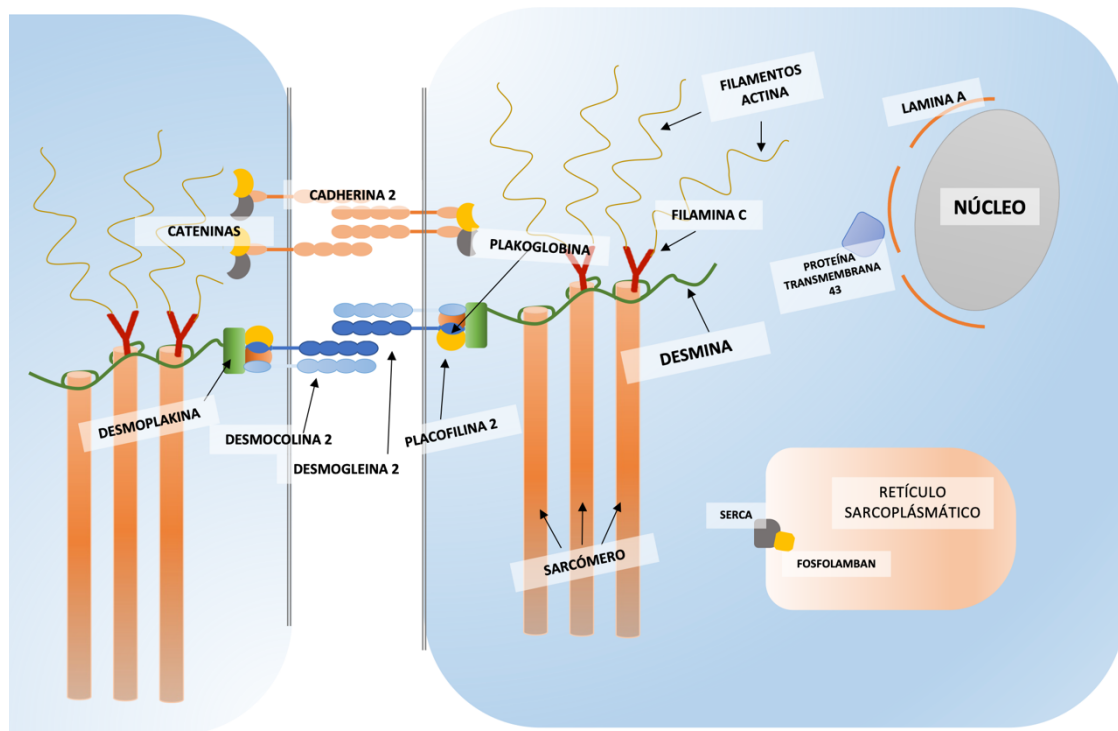


Figura 3. Representación de las distintas proteínas involucradas en la patogénesis de la miocardiopatía arritmogénica.

El tipo de mutación genética va a determinar la expresión fenotípica de la enfermedad (VD, VI o biventricular), y su agresividad desde el punto de vista pronóstico. Se ha observado que identificar variantes patogénicas en los genes *PLN*, *LMNA*, *FLNC* o *TMEM43* confiere un riesgo aumentado de arritmias ventriculares malignas y muerte súbita (32,43,44). Tal es así, que se puede considerar el implante de desfibrilador automático implantable (DAI) en prevención primaria en pacientes portadores de estas mutaciones de alto riesgo en las que concurran a otros factores de riesgo de acuerdo con las últimas guías de práctica clínica (45).

El test genético no sólo va a posibilitar la identificación de variantes patogénicas del paciente en estudio (caso índice o probando), sino también el análisis en cascada de los familiares (46) (Figura 4).

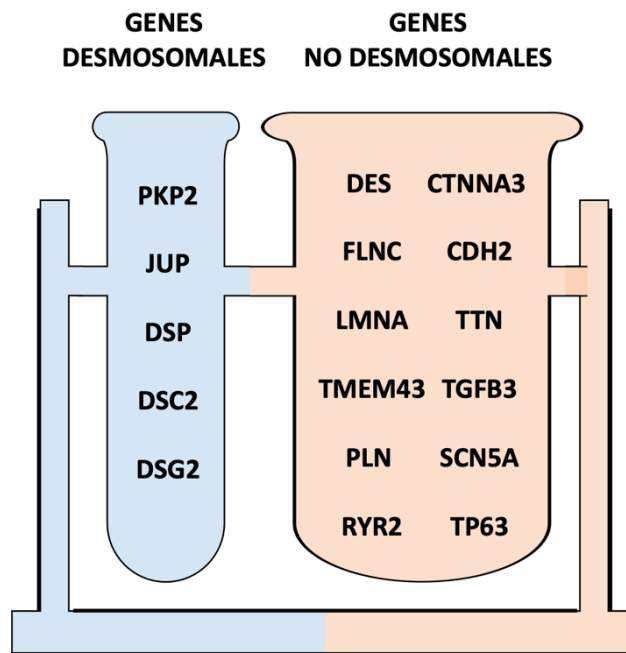


Figura 4. Genes incluidos en el panel de análisis de miocardiopatía arritmogénica. En azul se ilustran los genes codificantes de las proteínas desmosomales y en naranja el resto de genes implicados en la patogénesis de la enfermedad.

## HISTOPATOLOGÍA

Desde la perspectiva histopatológica se postulan diversos mecanismos en el comienzo y desarrollo de la MA. Dependiendo de la mutación genética responsable, la enfermedad se podrá iniciar en una vía patogénica determinada u otra, que finalmente confluyen en la vía final de muerte celular, reemplazo fibroadiposo, fibrosis y atrofia tisular.

Aquellos genes que codifican proteínas que forman parte de los discos intercalares comparten el mismo mecanismo. Sin embargo, el resto de genes implicados en la MA presentan diversas vías patogénicas que finalmente comparten la fase final de la enfermedad.

En la fisiopatología de la MA juegan un papel fundamental los discos intercalares, estructuras que mantienen la unión entre los cardiomiocitos. Se componen por el área *composita* que es fruto de la interconexión de los componentes del desmosoma, las uniones adherentes y los canales iónicos (24).

Mutaciones en los 5 genes desmosomales y en aquellos involucrados en las uniones adherentes (genes *CTNNA3* y *CDH2*) van condicionar la alteración de la estructura de los discos intercalares, lo que implica la pérdida de la unión intercelular y en consecuencia la muerte celular y el depósito de fibrosis de reemplazo (47).

El anclaje celular no viene determinado únicamente por los discos intercalares, sino que las proteínas del citoesqueleto son cruciales en su función. En este sentido, los filamentos intermedios de desmina van a interconectar el desmosoma con los discos Z y las membranas celular y nuclear. En íntima relación con los discos Z, se encuentran la filamina C y el complejo LINC (formado por laminas y LUMA) con interacción con otros canales iónicos de membrana como la subunidad Nav 1.5 del canal de sodio. Alteraciones en cualquier punto de esta compleja microarquitectura va a condicionar no sólo una alteración estructural sino también de la mecanotransducción celular, conllevando muerte celular y fibrosis intersticial (16,48–51).

Tal y como se ha expuesto, el sustrato fisiopatológico final y fundamental en la MA es la sustitución progresiva del miocardio sano por tejido fibro-adiposo asociando atrofia ventricular (47). No obstante, dado que el diagnóstico por biopsia del ventrículo derecho puede arrojar falsos negativos, se considera suficiente la detección de fibrosis, con o sin reemplazo adiposo, junto con la presencia residual de <75% de cardiomiocitos por análisis morfométrico como criterio diagnóstico de la enfermedad (23). Además, las muestras histológicas suelen exhibir con frecuencia múltiples focos inflamatorios con infiltrados linfocitos, monocitos y macrófagos, siendo el hallazgo característico de la fase inflamatoria ("*hot phase*") que suele ocurrir durante periodos intermitentes de la historia natural de la MA, en los que asocia dolor torácico y liberación de troponinas (52–54).

Macroscópicamente la distribución de la enfermedad se puede apreciar en VD, VI o biventricular, inicialmente con extensión parcheada asociándose adelgazamiento parietal y formación de aneurismas, o bien afectación difusa por todo el miocardio en sus fases avanzadas. Además, la lesión histológica suele distribuirse con un gradiente desde el epicardio al endocardio, comenzando por la



capa subepicárdica del miocardio, con afectación progresiva variable de la capa mesocárdica, llegando a extenderse por toda la pared (transmural) asociando atrofia y adelgazamiento miocárdico en estadios finales (47).

## CLÍNICA

El espectro de la presentación clínica de la enfermedad puede oscilar desde la ausencia de sintomatología, a la presencia de arritmias ventriculares y muerte súbita. En general, se establecen cuatro fases en la historia natural de la MA: pre-histológica, silente, pre-sintomática y sintomática (55–57):

1. Fase pre-histológica: no existe expresión histológica de la enfermedad.
2. Fase silente o pre-clínica: se produce la alteración histológica con reemplazo fibro-adiposo progresivo y muerte celular, sin sintomatología acompañante.
3. Fase pre-sintomática: se evidencian signos patológicos en el electrocardiograma o alteraciones estructurales evidenciadas por pruebas de imagen cardíaca, sin la presencia de síntomas.
4. Fase sintomática: caracterizada por clínica de palpitaciones, arritmias ventriculares, muerte súbita o insuficiencia cardíaca.

La enfermedad puede tener un debut clínico etario amplio, oscilando entre las 2ª y la 5ª décadas de la vida. Sin embargo, no existe una edad límite establecida para el inicio de la sintomatología. Es importante reseñar que este debut puede producirse en forma de muerte súbita por fibrilación ventricular (FV) incluso en la fase silente de la enfermedad, lo que pone en gran valor el papel de la identificación de pacientes en riesgo (familiares de un caso índice) y de la estratificación del riesgo de cada paciente (56,58).

Las alteraciones eléctricas iniciales habitualmente son la EV monotópica o multitópica. La EV con morfología de BRIHH suelen originarse del VD y la EV con morfología de bloqueo de rama derecha del haz de His (BRDHH) desde el VI. Con la progresiva inestabilidad eléctrica, se pueden desencadenar episodios de

taquicardia ventricular no sostenida (TVNS), taquicardia ventricular sostenida (TVS) o la temida FV (7,59) (Figura 4).

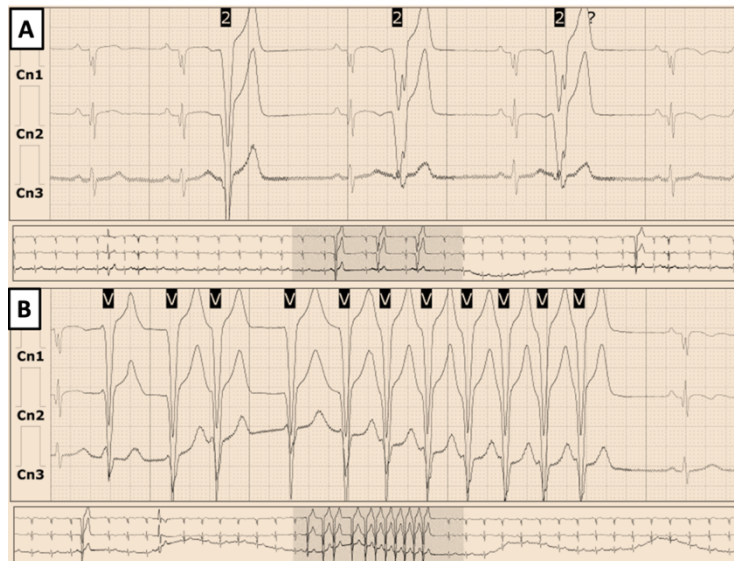

Figura 4. Registro de monitorización Holter durante 24 horas. Panel A: Extrasistolia ventricular acoplada en bigeminismo. Panel B: Racha de taquicardia ventricular no sostenida.

Desde el punto de vista sintomático, se podrían diferenciar 2 tipos de perfiles clínicos:

- Perfil eléctrico: la sustitución progresiva del miocardio por fibrosis y tejido fibroadiposo favorece la generación de focos de actividad ectópica (EV) y la alteración de la conducción del impulso eléctrico, suponiendo el “trigger” o desencadenante y el sustrato arritmico” para el desarrollo y mantenimiento de arritmias ventriculares malignas. En este perfil, la clínica predominante puede ser en forma de palpitaciones, dolor torácico, síncope o muerte súbita. El desarrollo del perfil clínico eléctrico puede no acompañarse necesariamente de una alteración estructural extensa.

- Perfil eléctrico y estructural: este perfil suele ocurrir a continuación del anterior en la historia natural de la enfermedad. Sumado al perfil anterior, el paciente presenta extensa fibrosis estructural macroscópica en distintas áreas del miocardio que condicionan dilatación ventricular y reducción de la fracción de eyección, lo que se traduce en clínica de insuficiencia cardíaca.

La incidencia de arritmias ventriculares se puede ver influenciada por el tono simpático del paciente. En este sentido, el ejercicio aeróbico de alta intensidad es un factor de riesgo clave para el desarrollo de arritmias malignas en pacientes con MA, que están influenciadas por el nivel de catecolaminas en sangre (60).

#### Influencia del ejercicio físico

Uno de los factores externos con mayor influencia en la progresión de la enfermedad es el ejercicio físico de alta intensidad. Se ha postulado que el ejercicio físico aeróbico produce fuerzas hemodinámicas que puede causar la disrupción de las uniones intercelulares, con la consecuente muerte celular y acúmulo de fibrosis (61). La carga de ejercicio aeróbico está relacionada de forma directamente proporcional a un debut precoz y desarrollo más grave de la enfermedad (manifestaciones arrítmicas y cambios estructurales) (62). No obstante, el papel acelerador del ejercicio en la MA puede depender del tipo de mutación subyacente. Se ha descrito que a mayor carga de ejercicio en portadores de mutaciones en genes no desmosomales, mayor riesgo de eventos arrítmicos y mayor probabilidad de una presentación precoz de la enfermedad, respecto a sujetos con mutaciones desmosomales (63).

La restricción del ejercicio se recomienda en general para todos los pacientes con MA, beneficiándose especialmente aquellos con mutaciones no desmosomales o portadores de DAI (64).

#### DIAGNÓSTICO

El diagnóstico de la MA es complejo. Para el diagnóstico de la forma clásica de la enfermedad, con una afectación predominante de VD (fenotipo derecho), inicialmente se establecieron una serie de criterios diagnósticos en 1994, posteriormente revisados en 2010, basados en alteraciones de la repolarización o despolarización en el electrocardiograma, técnicas de imagen no invasiva (ecocardiografía transtorácica y resonancia magnética cardíaca), la presencia de

arritmias ventriculares y en la historia familiar. Dentro de cada categoría se definieron unos criterios mayores y menores, de modo que se clasificara al paciente en diagnóstico definitivo, *borderline* o posible. De este modo, para el diagnóstico definitivo se requerían 2 criterios mayores, 1 mayor y 2 menores, o 4 menores de categorías distintas. Para el diagnóstico *borderline*, 1 criterio mayor y 1 menor o 3 menores. Y para el diagnóstico posible se requerían 1 criterio mayor o 2 menores de categorías diferentes (23,65) (Tabla 1).

		CRITERIOS MAYORES	Criterios menores
DISFUNCIÓN Y ALTERACIÓN ESTRUCTURAL	ETT	<b>Aquiesia, disquiesia o aneurisma en VD + algún ítem de los siguientes:</b> <ul style="list-style-type: none"> <li>• TSVD (eje largo paraesternal) <math>\geq 32\text{mm}</math> (<math>\geq 19\text{mm}/\text{m}^2</math>)</li> <li>• TSVD (eje corto paraesternal) <math>\geq 36\text{mm}</math> (<math>\geq 21\text{mm}/\text{m}^2</math>)</li> <li>• Acortamiento fraccional de área <math>\leq 33\%</math></li> </ul>	<b>Aquiesia, disquiesia o aneurisma en VD + algún ítem de los siguientes:</b> <ul style="list-style-type: none"> <li>• TSVD (eje largo paraesternal) 29-31mm (16-18mm/m<sup>2</sup>)</li> <li>• TSVD (eje corto paraesternal) 32-35mm (18-20mm/m<sup>2</sup>)</li> <li>• Acortamiento fraccional de área 34-40%</li> </ul>
	RMC	<b>Aquiesia, disquiesia o disincronía en VD + algún ítem de los siguientes:</b> <ul style="list-style-type: none"> <li>• Volumen telediastólico VD: <math>\geq 110\text{mL}/\text{m}^2</math> hombres; <math>\geq 100\text{mL}/\text{m}^2</math> mujeres</li> <li>• FEVD <math>\leq 40\%</math></li> </ul>	<b>Aquiesia, disquiesia o disincronía en VD + algún ítem de los siguientes:</b> <ul style="list-style-type: none"> <li>• Volumen telediastólico VD: 100-109mL/m<sup>2</sup> hombres; 90-99mL/m<sup>2</sup> mujeres</li> <li>• FEVD 41-45%</li> </ul>
	Angiografía	<b>Aquiesia, disquiesia o aneurisma en VD</b>	
CARACTERIZACIÓN TISULAR		<b>&lt;60% de miocitos</b> en el análisis morfométrico (o <50%, si estimado) y <b>sustitución fibrosa</b> del miocardio de la pared libre del VD, con o sin sustitución grasa, en al menos una muestra de biopsia endomiocárdica	<b>60-75% de miocitos</b> en el análisis morfométrico (o 50-65%, si estimado) y <b>sustitución fibrosa</b> del miocardio de la pared libre del VD, con o sin sustitución grasa, en al menos una muestra de biopsia endomiocárdica
ALTERACIONES REPOLARIZACIÓN		<b>Ondas T invertidas</b> en derivaciones precordiales derechas (V1, V2 y V3) o más allá en pacientes mayores de 14 años (en ausencia de BCRDHH)	<b>Ondas T invertidas en V1 y V2</b> en > 14 años (sin BCRDHH) o en V4, V5 o V6 <b>Ondas T invertidas en V1, V2, V3 y V4</b> en > 14 años (con BCRDHH)
ALTERACIONES DESPOLARIZACIÓN/CONDUCCIÓN		<b>Onda epsilon</b> en V1, V2 y V3	<ul style="list-style-type: none"> <li>• Potenciales tardíos en ECG de señal promediada en al menos uno de los tres parámetros en ausencia QRS <math>\geq 110\text{ms}</math></li> <li>• QRS filtrado <math>\geq 114\text{ms}</math></li> <li>• Duración del QRS terminal <math>&lt; 40\mu\text{V} \geq 38\text{mseg}</math></li> <li>• Raíz cuadrada media del voltaje de los 40ms terminales <math>\leq 20\mu\text{V}</math></li> <li>• Activación terminal del QRS <math>\geq 5\text{mseg}</math> (desde nadir de onda S hasta el final del QRS, incluyendo R', en V1, V2 o V3, sin BCRDHH)</li> </ul>
ARRITMIAS		<b>TVNS o TVS con BRIHH y patrón de eje superior</b> (QRS negativo o indeterminado en las derivaciones II, III y aVF y positivo en aVL)	<b>TVNS o TVS con BRIHH y patrón de eje inferior</b> (QRS positivo en derivaciones II, III y aVF y positivo en aVL)
HISTORIA FAMILIAR		<b>Al menos 1 de los siguientes ítems:</b> <ul style="list-style-type: none"> <li>• MAVD confirmada en un familiar de 1º grado que cumpla los criterios diagnósticos actuales</li> <li>• MAVD confirmada patológicamente en autopsia o en cirugía en un familiar de 1º grado</li> <li>• Identificación de una mutación patogénica asociada o probablemente asociada a MAVD en el paciente en estudio</li> </ul>	<b>Al menos 1 de los siguientes ítems:</b> <ul style="list-style-type: none"> <li>• Historia de MAVD en un familiar de 1º grado en el que no se pueden determinar los criterios diagnósticos actuales</li> <li>• Muerte súbita prematura (&lt; 35 años) en familiar 1º grado por sospecha de MAVD</li> <li>• MAVD confirmada patológicamente o con los criterios diagnósticos actuales en familiar de 2º grado</li> </ul>

Tabla 1. Criterios de la Task Force de 2010 (adaptado de Marcus et al. (22)). Diagnóstico definitivo: 2 criterios mayores, 1 mayor y 2 menores o 4 menores de categorías distintas. Diagnóstico *borderline*: 1 criterio mayor y 1 menor o 3 menores. Diagnóstico posible se requerían 1 criterio mayor o 2 menores de categorías diferentes.

BCRDHH: bloqueo completo de la rama derecha del haz de His; BIRDHH: bloqueo incompleto de la rama derecha del haz de His; BRIHH: bloqueo de la rama izquierda del haz de His; ETT: ecocardiografía transtorácica; FEVD: fracción de eyección de ventrículo derecho; MAVD: miocardiopatía arritmogénica de ventrículo derecho; ms: milisegundos; RMC: resonancia magnética cardíaca; TVNS: taquicardia ventricular no sostenida; TVS: taquicardia ventricular sostenida; TSVD: tracto de salida de ventrículo derecho; VD: ventrículo derecho.

Respecto a la afectación predominante del ventrículo izquierdo (fenotipo izquierdo), para establecer su diagnóstico, recientemente se han publicado los denominados *Criterios de Padua*, que se basan en las variables diagnósticas establecidas por la *Task Force* de 2010 para la afectación predominante de VD, y que suponen una propuesta para su eventual actualización (9) (Tablas 2 y 3).

	VENTRÍCULO DERECHO			
	CRITERIOS MAYORES			Criterios menores
	ETT	RMC	Angiografía	
<b>ALTERACIONES MORFOFUNCIONALES</b>	Aquinesia, disquinesia o aneurisma en VD + algún ítem de los siguientes: <ul style="list-style-type: none"> <li>Dilatación de VD (según valores de referencia de cada técnica)</li> <li>Disfunción de VD (reducción de FEVD según valores de referencia de cada técnica)</li> </ul>			Aquinesia, disquinesia o aneurisma en VD + algún ítem de los siguientes: de la pared libre de VD
<b>CARACTERIZACIÓN TISULAR</b>	Sustitución fibrosa del miocardio con o sin sustitución grasa, en $\geq 1$ muestra de biopsia endomiocárdica  RTG transmural de $\geq 1$ región de VD (en 2 vistas ortogonales)			
<b>ALTERACIONES REPOLARIZACIÓN</b>	Ondas T invertidas en derivaciones precordiales derechas (V1, V2 y V3) o más allá de la pubertad (en ausencia de BCRDHH)			Ondas T invertidas en V1 y V2 más allá de la pubertad 14 años (sin BCRDHH) Ondas T invertidas en V1, V2, V3 y V4 más allá de la pubertad 14 años (sin con BCRDHH)
<b>ALTERACIONES DESPOLARIZACIÓN/CONDUCCIÓN</b>				Onda épsilon en V1, V2 y V3  Activación terminal del QRS $\geq 55$ mseg (desde nadir de onda S hasta el final del QRS, incluyendo R', en V1, V2 o V3, sin BCRDHH)
<b>ARRITMIAS</b>	EV frecuentes ( $> 500/24h$ ), TVNS o TVS con BRIHH			EV frecuentes ( $> 500/24h$ ), TVNS o TVS con patrón BRIHH (excluyendo y eje inferior)
<b>HISTORIA FAMILIAR</b>	Al menos 1 de los siguientes ítems: <ul style="list-style-type: none"> <li>MA confirmada en un familiar de 1º grado que cumpla los criterios diagnósticos actuales</li> <li>MA confirmada patológicamente en autopsia o en cirugía en un familiar de 1º grado</li> <li>Identificación de una mutación patogénica asociada o probablemente asociada a MAVD en el paciente en estudio</li> </ul>			Al menos 1 de los siguientes ítems: <ul style="list-style-type: none"> <li>Historia de MA en un familiar de 1º grado en el que no se pueden determinar los criterios diagnósticos actuales</li> <li>Muerte súbita prematura (<math>&lt; 35</math> años) en familiar 1º grado por sospecha de MA</li> <li>MA confirmada patológicamente o con los criterios diagnósticos actuales en familiar de 2º grado</li> </ul>

Tabla 2. Propuesta de actualización de los criterios de miocardiopatía arritmogénica (adaptado de Corrado et al.(9)); Fenotipo derecho.

BCRDHH: bloqueo completo de rama derecha del haz de His; BRIHH: bloqueo de rama izquierda del haz de His; ETT: ecocardiografía transtorácica; EV: extrasistolia ventricular; FEVD: fracción de eyección de ventrículo derecho; MA: miocardiopatía arritmogénica; RMC: resonancia magnética cardíaca; RTG: realce tardío de gadolinio; TVNS: taquicardia ventricular no sostenida; TVS: taquicardia ventricular sostenida; VD: ventrículo derecho

	VENTRÍCULO IZQUIERDO	
	CRITERIOS MAYORES	Criterios menores
<b>ALTERACIONES MORFOFUNCIONALES</b>		Disfunción sistólica de VI (FEVI o SGL alterados) con o sin dilatación de VI  Hipoquinesia o aquinesia del septo y/o la pared libre de VI
<b>CARACTERIZACIÓN TISULAR</b>	RTG-VI subepicárdico o mesocárdico $\geq 1$ segmento del septo y/o pared libre (excepto zona de inserción septal)	
<b>ALTERACIONES REPOLARIZACIÓN</b>		T invertidas en V4-V6 (en ausencia de BCRHH)
<b>ALTERACIONES DESPOLARIZACIÓN/CONDUCCIÓN</b>		Bajo voltaje QRS ( $< 0.5mV$ ) en derivaciones de miembros (en ausencia de obesidad, enfisema o derrame pericárdico)
<b>ARRITMIAS</b>		EV frecuente ( $> 500/24h$ ), TVNS o TVS con patrón de BCRDHH (excluyendo patrón bifascicular)
<b>HISTORIA FAMILIAR</b>	Al menos 1 de los siguientes ítems: <ul style="list-style-type: none"> <li>MA confirmada en un familiar de 1º grado que cumpla los criterios diagnósticos actuales</li> <li>MA confirmada patológicamente en autopsia o en cirugía en un familiar de 1º grado</li> <li>Identificación de una mutación patogénica asociada o probablemente asociada a MAVD en el paciente en estudio</li> </ul>	Al menos 1 de los siguientes ítems: <ul style="list-style-type: none"> <li>Historia de MA en un familiar de 1º grado en el que no se pueden determinar los criterios diagnósticos actuales</li> <li>Muerte súbita prematura (<math>&lt; 35</math> años) en familiar 1º grado por sospecha de MA</li> <li>MA confirmada patológicamente o con los criterios diagnósticos actuales en familiar de 2º grado</li> </ul>

Tabla 3. Propuesta de actualización de los criterios de miocardiopatía arritmogénica (adaptado de Corrado et al.(9)); Fenotipo izquierdo.

BCRHH: bloqueo completo de rama izquierda del haz de His; ETT: ecocardiografía transtorácica; EV: extrasistolia ventricular; FEVI: fracción de eyección de ventrículo izquierdo; MA: miocardiopatía arritmogénica; RMC: resonancia magnética cardíaca; RTG: realce tardío de gadolinio; TVNS: taquicardia ventricular no sostenida; TVS: taquicardia ventricular sostenida; VI: ventrículo izquierdo

A continuación, se exponen las principales herramientas diagnósticas en el espectro fenotípico de la MA:

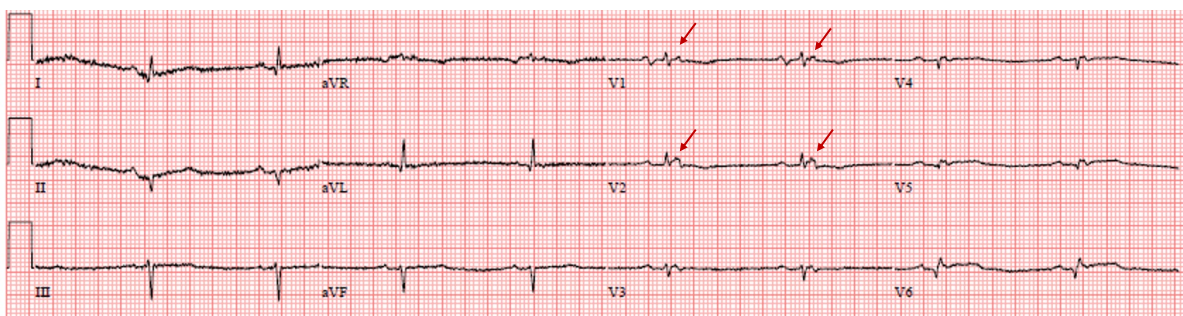
#### Historia familiar

Siendo la MA una enfermedad genéticamente determinada, durante el proceso diagnóstico es fundamental el estudio de la familia, con herramientas como el árbol genealógico familiar a raíz del paciente en estudio o probando, donde se realizará una búsqueda activa de antecedentes de muerte súbita o cualquier indicio de cardiopatía. Si el probando es portador de una mutación patogénica, además de la evaluación estándar, se debe realizar estudio genético de la variante (estudio en cascada) a los familiares (66). Por otro lado, en aquellos casos en los que el probando con diagnóstico de MA tenga estudio genético negativo, también será fundamental realizar un estudio clínico y fenotípico (ECG e imagen cardíaca no invasiva) de los familiares de primer grado.

#### Electrocardiograma de 12 derivaciones

Las alteraciones eléctricas son de las primeras manifestaciones detectables mediante técnicas no invasivas. Se incluyen tanto alteraciones de la repolarización como de la despolarización, y pueden variar dependiendo de si el fenotipo es derecho, izquierdo o biventricular.

En la afectación de VD se caracteriza por la inversión de la onda T desde V1-V4, el bajo voltaje del QRS (amplitud  $<0.5\text{mV}$ ) en derivaciones de miembros, prolongación de la duración la porción terminal del QRS en precordiales (duración de la activación terminal: tiempo entre el nadir de la onda S y el final de la





despolarización > 80ms), así como la presencia de señales de baja amplitud entre el final del QRS y el inicio de la onda T de V1-V3, conocidas como onda épsilon (23,67) (Figura 5).

En el fenotipo dominante izquierdo, se suele apreciar inversión de onda T desde V4 a V6, y bajo voltaje del QRS en derivaciones de miembros (7,9) ( Figura 6).

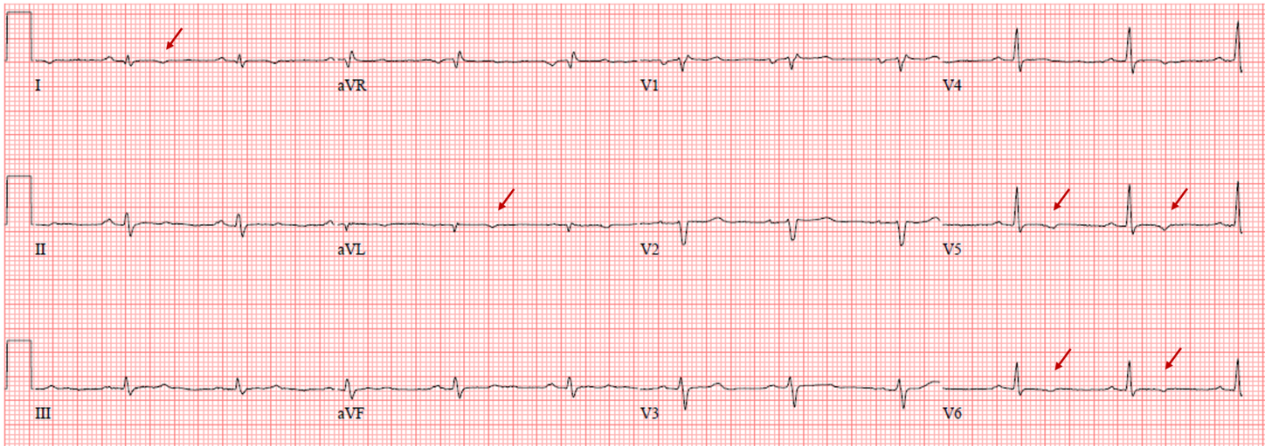


Figura 6. Electrocardiograma de 12 derivaciones de una mujer de 30 años con miocardiopatía arritmogénica con afectación izquierda. Se aprecia bajo voltaje generalizado e inversión de onda T en I, VL, V5 y V6 (flechas rojas).

Aunque estas son las alteraciones electrocardiográficas recogidas en los propuestos Criterios de Padua, con frecuencia también podemos ver la inversión de la onda T extendida a las derivaciones I y aVL, así como el bajo voltaje en las derivaciones precordiales.

#### Holter-ECG

La detección de la carga arrítmica (porcentaje de arritmias) se suele analizar mediante monitorización electrocardiográfica durante al menos 24 horas mediante Holter-ECG. Se pueden detectar arritmias ventriculares cuya morfología va a depender de la localización predominante de la enfermedad. En el fenotipo derecho, el registro puede presentar EV, TVNS o TVS con morfología de BRIHH (23,67). Por otro lado, en el fenotipo izquierdo el registro puede presentar EV, TVNS o TVS con morfología de BRDHH (7,9).

Además, la identificación de >500 extrasístoles ventriculares, TVNS o TVS con la morfología acorde al fenotipo VD o VI, se considera un criterio diagnóstico de la enfermedad en ambos fenotipos (9,23).

#### Técnicas de imagen no invasiva

La imagen cardíaca no invasiva forma parte fundamental de la toma de decisiones en cardiología. Las técnicas de diagnóstico por imagen permiten una aproximación diagnóstica precisa de la enfermedad, pudiendo no sólo identificar el fenotipo subyacente, sino también determinados parámetros que condicionan el pronóstico de la MA. Las principales técnicas de imagen no invasiva son la ETT y la resonancia magnética cardíaca (RMC).

#### Ecocardiografía transtorácica

La ecocardiografía transtorácica es la técnica imagen de primera elección no sólo en el abordaje diagnóstico de la MA, sino también en el seguimiento de los pacientes debido a su fácil accesibilidad, amplia disponibilidad y bajo coste.

#### ETT bidimensional

El fenotipo derecho, típicamente se caracteriza por alteraciones regionales de la contractilidad parietal (aquinesia o disquinesia), pequeñas áreas de dilatación y expansión (microaneurismas), dilatación global y reducción de la función sistólica (evaluada en ETT mediante el acortamiento fraccional de área (AFA)  $\leq 33\%$ ) (Figura 7). El AFA y la dilatación del tracto de salida de VD (en eje corto  $\geq 36\text{mm}$  y en eje largo  $\geq 32\text{mm}$ ) forman parte de los criterios diagnósticos de la Task Force de 2010 (23), alcanzando una especificidad del 88-99% (Tabla 1). Su alta especificidad



diagnóstica se contrapone con su discreta sensibilidad, que puede alcanzar el 21-29% (68).

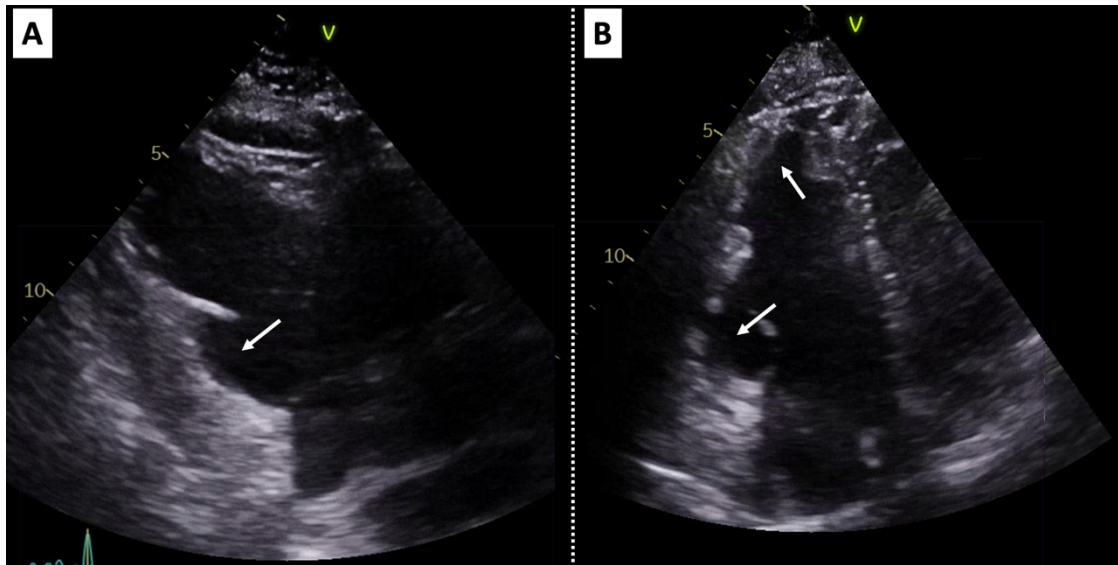


Figura 7. Ecocardiografía transtorácica de un varón de 58 años con miocardiopatía arritmogénica con afectación de VD. Panel A: plano paraesternal eje largo de VD donde se aprecia la dilatación aneurismática de su segmento basal inferior (flecha). Panel B: plano apical 4 cámaras focalizado en VD, donde se aprecian áreas de aneurismas en la región subtricuspídea y lateral apical (flechas). VD: ventrículo derecho.

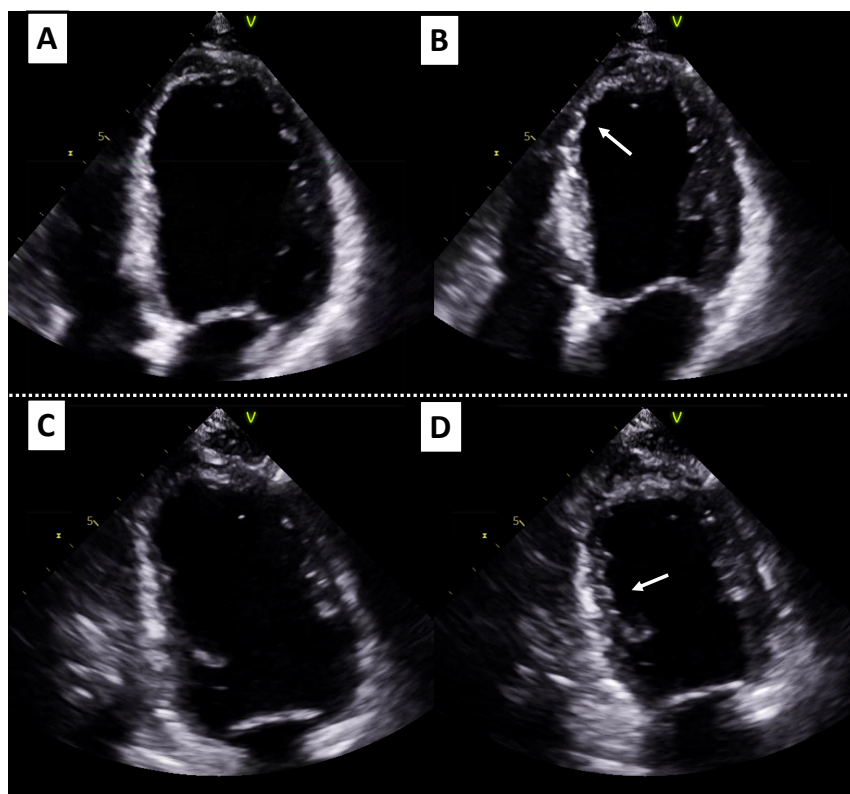


Figura 8. Ecocardiografía transtorácica de una mujer de 39 años con miocardiopatía arritmogénica con fenotipo izquierdo. Paneles A y B: plano 4 cámaras de VI en diástole (A) y sístole (B). Paneles C y D: plano 2 cámaras de VI en diástole (C) y sístole (D). Se aprecia la poca variación de volumen entre ambas fases del ciclo cardíaco reflejando hipoquinesia global, áreas de aquinesia (flechas) y fracción de eyección deprimida. VI: ventrículo izquierdo.

En el fenotipo izquierdo, las características ecocardiográficas suelen ser menos específicas. Habitualmente se pueden hallar áreas de hipoquinesia o aquinesia, asociadas o no a adelgazamiento parietal, con volúmenes ventriculares normales o ligeramente aumentados, y con fracción de eyección que inicialmente puede estar conservada o ligeramente reducida (7–9) (Figura 8).

#### Papel de las técnicas de ecocardiografía avanzada

Las técnicas de deformación miocárdica han surgido en los últimos años como herramientas en el diagnóstico precoz, con importante papel pronóstico en diversas miocardiopatías, lo que ha permitido mejorar capacidad discriminativa de la ETT.

El *strain* es una técnica adimensional que permite obtener información del grado de acortamiento de las fibras miocárdicas de cada segmento miocárdico en los distintos planos longitudinales, circunferenciales y radiales (69) (Figura 9).

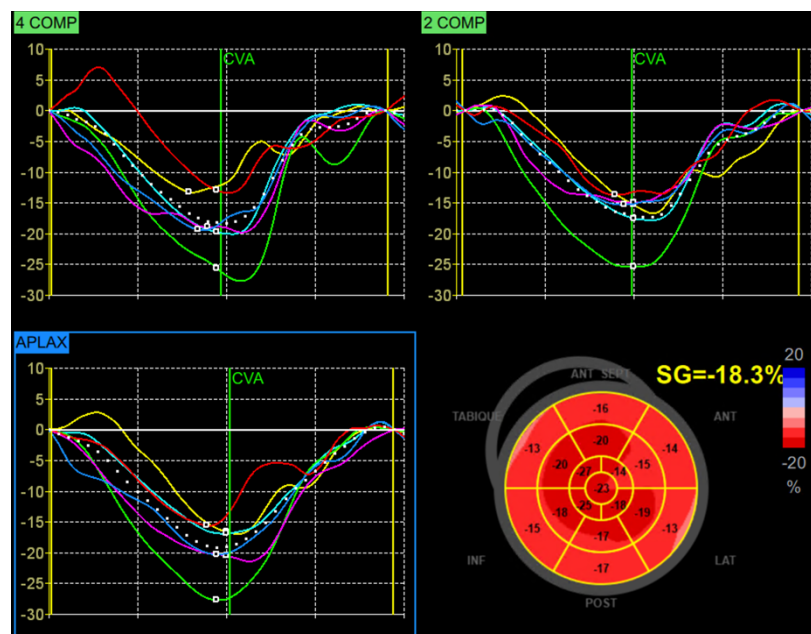


Figura 9. Representación de las curvas de deformación en el análisis del strain longitudinal en planos 4, 2 y 3 cámaras de los distintos segmentos del ventrículo izquierdo de un individuo sano. Abajo a la derecha se representa el modelo de 17 segmentos con el cálculo del strain global longitudinal (en amarillo)

La técnica más reproducible en el diagnóstico subclínico es el *strain* analizado mediante *speckle tracking* (seguimiento de moteados en escala de grises), siendo el *strain* global longitudinal (SGL) el más validado a día de hoy (70). A través de un software especializado, se realiza un seguimiento fotograma a fotograma de la distancia entre cada moteado y de su desplazamiento temporo-espacial, obteniendo información de las curvas de deformación a lo largo del ciclo cardíaco pudiendo calcular el porcentaje máximo de esa deformación respecto al punto de partida (71).

Además de obtener información muy valiosa de la deformación miocárdica mediante SGL, también se puede analizar a través de la dispersión mecánica (DM), que mide la heterogeneidad en el tiempo de contracción de los diferentes segmentos miocárdicos, reflejando alteraciones en la activación eléctrica de cada región del miocardio derivadas de una deformación no homogénea (72).

La DM se puede calcular a través de la desviación estándar de la media del tiempo en alcanzar la máxima deformación de cada segmento ( $DM_{DE}$ ), o bien con el rango entre aquellos segmentos con tiempos máximo y mínimo en alcanzar el pico de deformación ( $DM_{DELTA}$ ). Al igual que el SGL, la DM ha demostrado ser un marcador predictor de riesgo arrítmico tanto en miocardiopatía isquémica como no isquémica (73,74).

En la MA con afectación derecha, se han observado valores alterados tanto del SGL como del *strain* regional de pared libre del VD en fases precoces de la enfermedad, lo que puede tener implicaciones en el diagnóstico precoz de la enfermedad (75–77). Del mismo modo, el estudio de la dispersión mecánica ha facilitado la identificación de pacientes con peor pronóstico en aquellos con mayores valores de DM, pudiendo constituir un factor de riesgo para el desarrollo de arritmias ventriculares malignas (78,79).

Respecto al fenotipo izquierdo, se ha observado que valores alterados de SGL y el *strain* regional permiten la identificación precoz de sujetos en fases tempranas de la enfermedad, incluso antes de la caída de la fracción de eyección (80). Esta alteración en los valores de SGL se ha observado más marcada,

particularmente en aquellos expuestos a una alta carga de ejercicio físico (81). Sin embargo, a diferencia del fenotipo derecho, en MA izquierda aún no está tan establecido su papel pronóstico.

### Resonancia Magnética Cardíaca

Aunque la ETT es la técnica de primera elección en el despistaje inicial de cualquier cardiopatía, la evolución y la disponibilidad creciente en los últimos años de técnicas como la RMC ha supuesto un gran avance en el estudio no invasivo del corazón y grandes vasos, permitiendo su evaluación más precisa y completa.

Actualmente, la RMC es una técnica fundamental en cardiología, siendo un pilar básico del arsenal diagnóstico y pronóstico. No sólo permite un estudio anatómico y funcional (global y regional) preciso de las cavidades cardíacas sin las limitaciones de ventana acústica de la ETT, sino que además evalúa la función valvular, los patrones de flujo, analiza la perfusión sanguínea y viabilidad del músculo cardíaco. Además, la RMC es la técnica de referencia en el cálculo de volúmenes ventriculares, estimación precisa de la fracción de eyección, así como en la evaluación del VD, siendo elementos fundamentales en el estudio de la MA.

Un aspecto claramente diferencial respecto a la ETT es su capacidad para la caracterización tisular no invasiva de las estructuras cardíacas. A través de sus diversas secuencias, va a posibilitar la identificación de edema miocárdico (secuencias T2-STIR), hiperemia (secuencias de realce precoz con gadolinio) y fibrosis de reemplazo (secuencias de realce tardío con gadolinio). Más recientemente, gracias al desarrollo de las secuencias de mapas de T1 nativo y post-contraste, se puede detectar el aumento del volumen extracelular y la fibrosis intersticial, siendo ésta un parámetro de afectación tisular previa a la fibrosis definitiva de reemplazo (82). Además de su papel diagnóstico, una peculiaridad fundamental de las secuencias de caracterización tisular es la identificación de determinadas características de alto riesgo arrítmico y, por tanto, ayudar en la estratificación del pronóstico de los pacientes (83).

### Papel de la Resonancia Magnética en Miocardiopatía Arritmogénica

En el fenotipo derecho de MA, la RMC forma parte de los criterios diagnósticos de 2010 de la Task Force. Del mismo modo que la ETT, establece la presencia de alteraciones regionales de la contractilidad segmentaria (aquinesia o disquinesia) o contracción asincrónica, junto a dilatación de los volúmenes telediastólicos o reducción de la fracción de eyección de VD  $\leq 40\%$  (23) (Tabla 1). Las áreas más frecuentemente afectadas son la región subtricuspídea y el tracto de salida de VD. Debido a la infiltración fibro-adiposa progresiva, se suelen producir áreas de adelgazamiento localizado que dan lugar a pequeñas dilataciones saculares o microaneurismas que son más precisamente visualizadas en RMC respecto a la ETT. No obstante, aunque con mayor rendimiento diagnóstico, la especificidad de los criterios diagnósticos por RMC de MA con afectación de VD sigue siendo relativamente baja, oscilando entre 46-69% (68).

Respecto al fenotipo izquierdo de MA, a día de hoy, no existen criterios oficiales para su diagnóstico. Sin embargo, Corrado y cols, de la Universidad de Padua, han propuesto la disfunción sistólica global o regional, asociada o no a dilatación de VI como criterio diagnóstico morfo-funcional para MA izquierda (9). En fases avanzadas de la enfermedad puede presentarse disfunción de VI grave, pudiendo asociar a disfunción de VD. Sin embargo, esta propuesta necesita validación en estudios clínicos de cohorte.

#### **Caracterización tisular**

Como se ha reflejado previamente, la RMC va permitir no sólo el estudio morfo-funcional, sino también un análisis no invasivo de las características tisulares de ambos ventrículos. La infiltración grasa se puede detectar observando zonas de aumento de señal en secuencias potenciadas en T1 (brillante) sobre el miocardio que tiene una señal intermedia (grisáceo), también pudiendo detectarse en forma de áreas de baja intensidad (oscuras) en secuencias de inversión-recuperación que suprimen la expresión de la grasa. Sin embargo, la infiltración grasa es un signo poco reproducible en el diagnóstico y su detección no es patognomónico de MA, pudiendo detectarse en corazones sanos u otras patologías diferentes a la MA (84,85).

En las fases activas de inflamación con episodios de miocarditis intercurrentes (“hot phases”) se pueden detectar áreas de hiperintensidad en secuencias T2-STIR indicativas de edema miocárdico (86) (Figura 10).

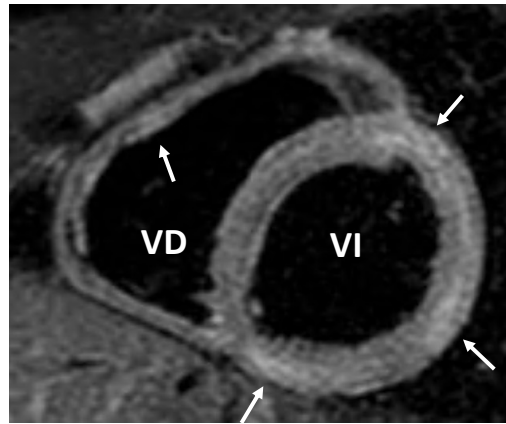


Figura 10. Secuencia de RMC T2-STIR (eje corto) en un paciente con miocarditis aguda donde se aprecian áreas de hiperintensidad (flechas) indicativas de edema miocárdico. VI: ventrículo izquierdo; VD: ventrículo derecho.

Las secuencias de realce tardío obtenidas a los 7-10 minutos tras la administración de gadolinio quelado intravenoso, va a permitir detectar zonas donde persiste el contraste de forma patológica, siendo indicativo de fibrosis de reemplazo establecida. La presencia de esta cicatriz o escara es debida a la sustitución de los cardiomiocitos dañados por tejido conectivo, principalmente colágeno tipo I, asociando un mayor riesgo de eventos arrítmicos graves (87,88).

Dependiendo del fenotipo, la fibrosis se puede localizar tanto en uno como en ambos ventrículos. En el fenotipo de VI, el realce tardío suele presentar un patrón con afectación de la capa subepicárdica con extensión a la mesocárdica, pudiendo alcanzar la totalidad parietal en fases avanzadas de la enfermedad (transmural) (7). Sin embargo, este fenotipo no es patognomónico de MA, pudiendo encontrarse en otras entidades como la miocarditis o la sarcoidosis, siendo los principales diagnósticos diferenciales (89).

## T1 MAPPING

Aunque de gran utilidad, las técnicas de realce tardío no consiguen identificar la fibrosis difusa que forma parte de un estadio previo a la fibrosis de

reemplazo. El desarrollo de las técnicas de mapas paramétricos mediante de T1 nativo (sin contraste) y post-contraste han emergido para llenar este “vacío” diagnóstico. Usando un primer pulso de magnetización, y a través de técnicas de inversión-recuperación o saturación-recuperación, se adquieren imágenes que permiten la cuantificación paramétrica de los tiempos T1 de relación expresado en milisegundos. Mediante T1 mapping se pueden adquirir secuencias sin contraste (T1 nativo) y tras la administración de contraste (T1 post-contraste), cuya conjunción con los valores de hematocrito, facilita el cálculo del volumen extracelular (VEC) (90). El VEC es un parámetro más estable en el tiempo y puede tener mayor impacto en práctica clínica (91).

En sujetos sanos, la mayor parte de la estructura del miocardio está formado por cardiomiocitos, con baja proporción de tejido conectivo. Sin embargo, en miocardiopatías como la MA, la progresiva pérdida de cardiomiocitos va acompañada de aumento de la carga de tejido fibrótico extracelular, lo que se traduce en un aumento del volumen extracelular. En el escenario de MA existen varias líneas de investigación sobre el papel de los mapas de T1, habiéndose observado en cohortes pequeñas de pacientes con MA, que aquellos sin enfermedad manifiesta, pueden presentar valores más elevados de T1 respecto a la cohorte sana, mostrando además un mayores valores de tiempo de dispersión de los tiempos de T1 incluso en familiares que no cumplían criterios diagnósticos (92,93).

#### Biopsia endomiocárdica

Gracias a los avances en técnicas de imagen no invasiva, la cada vez más creciente disponibilidad del test genético, y a la baja rentabilidad de la biopsia endomiocárdica por la distribución parcheada de la enfermedad, el diagnóstico histopatológico “*in vivo*” no suele formar parte del primer escalón en el abordaje del paciente con MA (94) . No obstante, la detección del reemplazo fibroadiposo y la pérdida de cardiomiocitos supone el hallazgo diagnóstico fundamental de la enfermedad, conformando uno de los criterios diagnósticos de la enfermedad (23).

Es conocido que esta afectación tisular del miocardio se suele extender como un “frente de onda” desde la capa epicárdica a la endocárdica (95).

En el análisis histopatológico se pueden evidenciar focos de inflamación activa hasta en el 66% de los casos con infiltrados de linfocitos y macrófagos, pudiendo detectarse fibroblastos y tejido fibroso hialino en fases crónicas de la enfermedad (96,97).

## PRONÓSTICO Y ESTRATIFICACIÓN DE RIESGO ARRÍTMICO

LA MA es la causa más frecuente de MSC (25%) en atletas en Italia, alcanzando el 10 % en el Reino Unido (98). Los pacientes con MA están expuestos al desarrollo de arritmias ventriculares malignas y muerte súbita, cuya incidencia puede alcanzar hasta un 10% al año en aquellos de mayor riesgo (99). Sin embargo, debido a su heterogeneidad genotípica y fenotípica existe una elevada variabilidad en el riesgo individual de cada paciente, lo que dificulta la correcta estratificación del riesgo arrítmico.

### Búsqueda de factores de riesgo

En la evaluación clínica de cada paciente es fundamental identificar características de alto riesgo de eventos arrítmicos. Son factores de aumento del riesgo arrítmico el antecedente de síncope inexplicado, un debut clínico a edad temprana, el sexo masculino, la detección de taquicardia ventricular sostenida, más de 1000 extrasístoles ventriculares en 24 horas, la presencia de múltiples mutaciones genéticas o determinadas mutaciones genéticas, la extensión de la enfermedad estructural, la carga de fibrosis detectada en RMC y ejercicio físico vigoroso (100) (Figura 11).






Figura 11. Diagrama resumen de los principales factores de riesgo de eventos arrítmicos graves en miocardiopatía arritmogénica.

#### Papel pronóstico del sexo

El sexo es un factor con gran influencia en el riesgo arrítmico de los pacientes con MA. En esta línea, se ha observado que globalmente los pacientes varones presentan una mayor prevalencia de arritmias ventriculares, siendo el sexo masculino un factor independiente de arritmias ventriculares recurrentes (101,102). A este respecto, en cohortes de pacientes con mutaciones en genes desmosomales se ha identificado al sexo masculino como un factor que se asocia de forma independiente con un riesgo tres veces mayor de desarrollar eventos arrítmicos graves (independientemente del gen desmosomal involucrado), particularmente en menores de 50 años (103).

Respecto a portadores de mutaciones en genes no desmosomales, existe más heterogeneidad en la asociación del sexo masculino y su impacto pronóstico. Sin embargo, es conocido que aquellos varones portadores de mutación *TMEM43* o mutaciones en *LMNA* presentan una mayor mortalidad a expensas de eventos arrítmicos malignos y muerte súbita respecto a mujeres con las variantes, pudiendo beneficiarse del implante de DAI de forma precoz (35,44).

### Modelos de estratificación de riesgo

En la búsqueda de una estratificación más precisa del riesgo, se han desarrollado 2 modelos multivariantes para una estimación cuantitativa en la predicción del primer episodio de arritmia ventricular sostenida o el debut de TV rápida (>250lpm), FV o MSC en pacientes con MA con afectación de VD (104,105). Ambos modelos se han combinado en la calculadora online "<https://arvcrisk.com/>" y validado externamente en otras cohortes de MAVD/D (106,107). No obstante, esta calculadora puede infraestimar el riesgo en pacientes con fenotipo izquierdo, con baja representación en estos modelos.

## TRATAMIENTO

El objetivo fundamental del tratamiento del paciente con MA va encaminado a reducir el riesgo de muerte súbita, mejorar la calidad de vida, y aliviar los síntomas derivados de la insuficiencia cardíaca y de los eventos arrítmicos.

### HÁBITOS DE VIDA Y TRATAMIENTO FARMACOLÓGICO

Entre las medidas no farmacológicas, se recomienda evitar el ejercicio físico de alta intensidad, para reducir el riesgo las arritmias ventriculares malignas, así como de la progresión estructural de la enfermedad (108). No obstante, dado el potencial beneficio que tiene el ejercicio sobre la reducción de la mortalidad y eventos cardiovasculares, se puede recomendar realizar ejercicio de baja intensidad un máximo de 150 minutos a la semana para la mayoría de pacientes con MA (109,110).

Respecto a las medidas farmacológicas, el tratamiento con betabloqueantes está recomendado para todos los paciente con diagnóstico definitivo de MA, para reducir el tono simpático y en consecuencia atenuar el riesgo arrítmico, independientemente de la presencia o no de síntomas o episodios arrítmicos previos (59). En ausencia de control sobre los episodios arrítmicos con esta primera línea de tratamiento, pueden considerarse otros tratamientos antiarrítmicos como

el sotalol o la amiodarona (111). Aunque no hay ensayos clínicos aleatorizados específicamente dedicados en MA, en aquellos casos con insuficiencia cardíaca con fracción de eyección de VI reducida, el tratamiento farmacológico no difiere del recomendado por las guías de práctica clínica sobre insuficiencia cardíaca, en el que además de betabloqueantes, se encuentran los inhibidores del eje angiotensina-aldosterona, inhibidores de la neprilisina e inhibidores del cotransportador 2 sodio-glucosa (SGLT2), como pilares fundamentales del tratamiento (112). Sin embargo, a día de hoy no existen ensayos clínicos aleatorizados en población de MA con insuficiencia cardíaca, por lo que estas recomendaciones se basan en consenso de expertos.

#### Papel del desfibrilador automático implantable

El DAI es la única terapia que ha demostrado disminuir el riesgo de muerte súbita en el seguimiento de los pacientes con MA (19). Es importante evaluar correctamente la necesidad de implante DAI, por las potenciales complicaciones médico-quirúrgicas derivadas de llevar implantado el dispositivo, junto al potencial impacto físico y psicológico que puede conllevar sobre una población generalmente joven.

En los últimos años, las principales sociedades científicas (International Task Force Consensus Statement de MA, American College of Cardiology/American Heart Association y Heart Rhythm Society), han elaborado, respectivamente, 3 propuestas de algoritmos para facilitar la toma de decisiones a la hora de recomendar el implante de DAI en pacientes con MA (45,113,114). Los tres establecen con indicación clase I (recomendación fuerte) el implante de DAI en caso de parada cardíaca recuperada, TV sostenida o fracción de eyección < 35%. Sin embargo, existe menor consenso en recomendaciones clase IIa y IIb (indicación moderada y débil) (Figura 12).

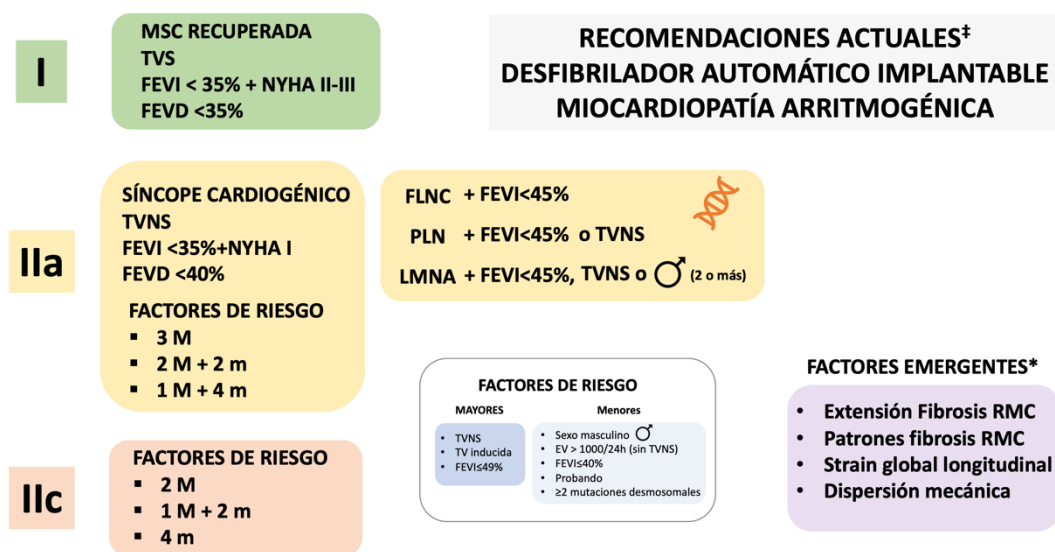


Figura 12. Clases de recomendación sobre implante de DAI en Miocardiopatía Arritmogénica (Adaptado de Towbin JA et al. (44), Al-Khatib SM et al. (108) y Orgeron GM et al. (109)). Situaciones clínicas en las que la clase de recomendación de implante es fuerte (verde), moderada (amarillo) y débil (naranja). \*Factores de riesgo arritmico emergentes, no recogidos en los algoritmos decisión actuales sobre el implante de DAI. ‡: recomendaciones establecidas a fecha de publicación de la presente Tesis Doctoral.

EV: extrasistolia ventricular; FEVD: fracción de eyección de ventrículo derecho; FEVI: fracción de eyección de ventrículo izquierdo; M: mayor; m: menor; MSC: muerte súbita cardíaca; TVNS: taquicardia ventricular no sostenida; TVS: taquicardia ventricular sostenida; RMC: resonancia magnética cardíaca.

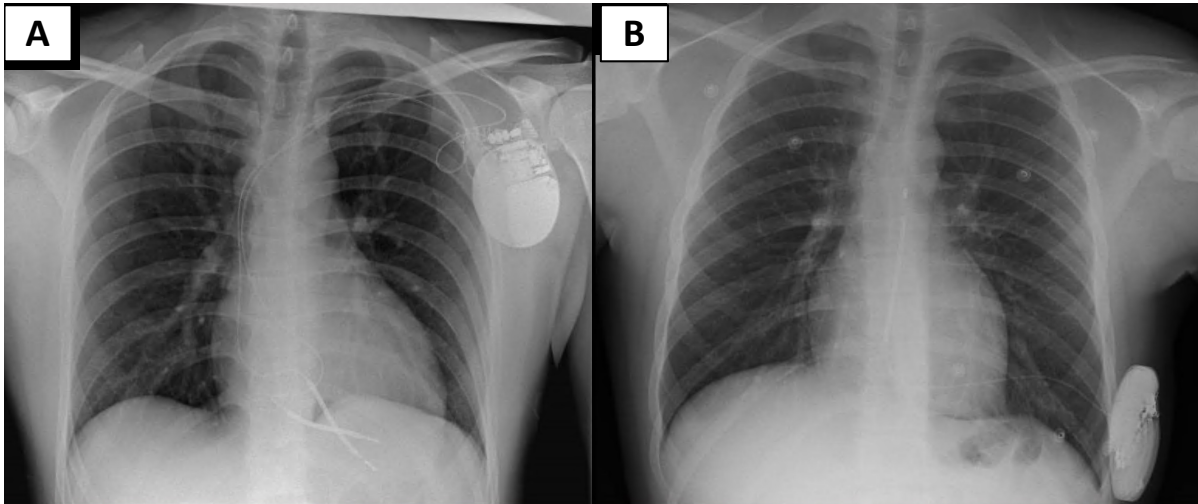
La elección del tipo de DAI (transvenoso o subcutáneo) va a venir determinada por el fenotipo del paciente, edad, esperanza de vida o la necesidad de estimulación cardíaca permanente.

El DAI transvenoso tiene la posibilidad de aplicar estimulación programada durante la taquicardia (anti-tachycardia pacing o ATP) para intentar el cese de la taquicardia y evitar la descarga del dispositivo. También permite la estimulación con función de marcapasos en aquellos pacientes que desarrollan bradicardia patológica por trastornos avanzados de la conducción auriculo-ventricular.

El DAI subcutáneo generalmente no suele contar con estas dos características, sólo funcionando con la opción de descarga eléctrica en caso de detectar taquicardia ventricular mantenida a una frecuencia cardíaca determinada y fijada previamente. Sin embargo, ha demostrado ser efectivo en el tratamiento de

arritmias ventriculares en MA y no presenta el riesgo de infección endovascular y endocarditis al que está expuesto el homólogo transvenoso (Figura 13).

En ambos se ha observado una tasa similar de descargas inapropiadas en pacientes con MA (115,116), por lo que la decisión del implante de uno u otro vendrá determinada por el perfil clínico del paciente y consensuándose con el equipo multidisciplinar cardiológico.



*Figura 13. Panel A: Varón de 21 años con miocardiopatía arritmogénica por mutación en el gen FLNC. Panel B: Paciente varón de 16 años con miocardiopatía arritmogénica por mutación en el gen FLNC, portador de DAI subcutáneo.*

#### Manejo intervencionista

En determinados pacientes con episodios frecuentes de taquicardia ventricular monofrónica pese al tratamiento farmacológico, se puede considerar el manejo invasivo mediante ablación con catéter por radiofrecuencia. Ya que el sustrato arritmico suele localizarse en el epicardio, con frecuencia el abordaje terapéutico endo-epicárdico suele ser necesario (117).

#### Trasplante Cardíaco

El trasplante cardíaco constituye, en ausencia de contraindicaciones, la opción terapéutica reservada para aquellos casos con arritmias malignas no controladas con tratamiento farmacológico e intervencionista, y en pacientes con

insuficiencia cardíaca avanzada. La supervivencia de estos pacientes tras el trasplante suele ser similar al de otras miocardiopatías, con mejor pronóstico que aquellos de etiología isquémica o restrictiva (118).



# **3. HIPÓTESIS Y OBJETIVOS**





## HIPÓTESIS Y OBJETIVOS

Como se ha revisado en la introducción, tanto la ETT como la RMC forman parte de los criterios diagnósticos de la miocardiopatía arritmogénica recogidos en la Task Force de 2010 (23). En ellos se recogen parámetros de historia familiar, electrocardiograma, anatómo-patológicos, y de imagen no invasiva (mediante ETT y RMC).

En ambas técnicas se tienen en cuenta alteraciones regionales de la contractilidad junto con dilatación de ventrículo derecho y disminución de su función sistólica. Sin embargo, actualmente no tienen en cuenta fenotipos con afectación del ventrículo izquierdo ni biventricular, ni tampoco se consideran la caracterización tisular no invasiva mediante técnicas de realce tardío con gadolinio.

El estudio ecocardiográfico mediante técnicas de deformación miocárdica se ha analizado en pacientes con miocardiopatía isquémica, observando en este grupo de pacientes que aquellos pacientes con parámetros de deformación miocárdica más patológicos presentaban peor pronóstico con una mayor incidencia de arritmias ventriculares independientemente de la función ventricular sistólica (72).

La caracterización tisular mediante la técnica realce tardío en RMC se ha analizado en diversas cardiopatías. Tanto en pacientes con miocardiopatía isquémica como no isquémica, se ha observado que la retención patológica de gadolinio a nivel miocárdico se relaciona con mayor riesgo de la aparición de eventos arrítmicos malignos con el consecuente riesgo incrementado de muerte súbita (119). También se ha analizado que dependiendo de la localización de la fibrosis el riesgo arrítmico del paciente puede incrementarse, observando particularmente peor pronóstico en aquellos casos con fibrosis en la capa subepicárdica, en pared libre y también con el acúmulo múltiples localizaciones (120).

**HIPÓTESIS:** nuevos parámetros mediante imagen cardíaca no invasiva multimodalidad contribuyen a un diagnóstico más preciso y a definir nuevos marcadores pronósticos en pacientes con Miocardiopatía Arritmogénica.

## Objetivos

1. Estudiar la correlación genotipo-fenotipo en pacientes afectados por miocardiopatía arritmogénica en función de los hallazgos en RMC.
2. Identificar la capacidad predictiva de las técnicas de deformación miocárdica mediante ETT avanzada sobre marcadores de riesgo arrítmico de MA.
3. Descripción histopatológica de casos de MA con fenotipo biventricular en genes no desmosomales.

# 4. MATERIAL Y MÉTODOS



## MATERIAL Y MÉTODOS

### A) Población de estudio

La población de estudio incluyó individuos con diagnóstico definitivo o limítrofe de miocardiopatía arritmogénica basado en los criterios diagnósticos de 2010, definidos por la *Task Force* (22), que aceptaron la realización de ecocardiografía transtorácica y resonancia magnética cardíaca. Todos los sujetos se evaluaron clínicamente en las consultas de Cardiopatías Familiares de los dos hospitales principales de la provincia de Granada. Los participantes firmaron el consentimiento informado y el estudio fue aprobado por el Comité de Ética en 2018.

Se excluyeron todos los pacientes con marcapasos permanente, cardiopatía isquémica, afectación valvular más que leve (estenosis/regurgitación) e hipertensión arterial mal controlada.

### B) Evaluación clínica

Se realizó una evaluación clínica exhaustiva de todos los pacientes del estudio analizando su idoneidad para cumplir los criterios de 2010 de la *Task Force* para MA. Se llevó a cabo una anamnesis dirigida recogiendo datos de la historia familiar (búsqueda de familiares con cardiopatía previa o historia de muerte súbita), antecedentes personales de cardiopatía y factores de riesgo cardiovascular, así como la recogida de información sobre sintomatología cardiológica en el momento de la evaluación, así como eventos adversos previos como insuficiencia cardíaca avanzada, presencia de dispositivos o historial de arritmias ventriculares. En particular, se recogió el historial de riesgo arritmico en cada sujeto incluido, con la anotación de datos de arritmias ventriculares sostenidas en la historia previa como episodios de parada cardíaca previa, taquicardia ventricular sostenida o descarga apropiada del desfibrilador). Todos los pacientes fueron estudiados mediante ECG de 12 derivaciones, monitorización Holter-ECG de 24 horas, ecocardiografía transtorácica, resonancia magnética cardíaca y estudio genético, en momentos diferentes del seguimiento. Todos los pacientes se sometieron a una exploración

física completa y se clasificó su capacidad de esfuerzo acorde a la clasificación de la New York Heart Association (NYHA).

### 1. Historia Familiar de MA

Se consideró una historia familiar positiva de MA en aquellos pacientes cuyos familiares cumplían criterios de la Task Force de 2010 o cuando el diagnóstico se alcanzó mediante estudio anatómo-patológico en autopsia.

### 2. Alteraciones electrocardiográficas

En el ECG de 12 derivaciones se analizó la presencia ritmo sinusal, se buscaron alteraciones de la conducción auriculo-ventricular e intraventricular, bajo voltaje del QRS (amplitud  $<0.5\text{mV}$ ), presencia de inversión de onda T en precordiales más allá de la derivación V3 y en derivaciones inferolaterales, onda épsilon o ensanchamiento en la repolarización.

Tanto en 12-ECG como en Holter-ECG se evaluó la presencia y morfología de arritmias ventriculares (extrasistolia, taquicardia ventricular). De acuerdo con las guías de práctica clínica, se consideró TVNS a aquel registro con al menos 3 latidos consecutivos de origen ventricular de  $>100\text{lpm}$  que termina espontáneamente, y TVS a aquella con 3 latidos consecutivos de origen ventricular de  $>100\text{lpm}$  con duración de  $> 30$  segundos o requiere su terminación por inestabilidad hemodinámica (114).

A través de Holter-ECG se analizó la carga de EV (número y porcentaje de EV durante la monitorización), de TVNS, TVS o FV. Se definió TVNS como la presencia de al menos 3 latidos consecutivos de origen ventricular y a FC superior a 120 lpm.

### C) Técnicas de imagen no invasiva

Las imágenes de RMC y ETT fueron obtenidas por 2 médicos expertos en imagen cardíaca, y cegados para el objetivo del estudio.

## 1. Resonancia Magnética Cardíaca

El estudio de RMC se llevo a cabo en un equipo de 1.5 Teslas (GE® Signa EXCITE, Milwaukee, WI, USA). El protocolo incluyó las siguientes secuencias: localizadores (axial, sagital y coronal), axial “sangre negra” (secuencia de doble inversión recuperación), módulo cine (secuencia de precesión libre en estado estacionario) de 4, 2 y 3 cámaras de VI, 2 cámaras de VD, tracto de salida de VD y eje corto. Por último, se administró 0.1-0.2mmol/kg gadolinio quelado intravenoso (*gadovist*®) adquiriendo, tras 7- 10 minutos, las secuencias de realce tardío (RTG) en las mismas proyecciones que el módulo cine.

El procesamiento de las imágenes se llevo a cabo *offline* mediante un software semiautomático (*Reportcard*®) en el que analizaron los volúmenes y la fracción de eyección mediante el método de los discos. Las mediciones se indexaron según la superficie corporal del paciente. Se contrastaron las medidas obtenidas según los valores de referencia de RMC (121).

Se analizaron cualitativamente las secuencias de RTG en ambos ventrículos, describiendo la presencia, patrón, localización y extensión del realce.

Se consideró afectación de VI cuando se dio alguna de las siguientes condiciones: alteraciones regionales de la contractilidad de VI, adelgazamiento de la pared, fracción de eyección del ventrículo izquierdo (FEVI) <50% o RTG con patrón no isquémico. Del mismo modo, se consideró afectación de VD en caso de alteraciones regionales de la contractilidad de VD, aneurismas, fracción de eyección < 45% o presencia de realce tardío.

Respecto a los fenotipos se clasificaron a los pacientes en función de la afectación en RMC en fenotipo VI, VD o biventricular (BV) (presencia de afectación de ambos ventrículos). Finalmente, en caso de no detectar ninguna afectación en RMC se consideró fenotipo negativo.

## 2. Ecocardiografía transtorácica

La ETT se llevo a cabo mediante un equipo Vivid 9 (GE® Healthcare, Hørten, Noruega). El protocolo de estudio mediante ETT consistió en las siguientes adquisiciones: eje largo paraesternal del ventrículo izquierdo y ventrículo derecho,



eje corto paraesternal (a nivel de la válvula mitral, los músculos papilares y el ápex), apical de 4 cámaras, apical 4 cámaras con imágenes focalizadas de VI (vistas de 4 cámaras, 3 cámaras y 2 cámaras) adquiridas al menos a 65 imágenes por segundo. Se adquirieron imágenes adicionales cuando fue necesario. También se analizaron los volúmenes del VI y la FEVI mediante el método Simpson biplano, cuantificándose y estratificándose su gravedad de acuerdo a las recomendaciones actuales (122). imágenes se procesaron *offline* en el software EchoPAC (GE®, Hørten, Noruega).

Se aplicó un modelo de 18 segmentos para analizar las alteraciones regionales de la contractilidad regional y la deformación miocárdica (*strain*).

El análisis del *strain*, se realizó en el paquete de análisis de strain del software EchoPAC, trazando el borde endocárdico, ajustando el epicárdico dibujando una región de interés (ROI), evitando el pericardio. Se obtuvo el *strain* global longitudinal (SGL) mediante *speckle tracking* 2D (123). Además del SGL, se estudiaron las siguientes variables: *strain* regional longitudinal, *strain* longitudinal específico de cada capa miocárdica (endocardio, mesocardio y epicardio) (Figura 14) y la dispersión mecánica a través del análisis de la desviación estándar de la media de los tiempos de contracción de cada segmento (DE) y el rango entre el máximo y mínimo tiempo hasta la máxima deformación (delta). Los valores obtenidos del SGL, el SGL específico por capa miocárdica y la dispersión mecánica se contrastaron con los valores de referencia de la literatura (124–126). Se seleccionaron 20 pacientes

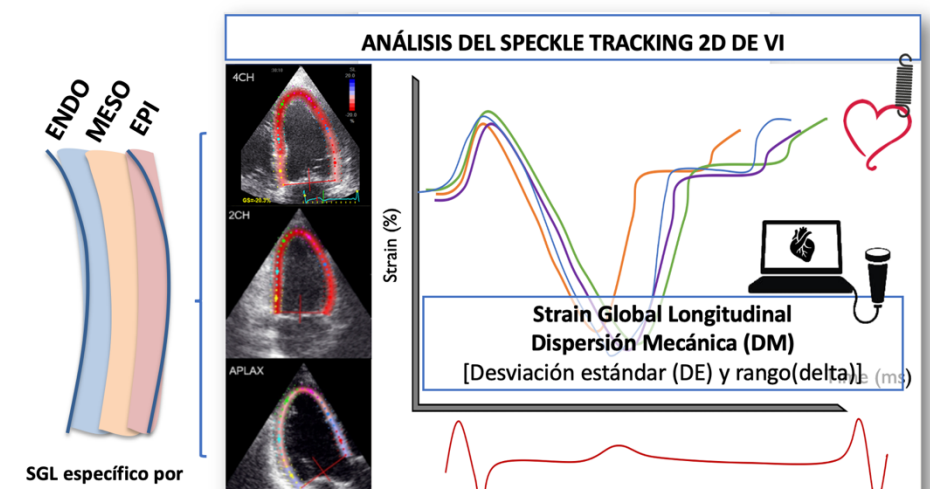


Figura 14. Figura resumen de las variables de análisis de SGL. SGL: strain global longitudinal.

aleatoriamente para analizar la variabilidad interobservador, evaluando el SGL específico por capa miocárdica.

#### D) Análisis genético

El análisis genético se realizó mediante extracción de muestra de sangre periférica obtenida en el caso índice o probando. Mediante la tecnología NGS (Next-Generation Sequencing) se analizó un panel de 21 genes (Tabla 4) relacionados con la MA. La patogenicidad de cada variante se evaluó acorde a las recomendaciones de las guías del Colegio Americano de Genética Médica y Genómica (21). Una vez detectada una variante patogénica se realizó estudio genético en cascada de los familiares.

<b><i>DSC2</i></b>	<b><i>CTNNA3</i></b>
<b><i>DSG2</i></b>	<b><i>DES</i></b>
<b><i>DSP</i></b>	<b><i>LMNA</i></b>
<b><i>FLNC</i></b>	<b><i>RYR2</i></b>
<b><i>JUP</i></b>	<b><i>TGFB3</i></b>
<b><i>PKP2</i></b>	<b><i>TTN</i></b>
<b><i>PLN</i></b>	<b><i>CASQ2</i></b>
<b><i>TMEM43</i></b>	<b><i>CTNNA1</i></b>
<b><i>LDB3</i></b>	<b><i>PERP</i></b>
<b><i>PKP4</i></b>	<b><i>PP1R13L</i></b>
<b><i>SCN5A</i></b>	

Tabla 4. Panel de genes incluidos en el análisis NGS de la sospecha de Miocardiopatía Arritmogénica.

NGS: Next-Generation Sequencing.

#### E) Análisis histológico

Se llevó a cabo un análisis histológico del corazón de 2 pacientes fallecidos súbitamente (portadores de mutaciones en FLNC y TMEM43, respectivamente) y de un sujeto sometido a trasplante cardíaco (portador de mutación en DES). Las muestras de tejido cardíaco se fijaron en formaldehído tamponado al 4%, se deshidrataron y se fijaron en parafina (127). Se prepararon secciones de 5 µm de espesor y se tiñeron con hematoxilina-eosina (HE) para la evaluación morfológica, mientras que la organización de las miofibrillas se evaluó con la tinción de hierro de *Heidenhain* con hematoxilina (HD). Los colágenos fibrilares se tiñeron con el tricrómico de Masson (MS) y Picrosirius (PS, con microscopía de luz polarizada),

mientras que los colágenos reticulares se tiñeron con la tinción de plata de Gomori (RET). Además, en este estudio se utilizó como control una muestra de tejido cardíaco procedente de un sujeto fallecido, sin ninguna enfermedad cardíaca. Finalmente, se determinó el porcentaje de infiltración fibroadiposa mediante el software informático ImageJ® (Bethesda, MD, EE.UU.) de acuerdo a la metodología descrita previamente (94).

#### F) Análisis estadístico

El análisis estadístico se realizó en el software SPSS Statistics versión 20.0 (IBM®, Armonk, NY, USA). Se comprobó la normalidad de las variables continuas mediante el test Shapiro-Wilk. Las variables continuas se expresaron en media  $\pm$  desviación típica y las variables categóricas con porcentajes y frecuencias. Las variables cualitativas se compararon mediante el test  $X^2$  de Pearson o el test exacto de Fisher, según el caso. Las comparaciones de variables cuantitativas entre 2 grupos se realizaron con el test t de Student o Mann-Whitney dependiendo de la normalidad. Para comparaciones de variables cuantitativas de más de 2 grupos se seleccionó el test de ANOVA o Kruskal-Wallis. Se utilizaron las curvas ROC (Receiver Operating Characteristic) para definir los puntos de corte del SGL capaces de predecir TVNS y el RTG. Se consideró estadísticamente significativo un valor  $p < 0.05$ .

#### G) Diseño del estudio

El diseño global del estudio se ilustra en la Figura 15, en un estudio de corte transversal con dos objetivos principales bien diferenciados: por un lado, la correlación genotipo-fenotipo y por otro el estudio del valor pronóstico de las técnicas de deformación miocárdica. El reclutamiento de pacientes se realizó de forma retrospectiva identificando los pacientes que cumplían los criterios de inclusión de nuestra cohorte de pacientes con MA. Con ellos, se establecieron 3 grupos de pacientes: portadores de mutaciones en genes desmosomales, portadores de mutaciones en genes no desmosomales y grupo con genotipo

negativo. El reclutamiento de pacientes, evaluación y análisis de los resultados del estudio se llevaron a cabo en dos fases temporales:

- 1ª Fase (2018-2020). Estudio de relación genotipo-fenotipo para identificar patrones de realce tardío asociado a la presencia de mutaciones en genes específicos, con descripción histopatológica de variantes no desmosomales.
- 2ª Fase (2020-2021). Estudio de la capacidad predictiva de las técnicas de deformación miocárdica mediante ETT en la detección de variables marcadoras de alto riesgo arrítmico como TVNS, RTG y mutaciones de riesgo.

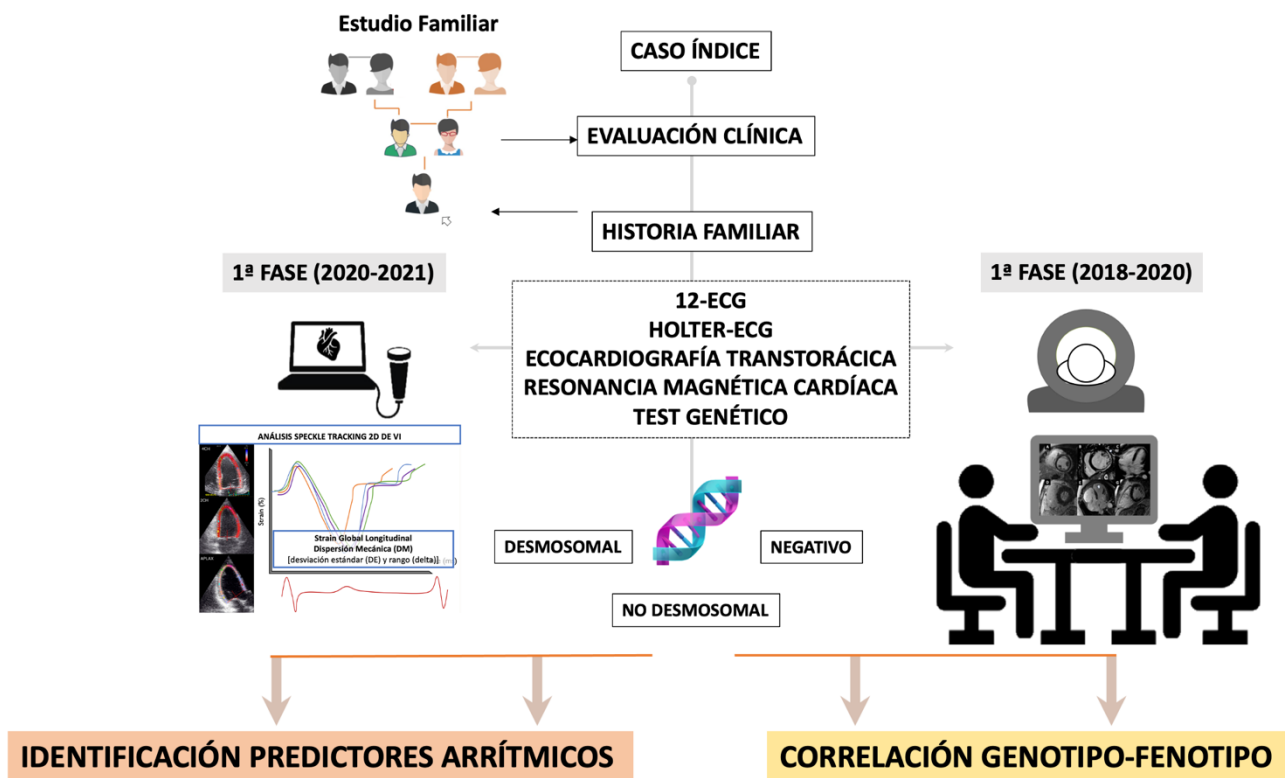


Figura 15. Diseño del estudio.



# 5. RESULTADOS



## RESULTADOS

### RESULTADOS PRIMERA FASE DEL ESTUDIO:

**Fibrosis miocárdica en la miocardiopatía arritmogénica: estudio de correlación genotipo-fenotipo.**

#### **ANEXO I.**

##### Características clínicas

En la fase inicial de la presente Tesis Doctoral, se incluyeron un total de 44 pacientes con diagnóstico de MA (definitivo y *borderline*). De todos ellos, 33 pacientes (75%) cumplían criterios definitivos de la Task Force Internacional para MAVD/D (Tabla 5).

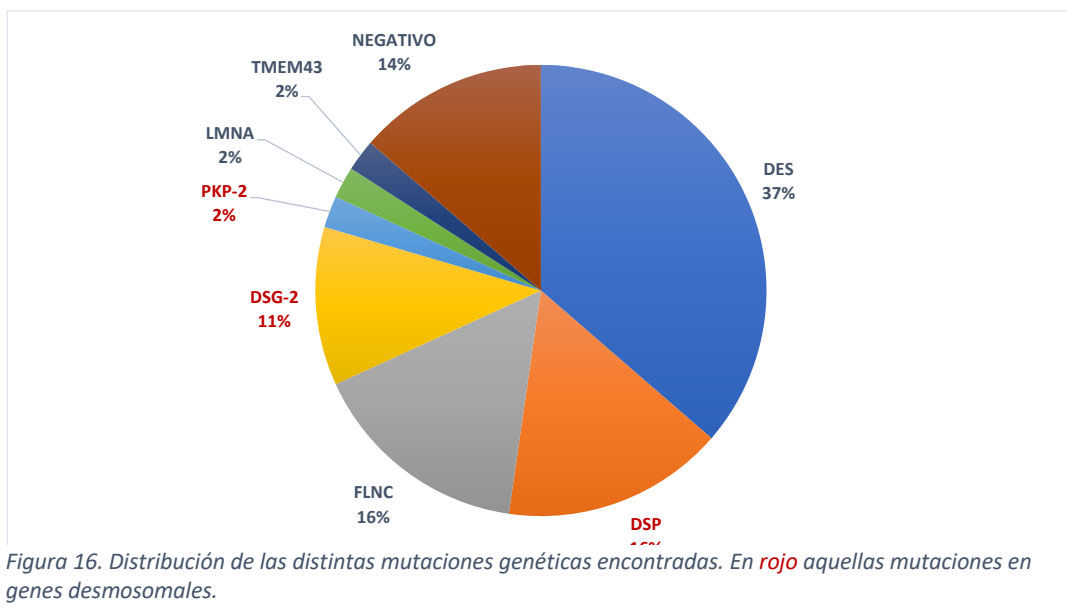
Las características basales se resumen en la Tabla 6.

Se incluyeron un 50% de hombres y mujeres, con una edad media de  $41.6 \pm 17.5$  años. La gran mayoría de los pacientes se incluyeron a raíz de una historia familiar positiva de muerte súbita cardíaca (79.5%). Un 22.7% presentó antecedentes de taquicardia ventricular/fibrilación auricular al inicio del estudio.

##### Genética

De acuerdo al diseño del estudio se dividieron a los pacientes en grupos según el resultado del test genético, detectándose mutaciones en genes desmosomales (D) en 13 pacientes, 25 con mutaciones en genes no desmosomales (ND), no identificando mutación patogénica subyacente en sólo en 6 sujetos (N) (Figura 16).





Fenotipo	Sexo	Edad Dx	Genotipo	Inversión onda T	Alteraciones respiratorias/ conducción	RMC VTDi	Localización ARCS	FEV	FEVD	Arritmias	Historia Familiar	Patrón RTG	Localización RTG-VI	Criterios M/m
1	BV	M	DES	V1-V6	Onda epsilon Duración Activación terminal del QRS >55 ms en V1-V3	VI 97 VD 64	VD	49	49	TvNS 556 EV	Mutación patogénica	VI	Anular	40
2	BV	F	DES	V1-V6	-	VI 109 VD 71	VI	40	53	TvNS 662 EV	Mutación patogénica	BV	Anular	21
3	VD	M	FLNC	V1-V3	Bajo voltaje	VI 85 VD 85	VD	60	55	700 EV	Mutación patogénica	VD	-	21
4	VD	M	DSP	V1-V6	-	VI 97 VD 94	VD	53	45	TvNS 1360 EV	Mutación patogénica	BV	Anular	31
5	BV	F	DES	V1-V6	Onda epsilon Bajo voltaje	VI 100 VD 76	VI	46	49	TvNS 3000 EV	Mutación patogénica	BV	Anular	40
6	BV	F	DES	V1-V6	Onda epsilon Bajo voltaje	VI 90 VD 129	VD	52	35	TvS	Mutación patogénica	BV	Anular	50
7	BV	M	FLNC	V3-V4, II	Bajo voltaje	VI 94 VD 109	BV	43	44	TvNS 1392 EV	Mutación patogénica MAVD confirmada en autopsia de familiar 1º grado	VI	Inferolateral	22
8	VI	F	DES	V1-V6	Onda epsilon Bajo voltaje	VI 98 VD 74	VI	48	60	TvNS 11913 EV	Mutación patogénica	VI	Anular	40
9	BV	F	DES	V1-V6	-	VI 100 VD 76	VD	46	49	TvNS 8656 EV	Mutación patogénica	BV	Anular	30
10	BV	F	DES	V1-V6 I, II, V6	Bajo voltaje	VI 90 VD 87	BV	52	54	3348 EV	Mutación patogénica	BV	Anular	21
11	BV	M	DSP	V1-V3	Onda epsilon Duración Activación terminal del QRS >55 ms en V1-V3	VI 102 VD 76	BV	52	39	1367 EV	Mutación patogénica	BV	Anular	41
12	BV	F	DES	V1-V6 I, VL	Duración Activación terminal del QRS >55 ms en V1-V3 Bajo voltaje	VI 134 VD 67	BV	42	49	TvNS 1392 EV	Mutación patogénica	BV	Anular	31
13	BV	M	DES	V1-V6 I, VL	Bajo voltaje	VI 122 VD 112	BV	47	44	2318 EV	Mutación patogénica	BV	Anular	31
14	BV	F	DSP	V1-V3	Duración Activación terminal del QRS >55 ms en V1-V3	VI 83 VD 74	BV	46	49	3003 EV	Mutación patogénica	BV	Inferolateral	22
15	VD	F	DES	V1-V3	Low voltage	VI 62 VD 49	VD	57	54	614 EV	Mutación patogénica	VD	-	21
16	BV	M	DSP	V5-V6 I, VL	Low voltage	VI 78 VD 79	VD	48	42	Fv 1544 EV	Mutación patogénica	BV	Anular	13
17	VD	M	PKP2	V1-V4	Onda epsilon	VI 59 VD 91	VD	64	38	TvS	Mutación patogénica	VD	-	50
18	VI	F	DES	V1-V6	Bajo voltaje	VI 75 VD 53	Ninguno	63	52	721 EV	Mutación patogénica	VI	Anular	21
19	BV	M	Negative	V1-V4	-	VI 79 VD 96	VD	65	51	TvS TvNS 755 EV	Mutación patogénica	BV	Inferolateral	30
20	BV	M	DES	V1-V6	Bajo voltaje	VI 107 VD 158	BV	30	25	TvNS 1328 EV	Mutación patogénica	BV	Inferolateral	40

Tabla 5. Caracterización de la muestra de pacientes según los criterios de 2010 de la Task Force Internacional para MAVD/D. ARCS: alteraciones regionales de la contractilidad segmentaria; BV: biventricular; EV: extrasistolia ventricular; F: femenino; FEVD: fracción de eyección de ventrículo derecho; FEVI: fracción de eyección de ventrículo izquierdo; FV: fibrilación ventricular; M: masculino, M/m: mayores/menores; RMC: resonancia magnética cardíaca; RTG: realce tardío gadolinio; TvNS: taquicardia ventricular no sostenida; TvS: taquicardia ventricular sostenida; VI: ventrículo izquierdo; VD: ventrículo derecho; VTDi: volumen telediastólico indexado.

21	VD	M	47	-	V1-V3	-	VI 63 VD 78	VD	63	53	TVNS	ARVC/D confirmed pathologically in second-degree relative	No detectado	-	3/1
22	BV	F	49	DSF	V1-V4	Bajo voltaje	VI 86 VD 73	VD	56	53	2768 EV	Mutación patogénica	BV	Inferolateral	2/1
23	VI	M	51	FLNC	V4-V6	Bajo voltaje	VI 91 VD 65	VI	40	51	1213 EV	Mutación patogénica	VI	Anular	1/2
24	BV	F	53	-	V1-V6	Onda epsilon	VI 75 VD 66	VD	58	59	TVNS TVS	-	VI	Inferolateral	4/0
25	BV	M	53	-	V1-V6	Onda epsilon	VI 104 VD 118	BV	47	42	TVS TVNS	-	BV	Lateral	4/0
26	VI	F	55	DES	V4-V6	Onda epsilon Duración Activación terminal del QRS >55 ms en V1-V3	VI 93 VD 54	VI	48	66	TVNS 9000 EV	Mutación patogénica	VI	Anular	3/1
27	BV	F	56	DSG2	V1-V6	Onda epsilon Bajo voltaje	VI 94 VD 97	BV	42	37	TVS TVNS	Mutación patogénica	BV	Lateral	5/0
28	VI	M	61	DES	V4-V6 I, VL	-	VI 154 VD 71	VI	30	60	TVNS 4479 EV	Mutación patogénica	VI	Anular	2/1
29	VI	M	64	DES	V4-V6	-	VI 75 VD 57	Ninguno	53	52	2508 EV	Mutación patogénica	VI	Inferolateral	1/2
30	BV	F	65	DSG2	V1-V6	Onda epsilon Bajo voltaje	VI 96 VD 123	BV	18	28	TVS, TVNS 1355 EV	Mutación patogénica	BV	Anular	5/0
31	BV	M	66	DSG2	V1-V6	-	VI 69 VD 69	BV	45	27	TVNS 10121 EV	Mutación patogénica	BV	Lateral	4/0
32	BV	F	72	DES	V1-V6	Duración Activación terminal del QRS >55 ms en V1-V3	VI 65 VD 41	BV	53	61	TVNS 877 EV	Mutación patogénica	VI	Inferolateral	3/1
33	BV	M	78	-	V1-V3	Onda epsilon	VI 74 VD 71	VD	50	52	TVS, TVNS 9834 EV	No disponible	VI	Inferolateral	3/0

Tabla 5. Continuación.

		Total (44)	No desmosomal (25)	Desmosomal (13)	Negativo (6)	Valor p
<b>Sexo (femenino) n, (%)</b>		22 (50)	14 (56)	6 (46.2)	2 (33.3)	0.57
<b>Edad (años), media ± DE</b>		41.6 ± 17.5	37.04 ± 17.3	40.2 ± 16.8	56.7 ± 12.7	0.044
<b>Cumple TF n, (%)</b>		33 (75)	19 (76)	9 (69.2)	5 (83.3)	0.792
<b>Asintomáticos n, (%)</b>		27 (61.4)	19 (76)	7 (53.8)	1 (16.7)	0.022
<b>TV/FV n, (%)</b>		10 (22.7)	2 (8)	4 (30.8)	4 (66.7)	0.006
<b>Historia Familiar de MSC n, (%)</b>		35 (79.5)	25 (100)	9 (69.2)	3 (50)	0.001
<b>Fenotipo† n, (%)</b>	VD	5 (11.4)	3 (12)	1 (7.7)	1 (16.7)	0.224
	VI	10 (22.7)	9 (36)	0 (0)	1 (16.7)	
	BV	25 (56.8)	11 (44)	10 (76.9)	4 (66.7)	
	Ninguno	4 (9.1)	2 (8)	2 (15.4)	0 (0)	

Tabla 6. Características basales. BV: Biventricular; TF: Criterios de la Task Force; TV/FV: Taquicardia ventricular/Fibrilación ventricular; MSC: Muerte súbita cardíaca; VD: Ventrículo derecho; VI: Ventrículo izquierdo. † El fenotipo se define por la presencia de anomalías regionales del movimiento de la pared y/o realce tardío del gadolinio en resonancia magnética.

## RESONANCIA MAGNÉTICA CARDÍACA

### Características generales

Se observó una afectación frecuente de VI en RMC, presentándola el 79.5% de los pacientes del estudio. El fenotipo de MA más frecuente fue el BV con 25 (56.8%) de los pacientes, seguido del izquierdo aislado en 10 (22.7%) y con sólo 5 (22.7%) pacientes con afectación única de VD.

Globalmente los volúmenes ventriculares del VI se encontraron en el límite superior de la normalidad ( $90 \pm 21\text{mL/m}^2$ ) y los volúmenes ventriculares de VD dentro del rango normal ( $79 \pm 23\text{mL/m}^2$ ). De forma general, la fracción de eyección se encontró en el rango inferior de la normalidad o ligeramente deprimida en ambos ventrículos (FEVI  $48.9 \pm 10.5\%$  y FEVD  $48.8 \pm 9.5\%$ ). Un 47.7% de los pacientes tuvieron una FEVI > 50%. Se observaron anomalías regionales de la contractilidad segmentaria (ARCS), en VI en 21 (47.7%) pacientes y en VD en 27 (61.4%) pacientes.

### Gadolinio

Se detectó realce tardío con gadolinio (RTG) en VI en 35 (79.5%) pacientes, siendo la afectación biventricular en 18 (45.4%) de ellos. La gran mayoría de los pacientes presentó una distribución de RTG en la capa subepicárdica (33, 86.8%), observándose sólo afectación exclusiva de la capa mesocárdica en sólo 2 pacientes.

## CORRELACIÓN GENOTIPO/FENOTIPO

La caracterización fenotípica mediante RMC en función del genotipo subyacente se representa en la Tabla 7.

### Análisis morfológico

En el análisis volumétrico se observó que aquellos hombres del grupo ND presentaron volúmenes telediastólicos de VI indexados (VTDVli) ligeramente mayores respecto a las cohortes de D y N ( $106.3 \pm 25.6\text{mL/m}^2$  vs.  $80.7 \pm 16.4\text{ mL/m}^2$  y  $80.1 \pm 17.3\text{ mL/m}^2$ , respectivamente;  $p= 0.05$ ), un aspecto no observado en

mujeres. Sin embargo, no se observaron diferencias significativas en los volúmenes de VD en ambos sexos.

#### Análisis funcional

Se observaron ARCS-VI en 14 (56%) del grupo ND, 5 (38.5%) del grupo D y 2 (3.3) de la cohorte N, siendo la pared más frecuentemente afectada la inferolateral en un tercio del total (15, 34.1%). En el grupo D se observó con mayor frecuencia ARCS-VD respecto a los portadores de mutación no desmosomal (84.6% vs. 44%;  $p=0.025$ ).

El grupo ND de hombres también presentaron una tendencia a valores de FEVI más bajos respecto a los otros 2 grupos ( $44.6 \pm 11.1\%$  vs.  $51.8 \pm 6.6\%$  y  $56.4 \pm 9.2\%$ , respectivamente;  $p=0.09$ ). El grupo D de mujeres sí mostró una FEVI más baja respecto a los grupos ND y N ( $43.5 \pm 9.8\%$  vs.  $52.6 \pm 7.4\%$  y  $63.2 \pm 5.3\%$ , respectivamente;  $p=0.02$ ). Del mismo modo el grupo D de hombres presentó valores absolutos de FEVD más bajos, sin llegar a alcanzar diferencias significativas.

Gen	Proteína	Cambio Nucleótido	Tipo de cambio proteico	Portadores	VI ARCS	VD ARCS	Fenotipo RTG	Extensión RTG-VI
<b>DES</b>	Desmina	c.1203G>C	Missense	16	11	8	VD 1 VI 6 BV 9	Anular 13 Inferolateral 2 Inferior 1
<b>DSP</b>	Desmoplaquina	c.3133C>T	Nonsense	7	2	6	VI 1 BV 6	Anular 3 Septum 1 Inferolateral 2 Lateral 1
		c.7697_7698ins G	Frameshift					
<b>FLNC</b>	Filamina C	c.4288+2T>G	Nonsense	7	3	2	VI 5 VD 1 Ninguno 1	Inferolateral 3 Lateral 2
		c.581_599delTG GTGGACAACCTG CGCCCC	Nonsense					
<b>DSG-2</b>	Desmogleina 2	c.875G>A	Missense	5	3	4	BV 3 Ninguno 0	Anular 1 Lateral 2
		c.535delA	Nonsense					
<b>PKP-2</b>	Placofilina 2	c.1643delG	Nonsense	1	No	1	VD 1	-
<b>LMNA</b>	Lamina A/C	c.1541G>A	Missense	1	No	No	Ninguno	-
<b>TMEM43</b>	Luma	c.1073C>T	Missense	1	No	1	VD 1	-
<b>Negativo</b>	-	-		6	2	5	VI 3 BV 2 Ninguno 1	

Tabla 7. Fenotipos de miocardiopatía arritmogénica en RMC según la mutación genética subyacente. ARCS: alteraciones regionales de la contractilidad segmentaria; BV: Biventricular; RTG: Realce tardío de gadolinio; VD: Ventriculo derecho; VI: Ventriculo izquierdo.

### Caracterización Tisular

Se observó una distribución diferente del RTG en función de la genética subyacente (Figura 17). En los tres grupos se identificó una alta prevalencia de RTG en VI, sin alcanzar diferencias entre los portadores de mutación desmosomal, no desmosomal y con genotipo negativo (76.9% vs. 80% vs. 83.3%, respectivamente).

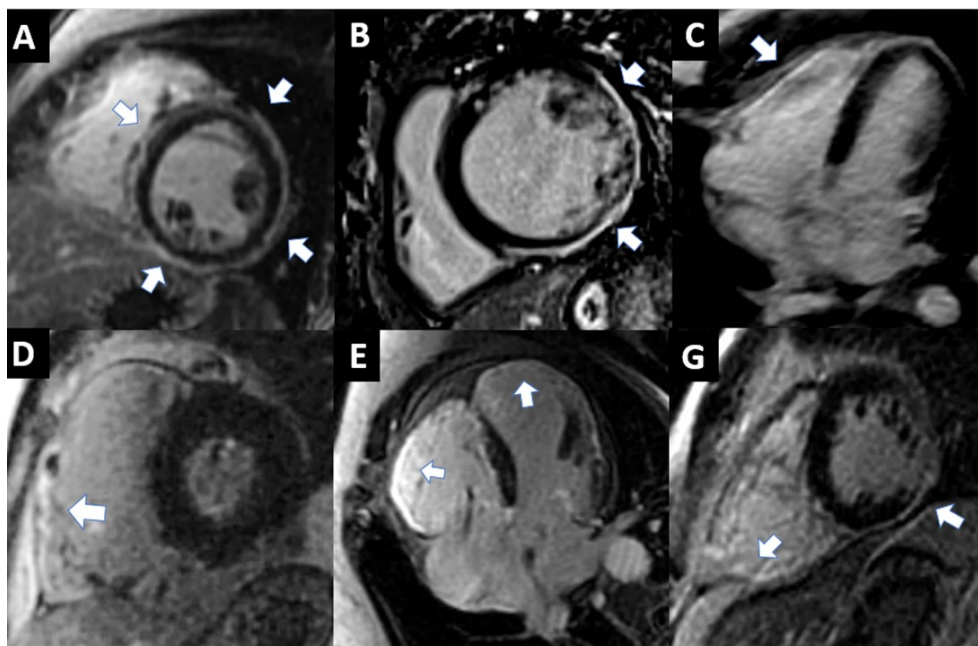


Figura 17. Imágenes representativas del fenotipo mediante realce tardío con gadolinio de pacientes con mutaciones no desmosomales (fila superior) y de mutaciones desmosomales (fila inferior). Las flechas señalan las zonas de realce. **A:** mutación DES con realce circunferencial de VI. **B:** mutación FLNC con realce lateral del VI. **C:** mutación TMEM43 con realce en VD. **D:** Mutación PKP-2 con realce en VD. **E:** mutación DSG-2 con realce biventricular. **F:** Mutación DSP con realce biventricular.

El patrón predominante de RTG de VI (RTG-VI) en los 3 grupos fue el subepicárdico. En extensión del RTG-VI, aquellos pacientes del grupo ND, particularmente portadores de mutación en DES, mostraron un patrón anular o circunferencial subepicárdico muy característico (Figura 18). Este patrón fenotípico se observó más frecuentemente en el grupo ND, respecto al D y N (76.5% vs. 23.5% y 0%, respectivamente;  $p=0.02$ ). Analizando este patrón



anular en función del gen responsable, se identificó en 13 portadores de mutación en DES ( $p=0.006$ ), 1 en portadores de FLNC, en 3 portadores de DSP y 1 en DSG-2. El 2º patrón de RTG-VI más frecuente fue el inferolateral/lateral subepicárdico que se observó predominantemente en portadores de mutación en FLNC (Figura 19).

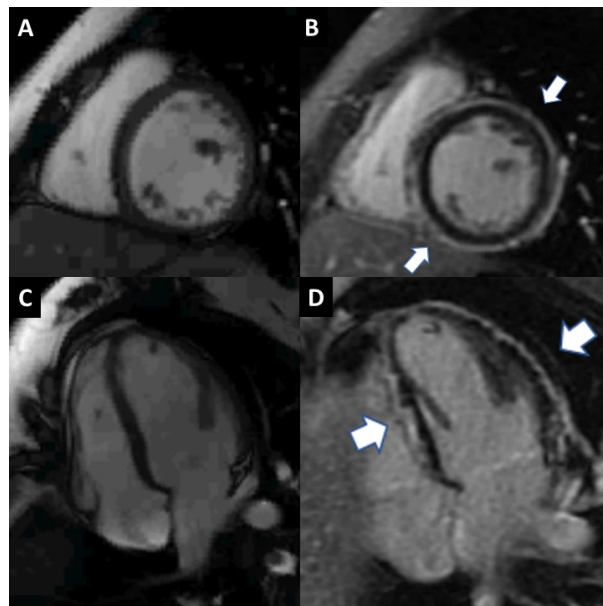


Figura 18. Realce tardío de gadolinio (RTG) circunferencial característico en una paciente afectada por la mutación DES. **A y C:** secuencias de cine SSFP de eje corto y de cuatro cámaras. **B y D:** Secuencias de RTG en el eje corto y en la vista de cuatro cámaras donde se aprecia la extensa fibrosis (flechas blancas).

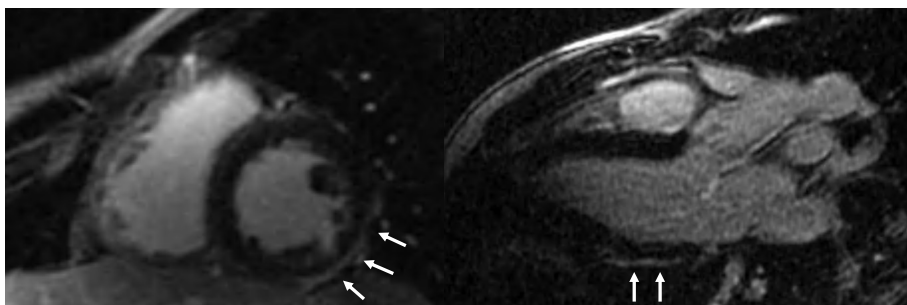


Figura 19. Realce tardío con patrón subepicárdico inferolateral en un varón de 21 años portador de mutación en el gen FLNC.

La afectación del VD por RTG presentó una tendencia más prevalente en el grupo D, respecto al ND y N (76.9% vs. 40% y 33.3%, respectivamente;  $p=0.06$ ). Resumen genotipo-fenotipo (Tabla 8).

		No-desmosomal (25)	Desmosomal (13)	Negativo (6)	Valor <i>p</i>
RTG-VI, n (%)		20 (80)	10 (76.9)	5 (83.3)	0.94
Distribución	RTG-VI, n (%)	Subepicárdico 20 (100)	Subepicárdico 9 (90) Mesocárdico 1 (10)	Subepicárdico 4 (80) Mesocárdico 1 (20)	0.17
Extensión	RTG-VI anular, n (%)	14 (56)	4 (30.8)	0 (0)	0.02
RTG-VD, n (%)		10 (40)	10 (76.9)	2 (33.3)	0.06
Patrón RTG, n (%)	VI	11 (44)	1 (7.7)	3 (50)	0.27
	VD	3 (12)	1 (7.7)	0 (0)	
	Biventricular	9 (36)	9 (69.2)	2 (33.3)	
	No	2 (8)	2 (15.4)	1 (16.7)	

Tabla 8. Hallazgos de realce tardío con gadolinio. RTG: realce tardío de gadolinio; VD: ventrículo derecho; VI: ventrículo izquierdo.

### Descripción histológica

En el análisis histológico con HE de las muestras de los sujetos portadores de mutación en *DES*, *FLNC* y *TMEM43*, se observó un aumento del tejido conectivo fibrilar y aumento del espacio intercelular, en comparación al sujeto control. Se observó un aumento marcado de la matriz extracelular en las muestras de portadores de mutación de *FLNC*, *TMEM43* y *DES* en comparación al sujeto control, observando presencia de tejido fibroadiposo en el 51.4%, 40.3%, 39.5%, respectivamente, vs. 21.2% en el control. Tanto las muestras de *FLNC* y *TMEM43* también mostraron cierto grado de hipertrofia de cardiomiocitos (Figura 20). A diferencia de las muestras de *FLNC*, *TMEM43* y del control, aquella con la mutación en *DES* presentó una fijación de HD más débil, siendo un dato sugerente de afectación miofibrilar.



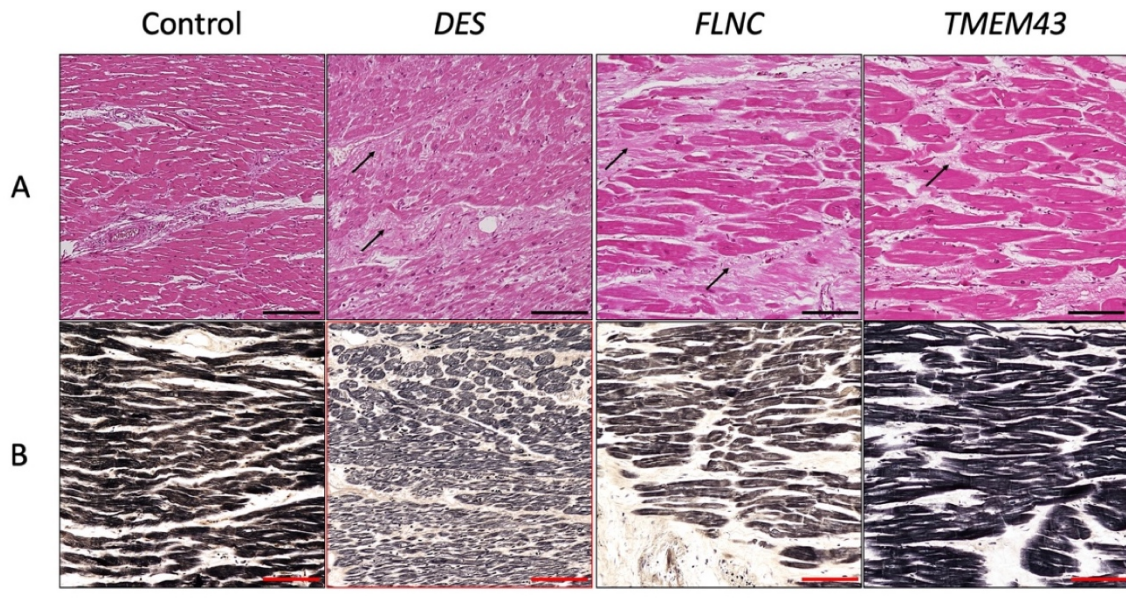


Figura 20. Imágenes histológicas de muestras de tejido cardíaco de sujetos afectados por diversas mutaciones (*DES*, *FLNC* y *TMEM43*). También se muestra como comparativa el análisis histológico de tejido cardíaco sano (control). Panel A: tinción H&E. Panel B: método HD. Las flechas señalan el aumento de los componentes de la matriz extracelular fibrilar. Barra de escala = 100  $\mu$ m.

Al evaluar los componentes de la matriz extracelular con las fijaciones de MS, PS y RET, se observó un aumento del espacio intercelular, compuesto por colágeno (observado con MS y PS) y fibras reticulares (RET), en comparación a la muestra del sujeto control. En el microscopio de luz polarizada llevada a cabo mediante fijación con PS, se observó un aumento de las fibras de colágeno junto a un aumento de su birrefringencia en las muestras de mutaciones en *FLNC* y *TMEM43*, siendo resultado de una organización en paralelo de estos componentes de la matriz extracelular. Esta birrefringencia no se observó en la muestra de mutación en *DES*, la cual presentó un aumento de las fibras reticulares pericelulares (Figura 21).

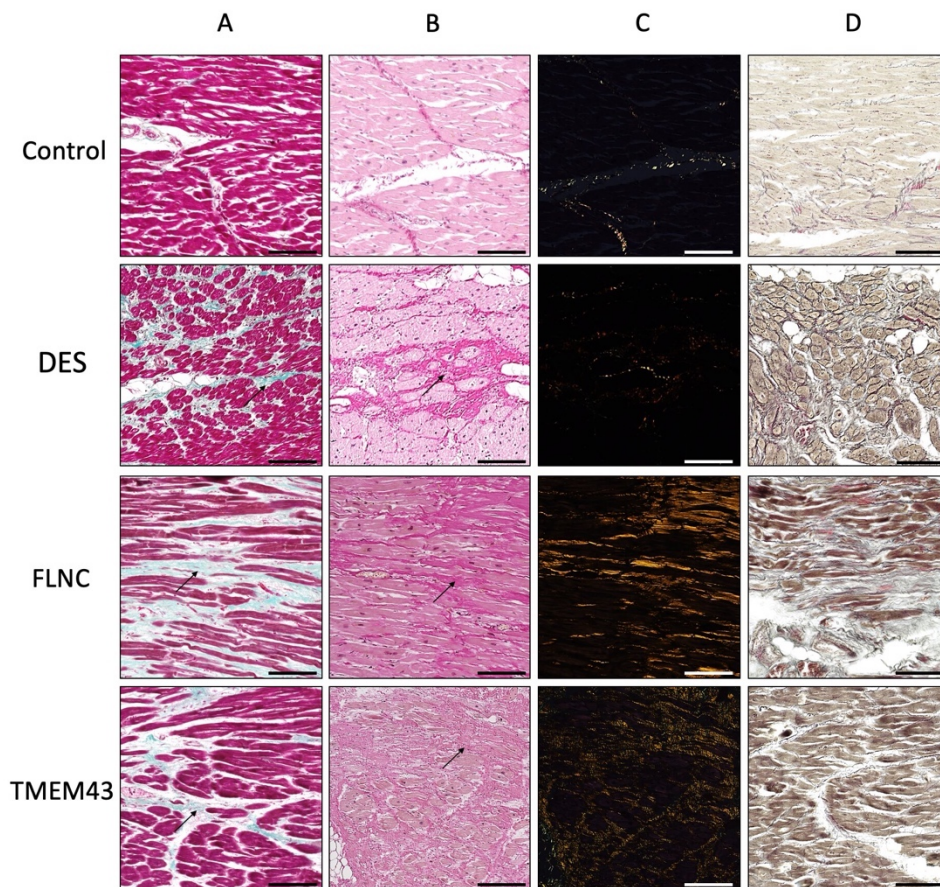


Figura 21. Análisis histoquímico de los componentes de la matriz extracelular fibrilar de muestras de tejido cardíaco de pacientes portadores por diversas mutaciones (DES, FLNC y TMEM43) y muestras de tejido sano (control). Las flechas indican el aumento de las fibras de colágeno, teñidas en verde con MS (A) y en rojo con tinción de PS (B). La microscopía de luz polarizada con PS (C) se observa que las zonas con colágeno mostraron un alto nivel de alineamiento y densidad. La tinción de plata Gomori (D) muestra el aumento de las fibras reticulares como un precipitado fibrilar negro. Barra de escala = 100  $\mu$ m.

## RESULTADOS SEGUNDA FASE DEL ESTUDIO:

**El *strain* global longitudinal por capa miocárdica específica predice el riesgo arrítmico en miocardiopatía arritmogénica.**

## ANEXO II.

## Características clínicas

En el segundo periodo de estudio de esta Tesis Doctoral, se incluyeron 45 sujetos con diagnóstico definitivo o límite de MA, pertenecientes a 19 familias. Las características basales de la muestra de esta segunda fase se exponen en la Tabla 9.

Al igual que en la primera fase, se observó una elevada prevalencia de historia familiar de MSC (39, 86.7%). En torno a la mitad (24, 53.3%) de los sujetos presentaba síntomas al inicio del estudio, predominantemente disnea de esfuerzo (10 pacientes). En el resto se alcanzó el diagnóstico gracias al cribado familiar en cascada. En función del grupo genotípico subyacente, se identificaron 24 pacientes (53.3%) portadores de mutación no desmosomal, 15 (33.3%) con mutación desmosomal D y 6 (13.3%) con genotipo negativo (Figura 22).

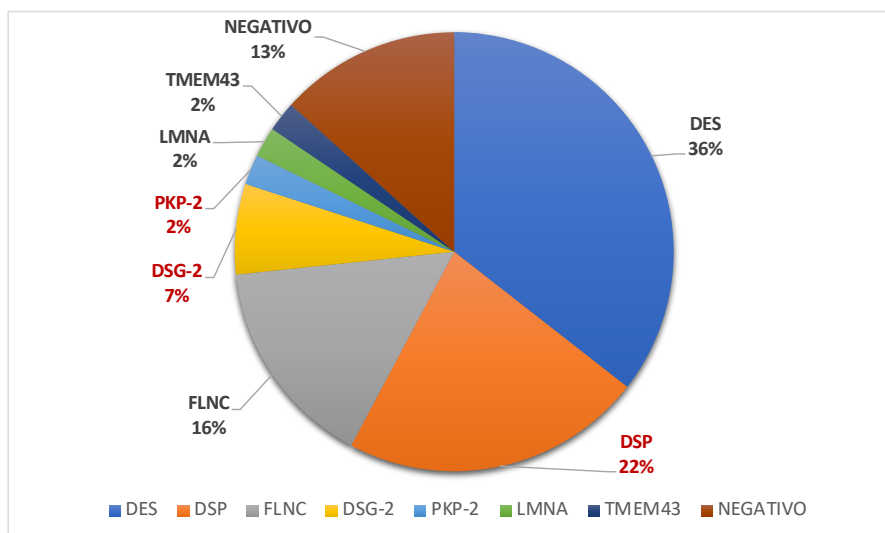


Figura 22. Distribución de las distintas mutaciones genéticas encontradas. En rojo aquellas mutaciones en genes desmosomales.

Un total de 20 (26.6%) de los pacientes habían sufrido la variable combinada TV/FV antes de la inclusión, con 5 sujetos que experimentaron descarga apropiada del DAI. El fenotipo más frecuente en aquellos con TV/FV fue el de MA-BV (7;58.3%) seguido del MA-VD (3;25%) y el MA-VI (1,8.3%). En el seguimiento previo a la inclusión, dieciséis (35.5%) pacientes habían presentado episodios de TVNS en la monitorización mediante Holter de 24 horas o ECG de 12 derivaciones.

	Total (45)	TV/FV (-) (33)	TV/FV (+) (12)	Valor p
Sexo (masculino) n, (%)	23 (51.1)	12 (36.4)	11 (91.1)	0.001
Edad (años), media ± DE	43.13 ± 16.5	41.3 ± 17.8	48.3 ± 11.6	0.21
Índice de masa corporal, kg/m <sup>2</sup>	26.8 ± 4.1	27.2 ± 4.4	25.8 ± 3.4	0.31
Superficie corporal, m <sup>2</sup>	1.8 ± 0.2	1.83 ± 0.2	1.96 ± 0.21	0.08
Hipertensión n, (%)	2 (4.4)	2 (6.1)	0 (0)	1
Dislipemia n, (%)	2 (4.4)	1 (3)	1 (8.3)	0.46
Diabetes tipo 2 n, (%)	1 (2.2)	1 (3)	0 (0)	1
Tabaquismo				0.66
Fumadores n, (%)	4 (8.9)	3 (9.1)	1 (8.3)	
Exfumadores n, (%)	2 (4.4)	2 (6.1)	0 (0)	
Historia Familiar MSC, n (%)	39 (86.7)	33 (100)	6 (50)	<0.001
Asintomáticos, n (%)	21 (46.7)	20 (60.6)	1 (8.3)	0.002
Síntomas, n (%)	24 (53.3)			<0.001
Disnea	10 (22.2)	8 (24.2)	2 (16.7)	
Dolor torácico	2 (4.4)	2 (6.1)	0 (0)	
Palpitaciones	7 (15.6)	1 (3)	6 (50)	
Síncope	3 (6.7)	2 (6.1)	1 (8.3)	
MSC recuperada	2 (4.4)	0 (0)	2 (16.7)	
Clase funcional				0.021
NYHA I n, (%)	34 (75.6)	24 (72.7)	10 (83.3)	
NYHA II n, (%)	9 (20)	9 (27.3)	0 (0)	
NYHA III n, (%)	2 (4.4)	0 (0)	2 (16.7)	
ECG alterado n, (%)	34 (75.6)	23 (69.7)	11 (91.7)	0.24
Fibrilación auricular n, (%)	4 (8.9)	2 (6.1)	2 (16.7)	0.28
Paroxística	2 (4.4)	1 (50)	1 (50)	
Persistente	1 (2.2)	0	1 (50)	
Permanente	1 (2.2)	1 (50)	0	
Test genético n, (%)				<0.001
Mutación desmosomal	15 (33.3)	11 (33.3)	4 (16.7)	
Mutación no-desmosomal	24 (53.3)	22 (66.7)	2 (16.7)	
	6 (13.3)	0	6 (50)	
Fenotipo, † n (%)				0.022
VD	5 (11.1)	2 (6.1)	3 (25)	
VI	19 (42.2)	17 (51.1)	1 (8.3)	
BV	15 (33.3)	9 (27.3)	7 (58.3)	
Silente	6 (13.3)	5 (15.2)	1 (8.3)	
TVNS n, (%)	16 (35.6)	7 (21.2)	9 (75)	0.002
DAI n, (%)	23 (51.1)	13 (39.4)	10 (83.3)	0.001
Prevencción primaria n, (%)	14 (60)	12 (92.3)	2 (20)	
Prevencción secundaria n, (%)	9 (40)	1 (7.7)	8 (80)	

Tabla 9. Características basales en función de la presencia de TV/FV. BV = biventricular; DAI = desfibrilador automático implantable; FV: fibrilación ventricular; MSC = muerte súbita cardiaca; RMC: resonancia magnética cardiaca; RTG: realce tardío de gadolinio; TV: taquicardia ventricular; TVNS: taquicardia ventricular; VD = ventrículo derecho; VI = ventrículo izquierdo. †Basado en las anomalías regionales del movimiento de la pared y el realce tardío del gadolinio.



Descarga DAI n, (%)	7 (15)	2 (6.1)	5 (41.7)	0.011
Apropiada n, (%)	5 (71.4)	0 (0)	5 (100)	
Inapropiada n, (%)	2 (28.6)	2 (100)	0 (0)	
Presencia RTG n, (%)	33 (73.3)	23 (69.7)	10 (83.3)	0.46
Fenotipo RTG n, (%)				0.297
VD	10 (22.2)	8 (24.2)	2 (16.7)	
VI	5 (11.1)	2 (6.1)	3 (25)	
BV	18 (40)	13 (39.4)	5 (41.7)	

## Ecocardiografía

En el análisis ecocardiográfico, un total de 23 (51.1%) pacientes presentó FEVI reducida ( $42.9 \pm 5.9\%$ ), encontrándose más frecuentemente en el rango ligeramente reducido (69.6%), seguidos de un 26.1% con FEVI moderadamente reducida y un 4.3% con FEVI gravemente reducida. Sin embargo, la gran mayoría de los pacientes mostró una función sistólica de VD preservada (Excursión sistólica del anillo tricúspide [TAPSE]  $20.1 \pm 4\text{mm}$ ). Globalmente, los VTDVli se encontraron en rango normal (VTDVli  $56.7 \pm 15.6\text{mL/m}^2$ ). Un total de 31 individuos presentaron ARCS, siendo las localizaciones más frecuentes los segmentos basales y medios de la pared inferolateral y el segmento lateral medio. El análisis de los parámetros de deformación miocárdica se expone en la tabla 10. Los valores de dispersión mecánica fueron mayores ( $DM_{DE} 51.3 \pm 18\text{ms}$  y  $DM_{DELTA} 174.2 \pm 51.5\text{ms}$ ) en comparación a los valores de referencia de la literatura (126).

Análisis del SL por capa miocárdica	Segmento	Capa Epicárdica, %	Capa Mesocárdica, %	Capa Endocárdica, %
<b>Basal</b>	Anterior	-17.3±5	-18.5±5.3	-19.8±5.8
	Anteroseptal	-16.1±5.1	-16.2±5.3	-16.4±5.7
	Inferoseptal	-14.6±4.6	-14.3±4.6	-14.3±4.9
	Inferior	-17±4.7	-17.3±4.9	-17.7±5.4
	Inferolateral	-18.2±5.9	-18.9±6	-19.8±6.3
	Lateral	-17.2±5.5	-18.7±5.7	-20.4±6.1
<b>Medio</b>	Anterior	-14.4±5	-15.7±5.2	-19.3±4.9
	Anteroseptal	-15.4±4.3	-17.1±4.5	-17.2±5.7
	Inferoseptal	-16.1±4.8	-16.7±5	-17.5±5.2
	Inferior	-17.6±4.6	-18.1±4.7	-18.7±4.9
	Inferolateral	-17.3±4.4	-18.6±4.6	-20.2±5

Tabla 10. Análisis del Strain Longitudinal Regional y Global según cada capa miocárdica. SL: Strain longitudinal; SGL: strain global longitudinal.

<b>Apical</b>	Lateral	-15.5±4.5	-17±4.6	-18.6±4.9
	Anterior	-11.8±4.4	-15.2±4.6	-20.1±5.5
	Anteroseptal	-13.5±4.9	-17.6±6	-23.5±7.8
	Inferoseptal	-15.8±5.3	-19.1±6.2	-23.9±8
	Inferior	-17.5±4.5	-21.1±5.1	-26.2±6.5
	Inferolateral	-15±4.3	-18.7±5	-23.7±6.1
	Lateral	-12.9±5.3	-15.8±5.8	-20±7.1
<b>SGL</b>	—	-15.6±2.9	-17.3±3.1	-19.3±3.6

### Análisis Interobservador

En el análisis de correlación inter-observador, se evidenció una excelente concordancia entre los 2 observadores (expertos en ecocardiografía) con un coeficiente de correlación intraclase (ICC) de 0.93 (0.83-0.97; IC 95%) para el SGL<sub>EPI</sub> y 0.87 (0.72-0.95; IC 95%) para el SGL<sub>ENDO</sub>.

### Caracterización en RMC

El fenotipo MA-VI fue el más frecuente (42.2%), seguido de 15 (33.3%) pacientes con afectación MA-BV y sólo 5 (11.1%) con fenotipo MA-VD. La media de FEVI y FEVD por RMC fue de  $51.7 \pm 10.2\%$  y  $50.9 \pm 10.15$ , respectivamente. En la caracterización tisular mediante secuencias de RTG, se identificó RTG en 33 (73.3%) sujetos. La distribución del RTG fue predominantemente BV (18;54.5%), seguida de exclusivamente en VI en 10 (30.3%) individuos y aislada en VD en 5 (15.2%). El patrón predominante del RTG-VI fue el subepicárdico en 27 (96.4%) pacientes, y con sólo 1 paciente con patrón focal transmural en el septo interventricular. No se identificó patrón subendocárdico en ninguno de los casos. La localización más frecuente del RTG-VI fue la pared lateral/inferolateral en 27 (96.4%) sujetos con una extensión anular o circunferencial en 19 (70.4%) casos.

El grupo con antecedente de TV/FV presentó más frecuentemente un fenotipo biventricular (7, 58.3%), siendo menos frecuente el fenotipo derecho e izquierdo (3 (25%) y 1 (8.3%), respectivamente).

### Strain Global Longitudinal y Eventos arrítmicos mayores

Se observó una tendencia a peores valores de SGL en la capa epicárdica en aquellos pacientes con TV/FV previa respecto los que no la habían presentado ( $-14.4 \pm 2.2$  vs.  $-16.1 \pm 3.1\%$ ;  $p = 0.09$ ). No se hallaron diferencias en los parámetros de SGL mesocárdico y endocardio.

Strain y Marcadores de Riesgo Arrítmico.

Strain global longitudinal y taquicardia ventricular no sostenida

El análisis comparativo de los grupos con antecedente de TVNS (TVNS (+) y sin TVNS (TVNS (-)) en función del SGL, se muestra en la Figura 23.

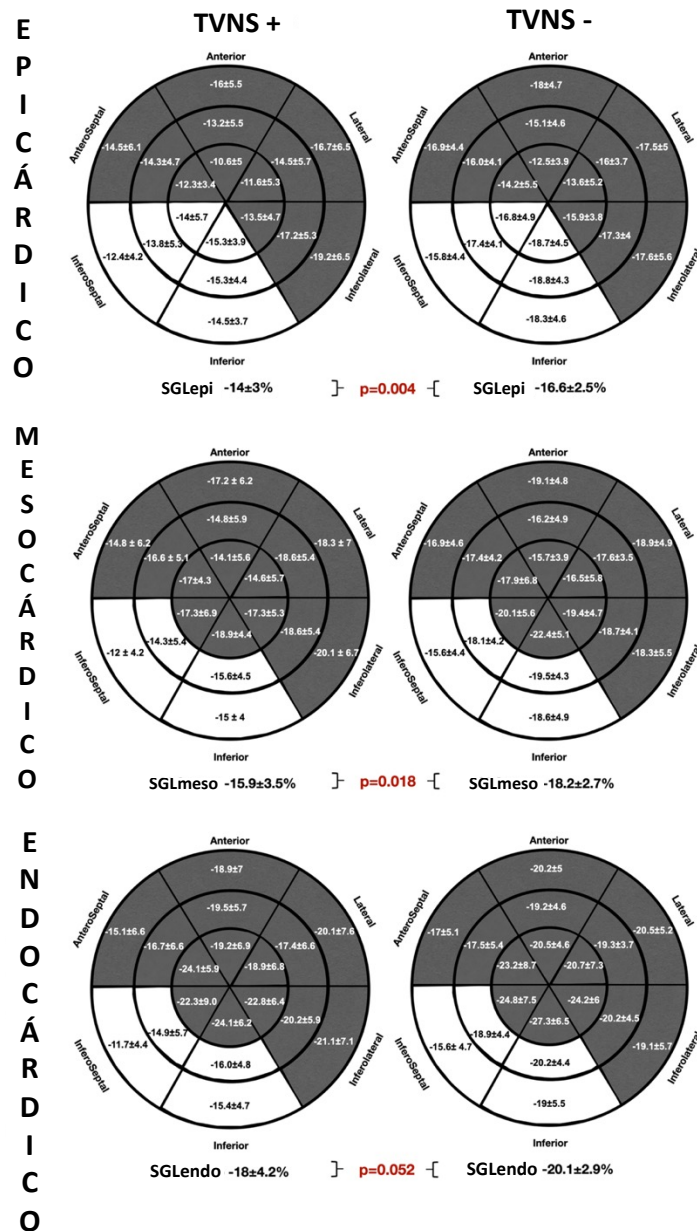


Figura 23. Análisis comparativo del SGL global y regional específico por capa miocárdica entre los grupos TVNS(+) y TVNS (-) representado en modelos de 18 segmentos del ventrículo izquierdo. Las zonas blancas indican diferencias significativas en los valores de strain longitudinal entre grupos. SGL: strain global longitudinal; TVNS : taquicardia ventricular no sostenida.



En el análisis de SGL por capa miocárdica de VI se observaron peores valores de SGL-VI en las capas epicárdica y mesocárdica en los pacientes del grupo con TVNS (+), sin observar diferencias en el SGL-VI endocárdico. Tampoco se observaron diferencias en los parámetros de dispersión mecánica entre ambos grupos ( $DM_{DE}$ : TVNS (+)  $53.6 \pm 15.6$ ms vs. TVNS(-)  $50 \pm 19.3$  ms;  $p= 0.434$  y  $DM_{DELTA}$ : TVNS(+) $185.6 \pm 66.8$ ms vs. TVNS(-)  $167.9 \pm 58.6$  MS;  $P=0.448$ ).

Respecto al análisis regional, se observaron peores valores de strain longitudinal en los segmentos basales y medios inferoseptal e inferior, en todas las capas miocárdicas en el grupo TVNS (+) respecto al TVNS (-). Se observó una tendencia a valores más bajos de la ratio de SGL endocardio/epicardio en el grupo TVNS (+) ( $1.2 \pm 0.1$  vs.  $1.3 \pm 0.1$ ;  $p=0.06$ ).

En el análisis de la curva ROC se observó un área bajo la curva de 0.74 (0.59-0.89; IC 95%) para  $SGL_{EPI}$  siendo el mejor punto de corte -15.4% para predecir TVNS con una sensibilidad del 75% y una especificidad del 72.4%. Figura 24.

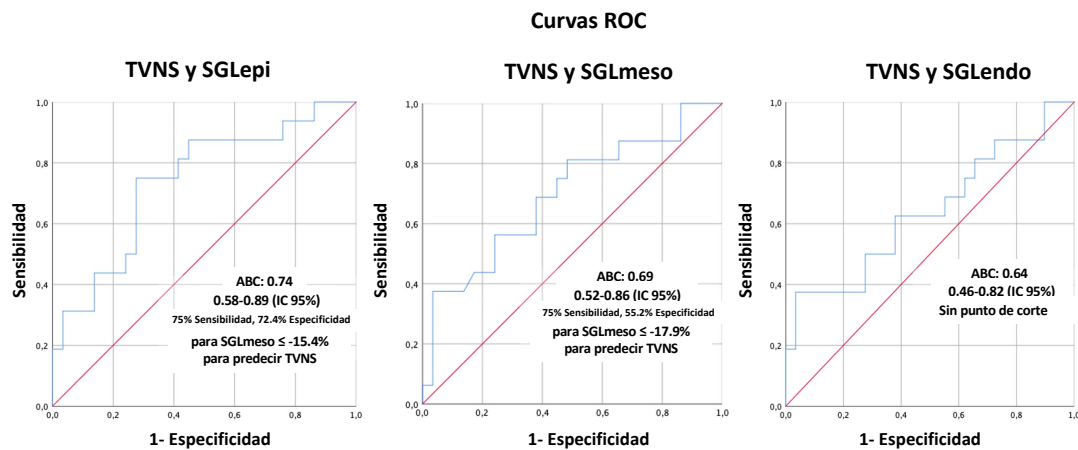


Figura 24. Análisis de las curvas ROC del SGL específico por capa miocárdica para predecir TVNS. ABC: área bajo la curva; SGL: strain global longitudinal; TVNS: taquicardia ventricular no sostenida.

Strain global longitudinal y realce tardío de gadolinio en ventrículo izquierdo

El análisis comparativo del SGL de capa miocárdica y la presencia de RTG (RTG (+) vs. RTG (-)) se recogen en la Figura 25. Se detectaron diferencias significativas en el SGL en función de la presencia de RTG (+), particularmente en las capas epicárdica y mesocárdica. No se observaron diferencias en el SGL de la capa endocárdica entre los grupos RTG (+) y RTG (-). Aquellos individuos con RTG (+) presentaron una ratio entre el SGL de las capas endocárdicas y epicárdicas más bajo, en comparación al grupo RTG (-) ( $1.3 \pm 0.1$  vs.  $1.2 \pm 0.1$ ;  $p=0.035$ ).

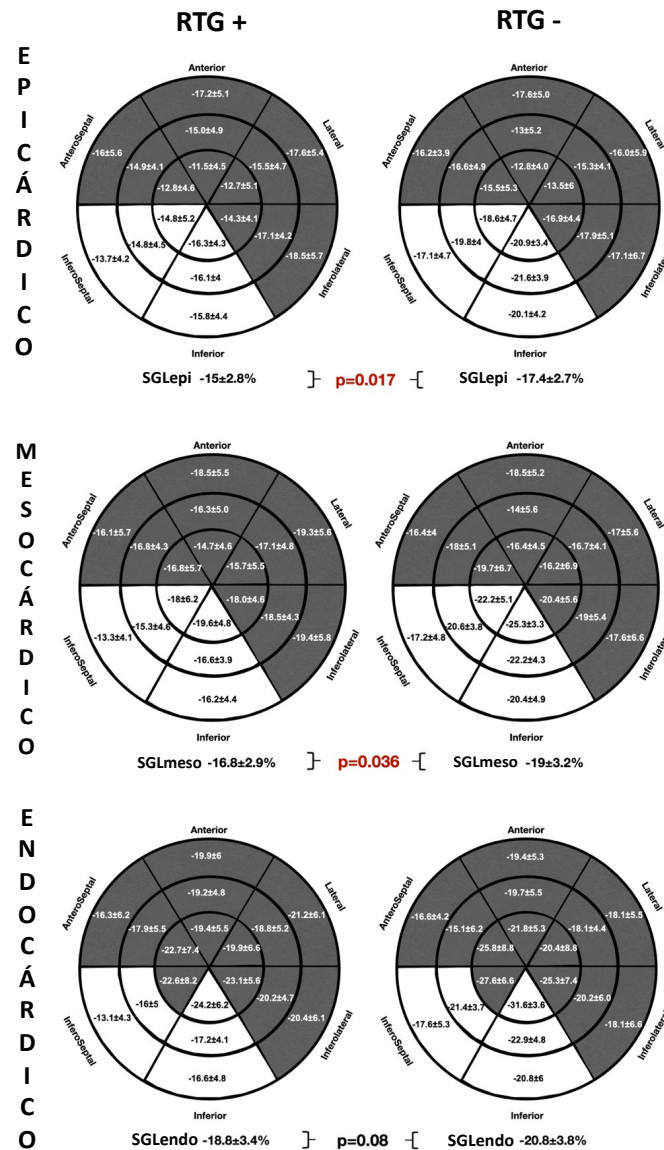


Figura 25. Análisis comparativo del SGL global y regional específico por capa miocárdica entre los grupos RTG(+) y RTG (-) representado en modelos de 18 segmentos del ventrículo izquierdo. Las zonas blancas indican diferencias significativas en los valores de strain longitudinal entre grupos. SGL: strain global longitudinal; RTG: realce tardío de gadolinio.

Del mismo modo que los pacientes del grupo TVNS (+), en la cohorte RTG (+) también se observaron valores de *strain* más alterados en los segmentos inferior e inferoseptal de VI, de forma consistente en todas las capas miocárdicas. No obstante, no hubo diferencias en los parámetros de dispersión mecánica ( $MD_{\text{DELTA}}$ : RTG (+)  $52.2 \pm 16.3\text{ms}$  vs. RTG (-)  $168.5 \pm 74.9\text{ms}$ ;  $p=0.36$ ).

Se realizó un análisis mediante curva ROC del SGL cada capa miocárdica en función de la presencia de RTG-VI, identificando la mejor área bajo la curva para el  $SGL_{\text{EPI}}$  con un punto de corte de 0.75 (0.57-0.9; IC 95%), con una sensibilidad y especificidad del 72.7% y del 75%, respectivamente (Figura 26).

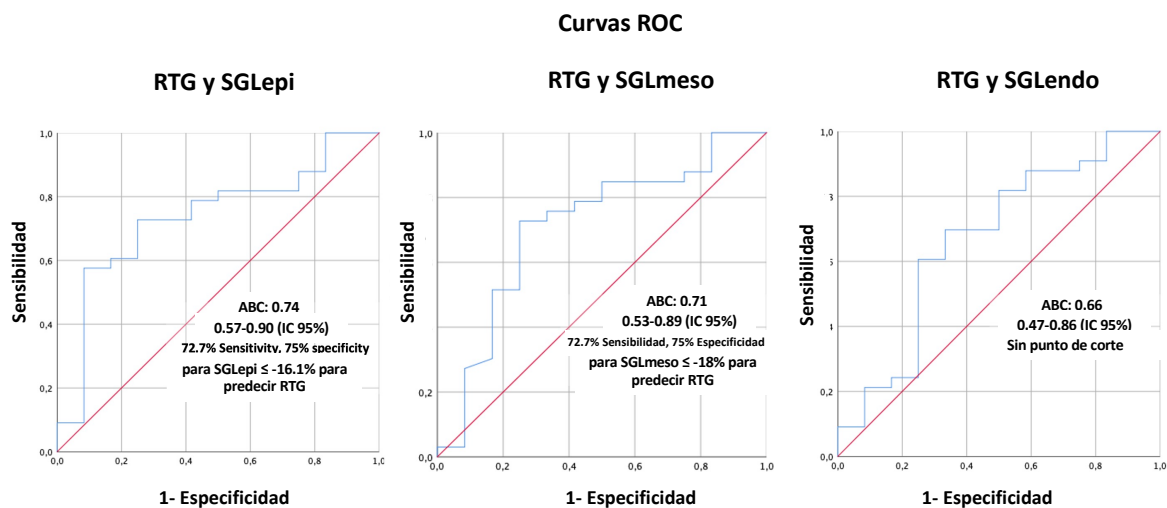


Figura 26. Análisis de las curvas ROC del SGL específico por capa miocárdica para predecir la presencia de RTG. SGL: strain global longitudinal; RTG: realce tardío de gadolinio.

## Strain global longitudinal y genética

En el análisis comparativo del SGL por capa miocárdica en función del grupo genético (portadores de mutación desmosomal, no desmosomal y negativo (Tablas 11, 12 y 13), no se observaron diferencias significativas en ninguna de las capas miocárdicas. Tampoco se observaron diferencias en los parámetros de dispersión mecánica ( $MD_{DE}$ : D  $52.2 \pm 14.6$  ms vs. ND  $50 \pm 21.4$  ms vs. N  $53.9 \pm 11.6$ ms;  $p=0.89$ ,  $MD_{DELTA}$ : D  $165.9 \pm 37$ ms vs. ND  $170.2 \pm 68.2$ ms vs.  $211 \pm 78.4$ ms;  $p=0.41$ ). Del mismo modo, en la ratio SGL endocárdico/epicárdico tampoco se observaron diferencias significativas (D  $1.3 \pm 0.1$  vs. ND  $1.2 \pm 0.1$  vs. N:  $1.3 \pm 0.1$ ;  $p= 0.17$ ).

SGL Epicárdico n, (%)	Segmento	Desmosomal 15, (33.3)	No-desmosomal 24, (53.3)	Negativo 6, (13.3)	Valor p
Basal	Anterior	-17.2±3.3	-18.3±5.2	-13.5±6.6	0.11
	Anteroseptal	-16.2±5.4	-16.6±5.2	-13.8±4.2	0.52
	Inferoseptal	-14.4±4.6	-14.5±4.5	-15.3±5.4	0.91
	Inferior	-17.9±4.9	-16.5±5.0	-16.4±2.6	0.64
	Inferolateral	-18.0±5.1	-18.3±5.8	-17.9±9.1	0.98
	Lateral	-18.1±4.3	-17.1±5.9	-15.0±6.9	0.51
Medio	Anterior	-16.1±4.8	-14.6±4.5	-9.9±5.1	0.03
	Anteroseptal	-15.0±4.0	-15.7±4.7	-14.9±4.0	0.85
	Inferoseptal	-15.6±4.4	-16.1±5.3	-17.5±4.1	0.71
	Inferior	-17.0±4.2	-17.9±5.3	-17.7±3.4	0.86
	Inferolateral	-16.7±3.2	-17.7±4.6	-17.0±6.6	0.81
	Lateral	-16.6±4.3	-15.4±4.6	-13.2±4.6	0.30
Apical	Anterior	-13.0±4.8	-11.7±4.3	-9.5±3.3	0.26
	Anteroseptal	-14.6±5.9	-12.9±4.4	-13.4±4.2	0.59
	Inferoseptal	-16.6±6.3	-15.7±4.7	-13.9±5.3	0.57
	Inferior	-17.0±4.8	-18.0±4.7	-17.0±3.6	0.67
	Inferolateral	-15.5±4.3	-14.8±4.1	-14.5±5.6	0.86
	Lateral	-14.7±4.5	-12.8±5.1	-8.6±5.7	0.065
SGLepi (%)	—	-15.8±2.8	-15.8±3.2	-14.7±2.5	0.7

Tabla 11. Análisis comparativo del strain longitudinal global y regional de la capa epicárdica de ventrículo izquierdo en función del grupo genético. SGL: strain global longitudinal.

SGL Mesocárdico n, (%)	Segmento	Desmosomal 15, (33.3)	No-desmosomal 24, (53.3)	Negativo 6, (13.3)	Valor p
Basal	Anterior	-18.4±3.6	-19.4±5.4	-14.9±7.7	0.18
	Anteroseptal	-16.4±5.7	-16.5±5.3	-14.2±4.5	0.63
	Inferoseptal	-13.8±4.4	-14.4±4.9	-15.5±4.6	0.74
	Inferior	-18.1±5.4	-16.9±5.0	-17.0±2.7	0.74
	Inferolateral	-19.0±5.2	-18.9±6.0	-18.8±8.5	1.00
	Lateral	-19.5±4.2	-18.8±6.2	-16.2±6.9	0.49
Mid	Anterior	-17.2±5.0	-15.9±4.8	-11.3±6.0	0.06
	Anteroseptal	-17.0±3.8	-17.3±5.1	-17.0±4.3	0.98
	Inferoseptal	-16.1±4.9	-16.8±5.3	-18.2±4.3	0.70
	Inferior	-17.6±4.4	-18.4±5.3	-18.0±3.5	0.89
	Inferolateral	-18.7±3.8	-18.9±4.6	-17.8±6.4	0.88
	Lateral	-18.1±3.9	-17.0±4.9	-14.4±4.5	0.26
Apical	Anterior	-16.4±5.0	-14.7±4.4	-13.8±4.0	0.42
	Anteroseptal	-19.1±7.0	-16.4±5.5	-18.3±4.8	0.37
	Inferoseptal	-20.3±7.3	-18.8±5.4	-17.3±6.8	0.58
	Inferior	-20.6±5.6	-21.3±5.2	-21.6±4.3	0.9
	Inferolateral	-19.6±4.9	-18.2±4.8	-18.2±6.2	0.68
	Lateral	-18.2±4.8	-15.5±5.9	-11.4±5.9	0.08
SGLmeso (%)	—	-17.7±3.1	-17.3±3.3	-16.6±2.9	0.79

Tabla 12. Análisis comparativo del strain longitudinal global y regional de la capa mesocárdica de ventrículo izquierdo en función del grupo genético. SGL: strain global longitudinal.

SGL Endocárdico n, (%)	Segmento	Desmosomal 15, (33.3)	No-desmosomal 24, (53.3)	Negativo 6, (13.3)	Valor p
Basal	Anterior	-19.7±4.1	-20.6±5.7	-16.5±9.0	0.30
	Anteroseptal	-16.6±6.2	-16.6±5.7	-14.8±4.7	0.77
	Inferoseptal	-13.3±4.4	-14.5±5.5	-15.8±3.8	0.56
	Inferior	-18.3±6.0	-17.4±5.6	-17.6±3.5	0.87
	Inferolateral	-20.2±5.7	-19.6±6.4	-19.7±8.0	0.95
	Lateral	-20.9±4.3	-20.7±6.8	-17.5±6.9	0.46
Mid	Anterior	-19.4±3.7	-19.2±5.8	-19.6±4.8	0.99
	Anteroseptal	-18.5±5.5	-17.4±5.3	-12.9±7.2	0.12
	Inferoseptal	-16.8±5.5	-17.6±5.3	-18.8±4.7	0.71
	Inferior	-18.3±4.9	-19.0±5.4	-18.4±3.8	0.91
	Inferolateral	-20.8±4.8	-20.2±4.9	-18.7±6.2	0.70
	Lateral	-19.7±3.9	-18.7±5.4	-15.8±4.5	0.26
Apical	Anterior	-21.5±5.9	-19.2±5.2	-20.1±5.6	0.44
	Anteroseptal	-25.7±8.5	-21.6±7.5	-25.7±5.8	0.21
	Inferoseptal	-25.7±8.9	-23.2±7.3	-22.4±9.2	0.58
	Inferior	-26.0±6.9	-25.7±6.4	-28.3±6.7	0.70
	Inferolateral	-25.3±5.9	-22.8±6.1	-23.6±6.9	0.47
	Lateral	-23.1±5.7	-19.2±7.5	-15.8±6.8	0.07
SGLendo (%)	—	-20.0±3.3	-19.1±3.7	-18.5±3.8	0.62

Tabla 12. Análisis comparativo del strain longitudinal global y regional de la capa endocárdica de ventrículo izquierdo en función del grupo genético. SGL: strain global longitudinal.

# 6. DISCUSIÓN



## DISCUSIÓN

Entre los principales hallazgos de la presente Tesis Doctoral destacan los siguientes:

1. El análisis de correlación genotipo-fenotipo mediante RMC en una cohorte de pacientes con MA y afectación frecuente de VI, ha permitido identificar diferentes características morfo-funcionales y distribución de la fibrosis en función del genotipo subyacente. Se han identificado patrones de RTG característicos, particularmente en pacientes con mutación en *DES* y *FLNC*.

2. El uso del strain global longitudinal específico por capa miocárdica ha permitido la identificación de pacientes con marcadores validados de riesgo arrítmico. En este análisis, el SGL epicárdico ha mostrado la mejor capacidad predictiva para identificar pacientes con TVNS o RTG.

### Evolución del espectro de la miocardiopatía arritmogénica

A día de hoy, la MA ha dejado atrás al clásico concepto de displasia arritmogénica de ventrículo derecho, siendo un término que engloba todo el espectro fenotípico de la enfermedad. Esta evolución se ha producido principalmente en la última década a través de los avances en el análisis genético, junto a una mejor caracterización histopatológica del ventrículo izquierdo (7,32).

Gracias al desarrollo de nuevas técnicas de análisis genético como el NGS, el diagnóstico genético de la MA ha evolucionado pasando de ser una enfermedad causada por mutaciones en genes involucrados en la estructura del desmosoma, a abarcar también mutaciones en genes responsables de la compleja red de proteínas responsables del andamiaje(48) y envoltura nuclear(128), que juegan un papel fundamental en la mecanotransducción celular (129).

Han transcurrido más de 10 años desde la publicación de los vigentes criterios diagnósticos de MAVD/D (23). Indefectible y progresivamente, se han ido mostrando con sensibilidad insuficiente para identificar a individuos con fenotipos de MA de predominio izquierdo o biventricular. De igual manera, tampoco



incorporaban el papel de la caracterización tisular mediante las técnicas de realce tardío. Mientras la comunidad científica espera una nueva actualización de los criterios diagnósticos, expertos en MA han elaborado una propuesta de criterios diagnósticos de todo el espectro fenotípico (incluyendo el fenotipo izquierdo) (9).

Siendo la MA una enfermedad en la que la probabilidad de sufrir una muerte súbita está presente incluso desde estadios tempranos de su desarrollo, la estratificación continua del riesgo adquiere una importancia fundamental. En este sentido, la identificación de factores de riesgo como es la fibrosis mediante RMC puede tener utilidad no sólo en la etapa sintomática de la MA, sino también como herramienta diagnóstica y pronóstica en fases silentes de la enfermedad (88). Actualmente, en la estratificación del riesgo arrítmico son fundamentales el análisis genético y las técnicas de RTG. Estas herramientas son especialmente útiles en casos de solapamientos fenotípicos con miocardiopatía dilatada, donde la selección de pacientes candidatos a implante de DAI puede estar determinada por determinados genotipos, como mutaciones en FLNC o LMNA, y patrones de RTG de alto riesgo (130). Una identificación adecuada de individuos con alto riesgo arrítmico puede lograrse a través de los estudios de correlación genotipo-fenotipo, con evidencia sólida en aquellos con mutaciones en genes desmosomales, y más recientemente, en portadores de mutaciones no desmosomales (131). En esta línea, la primera parte de nuestro estudio profundiza en esa correlación genotipo-fenotipo, buscando patrones característicos mediante RMC en función de la mutación responsable subyacente.

#### Papel de la fibrosis en la correlación genotipo-fenotipo

La fibrosis miocárdica es un proceso patológico común en muchas miocardiopatías, caracterizado por un aumento excesivo de colágeno intercelular así como un remodelado de la matriz extracelular (132). La presencia de fibrosis confiere un incremento del riesgo de eventos cardíacos mayores, especialmente de arritmias ventriculares y muerte súbita, tanto en miocardiopatía isquémica como no isquémica (133–135).

Desde el punto de vista fisiopatológico, la fibrosis condiciona una transmisión heterogénea del impulso eléctrico, favoreciendo el desarrollo de circuitos de reentrada que suponen el sustrato para el desarrollo y mantenimiento de arritmias ventriculares malignas (136). La presencia de fibrosis fue frecuentemente detectada en nuestro estudio, tanto en VI como en VD. Sin embargo, se observaron ciertas diferencias en el estudio de correlación genotipo-fenotipo, observando más frecuentemente fibrosis en VD en aquellos pacientes del grupo desmosomal en comparación con los otros grupos, aunque sin llegar a alcanzar la significación estadística. Estos hallazgos pueden derivarse de una mayor inestabilidad de los discos intercalares derivada de proteínas desmosomales disfuncionales, que puede ocasionar en presencia de estrés mecánico, la pérdida de la unión entre los cardiomiocitos, especialmente en regiones más vulnerables, como es la delgada pared del VD (137).

Es importante reseñar, que se ha observado en todos los grupos de nuestro estudio un acúmulo frecuente de fibrosis en VI, siendo la afectación predominante de la capa subepicárdica con extensión variable a la mesocárdica, siendo la localización principal la cara inferolateral/lateral de VI. A nivel histológico, estos hallazgos se han identificado en pacientes con mutaciones desmosomales y en PLN, siendo más acusado en este último caso (138). Del mismo modo, en nuestro estudio hemos observado un marcado aumento de las fibras de colágeno y del espacio intercelular entre cardiomiocitos del VI en los pacientes con mutaciones en genes no desmosomales. Estos hallazgos similares en las 3 muestras del estudio, sugieren una vía fisiopatológica final común en los pacientes con mutaciones no desmosomales, donde la alteración de la formación de filamentos, se traduce en la disrupción de la unión intercelular y mayor generación de fibrosis. De hecho, este mecanismo fisiopatológico ha sido descrito Bermúdez-Jiménez y cols, en pacientes con mutación en la variante p.Glu401Asp del gen *DES* (48).

Un punto clave de nuestro estudio es el hallazgo de un patrón de RTG-VI característico circunferencial o anular subepicárdico en la práctica totalidad de los pacientes portadores de la variante p.Glu401Asp en *DES*. El gen *DES* codifica la desmina, uno de los principales filamentos intermedios del citoesqueleto del

cardiomiocito, siendo el andamiaje que mantiene la unión y la estabilidad no sólo de los discos intercalares sino también de la envoltura nuclear, los discos Z, el sarcolema y otras organelas. A través de esta interacción, la desmina forma parte del eje central en la señalización celular a través de estímulos mecánico-químicos entre las distintas organelas (139). Por tanto, una alteración en la estructura de esta proteína supone una reacción en cadena que desemboca en la pérdida del andamiaje y muerte celular.

Este patrón de fibrosis también se observó en pacientes con mutación por truncamiento en DSP, que habitualmente suelen asociar fibrosis extensa y riesgo de arritmias ventriculares (140). De forma similar a la desmina en el citoesqueleto, la desmoplaquina es la proteína más abundante en el desmosoma, sirviendo de punto de unión de la cara citoplasmática del desmosoma con la desmina y otros filamentos intermedios, manteniendo estable esta compleja red de andamiaje a nivel intra e intercelular (141).

La similitud entre ambas proteínas sugiere que la disfunción en el complejo citoesqueleto-desmosoma puede desembocar en muerte celular y gran acúmulo de fibrosis intercelular, que se puede identificar fácilmente mediante RMC con un patrón específico de RTG subepicárdico circunferencial.

### El patrón de miocardiopatía arritmogénica izquierda

La práctica totalidad de los pacientes con fenotipo VI o BV del estudio mostraron un patrón de RTG subepicárdico de VI con afectación frecuente de la pared inferolateral/lateral, siendo un hallazgo descrito frecuentemente en la literatura, y por tanto sugestivo de MA (7,142).

Sin embargo, se trata de un patrón que puede encontrarse en entidades como la miocarditis o la sarcoidosis que forman parte de los diagnósticos diferenciales principales (89). Para diferenciarla, es fundamental apoyar los hallazgos de la RMC sobre la base del escenario clínico y familiar, junto con la genética y una especial predisposición a arritmias ventriculares que excede el grado de dilatación y disfunción de VI (7,142).

El patrón de RTG subepicárdico anular de VI identificado en este estudio aporta luz en la correlación genotipo-fenotipo de los pacientes con MA, mejorando la precisión en el diagnóstico de estos pacientes. Sugerimos que el hallazgo del mismo puede estar derivado de una alteración grave en el complejo citoesqueleto-desmosoma debido a la alteración en los componentes principales del andamiaje celular que condicionen muerte celular y aumento de fibrosis. Aumentando nuestro conocimiento de las correlaciones genotipo-fenotipo en MA se facilita una clasificación más adecuada del espectro de la enfermedad, ampliando no sólo el conocimiento en el diagnóstico, sino también en la estratificación del riesgo de muerte súbita. La inclusión de estos patrones fenotípicos en RMC sugerentes de MA izquierda en futuras actualizaciones de los criterios de Task Force indudablemente facilitarán el diagnóstico de estos pacientes.

Desde el punto de vista morfo-funcional, nuestros hallazgos en MA izquierda van en línea con otras descripciones de la literatura (7,143), mostrando volúmenes telediastólicos de VI normales o ligeramente aumentados y/o fracción de eyección normal o ligeramente deprimida. Estos sutiles cambios patológicos en las secuencias de cine en RMC se contraponen con la gran cantidad de fibrosis detectada en las secuencias de RTG. Al comparar entre los grupos de estudio, se observó similar afectación de VI, si bien los hombres del grupo no desmosomal mostraron una tendencia a mayores volúmenes de VI, y las mujeres del grupo desmosomal valores más bajos de FEVD de forma estadísticamente significativa.

Un aspecto que sí incluyen los criterios diagnósticos actuales son las ARCS en VD, siendo un aspecto más frecuentemente encontrado en nuestra cohorte de pacientes con mutaciones en genes desmosomales. En el VI también se identificó frecuentemente ARCS, pero de forma similar entre grupos.

Es importante reseñar que, aunque frecuentes, las ARCS en VI fueron menos prevalentes que la presencia de fibrosis en RTG, pudiendo ser éste un aspecto más sensible a la hora de diagnosticar la enfermedad. Por tanto, la caracterización tisular del VI en MA es fundamental, ya que permite la detección de enfermedad en individuos con MA que pueden no manifestar anomalías características como las ARCS en el análisis morfo-funcional (85).

### Más allá de la fracción de eyección

La fracción de eyección de VI es una de las variables más importantes en la estratificación del riesgo en miocardiopatías, considerándose un punto clave en el algoritmo de decisión para el implante de DAI o terapia de resincronización (112). Sin embargo, el papel pronóstico de la FEVI pierde precisión en MA, ya que pacientes en fase eléctrica con FEVI preservada/ligeramente reducida, tal y como se ha visto en determinados genotipos (TMEM43, FLNC, DES o LMNA) están expuestos a un riesgo elevado de MSC (16,32,44,48).

La ecocardiografía transtorácica es a día de hoy la prueba diagnóstica más accesible en el abordaje inicial de la sospecha de miocardiopatía. Con el uso cada vez más frecuente de las herramientas de deformación miocárdica, la ETT no sólo tiene un papel diagnóstico sino también pronóstico en las miocardiopatías. Siendo escasa la expresión morfológica y funcional de la MA en fase tempranas de su historia natural, es fundamental buscar otras variables que ayuden a una estratificación del riesgo más precisa.

En la segunda parte de esta Tesis Doctoral, se ha logrado demostrar una correlación en el análisis del SGL por capa miocárdica específica con variables de validado papel pronóstico en arritmias ventriculares y MSC como son la TVNS y la presencia de RTG, siendo el primer trabajo en la literatura en describirlo. Con ello este estudio ha buscado ir más allá de la FEVI, buscando herramientas más precisas en la estratificación del riesgo en MA.

Son diversos los estudios que han analizado el papel del SGL y la dispersión mecánica como potenciales marcadores de riesgo de arritmias ventriculares, aunque hasta la fecha no han sido incluidos en los modelos predictores de riesgo arrítmico (81). A diferencia del SGL, la variable TVNS sí ha sido incluida en modelos de riesgo de MA, que pretenden servir de guía en la toma de decisiones sobre implante de DAI (104,105,113).

En el análisis del SGL específico por capa miocárdica, en nuestro estudio observamos que el SGL epicárdico se mostró como el mejor parámetro para predecir la detección de individuos con TVNS o RTG mostrando una buena asociación con valores de corte de SGL epicárdico de -16% y -15%, respectivamente.

Es un hallazgo muy reseñable en un volumen de muestra tan pequeño, pudiendo erigirse como potencial marcador que mejore la capacidad de detectar sujetos de alto riesgo arrítmico y MSC.

El hallazgo de peores valores de SGL epicárdico en sujetos con TVNS o RTG en comparación al SGL mesocárdico y endocárdico, va en línea con la fisiopatología de la MA, donde se existe una afectación del miocardio con un gradiente desde el epicardio al endocardio.

Estudiando el *strain* por capa en sujetos sanos se ha observado que normalmente existe cierto gradiente de SGL endocárdico/epicárdico (mayor SGL endocárdico), atribuido a la diferente tensión parietal de las fibras de cada capa (las endocárdicas son sometidas a mayor deformación en diástole que las epicárdicas) y a cambios en la perfusión coronaria (144,145). Sin embargo, este gradiente de SGL puede verse acentuado en situaciones en las que la capa epicárdica pierda capacidad de deformación, como puede ser por acúmulo de fibrosis como ocurre en la fisiopatología de la MA. Esta afectación del SGL se ha observado en la capa epicárdica de la pared lateral de VI antes que la endocárdica en pacientes con MA (80).

El uso del SGL por capa miocárdica específica puede ser una herramienta de gran utilidad en la identificación de sujetos en riesgo arrítmico, especialmente cuando el análisis se lleva a cabo por personal experto en análisis de *strain* mediante speckle tracking, mejorando la sensibilidad y la especificidad en la correcta identificación diagnóstica de pacientes con MA (75,146). No obstante, algunas limitaciones respecto a las técnicas de deformación miocárdica deben considerarse. Para el análisis del SGL se requiere realizar un trazado preciso de la región de interés incluyendo sólo el miocardio y excluyendo el pericardio para disminuir las fuentes de error en los datos (123). Además, el SGL puede variar en función de la edad, sexo y software específico de cada proveedor, por lo que los valores obtenidos en este estudio pueden no ser aplicables a poblaciones distintas.

## Nuevos parámetros diagnósticos y pronósticos en miocardiopatía arritmogénica

Con los resultados obtenidos en la presente Tesis Doctoral, se abre un nuevo horizonte en el diagnóstico y el pronóstico de los pacientes con MA. Los hallazgos obtenidos en RMC, especialmente el patrón de RTG subepicárdico circunferencial, establecen un antes y un después en los estudios de correlación genotipo-fenotipo, considerando que por su relevancia puedan ser incluidos en los próximos criterios diagnósticos de la enfermedad, dentro del fenotipo de MA izquierdo y biventricular. En base a los hallazgos de nuestro estudio, es posible que la condición genética subyacente pueda determinar la extensión de la fibrosis, ya que los sujetos con mutación en *DES* se caracterizaron por el RTG subepicárdico por toda la circunferencia del VI, mientras que aquellos con FLNC predominantemente lo presentaron en la región lateral e inferolateral de VI.

Desde el punto de vista pronóstico, siendo la MA una enfermedad donde aún encontramos grandes dificultades en la correcta selección de aquellos sujetos en riesgo que se puedan beneficiar del implante de DAI, el SGL epicárdico se erige como potencial marcador de riesgo arrítmico que puede aportar valor en la toma de decisiones. Los hallazgos diagnósticos característicos obtenidos mediante imagen cardíaca no invasiva (ETT y RMC) de la MA con afectación de VI se ilustra en la Figura 27.

Futuros estudios de prospectivos, con mayor tamaño muestral, probablemente muestren su verdadero papel en la estratificación del riesgo de arritmias ventriculares y muerte súbita en estos pacientes.

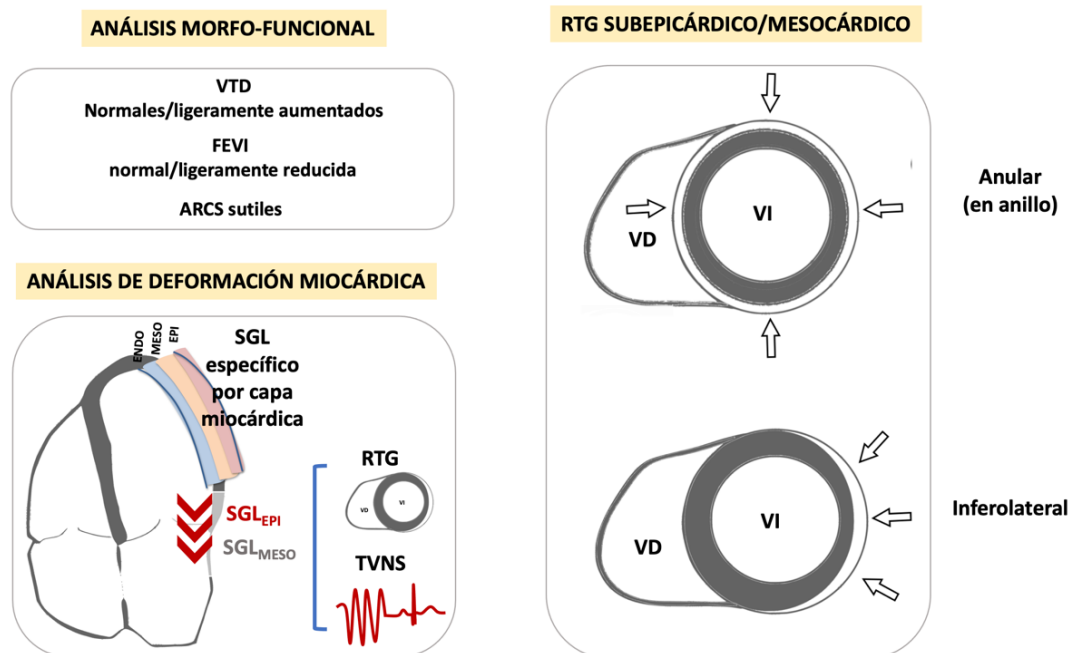


Figura 27. Figura resumen de los hallazgos diagnósticos característicos obtenidos en este trabajo mediante imagen cardíaca no invasiva (ETT y RMC) de MA con afectación de VI. ARCS: alteraciones regionales de la contractilidad segmentaria; FEVI: fracción de eyección de ventrículo izquierdo; RTG: realce tardío de gadolinio; SGL: strain global longitudinal; TVNS: taquicardia ventricular no sostenida; VD: ventrículo derecho; VI: ventrículo izquierdo; VTD: volumen telediastólico.





# **7. CONCLUSIONES**



## CONCLUSIONES

1. Los pacientes con MA afectos por mutaciones desmosomales y no desmosomales presentan una afectación frecuente por RTG de la pared inferolateral de VI, aunque características morfofuncionales distintas. Los pacientes con mutación en *DES*, fenotípicamente muestran un RTG característico anular extenso en VI. Los pacientes con mutación desmosomal mostraron una mayor tendencia a RTG en VD. La presencia de RTG no siempre se acompaña de alteraciones de la contractilidad lo que pone en valor el papel diagnóstico precoz de la RMC en pacientes con MA.

2. El análisis del SGL por capa miocárdica específica de VI permite identificar pacientes con marcadores de riesgo arrítmico en MA como la TVNS y el RTG de VI. El SGL epicárdico se ha mostrado como el mejor parámetro para predecir estos marcadores de riesgo arrítmico. La incorporación del análisis de SGL por capa miocárdica en la práctica diaria podría tener impacto diagnóstico y pronóstico en la evaluación de los pacientes con MA.

3. La caracterización histopatológica de muestras de tejido cardíaco de pacientes portadores de mutaciones no desmosomales ha evidenciado un marcado incremento del tejido conectivo intersticial con un aumento del espacio intercelular, observándose además una mayor complejidad en la disposición del intersticial en los pacientes con mutación en *FLNC* y *TMEM43*.



# 8. REFERENCIAS



## REFERENCIAS

1. Thiene G, Nava A, Corrado D, Rossi L, Pennelli N. Right ventricular cardiomyopathy and sudden death in young people. *N Engl J Med*. 1988 Jan 21;318(3):129–33.
2. Marcus FI, Fontaine GH, Guiraudon G, Frank R, Laurenceau JL, Malergue C, et al. Right ventricular dysplasia: a report of 24 adult cases. *Circulation*. 1982 Feb;65(2):384–98.
3. Lancisi GM. *De motu cordis et aneurysmatibus*. Roma: G.M. Salvioni; 1728. Book II, ch. VI, par. XLVII.
4. Froment R, Perrin A, Loire R, Dalloz C. [Papyraceous right ventricle in the young adult caused by congenital dystrophy. Apropos of 2 anatomic-clinical cases and 3 clinical cases]. *Arch Mal Coeur Vaiss*. 1968 Apr;61(4):477–503.
5. Basso C, Thiene G. Adipositas cordis, fatty infiltration of the right ventricle, and arrhythmogenic right ventricular cardiomyopathy. Just a matter of fat? *Cardiovasc Pathol*. 2005 Feb;14(1):37–41.
6. Uhl HSM. A previously undescribed congenital malformation of the heart: almost total absence of the myocardium of the right ventricle. *Bull Johns Hopkins Hosp*. 1952 Sep;91(3):197–209.
7. Sen-Chowdhry S, Syrris P, Prasad SK, Hughes SE, Merrifield R, Ward D, et al. Left-dominant arrhythmogenic cardiomyopathy: an under-recognized clinical entity. *J Am Coll Cardiol*. 2008 Dec 16;52(25):2175–87.
8. Miles C, Finocchiaro G, Papadakis M, Gray B, Westaby J, Ensam B, et al. Sudden Death and Left Ventricular Involvement in Arrhythmogenic Cardiomyopathy. *Circulation*. 2019 Apr 9;139(15):1786–97.
9. Corrado D, Perazzolo Marra M, Zorzi A, Beffagna G, Cipriani A, Lazzari MD, et al. Diagnosis of arrhythmogenic cardiomyopathy: The Padua criteria. *Int J Cardiol*. 2020 Nov 15;319:106–14.
10. McKenna WJ, Judge DP. Epidemiology of the inherited cardiomyopathies. *Nat Rev Cardiol*. 2021 Jan;18(1):22–36.
11. Brownrigg JR, Leo V, Rose J, Low E, Richards S, Carr-White G, et al. Epidemiology of cardiomyopathies and incident heart failure in a population-based cohort study. *Heart*. 2021 Dec 30;heartjnl-2021-320181.
12. Dalal D, Nasir K, Bomma C, Prakasa K, Tandri H, Piccini J, et al. Arrhythmogenic right ventricular dysplasia: a United States experience. *Circulation*. 2005 Dec 20;112(25):3823–32.
13. Bauce B, Rampazzo A, Basso C, Mazzotti E, Rigato I, Steriotis A, et al. Clinical phenotype and diagnosis of arrhythmogenic right ventricular cardiomyopathy in pediatric patients carrying desmosomal gene mutations. *Heart Rhythm*. 2011 Nov;8(11):1686–95.
14. Hendricks N, Watkins DA, Mayosi BM. Lessons from the first report of the Arrhythmogenic Right Ventricular Cardiomyopathy Registry of South Africa. *Cardiovasc J Afr*. 2010 Jun;21(3):129–30.
15. Norgett EE, Hatsell SJ, Carvajal-Huerta L, Cabezas JC, Common J, Purkis PE, et al. Recessive mutation in desmoplakin disrupts desmoplakin-intermediate filament interactions and causes dilated cardiomyopathy, woolly hair and keratoderma. *Hum Mol Genet*. 2000 Nov 1;9(18):2761–6.
16. Hodgkinson KA, Connors SP, Merner N, Haywood A, Young T-L,



McKenna WJ, et al. The natural history of a genetic subtype of arrhythmogenic right ventricular cardiomyopathy caused by a p.S358L mutation in TMEM43. *Clin Genet*. 2013 Apr;83(4):321–31.

17. Cho Y, Park T, Yang DH, Park H-S, Chae J, Chae S-C, et al. Arrhythmogenic right ventricular cardiomyopathy and sudden cardiac death in young Koreans. *Circ J*. 2003 Nov;67(11):925–8.

18. Protonotarios N, Tsatsopoulou A, Patsourakos P, Alexopoulos D, Gezerlis P, Simitsis S, et al. Cardiac abnormalities in familial palmoplantar keratosis. *Br Heart J*. 1986 Oct;56(4):321–6.

19. Groeneweg JA, Bhonsale A, James CA, te Riele AS, Dooijes D, Tichnell C, et al. Clinical Presentation, Long-Term Follow-Up, and Outcomes of 1001 Arrhythmogenic Right Ventricular Dysplasia/Cardiomyopathy Patients and Family Members. *Circ Cardiovasc Genet*. 2015 Jun;8(3):437–46.

20. Quarta G, Muir A, Pantazis A, Syrris P, Gehmlich K, Garcia-Pavia P, et al. Familial evaluation in arrhythmogenic right ventricular cardiomyopathy: impact of genetics and revised task force criteria. *Circulation*. 2011 Jun 14;123(23):2701–9.

21. Richards S, Aziz N, Bale S, Bick D, Das S, Gastier-Foster J, et al. Standards and guidelines for the interpretation of sequence variants: a joint consensus recommendation of the American College of Medical Genetics and Genomics and the Association for Molecular Pathology. *Genetics in Medicine*. 2015 May;17(5):405–23.

22. Cirino AL, Harris S, Lakdawala NK, Michels M, Olivotto I, Day SM, et al. Role of Genetic Testing in Inherited Cardiovascular Disease: A Review. *JAMA Cardiol*. 2017 Oct 1;2(10):1153–60.

23. Marcus FI, McKenna WJ, Sherrill D, Basso C, Bauce B, Bluemke DA, et al. Diagnosis of arrhythmogenic right ventricular cardiomyopathy/dysplasia: proposed modification of the Task Force Criteria. *Eur Heart J*. 2010 Apr;31(7):806–14.

24. Vermij SH, Abriel H, van Veen TAB. Refining the molecular organization of the cardiac intercalated disc. *Cardiovasc Res*. 2017 Mar 1;113(3):259–75.

25. Ohno S. The genetic background of arrhythmogenic right ventricular cardiomyopathy. *J Arrhythm*. 2016 Oct;32(5):398–403.

26. McKoy G, Protonotarios N, Crosby A, Tsatsopoulou A, Anastasakis A, Coonar A, et al. Identification of a deletion in plakoglobin in arrhythmogenic right ventricular cardiomyopathy with palmoplantar keratoderma and woolly hair (Naxos disease). *Lancet*. 2000 Jun 17;355(9221):2119–24.

27. Rampazzo A, Nava A, Malacrida S, Beffagna G, Bauce B, Rossi V, et al. Mutation in human desmoplakin domain binding to plakoglobin causes a dominant form of arrhythmogenic right ventricular cardiomyopathy. *Am J Hum Genet*. 2002 Nov;71(5):1200–6.

28. Gerull B, Heuser A, Wichter T, Paul M, Basson CT, McDermott DA, et al. Mutations in the desmosomal protein plakophilin-2 are common in arrhythmogenic right ventricular cardiomyopathy. *Nat Genet*. 2004 Nov;36(11):1162–4.

29. Pilichou K, Nava A, Basso C, Beffagna G, Bauce B, Lorenzon A, et al. Mutations in desmoglein-2 gene are associated with arrhythmogenic right ventricular cardiomyopathy. *Circulation*. 2006 Mar 7;113(9):1171–9.

30. Syrris P, Ward D, Evans A, Asimaki A, Gandjbakhch E, Sen-Chowdhry S, et al. Arrhythmogenic right ventricular dysplasia/cardiomyopathy associated with mutations in the desmosomal gene desmocollin-2. *Am J Hum Genet.* 2006 Nov;79(5):978–84.
31. Otten E, Asimaki A, Maass A, van Langen IM, van der Wal A, de Jonge N, et al. Desmin mutations as a cause of right ventricular heart failure affect the intercalated disks. *Heart Rhythm.* 2010 Aug;7(8):1058–64.
32. Ortiz-Genga MF, Cuenca S, Dal Ferro M, Zorio E, Salgado-Aranda R, Climent V, et al. Truncating FLNC Mutations Are Associated With High-Risk Dilated and Arrhythmogenic Cardiomyopathies. *J Am Coll Cardiol.* 2016 Dec 6;68(22):2440–51.
33. van Hengel J, Calore M, Bauce B, Dazzo E, Mazzotti E, De Bortoli M, et al. Mutations in the area composita protein  $\alpha$ T-catenin are associated with arrhythmogenic right ventricular cardiomyopathy. *Eur Heart J.* 2013 Jan;34(3):201–10.
34. Mayosi BM, Fish M, Shaboodien G, Mastantuono E, Kraus S, Wieland T, et al. Identification of Cadherin 2 (CDH2) Mutations in Arrhythmogenic Right Ventricular Cardiomyopathy. *Circ Cardiovasc Genet.* 2017 Apr;10(2):e001605.
35. Merner ND, Hodgkinson KA, Haywood AFM, Connors S, French VM, Drenckhahn J-D, et al. Arrhythmogenic right ventricular cardiomyopathy type 5 is a fully penetrant, lethal arrhythmic disorder caused by a missense mutation in the TMEM43 gene. *Am J Hum Genet.* 2008 Apr;82(4):809–21.
36. Quarta G, Syrris P, Ashworth M, Jenkins S, Zuborne Alapi K, Morgan J, et al. Mutations in the Lamin A/C gene mimic arrhythmogenic right ventricular cardiomyopathy. *Eur Heart J.* 2012 May;33(9):1128–36.
37. Taylor M, Graw S, Sinagra G, Barnes C, Slavov D, Brun F, et al. Genetic variation in titin in arrhythmogenic right ventricular cardiomyopathy-overlap syndromes. *Circulation.* 2011 Aug 23;124(8):876–85.
38. van der Zwaag PA, van Rijsingen IAW, Asimaki A, Jongbloed JDH, van Veldhuisen DJ, Wiesfeld ACP, et al. Phospholamban R14del mutation in patients diagnosed with dilated cardiomyopathy or arrhythmogenic right ventricular cardiomyopathy: evidence supporting the concept of arrhythmogenic cardiomyopathy. *Eur J Heart Fail.* 2012 Nov;14(11):1199–207.
39. Tiso N, Stephan DA, Nava A, Bagattin A, Devaney JM, Stanchi F, et al. Identification of mutations in the cardiac ryanodine receptor gene in families affected with arrhythmogenic right ventricular cardiomyopathy type 2 (ARVD2). *Hum Mol Genet.* 2001 Feb 1;10(3):189–94.
40. Yu J, Hu J, Dai X, Cao Q, Xiong Q, Liu X, et al. SCN5A mutation in Chinese patients with arrhythmogenic right ventricular dysplasia. *Herz.* 2014 Mar;39(2):271–5.
41. Valenzise M, Arrigo T, De Luca F, Privitera A, Frigiola A, Carando A, et al. R298Q mutation of p63 gene in autosomal dominant ectodermal dysplasia associated with arrhythmogenic right ventricular cardiomyopathy. *Eur J Med Genet.* 2008 Oct;51(5):497–500.
42. Beffagna G, Occhi G, Nava A, Vitiello L, Ditadi A, Basso C, et al. Regulatory mutations in transforming growth factor-beta3 gene cause arrhythmogenic right ventricular cardiomyopathy type 1. *Cardiovasc Res.* 2005 Feb 1;65(2):366–73.
43. van Rijsingen IAW, van der Zwaag PA, Groeneweg JA, Nannenberg

EA, Jongbloed JDH, Zwinderman AH, et al. Outcome in phospholamban R14del carriers: results of a large multicentre cohort study. *Circ Cardiovasc Genet*. 2014 Aug;7(4):455–65.

44. van Rijsingen IAW, Arbustini E, Elliott PM, Mogensen J, Hermans-van Ast JF, van der Kooi AJ, et al. Risk factors for malignant ventricular arrhythmias in lamin a/c mutation carriers a European cohort study. *J Am Coll Cardiol*. 2012 Jan 31;59(5):493–500.

45. Towbin JA, McKenna WJ, Abrams DJ, Ackerman MJ, Calkins H, Darrieux FCC, et al. 2019 HRS expert consensus statement on evaluation, risk stratification, and management of arrhythmogenic cardiomyopathy. *Heart Rhythm*. 2019 Nov;16(11):e301–72.

46. Ashley EA, Hershberger RE, Caleshu C, Ellinor PT, Garcia JGN, Herrington DM, et al. Genetics and cardiovascular disease: a policy statement from the American Heart Association. *Circulation*. 2012 Jul 3;126(1):142–57.

47. Hoorntje ET, Te Rijdt WP, James CA, Pilichou K, Basso C, Judge DP, et al. Arrhythmogenic cardiomyopathy: pathology, genetics, and concepts in pathogenesis. *Cardiovasc Res*. 2017 Oct 1;113(12):1521–31.

48. Bermúdez-Jiménez FJ, Carriel V, Brodehl A, Alaminos M, Campos A, Schirmer I, et al. Novel Desmin Mutation p.Glu401Asp Impairs Filament Formation, Disrupts Cell Membrane Integrity, and Causes Severe Arrhythmogenic Left Ventricular Cardiomyopathy/Dysplasia. *Circulation*. 2018 Apr 10;137(15):1595–610.

49. Forleo C, Carmosino M, Resta N, Rampazzo A, Valecche R, Sorrentino S, et al. Clinical and functional characterization of a novel mutation in lamin a/c gene in a multigenerational family with arrhythmogenic cardiac laminopathy. *PLoS One*. 2015;10(4):e0121723.

50. van der Heijden JF, Hassink RJ. The phospholamban p.Arg14del founder mutation in Dutch patients with arrhythmogenic cardiomyopathy. *Neth Heart J*. 2013 Jun;21(6):284–5.

51. Te Riele ASJM, Agullo-Pascual E, James CA, Leo-Macias A, Cerrone M, Zhang M, et al. Multilevel analyses of SCN5A mutations in arrhythmogenic right ventricular dysplasia/cardiomyopathy suggest non-canonical mechanisms for disease pathogenesis. *Cardiovasc Res*. 2017 Jan;113(1):102–11.

52. Campuzano O, Alcalde M, Iglesias A, Barahona-Dussault C, Sarquella-Brugada G, Benito B, et al. Arrhythmogenic right ventricular cardiomyopathy: severe structural alterations are associated with inflammation. *J Clin Pathol*. 2012 Dec;65(12):1077–83.

53. Bariani R, Cipriani A, Rizzo S, Celeggin R, Bueno Marinas M, Giorgi B, et al. ‘Hot phase’ clinical presentation in arrhythmogenic cardiomyopathy. *EP Europace*. 2021 Jun 1;23(6):907–17.

54. Lopez-Ayala JM, Pastor-Quirante F, Gonzalez-Carrillo J, Lopez-Cuenca D, Sanchez-Munoz JJ, Oliva-Sandoval MJ, et al. Genetics of myocarditis in arrhythmogenic right ventricular dysplasia. *Heart Rhythm*. 2015 Apr;12(4):766–73.

55. Basso C, Corrado D, Marcus FI, Nava A, Thiene G. Arrhythmogenic right ventricular cardiomyopathy. *Lancet*. 2009 Apr 11;373(9671):1289–300.

56. Corrado D, Zorzi A. Natural history of arrhythmogenic cardiomyopathy: Redefining the age range of clinical presentation. *Heart Rhythm*. 2017 Jun;14(6):892–3.

57. Mattesi G, Zorzi A, Corrado D, Cipriani A. Natural History of

- Arrhythmogenic Cardiomyopathy. *J Clin Med*. 2020 Mar 23;9(3):E878.
58. Bhonsale A, Te Riele ASJM, Sawant AC, Groeneweg JA, James CA, Murray B, et al. Cardiac phenotype and long-term prognosis of arrhythmogenic right ventricular cardiomyopathy/dysplasia patients with late presentation. *Heart Rhythm*. 2017 Jun;14(6):883–91.
  59. Corrado D, Link MS, Calkins H. Arrhythmogenic Right Ventricular Cardiomyopathy. *N Engl J Med*. 2017 Jan 5;376(1):61–72.
  60. Philips B, Madhavan S, James C, Tichnell C, Murray B, Needleman M, et al. High prevalence of catecholamine-facilitated focal ventricular tachycardia in patients with arrhythmogenic right ventricular dysplasia/cardiomyopathy. *Circ Arrhythm Electrophysiol*. 2013 Feb;6(1):160–6.
  61. Heidbuchel H, Prior DL, La Gerche A. Ventricular arrhythmias associated with long-term endurance sports: what is the evidence? *Br J Sports Med*. 2012 Nov;46 Suppl 1:i44-50.
  62. James CA, Bhonsale A, Tichnell C, Murray B, Russell SD, Tandri H, et al. Exercise increases age-related penetrance and arrhythmic risk in arrhythmogenic right ventricular dysplasia/cardiomyopathy-associated desmosomal mutation carriers. *J Am Coll Cardiol*. 2013 Oct 1;62(14):1290–7.
  63. Sawant AC, Bhonsale A, te Riele ASJM, Tichnell C, Murray B, Russell SD, et al. Exercise has a disproportionate role in the pathogenesis of arrhythmogenic right ventricular dysplasia/cardiomyopathy in patients without desmosomal mutations. *J Am Heart Assoc*. 2014 Dec;3(6):e001471.
  64. Wang W, Orgeron G, Tichnell C, Murray B, Crosson J, Monfredi O, et al. Impact of Exercise Restriction on Arrhythmic Risk Among Patients With Arrhythmogenic Right Ventricular Cardiomyopathy. *J Am Heart Assoc*. 2018 Jun 16;7(12):e008843.
  65. McKenna WJ, Thiene G, Nava A, Fontaliran F, Blomstrom-Lundqvist C, Fontaine G, et al. Diagnosis of arrhythmogenic right ventricular dysplasia/cardiomyopathy. Task Force of the Working Group Myocardial and Pericardial Disease of the European Society of Cardiology and of the Scientific Council on Cardiomyopathies of the International Society and Federation of Cardiology. *Br Heart J*. 1994 Mar;71(3):215–8.
  66. Ackerman MJ, Priori SG, Willems S, Berul C, Brugada R, Calkins H, et al. HRS/EHRA expert consensus statement on the state of genetic testing for the channelopathies and cardiomyopathies: this document was developed as a partnership between the Heart Rhythm Society (HRS) and the European Heart Rhythm Association (EHRA). *Europace*. 2011 Aug;13(8):1077–109.
  67. Nunes de Alencar Neto J, Baranchuk A, Bayés-Genís A, Bayés de Luna A. Arrhythmogenic right ventricular dysplasia/cardiomyopathy: an electrocardiogram-based review. *EP Europace*. 2018 Jun 1;20(FI1):f3–12.
  68. Bosman LP, Cadrin-Tourigny J, Bourfiss M, Aliyari Ghasabeh M, Sharma A, Tichnell C, et al. Diagnosing arrhythmogenic right ventricular cardiomyopathy by 2010 Task Force Criteria: clinical performance and simplified practical implementation. *Europace*. 2020 May 1;22(5):787–96.
  69. D'hooge J, Heimdal A, Jamal F, Kukulski T, Bijnens B, Rademakers F, et al. Regional Strain and Strain Rate Measurements by Cardiac Ultrasound: Principles, Implementation and Limitations. *European Journal of Echocardiography*. 2000 Sep 1;1(3):154–70.
  70. Dandel M, Hetzer R. Echocardiographic strain and strain rate imaging-

-clinical applications. *Int J Cardiol.* 2009 Feb 6;132(1):11–24.

71. Collier P, Phelan D, Klein A. A Test in Context: Myocardial Strain Measured by Speckle-Tracking Echocardiography. *J Am Coll Cardiol.* 2017 Feb 28;69(8):1043–56.

72. Haugaa KH, Amlie JP, Berge KE, Leren TP, Smiseth OA, Edvardsen T. Transmural Differences in Myocardial Contraction in Long-QT Syndrome: Mechanical Consequences of Ion Channel Dysfunction. *Circulation.* 2010 Oct 5;122(14):1355–63.

73. Haugaa KH, Smedsrud MK, Steen T, Kongsgaard E, Loennechen JP, Skjaerpe T, et al. Mechanical dispersion assessed by myocardial strain in patients after myocardial infarction for risk prediction of ventricular arrhythmia. *JACC Cardiovasc Imaging.* 2010 Mar;3(3):247–56.

74. Haugaa KH, Goebel B, Dahlslett T, Meyer K, Jung C, Lauten A, et al. Risk assessment of ventricular arrhythmias in patients with nonischemic dilated cardiomyopathy by strain echocardiography. *J Am Soc Echocardiogr.* 2012 Jun;25(6):667–73.

75. Teske AJ, Cox MG, De Boeck BW, Doevendans PA, Hauer RN, Cramer MJ. Echocardiographic tissue deformation imaging quantifies abnormal regional right ventricular function in arrhythmogenic right ventricular dysplasia/cardiomyopathy. *J Am Soc Echocardiogr.* 2009 Aug;22(8):920–7.

76. Teske AJ, Cox MG, Te Riele ASJM, De Boeck BW, Doevendans PA, Hauer RNW, et al. Early detection of regional functional abnormalities in asymptomatic ARVD/C gene carriers. *J Am Soc Echocardiogr.* 2012 Sep;25(9):997–1006.

77. Leren IS, Saberniak J, Haland TF, Edvardsen T, Haugaa KH. Combination of ECG and Echocardiography for Identification of Arrhythmic Events in Early ARVC. *JACC Cardiovasc Imaging.* 2017 May;10(5):503–13.

78. Sarvari SI, Haugaa KH, Anfinson O-G, Leren TP, Smiseth OA, Kongsgaard E, et al. Right ventricular mechanical dispersion is related to malignant arrhythmias: a study of patients with arrhythmogenic right ventricular cardiomyopathy and subclinical right ventricular dysfunction. *Eur Heart J.* 2011 May;32(9):1089–96.

79. Kirkels FP, Lie ØH, Cramer MJ, Chivulescu M, Rootwelt-Norberg C, Asselbergs FW, et al. Right Ventricular Functional Abnormalities in Arrhythmogenic Cardiomyopathy: Association With Life-Threatening Ventricular Arrhythmias. *JACC: Cardiovascular Imaging.* 2021 May 1;14(5):900–10.

80. Réant P, Hauer AD, Castelletti S, Pantazis A, Rosmini S, Cheang MH, et al. Epicardial myocardial strain abnormalities may identify the earliest stages of arrhythmogenic cardiomyopathy. *Int J Cardiovasc Imaging.* 2016 Apr;32(4):593–601.

81. Lie ØH, Rootwelt-Norberg C, Dejgaard LA, Leren IS, Stokke MK, Edvardsen T, et al. Prediction of Life-Threatening Ventricular Arrhythmia in Patients With Arrhythmogenic Cardiomyopathy: A Primary Prevention Cohort Study. *JACC: Cardiovascular Imaging.* 2018 Oct 1;11(10):1377–86.

82. Mewton N, Liu CY, Croisille P, Bluemke D, Lima JAC. Assessment of myocardial fibrosis with cardiovascular magnetic resonance. *J Am Coll Cardiol.* 2011 Feb 22;57(8):891–903.

83. Gupta S, Ge Y, Singh A, Gräni C, Kwong RY. Multimodality Imaging Assessment of Myocardial Fibrosis. *JACC Cardiovasc Imaging.* 2021

Dec;14(12):2457–69.

84. di Cesare E. MRI assessment of right ventricular dysplasia. *Eur Radiol*. 2003 Jun;13(6):1387–93.

85. Rastegar N, Burt JR, Corona-Villalobos CP, Te Riele AS, James CA, Murray B, et al. Cardiac MR findings and potential diagnostic pitfalls in patients evaluated for arrhythmogenic right ventricular cardiomyopathy. *Radiographics*. 2014 Oct;34(6):1553–70.

86. Martins D, Ovaert C, Khraiche D, Boddaert N, Bonnet D, Raimondi F. Myocardial inflammation detected by cardiac MRI in Arrhythmogenic right ventricular cardiomyopathy: A paediatric case series. *Int J Cardiol*. 2018 Nov 15;271:81–6.

87. Sutton MG, Sharpe N. Left ventricular remodeling after myocardial infarction: pathophysiology and therapy. *Circulation*. 2000 Jun 27;101(25):2981–8.

88. Tandri H, Saranathan M, Rodriguez ER, Martinez C, Bomma C, Nasir K, et al. Noninvasive detection of myocardial fibrosis in arrhythmogenic right ventricular cardiomyopathy using delayed-enhancement magnetic resonance imaging. *J Am Coll Cardiol*. 2005 Jan 4;45(1):98–103.

89. te Riele ASJM, Tandri H, Bluemke DA. Arrhythmogenic right ventricular cardiomyopathy (ARVC): cardiovascular magnetic resonance update. *J Cardiovasc Magn Reson*. 2014 Jul 20;16:50.

90. Taylor AJ, Salerno M, Dharmakumar R, Jerosch-Herold M. T1 Mapping: Basic Techniques and Clinical Applications. *JACC Cardiovasc Imaging*. 2016 Jan;9(1):67–81.

91. Ugander M, Oki AJ, Hsu L-Y, Kellman P, Greiser A, Aletras AH, et al. Extracellular volume imaging by magnetic resonance imaging provides insights into overt and sub-clinical myocardial pathology. *Eur Heart J*. 2012 May;33(10):1268–78.

92. Bourfiss M, Prakken NHJ, van der Heijden JF, Kamel I, Zimmerman SL, Asselbergs FW, et al. Diagnostic Value of Native T1 Mapping in Arrhythmogenic Right Ventricular Cardiomyopathy. *JACC Cardiovasc Imaging*. 2019 Aug;12(8 Pt 1):1580–2.

93. Georgiopoulos G, Zampieri M, Molaro S, Chaloupka A, Aimo A, Barra B, et al. Cardiac magnetic resonance in patients with ARVC and family members: the potential role of native T1 mapping. *Int J Cardiovasc Imaging*. 2021 Jun;37(6):2037–47.

94. Basso C, Ronco F, Marcus F, Abudurehman A, Rizzo S, Frigo AC, et al. Quantitative assessment of endomyocardial biopsy in arrhythmogenic right ventricular cardiomyopathy/dysplasia: an in vitro validation of diagnostic criteria. *Eur Heart J*. 2008 Nov;29(22):2760–71.

95. Thiene G, Nava A, Corrado D, Rossi L, Pennelli N. Right ventricular cardiomyopathy and sudden death in young people. *N Engl J Med*. 1988 Jan 21;318(3):129–33.

96. Basso C, Thiene G, Corrado D, Angelini A, Nava A, Valente M. Arrhythmogenic right ventricular cardiomyopathy. Dysplasia, dystrophy, or myocarditis? *Circulation*. 1996 Sep 1;94(5):983–91.

97. Thiene G, Basso C, Calabrese F, Angelini A, Valente M. Pathology and pathogenesis of arrhythmogenic right ventricular cardiomyopathy. *Herz*. 2000 May;25(3):210–5.

98. Emery MS, Kovacs RJ. Sudden Cardiac Death in Athletes. *JACC*

Heart Fail. 2018 Jan;6(1):30–40.

99. Bosman LP, Sammani A, James CA, Cadrin-Tourigny J, Calkins H, van Tintelen JP, et al. Predicting arrhythmic risk in arrhythmogenic right ventricular cardiomyopathy: A systematic review and meta-analysis. *Heart Rhythm*. 2018 Jul;15(7):1097–107.

100. Calkins H, Corrado D, Marcus F. Risk Stratification in Arrhythmogenic Right Ventricular Cardiomyopathy. *Circulation*. 2017 Nov 21;136(21):2068–82.

101. Lin C-Y, Chung F-P, Lin Y-J, Chang S-L, Lo L-W, Hu Y-F, et al. Gender differences in patients with arrhythmogenic right ventricular dysplasia/cardiomyopathy: Clinical manifestations, electrophysiological properties, substrate characteristics, and prognosis of radiofrequency catheter ablation. *Int J Cardiol*. 2017 Jan 15;227:930–7.

102. Rootwelt-Norberg C, Lie ØH, Chivulescu M, Castrini AI, Sarvari SI, Lyseggen E, et al. Sex differences in disease progression and arrhythmic risk in patients with arrhythmogenic cardiomyopathy. *Europace*. 2021 Jul 18;23(7):1084–91.

103. Protonotarios A, Anastasakis A, Panagiotakos DB, Antoniadou L, Syrris P, Vouliotis A, et al. Arrhythmic risk assessment in genotyped families with arrhythmogenic right ventricular cardiomyopathy. *Europace*. 2016 Apr;18(4):610–6.

104. Cadrin-Tourigny J, Bosman LP, Nozza A, Wang W, Tadros R, Bhonsale A, et al. A new prediction model for ventricular arrhythmias in arrhythmogenic right ventricular cardiomyopathy. *European Heart Journal*. 2019 Jun 14;40(23):1850–8.

105. Cadrin-Tourigny J, Bosman LP, Wang W, Tadros R, Bhonsale A, Bourfiss M, et al. Sudden Cardiac Death Prediction in Arrhythmogenic Right Ventricular Cardiomyopathy: A Multinational Collaboration. *Circ Arrhythm Electrophysiol*. 2021 Jan;14(1):e008509.

106. Aquaro GD, De Luca A, Cappelletto C, Raimondi F, Bianco F, Botto N, et al. Comparison of different prediction models for the indication of implanted cardioverter defibrillator in patients with arrhythmogenic right ventricular cardiomyopathy. *ESC Heart Fail*. 2020 Sep 23;

107. Casella M, Gasperetti A, Gaetano F, Busana M, Sommariva E, Catto V, et al. Long-term follow-up analysis of a highly characterized arrhythmogenic cardiomyopathy cohort with classical and non-classical phenotypes—a real-world assessment of a novel prediction model: does the subtype really matter. *Europace*. 2020 May 1;22(5):797–805.

108. Maron BJ, Udelson JE, Bonow RO, Nishimura RA, Ackerman MJ, Estes NAM, et al. Eligibility and Disqualification Recommendations for Competitive Athletes With Cardiovascular Abnormalities: Task Force 3: Hypertrophic Cardiomyopathy, Arrhythmogenic Right Ventricular Cardiomyopathy and Other Cardiomyopathies, and Myocarditis: A Scientific Statement From the American Heart Association and American College of Cardiology. *J Am Coll Cardiol*. 2015 Dec 1;66(21):2362–71.

109. Lear SA, Hu W, Rangarajan S, Gasevic D, Leong D, Iqbal R, et al. The effect of physical activity on mortality and cardiovascular disease in 130 000 people from 17 high-income, middle-income, and low-income countries: the PURE study. *Lancet*. 2017 Dec 16;390(10113):2643–54.

110. Pelliccia A, Sharma S, Gati S, Bäck M, Börjesson M, Caselli S, et al.

2020 ESC Guidelines on sports cardiology and exercise in patients with cardiovascular disease. *Eur Heart J*. 2021 Jan 1;42(1):17–96.

111. Wichter T, Borggrefe M, Haverkamp W, Chen X, Breithardt G. Efficacy of antiarrhythmic drugs in patients with arrhythmogenic right ventricular disease. Results in patients with inducible and noninducible ventricular tachycardia. *Circulation*. 1992 Jul;86(1):29–37.

112. McDonagh TA, Metra M, Adamo M, Gardner RS, Baumbach A, Böhm M, et al. 2021 ESC Guidelines for the diagnosis and treatment of acute and chronic heart failure. *Eur Heart J*. 2021 Sep 21;42(36):3599–726.

113. Corrado D, Wichter T, Link MS, Hauer RNW, Marchlinski FE, Anastasakis A, et al. Treatment of Arrhythmogenic Right Ventricular Cardiomyopathy/Dysplasia: An International Task Force Consensus Statement. *Circulation*. 2015 Aug 4;132(5):441–53.

114. Al-Khatib SM, Stevenson WG, Ackerman MJ, Bryant WJ, Callans DJ, Curtis AB, et al. 2017 AHA/ACC/HRS Guideline for Management of Patients With Ventricular Arrhythmias and the Prevention of Sudden Cardiac Death: Executive Summary: A Report of the American College of Cardiology/American Heart Association Task Force on Clinical Practice Guidelines and the Heart Rhythm Society. *Circulation*. 2018 Sep 25;138(13):e210–71.

115. Orgeron GM, James CA, Te Riele A, Tichnell C, Murray B, Bhonsale A, et al. Implantable Cardioverter-Defibrillator Therapy in Arrhythmogenic Right Ventricular Dysplasia/Cardiomyopathy: Predictors of Appropriate Therapy, Outcomes, and Complications. *J Am Heart Assoc*. 2017 Jun 6;6(6):e006242.

116. Orgeron GM, Bhonsale A, Migliore F, James CA, Tichnell C, Murray B, et al. Subcutaneous Implantable Cardioverter-Defibrillator in Patients With Arrhythmogenic Right Ventricular Cardiomyopathy/Dysplasia: A Transatlantic Experience. *J Am Heart Assoc*. 2018 Nov 6;7(21):e008782.

117. Assis FR, Tandri H. Epicardial Ablation of Ventricular Tachycardia in Arrhythmogenic Right Ventricular Cardiomyopathy. *Card Electrophysiol Clin*. 2020 Sep;12(3):329–43.

118. DePasquale EC, Cheng RK, Deng MC, Nsair A, McKenna WJ, Fonarow GC, et al. Survival After Heart Transplantation in Patients With Arrhythmogenic Right Ventricular Cardiomyopathy. *J Card Fail*. 2017 Feb;23(2):107–12.

119. Disertori M, Rigoni M, Pace N, Casolo G, Masè M, Gonzini L, et al. Myocardial Fibrosis Assessment by LGE Is a Powerful Predictor of Ventricular Tachyarrhythmias in Ischemic and Nonischemic LV Dysfunction: A Meta-Analysis. *JACC Cardiovasc Imaging*. 2016 Sep;9(9):1046–55.

120. Halliday BP, Baksi AJ, Gulati A, Ali A, Newsome S, Izgi C, et al. Outcome in Dilated Cardiomyopathy Related to the Extent, Location, and Pattern of Late Gadolinium Enhancement. *JACC Cardiovasc Imaging*. 2019 Aug;12(8 Pt 2):1645–55.

121. Petersen SE, Khanji MY, Plein S, Lancellotti P, Bucciarelli-Ducci C. European Association of Cardiovascular Imaging expert consensus paper: a comprehensive review of cardiovascular magnetic resonance normal values of cardiac chamber size and aortic root in adults and recommendations for grading severity. *Eur Heart J Cardiovasc Imaging*. 2019 Dec 1;20(12):1321–31.

122. Lang RM, Badano LP, Mor-Avi V, Afilalo J, Armstrong A, Ernande L, et al. Recommendations for cardiac chamber quantification by echocardiography



in adults: an update from the American Society of Echocardiography and the European Association of Cardiovascular Imaging. *J Am Soc Echocardiogr*. 2015 Jan;28(1):1-39.e14.

123. Voigt J-U, Pedrizzetti G, Lysyansky P, Marwick TH, Houle H, Baumann R, et al. Definitions for a common standard for 2D speckle tracking echocardiography: consensus document of the EACVI/ASE/Industry Task Force to standardize deformation imaging. *Eur Heart J Cardiovasc Imaging*. 2015 Jan;16(1):1–11.

124. Sugimoto T, Dulgheru R, Bernard A, Ilardi F, Contu L, Addetia K, et al. Echocardiographic reference ranges for normal left ventricular 2D strain: results from the EACVI NORRE study. *Eur Heart J Cardiovasc Imaging*. 2017 May 1;18(8):833–40.

125. Tsugu T, Postolache A, Dulgheru R, Sugimoto T, Tridetti J, Nguyen Trung M-L, et al. Echocardiographic reference ranges for normal left ventricular layer-specific strain: results from the EACVI NORRE study. *Eur Heart J Cardiovasc Imaging*. 2020 Aug 1;21(8):896–905.

126. Rodríguez-Zanella H, Haugaa K, Boccacini F, Secco E, Edvardsen T, Badano LP, et al. Physiological Determinants of Left Ventricular Mechanical Dispersion: A 2-Dimensional Speckle Tracking Echocardiographic Study in Healthy Volunteers. *JACC Cardiovasc Imaging*. 2018;11(4):650–1.

127. Carriel V, Campos F, Aneiros-Fernández J, Kiernan JA. Tissue Fixation and Processing for the Histological Identification of Lipids. *Methods Mol Biol*. 2017;1560:197–206.

128. Corrado D, Basso C, Judge DP. Arrhythmogenic Cardiomyopathy. *Circulation Research*. 2017 Sep 15;121(7):784–802.

129. Mestroni L, Sbaizero O. Arrhythmogenic Cardiomyopathy: Mechanotransduction Going Wrong. *Circulation*. 2018 Apr 10;137(15):1611–3.

130. Spezzacatene A, Sinagra G, Merlo M, Barbati G, Graw SL, Brun F, et al. Arrhythmogenic Phenotype in Dilated Cardiomyopathy: Natural History and Predictors of Life-Threatening Arrhythmias. *J Am Heart Assoc*. 2015 Oct 16;4(10):e002149.

131. Rastegar N, Zimmerman SL, Te Riele ASJM, James C, Burt JR, Bhonsale A, et al. Spectrum of Biventricular Involvement on CMR Among Carriers of ARVD/C-Associated Mutations. *JACC: Cardiovascular Imaging*. 2015 Jul 1;8(7):863–4.

132. Weber KT, Brilla CG. Pathological hypertrophy and cardiac interstitium. Fibrosis and renin-angiotensin-aldosterone system. *Circulation*. 1991 Jun;83(6):1849–65.

133. Kwong RY, Chan AK, Brown KA, Chan CW, Reynolds HG, Tsang S, et al. Impact of unrecognized myocardial scar detected by cardiac magnetic resonance imaging on event-free survival in patients presenting with signs or symptoms of coronary artery disease. *Circulation*. 2006 Jun 13;113(23):2733–43.

134. Becker MAJ, Cornel JH, van de Ven PM, van Rossum AC, Allaart CP, Germans T. The Prognostic Value of Late Gadolinium-Enhanced Cardiac Magnetic Resonance Imaging in Nonischemic Dilated Cardiomyopathy: A Review and Meta-Analysis. *JACC Cardiovasc Imaging*. 2018 Sep;11(9):1274–84.

135. Rodrigues P, Joshi A, Williams H, Westwood M, Petersen SE, Zemrak F, et al. Diagnosis and Prognosis in Sudden Cardiac Arrest Survivors Without Coronary Artery Disease: Utility of a Clinical Approach Using Cardiac Magnetic

Resonance Imaging. *Circ Cardiovasc Imaging*. 2017 Dec;10(12):e006709.

136. Nazarian S, Bluemke DA, Lardo AC, Zviman MM, Watkins SP, Dickfeld TL, et al. Magnetic resonance assessment of the substrate for inducible ventricular tachycardia in nonischemic cardiomyopathy. *Circulation*. 2005 Nov 1;112(18):2821–5.

137. Padrón-Barthe L, Domínguez F, Garcia-Pavia P, Lara-Pezzi E. Animal models of arrhythmogenic right ventricular cardiomyopathy: what have we learned and where do we go? Insight for therapeutics. *Basic Res Cardiol*. 2017 Sep;112(5):50.

138. Sepehrkhoy S, Gho JM, van Es R, Harakalova M, de Jonge N, Dooijes D, et al. Distinct fibrosis pattern in desmosomal and phospholamban mutation carriers in hereditary cardiomyopathies. *Heart Rhythm*. 2017 Jul;14(7):1024–32.

139. Capetanaki Y, Papathanasiou S, Diokmetzidou A, Vatsellas G, Tsikitis M. Desmin related disease: a matter of cell survival failure. *Curr Opin Cell Biol*. 2015 Feb;32:113–20.

140. López-Ayala JM, Gómez-Milanés I, Sánchez Muñoz JJ, Ruiz-Espejo F, Ortíz M, González-Carrillo J, et al. Desmoplakin truncations and arrhythmogenic left ventricular cardiomyopathy: characterizing a phenotype. *Europace*. 2014 Dec;16(12):1838–46.

141. Garrod D, Chidgey M. Desmosome structure, composition and function. *Biochim Biophys Acta*. 2008 Mar;1778(3):572–87.

142. Ortiz-Genga MF, Cuenca S, Dal Ferro M, Zorio E, Salgado-Aranda R, Climent V, et al. Truncating FLNC Mutations Are Associated With High-Risk Dilated and Arrhythmogenic Cardiomyopathies. *J Am Coll Cardiol*. 2016 Dec 6;68(22):2440–51.

143. Igual B, Zorio E, Maceira A, Estornell J, Lopez-Lereu MP, Monmeneu JV, et al. [Arrhythmogenic cardiomyopathy. Patterns of ventricular involvement using cardiac magnetic resonance]. *Rev Esp Cardiol*. 2011 Dec;64(12):1114–22.

144. Büchi M, Hess OM, Murakami T, Krayenbuehl HP. Left ventricular wall stress distribution in chronic pressure and volume overload: effect of normal and depressed contractility on regional stress-velocity relations. *Basic Res Cardiol*. 1990 Aug;85(4):367–83.

145. Kuwada Y, Takenaka K. [Transmural heterogeneity of the left ventricular wall: subendocardial layer and subepicardial layer]. *J Cardiol*. 2000 Mar;35(3):205–18.

146. Vitarelli A, Cortes Morichetti M, Capotosto L, De Cicco V, Ricci S, Caranci F, et al. Utility of strain echocardiography at rest and after stress testing in arrhythmogenic right ventricular dysplasia. *Am J Cardiol*. 2013 May 1;111(9):1344–50.



# 9. ANEXOS



## ANEXOS

## ANEXO I

**Title: Myocardial fibrosis in arrhythmogenic cardiomyopathy: a genotype–phenotype correlation study**

Authors: Diego Segura-Rodríguez\*<sup>1,2</sup>, Francisco José Bermúdez-Jiménez\*<sup>1,2</sup>, Víctor Carriel<sup>2,3</sup>, Silvia López-Fernández<sup>1,2</sup>, Mercedes González-Molina<sup>1,2</sup>, José Manuel Oyonarte Ramírez<sup>1,2</sup>, Laura Fernández-Navarro<sup>4</sup>, María Dolores García-Roa<sup>4</sup>, Elisa M. Cabrerizo<sup>5</sup>, Daniel Durand-Herrera<sup>2,3</sup>, Miguel Alaminos<sup>2,3</sup>, Antonio Campos<sup>2,3</sup>, Rosa Macías<sup>1,2</sup>, Miguel Álvarez<sup>1,2</sup>, Luis Tercedor<sup>1,2</sup> and Juan Jiménez-Jáimez<sup>1,2</sup>¶

\* Contributed equally to this study

¶ Corresponding author. Dr Juan Jiménez Jáimez, Cardiology Department, Hospital Universitario Virgen de las Nieves, Avda. De las Fuerzas Armadas 2, 18014, Granada, Spain. Jimenez.jaimez@gmail.com +34 958 020421

1. Cardiology Department, Hospital Universitario Virgen de las Nieves, Granada, Spain.
2. Instituto de Investigación Biosanitaria ibs.GRANADA, Granada, Spain.
3. Department of Histology & Tissue Engineering Group, Faculty of Medicine, University of Granada.
4. Radiology Department. Hospital Universitario Virgen de las Nieves, Granada, Spain.
5. Servicio de Patología Forense, Instituto de Medicina Legal, Granada.

**European Heart Journal - Cardiovascular Imaging, Volume 21, Issue 4, April 2020, Pages 378–386, <https://doi.org/10.1093/ehjci/jez277>**

**Published: 08 November 2019**

## ABSTRACT

**Aims:** Arrhythmogenic right ventricular cardiomyopathy/dysplasia (ARVC/D) is a life-threatening entity with a highly heterogeneous genetic background. Cardiac magnetic resonance (CMR) imaging can identify fibrofatty scar by late gadolinium enhancement (LGE). Our aim is to investigate genotype-phenotype correlation in ARVC/D mutation carriers, focusing on CMR-LGE and myocardial fibrosis patterns.

**Methods and results:** A cohort of 44 genotyped patients, 33 with definite and 11 with borderline ARVC/D diagnosis, was characterised using CMR and divided into groups according to their genetic condition (desmosomal, non-desmosomal mutation or negative). We collected information on cardiac volumes and function, as well as LGE pattern and extension. In addition, available ventricular myocardium samples from patients with pathogenic gene mutations were histopathologically analysed. Half of the patients were women, with a mean age of  $41.6 \pm 17.5$  years. Next-generation sequencing identified a potential pathogenic mutation in 71.4% of the probands. The phenotype varied according to genetic status, with non-desmosomal male patients showing lower left ventricle (LV) systolic function. LV fibrosis was similar between groups, but distribution in non-desmosomal patients was frequently located at the posterolateral LV wall; a characteristic LV subepicardial circumferential LGE pattern was significantly associated with ARVC/D caused by desmin mutation. Histological analysis showed increased fibrillar connective tissue and intercellular space in all the samples.

**Conclusion:** Desmosomal and non-desmosomal mutation carriers showed different morphofunctional features but similar LV LGE presence. DES mutation carriers can be identified by a specific and extensive LV subepicardial circumferential LGE pattern. Further studies should investigate the specificity of LGE in ARVC/D.

**Keywords:** arrhythmogenic cardiomyopathy; cardiac magnetic resonance; desmin, late gadolinium enhancement, histology, myocardial fibrosis.



## INTRODUCTION

Arrhythmogenic right ventricular cardiomyopathy/dysplasia (ARVC/D) is a life-threatening inherited disease characterised by progressive fibrofatty replacement of the functional myocardium.<sup>1</sup> This arrhythmogenic substrate leads to increased ventricular volumes, ventricular arrhythmias (VAs) and sudden cardiac death (SCD), especially among young people and athletes.<sup>2</sup> The classic pathological features of ARVC/D consist of near-exclusive right ventricular (RV) wall involvement with extensive aneurysms with a “paper-thin” appearance. However, disease expression is variable and may involve either or both ventricles (left-dominant pattern or biventricular pattern respectively).<sup>3,4</sup> Clinical diagnosis is based on demonstrating characteristic electrical, structural and/or histological abnormalities. In addition, a positive family history for a pathogenic genetic mutation also contributes to the diagnosis.<sup>5</sup> To date, 11 disease genes have been linked to the ARVC/D phenotype, highlighting its genetic heterogeneity. Approximately 50% of patients diagnosed with ARVC/D carry a pathogenic mutation in desmosomal genes, including desmoplakin (DSP), plakophilin-2 (PKP2), desmoglein-2 (DSG2), desmocollin-2 (DSC2) and plakoglobin (JUP).<sup>6</sup> However, several non-desmosomal genes are increasingly recognised in ARVC/D pathogenesis, including desmin (DES),<sup>7</sup> phospholamban (PLN), transforming growth factor beta-3 (TGF $\beta$ -3), transmembrane protein 43 (TMEM43), lamin A/C (LMNA)<sup>8</sup> and the recently described filamin C (FLNC).<sup>9</sup> Most of them are involved in structural and signalling functions.

Over the last few decades, cardiac magnetic resonance imaging (CMR) has emerged as a powerful diagnostic tool in patients with suspected or diagnosed ARVC/D, providing accurate information even on the concealed form of ARVC/D. Recently, late gadolinium enhancement (LGE) has been recognised as an early and reliable means of assessing myocardial fibrofatty replacement<sup>10,11</sup> and has been associated with an increased risk of SCD in non-ischemic cardiomyopathy.<sup>12</sup> Therefore, as genetic testing becomes more widespread, links between genetics and various patterns of ARVC/D are emerging. However, there is a lack of genotype-phenotype information and common dilemmas in differential diagnosis remain

unclear, since current diagnostic criteria do not take account of the left-dominant form and new non-desmosomal genes are increasingly being recognised.

The aim of this study is to investigate genotype-phenotype correlation in non-desmosomal and desmosomal ARVC/D mutation carriers in order to describe clinical features for diagnosis, focusing on CMR and fibrosis patterns.

## **METHODS**

### **Study population and clinical assessment**

From a cohort of patients referred to our tertiary medical centre (Virgen de las Nieves University Hospital, Granada, Spain) for evaluation of possible ARVC/D, we retrospectively included 44 individuals with a definite or borderline diagnosis of ARVC/D, based on 2010 diagnostic criteria, and in whom CMR was performed.<sup>5</sup> Patients provided informed consent and the study was approved by the Institutional Review Board.

### **Clinical evaluation**

All subjects underwent comprehensive clinical evaluation to determine ARVC/D diagnosis status according to International Task Force criteria.<sup>5</sup> Clinical assessment included family history of ARVC/D or SCD, exhaustive medical history, 12-lead electrocardiogram (ECG), 24-hour Holter monitoring, echocardiography, CMR and genetic testing. A positive family history was considered if the patient had a first-degree relative in whom fibrofatty replacement had been histopathologically demonstrated in necropsy or a living relative with a definitive clinical diagnosis of ARVC/D. An abnormal ECG was defined as T-wave inversion beyond V3, lateral or inferolateral leads, low QRS voltages, pathological Q waves, fragmented QRS or non-sinus rhythm. Nonsustained ventricular tachycardia (NSVT) was defined as at least 3 consecutive ventricular beats at >100 bpm. The assessment of biventricular morphological and functional parameters was performed according to current recommendations.<sup>13</sup>

### **Cardiac Magnetic Resonance imaging**

All the patients gave their informed consent for the administration of gadolinium and underwent a CMR, which was performed on a 1.5-Tesla MR system (General Electric, Sigma EXCITE, Milwaukee, Wisconsin®). The images were evaluated by four heart imaging experts (2 cardiologists and 2 radiologists blinded to the genetic background and the aim of this study).

The standard protocol included scout images (axial, sagittal and coronal), double inversion recovery pulse sequence (dark blood images), structure and function module with balanced steady state free precession (SSFP) sequence (short axis, 4-chamber, 3-chamber, 2-chamber and right ventricle outflow tract). Finally, 0.1–0.2 mmol/kg of chelated gadolinium (Gadovist®) were administered, obtaining the late gadolinium enhancement (LGE) pictures using an inversion recovery sequence 7–10 minutes post-injection. Some additional sequences were acquired where clinically indicated. The postprocessing analysis was performed using semi-automatic software (Reportcard®). The systolic function was assessed by volume measures, indexed to body surface area. Likewise, the ejection fraction was calculated by Simpson's method. The volumes and ejection fraction were analysed by comparing them to the references values.<sup>14,15</sup> Finally, the LGE images were visually analysed by describing their presence, location and distribution using an anatomical 17-segment LV model and a 5-segment right ventricle (RV) model.

### **Genetic test**

Peripheral blood samples for the genetic analysis were obtained from the probands or the deceased index case, as applicable. We used a next-generation-sequencing (NGS) gene panel containing 21 genes which had previously been reported as being associated with or are regarded as candidates for the development of arrhythmogenic cardiomyopathy (Supplemental Material-Methods). The pathogenicity of the identified variants was classified according to the current guidelines of the American College of Medical Genetics and Genomics (ACMG).<sup>16</sup> After a potential disease-causing variant was identified in the index

patient, genetic and clinical cascade screening was performed in all available family members.

### **Histological analyses**

Tissue samples for histology were obtained from two deceased subjects (TMEM43 and FLNC carriers) and one explanted heart (DES carrier) under informed consent. Cardiac tissue samples were fixed in buffered 4% formaldehyde, dehydrated and embedded in paraffin following a conventional procedure.<sup>7,17</sup> Sections of 5 µm thickness were prepared and stained with Haematoxylin & Eosin (HE) for morphological evaluation while the myofibril organisation was evaluated with Heidenhain's iron haematoxylin (HD) staining. Fibrillar collagens were stained using Masson's trichrome (MS) and Picrosirius (PS, at light and polarised microscopy),<sup>17</sup> whereas reticular collagens were stained with the Gomori silver stain (RET). Furthermore, in this study a cardiac tissue sample from a deceased subject, without any cardiac disease, was used as a control (CTR). In addition, the percentage of fibrofatty infiltration was determined in sections stained with MS the ImageJ software (Bethesda, MD, USA) following a previously described methodology.<sup>18</sup>

### **Study design and statistical analysis**

The patients were divided into 3 groups: desmosomal mutation carriers, non-desmosomal mutation carriers and patients with a negative genotype. After the data collection was finished, we reviewed all the case records and obtained further information from follow-up visits at 6 months and 1 year. Statistical analysis was performed using SPSS Statistics version 20.0 (IBM, Armonk, New York®). The data were analysed for normality with the Shapiro-Wilk test. Clinical characteristics were compared using a chi-squared or Fisher's exact test for categorical variables and ANOVA or Kruskal-Wallis for continuous variables. All continuous variables were described as mean value ± standard deviation for each measurement and categorical data were reported as frequencies and percentages. A p value of <0.05 was considered statistically significant.

## RESULTS

### Genetic and clinical evaluation

Forty-four patients who had a borderline or definite ARVC/D diagnosis and in whom CMR was performed, were included in the study. Of these 44 patients, 22 were women (50%), and the mean age at diagnosis was  $41.6 \pm 17.5$  years. Thirty-three (75%) fulfilled the current international Task Force Criteria for ARVC/D. The baseline characteristics are summarised in **Table 1**.

The great majority of the patients were identified by family screening due to a positive family history of SCD or after a definitive family diagnosis of ARVC. Molecular-genetic screening identified a potential pathogenic mutation in 10 (71.4%) of the 14 index cases. Family cascade screening identified a positive genotype in 28 patients (**Table 2**). A mutation in the classic desmosomal genes (DSP, JUP, PKP2, DSG2, DSC2) was found in 13 patients (29.5%), being DSP the most prevalent gene affected. On the other hand, mutations in non-desmosomal genes were identified in 25 individuals (56.8%), being DES the most frequent gene (**Figure 1**).

		Overall (44)	Non-desmosomal (25)	Desmosomal (13)	Negative (6)	p value
Gender (female) n, (%)		22 (50)	14 (56)	6 (46.2)	2 (33.3)	0.57
Age (years), mean $\pm$ SD		41.6 $\pm$ 17.5	37.04 $\pm$ 17.3	40.2 $\pm$ 16.8	56.7 $\pm$ 12.7	0.044
Fulfil TFC n, (%)		33 (75)	19 (76)	9 (69.2)	5 (83.3)	0.792
Asymptomatic n, (%)		27 (61.4)	19 (76)	7 (53.8)	1 (16.7)	0.022
VT/VF n, (%)		10 (22.7)	2 (8)	4 (30.8)	4 (66.7)	0.006
Family history SCD n, (%)		35 (79.5)	25 (100)	9 (69.2)	3 (50)	0.001
Phenotype <sup>†</sup> n, (%)	RV	5 (11.4)	3 (12)	1 (7.7)	1 (16.7)	0.224
	LV	10 (22.7)	9 (36)	0 (0)	1 (16.7)	
	BV	25 (56.8)	11 (44)	10 (76.9)	4 (66.7)	
	None	4 (9.1)	2 (8)	2 (15.4)	0 (0)	

Table 1. Baseline characteristics. TFC: Task Force Criteria. VT/VF: Ventricular Tachycardia/Ventricular Fibrillation. SCD: Sudden Cardiac Death. RV: Right Ventricle. LV: Left Ventricle. BV: Biventricular. <sup>†</sup> Phenotype is defined by the presence of regional wall motion abnormalities and/or late gadolinium enhancement.

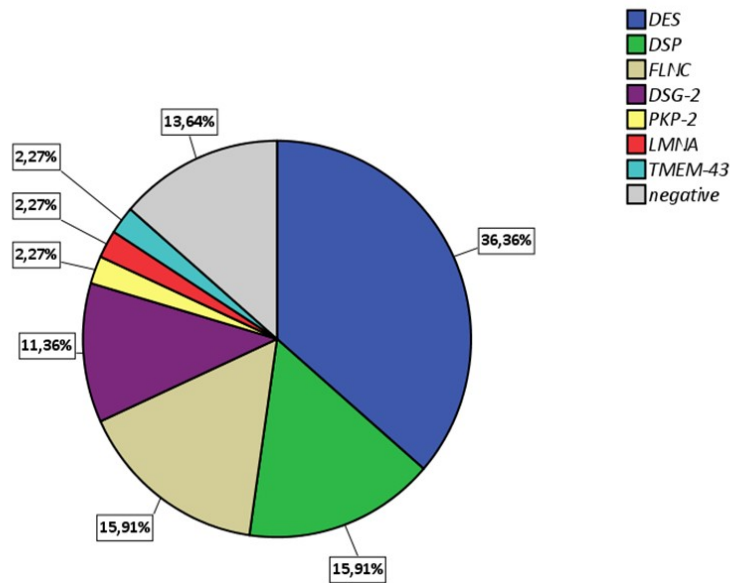


Figure 1. Gene distribution

### Cardiac imaging

#### CMR morphofunctional analysis

Among the 44 patients evaluated, 79.5% had LV involvement (35 patients), based on LGE and regional wall motion abnormalities. The distribution of ventricular affection patterns showed 5 patients (11.4%) with isolated RV disease (classic pattern), 10 (22.7%) with left-dominant affection and 25 (56.8%) with biventricular involvement. Only 4 patients with positive genotypes had no structural heart involvement distinguishable by non-invasive imaging techniques; these were classified as silent carriers.

Volume analysis is shown in **Supplemental Table 1**. Overall, LV ejection fraction (LVEF) was mildly impaired (mean  $48.9 \pm 10\%$ ) or normal (47.7% had LVEF  $>50\%$ ). Men with non-desmosomal mutations showed slightly higher indexed LV end-diastolic volumes (iLVED) in comparison to men affected by desmosomal mutations and negative-genotype subjects ( $106.3 \pm 25.6$  mL/m<sup>2</sup> vs  $80.7 \pm 16.4$  mL/m<sup>2</sup> and  $80.1 \pm 17.3$  mL/m<sup>2</sup> respectively;  $p = 0.05$ ). This was not observed in women. Men also tended to show lower LVEF values ( $44.6 \pm 11.1\%$  vs  $51.8 \pm 6.6\%$  and  $56.4 \pm 9.2\%$  respectively;  $p = 0.09$ ). Female desmosomal mutation carriers showed a significantly lower RVEF in comparison to non-desmosomal

carriers and negative-genotype patients ( $43.5 \pm 9.8\%$  vs  $52.6 \pm 7.4\%$  and  $63.2 \pm 5.3\%$  respectively;  $p = 0.02$ ). Male desmosomal mutation carriers also showed lower RVEF values but the difference did not reach statistical significance.

LV regional wall motion abnormalities (LV-RWMAs) were present in 21 patients (47.7%), distributed among 14 (56%) non-desmosomal mutation carriers, 5 (38.5%) desmosomal mutational carriers and 2 (33.3%) negative-genotype subjects. Within LV-RWMAs, LV inferolateral wall involvement was frequent (15 subjects; 34.1%). With regard to the assessment of RV involvement, subjects with a desmosomal variant had a higher prevalence of RV-RWMAs than non-desmosomal mutation carriers (84.6% vs 44%;  $p = 0.025$ ).

Gene	Protein	Nucleotide change	Protein change	Carriers	LV RWMA	RV RWMA	LGE phenotype	LGE LV extension
DES	Desmin	c.1203G>C	Missense	16	11	8	RV 1 LV 6 BV 9	Annular 13 Inferolateral 2 Inferior 1
DSP	Desmoplakin	c.3133C>T	Nonsense	7	2	6	LV 1 BV 6	Annular 3 Septum 1 Inferolateral 2 Lateral 1
		c.7697_7698insG	Frameshift					
FLNC	Filamin C	c.4288+2T>G	Nonsense	7	3	2	LV 5 RV 1 None 1	Inferolateral 3 Lateral 2
		c.581_599delTGGTGGACAACTGCGCCCC	Nonsense					
DSG-2	Desmoglein 2	c.875G>A	Missense	5	3	4	BV 3 None 0	Annular 1 Lateral 2
		c.535delA	Nonsense					
PKP-2	Plakophilin2	c.1643delG	Nonsense	1	None	1	1	-
LMNA	Lamin A/C	c.1541G>A	Missense	1	None	None	None	-
TMEM43	Luma	c.1073C>T	Missense	1	None	1	RV 1	-
Negative	-	-	-	6	2	5	LV 3 BV 2 None 1	-

Table 2. Patients' phenotypes by gene mutation and CMR pattern. BV: Biventricular; LGE: Late Gadolinium Enhancement; LV: Left Ventricle; RV: Right Ventricle RWMA: Regional Wall Motion Abnormality; SCD: Sudden Cardiac Death.

### Late gadolinium enhancement

A summary of LGE distribution is shown in **Table 3**. Fibrofatty replacement assessment with gadolinium was evaluated in the whole sample. Positive myocardial LV-LGE was present in 38 patients (79.5%). Biventricular distribution of LGE was present in 18 patients (45.4%). Exclusive LV presence of LGE was observed in 15 cases (34.1%). LGE location showed a predominance of subepicardial layer involvement (33; 86.8%). Mesocardial involvement was observed in 2 patients (1 desmosomal mutation carrier and 1 negative genotype case).

Different LGE distribution patterns were identified according to genetic background (**Figure 2**). There were no statistically significant differences in the presence of LV-LGE between desmosomal mutation carriers, non-desmosomal mutation carriers and negative-genotype patients (83.3% vs 84% vs 83.3% respectively). The predominant LV-LGE distribution pattern in each group was subepicardial enhancement. Regarding the extent of LV-LGE, it was observed that individuals with non-desmosomal mutations, predominantly DES carriers, showed a characteristic annular or circumferential subepicardial LV-LGE pattern (**Figure 3**, central illustration). This particular LV-LGE pattern was more frequently observed in subjects carrying a non-desmosomal mutation in comparison with desmosomal mutation carriers and negative-genotype subjects (76.5%, 23.5% and 0% respectively;  $p = 0.02$ ). Among these individuals with non-desmosomal mutations, 13 were DES carriers ( $p = 0.006$ ) and 1 had a truncating mutation in FLNC. This specific pattern was also observed in 3 DSP carriers and 1 DSG-2 carrier. On the other hand, a predominantly inferolateral distribution in the LV was observed in most of the FLNC patients (**Figure 2**).



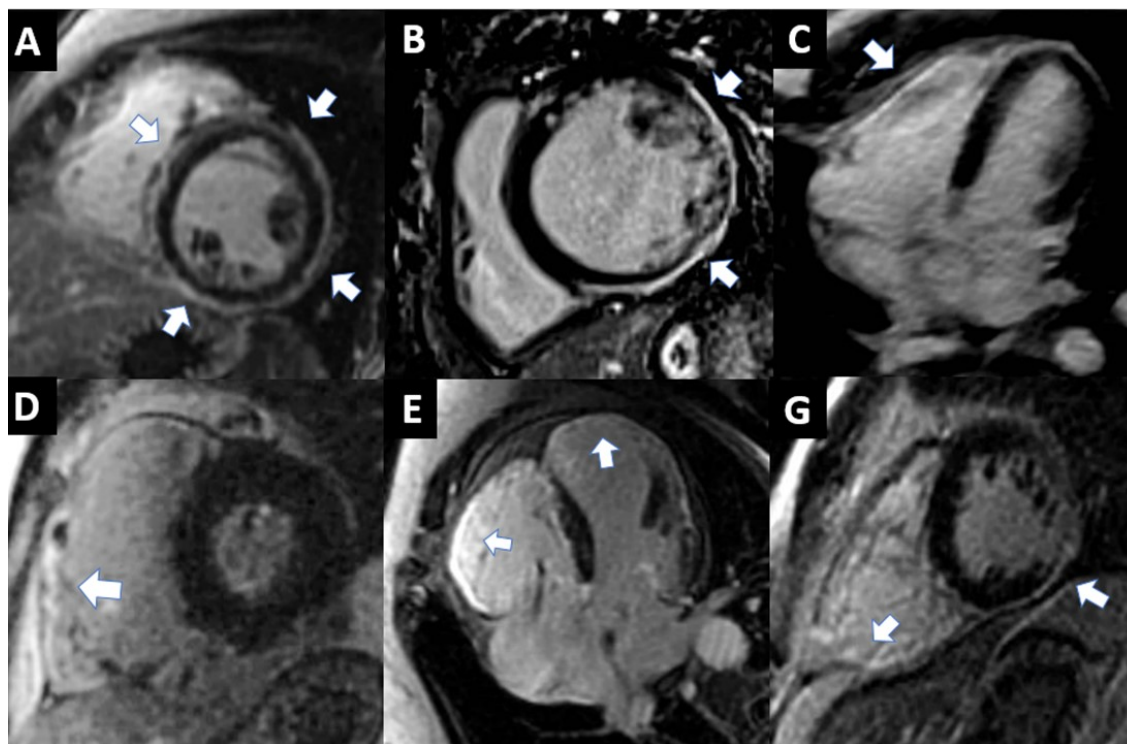
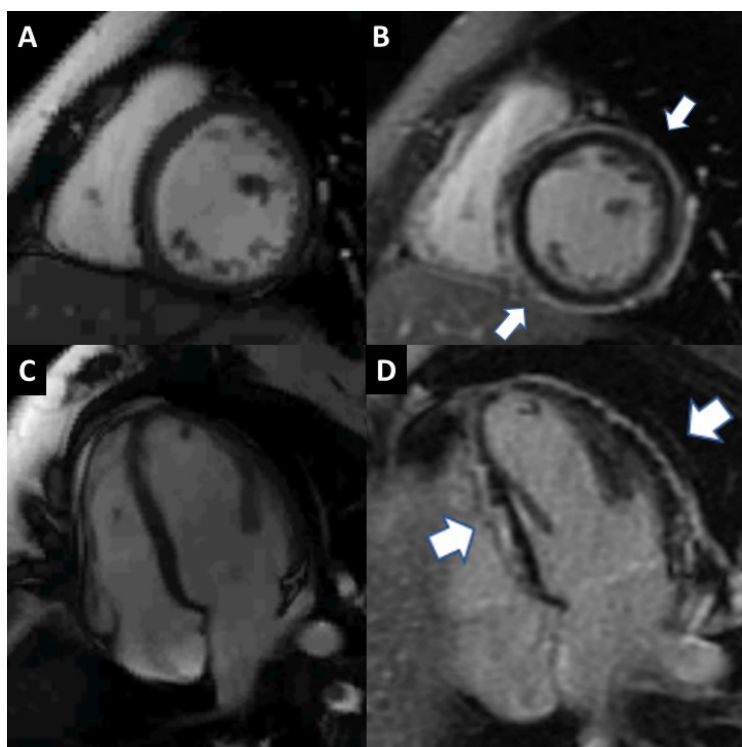


Figure 2 Representative late gadolinium enhancement images from non-desmosomal mutations (upper panels) and desmosomal mutations (lower panels). The white arrows show the enhancement zones. (A) DES mutation with circumferential LV enhancement. (B) FLNC mutation with lateral LV enhancement. (C) TMEM43 mutation patient with RV enhancement. (D) PKP-2 mutation with RV enhancement. (E) DSG-2 mutation with biventricular enhancement. (F) DSP mutation with biventricular enhancement.

Patients with desmosomal mutations notably tended to show a higher prevalence of RV-LGE in comparison to the non-desmosomal and negative-genotype groups (76.9% vs 40% and 33.3% respectively;  $p = 0.06$ ). A summary of the genotype-phenotype correlation study, focusing on CMR findings, is shown in **Table 3**.

		Non-desmosomal (25)	Desmosomal (13)	Negative (6)	p value
LV-LGE positive, n (%)		20 (80)	10 (76.9)	5 (83.3)	0.94
Distribution	LV-LGE, n (%)	Subepicardial 20 (100)	Subepicardial 9 (90) Mesocardial 1 (10)	Subepicardial 4 (80) Mesocardial 1 (20)	0.17
Extension	LV-LGE annular, n (%)	14 (56)	4 (30.8)	0 (0)	0.02
RV-LGE, n (%)		10 (40)	10 (76.9)	2 (33.3)	0.06
LGE pattern, n (%)	Isolated LV	11 (44)	1 (7.7)	3 (50)	0.27
	Isolated RV	3 (12)	1 (7.7)	0 (0)	
	Biventricular	9 (36)	9 (69.2)	2 (33.3)	
	No	2 (8)	2 (15.4)	1 (16.7)	

Table 3. Late gadolinium enhancement findings. LV: left ventricle; LGE: late gadolinium enhancement; RV: right ventricle; RWMA: regional wall motion abnormality.



Take home figure. Characteristic circumferential LGE in a fe- male patient affected by DES mutation. (A and C) Short-axis and four- chamber view SSFP cine sequences. (B and D) LGE images in short- axis and four-chamber view (white arrows) are shown.

### Histological findings

The histological analysis performed with HE staining showed an increase in the fibrillar connective tissue and intercellular space in all cardiac tissue from patients with genetic mutations (DES, FLNC and TMEM43) as compared to CTR (**Figure 4**). The increase in the extracellular matrix was more evident in cardiac tissue from subjects affected by FLNC truncation with 51.42% and TMEM43 mutation with 40.35% of fibrofatty presence. Furthermore, certain degree of cardiomyocyte hypertrophy was observed in both mutations (**Figure 4**). In the case of DES mutation, HD staining was weaker than in other mutations and CTR, being suggestive of myofibrillar involvement. In addition, the presence of fibrofatty in the subject affected by DES mutation was 39.45% (**Figure 4**). In the case of the CTR the extracellular matrix (ECM) represented around 21.23%.

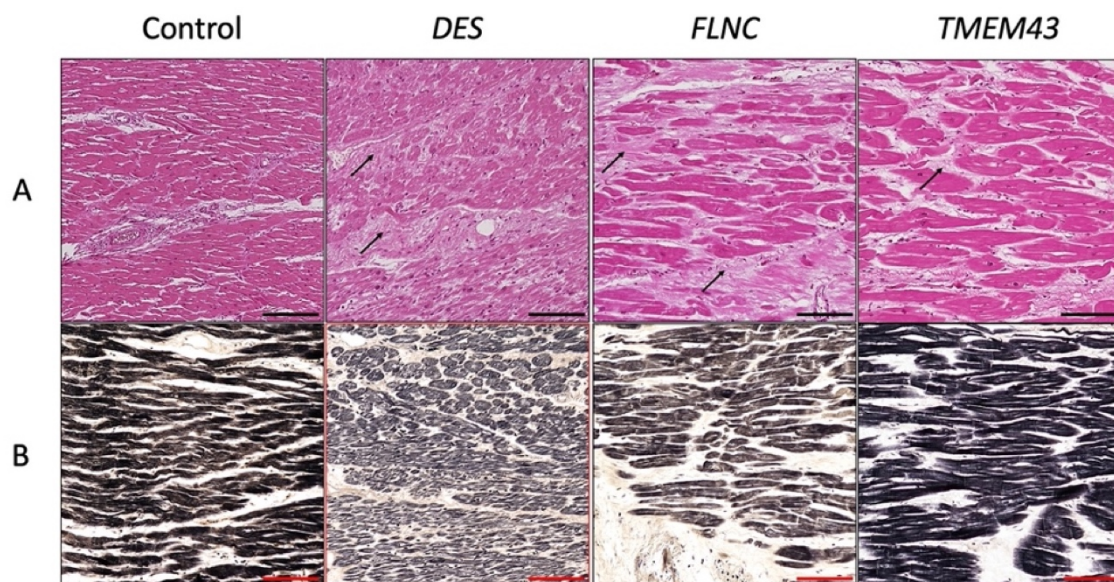


Figure 3 Histological images of human cardiac tissues affected by various mutations. Representative histological images from healthy (CTR) and genetically affected cardiac tissue stained using H&E (A) and HD (B) methods. Arrows indicate the increase in the fibrillar extracellular matrix components. Scale bar = 100 mm.

The evaluation of the fibrillar extracellular matrix (ECM) components with MS, PS and RET stainings confirmed a clear increase in the intercellular space, which proved to be composed of fibrillar collagens (MS and PS) and reticular fibres (RET) in all affected cardiac tissues, differing with respect to the extracellular matrix



of the CTR (**Figure 5**). Polarised-light microscopy analysis, performed with PS staining, revealed that in cardiac tissues affected by FLNC and TMEM43 mutations the increase in collagen fibres was accompanied by an increase in collagen birefringence, resulting from a complex parallel arrangement of these extracellular components. However, no birefringence for collagens was observed in cardiac tissue affected by DES mutation, where a pericellular increase in reticular fibres was, surprisingly, more evident (**Figure 5**).

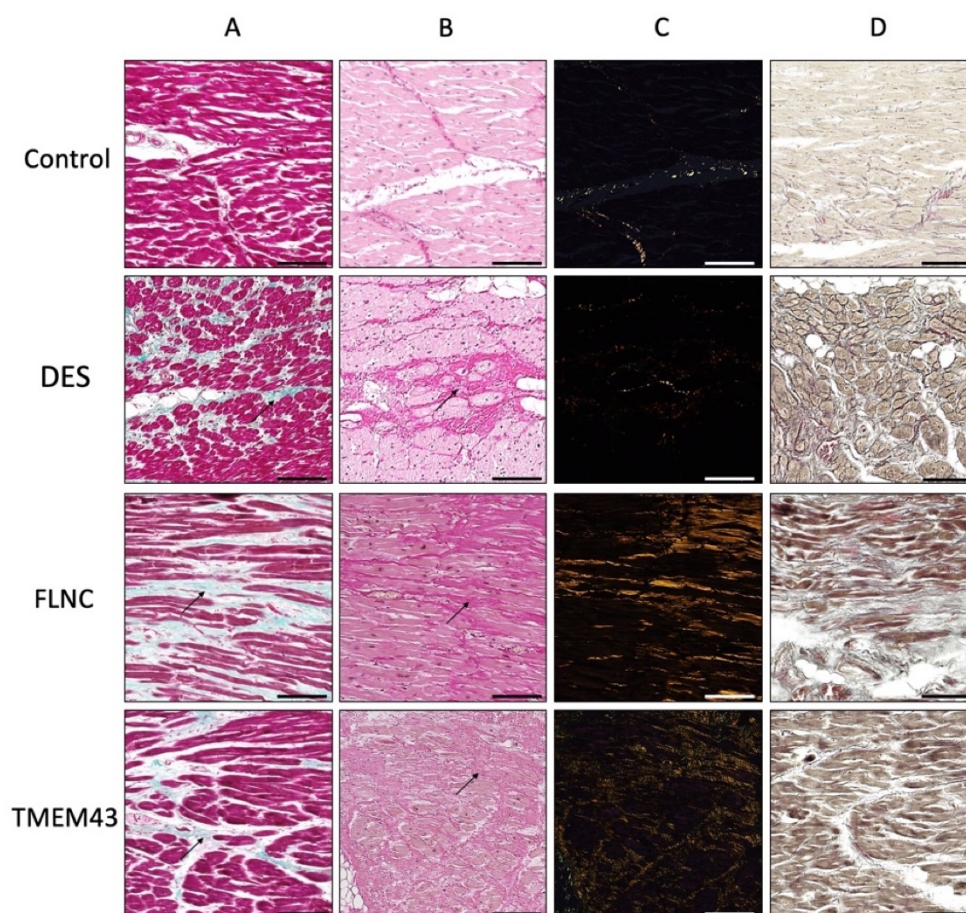


Figure 4 Histochemistry of fibrillar extracellular matrix components of human cardiac tissue affected by various mutations. Arrows indicate the increase in collagens, which were stained in green with MS (A) and red by PS (B) staining. PS polarized light microscopy (C) shows that the zones with collagens acquired a high level of arrangement and density. Gomori silver staining (D) shows the increase in reticular fibres as a black fibrillar precipitate. Scale bar = 100 mm.

## DISCUSSION

Since the first descriptions of ARVC/D cases appeared in the literature, the diagnosis of this entity has classically been based on gross and histological evidence of right ventricle fibrofatty transmural myocardial replacement.<sup>1</sup> Advances in diagnosis have been made, especially in genetic testing and cardiovascular imaging. In the last decade, the disease spectrum has evolved considerably. NGS has expanded the disease beyond the classic desmosomal genes to include cytoskeletal<sup>7</sup> or nuclear membrane genes<sup>8</sup> with important roles in the mechanotransduction machinery.<sup>19</sup> Our study describes the genotype-phenotype CMR and histological findings from a cohort of predominantly non-desmosomal ARVC/D patients, providing detailed information about different structural patterns of expression and fibrosis involvement. Specific LGE patterns have been identified in DES and FLNC mutation carriers, all of them at the subepicardial level.

Characteristic fibrofatty replacement in ARVC/D can be non-invasively assessed using LGE-CMR, and this could be helpful in risk stratification and diagnosis of “concealed” cases.<sup>20</sup> However, LGE-CMR is not included in the revised current diagnostic criteria.<sup>5</sup> In addition, it has been suggested that the non-desmosomal ARVC/D phenotype overlaps with the dilated phenotype and is considered a phenocopy with an increased risk of ventricular arrhythmias and poor prognosis, recognising the need for appropriate risk stratification, taking genetic background and LGE deposition into account.<sup>21</sup> In the last few years, several genotype-phenotype correlations in ARVC/D have been proposed, mainly related to desmosomal mutations,<sup>22</sup> but there is a lack of studies focusing on non-desmosomal mutations. Interestingly, our population was composed mainly of non-desmosomal mutation carriers. There is a lack of information in the literature on CMR findings in this population. CMR analysis showed abnormalities in most of the positive genotype subjects, the majority of whom were asymptomatic, highlighting its potential for identifying patients with an early or concealed stage of the disease.

Myocardial fibrosis is a hallmark feature seen histologically in most cardiomyopathies. Fibrosis causes relaxation impairment and diastolic and systolic impairment and contributes to re-entrant mechanisms, increasing the risk of

malignant ventricular arrhythmias. Our data show that RV-LGE was more frequently observed in patients carrying a desmosomal mutation in comparison with the non-desmosomal and genotype-negative groups, although it did not reach statistical significance. Since the function of desmosomes is to link tissues mechanically, mutations in these proteins may lead to instability of the intercalated disk, making the cardiomyocyte more vulnerable to wall stress, particularly in a wall as thin as that of the RV.<sup>23</sup> Regarding LV-LGE involvement, it was localised at the subepicardial layer with progression to the mesocardium, characteristically in the posterolateral and septal LV wall, with no statistically significant differences between groups. Recently, these findings have been histologically correlated in desmosomal mutations carriers and PLN mutation carriers, being more pronounced in the latter.<sup>24</sup> Our histological data suggest a similar cellular phenotype between groups with an increase in fibrillar connective tissue and intercellular space, as well as collagen network and arrangement. These similarities between the three samples suggest a common final pathway in non-desmosomal ARVC/D patients with impaired filament formation, cell membrane disruption and high incidence of fibrosis predisposing to VAs, as described by our group in a recent study.<sup>7</sup>

A novel and specific finding of our work is the LV-LGE subepicardial circumferential pattern observed in almost all patients carrying the recently described p.Glu401Asp variant in DES. Desmin is the main intermediate filament in cardiac muscle. With its multiple binding partners, it forms a three-dimensional scaffold that links various structures (the contractile apparatus, Z-discs, the nucleus, intercalated disks, sarcolemma, mitochondria and other organelles). Desmin's function is to integrate all these components, facilitating mechanochemical signalling and transport processes and crosstalk between different cellular organelles.<sup>25</sup> Therefore, a dysfunctional desmin network may lead to severe cardiomyocyte dysregulation and cell death. To date, this pattern has not been described in association with any causal genotype of arrhythmogenic cardiomyopathy, even though it has been observed in some patients with biventricular involvement and no linked genotype.<sup>26</sup> In addition, three DSP truncating-variant carriers showed this LGE distribution. Interestingly, truncating

mutations in desmoplakin, which usually show a high risk of arrhythmia, seem to consistently cause extensive LV fibrosis, with globally distributed fibrosis being described in some patients.<sup>27</sup> Desmoplakin is the most abundant component of the desmosome. It resides in the cytoplasmic surface of the desmosome and interacts with intermediate filaments, desmin in the cardiomyocyte, for desmosome assembly and cytoskeletal linkage.<sup>28</sup> This similarity suggests that dysfunctional cytoskeletal-desmosome linkage and subsequent mechanochemical failure lead to the presence of a great amount of fibrosis with a specific circumferential subepicardial distribution and could therefore be easily identified using LGE images. Although the current data indicate that the subepicardial posterolateral pattern is suggestive of arrhythmogenic cardiomyopathy, this distribution has also been observed in other entities such as myocarditis, dilated cardiomyopathy and sarcoidosis.<sup>29</sup> LGE pattern, together with a reliable clinical scenario, family history of ARVC/D, the genetic background and propensity for ventricular arrhythmias exceeding the degree of LV dilation could be helpful to distinguish ARVC/D from these entities.<sup>4,9</sup> Therefore, up to now a specific non-invasive marker of the disease has been lacking. Here we suggest that the distinctive circumferential subepicardial LGE pattern should be considered as suggestive of desminopathy or potentially as a failure of the major cardiomyocyte mechanochemical components. This genotype-phenotype correlation may improve the classification of arrhythmogenic cardiomyopathy and enhance understanding of the disease's pathophysiology.

Finally, most of the cases showed traces of left ventricular involvement (including isolated or biventricular patterns). Classically, LV involvement has been described with minor increases in end-diastolic volumes and without any marked decrease in LVEF.<sup>30</sup> LV affection was similar between the two groups, although men from the non-desmosomal group tended to show higher LV volumes and there was a significant decrease in RVEF in women in the group of desmosomal mutation carriers. Moreover, RWMA are an important element of the current diagnostic criteria and CMR has great sensitivity for this purpose. However, LGE presence is an independent marker of VAs and SCD<sup>31</sup> and a good marker of the

presence of fibrosis and is not included in the current diagnostic criteria. In our cohort, RV-RWMAs were significantly frequent in the desmosomal mutations group. Interestingly, LV-RWMAs were similar in desmosomal and non-desmosomal mutation carriers. Nevertheless, LGE sequences demonstrated a higher presence of LGE than LV-RWMAs, indicating a high prevalence of LV fibrosis and constituting a more sensitive diagnostic tool. These findings reinforce the conclusion that diagnosis should not be based solely on the presence of RWMAs. Tissue characterisation is particularly important in the LV phenotype, since we observed a high number of patients with a positive LGE presence who did not have RWMAs.<sup>22</sup> Therefore, the absence of RWMAs in patients with suspected LV phenotypes should not rule out the disease. Further studies should investigate the specificity of LGE in a consecutive cohort of patients evaluated for ARVC/D.

### **LIMITATIONS**

The small sample size enabled only preliminary conclusions to be drawn in terms of genotype-phenotype correlations. Clinical data exposed of the single pGlu401Asp variant may not be representative of the wide spectrum of DES mutation. It is possible that some potentially pathogenic genes have been missed in the negative mutations group. Finally, access to histological samples from patients affected by these mutations is limited so it not possible to perform statistical assumptions in terms of histopathological-LGE correlation.

### **CONCLUSIONS**

Patients with ARVC/D carrying desmosomal and non-desmosomal mutations show different morphofunctional features in CMR, despite having similar LV posterolateral wall LGE distributions. Subjects with p.Glu401Asp in DES more frequently express a characteristic phenotype consisting of an extensive LV-subepicardial circumferential LGE pattern suggesting a different pathomechanism. Identifying phenotypic patterns suggestive of a genetic mutation may make it possibly to achieve early identification of forms of ARVC/D, which could enable



clinical and therapeutic management and risk stratification to be individualised. In many cases the presence of LGE is not associated with concomitant regional wall motion abnormalities, which highlights the role of tissue characterisation with CMR in all patients with ARVC/D.

#### **FUNDING SOURCES**

Histological analyses were supported by the Tissue Engineering Group CTS-115 of the University of Granada, Spain. (Drs Carriel, Durand-Herrera, Alaminos, and Campos).

#### **ACKNOWLEDGEMENTS**

We thank Dr Cinta Moro, of the Instituto Nacional de Toxicología y Ciencias Forenses, for her kindness in providing the myocardial tissue samples. We are grateful for the technical assistance of Ms Fabiola Bermejo Casares, of the Department of Histology & Tissue Engineering Group, University of Granada, Spain.

**CONFLICT OF INTEREST:** none declared.

#### **SUPPLEMENTARY DATA**

Supplementary data are available at European Heart Journal – Cardiovascular Imaging online.

**REFERENCES**

1. Thiene G, Nava A, Corrado D, Rossi L, Pennelli N. Right Ventricular Cardiomyopathy and sudden death in young people. *N Engl J Med.* 1988;318:129–33.
2. Corrado D, Link MS, Calkins H. Arrhythmogenic Right Ventricular Cardiomyopathy. *N Engl J Med.* 2017 Jan 4;376:61–72.
3. Sen-Chowdhry S, Syrris P, Ward D, Asimaki A, Sevdalis E, McKenna WJ. Clinical and genetic characterization of families with arrhythmogenic right ventricular dysplasia/cardiomyopathy provides novel insights into patterns of disease expression. *Circulation.* 2007;115:1710–20.
4. Sen-Chowdhry S, Syrris P, Prasad SK, Hughes SE, Merrifield R, Ward D et al. Left-dominant arrhythmogenic cardiomyopathy: an under-recognized clinical entity. *J Am Coll Cardiol.* 2008;52:2175–87.
5. Marcus FI, McKenna WJ, Sherrill D, Basso C, Bauce B, Bluemke DA et al. Diagnosis of arrhythmogenic right ventricular cardiomyopathy/dysplasia: proposed modification of the Task Force Criteria. *Eur Heart J.* 2010;31:806–14.
6. Basso C, Bauce B, Corrado D, Thiene G. Pathophysiology of arrhythmogenic cardiomyopathy. *Nat Rev Cardiol.* 2011;29:9:223–33.
7. Bermúdez-Jiménez FJ, Carriel V, Brodehl A, Alaminos M, Campos A, Schirmer I et al. Novel desmin mutation p.Glu401Asp impairs filament formation, disrupts cell membrane integrity, and causes severe arrhythmogenic left ventricular cardiomyopathy/dysplasia. *Circulation.* 2018;137:1595–610.
8. Corrado D, Basso C, Judge DP. Arrhythmogenic Cardiomyopathy. *Circ Res.* 2017;15;121:784-802.
9. Ortiz-Genga MF, Cuenca S, Dal Ferro M, Zorio E, Salgado-Aranda R, Climent V et al. Truncating FLNC mutations are associated with high-risk dilated and arrhythmogenic cardiomyopathies. *J Am Coll Cardiol.* 2016;68:2440–51.
10. Sen-Chowdhry S, Prasad SK, Syrris P, Wage R, Ward D, Merrifield R et al. Cardiovascular magnetic resonance in arrhythmogenic right ventricular cardiomyopathy revisited: comparison with task force criteria and genotype. *J Am Coll Cardiol.* 2006;48:2132–40.

11. te Riele AS, Bhonsale A, James CA, Rastegar N, Murray B, Burt JR et al. Incremental value of cardiac magnetic resonance imaging in arrhythmic risk stratification of arrhythmogenic right ventricular dysplasia/cardiomyopathy-associated desmosomal mutation carriers. *J Am Coll Cardiol*. 2013;62:1761–69.

12. Halliday BP, Gulati A, Ali A, Guha K, Newsome S, Arzanauskaite M et al. Association between midwall late gadolinium enhancement and sudden cardiac death in patients with dilated cardiomyopathy and mild and moderate left ventricular systolic dysfunction. *Circulation* 2017;135:2106–15.

13. Lang RM, Badano LP, Mor-Avi V, Afilalo J, Armstrong A, Ernande L et al. Recommendations for cardiac chamber quantification by echocardiography in adults: an update from the American Society of Echocardiography and the European Association of Cardiovascular Imaging. *Eur Heart J Cardiovasc Imaging*. 2015;16:233–70.

14. Maceira AM, Prasad SK, Khan M, Pennell DJ. Normalized left ventricular systolic and diastolic function by steady state free precession cardiovascular magnetic resonance. *J Cardiovasc Magn Reson*. 2006;8:417–26.

15. Maceira A.M., Prasad S.K., Khan M., Pennell D.J. Reference right ventricular systolic and diastolic function normalized to age, gender and body surface area from steady-state free precession cardiovascular magnetic resonance. *Eur. Heart J*. 2006;27:2879–88.

16. Richards S, Aziz N, Bale S, Bick D, Das S, Gastier-Foster J et al; ACMG Laboratory Quality Assurance Committee. Standards and guidelines for the interpretation of sequence variants: a joint consensus recommendation of the American College of Medical Genetics and Genomics and the Association for Molecular Pathology. *Genet Med*. 2015;17:405–24.

17. Carriel V, Campos F, Aneiros-Fernández J, Kiernan JA. Tissue Fixation and Processing for the Histological Identification of Lipids. *Methods Mol Biol*. 2017;1560:197-206.

18. Basso C, Ronco F, Marcus F, Abudureheman A, Rizzo S, Frigo AC, Bauce B, Maddalena F, Nava A, Corrado D, Grigoletto F, Thiene G. Quantitative assessment of endomyocardial biopsy in arrhythmogenic right ventricular

cardiomyopathy/dysplasia: an in vitro validation of diagnostic criteria. *European Heart Journal* 2008; 29, 2760–2771.

19. Mestroni L, Sbaizero O. Arrhythmogenic cardiomyopathy: Mechanotransduction Going Wrong. *Circulation*. 2018;137:1611-3.

20. Tandri H, Saranathan M, Rodriguez ER, Martinez C, Bomma C, Nasir K et al. Noninvasive detection of myocardial fibrosis in arrhythmogenic right ventricular cardiomyopathy using delayed-enhancement magnetic resonance imaging. *J Am Coll Cardiol*. 2005;45:98-103.

21. Spezzacatene A, Sinagra G, Merlo M, Barbati G, Graw SL, Brun F et al; Familial Cardiomyopathy Registry. Arrhythmogenic phenotype in dilated cardiomyopathy: natural history and predictors of life-threatening arrhythmias. *J Am Heart Assoc*. 2015;4:e002149.

22. Rastegar N, Zimmerman SL, Te Riele ASJM, James C, Burt JR, Bhonsale A et al. Spectrum of Biventricular Involvement on CMR Among Carriers of ARVD/C-Associated Mutations. *JACC Cardiovasc Imaging*. 2015;8: 863–64.

23. Padron-Barthe L, Dominguez F, Garcia-Pavia P, Lara-Pezzi E. Animal models of arrhythmogenic right ventricular cardiomyopathy: what have we learned and where do we go? Insight for therapeutics. *Basic Res Cardiol*. 2017;112:50.

24. Sepehrkhoy S, Gho JMIH, van Es R, Harakalova M, de Jonge N, Dooijes D et al. Distinct fibrosis pattern in desmosomal and phospholamban mutation carriers in hereditary cardiomyopathies. *Heart Rhythm*. 2017;14:1024–32.

25. Capetanaki Y, Papathanasiou S, Diokmetzidou A, Vatsellas G, Tsikitis M. Desmin related disease: a matter of cell survival failure. *Cur Opin Cell Biol*. 2015;32:113–20.

26. Sultan FAT, Ahmed MA, Miller J, Selvanayagam JB. Arrhythmogenic right ventricular cardiomyopathy with biventricular involvement and heart failure in a 9-year old girl. *J Saudi Heart Assoc*. 2017;29:139-42.

27. Lopez-Ayala JM, Gomez-Milanes I, Sanchez Munoz JJ, Ruiz-Espejo F, Ortiz M, Gonzalez-Carrillo J et al. Desmoplakin truncations and arrhythmogenic left ventricular cardiomyopathy: characterizing a phenotype. *Europace*. 2014;16:1838–46.

28. Garrod D, Chidgey M. Desmosome structure, composition and function. *Biochim Biophys Acta*. 2008;1778:572-87.

29. Te Riele AS, Tandri H, Bluemke DA. Arrhythmogenic right ventricular cardiomyopathy (ARVC): cardiovascular magnetic resonance update. *J Cardiovasc Magn Reson*. 2014;16:50.

30. Igual B, Zorio E, Maceira A, Estornell J, Lopez-Lereu MP, Monmeneu JV et al. Arrhythmogenic cardiomyopathy. Patterns of ventricular involvement using cardiac magnetic resonance. *Rev Esp Cardiol (Engl Ed)*. 2011;64:1114–22.

31. Rodrigues P, Joshi A, Williams H, Westwood M, Petersen SE, Zemrak F et al. Diagnosis and prognosis in sudden cardiac arrest survivors without coronary artery disease: Utility of a clinical approach using cardiac magnetic resonance imaging. *Circ Cardiovasc Imaging*. 2017;10:e006709.

**SUPPLEMENTARY DATA****Supplemental Methods****Genetic Analysis. Genes included in next-generation-sequencing panels.**

DNA was isolated from peripheral blood of the patients to analyze coding regions of the tested genes, with informed consent of the patients. Genetic testing with a personalized next-generation-sequencing panel of 21 ARVC/D-genes was performed in the probands. Genes evaluated included: DSC2, DSG2, DSP, FLNC, JUP, PKP2, PLN, TMEM43, CTNNA3, DES, LMNA, RYR2, TGFB3, TTN, CASQ2, CTNNA1, LDB3, PERP, PKP4, PP1R13L, SCN5A.

This analysis included an evaluation of all coding exons and intron flanking regions of this personalized panel of genes. Sample preparation was carried out using the Agilent SureSelect Target Enrichment Kit based on the paired-end multiplexed sequencing method according to the manufacturer's instructions. Low-coverage regions of the relevant genes were re-sequenced using the Sanger method. Bioinformatic analysis was performed through an in-house developed pipeline which included software such as NovoAlign, SAMtools and BCFtools. Information such as frequency in different populations (from sources including EVS, 1K genomes, dbSNP), as well as various bioinformatic predictions was added.

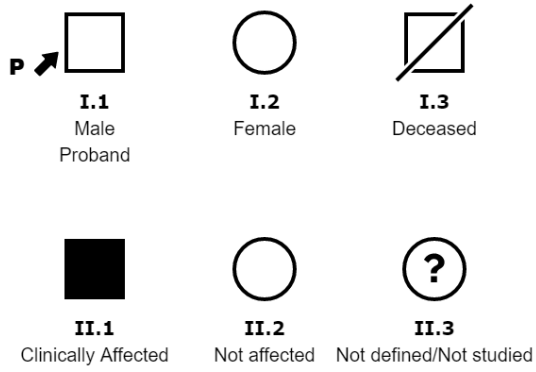
**COMPARATIVE VOLUMES BETWEEN NON-DESMOSOMAL VS  
DESMOSOMAL MUTATIONS**

Genotype, (n)	Overall			p value	Female			p value	Male			p value
	ND (25)	D (13)	N (6)		ND (14)	D (6)	N (2)		ND (11)	D (7)	N (4)	
iLVEDV(mL/m <sup>2</sup> )	95.8±23.8	81.9±13.8	83.3±16.9	0.21	88.4±20	83.0±12.1	89.5±20.5	0.82	106.3±25.6	80.7±16.4	80.1±17.3	0.05
iLVESV(mL/m <sup>2</sup> )	50.7±21.2	42.9±15.5	34.7±12.5	0.45	42.8±13.3	45.3±19.5	54±32.5	0.67	61.7±25.7	40.6±11.5	35.6±14.2	0.10
iLVSV (mL/m <sup>2</sup> )	45.1 ±8.6	38.0±9.9	41.5 ± 8.9	0.09	45.5± 9.5	36.4±11.1	35.5±12	0.15	44.6±7.8	39.7±9.2	44.5±7.1	0.48
LVEF (%)	47.9±9.1	49.6±11.7	51.6±14.5	0.51	50.5± 6.6	47.0±16.2	42.2±22.9	0.96	44.6±11.1	51.8±6.6	56.4±9.2	0.09
iRVEDV(mL/m <sup>2</sup> )	78.8±26.4	80.1±19.4	82.6±20.7	0.72	71.5±22.4	80.5±26.9	66.5±0.7	0.40	87.5±29.3	79.8±10.2	90.8±21	0.72
iRVESV(mL/m <sup>2</sup> )	40.3±22.3	44.7 ±18	40.6±16.7	0.54	35.0±16.7	46.9±23.7	24.3±3.3	0.21	46.5±26.9	42.5±11.9	48.7±14.1	0.65
iRVSV (mL/m <sup>2</sup> )	38.5± 7.6	36.9 ±4.2	42 ±6.8	0.34	36.4± 7.4	36.6±2.1	41.6±3.3	0.56	41.1±7.2	37.3±5.6	42.2±8.6	0.48
RVEF (%)	50.9 ±8.4	43.2± 9.6	52.4±9.6	0.03	52.6± 7.4	43.5±9.8	63.2±5.3	0.02	49.0±9.4	42.9±10.2	47±5.2	0.39

Supp Table 1. Volume analysis. D: desmosomal. ND: non-desmosomal. N: Negative. iLVEDV: indexed left ventricular end-diastolic volume. iRVEDV: indexed right ventricular end-diastolic volume. iLVESV: indexed left ventricular end-systolic volume. iRVESV: indexed right ventricular end-systolic volume. iLVSV: indexed left ventricular stroke volume. iRVSV: indexed right ventricular stroke volume. LVEF: left ventricular ejection fraction. RVEF: right ventricular ejection fraction.

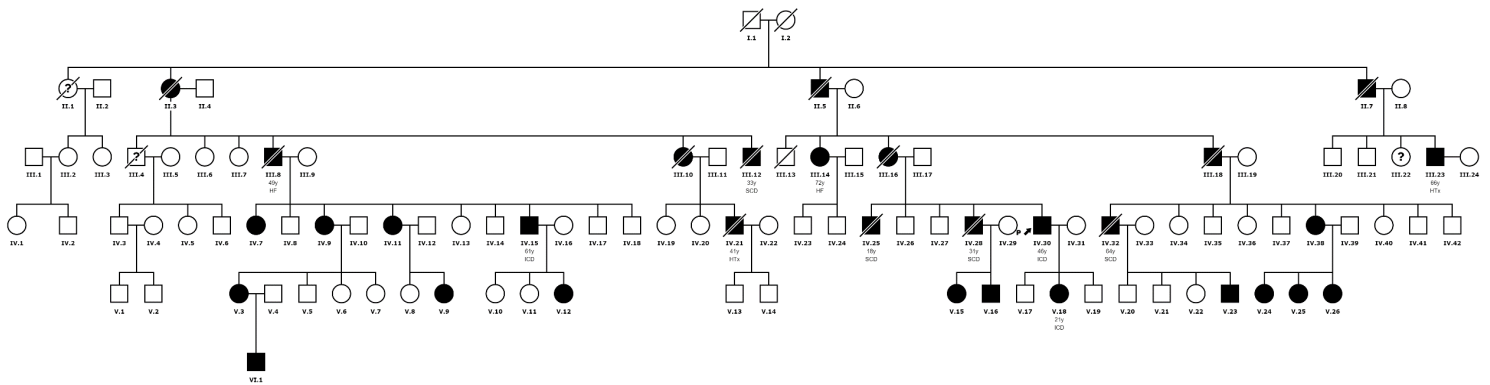
- Female normalized volumes: iLVED (mL/m<sup>2</sup>) 56-96, iLVES (mL/m<sup>2</sup>) 14-34, LVEF (%) 57-77, iRVED (mL/m<sup>2</sup>) 48-112, iRVES (mL/m<sup>2</sup>) 12-52, RVEF (%) 51-71%.
- Male normalized volumes iLVED (mL/m<sup>2</sup>) 57-95, iLVES (mL/m<sup>2</sup>) 14-38, LVEF (%) 57-77, iRVED (mL/m<sup>2</sup>) 61-121, iRVES (mL/m<sup>2</sup>) 19-59, RVEF (%) 52-72.

### Pedigree Legend

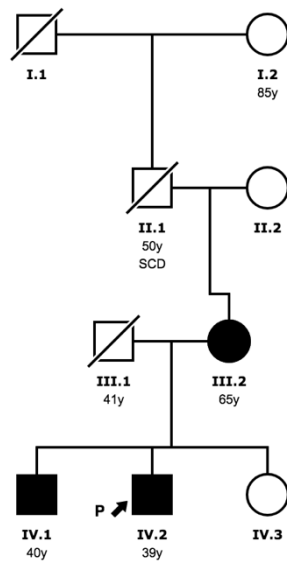




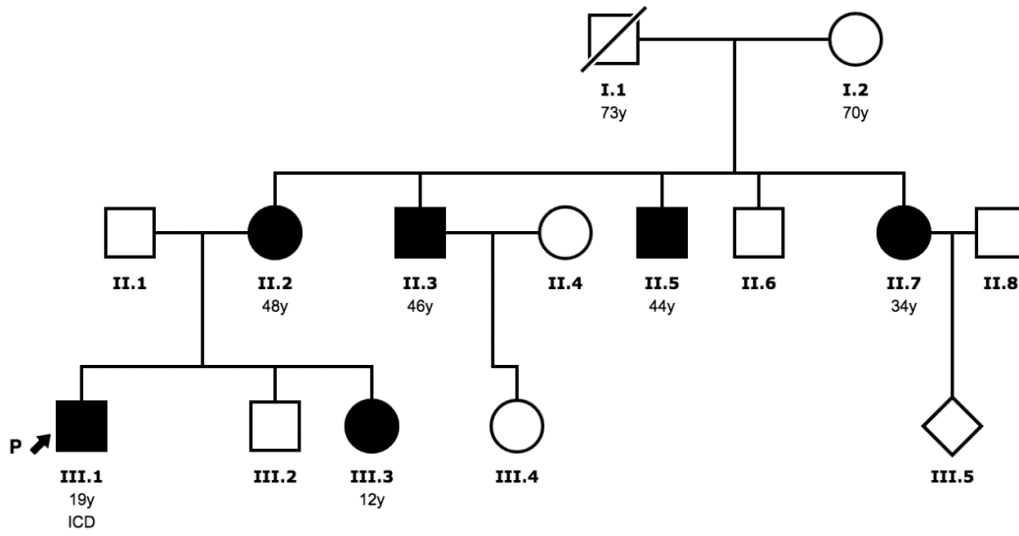
**Pedigree Family DES c.1203G>C; p.Glu401Asp**



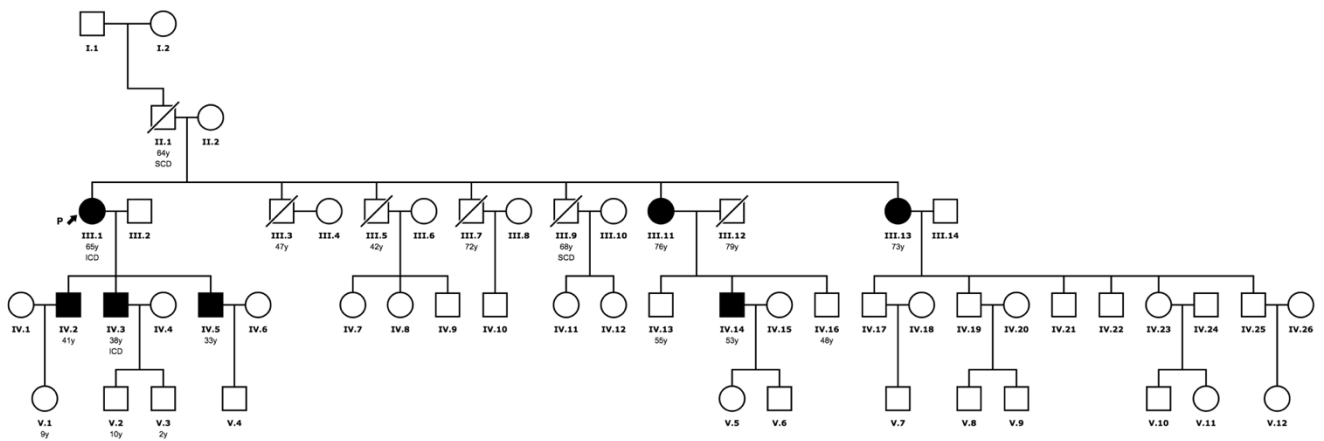
**Pedigree Family DSPc.3133C>T**



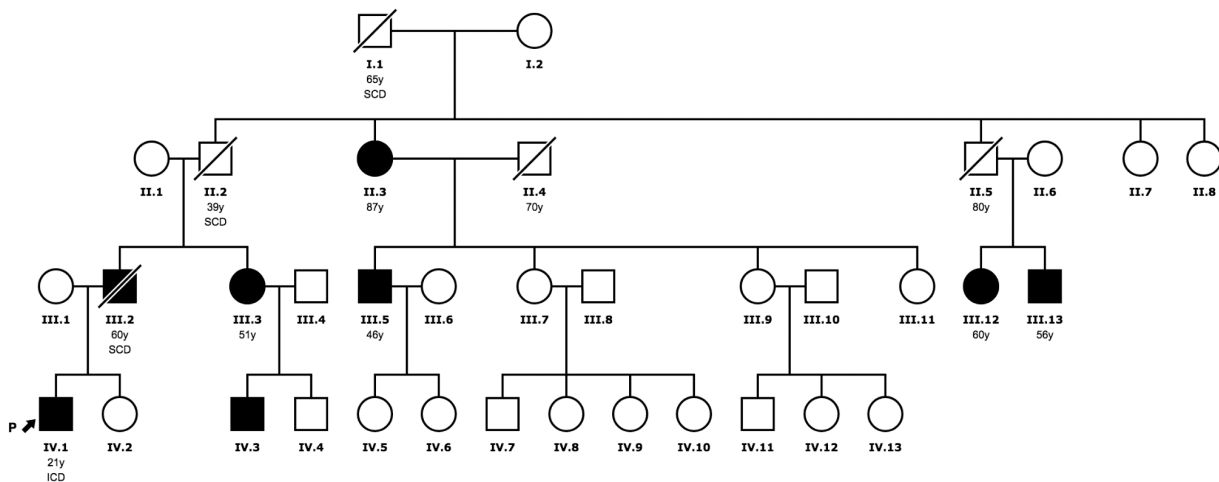
**Pedigree Family DSP c.7697\_7698insG**



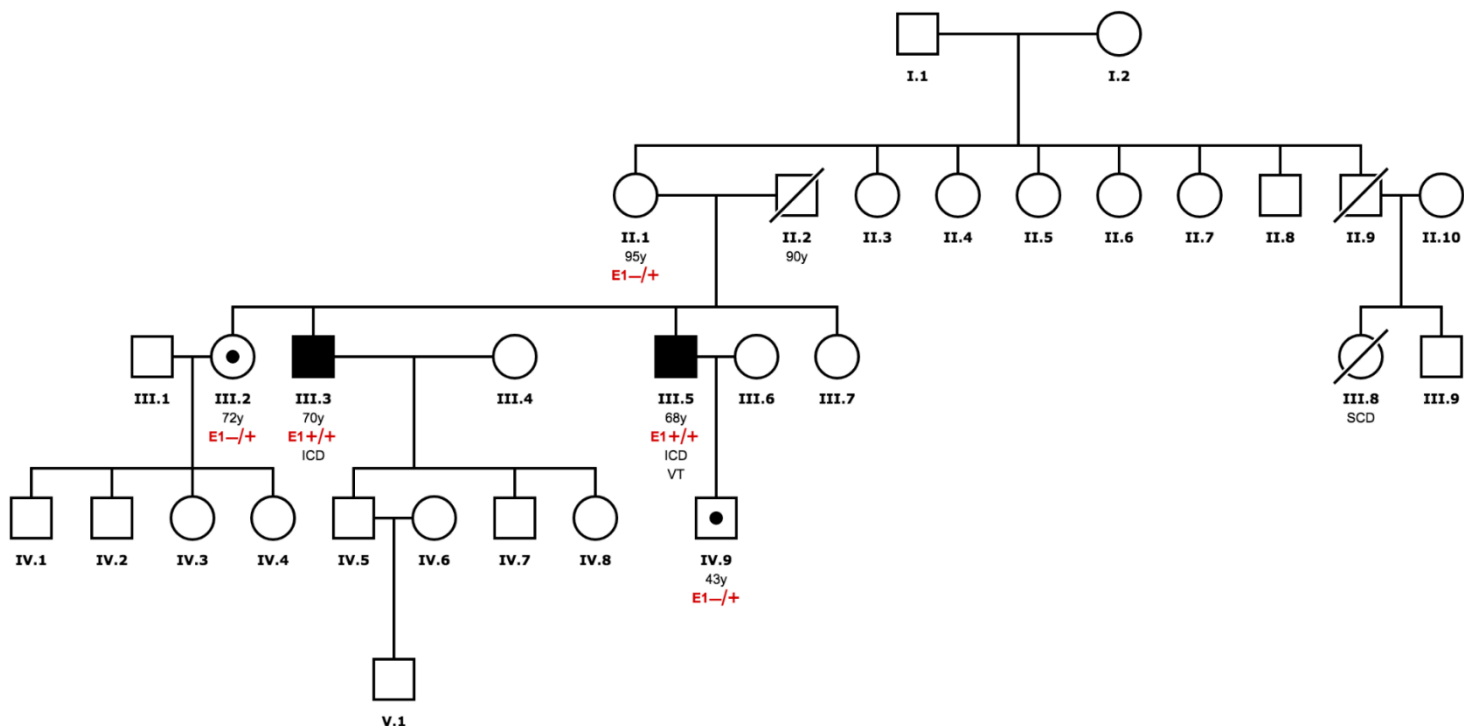
**Pedigree Family FLNC c.4288+2T>G**



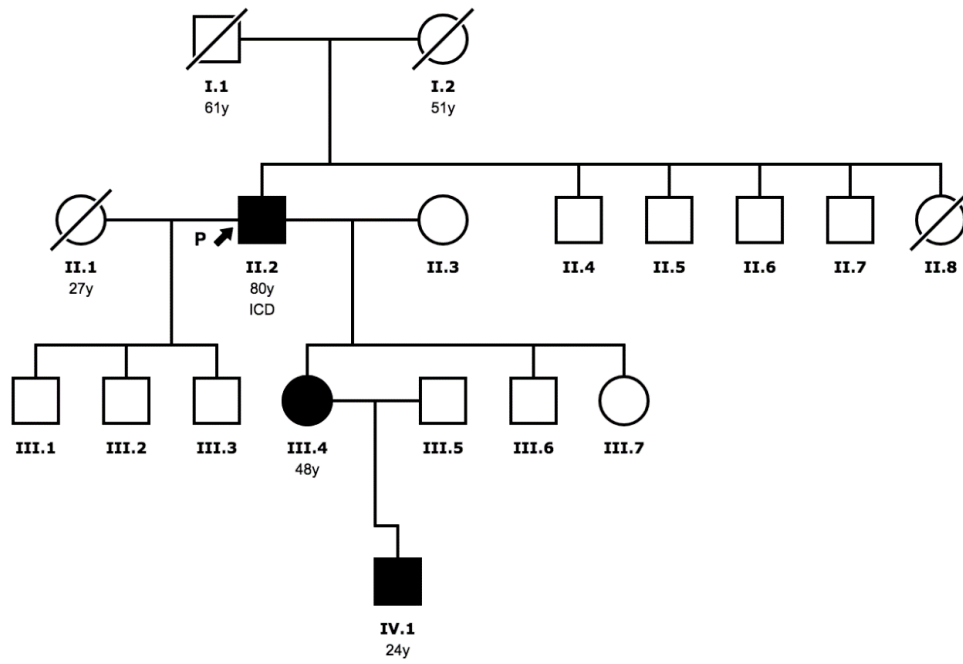
**Pedigree Family FLNC c.581\_599delTGGTGGACAACTGCGCCCC ; p.Leu194Profs\*52**



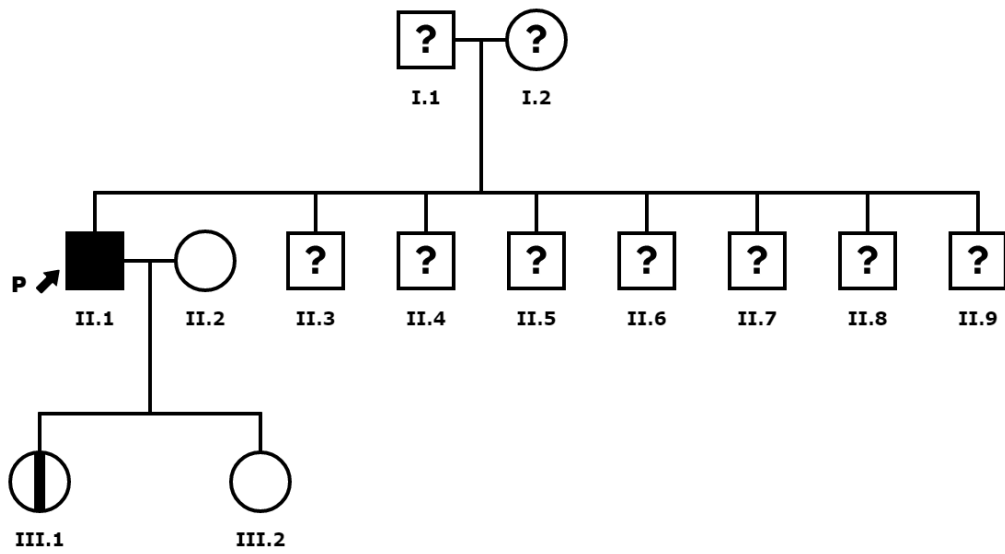
**Pedigree Family DSG2 c.875G>A ; p.Arg292His**



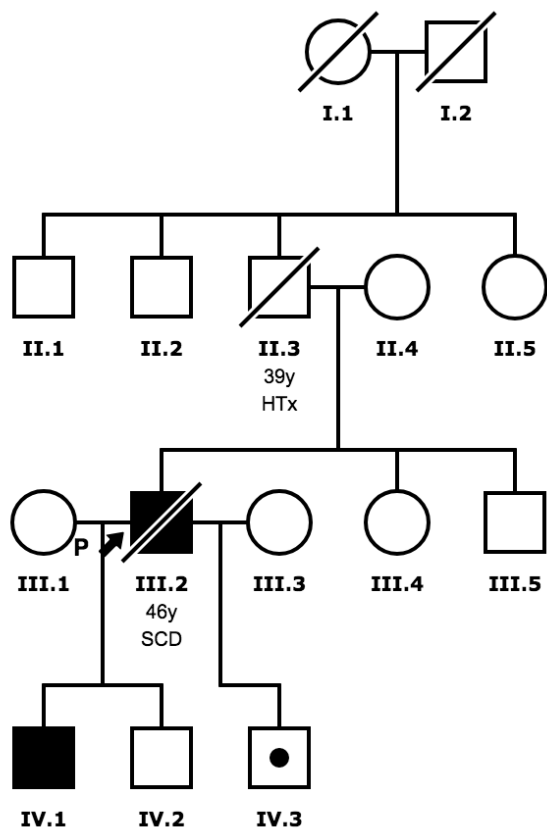
**Pedigree Family DSG2 c.535delA ; p.Met179\***



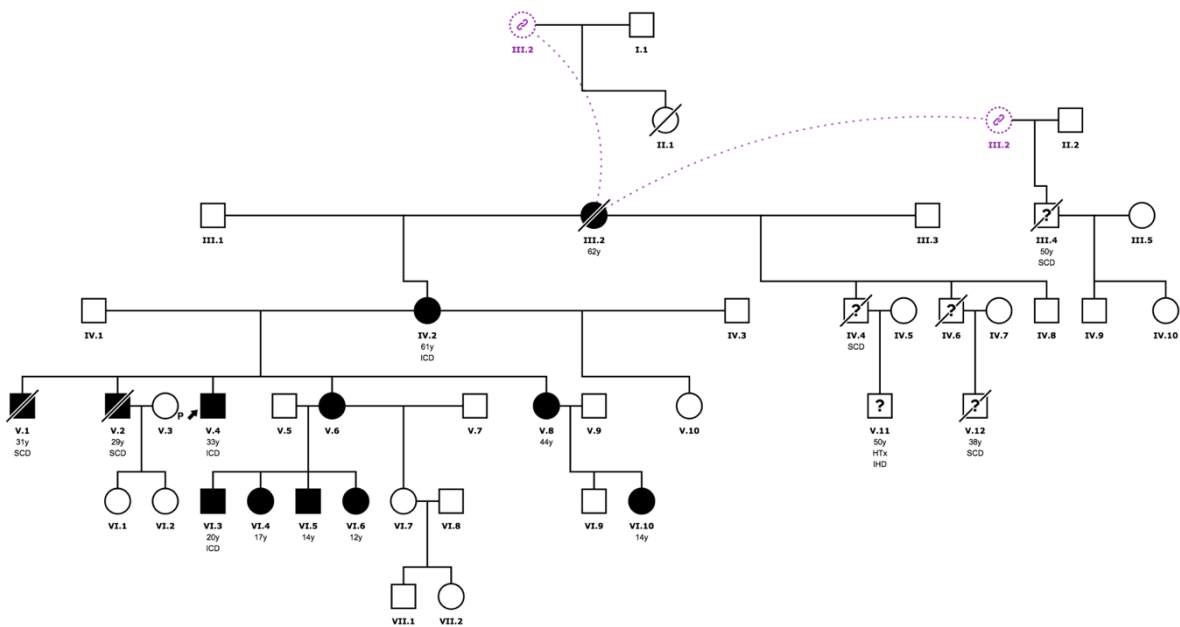
**Pedigree Family PKP-2 c.1643delG**



**Pedigree Family LMNA c.1541G>A**



**Pedigree Family TMEM43 c.1073C>T ; p.Ser358Leu**







ANEXO II

**Title: Layer-Specific Global Longitudinal Strain predicts arrhythmic risk in Arrhythmogenic Cardiomyopathy**

**Authors**

**Diego Segura-Rodríguez**<sup>1,2</sup> Francisco José Bermúdez-Jiménez\*<sup>2,3,4</sup> Lorena González Camacho,<sup>5</sup> Eduardo Moreno Escobar,<sup>1,2</sup> Rocío García Orta,<sup>2,3</sup> Juan Emilio Alcalá,<sup>2,3</sup> Alicia Bautista Pavés,<sup>1,2</sup> José Manuel Oyonarte Ramírez,<sup>2,3</sup> Silvia López-Fernández,<sup>2,3</sup> Miguel Álvarez,<sup>2,3</sup> Luis Tercedor<sup>2,3</sup> and Juan Jiménez-Jáimez.<sup>2,3</sup>

1 Cardiology Department, Hospital Universitario San Cecilio, Granada, Spain.

2. Instituto de Investigación Biosanitaria ibs.GRANADA, Granada, Spain.

3 Cardiology Department, Hospital Universitario Virgen de las Nieves, Granada, Spain.

4 Centro Nacional de Investigaciones Cardiovasculares, CNIC, Instituto de Salud Carlos III, Madrid, Spain.

5 Cardiology Department, Hospital de La Axarquía, Málaga. Spain.

\*Address for correspondence:

Francisco Bermúdez Jiménez, MD, PhD

Department of Cardiology, Hospital Universitario Virgen de las Nieves

Avenida de las fuerzas armadas s/n, 18014, Granada, Spain

**Keywords:** arrhythmogenic cardiomyopathy, late gadolinium enhancement, global longitudinal strain, non-sustained ventricular tachycardia, sudden cardiac death.

**Frontiers Cardiovascular Medicine. Volume 8, 748003. eCollection 2021. doi: 10.3389/fcvm.2021.748003.**

**Published: 15 November 2021**



## Abstract

**Background:** Arrhythmogenic cardiomyopathy (AC) is a life-threatening disease which predispose to malignant arrhythmias and sudden cardiac death (SCD) in the early stages of the disease. Risk stratification relies on the electrical, genetic, and imaging data. Our study aimed to investigate how myocardial deformation parameters may identify the subjects at risk of known predictors of major ventricular arrhythmias.

**Methods:** A cohort of 45 subjects with definite or borderline diagnosis of AC was characterized using the advanced transthoracic echocardiography (TTE) and cardiac magnetic resonance (CMR) and divided into the groups according to the potential arrhythmic risk markers, such as non-sustained ventricular tachycardia (NSVT), late gadolinium enhancement (LGE), and genetic status. Layer-specific global longitudinal strain (GLS) by TTE 2D speckle tracking was compared in patients with and without these arrhythmic risk markers.

**Results:** In this study, 23 (51.1%) patients were men with mean age of  $43 \pm 16$  years. Next-generation sequencing identified a potential pathogenic mutation in 39 (86.7%) patients. Thirty-nine patients presented LGE (73.3%), mostly located at the subepicardial-to-mesocardial layers. A layer-specific-GLS analysis showed worse GLS values at the epicardial and mesocardial layers in the subjects with NSVT and LGE. The epicardial GLS values of  $-15.4$  and  $-16.1\%$  were the best cut-off values for identifying the individuals with NSVT and LGE, respectively, regardless of left ventricular ejection fraction (LVEF).

**Conclusions:** The layer-specific GLS assessment identified the subjects with high-risk arrhythmic features in AC, such as NSVT and LGE. An epicardial GLS may emerge as a potential instrument for detecting the subjects at risk of SCD in AC.

## INTRODUCTION

Arrhythmogenic cardiomyopathy (AC) is a genetically determined myocardial disease characterized by the progressive fibro-fatty myocardial replacement leading to heart failure and life-threatening arrhythmias in the early stages of the disease (1). It is a clinically heterogeneous disease due to its incomplete penetrance and variable expression. Therefore, there is no single gold standard for the diagnosis of AC and the diagnostic process is considered challenging. The diagnosis of AC is currently made on the consensus based revised 2010 Task Force criteria (TFC) (2), and updated in 2019 with the Padua criteria for left sided forms (3). The imaging criteria underlines the importance of cardiac imaging in AC with a great influence of cardiac magnetic resonance imaging (CMR). The detection of a regional wall motion abnormality is required to score a major or minor criterion regardless of the outflow tract dilatation or systolic dysfunction. Moreover, the presence and location of late gadolinium enhancement (LGE) on CMR are reported as the predictive markers of ventricular arrhythmias and sudden cardiac death (SCD) (4, 5).

Through the post-mortem studies, it is established that fibrofatty replacement begins at the epicardium level with progressive extension to mesocardial layers (6). This fibrofatty involvement can be assessed non-invasively by using CMR through the LGE sequences allowing not only detection of scars, but also evaluate the location, extension, and distribution, which helps arrhythmic risk stratification and facilitates the selection of susceptible individuals at risk of developing malignant events (7).

Despite the CMR advances, an echocardiography remains a non-invasive, relatively inexpensive, widely available first-line diagnostic tool. The recent developments in echocardiography, as tissue imaging deformation (TID) mainly assessed by the speckle-tracking technology, may increase the performance of conventional echocardiography. Ejection fraction (EF) is a well-known classic echocardiographic parameter which describes the capacity of the ventricle to oust

a determined volume, which is a global systolic parameter and usually remains preserved when either the few segments are affected or at early stages of the disease (8). However, TID allows the regional wall performance analysis and detecting incipient pathological changes when the traditional echocardiography measures (i.e., volumes and EF) are still normal. Myocardial strain has proved as a wide clinical utility throughout numerous cardiovascular areas: cardio-oncology, ischemic cardiomyopathy, valvular heart disease, and several non-ischemic cardiomyopathies, such as amyloidosis (9–12). The TID usefulness remains not only on its capability to detect the subclinical damage, but also to guide the medical and interventional treatment as well as to stratify the short- and long- term prognosis (13–15). Furthermore, the growing TID evidence has emerged in AC, demonstrating the diagnostic and prognostic value which may guide decision-making for arrhythmic primary prevention (16, 17).

Since arrhythmic events and SCD may occur in the absence of a definite diagnosis, there is a need to identify new tools to facilitate the earliest diagnosis and risk stratification. Some authors have attempted to assess the value of speckle-tracking strain in the early diagnosis and disease progression of AC (18). However, there is lack of information on the arrhythmic prognostic value of speckle-tracking strain. This study aimed to evaluate the association of TID with the major SCD risk factors as non-sustained ventricular arrhythmia, fibrous scar on CMR, or genetic background.

## **METHODS**

### **Study Population and Clinical Evaluation**

We retrospectively recruited 45 subjects with definite or borderline diagnosis of AC, based on 2010 TFC, who underwent transthoracic echocardiography and CMR (2). The patients were evaluated between 2007 and 2020 at the Inherited Cardiomyopathies Unit of two tertiary hospitals. The study was approved by the Institutional Review Board and the Local Ethics Committee, and all the participants signed the informed consent. We excluded all the patients

with permanent pacemaker pacing, ischemic heart disease, more than mild valvular involvement (stenosis/regurgitation), and poorly controlled hypertension.

The clinical assessment comprised exhaustive evaluation of medical history, family history of SCD or cardiomyopathy, 12-lead electrocardiogram, basic laboratory test, and genetic testing. In addition, 24-h Holter monitoring, echocardiography, and CMR were obtained within 6 months for each patient. We thoroughly assessed the medical history for arrhythmic events: (a) non-sustained ventricular (NSVT) tachycardia defined as  $\geq 3$  consecutive premature complexes with a heart rate of  $>120$  beats/min lasting  $<30$ s, and (b) a composite of (1) ventricular tachycardia/ventricular fibrillation (VT/VF) defined as the presence of a ventricular rhythm at a rate  $>120$  beats/min that lasts longer than 30s, (2) the incidence aborted cardiac arrest due to VF which is reversed by the successful resuscitation maneuvers, and (3) the incidence of an appropriate implantable cardioverter-defibrillator (ICD) shock when they occurred in response to VT or VF.

The peripheral blood samples for the genetic analysis were obtained from the probands or the deceased index case, as applicable. A next-generation sequencing (NGS) gene panel containing 21 genes (previously associated with the development of arrhythmogenic cardiomyopathy) was applied (Supplementary Material). The pathogenicity of the identified variants was classified according to the current guidelines of the American College of Medical Genetics and Genomics (ACMG) (19). After a potential disease-causing variant was identified in the index patient, the genetic and clinical cascade were conducted. The subjects were classified according to the genetic test results as the desmosomal mutations carriers, non-desmosomal carriers, and negative/unknown mutations carriers.

### **Cardiovascular Imaging Analysis**

The echocardiography and CMR imaging acquisition, interpretation and analysis were performed by the two experienced, independent, and blinded imaging specialists. The acquisition protocols and post-processing are described in the Supplementary Material.

### **Echocardiography**

Transthoracic echocardiography acquisition was performed using Vivid 9 system (GE® Healthcare, Hørten, Norway). The size of chamber, quantifications, and severity partition cut-offs of left ventricular (LV) dysfunction were measured according to the current guidelines (20). We used an 18-segment model to analyze the regional wall motion abnormalities (RWMA) and deformation assessment. The images were acquired at 65 frames per second and processed offline using EchoPAC software GE® (GE®, Hørten, Norway).

The strain analyses were performed using a dedicated software (EchoPac strain package for analysis, GE® Healthcare, Hørten, Norway), tracing endocardial border, and adjusting region of interest avoiding pericardium. We obtained the global longitudinal strain (GLS) by using a 2D speckle-tracking method (21). We evaluated: layer-specific GLS, regional longitudinal strain, and mechanical dispersion from the analysis of the SD (MDSD) and range between maximum and minimum time value (MDdelta) of the time to reach peak negative strain. The GLS-specific and mechanical dispersion values were analyzed according to the reference values (22–24). We calculated the ratio of endocardial GLS to epicardial GLS (Endo-Epi GLS ratio) using the endocardial GLS/epicardial GLS for the assessment of the strain gradient, as previously described (23). Twenty patients were randomly selected for analyzing interobserver variability by another observer blinded to the results of the first reader, assessing the GLS at each myocardial layer (GLS<sub>epi</sub>, GLS<sub>meso</sub>, and GLS<sub>endo</sub>).

### **CMR Study**

All the patients underwent a CMR evaluation. The LV and right ventricular (RV) function were categorized according to the current guidelines (25). We considered the presence of LV involvement when any of the following conditions were present: LV RWMA, LV wall thinning, left ventricular ejection fraction (LVEF) <50%, or LGE with non-ischemic pattern. On the other hand, right ventricular (RV) involvement was considered according to TFC (2). The LGE sequences were

qualitatively assessed (presence, location, and layer-distribution) according to an 18-segment model.

Finally, the patients were classified on the basis of RV and/or LV involvement as follows: lone RV (isolated RV involvement), biventricular, LV dominant (isolated LV involvement), and negative CMR (absence of any CMR signs).

### **Statistical Analysis**

The qualitative variables were described using the absolute frequencies and percentages. The continuous variables were expressed as mean and SD, or median, when applicable. The normality of the data was tested with Shapiro–Wilk test.

A comparative analysis between the groups was performed using Pearson's chi-square test or Fisher's exact test for the qualitative variables. Intergroup comparisons for the quantitative variables were made using Student's t-test or Mann–Whitney U-test when indicated. For quantitative comparison among the three groups, an ANOVA test or Kruskal–Wallis were performed. Interobserver variability was evaluated using the intraclass correlation coefficient (ICC) for layer-specific GLS analysis. The receiver operating characteristics (ROC) curves were used to define the GLS cut-offs able to predict the NSVT and LGE. A value  $p < 0.05$  was considered statistically significant. The data were processed using the SPSS Statistics 25 software (IBM®, Armonk, NY, USA).

## **RESULTS**

The baseline clinical characteristics are summarized in **Table 1**. We included 37 Caucasian patients with a definite and eight patients with a borderline diagnosis of AC (mean age  $43 \pm 16$  years and 51% were men), belonging to the 19 families, who had previously undergone a TTE and CMR. Overall, a high prevalence of family history of SCD was found (39; 86.7%). Twenty-four patients (53.3%) had cardiac symptoms at first evaluation, mainly dyspnea (10; 22.2%) and palpitations (7; 15.6%). The asymptomatic patients were diagnosed primarily by family cascade screening. In 37 patients, we found a pathogenic or likely a pathogenic variant (**Figure 1** and **Supplementary Table 1**). During 24 h Holter monitoring or 12-lead

ECG, we identified 16 patients (35.5%) presenting NSVT. The incidence of NSVT was not significantly associated with LVEF ( $51.9 \pm 8.3$  vs.  $47.7 \pm 10.7\%$ ;  $p = 0.15$ ) or indexed LV end-diastolic volumes ( $55.5 \pm 15$  vs.  $58.8 \pm 17$  ml/m<sup>2</sup>;  $p = 0.497$ ).

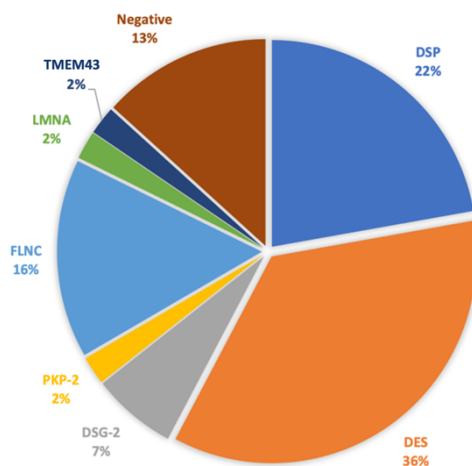


Figure 1. Genetic test results. DSP: desmoplakin, DES: desmin, DSG-2: desmoglein-2, PKP-2: plakophilin, FLNC: filamin C, LMNA: lamin A/C, TMEM43: transmembrane protein 43

Twelve patients (26.6%) had experienced the composite outcome of VT/VF with five individuals receiving an appropriate ICD shock.

An echocardiographic analysis revealed that nearly half of the patients (23; 51.1%) showed an impaired LVEF (mean  $42.9 \pm 5.9\%$ ), with 69.6% of the patients presenting with mildly reduced, 26.1% moderately reduced, and 4.3% severely reduced LVEF. In addition, majority of the patients had no RV systolic dysfunction [mean tricuspid annular plane systolic excursion (TAPSE)  $20.1 \pm 4$  mm]. Overall, the structural evaluation showed a normal LV end-diastolic volume (LVEDV  $104.9 \pm 28.9$  ml and indexed LVEDV  $56.7 \pm 15.6$  ml/m<sup>2</sup>). Moreover, 31 patients presented regional RWMA at evaluation, mainly located at basal (23; 51.1%) and mid inferolateral (24; 53.3%) segments and mid lateral segments (23; 51.1%). In all the individuals, it was feasible to evaluate regional and GLS according to each myocardial layer. The GLS analysis results are shown in **Supplementary Table 2**. The mechanical dispersion parameters were MDSD  $51.3 \pm 18$  ms and MDdelta  $174.2 \pm 61.5$  ms, being higher values than the normal ranges in the healthy population (24).

	Overall (45)	VT/VF (-) (33)	VT/VF (+) (12)	p-value
Sex (male) n, (%)	23 (51.1)	12 (36.4)	11 (91.1)	0.001
Age (years), mean $\pm$ SD	43.13 $\pm$ 16.5	41.3 $\pm$ 17.8	48.3 $\pm$ 11.6	0.21
Body mass index, kg/m <sup>2</sup>	26.8 $\pm$ 4.1	27.2 $\pm$ 4.4	25.8 $\pm$ 3.4	0.31
Body surface area, m <sup>2</sup>	1.8 $\pm$ 0.2	1.83 $\pm$ 0.2	1.96 $\pm$ 0.21	0.08
Hypertension n, (%)	2 (4.4)	2 (6.1)	0 (0)	1
Dyslipidaemia n, (%)	2 (4.4)	1 (3)	1 (8.3)	0.46
Type 2 Diabetes n, (%)	1 (2.2)	1 (3)	0 (0)	1
Tobacco use				0.66
Active smoking n, (%)	4 (8.9)	3 (9.1)	1 (8.3)	
Former smoking n, (%)	2 (4.4)	2 (6.1)	0 (0)	
Family history SCD, n (%)	39 (86.7)	33 (100)	6 (50)	<0.001
Asymptomatic, n (%)	21 (46.7)	20 (60.6)	1 (8.3)	0.002
Symptoms, n (%)	24 (53.3)			<0.001
Dyspnoea	10 (22.2)	8 (24.2)	2 (16.7)	
Chest Pain	2 (4.4)	2 (6.1)	0 (0)	
Palpitations	7 (15.6)	1 (3)	6 (50)	
Syncope	3 (6.7)	2 (6.1)	1 (8.3)	
Aborted SCD	2 (4.4)	0 (0)	2 (16.7)	
NYHA class I n, (%)	34 (75.6)	24 (72.7)	10 (83.3)	0.021
NYHA class II n, (%)	9 (20)	9 (27.3)	0 (0)	
NYHA class III n, (%)	2 (4.4)	0 (0)	2 (16.7)	
Abnormal ECG n, (%)	34 (75.6)	23 (69.7)	11 (91.7)	0.24
Atrial Fibrillation n, (%)	4 (8.9)	2 (6.1)	2 (16.7)	0.28
Paroxysmal	2 (4.4)	1 (50)	1 (50)	
Persistent	1 (2.2)	0	1 (50)	
Permanent	1 (2.2)	1 (50)	0	
Genetic testing n, (%)				<0.001
Desmosomal mutation	15 (33.3)	11 (33.3)	4 (16.7)	
Non-Desmosomal mutation	24 (53.3)	22 (66.7)	2 (16.7)	
Unknown	6 (13.3)	0	6 (50)	
Phenotype, † n (%)				0.022
RV	5 (11.1)	2 (6.1)	3 (25)	
LV	19 (42.2)	17 (51.1)	1 (8.3)	
BV	15 (33.3)	9 (27.3)	7 (58.3)	
Silent	6 (13.3)	5 (15.2)	1 (8.3)	
NSVT n, (%)	16 (35.6)	7 (21.2)	9 (75)	0.002
ICD n, (%)	23 (51.1)	13 (39.4)	10 (83.3)	0.001
Primary Prevention n, (%)	14 (60)	12 (92.3)	2 (20)	
Secondary Prevention n, (%)	9 (40)	1 (7.7)	8 (80)	
ICD shocks n, (%)	7 (15)	2 (6.1)	5 (41.7)	0.011
Appropriate n, (%)	5 (71.4)	0 (0)	5 (100)	
Inappropriate n, (%)	2 (28.6)	2 (100)	0 (0)	

Table 1. Baseline characteristics. SCD = sudden cardiac death; RV = right ventricle; LV = Left Ventricle; BV = Biventricular; ICD = Implantable cardioverter defibrillator. †Based on regional wall motion abnormalities and late gadolinium enhancement.



Regarding the AC appearance on CMR, a nearly exclusive LV involvement was the most frequent AC phenotype (42.2%), with 15 (33.3%) presenting a biventricular (BV) affection, and 5 (11.1%) a predominant RV involvement. The LV and RV ejection fraction (RVEF) distributions are displayed at Supplementary Figures 1, 2. The mean LVEF and RVEF values were  $51.7 \pm 10.2$  and  $50.9 \pm 10.1\%$ , respectively. With respect to LGE, 33 (73.3%) patients presented LGE with non-ischemic pattern. Distribution of LGE was identified as biventricular in 18 patients (54.5%), lone LV in 10 subjects (30.3%), and lone RV in five cases (15.2%). LV-LGE was predominantly located at the subepicardial-to-mesocardial layer ( $n = 27$ ; 96.4%) and only one patient had focal patchy transmural LGE at the interventricular septum. None of the patients had subendocardial LGE involvement. In addition, LV-LGE was predominantly located at the lateral/inferolateral wall in 27 individuals (96.4%), with an extended circumferential pattern in 19 (70.37%) of these patients.

Among the patients who experienced VT/VF during follow-up, the BV phenotype was the most frequently encountered (7, 58.3%), followed by the exclusive RV (3, 25%) and LV phenotype (1, 8.3%).

### **GLS and Major Arrhythmic Events**

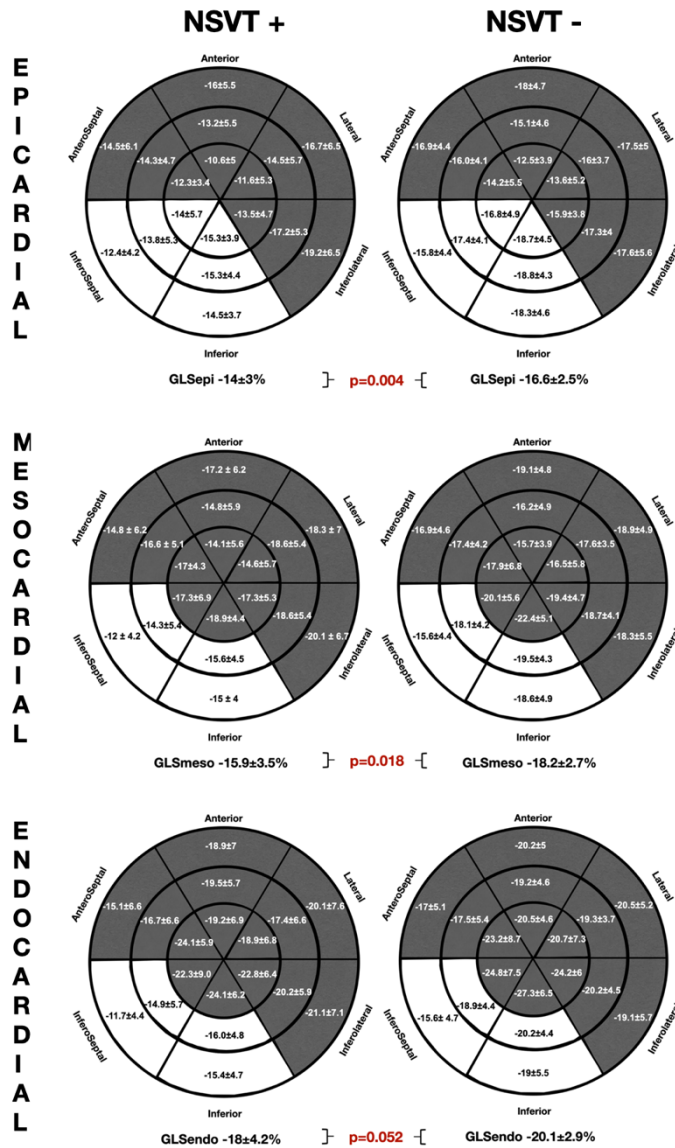
The layer-specific GLS comparing the patients with and without previous VT/VF [VT/VF (+) vs. VT/VF (-)] showed in the epicardial GLS values differences ( $-14.4 \pm 2.2$  vs.  $-16.1 \pm 3.1\%$ ;  $p = 0.09$ ), with no differences at either mesocardial or endocardial GLS analysis.

### **Strain Association with Arrhythmic Risk Markers**

#### **GLS and NSVT**

The comparative regional and GLS analysis according to myocardial layer between the patients with history of NSVT [NSVT(+)] and without NSVT [NSVT(-)] is shown in **Figure 2**. The LV layer-specific GLS analysis showed poorer LV-GLS values in the NSVT(+) group at the mesocardial and epicardial layers. However, no

significant differences were found between the groups when comparing GLS at the endocardial myocardial layer. Similarly, the mechanical dispersion parameters were not different in both the groups [MDSd: NSVT (+)  $53.6 \pm 15.6$ ms vs. NSVT (-)  $50 \pm 19.3$ ms;  $p = 0.434$  and MDdelta: NSVT (+)  $185.6 \pm 66.8$  ms vs. NSVT (-)  $167.9 \pm 58.6$



ms;  $p = 0.448$ ].

Figure 2. Comparative Global and Regional Layer-specific GLS analysis global between NVST(+) and NSVT (-) groups represented in Left Ventricular 18-segment models according to each myocardial layer. White areas remark significant differences in regional longitudinal strain between groups. GLS = global longitudinal strain. NSVT = non-sustained ventricular tachycardia.

Furthermore, the regional longitudinal strain at the inferoseptal and inferior basal-to-mid segments were consistently impaired within all the myocardial layers in the NSVT (+) group when compared with the NSVT (–) group. In addition, the Endo-Epi GLS ratio showed a tendency to the lower values in the NSVT (+) group ( $1.2 \pm 0.1$  vs.  $1.3 \pm 0.1$ ;  $p = 0.06$ ).

In **Figure 3**, the ROC curves analysis of the layer GLS analysis to predict the presence of NSVT is represented. The best area under the curve (AUC) was 0.739 (95% CI 0.585–0.893) for GLS<sub>epi</sub> with the best cut-off value  $-15.41\%$ , giving a sensitivity of 75% and specificity of 72.4%.

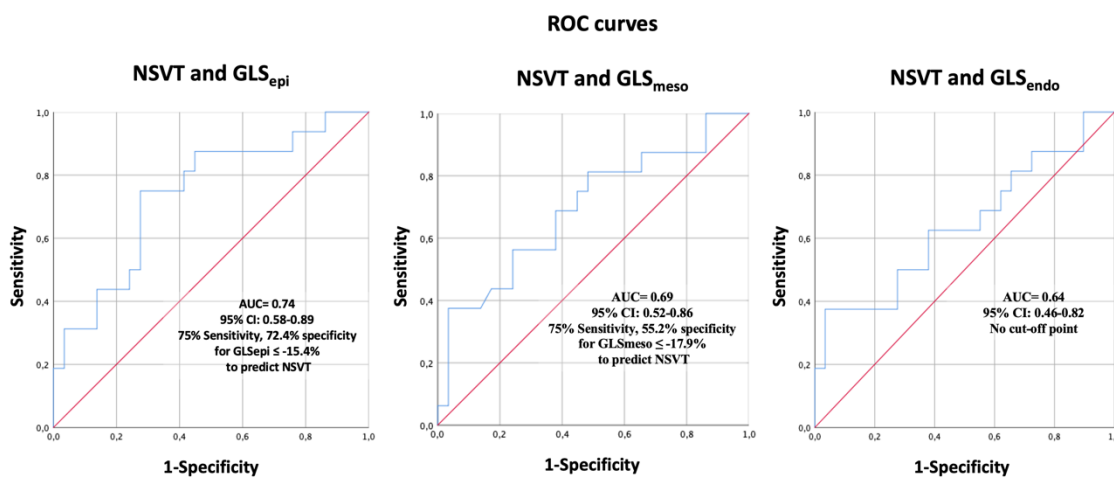


Figure 3. Receiver operating characteristics curve analysis of layer-specific GLS to predict NSVT. GLS = global longitudinal strain. NSVT: non-sustained ventricular tachycardia.

### GLS and LGE

The comparative analysis between the layer-specific GLS and LGE presence (LGE+ vs. LGE–) is exposed at **Figure 4**. We found significant differences in GLS according to the LGE presence, specifically at the mesocardial and the epicardial layers. Conversely, there were no significant alterations in the endocardial layer GLS between the groups of patients with and without LGE. In addition, the Endo-Epi GLS ratio was lower in the LGE (+) group ( $1.3 \pm 0.1$  vs.  $1.2 \pm 0.06$ ;  $p = 0.035$ ).

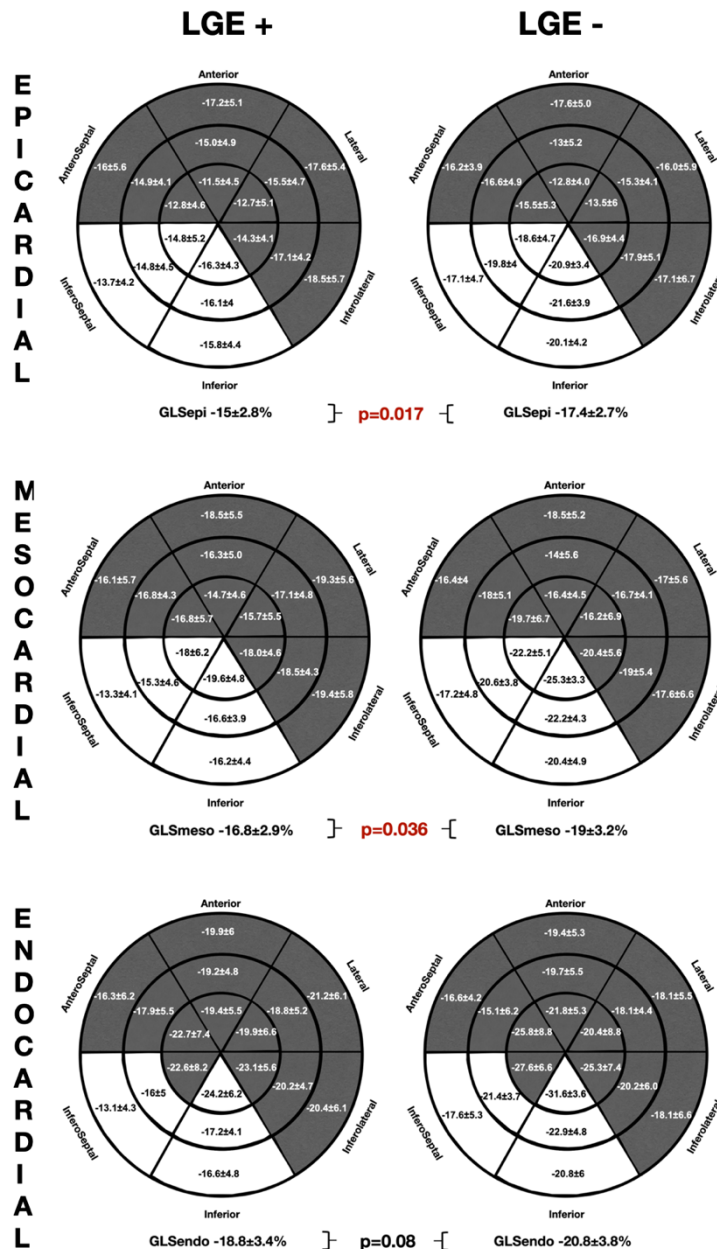


Figure 4. Comparative Global and Regional Layer-specific GLS analysis global between LGE(+) and LGE (-) groups represented in Left Ventricular 18-segment models according to each myocardial layer. White areas remark significant differences in regional longitudinal strain between groups. GLS = global longitudinal strain. LGE = late gadolinium enhancement.

As observed in the NSVT (+) group, the patients presenting LGE showed worse GLS values in the inferior and inferoseptal segments throughout all the myocardial layers. However, no significant differences were found on the mechanical dispersion parameters [MDelta: LGE (+)  $52.2 \pm 16.3$  ms vs. LGE (-)  $48.7$

$\pm 22.7$  ms;  $p = 0.57$  and MD $_{\Delta}$ : LGE (+)  $176.3 \pm 57.1$  ms vs. LGE (-)  $168.5 \pm 74.9$  ms  $p = 0.36$ ].

**Figure 5** depicts the ROC curves analysis of the layer GLS analysis to predict the presence of LGE. The best AUC was 0.75 (95% CI 0.0.57–0.9) for GLS $_{\text{epi}}$  with the best cut-off value  $-16.1\%$ , giving a sensitivity of 72.7% and specificity of 75%.

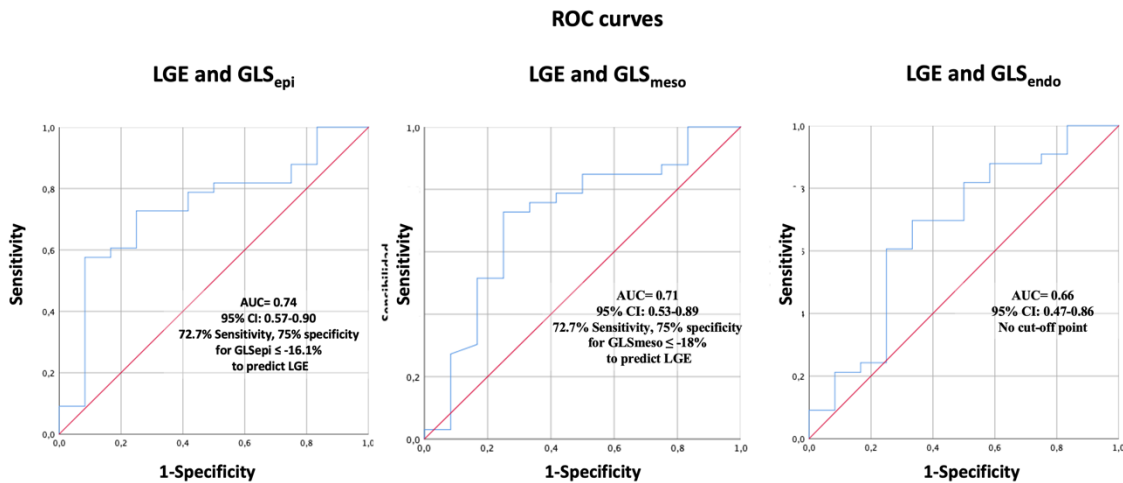


Figure 5. Receiver operating characteristics curve analysis of layer-specific GLS to predict presence of LGE presence. GLS=global longitudinal strain. LGE=Late gadolinium enhancement.

### GLS and Genetics

We did not find significant differences in the GLS, dispersion parameters, or regional longitudinal strain analysis between the different genetic background (**Supplementary Tables 3–5**). Likewise, no significant differences were detected regarding the mechanical dispersion parameters (MD $_{\text{SD}}$  : desmosomal  $52.2 \pm 14.6$  ms vs. non-desmosomal  $50 \pm 21.4$  ms vs. unknown mutations  $53.9 \pm 11.6$  ms;  $p = 0.89$ , MD $_{\Delta}$ : desmosomal  $165.9 \pm 37$  ms vs. non-desmosomal  $170.2 \pm 68.2$  ms vs. unknown mutations  $211 \pm 78.4$ ms;  $p = 0.41$ ) or Endo-Epi GLS ratio (desmosomal  $1.3 \pm 0.1$  vs. non-desmosomal  $1.2 \pm 0.1$  vs. unknown mutations  $p = 0.17$ ).

### Interobserver Analysis

An interobserver analysis showed excellent agreement between the observers with ICC 0.93 (95% CI, 0.80–0.97) for GLS $_{\text{epi}}$ , 0.93 (95% CI, 0.83–0.97) for GLS $_{\text{meso}}$  and 0.87 (95% CI, 0.72–0.95) for GLS $_{\text{endo}}$ .

## DISCUSSION

Arrhythmic risk stratification in AC remains a matter of debate and can be challenging, particularly in the early stages of the disease. LVEF is a poor predictor with a remarkable incidence of SCD in the patients with preserved or mildly impaired systolic function, particularly in the certain genotypes, such as FLNC, LMNA, TMEM43, or DES (26–29). New stratification tools are needed, and advanced cardiac imaging is gaining relevance in this field. Our work is the first to correlate the LV regional layer-specific GLS analysis with the traditionally accepted arrhythmic risk factors of ventricular arrhythmias in AC, such as NSVT, LGE, or genetic status. Our results seem promising as we were able to detect, in a small cohort of the patients with AC, significant TID disturbances that were associated with the presence of classical SCD risk factors, such as the presence of LGE or NSVT.

In general, LVEF remains one of the cornerstones during the decision-making process to select the high-risk patients who may benefit from the ICD implantation for primary prevention (19, 20). However, the LVEF loses discriminative capability in the setting of AC, as ventricular arrhythmias (VAs) or SCD might happen during the so-called electrical phase in the subjects with no evident macroscopic structural changes and normal LVEF. Therefore, it is mandatory to detect more sensitive parameters capable of detecting the pathological changes in the vulnerable phase before LVEF impairment. The present study aimed to go beyond the LVEF and standard average GLS, performing a layer-specific analysis to detect the subjects with the established arrhythmic risk markers. Several studies have shown that greater GLS (more positive) and LV mechanical dispersion might be the markers of ventricular arrhythmias but to date have not been included in the solid predictive models (16).

Nonetheless, NSVT and LGE are the well-recognized risk factors for arrhythmic risk. NSVT is classically included in the prediction models algorithms for VAs in AC (30–33). More recently, the LGE has shown remarkable prognostic value in AC showing that LV involvement and LV dominant phenotype are the independent factors of major events (34). Hence, searching these elements during the patient evaluation is of utmost relevance. In this sense, our study has shown

that especially epicardial GLS had a good association for detecting the subjects with NSVT or LGE, pointing the best cut-off at  $\sim -16$  to  $-15\%$ . Adding epicardial GLS to the routinely echocardiographic assessment may increase the sensitive capability to detect the subjects potentially at risk of VAs and therefore, of SCD.

The previous studies have shown that LV dominant AC presents a typical subepicardial-to-mesocardial LGE distribution, with a specific distribution at the inferolateral and lateral walls with circumferential extension (ring-like patterns) (35). Majority of our cohort of patients had subepicardial-to-mesocardial LV- LGE distribution and only one subject had patchy mesocardial fibrosis located at the interventricular septum. A good correlation observed, not only between the LGE and impaired GLS, but also in the distribution of the segments, reinforcing the potential of speckle-tracking TTE as a useful tool to detect the individuals with early involvement and as an arrhythmic risk predictor.

It has been previously described that the endocardial GLS is higher than epicardial GLS in the normal subjects with a Endo- Epi GLS ratio of  $\sim 1.3$  (36). This might be explained by the differences in wall stress (more stress in the endocardial fibers during diastole making them larger than epicardial fibers) or changes in coronary perfusion (37, 38). Nevertheless, this Endo- Epi GLS gradient is likely accentuated when the progressive fibrosis accumulation occurs in the epicardial layers which is the central pathophysiology of AC. Indeed, lateral LV epicardium is affected before endocardium in AC (18). In our cohort, only at the epicardial and mesocardial level, the differences were observed between the patients at higher and lower arrhythmic risk, as defined by the presence of arrhythmic risk markers.

Despite of the potential clinical usefulness of TID by speckle tracking, it is mandatory to always check the tracking results visually and defining a good region of interest tracing (excluding pericardium and blood pool). When performed by expertise personnel, GLS has shown higher accuracy than the conventional diagnostic echocardiographic parameters, providing both the higher sensitivity and specificity to detect AC (39, 40).

However, due to the small sample size of this study, assumption in the terms of prognosis needs to be evaluated in larger prospective studies, taking into account

major events, such as ventricular fibrillation, sustained ventricular tachycardia, or sudden cardiac death. In this regard, the integrating parameters, such as family history, LGE, arrhythmic burden, and genetics and potentially, the layer-specific GLS, such as epicardial GLS may increase the predictive capability to select the high-risk individuals who may benefit for the ICD implantation.

### **LIMITATIONS**

These data should be interpreted with caution due to the small sample size. In addition, the retrospective and cross-sectional design nature of this study does not allow inferences in the terms of prognosis. Hence, the VT events were included only through either Holter monitoring or 12-lead ECG which may have lower yield when compared with the monitoring using an implanted cardiac device. Furthermore, we are aware of the inherent limitations in ejection fraction, GLS, and LGE interpretation. Definition of region of interest in the speckle-tracking analysis is of utmost importance as it requires accurate tracing to avoid pericardial inclusion which may cause differential bias (21). The values of longitudinal strain may vary depending on age, sex, and vendor specific software, so that these values may not be applicable in a different population. Since major arrhythmic events were not used as the primary endpoint because there were few in such relatively rare pathology, future prospective, larger, and multicenter studies are needed to evaluate the predictive capacity of GLS to detect individuals at risk of malignant arrhythmic events need to be confirmed in a prospective study.

### **CONCLUSION**

The layer-specific GLS assessment identified the subjects with high-risk arrhythmic markers, such as NSVT and LGE presence. An epicardial GLS analysis showed the best of the ability for detecting the subjects with the arrhythmic risk factors. The larger prospective studies may correlate layer-specific GLS evaluation with the malignant arrhythmic events and its prognostic role.



**DATA AVAILABILITY STATEMENT**

The raw data supporting the conclusions of this article will be made available by the authors, without undue reservation.

**ETHICS STATEMENT**

The studies involving human participants were reviewed and approved by Comité Ético de Investigación Clínica (CEI) de la provincia de Granada. The patients/participants provided their written informed consent to participate in this study.

**AUTHOR CONTRIBUTIONS**

DS-R: conceptualization, methodology, statistical analysis, investigation, writing the original draft, images elaboration, and coordination. FB-J and JJ-J: conceptualization, methodology, supervision, writing-review and editing, and clinical perspectives. LG-C, EM, RG-O, JO-R, and AB: validation, clinical evaluation, and image acquisition. JA-L and SL-F: imaging interpretation and analysis. MÁ and LT: clinical perspectives and discussion. All authors reviewed and approved the final manuscript.

**ACKNOWLEDGMENTS**

The authors wish to thank to the patients and families from our Inherited Cardiomyopathies Units for their kindness and willingness to participate in this study. These results are from Dr. Segura-Rodríguez's PhD program.

**SUPPLEMENTARY MATERIAL**

The Supplementary Material for this article can be found online at: <https://www.frontiersin.org/articles/10.3389/fcvm.2021.748003/full#supplementary-material>

**REFERENCES**

1. Corrado D, Basso C, Judge DP. Arrhythmogenic Cardiomyopathy. *Circ Res.* (2017) 121:784–802. doi: 10.1161/CIRCRESAHA.117.309345
2. Marcus FI, McKenna WJ, Sherrill D, Basso C, Bauce B, Bluemke DA, et al. Diagnosis of arrhythmogenic right ventricular cardiomyopathy/dysplasia: proposed modification of the Task Force Criteria. *Eur Heart J.* (2010) 31:806–14. doi: 10.1093/eurheartj/ehq025
3. Corrado D, Perazzolo Marra M, Zorzi A, Beffagna G, Cipriani A, Lazzari MD, et al. Diagnosis of arrhythmogenic cardiomyopathy: the Padua criteria. *Int J Cardiol.* (2020) 319:106–14. doi: 10.1016/j.ijcard.2020.06.005
4. Neilan TG, Farhad H, Mayrhofer T, Shah RV, Dodson JA, Abbasi SA, et al. Late gadolinium enhancement among survivors of sudden cardiac arrest. *JACC Cardiovasc Imaging.* (2015) 8:414–23. doi: 10.1016/j.jcmg.2014.11.017
5. Marra MP, Leoni L, Bauce B, Corbetti F, Zorzi A, Migliore F, et al. Imaging study of ventricular scar in arrhythmogenic right ventricular cardiomyopathy: comparison of 3D standard electroanatomical voltage mapping and contrast-enhanced cardiac magnetic resonance. *Circ Arrhythm Electrophysiol.* (2012) 5:91–100. doi: 10.1161/CIRCEP.111.964635
6. Corrado D, Basso C, Thiene G, McKenna WJ, Davies MJ, Fontaliran F, et al. Spectrum of clinicopathologic manifestations of arrhythmogenic right ventricular cardiomyopathy/dysplasia: a multicenter study. *J Am Coll Cardiol.* (1997) 30:1512–20. doi: 10.1016/S0735-1097(97)00332-X
7. Feliu E, Moscicki R, Carrillo L, García-Fernández A, Martínez Martínez JG, Ruiz-Nodar JM. Importance of cardiac magnetic resonance findings in the diagnosis of left dominant arrhythmogenic cardiomyopathy. *Rev Esp Cardiol.* (2020) 73:885–92. doi: 10.1016/j.rec.2019.12.004
8. Kalam K, Otahal P, Marwick TH. Prognostic implications of global LV dysfunction: a systematic review and meta-analysis of global longitudinal strain and ejection fraction. *Heart.* (2014) 100:1673–80. doi: 10.1136/heartjnl-2014-305538
9. Ali MT, Yucel E, Bouras S, Wang L, Fei H-W, Halpern EF, et al. Myocardial strain is associated with adverse clinical cardiac events in patients treated with

anthracyclines. *J Am Soc Echocardiogr.* (2016) 29:522– 7.e3. doi: 10.1016/j.echo.2016.02.018

10. Haugaa KH, Smedsrud MK, Steen T, Kongsgaard E, Loennechen JP, Skjaerpe T, et al. Mechanical dispersion assessed by myocardial strain in patients after myocardial infarction for risk prediction of ventricular arrhythmia. *JACC Cardiovasc Imaging.* (2010) 3:247–56. doi: 10.1016/j.jcmg.2009.11.012

11. Kim HM, Cho G-Y, Hwang I-C, Choi H-M, Park J-B, Yoon YE, et al. Myocardial strain in prediction of outcomes after surgery for severe mitral regurgitation. *JACC Cardiovasc Imaging.* (2018) 11:1235– 44. doi: 10.1016/j.jcmg.2018.03.016

12. Phelan D, Collier P, Thavendiranathan P, Popović ZB, Hanna M, Plana JC, et al. Relative apical sparing of longitudinal strain using two-dimensional speckle-tracking echocardiography is both sensitive and specific for the diagnosis of cardiac amyloidosis. *Heart.* (2012) 98:1442– 8. doi: 10.1136/heartjnl-2012-302353

13. Zamorano JL, Lancellotti P, Rodriguez Muñoz D, Aboyans V, Asteggiano R, Galderisi M, et al. 2016 ESC Position Paper on cancer treatments and cardiovascular toxicity developed under the auspices of the ESC Committee for Practice Guidelines: the Task Force for cancer treatments and cardiovascular toxicity of the European Society of Cardiology (ESC). *Eur Heart J.* (2016) 37:2768–801. doi: 10.1093/eurheartj/ehw211

14. Alexandre J, Cautela J, Ederhy S, Damaj GL, Salem J-E, Barlesi F, et al. Cardiovascular toxicity related to cancer treatment: a pragmatic approach to the American and European Cardio-Oncology Guidelines. *J Am Heart Assoc.* (2020) 9:e018403. doi: 10.1161/JAHA.120.018403

15. Delgado-Montero A, Tayal B, Goda A, Ryo K, Marek JJ, Sugahara M, et al. Additive prognostic value of echocardiographic global longitudinal and global circumferential strain to electrocardiographic criteria in patients with heart failure undergoing cardiac resynchronization therapy. *Circ Cardiovasc Imaging.* (2016) 9:e004241. doi: 10.1161/CIRCIMAGING.115.004241

16. Lie ØH, Rootwelt-Norberg C, Dejgaard LA, Leren IS, Stokke MK, Edvardsen T, et al. Prediction of life-threatening ventricular arrhythmia in patients

with arrhythmogenic cardiomyopathy: a primary prevention cohort study. *JACC Cardiovasc Imaging*. (2018) 11:1377–86. doi: 10.1016/j.jcmg.2018.05.017

17. Kirkels FP, Lie ØH, Cramer MJ, Chivulescu M, Rootwelt- Norberg C, Asselbergs FW, et al. Right ventricular functional abnormalities in arrhythmogenic cardiomyopathy: association with life- threatening ventricular arrhythmias. *JACC Cardiovasc Imaging*. (2021) 14:900–10. doi: 10.1016/j.jcmg.2020.12.028

18. Réant P, Hauer AD, Castelletti S, Pantazis A, Rosmini S, Cheang MH, et al. Epicardial myocardial strain abnormalities may identify the earliest stages of arrhythmogenic cardiomyopathy. *Int J Cardiovasc Imaging*. (2016) 32:593– 601. doi: 10.1007/s10554-015-0813-9

19. Richards S, Aziz N, Bale S, Bick D, Das S, Gastier-Foster J, et al. Standards and guidelines for the interpretation of sequence variants: a joint consensus recommendation of the American College of Medical Genetics and Genomics and the Association for Molecular Pathology. *Genet Med*. (2015) 17:405– 23. doi: 10.1038/gim.2015.30

20. Lang RM, Badano LP, Mor-Avi V, Afilalo J, Armstrong A, Ernande L, et al. Recommendations for cardiac chamber quantification by echocardiography in adults: an update from the American Society of Echocardiography and the European Association of Cardiovascular Imaging. *J Am Soc Echocardiogr*. (2015) 28:1–39.e14. doi: 10.1016/j.echo.2014.10.003

21. Voigt J-U, Pedrizzetti G, Lysyansky P, Marwick TH, Houle H, Baumann R, et al. Definitions for a common standard for 2D speckle tracking echocardiography: consensus document of the EACVI/ASE/Industry Task Force to standardize deformation imaging. *Eur Heart J Cardiovasc Imaging*. (2015) 16:1–11. doi: 10.1093/ehjci/jeu184

22. Sugimoto T, Dulgheru R, Bernard A, Ilardi F, Contu L, Addetia K, et al. Echocardiographic reference ranges for normal left ventricular 2D strain: results from the EACVI NORRE study. *Eur Heart J Cardiovasc Imaging*. (2017) 18:833–40. doi: 10.1093/ehjci/jex140

23. Tsugu T, Postolache A, Dulgheru R, Sugimoto T, Tridetti J, Nguyen Trung M- L, et al. Echocardiographic reference ranges for normal left ventricular layer-

specific strain: results from the EACVI NORRE study. *Eur Heart J Cardiovasc Imaging*. (2020) 21:896–905. doi: 10.1093/ehjci/jeaa050

24. Rodríguez-Zanella H, Haugaa K, Boccalini F, Secco E, Edvardsen T, Badano LP, et al. Physiological determinants of left ventricular mechanical dispersion: a 2-dimensional speckle tracking echocardiographic study in healthy volunteers. *JACC Cardiovasc Imaging*. (2018) 11:650–1. doi: 10.1016/j.jcmg.2017.06.015

25. Petersen SE, Khanji MY, Plein S, Lancellotti P, Bucciarelli-Ducci C. European Association of Cardiovascular Imaging expert consensus paper: a comprehensive review of cardiovascular magnetic resonance normal values of cardiac chamber size and aortic root in adults and recommendations for grading severity. *Eur Heart J Cardiovasc Imaging*. (2019) 20:1321–31. doi: 10.1093/ehjci/jez232

26. Ortiz-Genga MF, Cuenca S, Dal Ferro M, Zorio E, Salgado-Aranda R, Climent V, et al. Truncating FLNC mutations are associated with high-risk dilated and arrhythmogenic cardiomyopathies. *J Am Coll Cardiol*. (2016) 68:2440–51. doi: 10.1016/j.jacc.2016.09.927

27. van Rijsingen IAW, Arbustini E, Elliott PM, Mogensen J, Hermans-van Ast JF, van der Kooij AJ, et al. Risk factors for malignant ventricular arrhythmias in lamin A/C mutation carriers: a European cohort study. *J Am Coll Cardiol*. (2012) 59:493–500. doi: 10.1016/j.jacc.2011.08.078

28. Hodgkinson KA, Connors SP, Merner N, Haywood A, Young T-L, McKenna WJ, et al. The natural history of a genetic subtype of arrhythmogenic right ventricular cardiomyopathy caused by a pS358L mutation in TMEM43. *Clin Genet*. (2013) 83:321–31. doi: 10.1111/j.1399-0004.2012.01919.x

29. Bermúdez-Jiménez FJ, Carriel V, Brodehl A, Alaminos M, Campos A, Schirmer I, et al. Novel desmin mutation pGlu401Asp impairs filament formation, disrupts cell membrane integrity, and causes severe arrhythmogenic left ventricular cardiomyopathy/dysplasia. *Circulation*. (2018) 137:1595–610. doi: 10.1161/CIRCULATIONAHA.117.028719

30. Corrado D, Wichter T, Link MS, Hauer RNW, Marchlinski FE, Anastasakis A, et al. Treatment of arrhythmogenic right ventricular cardiomyopathy/dysplasia:

an international task force consensus statement. *Circulation*. (2015) 132:441– 53. doi: 10.1161/CIRCULATIONAHA.115.017944

31. Cadrin-Tourigny J, Bosman LP, Wang W, Tadros R, Bhonsale A, Bourfiss M, et al. Sudden cardiac death prediction in arrhythmogenic right ventricular cardiomyopathy: a multinational collaboration. *Circ Arrhythmia Electrophysiol*. (2021) 14:8509. doi: 10.1161/CIRCEP.120.008509

32. Cadrin-Tourigny J, Bosman LP, Nozza A, Wang W, Tadros R, Bhonsale A, et al. A new prediction model for ventricular arrhythmias in arrhythmogenic right ventricular cardiomyopathy. *Eur Heart J*. (2019) 40:1850–8. doi: 10.1093/eurheartj/ehz103

33. Orgeron GM, te Riele A, Tichnell C, Wang W, Murray B, Bhonsale A, et al. Performance of the 2015 international task force consensus statement risk stratification algorithm for implantable cardioverter-defibrillator placement in arrhythmogenic right ventricular dysplasia/cardiomyopathy. *Circulation*. (2018) 11:e005593. doi: 10.1161/CIRCEP.117.005593

34. Aquaro GD, De Luca A, Cappelletto C, Raimondi F, Bianco F, Botto N, et al. Prognostic value of magnetic resonance phenotype in patients with arrhythmogenic right ventricular cardiomyopathy. *J Am Coll Cardiol*. (2020) 75:2753–65. doi: 10.1016/j.jacc.2020.04.023

35. Segura-Rodríguez D, Bermúdez-Jiménez FJ, Carriel V, López-Fernández S, González-Molina M, Oyonarte Ramírez JM, et al. Myocardial fibrosis in arrhythmogenic cardiomyopathy: a genotype-phenotype correlation study. *Eur Heart J Cardiovasc Imaging*. (2020) 21:378–86. doi: 10.1093/ehjci/j ez277

36. Nagata Y, Wu VC-C, Otsuji Y, Takeuchi M. Normal range of myocardial layer- specific strain using two-dimensional speckle tracking echocardiography. *PLoS ONE*. (2017) 12:e0180584. doi: 10.1371/journal.pone.0180584

37. Büchi M, Hess OM, Murakami T, Krayenbuehl HP. Left ventricular wall stress distribution in chronic pressure and volume overload: effect of normal and depressed contractility on regional stress-velocity relations. *Basic Res Cardiol*. (1990) 85:367–83. doi: 10.1007/BF019 07129

38. Kuwada Y, Takenaka K. Transmural heterogeneity of the left ventricular wall: subendocardial layer and subepicardial layer. *J Cardiol.* (2000) 35:205–18.

39. Teske AJ, Cox MG, De Boeck BW, Doevendans PA, Hauer RN, Cramer MJ. Echocardiographic tissue deformation imaging quantifies abnormal regional right ventricular function in arrhythmogenic right ventricular dysplasia/cardiomyopathy. *J Am Soc Echocardiogr.* (2009) 22:920–7. doi: 10.1016/j.echo.2009.05.014

40. Vitarelli A, Cortes Morichetti M, Capotosto L, De Cicco V, Ricci S, Caranci F, et al. Utility of strain echocardiography at rest and after stress testing in arrhythmogenic right ventricular dysplasia. *Am J Cardiol.* (2013) 111:1344–50. doi: 10.1016/j.amjcard.2013.01.279

**Conflict of Interest:** The authors declare that the research was conducted in the absence of any commercial or financial relationships that could be construed as a potential conflict of interest.

## Supplementary Material

Gene	Protein	p-notation	c-notation	Carrier status	Variant type
DES	Desmin	p.Glu401Asp	c.1203G>C	Heterozygous	Missense
		p.Asp212Ala	c.641A>C	Heterozygous	Missense
FLNC	FilaminC	p.Leu194Profs*52	c.581_599delTGGTGG	Heterozygous	Nonsense
		p.?	c.4288+2T>G	Heterozygous	Nonsense
DSP	Desmoplakin	p.Arg1045*	c.3133C>T	Heterozygous	Nonsense
		p.?	c.1266+1G>A	Heterozygous	Nonsense
		p.Val2567Cysfs*14	c.7697_7698insG	Heterozygous	Nonsense
		p.Arg2284*	c.6850C>T	Heterozygous	Nonsense
		p.Arg160*	c.478C>T	Heterozygous	Nonsense
PKP2	placophilin2	p.Gly548Valfs*15)	c.1643delG	Heterozygous	Nonsense
DSG2	Desmoglein-2	p.Arg292His	c.875G>A	Homozygous	Missense
		p.Arg49His	c.146G>A	Heterozygous	Missense
LMNA	LaminA/C	p.Trp514*	c.1541G>A	Heterozygous	Nonsense
TMEM43	Transmembrane protein 43	p.Ser358Leu	c.1073C>T	Heterozygous	Missense

Supplementary Table 1. List of genetic variants identified among arrhythmogenic cardiomyopathy patients.

GLS Mesocardial n. (%)	Segment	Desmosomal 15, (33.3)	Non-desmosomal 24, (53.3)	Negative 6, (13.3)	p value
Basal	Anterior	-18.4±3.6	-19.4±5.4	-14.9±7.7	0.18
	Anteroseptal	-16.4±5.7	-16.5±5.3	-14.2±4.5	0.63
	Inferoseptal	-13.8±4.4	-14.4±4.9	-15.5±4.6	0.74
	Inferior	-18.1±5.4	-16.9±5.0	-17.0±2.7	0.74
	Inferolateral	-19.0±5.2	-18.9±6.0	-18.8±8.5	1.00
	Lateral	-19.5±4.2	-18.8±6.2	-16.2±6.9	0.49
Mid	Anterior	-17.2±5.0	-15.9±4.8	-11.3±6.0	0.06
	Anteroseptal	-17.0±3.8	-17.3±5.1	-17.0±4.3	0.98
	Inferoseptal	-16.1±4.9	-16.8±5.3	-18.2±4.3	0.70
	Inferior	-17.6±4.4	-18.4±5.3	-18.0±3.5	0.89
	Inferolateral	-18.7±3.8	-18.9±4.6	-17.8±6.4	0.88
	Lateral	-18.1±3.9	-17.0±4.9	-14.4±4.5	0.26
Apical	Anterior	-16.4±5.0	-14.7±4.4	-13.8±4.0	0.42
	Anteroseptal	-19.1±7.0	-16.4±5.5	-18.3±4.8	0.37
	Inferoseptal	-20.3±7.3	-18.8±5.4	-17.3±6.8	0.58
	Inferior	-20.6±5.6	-21.3±5.2	-21.6±4.3	0.9
	Inferolateral	-19.6±4.9	-18.2±4.8	-18.2±6.2	0.68
	Lateral	-18.2±4.8	-15.5±5.9	-11.4±5.9	0.08
GLSmeso (%)	—	-17.7±3.1	-17.3±3.3	-16.6±2.9	0.79

Supplementary Table 2. Comparative Mesocardial global and regional Longitudinal Strain analysis among genetic groups. GLS = global longitudinal strain.

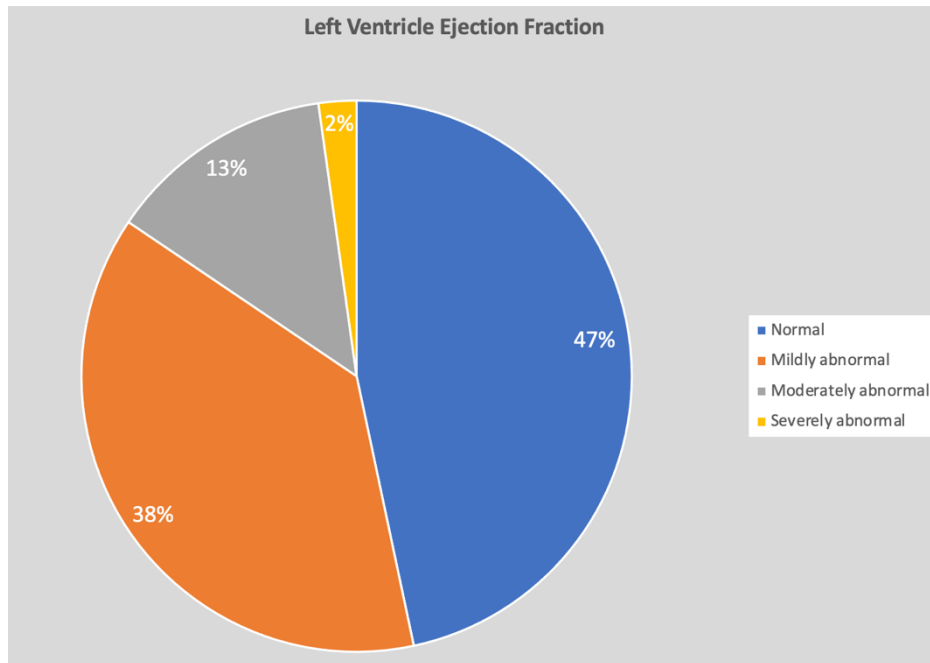


GLS Epicardial n, (%)	Segment	Desmosomal 15, (33.3)	Non-desmosomal 24, (53.3)	Negative 6, (13.3)	p value
Basal	Anterior	-17.2±3.3	-18.3±5.2	-13.5±6.6	0.11
	Anteroseptal	-16.2±5.4	-16.6±5.2	-13.8±4.2	0.52
	Inferoseptal	-14.4±4.6	-14.5±4.5	-15.3±5.4	0.91
	Inferior	-17.9±4.9	-16.5±5.0	-16.4±2.6	0.64
	Inferolateral	-18.0±5.1	-18.3±5.8	-17.9±9.1	0.98
	Lateral	-18.1±4.3	-17.1±5.9	-15.0±6.9	0.51
Mid	Anterior	-16.1±4.8	-14.6±4.5	-9.9±5.1	0.03
	Anteroseptal	-15.0±4.0	-15.7±4.7	-14.9±4.0	0.85
	Inferoseptal	-15.6±4.4	-16.1±5.3	-17.5±4.1	0.71
	Inferior	-17.0±4.2	-17.9±5.3	-17.7±3.4	0.86
	Inferolateral	-16.7±3.2	-17.7±4.6	-17.0±6.6	0.81
	Lateral	-16.6±4.3	-15.4±4.6	-13.2±4.6	0.30
Apical	Anterior	-13.0±4.8	-11.7±4.3	-9.5±3.3	0.26
	Anteroseptal	-14.6±5.9	-12.9±4.4	-13.4±4.2	0.59
	Inferoseptal	-16.6±6.3	-15.7±4.7	-13.9±5.3	0.57
	Inferior	-17.0±4.8	-18.0±4.7	-17.0±3.6	0.67
	Inferolateral	-15.5±4.3	-14.8±4.1	-14.5±5.6	0.86
	Lateral	-14.7±4.5	-12.8±5.1	-8.6±5.7	0.065
GLS <sub>epi</sub> (%)	—	-15.8±2.8	-15.8±3.2	-14.7±2.5	0.7

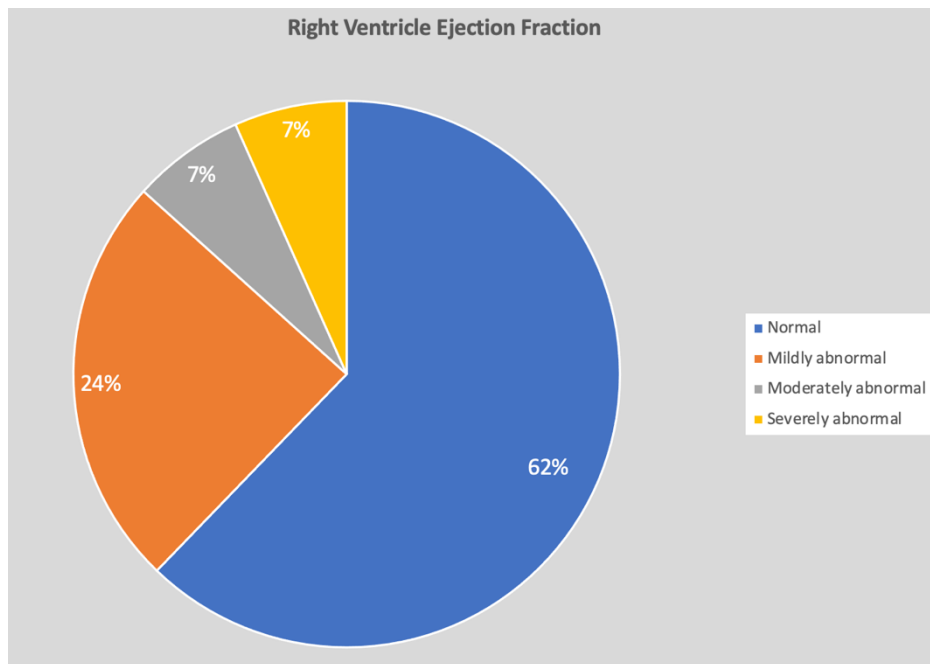
Supplementary Table 3. Comparative Epicardial global and regional Longitudinal Strain analysis among genetic groups. GLS = global longitudinal strain.

GLS Endocardial n, (%)	Segment	Desmosomal 15, (33.3)	Non-desmosomal 24, (53.3)	Negative 6, (13.3)	p value
Basal	Anterior	-19.7±4.1	-20.6±5.7	-16.5±9.0	0.30
	Anteroseptal	-16.6±6.2	-16.6±5.7	-14.8±4.7	0.77
	Inferoseptal	-13.3±4.4	-14.5±5.5	-15.8±3.8	0.56
	Inferior	-18.3±6.0	-17.4±5.6	-17.6±3.5	0.87
	Inferolateral	-20.2±5.7	-19.6±6.4	-19.7±8.0	0.95
	Lateral	-20.9±4.3	-20.7±6.8	-17.5±6.9	0.46
Mid	Anterior	-19.4±3.7	-19.2±5.8	-19.6±4.8	0.99
	Anteroseptal	-18.5±5.5	-17.4±5.3	-12.9±7.2	0.12
	Inferoseptal	-16.8±5.5	-17.6±5.3	-18.8±4.7	0.71
	Inferior	-18.3±4.9	-19.0±5.4	-18.4±3.8	0.91
	Inferolateral	-20.8±4.8	-20.2±4.9	-18.7±6.2	0.70
	Lateral	-19.7±3.9	-18.7±5.4	-15.8±4.5	0.26
Apical	Anterior	-21.5±5.9	-19.2±5.2	-20.1±5.6	0.44
	Anteroseptal	-25.7±8.5	-21.6±7.5	-25.7±5.8	0.21
	Inferoseptal	-25.7±8.9	-23.2±7.3	-22.4±9.2	0.58
	Inferior	-26.0±6.9	-25.7±6.4	-28.3±6.7	0.70
	Inferolateral	-25.3±5.9	-22.8±6.1	-23.6±6.9	0.47
	Lateral	-23.1±5.7	-19.2±7.5	-15.8±6.8	0.07
GLS <sub>endo</sub> (%)	—	-20.0±3.3	-19.1±3.7	-18.5±3.8	0.62

Supplementary Table 4. Comparative Endocardial global and regional Longitudinal Strain analysis among genetic groups. GLS = global longitudinal strain.



Supplementary Figure 1. Left Ventricular ejection fraction distribution according to Cardiac Magnetic Resonance.



Supplementary Figure 2. Right Ventricular ejection fraction distribution according to Cardiac Magnetic Resonance.



