Tras ello, el mismo dedo puede levantar el ligamento arcuato para introducir debajo un dilatador cervical o pinza maleable que quede dispuesta entre aorta y el propio ligamento. El plano en el que queda situado el protector es lábil, poco resistente, dato que nos sirve para conocer la zona en la que queda alojada la pinza. Al contrario, las caras laterales aórticas, se encuentran firmemente adheridas a la cara posterior diafragmática.

El hiato esofágico se cierra detrás del esófago, incluyendo la fascia diafragmática y el peritoneo.

Tras esto, podemos unir el fascículo frenoesofágico posterior con la fascia preaórtica a nivel del ligamento arcuato medio, y después se hace lo propio con el fascículo frenoesofágico anterior, por debajo del nivel de la sutura anterior, y sobre el mismo ligamento arcuato. En conjunto, quedan aplicadas dos lineas de suturas en ambas membranas frenoesofágicas.

Se anudan progresivamente las suturas antes colocadas, a la vez que se mide la presión del esfínter esofágico inferior. Si la presión llega a 40 =

mm. de Hg. o más ,no se añaden nuevas suturas, = mientras que si la presión resulta menor, se anu-= dan tantas como sean necesarias.

Normalmente es suficiente con tres hileras dobles, en cuyo caso, se dejan unos tres centímetros de esófago infraabdominal.

Una vez que se han anudado todos los puntos no= se deben superar los 50 mm. de Hg.

En el apartado de la discusión, VELASCO y HILL= (1.982), demuestran por tránsito de trazadores isotópicos que se consigue una adeucada barrera mecánica que previene el reflujo y alivia los síntomas previos, aun cuando existieran transtornos= de la motilidad esofágica o enlentecimiento del vaciado gástrico.

Lo fundamental es construir un esfínter esofágico inferior rehabilitado, sin el cual, la intervención fracasa. De ahí la importancia de las medidas manométricas realizadas durante la interven-== ción.

De la misma forma, cuando la manometría no se = aplica durante la intervención, los resultados a = largo plazo son deficientes en el 4,1 % de pacientes operados, mientras que,cuando se mide la pre-= sión del esfínter inferior, los malos resultados = representaron prácticamente el 0 %.(RUSSELL,1.983).

La funduplicatura de NISSEN presenta muy pocas= recurrencias (13 % a los cinco años, según MOKKA, 1.977), mientras que la alteración postoperatoria= más frecuente es la repleción gaseosa (WOODWARD , 1.971). Cuando el proceder de NISSEN no se muestra eficaz, las gastropexia posterior de HILL, obtiene resultados satisfactorios en la reoperación,según el mismo HILL (1.979).

En la esofagitis péptica con estenosis también= se ha mostrado muy resolutiva la técnica de HILL . Se asocia a la reducción de la hernia, si la había, al refuerzo del esfínter esofágico inferior y la = dilatación sistemática de la estenosis (HILL, == 1.970).

A remolque de HILL, otros autores han corroborado sus resultados, bien tras introducir modificaciones varias (VANSANT, 1.976), con objeto de =

impedir una posible lesión del tronco celíaco o = de la aorta, y para crear una segunda lazada en = torno a la unión esofagogástrica, o para combinar la a una funduplicatura de NISSEN (KAMINSKI, 1.977; GREGORIE, 1.984), uniendo los dos conceptos anti-= rreflujo más importantes de la cirugía.: La posición intraabdominal del segmento esofágico dis-= tal y la creación de un mecanismo valvular en la = unión esofagogástrica.

MAHER ,HOLLENBECK y WOODWARD (1.978) obtienen mejores resultados con la técnica de HILL que con = las funduplicaturas, al no encontrar,con la gas-= tropexia posterior, ninguna de las molestas com-= plicaciones propias de las valvuloplastias.

Los mismos autores, no aconsejan la gastropexia posterior de HILL en pacientes con esofagitis complicada, como en la úlcera de BARRETT,las estenosis esofágicas,la esofagitis alcalina, la cirugía= hiatal previa o la estenosis fibrótica transmural.

Según opinión de HERMRECK (1.980), la técnica= de HILL satisface varios criterios de interés en = una intervención quirúrgica, a saber.: Que sea simple, que tenga efectos colaterales mínimos, que =

tenga un efecto permanente (en este caso, que impida el reflujo de forma estable) y que se pueda realizar por la vía que estudie otras situaciones patológicas simultáneamente (en patología digestiva, vía abdominal).

Uno de los inconvenientes más invocados para esta técnica es la dificultad para localizar el ligamento arcuato medio, especialmente en el obeso. Para discutirlo, WARSHAW (1.982) describe la forma más elemental de identificar el ligamento arcuato de forma digital, obteniendo buenos resultados, incluso con médicos en formación quirúrgica.

DEMEESTER (1.974) no obtiene tan buenos resultados con las gastropexia posterior como con las técnicas de NISSEN o de BELSEY, quizás, afirma el propio HILL (RUSSELL, 1.983) por no emplear manometría esofágica, por canalizar el esófago con sondas demasiado gruesas o por acortar extraordinariamente los seguimientos (media de tres meses).

En fín , las complicaciones de la gastropexia al ligamento arcuato medio del diafragma son muy raras, aunque se pueden encontrar hemorragias por

lesión del tronco celíaco, desgarro esplénico, perforación esofágica y disfagia que precise dilatación. El sangrado del tronco celíaco se debe a la existencia de pequeñas ramas diafragmáticas inferiores difíciles de disecar (cuatro casos de hemorragia intensa, pero coercible, en el transcurso de 500 operaciones ; 0,8 %.HILL, 1.979).

8.- Gastropexia posterior de THOMAS.:

Es una variación de la gastropexia posterior = de HILL (1.966). El mismo THOMAS (1.973) suele emplear con más confianza la fijación al ligamento= arcuato medio del diafragma aunque le achaca una considerable dificultad técnica.

Con objeto de evitar lesiones de los troncos vagales y facilitar la manipulación del hiato esofágico en estos pacientes, que suelen ser obesos,realiza THOMAS la fijación de las membranas frenoesofágicas posteriores al margen hiatal esofágico inferior, varios centímetros por encima del ligamento arcuato medio.

La fijación del esófago inferior conduce a los= mismos resultados que la técnica de HILL, en lo= que se refiere a la eficacia de la operación, disminuyendo las lesiones vagales y los riesgos qui-= rúrgicos.

Por su simplicidad y eficacia, se puede asociar a la miotomía de HELLER, tras realizar un NISSEN = laxo al esófago, en el tratamiento de la Acalasia esofágica. (ARCELUS IMAZ, 1.985).

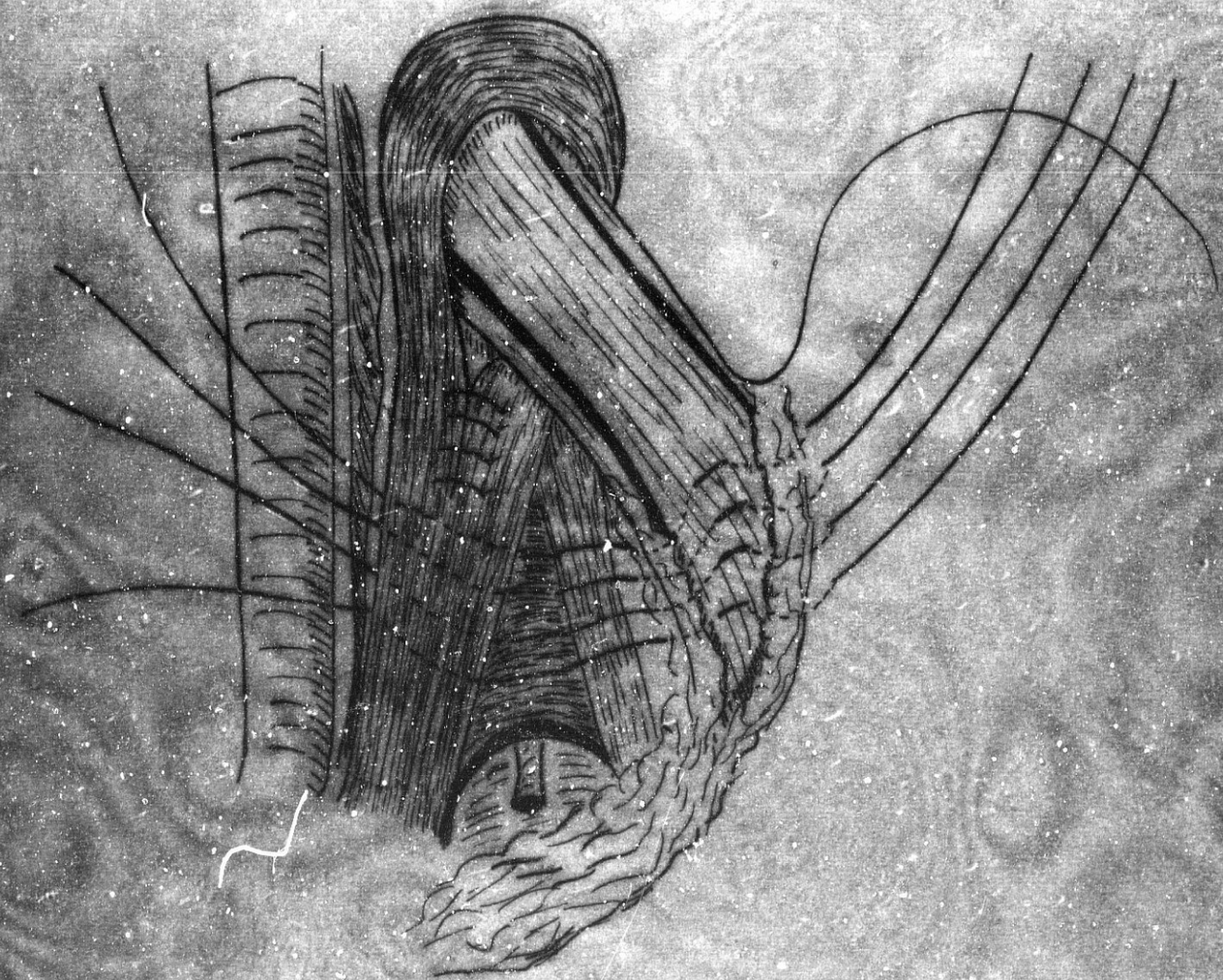

THOMAS

CAPITULO III

MATERIAL Y METODO

La zona posterior de la membrana frenoesofágica es uno de los principales métodos de fijación naturales del esófago ,a nivel abdominal (HILL,1.967). El borde caudal de esta membrana coincide con el límite superior del hiato aórtico del diafragma.

Los estudios precedentes señalaban cuál era la disposición del hiato aórtico y cuáles eran las estructuras que lo limitaban desde el punto de vista anatómico, así como su importancia en el desarrollo de las hernias de hiato,del reflujo gastroesofágico y del síndrome de compresión extrínseca del tronco celíaco.

El hiato aórtico del diafragma está enmarcado por el Ligamento Arcuato Medio (L.A.M.), el cual representa su parte más sólida y consistente. No es de extrañar,entonces, que algunos métodos quirúrgicos que fijan la unión gastroesofágica a la zona más dorsal del diafragma se sirvan del mismo para obtener una fijación fiable.

Sin embargo,al estudiar esta zona para observar las fijaciones del esófago abdominal al diafragma, nos llamó la atención la enorme variabilidad anatómica de la misma y la dificultad que existía en

sistematizar las estructuras implicadas y en relacionarlas con la fisiología normal del esófago terminal.

Nuestro objetivo era doble.En primer lugar, hacer un estudio estructural histológico para compararlo con los hallazgos macroscópicos encontrados en fetos y en adultos humanos. En segundo, y simultáneamente, comprobamos las posibilidades técnicas de acceder al ligamento arcuato medio,in vivo,tras= idear un modelo experimental en perros, pero sin = intención de establecer la eficacia de la gastropexia posterior de HILL al ligamento arcuato medio.

En este último objetivo, aunque disponíamos de control radiológico y pHmétrico, no podíamos eva-= luar los resultados,pues la calificación de cual-= quier proceder quirúrgico necesita un periodo de = latencia suficientemente largo como para que se pudieran manifestar los efectos indeseables de la= intervención o, en su caso, las recidivas patológicas, así como otras complicaciones colaterales.

M A T E R I A L Y M E T O D O

A. DISECCION DE CADAVERES ADULTOS.

Hemos realizado 19 disecciones de cadáveres en= autopsias forenses y clínicas con el siguiente método.:

1.- Se abre la cavidad torácica y la abdominal por la técnica de VIRCHOW o de MATA,las cuales respetan las inserciones diafragmáticas posteriores.

2.- Se secciona el ligamento triangular = del hígado, se retrae el lóbulo hepático izquierdo hacia la derecha y se inspecciona el esófago abdominal, respetando las membranas frenoesofágicas = que permanecen intactas,así como los ligamentos = gastrofrénicos y gastrohepáticos.

3.- a) cuando no es posible eviscerar = ningún órgano,especialmente en autopsias forenses, se alcanza el L.A.M. por tres vías.:

a) 1.- Vía retrorrenal izquierda.

Se despega el ángulo esplénico del colon.Por disección roma,para no lesionar la fascia muscular = diafragmática,se levanta el riñón izquierdo y la = suprarrenal correspondiente, la cual suele estar = adherida con cierta firmeza a la cara diafragmática inferior. Se levantan ambos sirviéndonos de su hilio como eje hasta llegar al pilar izquierdo= del diafragma, a nivel de la salida de la arteria= renal izquierda. Ascendiendo sobre el pilar iz-= quierdo diafragmático, se suele encontrar primero una arteria diafragmática inferior izquierda, = debajo de la cual se encuentra el L.A.M.

Delimitada la cara izquierda del L.A.M. se libera la cara anterior aórtica, comenzando por el == tronco celíaco para llegar a la arteria mesentérica superior. Inmediatamente caudal a ésta se en-= cuentra la vena renal izquierda, que impide la disección más inferior de la aorta.

b) 2.- Vía transmesocólica.

Se abre un ojal en el delantal de los epiplones a la altura de la zona media de la rodilla de la =

curvatura mayor gástrica. Ya en la transcavidad de los epiplones se busca el borde superior pancreático ,donde corre la arteria esplénica,generalmente situada en la cara posterior de este borde.

Se sigue la arteria esplénica, en sentido craneal hasta localizar el tronco celíaco, e inmediatamente encima palpamos el L.A.M. Primero se continúa el mismo plano de despegamiento levantado en el margen izquierdo del L.A.M., para seguir hacia el lado derecho y hacia arriba,liberando toda la cara craneal del tronco celíaco.

a) 3.- Vía gastrohepática.

Suele ser una vía muy ardua por la dificultad que representa el manejo del hígado y la separación gástrica de forma simultánea para que nos permitan la disección del L.A.M.

La palpación no sirve de ayuda, por lo que se debe de progresar muy lentamente para no lesionar ninguna rama del tronco celíaco o diafragmática.

Este es el último paso de la disección pues las otras dos vías facilitan extraordinariamente ésta.

Cuando no podemos completar alguna de las vías= precedentes, como en casos de pancreatitis crónica en los que la vía cavitaria se torna muy revesada, se procede a localizar el hilio hepático,espacio = portal, donde discurre la arteria hepática,la cual vamos disecando en sentido craneal,hasta abocar a la bifurcación de las arterias hepática y esplénica o trifurcación, en menos casos, de las tres ramas terminales del tronco celíaco, hasta llegar al L.A.M.

El objeto de esta vía es apreciar el pilar derecho del diafragma y las fibras musculares que = desde él cruzan al pilar izquierdo, así como para determinar el origen y dirección del músculo sus-= pensorio del duodeno o músculo de TREITZ.

Esta visión generalmente está oculta por la arteria hepática y,sobre todo, por la vena Porta.Por ello, es necesario terminar la disección seccionando la misma lo más cerca posible del hilio hepático.

b) Cuando la autopsia no es forense, sino= clínica, podemos eviscerar,ocasionalmente,hígado y bazo.En este caso la disección se simplifica al =

limitarnos a dos vías. En ambas, los tiempos pre-= vios son la evisceración de ambos órganos. Si las= adherencias lo permiten,la disección será roma, = sobre todo a nivel de las fijaciones frenoespléni- cas.

Tras seccionar el ligamento triangular,nos ase- guramos de cortar el ligamento gastrohepático y = esofagohepático, muy cerca del hígado, e identifi- camos todas las uniones establecidas entre hígado= y esófago abdominal.Tras esto, cortamos el liga-= mento suspensorio del hígado, liberamos las numero sas adherencias que suelen existir entre hígado y hemidiafragma derecho, para concluir pinzando = las venas suprahepáticas.

Se debe poner atención en no lesionar la vena = cava inferior en su trayecto parahepático,por lo= que el siguiente paso consiste en seccionar y pin- zar los componentes del hilio hepático, tras lo = cual levantamos el hígado, quedando tan sólo adhe- rido a la vena cava inferior, de la cual se libera por disección roma.

b) 1.- Vía gastrohepática.

Facilitada por la evisceración hepática.Se empieza disecando la arteria hepática, hasta que nos conduzca al tronco celíaco.Sobre él identificaremos el L.A.M.

Por la vertiente derecha del tronco celíaco disecamos el pilar derecho del diafragma hasta llegar a la vena renal izquierda, al cruzar sobre la aorta.

Para continuar en sentido caudal, separamos el riñón y suparrenal derecha de la celda renal y,sin lesionar su hilio, podremos levantar la vena cava inferior. A sus espaldas continuaremos la disección del pilar derecho del diafragma.

b) 2.- Vía retrorrenal izquierda.

La disección del pilar izquierdo del diafragma se encara,como en las autopsias forenses,liberando el ángulo esplénico del colon,prolongando hasta donde sea necesario en el colon descendente.

Para facilitar el despegamiento renal de su le-

cho,se extirpa el bazo tras separar,por disección= roma,las fijaciones frenoesplénicas.

Finalmente, se levanta el riñón y suprarrenal = izquierdos y, tomando como plano de despegamiento= la cara renal dorsal, se diseca el hilio y tras él se identifica el pilar izquierdo diafragmático.

En sentido ascendente se libera el tejido conectivo y neural periaórtico hasta llegar al L.A.M,y al tronco celíaco disecado anteriormente.

Tanto en las autopsias clínicas como forenses = realizadas según estas vías, se consigue no dis-= torsionar el esófago abdominal,se conservan todas sus fijaciones naturales, se mantienen sus dimen-= siones habituales y no es sometido a compresión o tracción.

B. DISECCION DE FETOS

Han sido disecados 15 fetos humanos de edades gestacionales comprendidas entre los siete y los nueve meses. Se efectuaron durante autopsias clínicas para diagnosticar posibles causas de muerte fetal, intra y extrauterina.

Las autopsias clínicas fetales condicionan la disección del L.A.M. o del diafragma pues el anatomopatólogo trabaja en todo el abdomen y tórax, en donde debe tomar piezas de biopsia para su valoración ulterior, incluyendo timo, pulmones, riñones, glándulas suprarrenales, bazo e hígado.

Esta disección, no sujeta a rígidos condicionamientos anatómicos, deteriora muchos de los campos de nuestro interés, dificultando extraordinariamente el reconocimiento de estructuras siempre difíciles de disecar, como las ramas del tronco celíaco o las membranas frenoesofágica y gastrohepática.

Afortunadamente, en algunos casos se nos permitió conservar todo el feto, esceptuando las muestras tomadas por el anatomopatólogo, para proceder a su fijación y estudio posterior, por cortes histológicos seriados.

La fijación del feto se realizó por inclusión en formol tamponado al 10 %, durante siete a quince días, tras los cuales se realizaba la disección fina del L.A.M. siguiendo las vías b) 1 y b) 2 descritas anteriormente para el adulto, ya que la hepatectomía es un paso previo iniciado en la toma rutinaria de biopsias.

Al tratarse de estructuras muy lábiles, la fijación les confería cierta resistencia, resultando una disección más segura.

Finalmente, al tratarse de fetos de "uso exclusivo" para este trabajo de doctorado, evisceramos todos los órganos, tanto macizos como huecos, de la zona infradiafragmática, respetando exclusivamente el diafragma, aorta abdominal, vena cava inferior, esófago distal y zona de transición esofagogástrica.

Una vez finalizado el estudio anatómico global e in situ, se extirpa todo el diafragma en conjunto para estudiar su cara torácica.

La exéresis del diafragma de los fetos se realiza siguiendo los tiempos señalados a continuación.:

1.- Se extirpan pulmones y corazón en blo-= que, si es posible,seccionando el pericardio parietal= cerca de su fijación craneal,en la raíz de los grandes = vasos mediastínicos. En todo caso, se debe respetar = el pericardio parietal fijo a la fascia diafragmática= superior, en la región anterior y media del cuerpo muscular diafragmático.

2.- Se seccionan en conjunto, esófago torácico y aorta ,justo debajo de la bifurcación traqueal.

3.- Se despega la cara posterior de la aorta de su lecho vertebral y , siguiendo este plano de despegamiento, se continúa en sentido caudal hasta llegar= al diafragma, a nivel del hiato aórtico.

4.- Se despega o secciona la pars esternal = del diafragma , a la vez que prolongamos la sección a = derecha e izquierda en torno a la arcada costal hasta = alcanzar el arco diafragmático para el músculo psoas.

5.- Continuamos la disección del plano posterior de la aorta torácica en dirección al arco del == psoas a punta de tijera,pues las fijaciones son muy = fuertes.

6.- La pieza sólo queda unida al tronco por la aorta abdominal y vena cava inferior que vamos despegando por su cara posterior hasta la bifurcación iliaca, en donde las seccionamos y nos hacemos con la pieza del diafragma,esófago tóracoabdominal, aorta,vena cava inferior y zona proximal del estómago.

Una vez que el bloque era estudiado desde el punto= de vista macroscópico se preparaba la pieza para su = estudio histológico, incluyéndola en parafina durante = una semana, para hacer cortes longitudinales o transversales.

En cinco fetos se realizaron cortes transversales a dos niveles.: Hiato esofágico e hiato aórtico. En estos se conseguía englobar la región celíaca.

En diez fetos los cortes fueron longitudinales, en = la zona medial,incluyendo ambos hiatos,región celíaca y esófago abdominal. Puesto que las piezas resultantes = eran muy voluminosas se embebían en bloques de parafina de forma manual, para ser tincionados y fijados en porta objetos de tamaño tres veces los normales, con hematoxilina-eosina y tricrómico de MASSON,para observar tejido conjuntivo y fibras musculares.

C ESTUDIO DE FETOS DE PERRO.

Aunque los estudios esofagogástricos realizados hasta la actualidad en perros no han sido suficientemente contrastados con el humano (BUSCH,1.980),obtuvimos doce fetos de perro (raza híbrida) para ser sometidos a estudio histológico y comparar los hallazgos con los observados en el humano.

Los fetos tenían una longitud vértex-pliegue interglúteo de 8-10 centímetros, correspondiendo a estadios bastante avanzados del desarrollo.

Se introducían,in toto, en una solución de formol tamponado al 10 % durante siete días.

Una vez fijados realizamos cortes transversales de tórax y abdomen a tres niveles.:

Primer nivel.: Desde el quinto espacio intercostal anterior hasta apéndice xifoides.

Segundo nivel.: Desde apéndice xifoides hasta últimos cartílagos costales.

Tercer nivel.: Desde cartílagos costales posteriores hasta el ombligo.

En el primer nivel englobamos,además de los lógicos= órganos torácicos, la aorta torácica distal y el extremo inferior del esófago, así como parte de la cúpula = diafragmática.

En el segundo nivel se sitúa el hiato esofágico-frénico y la unión esofagogástrica.

En el tercer nivel,por fín, apreciamos el hiato aórtico del diafragma, la salida del tronco celíaco y,ocasionalmente,la salida de la arteria mesentérica superior.

En cada uno de los tres niveles se realizaron cortes seriados cráneo-caudales,agotando toda la muestra,con= grosores de tres o cuatro micras, tras ser incluidos en parafina. Se tincionaron según la técnica convencional de hematoxilina-eosina.

CH METODO EXPERIMENTAL DE GASTROPEXIA POSTERIOR AL LIGAMENTO ARCUATO MEDIO EN PERROS.

Hemos realizado la técnica de gastropexia posterior= de HILL en 23 perros de raza híbrida, 17 machos y 6 = hembras,siguiendo las pautas descritas a continuación.

1º.- Se anestesian con barbital sódico === v.i.v. y se intuban para mantener expeditas las vías = respiratorias.

2º.- Vía orogástrica se introduce un cateter de pHmetría y se mide el pH a nivel esofágico distal y a nivel gástrico. Previamente se introduce una sonda = orogástrica ,tipo foley,suficientemente gruesa que sirva de guía al cateter.

3º.- Se retira el cateter de pHmetria y se = instilan 100 ml. de una solución de ácido clorhídrico = al 0,1 N (pH 1-1,5).

4º.- Se vuelve a introducir el cateter hasta que quede fijo en el esófago distal.Para evitar capilarización se retira la sonda guía hasta el esófago torácico (20 cm. desde la arcada dentaria).

5º.- Con un amplio manguito de presión arterial convencional, tipo BRESCO, se rodea el abdomen del animal a nivel subxifoideo, se pone en posición de TRENDELEMBURG (60 cm. de diferencia caudo-craneal) y se aumenta progresivamente la presión del manguito, hasta llegar a los 150 mm. Hg.

6º.- Se mide el pH del esófago en cada una de las situaciones mencionadas. Primero sólo en TRENDELEMBURG y después en sucesivos aumentos de la presión del maguito.

7º.- Tras retirar el cateter de pH se introduce una papilla de bario hasta el estómago, para realizar un control radiológico en posición de TRENDELEMBURG.

8º.- Volviendo a la posición de decúbito habitual, se realiza una laparotomía media xifopubiana. Se secciona el ligamento suspensorio del lóbulo izquierdo del hígado y se separan los lóbulos izquierdo y medial.

9º.- El resto de intervención se lleva a cabo según las pautas expuestas por HILL y recogidas en otro lugar de esta memoria de doctorado.

En la zona de sutura se pinza una grapa radioopaca.

10º.- Se vuelve a medir el pH, tanto en horizontal como en TRENDELENBURG, así como tras la instilación de 100 ml. de ácido clorhídrico al 0,1 N y con hiperpresión abdominal.

11º.- Se realizan diversas proyecciones radiológicas, con papilla de bario,en TRENDELEMBURG y bajo hiperpresión abdominal.

Durante los días siguientes se controla la ingesta del animal, administrándole primero alimentos blandos , hasta llegar a una comida normal.

Los animales que sobrevivieron fueron sacrificados a las dos o tres semanas de la intervención, para estudiar las fijaciones esofagogástricas tras la intervención y las posibles lesiones asociadas.

CAPITULO IV

RESULTADOS

R E S U L T A D O S

A DISECCION DE CADAVERES ADULTOS.

Cuando se estudia la anatomía de cualquier territo-= rio es frecuente encontrar gran número de variantes ,que suelen afectar a los detalles, aunque permanecen inmutables unas características generales o unos= pocos esquemas comunes. La anatomía del Ligamento Arcuato Medio (L.A.M.) no es una escepción.

El ligamento arcuato medio determina la unión más = rígida y estable entre los dos pilares diafragmáticos , por delante de la aorta abdominal.

Puede estar constituido por fibras de tejido conectivo denso,bastante anchas en sentido craneocaudal, por = el refuerzo tendinoso de la inserción muscular de las = fibras vertebrales de uno o de ambos pilares, aunque= generalmente sea el izquierdo,o por el entrecruzamiento= craneocaudal y lateromedial de las fibras muscuiares = de los dos pilares.

Suele servir de marco superior a la salida del tronco celíaco y al origen de dos arterias diafragmáticas = inferiores, izquierda y derecha. Aunque se suelen encontrar naciendo debajo del L.A.M., no es raro encontrar-= las al mismo nivel del ligamento e incluso por encima, describiendo entonces un trayecto curvilíneo antes de = caminar libremente en la cavidad abdominal.

En las descripciones que siguen hemos querido no = modificar un patrón general de la anatomía del diafragma, para hacer hincapié en los detalles que afectan = exclusivamente al L.A.M. De la misma forma, los esque-= mas gráficos sólo disciernen la zona medial del hiato esofágico y del hiato aórtico del diafragma.

CADAVER 1º.: Varón. 78 años.

El hiato esofágico está formado por las fibras ascendentes del pilar derecho,en este mismo margen, y por = las descendentes del mismo pilar, en el margen izquierdo. Una vez que las descendentes han rodeado el hiato = esofágico se introducen en la profundidad del pilar derecho.

El pilar izquierdo aporta fibras profundas al margen homólogo del hiato esofágico.

Entre pilar izquierdo y fibras descendentes del derecho se limita un espacio triangular de vértice superior. Se encuentra cubierto por tejido conectivo denso y por tejido ganglionar neural.

Entre pilar izquierdo y fibras descendentes del derecho se establece una conexión, no sólo conjuntiva, sino también muscular, a expensas del pilar izquierdo del = diafragma.

Así pues, el L.A.M. está constituido por fibras musculares del pilar izquierdo sobre la aorta, por su refuerzo tendinoso y por tejido conjuntivo denso situado= encima.

FOTOGRAFIA 1.CADAVER 1º.

La pinza se encuentra alojada en el hiato aórtico del diafragma, de donde se ha resecado la aorta abdominal.

Sobre ella, se han conservado las fibras paramediales del diafragma junto al tejido ganglionar y conectivo yuxtaceliaco.

El pilar derecho del diafragma se dirige hacia = la línea media, recibiendo las fibras descendentes= del margen hiatal esofágico izquierdo.

El indicador azul se encuentra en el borde inferior del hiato esofágico,tras resecar todos los órganos digestivos.

El L.A.M. se aprecia sobre la pinza y debajo del tejido neurofibroso.

CADAVER I

CADAVER 2º.: Varón.59 años.

El hiato esofágico está formado por el pilar derecho del diafragma. Sus fibras descendentes,por el margen izquierdo del hiato, se introducen en la profundidad del pilar propio.

El pilar izquierdo contribuye con un fascículo de fibras profundas e intermedias a formar el margen derecho del hiato esofágico. El resto del paquete muscular izquierdo forma la parte más profunda del margen colateral izquierdo.

El L.A.M. está constituido por el entrecruzamiento de las fibras musculares de ambos pilares y,sobre todo, por la inserción tendinosa de los dos. Su forma no es de ángulo diedro simple. En realidad, las fibras tendinosas del pilar derecho están más elevadas, son más ventrales, que las del pilar izquierdo. De ahí que el L.A.M. tenga un doble plano de orientación.

En este caso no encontramos tejido conjuntivo ventral al L.A.M. , y sin embargo, su consistencia es muy fuerte. No permite su desplazamiento ni su deformación hacia arriba o hacia delante,aunque tiene cierta holgura lateral. La aorta está separada del L.A.M. por tejido conectivo laxo y fácilmente despegable.

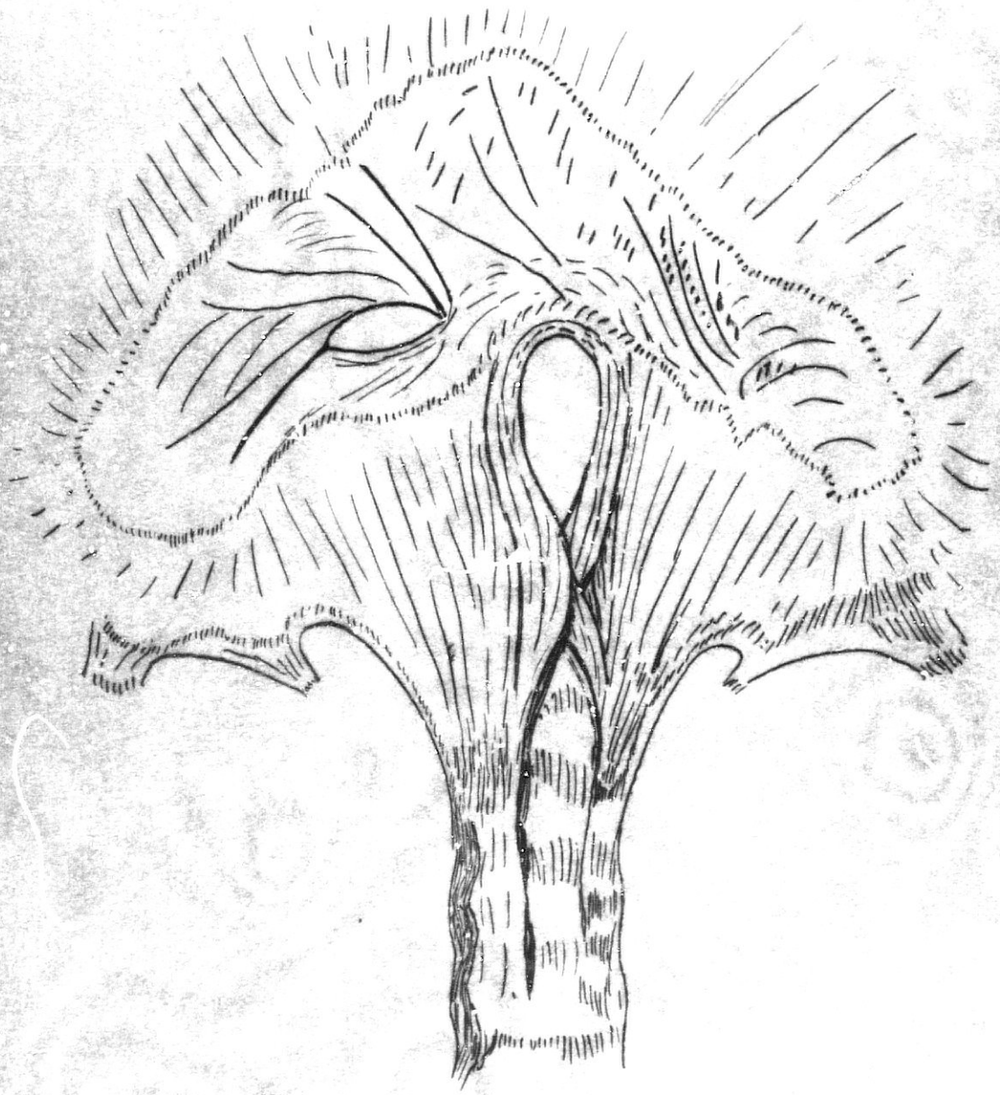

CADAVER II

CADAVER 3º.: Varón. 30 años.

El hiato esofágico está formado exclusivamente por = las fibras musculares procedentes del pilar derecho,merced a sus fibras ascendentes,por el margen derecho, y a las descendentes por el izquierdo.

El pilar izquierdo está muy lateralizado hacia arriba y a la izquierda o afuera. Deja así un espacio triangular libre de fibras musculares superficiales, de = vértice superior y lateral al hiato esofágico.

En el plano abdominal, este triángulo está cubierto= por fibras conjuntivas densas y neurales.En el plano = profundo,hacia la cara torácica,se originan fibras musculares que ingresan en el margen izquierdo del hiato = esofágico y se incoroporan a la masa muscular del hemidiafragma izquierdo.

El borde más caudal del L.A.M. está integrado por fibras francamente tendinosas, por su aspecto y resistencia, quedando fuertemente adherido a las caras laterales de la aorta. Esto condiciona una dificultad para = progresar por disección desde el abdomen al tórax, cuando corremos por las caras laterales de la aorta.

CADAVER III

CADAVER 4º.: Varón 53 años.

El hiato esofágico lo limitan las fibras ascendentes y descendentes del pilar derecho del diafragma.Las descendentes se hacen mediales en el pilar derecho.

Las fibras musculares del pilar izquierdo se lateralizan hacia arriba y afuera. Entre las descendentes del pilar derecho y las ascendentes del izquierdo se limita un gran triángulo de vértice superior,cuyo extremo craneal está redondeado por fibras profundas del pilar izquierdo que se dirigen directamente hacia el borde lateral izquierdo del hiato esofágico.

Este triángulo queda tapizado por una gruesa capa tisular conjuntiva densa que oculta la salida del tronco= celíaco y que incluso se prolonga a la arteria mesentérica superior, confundiéndose con el plexo autónomo celíaco.

El L.A.M. está constituido entonces por el tendón = profundo del pilar izquierdo ,el borde tendinoso de las fibras musculares descendentes del pilar derecho y por= la condensación conectiva que une ambos pilares.

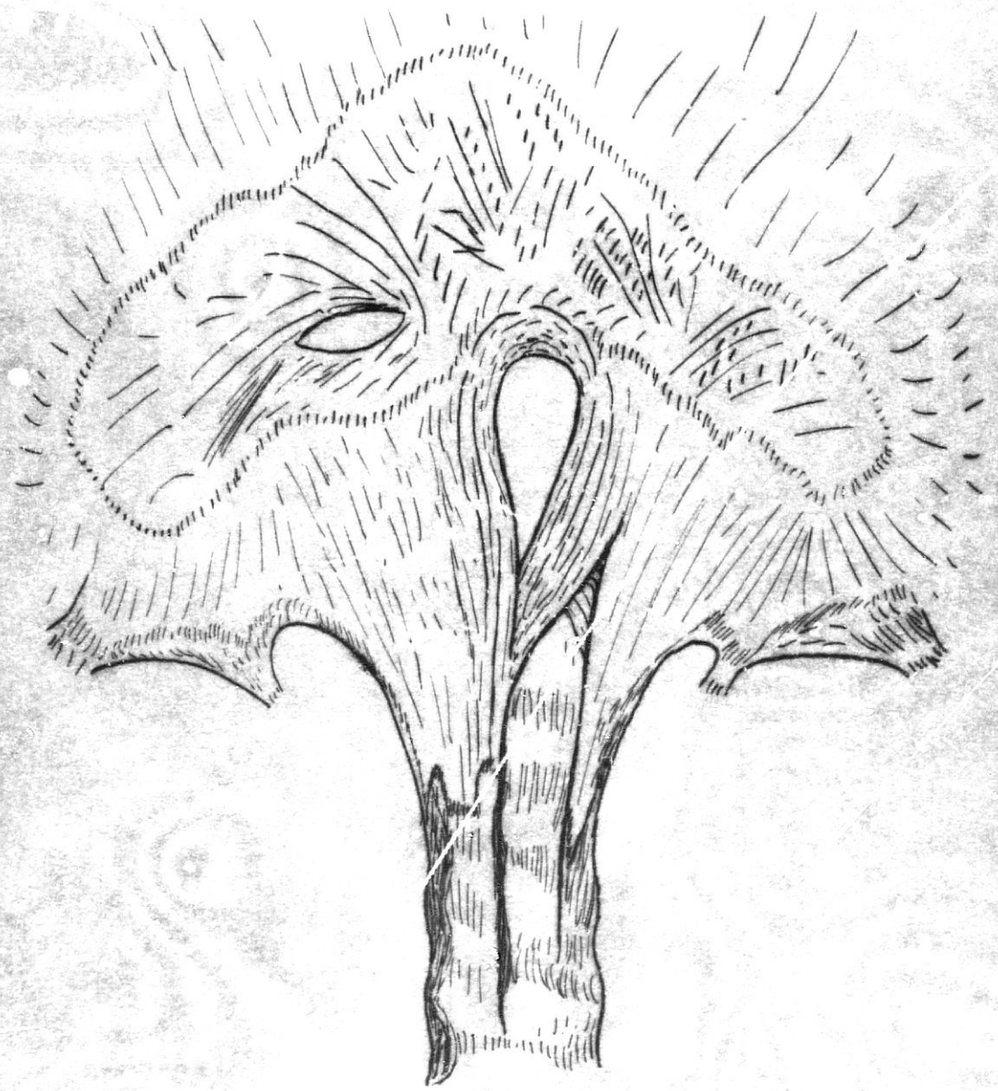

CADAVER IV

CADAVER 5º.: Varón.55 años.

El hiato esofágico está formado por el pilar derecho del diafragma. Las fibras descendentes se hacen profundas en el borde caudal del hiato.

El pilar izquierdo dirige sus fibras,también,hacia el borde izquierdo del hiato, en sentido torácico. Sin embargo, un numeroso paquete de fibras musculares nace justo sobre la aorta en un refuerzo tendinoso que representa al L.A.M. La mayor parte de estas se dirigen hacia arriba y a la izquierda, a la vez que otras se hacen profundas y,cruzando la línea media, ingresan en la cara torácica del margen derecho del hiato esofágico.

El L.A.M. está formado por el tendón medio de origen del pilar izquierdo y por el refuerzo tendinoso de las fibras descendentes del derecho.

El músculo suspensorio del duodeno se origina sobre la cara anterior y superior del margen derecho del hiato esofágico.Desciende hacia abajo y adelante ,para cruzar la línea media y rodear el tronco celíaco y buscar la salida de la arteria mesentérica superior,a la que acompaña.

FOTOGRAFIA 2. CADAVER 5º.

El marcador verde señala el punto medio del ligamento arcuato medio, recibiendo las fibras descendentes del margen hiatal izquierdo del hiato esofágico.

El marcador naranja, sobre el tronco celíaco, == señala el tejido ganglionar supraceliaco.

El pilar izquierdo del diafragma deja apreciar= una fina extensión tendinosa dirigida a la cara anterior de los primeros cuerpos vertebrales (1).

El esófago se ha seccionado por encima del hiato esofágico (2).

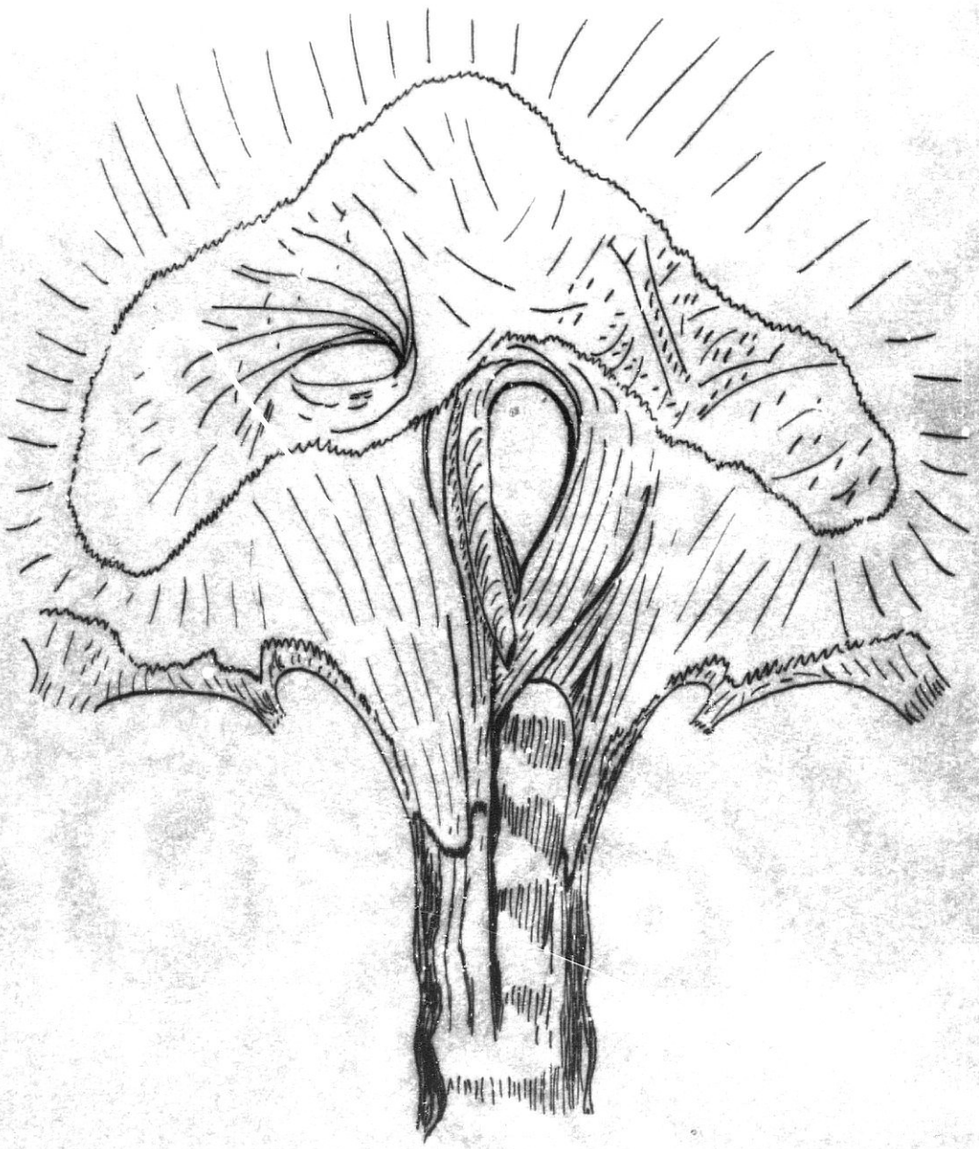

CADAVER V

CADAVER 6º.: Hembra. 84 años.

El margen derecho del hiato esofágico está formado = por dos grupos musculares del pilar derecho.Uno superficial y medial y otro más ancho, profundo y que se aleja algo más de la línea media.

El pilar diafragmático izquierdo no contribuye a delimitar el hiato esofágico mas que en pequeños fascículos profundos.

La unión de los fascículos musculares del pilar derecho forman un robusto vientre muscular en el margen izquierdo del hiato esofágico.

El espacio que queda entre ambos pilares está oculto por una gran condensación de fibras conectivas que montan sobre ambos pilares.

El L.A.M. está formado por los tendones mediales de= los dos pilares del diafragma cuando se cruzan sobre la línea media. Se encuentra reforzado por las fibras co-= nectivas pericelíacas.

CADAVER VI

CADAVER 7º.: Varón. 56 años.

Los dos pilares del diafragma contribuyen a delimi-= tar el hiato esofágico diafragmático. El pilar derecho= forma la cara superficial o abdominal del hiato, mien-= tras que el izquierdo hace lo propio en la cara profun- da o torácica.

Por tanto, en cada uno de los bordes hiatales exis-= ten fibras ascendentes y descendentes. Sin embargo, el= cruce de fibras del pilar izquierdo al borde derecho = conduce al estrechamiento del hiato esofágico en su án- gulo caudal.

El músculo suspensorio del duodeno se origina en la cara anteroexterna, zona superior, del margen dere-= cho del hiato esofágico. Rodea la cara izquierda del = tronco celíaco y busca la cara superior de la arteria = mesentérica superior.

El L.A.M. está formado por los tendones mediales de= los dos pilares, en su intersección aórtica. Encima se= encuentra un gran paquete neural que,sin embargo,no im- pide el acceso al ligamento.Aunque se cruzen en sentido espacial, el músculo suspensorio del duodeno y L.A.M. = no se encuentran en el mismo plano y sólo están unidos= por tejido conjuntivo laxo.

CADAVER VII

CADAVER 8º.: Varón 50 años.

El hiato esofágico está formado por dos paquetes de= fibras en cada borde hiatal. Sin embargo, un paquete de fibras procedentes del pilar izquierdo cruzan la línea= media y se hacen superficiales,al tanto que las ascen-= tes del pilar derecho se mantienen en la profundidad = en el margen derecho.

En el borde hiatal izquierdo, ocurre justamente lo = contrario. Las fibras superficiales van a ingresar en = el pilar derecho,mientras que las profundas son ascen-= dentes del pilar izquierdo.

El L.A.M. está formado por los bordes mediales de == los tendones de las fascículos musculares que se cruzan en la línea media. Tiene disposición de ángulo diedro.

El tronco celíaco nace en la intersección de los == dos pilares,debajo del L.A.M., estando oculto ,en su== origen, por tejido nervioso autónomo. Las arterias dia-fragmáticas inferiores emergen de la aorta en la cavi-dad abdominal, caudales al tronco celíaco.

FOTOGRAFIA 3. CADAVER 8º.

El marcador negro señala el ligamento arcuato = medio, a la altura de la línea media del hiato aórtico del diafragma.

El marcador azul mira hacia el pilar izquierdo= en el punto en el que recibe un grueso fascículo = muscular procedente del cuerpo diafragmático iz-== quierdo.

El riñón izquierdo se encuentra desplazado ha-= cia delante en torno a su hilio, conservando algunas de las fijaciones peritoneales caudales.

El tejido neurofibromatoso es mínimo, apreciando la salida del tronco celíaco bajo el diafragma (1).

CADAVER VIII

CADAVER 9º.: Hembra.72 años.

El hiato esofágico está dispuesto en dos niveles. = Uno superficial y otro profundo,más estrechado. El primero lo forman fibras ascendentes y descendentes del = pilar derecho del diafragma, pero forman una amplia = abertura hiatal.

El pilar izquierdo también limita,en parte, este hiato. Sus fibras profundas ascienden abriéndose en dos = fascículos. Uno de ellos cruza la línea media e ingresa en el borde derecho del hiato. Las fibras descendentes del mismo pilar van a cruzar, de nuevo,la línea media y dirigirse a la profundidad del pilar derecho.

Entre ambos pilares y sus tendones de origen, queda= un ángulo de vértice superior, cerrado por fuertes ha-= ces de tejido conectivo,sobre los que emerge,en su nacimiento,el tronco celíaco.

En la cara craneal del tronco celíaco,separado por = escasos milímetros ,nace un tronco común diafragmático= inferior que pronto emite sus dos ramas terminales laterales.

El L.A.M. está constituido por los tendones mediales de los pilares y el tejido conectivo superpuesto.

CADAVER IX

CADAVER 10º.: Varón.32 años.

El pilar derecho del diafragma dispone de fibras ascendentes y descendentes que limitan el hiato esofágico del diafragma. Sin embargo, sus fibras ascendentes están en la profundidad, ya que un fascículo abdominal del pilar izquierdo cruza la línea media y contribuye a formar el plano superficial del margen derecho. Las fibras superficiales del margen izquierdo ingresan en el pilar derecho,mientras que las profundas llegan al izquierdo.

Entre los dos pilares se sitúan amplias bandas de tejido conectivo y neural, que dejan debajo el nacimiento del tronco celíaco, el cual realiza una curvatura de concavidad craneal para emitir sus tres ramas terminales.

Estas fibras conectivas permiten la movilidad del tronco arterial. Liberándolo llegamos a los bordes mediales de los pilares del diafragma, que constituyen el L.A.M.

El L.A.M. se encuentra fuertemente unido a las fibras conectivas suprayecentes; sin embargo, es posible separar ambas estructuras sin lesionar el ligamento.

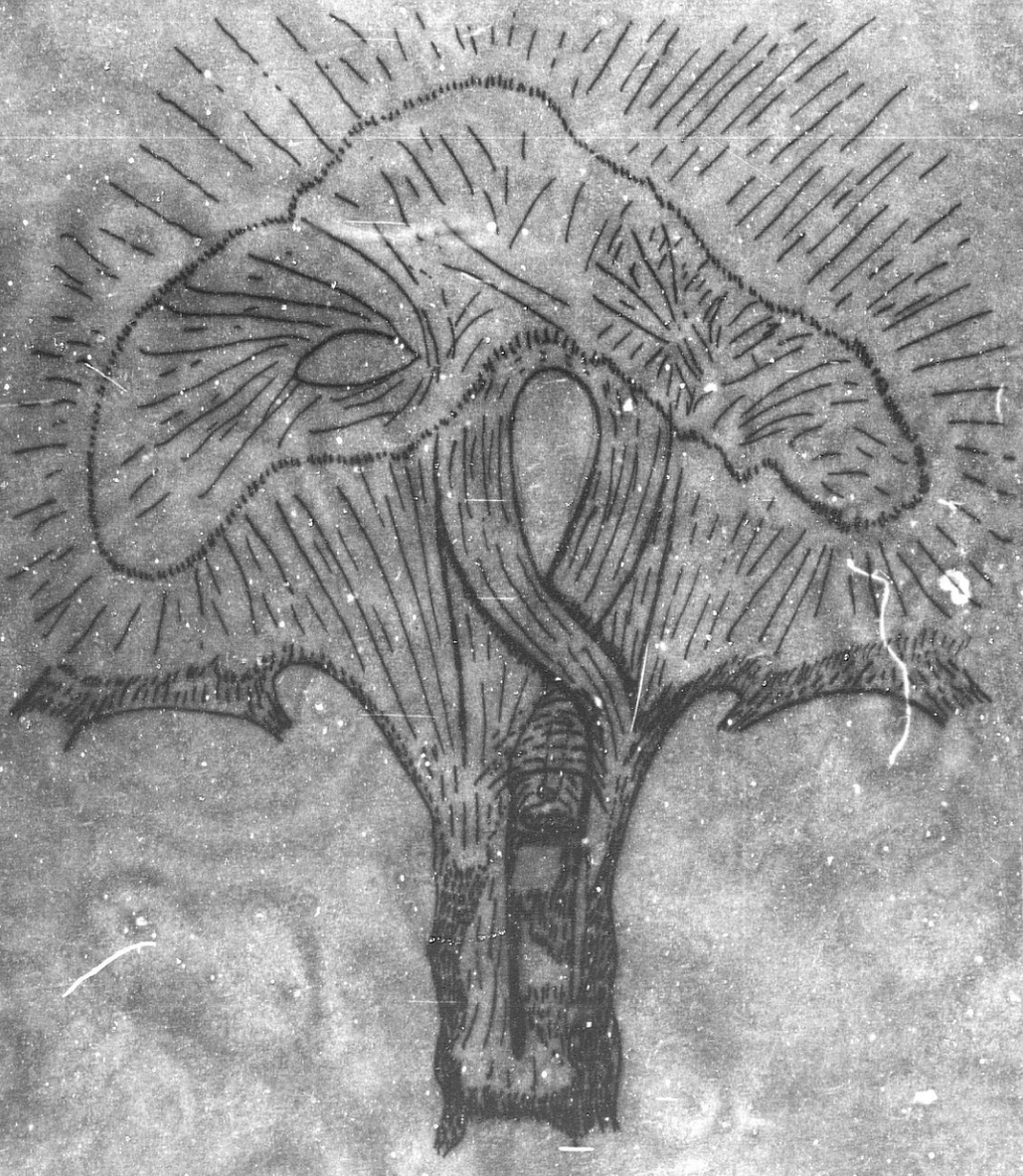

CADAVER X

CADAVER 11º.: Hembra. 75 años.

El hiato esofágico del diafragma lo forman fibras = ascendentes y descendentes del pilar derecho.

Forman un amplio hiato que está estrechado por fi-== bras ascendentes del pilar izquierdo, que cruzan la línea media y se establecen en el plano abdominal del margen hiatal derecho.

Los dos pilares, en la línea media, entrecruzan fi-= bras tendinosas que homogenizan el ángulo diedro que = forman sobre la aorta.Este intercambio de fibras tendinosas confiere un aspecto nacarado y muy consistente.

El L.A.M., entonces, queda formado por las fibras = tendinosas de intersección y por los bordes mediales de ambos pilares del diafragma.

Sobre él se disponen fibras conectivas y neurales = que unen los dos pilares del diafragma sobre la salida= del tronco celíaco, que está oculto,en su origen, por = el tejido conectivo. Sólo encontramos una arteria dia-= fragmática inferior derecha que prácticamente nace en = el flanco derecho del tronco celíaco.

CADAVER X

CADAVER 12º.: Varón 35 años.

El pilar derecho del diafragma forma el hiato esofágico disponiendo sus fibras en dos planos. El margen derecho hiatal está más profundo que el izquierdo. Las fibras descendentes del pilar derecho forman todo el borde izquierdo del hiato e ingresan en el plano superficial del pilar derecho.

El pilar izquierdo emite un fascículo que cruza la línea media, por debajo del fascículo descendente del pilar derecho, y forma la parte más medial del borde hiatal derecho.

En el lugar de intersección de ambos pilares se establece una unión tendinosa que se prolonga hacia abajo, de forma bilateral, en los dos pilares. Se constituye así un fuerte L.A.M. sobre la cara anterior de la aorta abdominal.

Debajo del mismo L.A.M. nace el tronco celíaco, sobre el cual se determina una impresión o surco transversal a modo de estenosis extrínseca del tronco arterial.

El tronco celíaco, finalmente, se encuentra cubierto en varios centímetros por un magma de tejido conectivo y neural.

CADAVER XII

CADAVER 13º.: Varón. 54 años.

El hiato esofágico está formado exclusivamente por = fibras procedentes del pilar derecho, en el plano superficial, mientras que el profundo ,en el margen hiatal = izquierdo, recibe un gran componente muscular del pilar izquierdo.

El pilar izquierdo nace en las caras laterales de = las primeras vértebras lumbares y en el tendón que cruza la cara anterior de la aorta, sobre el tronco celíaco, el cual lo encontramos muy fijo en su localización.

Las fibras del pilar izquierdo se dirigen a la ver-= tiente profunda del margen hiatal izquierdo pero,sobre= todo, a la parte lateral externa del hemidiafragma iz-= quierdo.

El L.A.M. está formado por las fibras tendinosas = que,sobre la línea media, sirven de origen al pilar izquierdo del diafragma.

El tronco celíaco se ve comprimido en su nacimiento, pero la unión con el L.A.M. la establece por medio de = fibras conectivas laxas que sirven de plano de despaga miento en la disección.

FOTOGRAFIA 4.CADAVER 13º.

En torno al margen hiatal izquierdo se disponen dos paquetes de fibras musculares. Uno, el más grueso y medial (1), desciende cruzando la línea media,para ingresar en el pilar diafragmático derecho. El otro,más extenso y lateral (2), termina en el ligamento arcuato medio (3).

El ligamento arcuato medio se encuentra cubierto, en parte, por algunas fibras neurofibromatosas,que no desvirtúan su disposición.

El tronco celíaco (4) nace debajo del hiato aórtico,ascendiendo varios centímetros sobre su borde caudal.

El riñón izquierdo se encuentra completamente liberado y desplazado ventralmente en torno a su hilio.

CADAVER XIII

CADAVER 14º.: Varón. 56 años.

El pilar derecho del diafragma forma un fuerte tendón que asciende en sentido craneoventral para formar el plano profundo del margen derecho del hiato esofágico. Rodea al esófago y forma un grueso fascículo muscular que desciende por el margen izquierdo hiatal para formar el plano superficial de este borde.

El pilar izquierdo emite fibras musculares profundas al borde izquierdo del hiato y otras superficiales al lado contrario, cruzando sobre las descendentes del pilar derecho, y montando sobre las ascendentes del mismo pilar.

Queda limitado un ángulo diedro de inclinación derecha con dos planos. Un plano profundo formado por fibras musculares descendentes del pilar derecho , y fibras conectivas superficiales densas. El reborde inferior de ambas estructuras forma el L.A.M. constituido , pues, por fibras tendinosas y conectivas.

Inmediatamente caudal al mismo nace una arteria diafragmática inferior derecha y el tronco celíaco. Ambos se encuentran en un magma ganglionar y conjuntivo difícil de disecar sin romper las paredes vasculares.

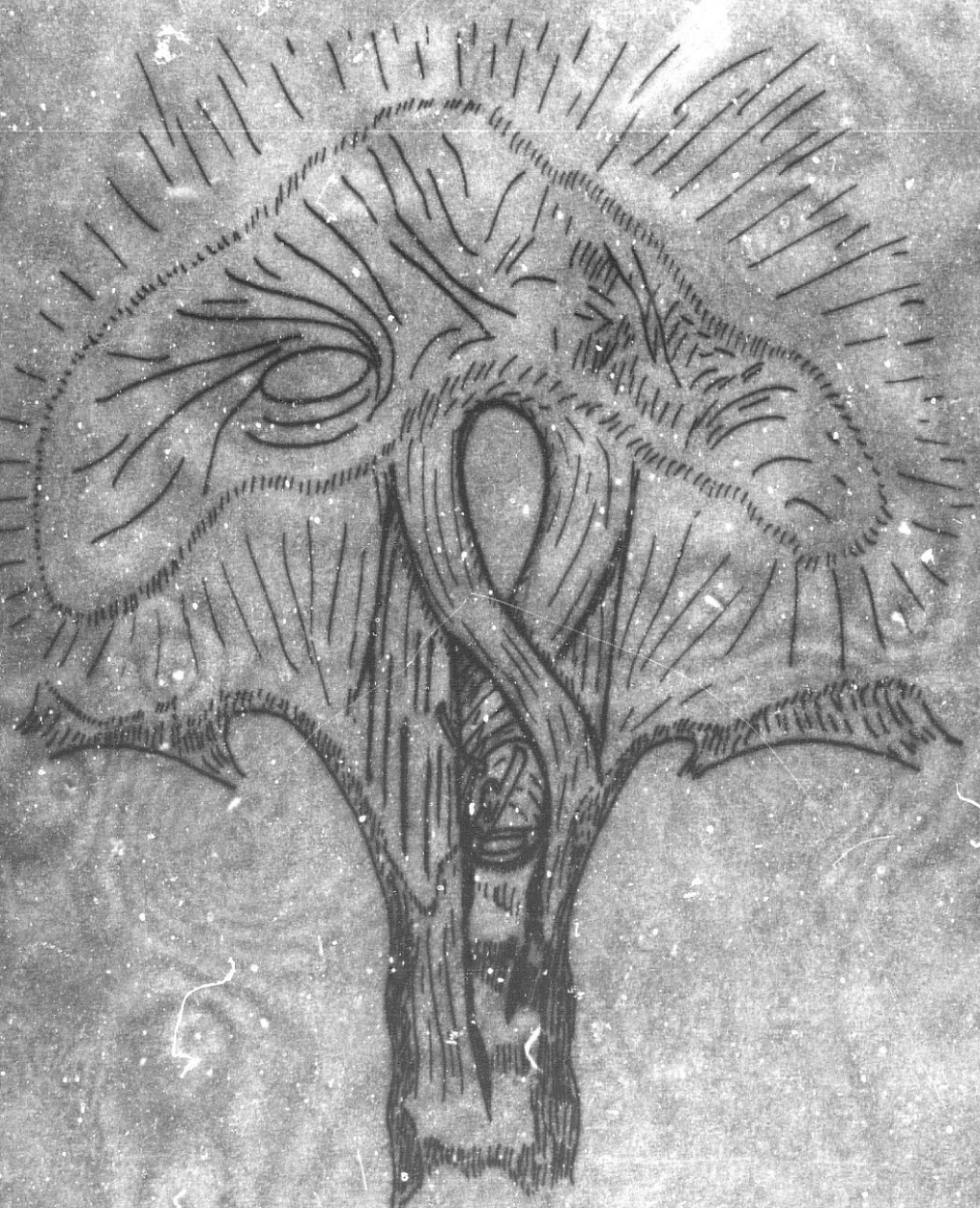

CADAVER XIV

CADAVER 15º.: Varón. 47 años.

El hiato esofágico tiene unas dimensiones menores a las normales. Se encuentra limitado por las fibras musculares del pilar derecho. Las fibras descendentes forman el margen izquierdo,zona superficial,del hiato.

El pilar izquierdo emite un fascículo muscular ascendente que cruza la línea media y forma el plano superficial del margen hiatal derecho.

El L.A.M. está formado por fibras conectivas densas que unen ambos pilares en la zona de intersección sobre la aorta.El borde caudal de este tejido conectivo es el límite inferior del hiato aórtico del diafragma,pero la intersección tendinosa de los dos pilares forma la estructura tendinosa que sustenta el arco aórtico.

El tronco celíaco nace dos centímetros por encima del límite caudal del arco tendinoso. En su pared aparece una estenosis transversal de intensidad considerable. Su primer trayecto,debajo del L.A.M. es paralelo a la aorta contactando sus caras íntimamente.Describe después una fuerte curva de concavidad craneal y,transcurridos dos centímetros más, emite la arteria coronaria estomática, a nivel de su cara superior.

CADAVER XV

CADAVER 16º.: Hembra. 71 años.

El hiato esofágico está formado por las fibras musculares del pilar derecho. Las fibras descendentes,que corren por el margen izquierdo, se hacen profundas en el= pilar.

El músculo suspensorio del duodeno se origina en el= margen derecho,zona superior del hiato esofágico.Su tendón intermedio coincide con la salida del tronco celíaco,al cual rodea por su borde izquierdo.

El pilar izquierdo está formado,por la unión de dos= tendones separados,cuyas fibras musculares marcan una dehiscencia en el cuerpo del hemidiafragma izquierdo.

Entre los dos pilares del diafragma existe un fuerte haz de fibras conectivas y tendinosas, en cuya cara profunda nacen fibras musculares pertenecientes al pilar = izquierdo,dirigiéndose al margen hiatal izquierdo.

El L.A.M. está formado por las fibras tendinosas profundas y las conectivas superficiales. Bajo él, el tronco celíaco realiza un corto recorrido,así como dos arterias diafragmáticas inferiores.Los pilares diafragmáticos tienden a confluir sobre la cara anterior de la tercera vértebra lumbar,casi hasta tocarse.

FOTOGRAFIA 5. CADAVER 16º.

El ligamento arcuato medio (1) está cubierto = por tejido neurofibromatoso.Su extremo izquierdo = (2, fotografía 6) se encuentra bajo el pedículo = renal correspondiente (4).

El tronco celíaco (3) nace justo debajo del mismo = ligamento arcuato medio.

FOTOGRAFIA 6. CADAVER 16º.

El pilar izquierdo del diafragma está formado= por las fibras tendinosas del cuerpo muscular diafragmático izquierdo y por las fibras tendinosas= laterales del ligamento arcuato (2) ,claramente = diferenciadas de las anteriores (5).

El riñón izquierdo se ha levantado sobre su hilio conservando algunas fijaciones del polo renal= craneal.

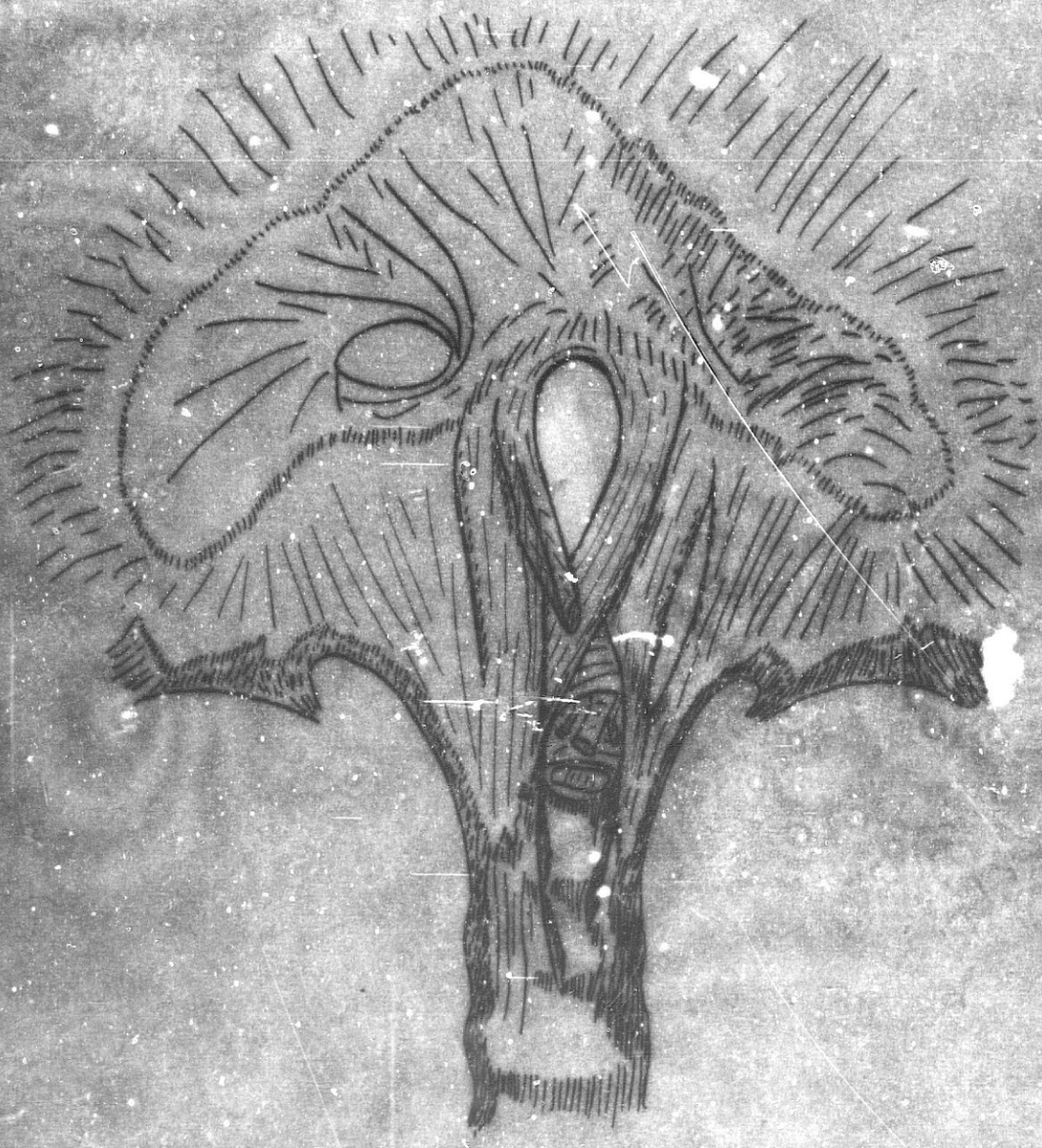

CADAVER XVI

CADAVER 17º.: Hembra. 50 años.

El hiato esofágico está limitado,en la cara abdominal,por fibras ascendentes y descendentes del pilar derecho.Estas últimas se hacen profundas al unirse a las ascendentes.

El pilar izquierdo es muy vertical,limitando con el haz descendente del pilar derecho un espacio triangular cerrado por el L.A.M., en cuya cara profunda se originan fibras musculares propias del pilar izquierdo. Estas contribuyen a limitar el borde lateral izquierdo del hiato esofágico por su cara torácica.

El tronco celíaco nace justo en el borde caudal del L.A.M. Precozmente nace la arteria coronaria estomática en su cara craneal.Esta emite una arteria suprarrenal derecha, que cruza transversalmente el L.A.M. Dos centímetros después, el tronco celíaco da sus dos ramas terminales. La hepática emite una rama pilórica que,tras irrigar el píloro,asciende por la curvatura menor gástrica hasta anastomosarse con la coronaria estomática.

La disposición de estas arterias impide el abordaje directo al L.A.M.,para lo cual es necesario evitar la coronaria estomática,rechazar la cara superior del tronco celíaco e identificar la rama suprarrenal derecha.

FOTOGRAFIA 7. CADAVER 17º.

El ligamento arcuato medio (1) tiene un borde inferior bien delimitado y libre de fibras neuroganglionares.

El tronco celíaco (2) nace en el mismo hiato aórtico del diafragma, bajo el ligamento arcuato medio.

Permanecen fijos el riñón izquierdo (3) y el tracto esófago gástrico (4).

CADAVER XVII

CADAVER 18º.: Hembra.65 años.

La existencia de una pancreatitis crónica dificulta= el acceso al hiato aórtico del diafragma.

Un haz descendente del pilar izquierdo cruza la línea media y contribuye a formar el borde derecho del = hiato esofágico,en su cara abdominal. El pilar derecho= forma el componente más voluminoso de este hiato.Mien-= tras que en el borde derecho del hiato esofágico las = fibras abdominales proceden del pilar izquierdo y las= profundas torácicas del derecho, en el margen izquierdo y justamente al revés, las fibras abdominales correspon den al pilar derecho y las profundas torácicas al iz-== quierdo. Adoptan la disposición de dos Y cruzadas en = aspa.

El tronco celíaco nace dos centímetros por encima = del borde craneal del hiato aórtico,estando éste limita do por el L.A.M.,que sirve de origen a parte de las fibras ascendentes del pilar izquierdo, y de fijación a = algunas de las descendentes del derecho,adoptando una = consistencia muy firme.

La arteria coronaria estomática emite una rama suprarrenal derecha antes de dirigirse a la raíz de la curvatura menor.

FOTOGRAFIA 8.CADAVER 18º.

El tronco celíaco (2) nace dos centímetros por= encima del ligamento arcuato medio (1).

La arteria coronaria estomática emite una rama = suprarrenal izquierda antes de dirigirse a la raíz= de la curvatura menor gástrica (3).

Se ha extirpado el hígado, permaneciendo en su = situación normal esófago y estómago. El pilar de-= recho del diafragma recibe directamente las fibras= que forman el margen hiatal esofágico derecho (4).

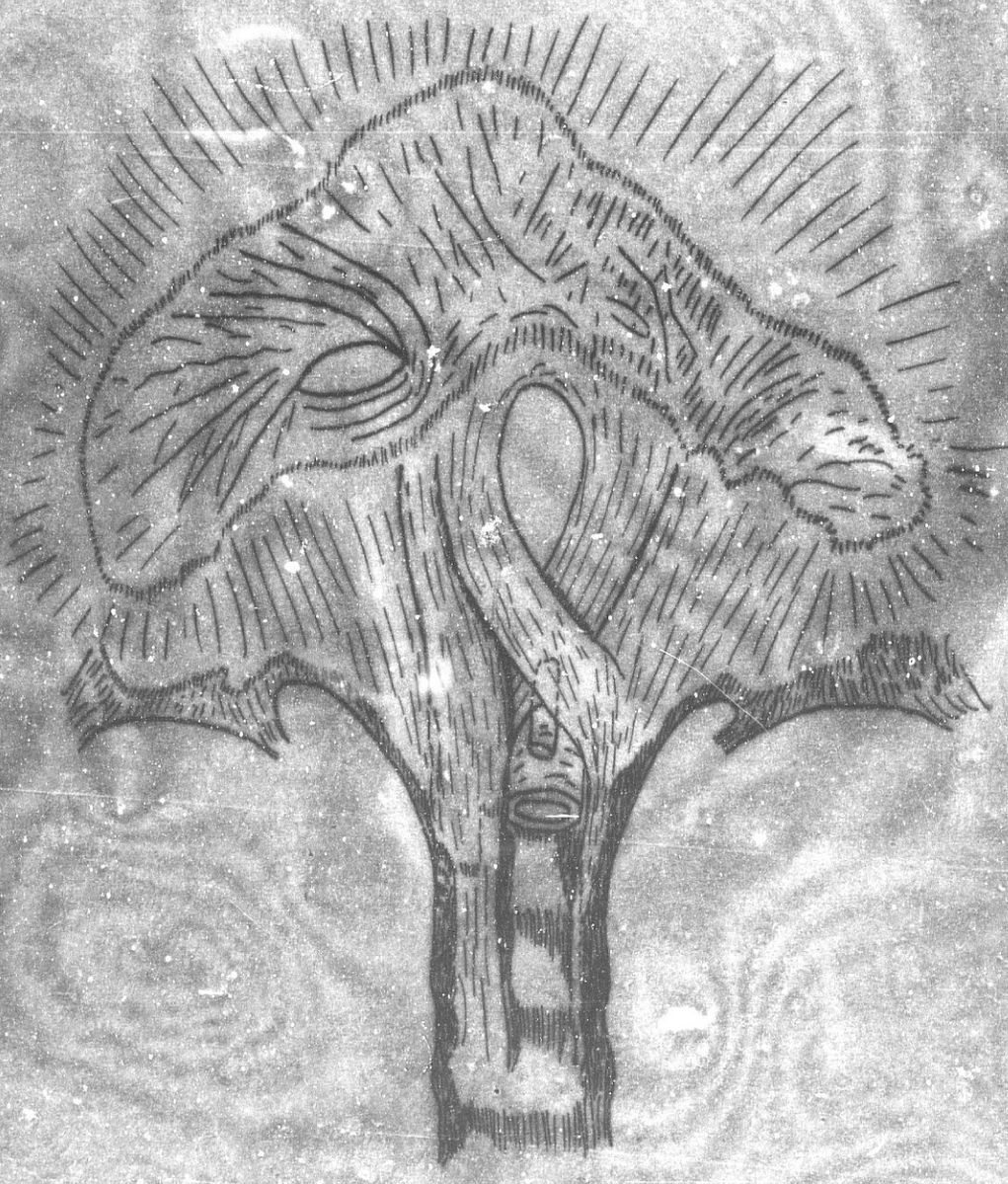

CADAVER XVIII

CADAVER 19º.: Varón. 50 años.

Un haz ascendente del pilar izquierdo cruza la línea media y forma el plano abdominal del margen hiatal esofágico derecho.El borde izquierdo está formado por fibras abdominales del pilar derecho y torácicas profundas del izquierdo. Las fibras de los dos pilares se encuentran cruzadas en aspa.

El L.A.M. está cubierto por un tejido fibroso = denso,con un gran componente ganglionar adherido a la = cara craneal del tronco celíaco.

El L.A.M. está formado por la inserción tendinosa de las fibras ascendentes del pilar izquierdo del diafragma.

El tronco celíaco nace un centímetro por debajo del= hiato aórtico,aunque al dirigirse hacia adelante y arriba, su cara superior va a apoyarse sobre el borde caudal del L.A.M.

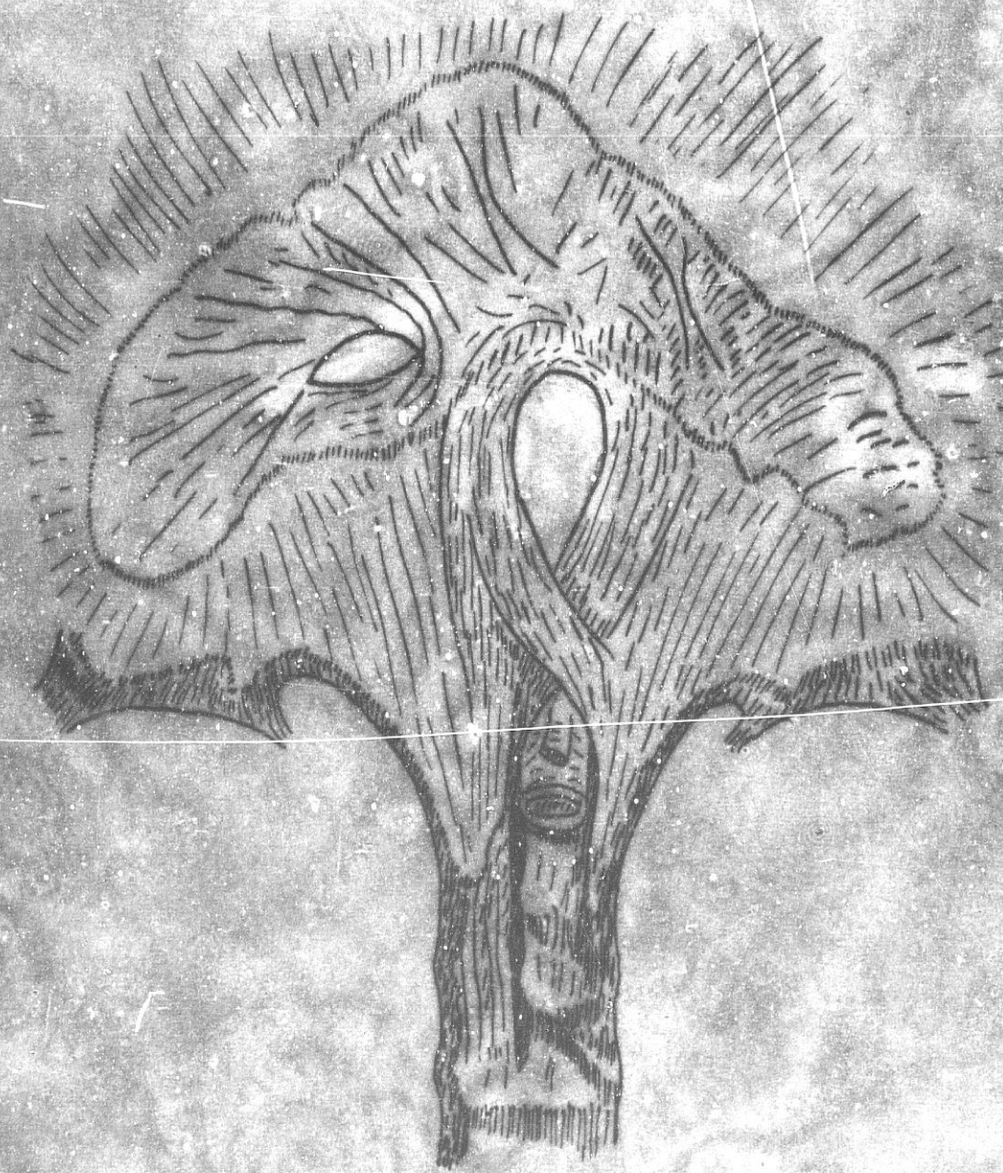

CADAVER XIX

B. DISECCION DE FETOS HUMANOS.

De los quince fetos humanos obtenidos para nuestro = estudio, tres fueron disecados inmediatamente para sistematizar los hallazgos macroscópicos del L.A.M. y de la región celíaca. Además de estos tres, doce más fueron procesados para apreciar la anatomía microscópica = del ligamento arcuato y de los tejidos suprayacentes.

1.- Hallazgos macroscópicos.:

La menor definición de los tejidos y la manipulación clínica dificultan las maniobras de disección celíaca. Afortunadamente, en los fetos humanos, la congelación = inmediata tras el aborto mantiene durante muchos días = las estructuras más profundas,incluyendo el diafragma y las fijaciones esofágicas al mismo.

Aunque la hepatomegalia fisiológica del ser humano = en estadíos iniciales del desarrollo podría suponer una dificultad suplementaria,existen muchas menos adherencias hepatofrénicas que en el adulto,independientemente del ligamento suspensorio del hígado o del ligamento coronario.

FETO 7º.: Varón.3.000 g.

El hiato esofágico está formado por fibras muscula-= res procedentes del pilar derecho del diafragma.Los paquetes musculares se disponen en un plano abdominal superficial, aunque las descendentes ,por el margen iz-== quierdo, se hacen profundas en el propio pilar.

El pilar izquierdo forma parte del plano profundo = del borde izquierdo del hiato esofágico.

Sobre el L.A.M. se originan fibras musculares profundas que ingresan en el hemidiafragma izquierdo.

Desde el ángulo hiatal esofágico inferiornacen dos = haces de fibras musculares,filiformes y longitudinales, que,divergiendo, buscan los extremos del L.A.M.

El músculo suspensorio del duodeno se origina en = el margen derecho,parte inferior, del hiato esofágico.

El L.A.M. está formado por las fibras musculares profundas del pilar izquierdo del diafragma,los haces tendinosos que las sustentan y las fibras musculares que = proceden del hiato esofágico.

FOTOGRAFIA 9.

Se ha aislado el diafragma en bloque, junto al = esófago diafragmático y abdominal.La aorta tóracoabdominal permanece en el hiato aórtico.

Esófago abdominal (1);tronco celíaco,(2); arteria = mesentérica superior (3); fibras ascendentes del = pilar izquierdo del diafragma (4). Fibras tendino-= sas del ligamento arcuato medio (5).

FOTOGRAFIA 10.

Visión lateral derecha. Pilar diafragmático de-= recho (6).La flecha oscura señala el arco del psoas en el diafragma. La flecha naranja se encuentra en= el lecho aórtico lumbar.

FETO VII

FETO 8º.: Varón. 3.500 g.

El hiato esofágico está constituido por fibras procedentes del pilar derecho,en su mayoría, y de fibras originadas en el pilar izquierdo,las cuales cruzan la línea media,pasan por encima de las fibras descendentes del pilar derecho y se hacen superficiales en el margen derecho del hiato esofágico.

Desde el pilar izquierdo,amén de las fibras cruzadas antes mencionadas,nacen fascículos musculares profundos que contribuyen a formar el plano torácico del hiato esofágico, en su borde izquierdo.

Entre ambos pilares se forma un ángulo diedro de vértice superior y medio,enmarcado por los refuerzos tendinosos de los mismos cuando se cruzan en la línea media. Así, el L.A.M. está formado por los bordes caudales delas fibras tendinosas medias de los dos pilares.

Sobre el L.A.M. se dispone tejido conectivo y neural que lo une a la cara superior del tronco celíaco.

El tronco celíaco nace en el ángulo de ese diedro.En el lado derecho existe un tronco común diafragmático y suprarrenal derecho con cuatro ramas,mientras que en el lado izquierdo el mismo tronco tiene sólo dos ramas.

FOTOGRAFIA 11.

Visión caudocraneal del esófago abdominal, en donde se aprecia la estenosis esofágica distal.

Esófago distal (1); Ligamento arcuato medio (5).

FOTOGRAFIA 12.

Visión de la cara craneal del diafragma. El esófago (7) se encuentra unido a la aorta torácica (8) por un meso que conduce a gran cantidad de vasos.

FOTOGRAFIA 13.

Visión del pilar izquierdo del diafragma.El riñón izquierdo está elevado y sostenido por la mano. La flecha oscura se encuentra sobre la aorta abdominal,señalando la arteria renal izquierda. La = flecha naranja señala el pilar izquierdo del diafragma y la azul el tronco celíaco. El esófago = se encuentra seccionado bajo el diafragma.

FOTOGRAFIA 14.

Visión del pilar derecho. La flecha verde indica el hiato esofágico del diafragma, la azul el = ligamento arcuato medio y, la verde, la zona tendinosa del pilar derecho.Por esta cara, se ha extirpado el hígado y se mantiene elevado el riñón derecho, en torno a su hilio .

A la altura de la punta de la flecha azul, sobre el ligamento arcuato, nace una arteria suprarrenal derecha.

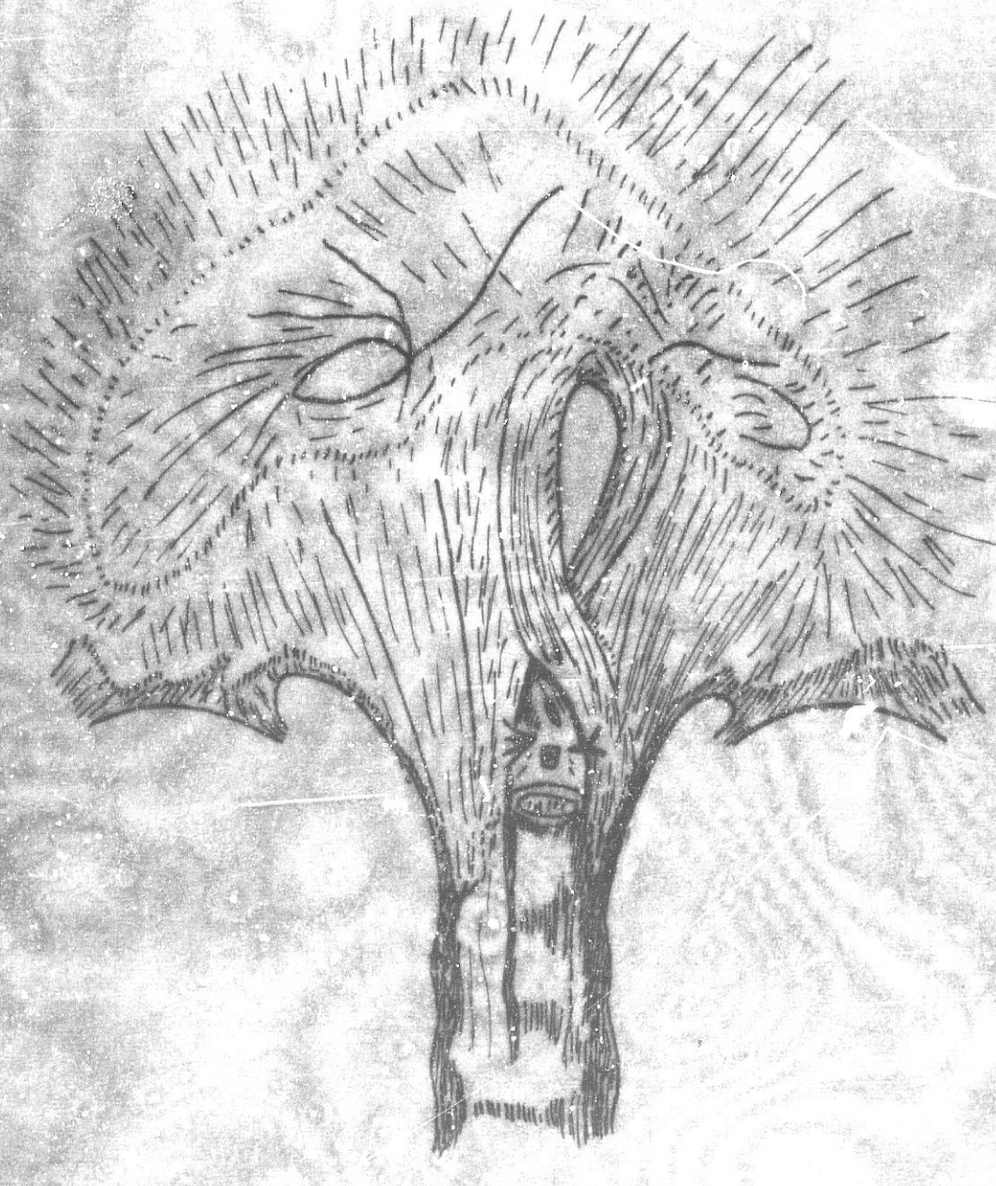

FETO VIII

FETO 11º: Varón. 3.500 g.

El hiato esofágico está formado por fibras superfi-= ciales ,ascendentes y descendentes, del pilar derecho.= Las primeras en el borde derecho y las segundas en el = izquierdo.

El L.A.M. está formado por el origen tendinoso de = las fibras mediales del pilar izquierdo del diafragma , las cuales se hacen ascendentes y divergentes de la línea media.Algunas ingresan en el plano profundo del margen hiatal esofágico izquierdo.

Desde el vértice inferior del hiato esofágico nacen= unas fibras musculares correspondientes al músculo suspensorio del duodeno que,alrededor del tronco celíaco , se dividen en dos haces que buscan las caras laterales = de la arteria mesentérica superior y la cara dorsal del ángulo duodenoyeyunal, de forma directa.

El trayecto medial del músculo suspensorio oculta,en parte, al L.A.M.Inmediatamente caudal al mismo nace el tronco celíaco que aprovecha la dehiscencia del músculo suspensorio.

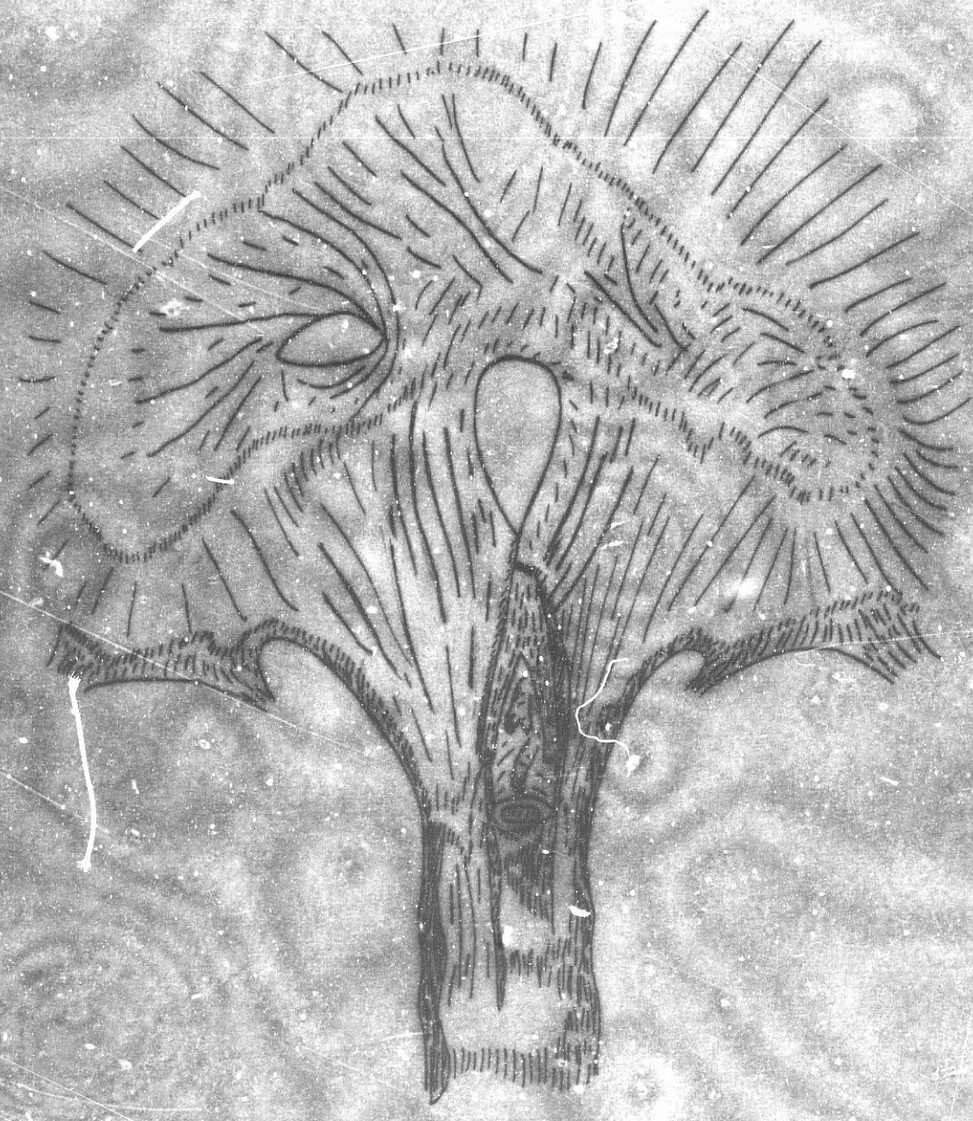

FETO XI

2.- Hallazgos Microscópicos.:

Los fetos humanos sujetos a estudio histológi-= co se encontraban ya en periodos del desarrollo = en los que se había completado la evolución del = hiato aórtico y esofágico del diafragma.

a) Ligamento arcuato medio.:

Está compuesto de fibras tendinosas y muscula-= res, las cuales constituyen el componente mayorita rio.

Entre ellas existe una gran infiltración de fi= bras nerviosas autónomas cuyos ganglios represen-= tan la mayor parte de la zona celíaca.

Las fibras tendinosas no son muy numerosas.Son ramificaciones de las fibras tendinosas de los pi- lares, generalmente del derecho, aunque el izquier do también suele emitir diferentes prolongaciones que se entremezclan con las heterólogas.

CORTE HISTOLOGICO Nº. 1.

LIGAMENTO ARCUATO MEDIO.

Corte transversal y medio del ligamento arcuato = medio , que tiene forma de doble corchete,(1),recibiendo fibras musculares por su cara profunda (2). Su cara anterior está cubierta por tejido graso = (3) y neural (4), rodeados ambos por tejido conectivo denso (5).

(Tinción de Tricrómico de MASSON).

CORTE HISTOLOGICO Nº. 2.

LIGAMENTO ARCUATO MEDIO.

Corte longitudinal y superficial del ligamento = arcuato medio, en donde se aprecia la infiltración= ganglionar (1) y conectiva de sus capas superficiales.

(Tinción de Tricrómico de MASSON).

Entre la cara anterior de la aorta, intermedia= su adventicia, y el ligamento arcuato se establece una unión, generalmente tenue, merced a tejido conjuntivo laxo, que también sirve de conductor a ramificaciones nerviosas. Esta unión tiene forma, a la sección transversal, de triángulo de vértice anterior y base aórtica.

Las fibras musculares que rodean la cara ante-= rior de la aorta, junto al ligamento arcuato medio, se originan en el mismo ligamento o, sobre todo, = son fibras transmitidas de niveles más caudales, tanto de un pilar como del otro, aunque el compo-= nente más voluminoso lo aporta el pilar derecho.

Las fibras musculares con disposición transversal son escepcionales. Lo habitual es encontrar = fibras musculares orientadas longitudinalmente, de abajo arriba y detrás adelante.

Forman pequeños paquetes de miofibrillas en = torno a los pilares o al ligamento arcuato. En = los pilares, y justamente a nivel del ligamento = arcuato, se reunen en fuertes fibras tendinosas que adoptan la disposición de doble cuña, como el = tendón del músculo tríceps sural.

Los paquetes ganglionares son muy voluminosos , sobre todo alrededor del tronco celíaco. También = se pueden encontrar ganglios linfáticos y algún = colector linfoide.

Las prolongaciones nerviosas se dirigen a rodear el tronco celíaco, la arteria mesentérica superior, buscan las suprarrenales y riñones en == grandes troncos, así como a las fibras diafragmáticas y a otros troncos ganglionares, en paquetes más finos, pero muy numerosos.

b) Hiato esofágico.:

El componente más voluminoso lo aporta el pilar derecho del diafragma, el cual rodea al esófago = con fibras no siempre ascendentes. En niveles muy craneales, las fibras diafragmáticas están orientadas en un plano antero-posterior, mientras que junto al margen inferior del hiato son claramente ascendentes.

Los márgenes del hiato convergen en sentido caudal , adoptando una disposición de ángulo diedro.

CORTE HISTOLOGICO Nº.3.

LIGAMENTO ARCUATO MEDIO.

Corte frontal, profundo, sobre la cara anterior = de la aorta (1).La cara anterior de la aorta, se = encuentra unida al ligamento arcuato por un tejido= conectivo laxo (2).El pilar derecho del diafragma = (3) corre por el flanco aórtico separándose del mis mo por haces conjuntivos (4) ,ocasionalmente engro sados por acúmulos ganglionares nerviosos. (5).

(Tinción de Tricrómico de MASSON).

CORTE HISTOLOGICO Nº. 4.

HIATO ESOFAGICO.

La pared esofágica dispone de fibras musculares = longitudinales (1) y circulares u oblícuas (2), más internas que las anteriores.

Las fibras musculares diafragmáticas (3), agrupadas en diferentes paquetes, no llegan a contactar = directamente con la adventicia esofágica (4). Sin embargo, la clara fascia muscular externa (5) no puede compararse con la medial ,tan sólo representada por algunas fibras conectivas dispuestas cráneo-caudalmente (6).(Tinción de Tricrómico de MASSON).

Las uniones de las fibras musculares con el esó fago se establecen por fibras conjuntivas densas= que unen la fascia del músculo diafragmático con la adventicia esofágica a este nivel.

No pudimos determinar las prolongaciones craneo caudales de la membrana frenoesofágica, sin embargo, donde más fuertes son las relaciones esófago-= frénicas es en cada uno de los vértices hiatales, en especial en el inferior, donde se emiten fi-== bras conjuntivas densas que, caminando entre los= dos pilares diafragmáticos, van a alcanzar la cara anterior de la aorta abdominal, sobre el liga-= mento arcuato.

En el margen hiatal derecho, es más frecuente = encontrar una ligera separación entre fibras muscu lares y esófago frénico, mientras que en el margen izquierdo las relaciones son más íntimas.

En niveles muy anteriores,en el plano sagital, sólo se aprecia la cara derecha del esófago cubier ta por músculo frénico , mientras que la izquier-= da está cubierta de ganglios linfáticos y nervio- sos y, a distancia, de peritoneo.

Cuanto más nos acercamos a la unión esófagogástrica mayor es el componente ganglionar.

En alguna ocasión también se pueden encontrar ganglios linfáticos, sobre todo, en el margen hiatal derecho, entre diafragma y esófago.

c) Esófago frénico y abdominal.:

La pared esofágica se muestra muy engrosada, respecto a niveles más craneales, gracias a su capa muscular que viene a ser doble. Por fuera, fibras longitudinales y, por dentro, fibras circulares u oblícuas.

En la mayoría de los casos, las fibras circulares son más voluminosas en el margen izquierdo que en el derecho.

A nivel mesofrénico, las fibras circulares ocupan un grosor casi doble que las longitudinales.

Las fibras longitudinales caminan, no dispersas, sino acumuladas en gruesos paquetes separados por tejido conjuntivo perimisial.

En el mismo hiato esofágico, destaca la submucosa por su robusta muscularis mucosae, que se tiñe = fuertemente con colorantes ácidos. Esta es la capa que sigue en grosor a la capa muscular esofágica.

La mucosa, a la altura del hiato suele ser aún = esofágica poliestratificada, con una membrana basal que fácilmente permite el despegamiento de la submucosa.

En algunas zonas, es difícil establecer la separación entre esófago y diafragma, pues las capas = adventiciales y fasciales respectivas se confunden en sus límites.

Cuando se forman pliegues mucosos, éstos tienen= unos ejes submucosos muy voluminosos que recuerdan= a formaciones papilares.Se mantiene el grosor de la capa muscularis mucosae y aumenta el tejido de sostén y vascular.

Los nervios vagos ingresan en el abdomen pegados al esófago . Sin embargo, el posterior forma un claro tronco que, conforme descendemos va emitiendo = finas ramas, para, en la salida del hiato dividirse en troncos voluminosos.

Desde que ingresamos en el hiato, el nervio vago anterior suele aparecer formado por varias ramas = bastante gruesas que no nos pemiten afirmar cuál es el auténtico nervio vago anterior.

Conforme descendemos, van aumentando los plie-== gues mucosos,con lo que se va anulando la luz esofágica, sin que se observe disminución en la pared= esofágica.

La interfase de mucosa poliestratificada a ci-= líndrica es bastante inaparente, aunque suele tener un aspecto más lábil y se deteriora con facilidad = al hacer los cortes histológicos seriados.Esto ocurre cuando el margen derecho del esófago aún está = en contacto con el hemidiafragma homólogo.

Conforme descendemos, la muscularis mucosae pierde grosor y se va apreciando con dificultad progresiva.

El contorno externo del esófago, en la unión con el estómago es muy difícil de apreciar por la agregación linfática, neuronal y por el recubrimiento = seroso que le rodea,sobre todo en el margen izquierdo del esófago,bastante deflecado.

Finalmente, en la entrada al estómago, el esófago abdominal ha regresado a grosores anteriores al hiato a expensas de la capa muscular, tanto circular como longitudinal, sobre todo de esta última, casi desapercibida en la unión esofagogástrica.

C. ESTUDIO DE FETOS DE PERRO.

1.- Pilares del diafragma .:

Los diámetros transversales del pilar derecho son = siempre mayores a los del izquierdo para el mismo nivel vertebral.

Aunque su forma es cónica, de vértice caudal, a la altura de la salida de la arteria mesentérica superior= o del tronco celíaco adoptam forma de pirámide cuadrangular, de lado mayor o base posterior y de vértice anteromedial.

La transformación morfológica en los pilares suele = coincidir con la aparición de fibras musculares en = los mismos,antes en el derecho que en el izquierdo.A = niveles más caudales, los pilares del diafragma están = constituidos por tejido conectivo inmaduro.

Los pilares del diafragma suelen tender a flanquear= la aorta más que a buscar la columna vertebral para fijarse en ella. De hecho, no contactan con la cara anterior de la columna vertebral,incluso en niveles muy cau

CORTE HISTOLOGICO Nº. 5.

FETO DE PERRO.

Corte transversal a la altura de la unión de los dos pilares diafragmáticos , derecho (1) e izquierdo (2).La cara medial de ambos está formada por fibras conectivas inmaduras, unidos por haces conjuntivos laxos (3).Meso gastrio posterior (4); aorta = torácica (5); hígado (6) y recubrimiento peritoneal (7).

(Tinción de Hematoxilina-Eosina).

CORTE HISTOLOGICO Nº. 6.

Corte más craneal que el anterior. Los pilares del diafragma, derecho (1) e izquierdo (2), contactan a la altura de la línea media, delante de la aorta (3), dejando un intersticio entre ambos (4) que les sirve de límite, sin intercambiar sus fibras musculares.No se aprecian fibras tendinosas.En sentido ventral parten dos mesos, para buscar a la vena cava inferior = (5) y a la cara antero lateral derecha del estómago (6). Además , hígado (7) y recubrimiento peritoneal (8).

(Tinción de Hematoxilina-Eosina).

dales,hasta su inserción vertebral. Entre pilares del = diafragma y cara vertebral anterior se suelen encontrar músculos prevertebrales y psoas. Estos tienen la misma= constitución tisular que las fibras musculares de los = pilares.

Una vez que aparecen fibras musculares en el pilar= del diafragma,las fibras conectivas inmaduras se disponen en el ápice anteromedial del pilar,justo en el ángulo que mira hacia la línea media y hacia la aorta.No = guarda correlación ,este aspecto, entre los dos pilares. A la altura de la salida de las arterias renales o de = la arteria mesentérica superior, el pilar derecho tiene tanto tejido conectivo como el grosor global del pilar= izquierdo.

La transición o unión de fibras musculares de los = pilares y su tejido conectivo es siempre nítida y no parecen existir, a ningún nivel, fibras entremezcladas= o arborescentes.

El pilar izquierdo, al ser más cordonal que el derecho, puede servir de guía o conductor a filetes nerviosos autónomos que,partiendo de los ganglios neuro-vegetativos latero-aórticos, se dirijan a la columna vertebral, rodeando tal pilar.

Los pilares se aproximan progresivamente hacia la línea media, desde abajo hacia arriba, y sobre la salida del tronco celíaco se disponen fibras conectivas que tienen tendencia a rodear esta arteria, pero su proporción, respecto a las fibras musculares que constituyen el pilar,es siempre minoritaria y tan sólo representan el extremo medial del pilar diafragmático respectivo.

Una vez rodeado el tronco celíaco,a nivel supracelíaco, los pilares tienden claramente a confluir ,por delante de la aorta, sobre todo merced a un movimiento medial del pilar derecho.

Los pilares llegan incluso a unir sus extremos mediales,pero sólo por tejido conjuntivo muy celular y fuertemente adherido al tejido periconectivo de los pilares.

Aunque los pilares rodean a la aorta,entre ambos existen bandas de tejido conectivo, poco celular y muy laxo, que representan una frontera tisular entre estas estructuras. En la cara anterior aórtica,este tejido se encuentra íntimamente adherido a la adventicia arterial de la cara anterior y caras laterales de la aorta.

En la salida del tronco celíaco los pilares se en-== cuentran rodeados de gran cantidad de tejido neurovegetativo en forma de troncos y acúmulos ganglionares nerviosos.

Inmediatamente encima del tronco celíaco,los dos pilares van a unirse para limitar el borde superior del = hiato aórtico,sin más intermedio que fibras musculares.

Cuando los dos pilares se unen,sobre el tronco celíaco, adoptan disposición cuadrangular , en donde el componente mayoritario lo aporta el pilar derecho que,incluso,sobrepasa la línea media,invadiendo el territorio contralateral.

Las fibras musculares de los pilares no llegan nunca= a entremezclarse. En la unión de los pilares se puede = apreciar una dehiscencia ventrodorsal conducida por = tejido conectivo y nervioso procedente de la cara anterior de la aorta. Esta banda de separación situada = entre los dos pilares corresponde al mesogastrio posterior que,a este nivel,se encuentra muy afilado, aunque en sentido craneal se va a ir ensanchando, conforme nos adentramos en las inmediaciones del hiato esofágico = del diafragma.

El mesogastrio posterior ,en la zona prediafragmática, se dirige hacia la cara anterior gástrica,conduciendo vasos y fibras nerviosas autónomas.Si esto ocurre = en el ángulo anteroizquierdo de la unión de los dos pilares, en el ángulo contrario, anteroderecho, un tracto conectivo, de disposición gemelar al mesogastrio posterior, se dirige hacia el hígado para buscar la vena = cava inferior, a su paso por el hígado.

Conforme se asciende, el pilar izquierdo adopta una= disposición redondeada, mientras que el derecho se va = afilando hacia la línea media y,cruzándola, va a ro-== dear a la unión esofagogástrica, separándose progresivamente del pilar izquierdo.

Simultáneamente a éstos acontecimientos, se va apre-= ciando cómo el esófago va ingresando en la cámara gás-= trica. El nervio vago posterior sirve de guía a tal introducción ya que es el primer elemento que se introduce entre ambos pilares.

En la zona de unión gastroesofágica, y en el mismo = hiato esofágico, no se aprecian fibras conjuntivas en los pilares diafragmáticos, ni fibras tendinosas , aunque ocasionalmente encontremos algunas ramas nerviosas, según el nivel del corte histológico.

El contacto entre los pila.'s diafragmáticos y el = esófago se realiza antes en el pilar izquierdo,desde = abajo arriba. Este se hace por intermedio de tejido conjuntivo laxo en donde se conducen un gran número de filetes nerviosos procedentes del nervio vago anterior.

En la mayoría de secciones, el pilar derecho es mu-= cho más anterior que el izquierdo. Esta tendencia ya es clara a la altura de la salida de la arteria mesentérica superior. Una primera explicación nos la dá el mayor tamaño del pilar derecho,pero, en segundo lugar, su mayor inclinación a rodear la aorta es definitoria de la= cinemática del pilar derecho del diafragma, la cual se= pronuncia aún más sobre la cara anterior gástrica.

No existe un ligamento arcuato medio como tal enti-= dad,ya que la unión de los dos pilares diafragmáticos , por encima del tronco celíaco,se realiza por intermedio de un tabique tendinoso de disposición cordonal caudo= craneal.Este cordón supracelíaco interdiafragmático se continúa,en sentido caudal, abriéndose en dos ramas,también cordonales, en cada uno de los pilares, constitu-= yendo la zona tendinosa,antes descrita,de los mismos.

De la unión de los pilares nace la zona abdominal = del meso gastrio posterior;por ende,la intersección =

tendinosa no es mas que una estación de paso del meso-posterior,procedente de la cara anterior aórtica.

Entre los dos pilares diafragmáticos y delante de la aorta,según el nivel vertebral, encontramos grandes acúmulos neuronales autónomos.Estos son estaciones con fibras aferentes, que acompañan al tronco celíaco y arteria mesentérica superior,entre otros, y eferentes, que= proceden de la médula espinal y de los territorios periféricos esplácnicos.

Esta es una zona en donde confluyen,además, las glándulas suprarrenales, cuyos polos superiores se encuen-= tran volcados hacia la línea media,prácticamente apoyados sobre los pilares del diafragma y separados entre = sí por los troncos arteriales impares y por los paquetes ganglionares preaórticos.

2.- Hiato esofágico.:

El hiato esofágico y el propio esófago tienen direcciones divergentes. Mientras que el hiato esofágico del diafragma se dirige de abajo-arriba y de detrás adelante, el esófago discurre de arriba abajo y de detrás adelante. Así, en la unión gastroesofágica,el esófago se encuentra delante del hiato esofágico,mientras que en niveles torácicos es el diafragma quien se encuentra delante. Esto hace que esófago y diafragma se cruzen en un punto,merced al hiato esofágico,en el cual se establecen estrechas relaciones mediadas por tejido conectivo.

La forma del hiato esofágico del diafragma es cuadrangular al corte transversal. Forma una hendidura inclinada de delante atrás,con tres lados,una vez que los pilares del diafragma han cerrado la cara anterior del hiato aórtico del diafragma.

A nivel supraceliaco, los pilares diafragmáticos se encuentran unidos, a la izquierda de la línea media, sin entremezclar sus componentes musculares,separándose por un haz de tejido tendinoso,en nuestras muestras,inmaduro.

CORTE HISTOLOGICO Nº. 7.

HIATO ESOFAGICO.FETO DE PERRO.

Nos encontramos en la unión esófagogástrica,aun-= que no se aprecia ,en la imagen, pared gástrica, = que se encuentra en otra zona del corte aquí mostra do. El pilar derecho del diafragma (1) tiende a abra zar al esófago (2), sin contactar con su pared, de- jando un intersticio entre sus fibras musculares y la adventicia esofágica.(3). Sin embargo, el pilar= izquierdo (4) contacta directamente con la cara = posterior esofágica, a la cual le sirve de apoyo.

La cara derecha del esófago se encuentra dentro = de cavidad torácica,separada del pulmón (5)por un = fino tracto conjuntivo procedente de la cara ante-= rior de la aorta torácica.Hígado (6),troncos vaga-= les (7).

(Tinción de Hematoxilina-Eosina).

Inicialmente, el pilar izquierdo se aplica sobre la= parte posterior del borde derecho del estómago, a ni-= vel de la raíz de la curvatura menor.Mientras tanto, el vértice del pilar derecho emite fibras anteriores que= conforman la zona anterior de la membrana frenoesofágica y frenogástrica.

En estas fibras anteriores de la membrana frenogás-. trica discurren gran cantidad de vasos y de fibras nerviosas vagales.

En la misma unión de los pilares se aloja el nervio= vago posterior,justo en la zona de transición abdómino torácica y continuación dorsoventral del mesoesófago = posterior.

De hecho, la primera dehiscencia de los dos pilares, bajo el ángulo caudal del hiato esofágico, es ocupada = por el nevio neumogástrico posterior. A esta altura, la punta del pilar derecho va a abrazar a la cara esofagogástrica anterior,por medio de la membrana frenoeso-= fagogástrica.

La membrana frenoesofágica o frenogástrica es mucho más robusta que su homóloga posterior, que sólo se ex-== tiende sobre la zona gastroesofágica que contacta di-

rectamente con la cara anterior del pilar izquierdo= del diafragma.

De ahí que las fijaciones más robustas se esta-== blezcan entre cara posterior de la unión esofagogás- trica y pilar izquierdo del diafragma, al no existir tejido conectivo intermedio que facilita las dehis- cencias y la movilidad.

Sólo ocasionalmente encontramos fibras ligamenta rias o tendinosas en alguno de los pilares diafrag- máticos,cuando se disponen rodeando a la unión esofa- gogástrica.

Mientras que el pilar izquierdo sirve de lecho o apoyo, a modo de pedúnculo, al esófago, el pilar de- recho no se encuentra en contacto con la unión gas-= troesofágica y, conforme se hace más clara tal sepa- ración, más nítido es el desplazamiento de este pi-= lar en torno a la unión esofagogástrica, a la vez = que la membrana frenoesofágica o frenogástrica va= a ir dirigiéndose hacia la cara posterior del eso- fago abdominal.

Conforme ascendemos, el pilar izquierdo describe= una fuerte depresión en la unión esofagogástrica,en

el lado derecho del fundus gástrico, aunque, tal = depresión o surco, también está mediado por el desplazamiento dorsal del esófago, a nivel de la = unión esofagogástrica y del esófago abdominal. A = estas mismas alturas, el estómago se ve obligado= a permanecer en una situación más ventral, empujado por los órganos retroperitoneales y toraco-abdominales.

Finalmente, la membrana frenoesofágica anterior llega a contactar con el pilar izquierdo del dia-= fragma, o zona posterior de la membrana frenoesofágica. Entre los dos pilares y sobre la cara ante-= rior esofágica, sólo corre el nervio vago anterior, incluido en la hoja anterior de estas membranas.

Incluso a estos niveles, el grosor del cuerpo muscular derecho es mucho, más voluminoso que el = izquierdo.

En la zona en la que el pilar izquierdo del diafragma se encuentra nítidamente adherido a la cara posterior del esófago abdominal, se engruesa la pared del mismo a expensas de la capa muscular y adventicia,la cual dispone tractos de unión conectivos con la fascia muscular, que aparece engrosada.

El extremo anterior y lateral del pilar derecho emite unas fibras conjuntivas,escasamente pobladas de células,hacia la vena cava inferior, a su paso= por el hígado.

De la cara anterior de la aorta, en la zona de= transición tóraco-abdominal esofágica,parten unos= finos tractos conjuntivos, en donde caminan algu-= nos pequeños vasos sanguíneos y linfáticos,con algunos filetes nerviosos. En el extremo anterior de este mesoesófago posterior desciende el nervio vago posterior en forma de grueso tronco nervioso,al tanto que su homólogo está disperso en numerosas ramas nerviosas sobre la cara anterior del = esófago tóracoabdominal.

El paso entre abdomen y tórax, en sentido transversal,está cerrado por los finos tractos del mesoesófago,sobre todo anterior, sobre la cara derecha del esófago abdominal situándonos a la altura del= hiato esofágico. Este espacio cerrado por el mesoesófago,está ocupado por el nervio vago posterior y otras fibras nerviosas autónomas.

Conforme ascendemos hacia el hiato esofágico y se limita la unión esofagogástrica, el recubrimien

to peritoneal va prologándose hacia el esófago. De este se refleja hacia el diafragma cubriendo la = hoja anterior del mesoesófago. Así, el peritoneo = recubre los mesogastrios y mesoesófagos cuando estos se encuentran aplicados a la pared gástrica o esofágica. Los filetes de los nervios vagos no perforan el peritoneo para inervar el estómago y,por= ende, el resto de órganos macizos o huecos abdominales.

Mientras que se va delimitando la unión gastroesofágica y los pilares se van separando para abrazar al esófago, la zona gastroesofágica libre de = peritoneo se va ensanchando, aunque está cubierta= a distancia,intermedio de los mesos.

Prácticamente, el esófago abdominal no toca,a = ninguna altura al peritoneo, pues entre ambos se = disponen o los mesos o los propios pilares del diafragma.En el mejor de los casos, en plena intersección abdóminotorácica, sólo la cara anterior del = esófago estaría cubierta por peritoneo,interponiéndose el nervio vago anterior.

Finalmente,al confluir los pilares, se cierra = el hiato esofágico, encontrándonos en cavidad torá

cica sin que pudiéramos apreciar entrecruzamiento= de las fibras musculares de los pilares ni refuer- zo tendinoso alguno perihiatal.

CH. RESULTADOS DE LA GASTROPEXIA POSTERIOR EN PERROS.

1.- Técnica quirúrgica.:

Sus resultados se refieren a la capacidad para= manejar la técnica de gastropexia posterior de == HILL al ligamento arcuato (en perros, al tendón interdiafragmático infrahiatal).

La disección del esófago abdominal no se puede= completar en la extensión requerida, al correr = grave riesgo de perforar la membrana frenoesofágica y equilibrar las presiones torácicas con la atmosférica. Aún con las lógicas precauciones, en = cinco casos (21,7 %) se produjo neumotórax accidental, conduciendo a la muerte intraoperatoria.

La gran lobulación hepática, propia del perro, dificulta habitualmente la disección del tronco ce-= líaco, que nos obliga a movilizar el hígado considerablemente, por lo que las incisiones superficiales sobre la pared abdominal las debemos prolongar hasta el nivel más craneal posible.

La membrana frenoesofágica posterior se encuentra prácticamente soldada a la cara anterior del pilar izquierdo del diafragma. Si la intentamos disecar nos introducimos en cavidad torácica, por lo que sólo es posible aplicar una hilera de puntos de sutura a la membrana frenoesofágica en su hoja anterior.

Además de los cinco casos en los que se produjo la muerte por insuficiencia respiratoria aguda, por neumotórax accidental, en otros seis casos se presentó una parada cardiocirculatoria en estadíos finales de la intervención. En estos casos, la muerte sobrevenía cuando transcurrían dos horas y media o tres de intervención.

Tres animales (13 %) murieron por sepsis postoperatoria, y cuatro sufrieron paulatina pauperización, sin tolerar ningún tipo de dieta blanda, hasta llegar a la muerte entre 4 y 7 días después de la intervención.

En estos 18 casos de muertes intra o postoperatorias (78,3 %), la autopsia no reveló ningún dato de interés referente a la intervención, salvo

abundantes adherencias periceliacas y adecuada = disposición de la serie de puntos de sutura en la membrana frenoesofágica anterior. En ningún caso = se pudo demostrar estenosis yatrogénica de la == unión gastroesofágica.

Las maniobras hiperpresivas abdominales,realizadas antes de la intervención,no fueron suficien-= tes para originar reflujo gastroesofágico en el perro, que se pudiera detectar mediante la pHme-== tría, al menos.

La pHmetría postoperatoria no aportó resultados significativos respecto a la preoperatoria. De hecho no pudimos registrar ningún tipo de reflujo = con los patrones empleados.

De la misma forma, la radiología baritada tampoco se mostró como un método eficaz para detectar = reflujo gastroesofágico,ni antes ni después de la intervención, ya fuese con las maniobras hiperpresivas o con los cambios posturales con la posición de TRENDELEMBURG.

En los cinco casos (21,7 %) que vivieron un = postoperatorio sin complicaciones, se instauró una dieta blanda a las 48 horas de la intervención y = una dieta normal a las 72 , basadas en desperdi-= cios no seleccionados.

A las tres semanas de la intervención se realizó un control radiológico, con papilla baritada, para lo cual era preciso anestesiar al animal.

En ninguno de los cinco casos estudiados a largo plazo por este método se observaron variaciones morfológicas o radiológicas, respecto a los controles, en orden a una inexistencia de estrechamiento del esfínter esofágico inferior, dilatación esofágica distal o retención alimenticia a cualquier= nivel.

Tras este control, se sacrificaba al animal para estudiar las repercusiones macroscópicas de la= intervención, la situación de la hilera de puntos= de sutura y su relación con estructuras nobles periceliacas.

2.- Hallazgos anatómicos.:

Como en el humano, los pilares del diafragma= nacen en las caras anterolaterales de las prime-= ras vértebras lumbares.El pilar derecho se origina en las caras laterales de las vértebras lumbares = segunda y tercera, y en los discos intervertebra-= les lumbares segundo, tercero y cuarto. El pilar = izquierdo es más anterior y tiene un origen casi = paralelo al plano frontal.

Sin embargo, las fibras de los pilares sólo se= entremezclan en el vértice craneal del hiato esofágico del diafragma, mientras que su ángulo caudal= y su prolongación inferior no es mas que la unión de los dos bordes mediales de los pilares, en donde no hay intercambio alguno de fibras musculares= o tendinosas.

Este borde inferior puede ser más o menos ancho, pero termina abriéndose en un ángulo diedro , cu-= yas caras mediales están representadas por los pilares del diafragma.

El vértice del ángulo diedro formado por los = dos pilares coincide con la línea media y,por ende,

con la cara anterior aórtica,conformando el marco= aórtico del diafragma.

Los pilares descienden,hasta sus inserciones, = guardando relaciones de proximidad con la aorta, = pero sin encontrarse unidos a la misma. Ni siquiera en el mismo hiato aórtico la aorta está adherida íntimamente al diafragma, y el disector puede = separar fácilmente estas estructuras.

El ángulo superior del hiato aórtico coincide,= casi de forma matemática, con la salida del tronco celíaco. En ningún caso esta rama arterial nacía = por encima del mencionado ángulo.

La existencia de unas arterias diafragmáticas = inferiores constituye una rareza ya que no las pudimos encontrar en ninguno de los casos estudiados en nuestra serie.

Más que un ligamento arcuato medio,podríamos = hablar de dos hemiligamentos arcuatos. Los bordes= mediales de los pilares del diafragma, conforme = ascienden y se hacen ventrales, van aumentando su proporción tendinosa, hasta que en la parte supe-= rior del hiato aórtico forman robustos tendones, =

que contactando,entre sí, ascienden sirviendo de = separación a los dos cuerpos musculares, para terminar, a modo de inserción en el borde caudal del= hiato esofágico.

No se aprecian fibras tendinosas que salten de= un pilar al otro, aunque encima se sitúa un numeroso componente ganglionar y conectivo, pero con características propias de tejidos blandos.

El contacto medial de los dos pilares viene a = prolongarse durante cuatro o seis centímetros, desde el ángulo craneal del hiato aórtico al caudal del esofágico.

Los pilares del diafragma son más bien cordonales y,aunque podemos encontrar fibras musculares = a la altura de la vértebras lumbares medias, lo = normal es que el contingente más importante de fibras musculares se origine sobre el mismo hemiligamento arcuato respectivo.Esto ocurre una vez que = cada uno de los pilares recibe al ligamento arcuato del diafragma sobre el músculo psoas,o ligamento arcuato interno.

Tanto el hemidiafragma derecho como el hemiligamento arcuato derecho son más voluminosos que sus homólogos izquierdos.,

El mesoesófago y mesogastrio posterior se identifican en la cara ventral de la aorta como unos = finos tractos conjuntivos que caminan hasta fijarse a la cara torácica de la unión interhiatal de= los dos pilares.

En ninguno de los perros de esta serie se pudo= comprobar la existencia de un músculo suspensorio= del duodeno, al menos en su primer vientre muscu-= lar (músculo accesorio del músculo suspensorio),sobre el margen derecho del hiato esofágico del diafragma.

FOTOGRAFIA 15.

Disección del hiato aórtico del diafragma, en = el perro. Visión del hemidiafragma izquierdo. La flecha rodea el tronco celíaco y la arteria mesentérica superior, de tamaño más voluminoso. El = riñón izquierdo está traccionado hacia abajo por la compresa. Sobre la salida del tronco celíaco se sitúa el hemiligamento arcuato del lado izquierdo, de color nacarado.

El esófago abdominal está cubierto por grasa = perihiatal (1).

FOTOGRAFIA 16.

Visión del pilar diafragmático izquierdo.La pinza tracciona del mismo pilar izquierdo, a la altura de la tercera vértebra lumbar.Más hacia arriba, algunas fibras tendinosas forman el arco del psoas (1). La aorta abdominal (2) está flanqueada por el pilar izquierdo.

FOTOGRAFIA 17.

Disección del hiato aórtico del diafragma. Se = aprecian el pilar izquierdo (1) y el derecho (2). El tronco celíaco (3) emite ramas cardiales hacia el esófago hiatal (4). La arteria mesentérica superior (5) nace un centímetro por debajo del = tronco celíaco. El esófago abdominal aparece aquí liberado de su meso posterior (6).

FOTOGRAFIA 18.

Diafragma de perro aislado .Visión de la cara = abdominal.:

Hemidiafragma derecho (1).

Hemidiafragma izquierdo (2).

Hiato costodiafragmático derecho (3).

Hiato costodiafragmático izquierdo (4).

Tendón central (5).

Tendón derecho (6).

Tendón izquierdo (7).

Orificio de la vena cava inferior, dividido en dos (8).

Hiato esofágico (9).

Pilar derecho (10).

Pilar izquierdo (11).

Aorta (12).

Tronco celíaco (13).

Intersección de los pilares (14).

CAPITULO V

DISCUSION

La transcendencia clínica del Ligamento arcuato medio se basa en su uso como medio de fijación de la membrana frenoesofágica posterior, durante la gastropexia posterior de HILL, y en su responsabilidad como elemento de compresión extrínseca del tronco celíaco o de la misma aorta.

Si en el primer caso, el ligamento arcuato medio es un refuerzo de las fijaciones posteriores del esófago, en el segundo estrecha la salida del tronco celíaco. Así, su estudio debe ser doble.Por un lado hay que conocer la capacidad del ligamento arcuato para resistir las tracciones a que pueda ser sometido y,por otro, sus relaciones con los vasos abdominales aórticos.En ambos casos,su estructura nos puede orientar en uno u otro sentido.

1.- Constitución anatómica.:

La constitución estructural del ligamento arcuato medio humano y su equivalente en el perro es = diferente sólo en aspectos cuantitativos.

Más que de ligamento se debería hablar de "tendón" arcuato medio, ya que sirve de origen a las = fibras musculares vertebrales, generalmente continuación del pilar izquierdo del diafragma.

Los tendones de origen de las fibras musculares vertebrales del diafragma no se diferencian, desde= la ultraestructura, de las fibras que cruzan la cara anterior de la aorta sobre el tronco celíaco.

No hay, por tanto, razón alguna para llamar a las fibras medias "ligamento" y a las fibras colaterales "tendón".

En el perro, los pilares del diafragma no llegan nunca a entrecruzar sus fibras en el ángulo in

fero-posterior del hiato esofágico o, lo que es lo mismo, en la zona diafragmática situada entre hiato esofágico y aórtico. Osea, las fibras musculares de un pilar no ingresan en el margen contrario del hiato esofágico,aunque las fibras musculares provinientes del pilar derecho sobrepasan la línea media.

En el feto de perro, respecto al adulto, llama la atención el gran componente muscular procedente del pilar derecho que rechaza a las fibras del pilar izquierdo considerablemente aparte de la línea media. Más tarde, en el adulto, nos encontramos la separación de los dos pilares,bajo el hiato esofágico, sólo ligeramente a la izquierda de la línea media.

Sin embargo, no podemos atribuir esta dicotomía a el desarrollo especial de los hiatos,porque en las etapas ontogénicas estudiadas ya se había completado el desarrollo fetal, como lo demuestran las características de madurez tisular encontradas en los cortes histológicos efectuados.

Como en el adulto, en el feto de perro se distinguen las fibras procedentes de uno y otro pilar

diafragmático sobre el borde craneal del hiato == esofágico, a la altura de la línea media.Por tan-= to, no existe una tracción esofágica que pueda explicar la rectificación de los pilares.

En el perro adulto, no existe diferencia cuantitativa entre las fibras musculares de los pilares= y,sin embargo, el feto dispone un componente más = voluminoso en el pilar derecho. Esto quiere decir= que, tras el nacimiento, las fibras musculares del pilar izquierdo se hipertrofian considerablemente= y alcanzan un desarrollo similar a las fibras del= pilar derecho, posiblemente debido a los movimientos respiratorios.

De ahí que, en el perro adulto el ligamento arcuato medio tenga forma de ángulo diedro de vértice superior y esté situado en la línea media,recibiendo fibras musculares a todo lo largo de su cara tendinosa craneal y en la formación tendinosa que limita los dos pilares diafragmáticos debajo = del hiato esofágico.

Por contra, en el humano, el ligamento arcuato= medio se forma a expensas del pilar izquierdo del diafragma, aunque las fibras musculares se encuen-

tran íntimamente entremezcladas y no es posible = señalar el origen específico de una fibra muscular determinada.

Escepcionalmente,se puede encontrar un ligamento arcuato medio en forma de ángulo diedro,como = en el perro, pero en el que las fibras profundas = de uno u otro pilar transcurren debajo de su contrario. Este ángulo de vértice craneal suele estar cubierto por fibras conectivas que saltan entre= las partes superiores de los dos pilares,pudiéndose confundir con el verdadero ligamento arcuato.

Este es un error demasiado frecuente entre los= autores. Así, WARSHAW (1.982) intenta aislar el = ligamento arcuato medio introduciendo un dedo en-= tre su borde craneal (sic) y la cara anterior de = la aorta cuando, según nuestras descripciones, no= existe tal borde superior del ligamento arcuato = que,en el mejor de los casos, podría hacer referencia al ángulo caudal del hiato esofágico del dia-= fragma.

Aunque HILL (1.967) no termina de aclarar este= concepto en su descripción original, más adelante se refiere exclusivamente al ligamento arcuato en

los años 1.970 y 1.979.

Sin embargo, el ligamento arcuato no está formado exclusivamente por fibras musculares y conectivas o tendinosas. Está rodeado, incluso infiltrado, por gran cantidad de fibras nerviosas autónomas,según lo observado en nuestras preparaciones y ya comunicado por LINDNER (1.971).

En efecto, el gran esplácnico rodea la salida del tronco celíaco y el mismo ligamento arcuato medio, de forma anterolateral, para formar,entre otros, el ganglio celíaco, mientras que el sistema esplácnico menor continúa varios centímetros hacia abajo para terminar en los ganglios aórtico-renales.

Normalmente,los dos ganglios celíacos son masas retroperitoneales algo aplanadas e irregulares, constituidos por cuerpos neuronales tanto simpáticos como parasimpáticos.

Suele ser más voluminoso el ganglio izquierdo, mientras que el derecho es el resultado de varias masas celulares interconectadas.Ambos descansan sobre la parte craneal del pilar diafragmático homólogo.

Las ramas eferentes de los ganglios celíacos = acompañan a los vasos celíacos, se dirigen en sentido diafragmático y en sentido distal. Las ramas superiores son inmediatamente ventrales al liga-= mento arcuato e incluso se adhieren al mismo. Algunas de estas ramas LINDNER (1.971) las considera= continuación del nervio vago derecho, en cuyo ca-= so, sería una vía de inervación vagal del intestino medio y posterior.

Desgraciadamente, este tejido nervioso autónomo suele estar infiltrado de grasa y su disección es muy difícil.

De hecho, en disecciones cuidadosas, sólo se = suele apreciar, en la base de la salida del tronco= celíaco, un magma celular indiferenciado, a través= del cual debemos llegar al ligamento arcuato medio. No existen trabajos que estudien las repercusiones de las denervaciones quirúrgicas, a este = nivel, producidas por el abordaje al ligamento arcuato.

El componente conectivo del ligamento arcuato = medio aumenta con la edad, tanto en el humano como= en el perro. Así, la cantidad de tejido conectivo=

o tendinoso en el feto es considerablemente menor= a la observada en el adulto y, en este, menor a = la del anciano. Esta observación es compatible con la sustitución muscular por tejido conectivo que= acontece, en cualquier músculo del aparato locomotor, a consecuencia del envejecimiento y que supone uno de los acontecimientos complementarios de = la senectud.

2.- Configuración anatómica.:

Cuando se realizan disecciones minuciosas de cualquier zona anatómica se observan variaciones= en lo particular,permaneciendo unos pocos esquemas generales con prevalencia absoluta.

En nuestra serie,diferenciamos sólo dos grupos= en cuanto a la distribución de las fibras musculares del diafragma en la línea media,en comparación con los once grupos que establece LISTERUD (HAY-== WARD, 1.967).Este enuncia ,no obstante, dos tipos más numerosos de disposición de las fibras de los= pilares del diafragma.

En el primer tipo el pilar derecho comprendería todas las fibras que forman el hiato esofágico.El= margen derecho se formaría por un manojo de fibras musculares originadas en las caras anterolaterales de la 2ª a la 4ª vértebra lumbar para,dirigiéndose hacia arriba y adelante, insertarse en el tendón = central del diafragma.El margen izquierdo lo constituirían fibras ,de origen similar, que pasarían=

por detrás y por encima del manojo derecho, para rodear el esófago por su izquierda e insertarse en el central. Representarían el 49 % de 204 autopsias.

El segundo tipo, que alcanzaría el 31 % de casos, es casi idéntico al anterior, excepto en que una pequeña parte del músculo se originaría en el pilar izquierdo del diafragma y, pasando detrás del esófago y por debajo del músculo que forma el margen izquierdo del hiato, se insertaría en la cara posterior del músculo que constituye el margen derecho de éste.

Un tercer tipo, muy parecido al primero, con un 9 % de casos, un cuarto tipo, con un 4 % y un quinto con un 2 % representarían los esquemas más frecuentes. Los otros seis tipos de distribución de fibras musculares diafragmáticas, en torno a los pilares, sólo alcanzarían el 0,5 %.

En nuestra opinión, los trabajos de LISTERUD podrían resumirse en los dos primeros tipos de distribución, pues el resto podrían calificarse de casos aislados de disposición, no tan numerosos como para formar grupos independientes.

Así pues, los dos tipos más frecuentes de LISTERUD coinciden con los encontrados por nosotros. En ambos casos, las fibras,primero tendinosas y después musculares, ascienden desde los pilares del diafragma para limitar el hiato aórtico y el hiato esofágico del diafragma.

El componente más voluminoso lo aporta el pilar derecho. Ascienden sus fibras por el margen derecho de los hiatos,descienden por el izquierdo,tras rodear el borde superior del esófago, y se vuelven a introducir en la profundidad del pilar derecho, tras cruzar la línea media sobre el hiato aórtico.

En un primer grupo de casos, como la serie de LISTERUD, las fibras del pilar izquierdo sólo ascienden por el margen correspondiente del hiato esofágico ,debajo de las descendentes del pilar izquierdo.

En el segundo grupo,una importante parte de fibras musculares del pilar izquierdo cruzan la línea media encima de las fibras descendentes diestras y el resto ascienden en su mismo margen hiatal, debajo de las descendentes.

Sólo en un caso, un paquete de fibras del pilar izquierdo se introduce, en la línea media, entre = las fibras descendentes y ascendentes del pilar derecho (Cadaver nº 2.).

En el cadaver nº. 9,algunas fibras ascendentes= del pilar izquierdo cruzan la línea media ,debajo= de los dos componentes del pilar derecho, contribuyendo a formar parte del margen hiatal derecho.

Las fibras descendentes del pilar derecho mon-= tan sobre las ascendentes , en el cadaver nº 12 , a la vez que ,debajo de ambas, algunas fibras del= pilar izquierdo cruzan para formar parte de la cara torácica o profunda derecha del hiato esofágio.

Y, en el cadaver nº 16, el pilar izquierdo está dividido en dos cuerpos musculares ,con dos tendones que confluyen en uno mayor.

Dentro del segundo grupo, las escepciones son = más raras, en cuanto a la monotonía de configura-= ción de los pilares y de los hiatos.

Todo esto, en resumen, no hace mas que confir-= mar las primeras descripciones de los autores clá-

sicos, (TESTUT,1.981), pero no se puede corrobo-= rar la extensión tipológica antes mencionada.

En un 50 % de casos, en nuestra serie, la inter sección de los dos pilares, sobre el hiato aórti-= co, estaba cubierta por una densa membrana,conti nuación de la membrana frenoesofágica posterior. = En muchas ocasiones, suele continuarse con la fas-cia propia del esófago abdominal o adventicia eso fágica, que se apoya directamente sobre los pila-= res del diafragma. Desde luego, no se puede ha-== blar de ligamento, pues la simple disección roma= es capaz de seccionarlo.

Sin embargo, en los casos en los que se realizó disección fetal, (feto nº 7 y feto nº 11), sobre = el ligamento arcuato medio existía una zona trian gular más débil,incluso transparente,pero que no = se continuaba con ninguna otra estructura vecina,= lo cual podría considerarse como una zona aún = insuficientemente desarrollada, desde el punto de= vista muscular,pero que lo hará con el tiempo,obte niendo una hipertrofia celular. A este nivel, no = puede existir una nueva generación muscular, ya = que la diferenciación muscular en el humano con-= cluye alrededor de la 10ª semana de vida intraute-

rina (BOTROS,1.983); a partir de este momento,las= células musculares empiezan a madurar,aunque con = diferentes tiempos de latencia según la zona anatómica de referencia.

En la mayoría de los casos, por tanto, en los = que se aprecia una condensación preaórtica de la membrana frenoesofágica posterior, debajo se suele encontrar un ligamento arcuato medio bien desarrollado y origen de fibras musculares que se distribuyen con las procedentes del pilar izquierdo (cadáveres números 3,4,6,9,10,11,12,14,15 y 16).

En general, el ligamento arcuato medio es fácil de detectar,aunque difícil de disecar,apareciendo= las fibras tendinosas entremezcladas con las fi-== bras musculares del pilar izquierdo, las cuales se abren en abanico hacia el hiato esofágico y el tendón central del diafragma.

En cualquier caso, su consistencia es muy fuerte y permite introducir, debajo de él, un dedo o = pinza sin que sufra distracción tisular.

De hecho, el dedo puede penetrar fácilmente bajo el ligamento arcuato,progresando hacia la cavi

dad torácica,una vez que se han apartado las arterias diafragmáticas inferiores y el tronco celíaco, dejándose resbalar sobre la cara anterior aórtica.

En los cortes histológicos hemos observado cuán laxa es la unión , a este nivel, entre aorta y diafragma. Sin embargo, la cara lateral de la aorta está tan íntimamente unida al diafragma que el dedo, o cualquier instrumento que intente la separación, rompería una u otra estructura.

Esto convierte al ligamento arcuato en un punto muy resistente a la tracción, siempre que sus bordes laterales estén bien fijos, según demuestran los trabajos de CAREY (1.969) y de LINDNER ===== (1.971).

Así, durante la gastropexia posterior de HILL , una espátula o una pinza vascular pueden introducirse entre el ligamento arcuato y la aorta con bastante facilidad (siempre que no nos desviemos de la línea media), para proteger el elemento vascular y suturar el ligamento arcuato a las hojas de la membrana frenoesofágica posterior (HILL, 1.967 ;WARSHAW, 1.982).

Para HILL (1.966) el ligamento arcuato medio es la única estructura ciertamente firme en el meso esófago posterior , "como el ligamento de COOPER = en la hernia inguinal".

Estas propiedades están condicionadas por la = embriología,según se ha estudiado en otro punto = de esta memoria y,sobre todo, por el origen de los pilares del diafragma, a partir del mesenterio esofágico posterior.

Desde el punto de vista embriológico, las uniones,encontradas en perros, entra la cara anterior del esófago abdominal y la vena cava inferior se = pueden considerar como un auténtico meso esófago = anterior.

En humanos, este meso ya había sido descrito = por GOMEZ y GOMEZ en 1.961, aunque no ha sido suficientemente aceptado en la comunidad científica. A esta estructura se le puede considerar como la= porción craneal del ligamento gastrohepático o = epiplon menor, entre cuyas dos hojas camina el nervio neumogástrico izquierdo. Debido a la gran lobulación hepática del perro, el fondo de este meso anterior es la vena cava inferior, mientras que en

el humano va a fijarse al borde posterior del = lóbulo hepático izquierdo.

En el perro, la cara posterior esofágica prácti camente es intratorácica en toda su extensión, casi hasta el punto en el que nos encontramos en estómago, por lo que el recubrimiento peritoneal esofágico sólo ocurre en la cara anterior y zonas = más ventrales de las caras laterales.

El estómago del perro queda totalmente revestido de peritoneo ,escepto en la cara anteromedial, en donde caminan los nervios vagos. Este peritoneo se refleja en el diafragma y en los mismos pilares, sirviendo de paso al tórax.

De ahí que, los intentos de gastropexia poste-= rior al ligamento arcuato en el perro no puedan = acompañarse de una disección del esófago distal, = porque cuando queremos exponer las membranas frenoesofágicas nos introducimos en tórax,produciéndose neumomediastino. Si nos quedamos más hacia abajo, en realidad estamos traccionando del recubrimiento peritoneal seroso gástrico, que no tiene = suficiente consistencia para resistir tracciones= importantes.

Cualquier intento de disecar el esófago distal= del perro conduce a un neumomediastino sin perfora ción pleural, las cuales quedan a la altura del = recubrimiento pericárdico del diafragma.

En el humano, las dos hojas serosas que forman= ambos mesos peritonizan totalmente las caras late rales del esófago abdominal. La cara posterior del esófago, como en el perro, quedaría"retroperito-== neal", pero sólo parcialmente.

En realidad, la cara posterior esofágica abdomi nal también se podría considerar intraperitoneal.= En efecto,las dos hojas peritoneales que forman el mesogastrio dorsal sólo están adosadas desde su= inserción esofágica hasta el borde posterior del hiato, y ubican el nervio neumogástrico derecho, y sólo después del borde posterior del hiato esofági co (entre éste y el aórtico) se separan ampliamen te para alojar a la aorta, conducto torácico y cis terna de Pecquet.

Además,la cara izquierda del esófago abdominal= y la hoja serosa izquierda del mesoesófago dor-= sal guardan relación de contigüidad con el liga-= mento hepático triangular izquierdo,que llega has-

ta el mismo borde hiatal esofágico izquierdo que, por esta razón aparece desperitonizado cuando seccionamos el ligamento triangular izquierdo del diafragma, no apreciando el recubrimiento peritoneal,que también seccionamos.

Aunque pensamos que las fijaciones más importantes del esófago abdominal se establecen por sus mesos naturales, no está aclarado, como mencionamos en el primer capítulo de esta memoria, cuál tiene más importancia,caso de que pudiera discernirse.

Desde luego, en el cadaver y en el feto, el mesoesófago anterior o ligamento gastrohepático superior es bastante fuerte, además de corto y relativamente grueso. Como elementos de fijación,se le podrían asociar la arcada vascular de la coronaria estomática, la conexión directa entre el borde posterior del hígado y el esófago,los ligamentos coronario y triangular hepático,etc.,

Sin embargo, si separamos cualquier tipo de conexión del esófago abdominal al hígado (cuando lo extraemos) y mantenemos el meso posterior y las uniones del hiato esofágico (como ha hecho CAREY, 1.969), la tracción longitudinal del esófago perci

be una resistencia bastante intensa.En este momento, no se ponen tensas las fibras de la hoja inferior de la membrana frenoesofágica, por lo que se puede entender que es el meso posterior el que está respondiendo a nuestra solicitud.

Por otro lado, esta es una maniobra habitual en el uso quirúrgico, tanto en la vagotomía de cualquier tipo como en la tracción del estómago para liberar la curvatura menor gástrica.

Es más, en las insuficiencias del esfínter esofágico inferior,asociado a reflujo, con o sin hernia de hiato, y tratadas por la gastropexia posterior al ligamento arcuato medio por la técnica de HILL, no se suele apreciar ninguna alteración del ligamento esohepático o meso anterior del esófago, mientras que la pexia de la raíz de la curvatura menor al ligamento arcuato sirve de eficaz aumento de la presión del esfínter esofágico, medido mediante manometría intraoperatoria (HERMERCK, 1.980).

Sin embargo, la mayoría de técnicas de gastropexia posterior al ligamento arcuato medio sólo aplican uno o dos puntos al propio ligamento arcuato,

y el resto, hasta cuatro en la mayoría de los ca-= sos,se dirigen a las fibras musculares que se originan en el mismo.Al hacerlo de esta forma se consigue,primero, una sólida fijación del mesoesófa-= go posterior y, después, que la hileras de puntos= siguientes queden dispuestos longitudinalmente.Algunos autores prefieren dar todos los puntos en el ligamento arcuato para que la curvatura menor sutu rada quede horizonatl y se aumente el efecto valvu lar de la pexia (VANSANT,1.976).

Desde el punto de vista quirúrgico, el ligamen to arcuato medio tiene una buena intergridad, en = donde se puede fijar muy bien cualquier tipo de = sutura. El ligamento arcuato, representa el punto= fuerte de la gastropexia posterior de HILL, mientras que el punto débil lo representa el esófago = (KAMIMSKI, 1.977).

Sin embargo, no se ha mostrado nada eficaz en = la muestra experimental efectuada por nosotros. = Aparte de efectos no inculpables a la técnica, = nos encontramos con dificultades inherentes a la = anatomía abdominal del perro. En efecto, en primer lugar, el perro no dispone de un ligamento arcuato bien establecido. En todo caso, se podría hablar =

de dos hemiligamentos arcuatos medios o de dos tendones diafragmáticos medios, que se unen en la línea media, sobre la aorta, para formar un fuerte = tendón central interdiafragmático.

Este sería un acontecimiento beneficioso,pues = se multiplicarían los refuerzos anatómicos del mesoesófago posterior. Sin embargo, el segundo con-= tratiempo inhabilita los beneficios de estos hemitendones. Como hemos mencionado, el mesoesófago = posterior prácticamente es la separación central y media de abdomen y tórax y,entre sus dos hojas,se encuentran los hemitendones mencionados, por lo = que,para llegar a ellos, debemos de ingresar en = tórax.

Las escasas disecciones quirúrgicas realizadas= a nivel del ligamento arcuato o de la salida del = tronco celíaco se deben a que la patología de esta zona es más bien rara.Los hallazgos encontrados en pacientes afectos de hernia de hiato no se pueden considerar como paradigmáticos, por asentar en tejidos alterados.

HILL (RUSSELL y HILL, 1.983) afirma que se pueden seccionar las fijaciones anteriores del esófa

go y seguir manteniéndolo en su posición normal = merced a sus fijaciones posteriores, aunque lo haya estudiado en pacientes afectos de hernia hiatal.

MERCIER (1.982) habla de la existencia de unas= bandas "fibroelásticas" que pasan directamente desde la pared esofágica a la fascia preaórtica. Nosotros no las hemos observado, aunque en esta zona hay abundante tejido celular laxo y grasa que = nos pueden conducir a error. En algunos casos, todo= lo más, el ligamento arcuato puede estar cubierto= por fibras conectivas transversales, cuya conexión esofágica no hemos podido determinar.

A favor de las fijaciones posteriores esofágicas y de su resistencia, está la mecánica respiratoria, e incluso digestiva. Durante la respiración y el vómito, sobre todo, asciende el hiato esofágico, permaneciendo relativamente fijo el hiato aórtico del diafragma, por estar provisto de escasas fibras elásticas. Así, las fijaciones anteriores deben ser más laxas para permitir que el esófago = acompañe al diafragma, al paso que las posteriores, al ser relativamente inmóviles, permiten una mayor= consistencia.

Aunque el grosor del ligamento arcuato,igual = que el de la membrana frenoesofágica, han sido muy variables, su resistencia ha sido siempre unifor-= me cuando los sometíamos a tracciones o manipula-= ciones .Esta es la principal característica del ligamento arcuato medio que le confiere KORHOM ==== (1.975) tras realizar 50 disecciones del hiato aórtico del diafragma.

Según el mismo KORHOM (1,975), siendo las fijaciones posteriores del esófago las más importan-= tes en la competencia del esófago distal, podría = ser un contrasentido utilizar tales estructuras = como medio de reparación quirúrgica, estando lesionadas. Sin embargo, también parece lógico intentar reparar la zona que ha quedado laxa, de la misma = forma que se haría, verbigratia, en una hernia inguinal.

Según esto, la llave para la formación de una= hernia de hiato por deslizamiento es el fallo o = atenuación de la fijación posterior del esófago al mesoesófago posterior. Por ende, es claro que el = principal objetivo de las intervenciones antirre-= flujo no es cerrar necesariamente un hiato ensan-= chado, sino que,más importante, es la fijación per

manente o el mantenimiento de la unión esofagogástrica en su posición normal infradiafragmática.

Las marcadas variaciones observadas en el tamaño y consistencia del ligamento arcuato medio y, = sobre todo, en el tejido conectivo-fibroso preaórtico y en el sistema ganglionar autónomo pericelíaco, pueden conducir a yerros en la fijación esófago tendinosa, y anclar la curvatura menor gástrica o la raíz de la membrana frenoesofágica posterior a un tejido mal preparado para resistir == tracciones que,por otro lado, se encuentran dentro de límites muy tolerables,como son los movimientos respiratorios, deglutorios y el vómito (LINDNER, = 1.971).

Frente a esto, GOMEZ y GOMEZ (1.961) preconiza= a la membrana esohepática o meso esófago anterior como la principal fijación del esófago abdominal,= reforzada por los ligamentos triangular y corona-= rio del hígado, que formarían un tunel para el = esófago abdominal.

Aunque el objeto de esta memoria no era determinar la existencia de un esfínter esofágico infe-== rior, pudimos apreciar,en los cortes histológicos

efectuados, un notable engrosamiento de las fibras circulares y oblícuas del esófago distal.De hecho, la luz esofágica es muy amplia a nivel mediastínico con estratos de revestimiento bastante adelgazados, mientras que en el esófago diafragmático, la luz se encuentra cerrada.DEMEESTER (1.981) propone, además del papel esfinteriano de las fibras musculares del esófago, la existencia de un mecanismo de lazada en torno al esófago.

Así, en el mediastino posterior, el meso posterior del esófago es muy amplio, mientras que en el esófago diafragmático, el mesoesófago posterior está íntimamente adherido a los pilares del diafragma y al hiato esofágico, haciendo de ahderente a los mismos.

Por tanto, la atenuación de la zona posterior del meso esófago en el diafragma y de la membrana frenoesofágica son fundamentales para el desplazamiento del esófago abdominal hacia el tórax (HILL, 1.966).

3.- Relaciones vasculares del ligamento = arcuato medio.:

La compresión del tronco celíaco por el ligamento arcuato medio fué mencionada,por primera vez, = por LIPSCHUTZ en 1.917, afirmando que "...el tronco celíaco no es infrecuentemente cubierto en su = origen por el diafragma". MICHELS, en 1.955, confirma aquella observación y sugiere que la ==== acción constrictiva de los pilares del diafragma = podría ser responsable de una disminución del calibre del tronco celíaco en su origen (STONEY, == 1.966).

HARJOLA (1.963) observa la compresión extrínseca del tronco celíaco como causa principal de un = síndrome de dolor abdominal compatible con un == cuadro isquémico.

Más tarde, otros autores han calificado esta = situación con el término de "Síndrome de Compre-== sión del tronco celíaco" (EDWARDS,1.970;EVANS , = 1.974), a la vez que otros proponen la liberación=

quirúrgica de la estenosis (LORD,1.968;LINDNER, == 1.971).

Aunque el nivel de salida del tronco celíaco = suele estar a la altura del tercio superior de la primera vértebra lumbar, es frecuente encontrar == grandes variaciones en la altura de salida de los troncos arteriales impares aórtico-abdominales.

En nuestra serie el 18,42 % (7/38) de troncos= celíacos nacían sobre el ligamento arcuato o justo bajo él. Tan sólo en un caso,el ligamento arcuato determinaba una estenosis franca en el vaso arterial.

STONEY (1.966) encuentra estenosis del tronco = celíaco, por estudios aortográficos e in vivo,sin= repercusión clínica aparente,pero con notable circulación colateral, mientras que DUNBAR ,en 1.965, es el primero en recoger una observación de dolor abdominal producida por compresión del tronco ce-= líaco por el ligamento arcuato medio (STANLEY, === 1.971), cuadro que otros determinan más prevalente en mujeres,sobre todo, ectomórficas (WATSON, = 1.977).

La naturaleza del agente constrictor no se limita al ligamento arcuato medio, ya que la salida del tronco celíaco puede comprimirse por el tejido neurofibromatoso del ganglio celíaco (LORD,1.968) o por las propias fibras nerviosas ganglionares (EDHAG, 1.977).

Algunos autores ponen en duda este cuadro porque, para que se produzca isquemia intestinal, deberían estar implicados más de un tronco arterial, porque algunas imágenes de estenosis angiográfica también se observan en personas asintomáticas sin circulación colateral y porque la clínica suele ser más bien vaga y subjetiva (EDWARDS, 1.970;PAILLIER, 1.982; SZILAGYI, 1.972).

Hasta hoy, sigue la controversia, a favor y encontra, ya que no está demostrada la conexión causal de la compresión del tronco celíaco por el ligamento arcuato medio y un cuadro de dolor abdominal.

A favor, están los beneficios de las intervenciones quirúrgicas en pacientes con estenosis del tronco celíaco (BACOURT, 1.984; EDHAG, 1.977;EVANS, 1.974; GHOSN, 1.982; LINDNER, 1.971 ; LORD,1.980;

LAWSON, 1.984; STANLEY, 1.971 ; WATSON, 1.977), = que conducen a una mejoría clínica con restablecimiento del flujo celíaco.

Otros no tienen tan buenos resultados,poniendo= en duda la etiología del cuadro (EDWARDS, 1.970).

El problema se agrava, para SZILAGYI (1.972), = porque el cuadro no está suficientemente limitado o definido.

El complejo sintomático fluctúa entre una == "angina" postprandial clásica, hasta epigastral-== gias anodinas (PLATE, 1.981).De ahí que el mayor = problema se plantee ante la fisiopatología de la = entidad.

En el caso más típico, el cuadro clínico con-= sistiría en un dolor epigástrico o periumbilical= de carácter constrictivo, de instauración a los == quince o treinta minutos después de la ingesta y = de duración variable , entre una y tres horas.No = se suelen encontrar datos clínicos en la exploración física,salvo un soplo abdominal alto en el = 50 - 75 % de los pacientes, pérdida de peso,malabsorción inespecífica y diarreas disabsortivas =

(CORNELL, 1.971). Ocasionalmente existe sangre == oculta en heces (MATESANZ, 1.982).

La aortografía lateral puede descubrir esteno-= sis,incluso casi total, del tronco celíaco (WATSON, 1.971) o de la arteria mesentérica superior, con = diversos grados de clínica o asintomático. En es-= tos casos, asintomáticos, la matoría de esenosis = angiográficas suelen deberse a ateromatosis (COR-NELL, 1.971).

Sin embargo, cuando así ocurre, la circulación= colateral es muy intensa,suelen estar afectados = otros grandes vasos, el paciente suele ser viejo y los resultados quirúrgicos no siempre son eficien tes.

Cuando el agente causal es el ligamento arcuato medio, no suele afectar a ninguna otra arteria y = el cuadro evoluciona en algunos meses o años.Cuan-do se trata de ateromatosis, la altura del tronco= celíaco es indiferente, en tanto que,con el liga-mento arcuato medio, su altura es desacostumbrada-mente baja respecto al hiato aórtico.

No es raro que algunos de estos pacientes sean= catalogados de psiconeuróticos o que sean someti-= dos a intervenciones quirúrgicas previas (70 % en la serie de EVANS,1.974).

La aortografía es fundamental para el diagnósti co. COLAPINTO (1.972) encuentra que,de 152 pacien- tes asintomáticos, la tercera parte tenía esteno-= sis radiológica del tronco celíaco o mesentérica= superior y SZILAGYI (1.972) encuentra lo mismo= en el 49,7 % de 157 individuos.

Por tanto, puede que no exista relación entre = la presencia de estenosis, o el grado de esteno-== sis, del tronco celíaco y el tipo de circulación = colateral,por un lado, y la existencia de síntomas subjetivos,como dolor o pérdida de peso,por otro.

FORTNER (1.981) enuncia un signo patognomónico de la compresión extrínseca del tronco celíaco.Por cateterización aórtica de la arteria mesentérica = superior (pues el tronco celíaco es casi imposible de cateterizar), se aprecia dilatación de la arca da anastomótica alrededor de la cabeza del pán-== creas,afectando a la arteria pancreática dorsal y a las arterias pancreaticoduodenales superior e in

ferior. El diagnóstico se hace cuando, con lo anterior, el tronco celíaco aparece afilado o aplastado en su extremo inferior.

De la misma forma que la hipótesis etiológica del cuadro se ha ido modificando en los últimos años, también se adoptan otros términos como el "Síndrome del ligamento arcuato".

En caso de estenosis del tronco celíaco,no es fácil que se comprometa la vascularización gástrica debido a la extraordinaria circulación colateral y a la gran tolerancia a la deprivación vascular que tiene el estómago (VANDAMME,1.985). Los síntomas se deberían a cambios en la fisiología del intestino delgado más que a la alteración gástrica intrínseca.

Es posible que,en algunos casos de estenosis, los síntomas sean producidos por un fallo relativo de la circulación colateral,sobre todo en circunstancias de mayores requerimientos,como la digestión, o porque aumenten las resistencias vasculares en el territorio de la circulación colateral.

Tan poco clara está la fisiopatología de este = cuadro que hay quien recomienda la sección del ligamento arcuato medio en casos de dolor abdominal= de causa desconocida, y quien atribuye diversas = consecuencias de la estenosis celíaca,tales como= colecistitis crónicas,cirrosis hepática y "claudicación intermitente del estómago" (SZILAGYI, ===== 1.972).

En cuanto al dolor, puede deberse a una isquemia gástrica, a una claudicación intermitente o a un secuestro vascular gástrico e,incluso, a un = factor neurogénico, como la vasodilatación arte-== rial o el vasoespasmo (GHOSN, 1.982).

Que el órgano diana de la estenosis del tronco celíaco es el intestino delgado se confirma por la gran circulación colateral desarrollada a partir = de la arteria mesentérica superior (PAILLIER,1.982).

Así, el amorfismo de las manifestaciones clínicas y la dificultad en asociar los síntomas con = una causa patogénica unitaria son las dos consideraciones más importantes que hacen dudar de este cuadro (MERCIER,1.982).Como en otros territo-== rios, la compresión gradual del tronco celíaco no=

causa efectos graves en el territorio distal, por= el desarrollo de vasos colaterales.

Tampoco es posible explicar con lógica a qué es debido el éxito en el tratamiento quirúrgico de = la estenosis celíaca. MATESANZ (1.982) piensa que la neurectomía que se efectúa al liberar quirúrgi camente la arteria juega un importante papel en = la remisión clínica. Así, se interrumpen vías aferentes sensitivas viscerales (sensibilidad intero ceptiva cenestésica), que cuando se manifiestan = suelen condicionar síntomas muy polimorfos y va-= gos.

La denervación secciona las fibras eferentes = pre y postganglionares simpáticas,cuyo diferente = tono funcional puede ser el causante de esa variada clínica.

Aunque estas ideas sean sugestivas, ningún au-= tor ha demostrado que el dolor epigástrico de es-= tos pacientes sea debido a un vasoespasmo, ni se = ha podido observar completa mejoría tras una gangliectomía celíaca sin sección del ligamento arcuato.

La disección del tronco celíaco no es fácil.En= nuestra serie la infiltración grasa del plexo ce-= líaco y fibras nerviosas adyacentes era la regla,= estando indurados por tejido fibroso que, alrede-= dor de la cara anterior de la aorta y raíz del == tronco celíaco, forman una zona muy indurada,jus-to encima del ligamento arcuato medio.

Aunque en un caso observamos franca compresión del tronco celíaco, no pudimos determinar si las = masas de tejido nervioso, de grasa indurada o de= tejido fibroso, pudieran causar presión sobre el= tronco celíaco.

En siete de nuestros casos, el tronco celíaco = nacía por encima del ligamento arcuato medio.LIND-NER (1.971) afirma que estos casos son debidos a un ligamento arcuato demasiado bajo, más que a un tronco celíaco alto. En personas mayores, el liga-mento arcuato medio suele estár más descendido = que en jóvenes.

En la presente serie, en ninguno de los fetos = se observó un tronco celíaco por encima del liga-= mento arcuato medio.

Estos sucesos podrían relacionarse con la laxitud sistematizada senil y con la ptosis tisular == propia de las personas de edad.

Esto conduce a una disminución del ángulo formado entre el tronco celíaco y la aorta, que llega a ser menor a 30º, mientras que en el feto puede ser de 70º a 90º. En el anciano, además, suelen exis-= tir placas de ateromatosis en las grandes confluencias vasculares, sobre todo, en aquellas en las = que el ángulo de salida terminal o colateral es = muy agudo.

Las colaterales entre las tres ramas impares = de la aorta abdominal son muy frecuentes. La isquemia intestinal sólo se considera cuando,al menos, dos de aquellas están gravemente comprometidas === (STONEY, 1.966).

En algunos casos, se puede encontrar doble compresión del tronco celíaco y de la arteria mesentérica superior (CURL,1.970;LANGERON,1.980;LAWSON, = 1.984) por parte del ligamento arcuato medio e,incluso, de estas dos arterias y de la propia aorta= abdominal (BACOURT, 1.984).

Sin embargo, en otros casos cabría explicar fenómenos de "secuestro vascular", entre tronco celíaco y arteria mesentérica superior (STANLEY, 1.971). La arteria mesentérica superior se vería insuficiente para irrigar sus ramas terminales debido a un excesivo desvío de flujo hacia las colaterales del tronco celíaco.

El tratamiento quirúrgico del Síndrome del ligamento arcuato medio pretende resolver el compromiso presivo sobre el tronco celíaco y tratar las secuelas del mismo.

La sección simple del ligamento arcuato puede ser suficiente en algunos pacientes (WATSON, 1.977). En otros, habrá que revascularizar la arteria estenosada si los estudios de flujo indican que persiste el bajo flujo distal (EDWARDS,1.970). Algunos cirujanos asocian una gangliectomía celíaca, dándole un papel tan importante como la propia liberación arterial (MATESANZ, 1.982).

LORD (1.980) evalúa los resultados a largo plazo del tratamiento quirúrgico, apreciando que,de 238 pacientes intervenidos, el 83 % permanecían asintomáticos, a los cinco años.

EVANS (1.974), sobre 59 casos estudiados durante ocho años, no encuentra relación entre la intensidad de los síntomas, antes de la intervención, y los resultados del tratamiento, aunque sólo permanecen asintomáticos el 41 % de los operados.

Otros autores obtienen tan buenos resultados con la simple liberación del ligamento arcuato que no dudan en señalar el síndrome de compresión extrínseca del tronco celíaco como el causante de la sintomatología de sus pacientes (KERNOHAN, 1.985), aunque también estuviera afectada la arteria mesentérica superior (CURL, 1.971;LAWSON, 1.984), e incluso ambas y la propia aorta (BACOURT, 1.984).

Cuando la liberación del ligamento arcuato medio se asocia a la neurectomía periarterial, los pacientes permanecen asintomáticos durante,al menos, 36 meses (GHOSN, 1.982).

A los 9 años de seguimientos PLATE (1.981), sólo encuentra asintomáticos al 13,3 % de sus pacientes, y EVANS (1.974) un 41 % a los 10 años.

STANLEY (1.971), como prueba biológica del tratamiento quirúrgico, aprecia que después de la intervención la capacidad de absorción de xilosa es= mucho mayor que antes de la misma.

También se han obtenido buenos resultados con = las operaciones de "bypass" sin corrección de la = compresión directa sobre el tronco celíaco (CURL, 1.97i).

Ocasionalmente, la descompresión celíaca no consigue restaurar el calibre normal del vaso (STO-= NEY, 1.966), pudiendo entonces emplear el balón- = sonda de FOGARTY para intentar dilatar la arteria= (WATSON, 1.977).

Hace falta enfatizar la necesidad de seleccio-= nar los pacientes susceptibles de ser intervenidos. Algunas situaciones gastrointestinales o biliopancreáticas pueden remedar a cuadros similares a los producidos por la compresión extrínseca del tronco celíaco por el ligamento arcuato medio.Entre otras, nos encontramos con pancreatitis crónicas,cánceres pancreáticos, síndromes malabsortivos,etc.

La selección de casos y el tipo de intervención realizada explican,en parte, los diferentes resultados quirúrgicos. La rareza de este cuadro y la = variabilidad de sus manifestaciones hacen necesario un examen vascular y neurológico combinado antes de proceder a un tratamiento específico.

En relación a las arterias diafragmáticas inferiores,estas tienen una disposición bastante simétrica,aunque no es raro encontrar troncos comunes= para las suprarrenales y la zona diafragmática = homóloga.

Tan sólo en dos casos existía un tronco diafragmático común (cadaver nº 9 y feto nº 11).

Las arterias diafragmáticas inferiores pueden = nacer por encima o por debajo de la salida del == tronco celíaco. En el cadaver nº 8, nacen por debajo del tronco celíaco. En este caso, el tronco arterial nacía bastante por encima del ligamento arcuato medio.

En los cadaveres nº 11 y nº 14 sólo encontramos una arteria diafragmática inferior.En algunos ca-=

sos, no raros, sólo se puede alcanzar el ligamento arcuato medio tras seccionar una o ambas arterias= diafragmáticas inferiores.

Finalmente, hay que hacer hincapié en una es-== tructura muscular que se sitúa en la confluencia = de la región celíaca, que limita al tronco celíaco por un flanco y que se encuentra entremezclado = con el tejido neural que lo rodea y envuelve.

Este es el Músculo de TREITZ o músculo suspenso rio del duodeno. Clásicamente se describe como un= músculo digástrico que se encuentra anclado, por = su vientre superior, en el ligamento arcuato.

Su tendón intermedio limita el margen izquierdo del tronco celíaco, confundiéndose con la vaina fi brosa periaórtica y con la compleja red neural del plexo solar y cadenas linfáticas perivasculares.

El papel del músculo de TREITZ en la compresión extrínseca del tronco celíaco es muy difícil de = evaluar, en principio, por su gran variabilidad = anatómica.

En efecto, nosotros sólo lo hemos podido identificar en cinco casos (cadaver nº5,nº7 y nº 16 y feto nº7 y nº11). En estos, nacía en el margen derecho del hiato esofágico,enmarcando, efectivamente, al tronco celíaco. En los dos fetos, parecía = abrirse en ángulo diedro, dejando en medio al tronco celíaco.

Su segundo vientre muscular se continúa rodeando a la arteria mesentérica superior, con la cual= llega al ángulo duodenoyeyunal,para abrirse en abanico, en diferentes extensiones, según el caso.

COSTACURTA (1.972) lo encuentra en todas sus = preparaciones anatómicas,sobre 100 cadáveres,estableciendo una gran conexión fibrotendinosa en la= confluencia de la arteria mesentérica superior y tronco celíaco.

JIT (1.977) encuentra continuidad entre las fibras musculares lisas de la pared duodenal y las= fibras del músculo suspensorio del duodeno.

En ambos trabajos, el primer vientre del músculo de TREITZ ,o músculo accesorio, cruza la cara = ventral del ligamento arcuato medio, a nivel de =

la línea media, y se une al mismo por tejido conjuntivo infiltrado de tejido ganglionar. Este tejido está dispuesto de forma que para llegar al ligamento arcuato medio hay que seccionarlo, pues no permite su movilización en ningún sentido.

Entre un 5 % de casos (COSTACURTA, 1.972) y un 15 % (JIT, 1.977) no se encuentra el músculo accesorio del músculo suspensorio del duodeno, siendo constante el segundo vientre muscular, a partir del tronco celíaco.

Aunque el músculo accesorio esté presente, su estructura puede confundirnos con una simple agregación fibrosa y seccionarlo para llegar al ligamento arcuato medio, siendo esta la causa de que no se describa en los procedimientos quirúrgicos que abordan el hiato esofágico o el mismo hiato aórtico.

En la gastropexia posterior de HILL deberemos lateralizar este músculo accesorio, cuando lo encontremos, pues su sección puede acompañarse de una hemorragia difícil de vencer. De la misma forma, deberemos asegurarnos de que no fijemos los

puntos de tracción sobre el vientre fibroso inter
medio del músculo de TREITZ.

CONCLUSIONES

CONCLUSIONES.

A LIGAMENTO ARCUATO MEDIO.

1ª .- Por su naturaleza y disposición, el Ligamento Arcuato Medio es un verdadero tendón, origen de fibras musculares diafragmáticas que suelen distribuirse en unión a las procedentes del pilar izquierdo del diafragma.

2ª .- La conformación y situación del Tendón Arcuato Medio son muy variables, lo cual sólo permite esbozar un patrón anatómico general, según el cual forma el margen superior del hiato aórtico del diafragma, continuando sus bordes con los tendones de los pilares diafragmáticos.

3ª .- Los exámenes histológicos demuestran la presencia de fibras nerviosas autonómicas peri e intratendinosas, íntimamente relacionadas entre sí y con las fibras conectivas y tendinosas del Tendón Arcuato Medio.

B IMPLICACIONES QUIRURGICAS.

4ª .- La consistencia del Tendón Arcuato Medio permite suturarlo a la raíz de la membrana= frenoesofágica posterior, a la altura del = inicio de la curvatura menor gástrica, para= retener el esófago abdominal bajo el diafragma,mantener el ángulo cardioesofágico y contribuir a reparar una hernia de hiato por = deslizamiento, según la técnica de Gastropexia posterior descrita por Lucius D. HILL.

5ª .- El Músculo Accesorio del Músculo Suspensorio del duodeno no se encuentra de forma = constante y, en aquellos casos en los que se determina, es ventral al Tendón Arcuato Medio y al plexo nervioso autónomo celíaco. Para = disecar el Tendón Arcuato es preciso seccionarlo, pues se encuentra adherido,confundido o entremezclado con el plexo neurofibromatoso preaórtico.

6ª .- La separación quirúrgica de la cara ventral de la aorta y el Tendón Arcuato Medio =

sigue un plano muy fácil de identificar y se puede realizar sin riesgos notables.Sin em-= bargo, la disección de las caras laterales = aórticas,adheridas al Tendón Arcuato, resulta muy intrincada, siendo posible lesionar arterias diafragmáticas inferiores.

C RELACIONES VASCULONERVIOSAS.

7ª .- Ventral al Tendón Arcuato Medio se suele encontrar el Plexo Celíaco y sus fibras de = asociación, formando una densa cubierta neurofibromatosa al mismo, a la Aorta abdominal craneal y a la raíz del Tronco Celíaco.

8ª .- Las relaciones del Tendón Arcuato Medio= y el origen del Tronco Celíaco son extremadamente variables, interviniendo múltiples factores, como la altura de origen del Tronco = Celíaco, su ángulo de salida, la altura del Tendón Arcuato, la constitución y edad de la persona,el lugar y tipo de origen de las arterias diafragmáticas inferiores y el tama-

ño y consistencia del Plexo y Ganglios Celíacos.

9ª .- La compresión extrínseca del Tronco Celíaco puede deberse tanto al Tendón Arcuato Medio como a las estructuras neurales autónomas, que forman un fuerte brazalete neurofibromatoso en torno al origen del Tronco Celíaco.

D DISTRIBUCION DE LAS FIBRAS MUSCULARES.

10ª .- El hiato esofágico del diafragma está formado por fibras musculares de los dos pilares, aunque el pilar derecho suele formar, por sí solo, la cara abdominal del hiato, mientras que el izquierdo suele formar la cara torácica del margen hiatal correspondiente.

E HIATO ESOFAGICO Y AORTICO DEL PERRO.

11ª .- En el perro no existe un Tendón Arcuato= Medio, sino más bien dos hemitendones,continuación de los pilares del diafragma,pues = las fibras musculares no llegan a cruzar la= línea media sobre el hiato aórtico.

12ª .- El hiato esofágico del perro está formado por las fibras musculares de cada uno de= los pilares,distribuidas por el margen hia-= tal correspondiente,entrecruzándose sólo en= el ángulo anterior del hiato esofágico.El = pilar derecho y el margen hiatal derecho esofágico son más voluminosos y anteriores que sus homólogos.

13ª .- La separación abdómino-torácica en el = hiato esofágico está representada por una fina membrana frenoesofágica, que sólo recubre la cara anterior del esófago abdominal y la parte más anterior de las caras esofágicas . La disección del esófago abdominal suele romper esta membrana,introduciéndonos en tórax.

y 14ª .- El perro, por tanto, no es un animal = de experimentación adecuado para estudiar = los resultados de las gastropexias posterio res, cuando se realizan para aumentar la com petencia funcional de la región esofagogás trica.

BIBLIOGRAFIA

B I B L I O G R A F I A

1 .- AHTARIDIS,G.; SNAPEN,W.J. y COHEN,S. (1.981). Lower Esophageal Sphincter Pressure as an Index of Gastroesophageal Acid Reflux.Dig.Dis.Sci.,26,993-998.

2 .- ALLISON,P.R. (1.973). Hiatus Hernia. (A 20-Years Retrospective Survey).Ann. Surg.,178,273-276.

3 .- ANDERSEN,T.M. y PAYNE,W.S. (1.978).Hernia de Hiato Esofágico,reflujo gastroesofágico y complicaciones.En.:Payne.W.S. y Olsen,A.M. El Esófago. 1ª ed.Barcelona, Ed. Salvat. pp. 103-137.

4 .- ANGELCHIK,J.P. y COHEN, R. (1.976). A new Surgical Procedure for the Treatment of Gastroesophageal Reflux and Hiatal Hernia.Surg.Gynecol.Obstet.,148, 246 - 248.

5 .- ARCELUS IMAZ, I.Mª. (1.985). Patología del Diafragma. En.: Durán,H. (Director) Tratado de Patología Clínica y Quirúrgicas. Madrid. Ed. Interamericana. Vol II. pp. 1.363- 1.390.

6 .- BACOURT,F. et al. (1.984). Compression == associèe du Tronc Coeliaque,de l'artère mésentérique supérieur et de l'aorte par le Ligament Arqué du diaphragme. Press Méd.,13,731-732.

7 .- BATTLE,W.S.;NYHUS,LL.M. y BOMBECK,C.TH . (1.973). Nissen fundoplication and esophagitis secondary to gastroesophageal reflux.Arch.Surg.,106,588-592.

8 .- BEARDSLEY,J. (1.967). Reparación transabdominal de la hernia del hiato esofágico. En.: Nyhus,LL.M. y Harkins,H.N.Hernia. Buenos Aires. Interamericana. pp. 613-635.

9 .- BELSEY,R.H.R. (1.980).Gastroesophageal == Reflux. Am.J.Surg.,139,775-781.

10 .- BENAGES,A. et al. (1.978).Lesser curvature tubular gastroplasty with partial = plication for gastroesophageal reflux . Manometric and pHmetric postoperative= studies.Ann.Thorac.Surg.,26,574-580.

11 .- BENAGES,A. et al. (1.979). Signos mano-= métricos primarios en la henia hiatal deslizable. Rev.Esp.Enf.Ap.Digest., LV, 559-570.

12 .- BERRY,W.B. (1.978). Surgical correction = of refractary reflux esophagitis using the standar unmodified Belsey Mark IV Technique.Ann.Thorac.Surg.,26,102-106.

13 .- BINGHAM,J.A.M. (1.977). Hiatus hernia repair combined with the constriction of an antireflux valve in the stomach. = Br.J.Surg.,64,460-465.

14 .- BOEREMA,I. (1.967). Henia hiatal:Gastropexia anterior geniculada. En.:Nyhus, = LL.M.;Harkins,H.N. Hernia. Buenos Ai-= res.Interamericana. pp. 649-663.

15 .- BOMBECK,C.T.;DILLARD,D.H. y NYHUS,LL.M. = (1.966). Muscular Anatomy of the gas-= troesophageal junction and Role of = Phrenoesophageal Ligament.Ann.Surg., = 164, 643-654.

16 .- BOMBECK,C.T.;BATTLE,W.S. y NYHUS,LL.M. = (1.970). Preoperative manometry in the choice of operation for gastroesopha-= geal reflux.Am.J.Surg.,125, 99-107.

17 .- BOTROS;K.G. et al (1.983). The develop-== ment of the Human Phrenooesophageal = Membrane. Acta Anat.,45, 23-30.

18 .- BOYD,D.P. (1.966). Elección de procedi-== miento quirúrgico para la hernia hia-= tal. En.: AA.VV. Práctica quirúrgica = de la Clínica LAHEY.Buenos Aires.Bernades S.A. pp. 266-271.

19 .- BOYD,D.P. (1.967). Reparación transtoráci ca de la hernia del hiato esofágico. = En.: Nyhus,LL.M.;Harkins,H.N. Hernia.= Buenos Aires. Interamericana. pp.604 - 612.

20 .- BREWER,L.A. (1.980). History of surgery = of the Esophagus. Am.J. Surg.,139,730-743.

21 .- BUSCH,CH. (1.980). Zur Struktur der Speiseröhre des Hundes.Acta Anat.,107,339-360.

22 .- CAPDEVILLA TORRA,J.;SUÑER,M. y PERA,C. = (1.977). Disposición estructural del = sistema esfinteriano en la unión esófagogástrica. Rev.Quir.Esp.,4,360-366.

23 .- CAREY,J. y STEMMER,R. (1.969).Median Ar-= cuate ligament. Experimental and clini cal observations.Arch.Surg.,99,441-446.

24 .- CLARK,J. y CUSCHIERI,A. (1.980). Evidence for the flutter valve mechanism of the lower esophageal high pressure zone. =

Br.J.Surg.,67,599-603.

25 .- CLARK,M.D. y RINALDO,J.A.(1.970).Correlation of manometric and radiological data from the esophagogastric area.Radiology,94,261-270.

26 .- COOPER,J. et al. (1.977).Intraoperative and postoperative esophageal manometric findings with Collis gastroplasty and Belsey Hiatal Hernia Repair for gastroesophageal reflux.J.Thorac.Cardiovasc.Surg.,74,744-751.

27 .- CORDIANO,C. et al. (1.976).Technical modification of the Nissen funduplication procedure.Surg.Gynec.Obstet.,143,977-978.

28 .- CORNELL,S.H. (1.971).Severe stenosis of the Celiac Artery.Radiology,99,311-316.

29 .- COSTACURTA,L.(1.972).Anatomical and functional aspects of the Human Suspensory Muscle of the Duodenum.Acta Anat.,82,.34-46.

30 .- CURL,J.H. et al. (1.971).Median Arcuate Ligament compression of the Celiac and Mesenteric Arteries.Ann.Sug.,173,314-320.

31 .- DELINCE,P. et al. (1.982).Resultats à long terme du traitment chirurgical de la Hernie Hiatale par la tecnique de Boerema.Acta Chir.Bél.,6,515-522.

32 .- DEMEESTER,T.R. et al. (1.974).Evaluation of current operations for the prevention of gastroesophageal reflux.Ann. Surg.,180,511-525.

32 .- DEMEESTER,T.R. y JOHNSON,L.F.(1.975).Evaluation of the Nissen Antirreflux Procedure by Esophageal Manometry and Twenty-Four pH monitoring.Am.J.Surg., 129,94-100.

34 .- DEMEESTER,T.R. et al. (1.979). Clinical and in vitro analysis of determinants of gastroesophageal competence.Am.J. Surg.,137,39-46.

35 .- DEMEESTER,T.R. et al. (1.981).Relationship of hiatal hernia to the function of the body of the esophagus and gastroesophageal junction.J.Thorac.Cardiovasc.Surg.,82,547-558.

36 .- DEMEESTER,T.R. (1.983).La anatomía y función del esćfago con relación a sus trastornos motores y el reflujo gastroesofágico. En.: Moreno González,E. (Director). Actualización en cirugía del aparato digestivo. Madrid.Jarpyo Ed. pp. 29-31.

37 .- DEMOS,N.J. (1.976).A simplified improved= technique for the Collis Gastroplasty= for dilatable esophageal strictures. = Surg.Gynecol.Obstet.,142,591-592.

38 .- DILLING,E.W. et al. (1.977). Comparison = of Nissen fundoplication and Belsey = Mark IV in the management of gastroeso phageal reflux. Am,J,Surg.,134,730-733.

39 .- DODDS,W.J. (1.977). Current concepts of = esophageal motor function.Clinical Implication for Radiology.AmJ,Roentgenol, 128,549-561.

40 .- DONAHUE.PH.E.;SAMELSON,S.;NYHUS,LL.M. y BOMBECK,TH. (1.985).The Floppy Nissen= Fundoplication.Effective long-term con trol of Pathologic Reflux.Arch.Surg.,= 120,663-668.

41 .- DUBOIS,F. et al. (1.982). Hernies hiata-= les de l'adulte.Cure par double gastro pexie.Nouv.Press Méd.,11,1553-1555.

42 .- EDITORIAL. (1.977).Coeliac-Axis compres-= sion.A treatable cause of persistent = abdominal pain?. Lancet,1,1240-1241.

43 .- EDITORIAL, (1.983) Reflujo gastroesofágico. The Lancet (ed. española),3,271- = 272.

44 .- EDHAG,O. et al. (1.977). A case of severe compression of the Coeliac Artery. = Acta Med.Scand.,201, 589-591.

45 .- EDWARDS,A.J. et al. (1.970).Experience = with Coeliac Axis Compression Syndro-= me. Br.Med.J.,1.970-1,342-345.

46 .- EIN,S.H. et al. (1.979).Partial gastric = Wrap-Around as an alternative procedu-re in the treatment of hiatal hernia.= J.Pediatric.Surg.,14,343-346.

47 .- ELISKA,O. (1.973). Phreno-esophageal Membrane and its role in the development= of hiatal hernia.Acta Anat.,86,137-150.

48 .- ELLIS,F.H. Jr. et al. (1.973). Fundoplication for gastroesophageal reflux.Indications,surgical technique and Manometric Results. Arch.Surg.,107,186-192.

49 .- ELLIS,F.H. Jr. et al. (1.976). The effect of fundoplication on the lower esophageal stricture.Surg.Gynec.Obstet.,143, 1-5.

50 .- ELLIS,F.H. Jr. (1.980). Controversies regarding the management of Hiatal Her-= nia. Am.J.Surg.,139,782-788.

51 .- ELLIS,F.H. Jr. (1.982). When Should the = Esophagus Be Lengthened?.Ann.Thorac.=

Surg.,33,531-533

52 .- ESCOLAR ,J.D. (1.981). El declive diafragmático del fondo abdominal en desarrollo. An.Anat.,30,45-53.

53 .- EVANGELIST,F.A. et al. (1.978). The modified Collis-Nissen operation for control of gastroesophageal reflux. Ann. Thorac.Surg.,26,107-111.

54 .- EVANS,W.E. (1.974). Long-Term evaluation of the Celiac Band Syndrome. Surgery, 76,867-871.

55 .- FERNANDEZ DE LA GANDARA,F. (1.978). El diagnóstico y control quirúrgico del reflujo gastroesofágico con el método pHmétrico.Rev.Quir.Esp.,5,135-138.

56 .- FINOCHIETO,R.BILESIO,E.A. (1.982).Hernias. Técnica Quirúrgica.Buenos Aires.López Libreros Editores. pp. 309-362.

57 .- FORTNER,J.G. y WATSON,R.C. (1.981).Median Arcuate Ligament Obstruction of Celiac Axis and Pancreatic Cancer.Ann.Surg.,194,698-700.

58 .- FRIEDLAND,G.W. et al. (1.966).Debatable points in the Anatomy on the lower esophagus.Thorax,21,487-498.

59 .- FRIEDLAND,G.W. (1.978). Historical review of the changing concepts of Lower Esophageal Anatomy.Am.J.Roentgenol.,131,= 373-388.

60 .- GATZINSKY,P. et al. (1.979). Gastroesophageal reflux after surgical treatment = of hiatal hernia with and without severe Reflux Complications.Acta Chir. = Scand.,145,45-53.

61 .- GATZINSKY,P. et al. (1.979). Hiatal Her-= nia complicated by Esophageal Stricture.Acta Chir.Scand.,145,149-158.

62 .- GATZINSKY,P y BERG,N.P. (1.979).Hiatal = Hernia and Shortened Oesophagus.Acta = Chir.Scand.,145,159-166.

63 .- GATZINSKY,P. (1.980). Gastric acid secretion and hiatal hernia.I Relationship= between G.A.S. and Esophageal reflux = Complications. Acta Chir.Scand,146,583-589.

64 .- GATZINSKY,P. (1.980). Gastric acid secretion and hiatal hernia.II Relationship between G.A.S. and clinical results = after Hernia Repair. Acta Chir.Scand., 146,591-595.

65 .- GATZINSKY,P. (1.980). Gastroplasty combined with Partial Fundoplication. Scand. J.Thor.Cardiovasc.Surg.,14,137-143.

66 .- GATZINSKY, P. et al. (1.980). Husfeld Hernia Repair.:Indications and results. = Scand.J.Thor.Cardiovasc.Surg.,14,129-= 135.

67 .- GHOSN.P.B. et al. (1.982). Celiac Compression Syndrome. Can.J.Surg.,25, 377-378.

68 .- GOMEZ y GOMEZ,A. (1.961). Anatomía del = esófago terminal. En.: Jaso Roldán,E.= (Director).Symposium sobre malforma-== ciones y malposiciones cardiohiatales= en el niño. Madrid. Ed. Científico-Médica. pp. 1-7.

69 .- GOMEZ y GOMEZ,A. (1.961).El desarrollo = del esófago en relación con las malformaciones y malposiciones cardiohiata-= les. En: Jaso Roldán,E. (Director). == Symposium sobre malformaciones y malposiciones cardiohiatales en el niño.Madrid.Ed. Científico-Médica. pp. 9-56.

70 .- GREGORIE,H.B. et al. (1.984).Surgical == Treatment of Intractable Esophagitis.= Ann.Surg.,199,580-589.

71 .- GRIFFITH,CH.A. (1.974). Anatomía.En.: = Harkins,H.N. y Nyhus,LL.M. Cirugía del estómago y duodeno.Buenos Aires.Ed.Intermédica. pp. 22-46.

72 .- GUARNER,V, et al. (1.980). Ten Year Eva-= luation of Posterior Fundoplasty in = the Treatment of Gastroesophageal Re-= flux. Am.J.Surg.,139, 200-203.

73 .- GUILLEMIN,G. et al. (1.979).Technique G 2: Un procédé simplifié de reconstitu-== tion de l'angle de His,appliqué au == traitement des hernies hiatales et mal positions œso-cardio-tubérositaires. A propos de 242 cas.J.Chir.,116, 81-92.

74 .- HAMERLIJNCK,R. et al. (1.985). De behandeling van gastro-œsofagiale reflux bij= middel van de Kaunitz techniek.Acta = Chir.Belg.,85,211-216.

75 .- HAY,D.J. et al. (1.979). The Reproductibility of the station pullthrough technique for measuring of Lower Esophageal Sphincter Pressure.Br.J.Surg.,66, = 93-97.

76 .- HAYWARD,J. (1.967). Hernia del Hiato por= deslizamiento. En.: Nyhus,LL.M. y Harkins,H.N. Hernia. Buenos Aires.Intera-

mericana.pp. 532-612.

77 .- HENDERSSON,R.D. y PEARSON,F.G. (1.976). = Pre-operative assessment of Esophageal Pathology. J.Thorac.Cardiovasc.Surg.,= 72,512-517.

78 .- HERMRECK,A.S. y COATES,N.R.(1.980).Results of the HILL Antirreflux Operation. == Am.J.Surg.,140,764-767.

79 .- HIDALGO PUERTA,M. (1.980).Resultados inmediatos y a distancia en la cirugía de hernias de hiato con diversos procedimientos quirúrgicos.Hosp.Gen.,19,145-148.

80 .- HIEBERT,C.A. y O'MARA,Ch.S. (1.979). The Belsey Operation for Hiatal Hernia:A = Twenty Year Experience.Am.J.Surg.,137, 532-535.

81 .- HIGGS,R.H.;CASTELL,D.O. y FARRELL,R.L. = (1.975). Evaluation of the effect of = Fundoplication on the Incompetent lo-= wer Esophageal Sphincter.Surg.Gynec. = Obstet.,141,571-575.

82 .- HILL,L.D. et al. (1.961). Experimentation as an Aid in Management of Esophageal= Disorders. Am.J.Surg.,102,240-253.

83 .- HILL,L.D. (1.961) Objetive evaluation of= Surgery for Hiatus Hernia and Esophagitis. J.Thorac.Cardiovas.Surg.,41,60-68.

84 .- HILL,L.D. et al. (1.965). Newer Concepts= of the Pathophysiology of Hiatal Her-= nia and Esophagitis. Am.J.Surg.,111, = 70-79.

85 .- HILL,L.D. (1.967). An Effective Opera-== tion for Hiatal Hernia.An Eight Year = Appraisal. Ann.Surg.,166,681-692.

86 .- HILL,L.D. et al. (1.970).Simplified Management of Reflux Esophagitis with == Stricture. Ann.Surg.,172,638-651.

87 .- HILL,L.D. (1.978).Intraoperative measurement of Lower Esophageal Sphincter = Pressure.J.Thoracic.Cardiovasc.Surg.,= 75,378-382.

88 .- HILL,L.D. et al. (1.979).Reoperation for Disruption and Recurrence After Nissen Fundoplication.Arch.Surg.,114,542-548.

89 .- HOGSTEDT,O.E.G. (1.977).A case of severe= Compression of the Coeliac Artery. == Acta Med.Scand.,201,589-591.

90 .- HURWITZ,A.L.;DURANCEAU,A. y HADAAD,J.K. = (1.979).Disorders of Esophageal Motili

ty.Vol. XVI in the Series Major Pro-== blems in Internal Medicina. Philadel-= phia. W.B.Saunders Co.180 págs.

91 .- IGLESIAS,E.;SKINNER,D.B;LITTLE,A.G. y DE-MEESTER,T.R. (1.985).El reflujo gas-= troesofágico. Rev.Quir.Esp. (Nº extra-ordinario), 30-37.

92 .- INGELFINGER,F.J. (1.963).The Esophagus. = Gastroenterology.,45,241-264.

93 .- JAMIESON,G.G. y DURANCEAU,A. (1.984). == What is A Nissen Fundoplication?. === Surg.Gynecol.Obstet.,159,591-593.

94 .- JASO ROLDAN,E. (Director). (1.961).Sympo-syum sobre malformaciones y malposicio.. nes cardiohiatales en el niño.Barcelo-na.Ed. Científico Médica. 262 págs.

95 .- JIT, I. et al. (1.977). The Suspensory = Muscle of the Duodenum and its nerve = supply. J.Anat.,123,397-405.

96 .- JONSELL,G. (1.983). The incidence of Sli ding Hiatal Hernias in patients with= gastroesophageal reflux requiring Ope-ration.Acta Chir.Scand.,149,63-67.

97 .- JONSELL,G. y DE MESTIER,PH. (1.984).Compa rison of diagnostic methods for selec-tion of patients for antirreflux opera

tion.Surgery,95,2-5.

98 .- KAMINSKY,D.L. et al. (1.977).Evaluation = of the Use of the Median Arcuate Ligament in Fundoplication for Reflux Esophagitis. Am.J.Surg.,134,724-729.

99 .- KERNOHAN,R.M. et al. (1.985).Futher Evi-= dence Supporting the Existence of the= Celiac Artery Compression Syndrome. == Arch.Surg.,120,1.072-1.076.

100.- KORHON,M. et al. (1.975).Anatomical com-= ments on HILL's operation for sliding= hiatus hernia with gastroesophageal reflux. Rozhl.Chir.,54,50-54.

101.- KRUPP,S. y ROSSETTI,M. (1.966).Surgical = Treatment of Hiatal Hernias by Fundo-= plication and Gastropexy (Nissen Repair).Ann.Surg.,164,927-934.

102.- LAITINEN,S.T. y LARMI,K.I.(1.981).Lower = Esophageal Sphincter and the Gastro-= esophageal Antirreflux Mechanism. == World J. Surg.,5, 845-853.

103.- LANGERON,P. et al. (1.980). Double compression du tronc cœliaque et de la mésentérique supérieure par ligament arqué. Chirurgie,106,127-131.

104.- LANGMAN,J. (1.978).Tubo digestivo y sus derivados. En.: Embriología Médica. 3ª ed. Madrid. Salvat. pp. 235-275.

105.- LATARJET, (1.982).Diafragma yEsófago.En= Anatomía Humana.Buenos Aires.Ed.Médica Panamericana. pp.1007-1020.

106.- LATASTE,J. (1.972). Cirugía del diafragma. En.: Patel,J. y Leger,L.Tratado de técnica Quirúrgica.Tomo x.Esófago.Estómago ,Duodeno y Diafragma.Barcelona.Toray-MASSOn. pp. 549-650.

107.- LAWSON,J.D. y OCHSNER,J.L. (1.984). Median Arcuate Ligament Syndrome with Severe Two-Vessel Involvement.Arch. Surg.,119,226-227.

108.- LEONARDI,H.K. et al. (1.977).An Experimental Study of the Effectiveness of Various Antirreflux Operations.Ann.Thora.Surg.,24,215-222.

109.- LIEBERMANN-MEFFERT,D. et al. (1.979). Muscular Equivalent of the Lower Esophageal Sphincter. Gastroenterology, 76,31-38.

110.- LINDNER,H.H. y KEMPRUD,MA. (1.971) A clinicoanatomical Study of the Arcuate Ligament of the Diaphragm.Arch.Surg.,

103, 600-605.

111.- LOBELLO,R. et al. (1.978). The Antirre-== flux Mechanism after Cardiomyotomy. = Thorax,33,569-573.

112.- LOMASNEY,T.L. (1.977) Hiatus Hernia and = the Respiratory Tract.Ann.Thorac.Surg., 24,448-450.

113.- LORD,R.S.A.;STONEY,R.J. y WYLIE,E.J. == (1.968).Coeliac Axis Compression. === Lancet,2,795-798.

114.- LORD,R.S.A. y TRACY,G.D. (1.980).Coeliac= Artery Compression.Br.J.Surg.,67,590 - 593.

115.- MADDEN,J.L. (1.964).Atlas de Técnicas Quirúrgicas.Méxcio. Interamericana. pp. = 220-239.

116.- MADSEN,H.K. et al. (1.982).Hiatus Hernia. Report of Three Cases Requiring Immedia te Surgical Intervention.Acta Chir. = Scand.,148,467-469.

117.- MAHER,J.W.;HOLLENBECK,J.I. y WOODWARD,E.= R. (1.978).An Analysis of Recurrent = Esophagitis Following Posterior Gastro pexy.Ann.Surg.,187,227-230.

118.- MAHER,J.W.;HOCKING,M.P. y WOODWARD,E.R. = (1.984).Supradiaphragmatic Fundoplica-

tion. Long-Term Follow-Up and Analysis of Complications. Am.J.Surg., 147, 181-186.

119.- MALT,R.A. (1.978) . Técnicas Quirúrgicas ilustradas. Vol nº 1/2. Herniorrafia Hiatal. Barcelona. Salvat ed. 81 págs.

120.- MARSTON,A.(1.977).Coeliac Axis Compression. Lancet, 2, 32.

121.- MATESANZ,J.M. et al. (1.982). Síndrome de compresión extrínseca del tronco celíaco. Análisis de las teorías etiopatogénicas. Rev.Esp.Enf.Ap.Digest., 61, 341-347.

122.- MATHEWSON,C.Jr. y LINDYBERG,K.R. (1.977). Further Esperience with anterior gastric Fixation in the management of Hiatal Hernia. Am.J.Surg., 134, 102-107.

123.- MATIKAINEN,M. y KAUKINEN,L. (1.981). The Mechanism of Nissen Fundoplication. Acta Chir.Scand., 150, 653-655.

124.- MERCIER,L. (1.982). Que faut-il penser du ligament arque du diaphragm?. Ann.Gastroenterol.Hepatol., 18, 145-150.

125.- MERENDINO,K.A. (1.974) Esofagitis por reflujo, En,:Harkins,H.N. y Nynus,LL.N.

Cirugía de Estómago y duodeno.Buenos = Aires.Intermédica.pp. 260-279.

126.- MOGHISSI,K. (1.979).Conservative surgery= in Reflux Stricture of the Esophagus = associated with hiatal hernia. Br.J. = Surg.,66,221-225.

127.- MOKKA,R.E.M. et al. (1.977). Surgical == Treatment of Axial Hiatal Hernia re-== flux complex by Nissen fundoplication. Acta Chir.Scand.,143, 265-269.

128.- MOORE,K.L. (1.985). Embriología Básica. = 2ª ed. México.Interamericana.287 págs.

129.- MOUIEL,L. (1.980). Le traitment des her-= nies hiatales avec Reflux Gastroesophagien.Nouv.Presse Med.,9,2915-2917.

130.- MUSTARD,R.A. (1.970). A Survey of techniques and results of Hiatus Hernia Re-= pair. Surg.Gynecol.Obstet.,130,131-136.

131.- NAKAYAMA,K. (1.970).Cirugía del Esófago= torácico y abdominal. En.:Atlas de = cirugía gastrointestinal.Buenos Aires. Interamericana. pp 85-234.

132.- NARBONA ARNAU,B. et al. (1.979). Reflujo= gastroesofágico.Rehabilitación muscu-= lar esofágica mediante la cardiopexia= con el ligamento redondo.Gastroenterol

Hepatol.,2, 119-125.

133.- NARBONA ARNAU,B. et al. (1.982).Hernia hiatal.Reflujo gastroesofágico.Teres-cardiopexia.Valencia. Gregorie.450 págs.

134.- NISSEN,R. (1.967). Tratamiento de la hernia de hiato y del reflujo esofágico por fundoplicación.En.: Nyhus,LL.M. y Harkins,H.N. Hernia. Buenos Aires. Interamericana. pp. 636-648.

135.- OGILVIE,H. (1.960).The Surgery of the Esophagus. Br.J.Surg., 47,457-466.

136.- OLSEN,A.M. y PAYNE,W.S. (1.978).El Esófago. Barcelona.Salvat. 372 págs.

137.- ORRINGER,M.B.;SKINNER,D.B. y BELSEY,R.H.R. (1.972). Long-Term Results of the Mark IV Operation for Hiatal Hernia and analysis of recurrence and their Treatment.J.Thorac.Cardiovasc.Surg., 63,25-33.

138.- ORRINGER,M.B. y SLOAN,H. (1.976).Collis-Belsey reconstruction of the esophagogastric junction.Indications,physiology and technical considerations.J.Thorac.Cardiovasc.Surg.,71,295-303.

139.- ORRINGER,M.B. y SLOAN,H. (1.977). Complication and failing of the combined Collis-Belsey operation.J.Thorac.Cardiovasc.Surg.,74,726-735.

140.- ORRINGER,M.B. y ORRINGER,J.S. (1.982).The combined Collis-Nissen Operation .: = Early assessment of reflux control. = Ann.Thorac.Surg.,33,534-539.

141.- ORRINGER,M.B. (1.983) La intervención combinada funduplicación-gastroplastia de Collis.:Experiencia clínica y complicaciones.En.: Moreno González,E.Actualizaciòn en cirugía del aparato digestivo.Madrid.Jarpyo ed.

142.- ORRINGER,M.B. (1.983). Tratamiento quirúrgico de la esofagitis por reflujo es-= clerodérmico. En.: Diversos autores. = Cirugía del Esófago.Clínicas Quirúrgicas de Norteamerica.México.Interamericana.Vol 4/1.983. pp. 859-867.

143.- ORTS LLORCA,F. (1.982).Diafragma.En.:Anatomía Humana.Madrid,Científico-Médica. 5ª ed. pp.595-610. Vol I.

144.- ORTS LLORCA,F. (1.982) Esófago.En.:Anatomía Humana.5ª ed. Madrid. Científico-= Médica. pp. 466-482.

145.- PAILLIER,J.L. et al. (1.982). Pathologie= du Ligament Arque.:Myth or realite? == Med.Chir.Dig.,11,331-334.

146.- PARIS,F. et al. (1.982).Gastroplasty with partial or total plication for gastro-esophageal reflux:Manometric and pHmetric postoperative studies.Ann.Thorac. Surg.,33,540-548.

147.- PERA,C. et al. (1.976).Demostración anatómica del Esfínter Esofágico Infe-== rior.Rev.Quir.Esp.,3, 177-180.

148.- PERA C. (1.978). Nuevas orientaciones en= el tratamiento de las estenosis pépticas del esófago.Rev.Quir.Esp.,5,127- = 128.

149.- PERLEMUTER,L y WALIGORA,J. (1.972).Oeso-= phage.Diaphragme. En.: Cahiers d'Anatomie. Vol 6. 3ª ed. París. Masson.80 = págs.

150.- PETROVSKY,B.V. (1.967)Problemas en el tratamiento quirúrgico de las hernias de= hiato por deslizamiento y del esófago= corto.En.: Nyhus,LL.M. y Harkins,H.N.= Hernia. Buenos Aires. Interamericana.= pp. 664-672.

151.- PETTERSSON,G.B.;BOMBECK,C.T. y NYHUS,LL.M.(1.981). Influence of Hiatal Hernia on Lower Esophageal Sphincter Function. Ann.Surg.,193,214-220.

152.- PETTERSSON,G.B. y GATZINSKY,P. (1.985). Surgical Treatment of Symptomatic gastroesophageal reflux recurring after Hiatal Hernia Repair.Acta Chir.Scand., 151,457-460.

153.- PLATE,G. et al. (1.981).The Celiac Compression Syndrome:Myth or Reality?. Acta Chir.Scand.,147, 201-203.

154.- REFSUM;S y NYGAARD,K. (1.979). Repair of hiatus hernia by an Abdominal Semi-fun duplication technique.Acta Chir.Scand., 145,39-44.

155.- RICO IRLES,J. et al. (1.983). Tratamiento de la esofagitis de reflujo.Diario Congr.Méd.,20,14-15.

156.- RICHARDSON,J.D. et al. (1.982). Properly Conducted Funduplication Reverses Histologic Evidence of Esophagitis.Ann. Surg.,197,763-770.

157.- ROHATGI,M.B. et al. (1.971). Hiatal Hernia in infants and children:Results of surgical treatment.Surgery,69,456-462.

158.- ROUVIERE, (1.976). Compendio de Anatomía y disección.2ª reimpresión. Barcelona. Salvet Edit.

159.- RUFF.S.J. et al. (1.980).Pediatric Diaphragmatic Hernias.An 11 Year Experience.Am.J.Surg.,139,641-645.

160.- RUSSELL,C.O.H. et al. (1.81).Does Surgery Correct Esophageal, Motor Dysfunction in Gastroesophageal Reflux?Ann.Surg. , 194.290-296.

161.- RUSSELL,C.O.H. y HILL,L.D. (1.983).Gastroesophageal Reflux. Current Problems in Surgery,XX,203-282.

162.- SAIED,H. et al. (1.978).75 hernies hiatales du nourrisson et de l'enfant. Chirurgie,104,398-403.

163.- SAMUELSSON,S.L. et al. (1.982). A new Concept in the Treatment of Gastroesophageal Reflux. Ann.Surg.,197,254-259.

164.- SERY,V.Z. et al. (1.981).Ergebnisse der chirurgischen Behandlung der Refluxkrankheit des Ösophagus.Zbl.Chirurgie,106,544-552.

165.- SHACKELFORD,F. (1.978).Hiatal Hernias. En: Surgery of the Alimentary Tract. Vol 1. Esophagus. 2ª ed. Philadelphia.

Saunders Co. pp. 357-499.

166.- SIFERS,E.C. y TRETBAR,L.L. (1.973).Hiatal Hernia With Esophagitis.A simplified = Transabdominal Surgical Treatment. == Arch.Surg.,107,195-200.

167.- SIFERS,E.C. et al. (1.976).The role of = the gastrin in the treatment of sli-== ding hiatal hernia with reflux using = the reefing method of fundoplication.= Surg.Gynec.Obstet.,143,376-380.

168.- SINGH,S.V. (1.980).Present concept of the Belsey Mark IV procedure in gastroesophageal reflux and Hiatus Hernia.Br.J. Surg.,67,26-28.

169.- SKINNER,D.B. y BELSEY,R.H.R.(1.967).Surgical manegement of esophageal reflux = and Hiatus Hernia.Long-Term results = with 1,030 patientes.J.Thorac.Cardio-= vasc.Surg.,53,33-40.

170.- SKINNER,D.B. y BOOTH,D.J. (1.970).Assessment of Distal Esophageal Function in= Patients with Hiatal Hernia and/or Gastroesophageal Reflux.Ann.Surg.,172,627-637.

171.- SKINNER,D.B. (1.978).Antireflux Operati-= ons. (editorial)Ann.Thorac.Surg.,26, = 101-102.

172.- STANLEY,J.C. y FRY,W.J. (1.971).Median = Arcuate Ligament Syndrome.Arch.Surg. , 103,252-258.

173.- STEINER,G.M. (1.977).Gastroesophageal Reflux,Hiatus Hernia and the Radiologist Special Reference to Children.Br.J.Radiol.,50,164-174.

174.- STONEY,R.J. y WYLIE,E.J. (1.966).Recognition and Surgical Management of Visceral Ischemic Syndromes.Ann.Surg.,164 , 714-722.

175.- STOPPA,R. et al. (1.985).Le manchonnage = de l'œsophage distal dans le traitment du reflux gastro-esophagien.J.Chir., = 122,421-425.

176.- SUÑER,M.;CAPDEVILLA,J y PERA,C. (1.976) . Estudio morfológico de la estructura = de la muscularis mucosae en la región= esofagogástrica. RevQuir.Esp.,3,390- = 393.

177.- SZILAGYI,E. et al. (1.972). The Celiac = Artery compression syndrome:Does it = exit?. Surgery,72,849-863.

178.- TARAZONA,V, et al. (1.978).Gastroplastia= de alargamiento con sutura mecánica y valvuloplastia como operación antirre-

flujo. En: Paris Romeu,F.Avances en cirugía esofágica. Madrid.Delagrange . 179-202.

179.- TESTUT,L. y JACOB,P. (1.984). Anatomía topográfica.I Vol. Reimpresión.Barcelona. Salvet Edit.

180.- THOMAS,A.N.; HALL,A.D. y HADDAD,J.K. (1.973). Posterior Gastropexy:Selection and managements of patients with Hiatal Hernia.Am.J.Surg.,126,148-

181.- TINCKLER,L.F. (1.978).A fundoplication clamp.Br.J.Surg.,65,886-887.

182.- TUCA BARCELO,L. (1.982).Nueva técnica en el tratamiento de las hernias hiatales mediante la obtusización del ángulo de His. Cir.Esp.,36,132-142.

183.- TUNELL,W.P. et al. (1.982).Gastroesophageal Reflux in Childhood.The dilemma of Surgical Success.Ann.Surg.,197,560-565.

184.- URSCHEL,H y RAZZUK,M.A. (1.979)."Collis-Belsey" funduplication for Uncomplicated Hiatal Hernia and Gastroesophageal Reflux.Ann.Thorac.Surg.,27,564-566.

185.- VANDAMME,J.P.J. y BONTE,J. (1.985).The Branches of the Celiac Trunk. Acta

Anat.,122,110-114.

186.- VANSANT,J.H.;BAKER,J.W. y ROSS,D.G. (1.976). Modification of the Hill Technique for Repair of Hiatal Hernia. Surg.Gynecol.Obstet.,143,637-642.

187.- VELASCO,N.; HILL,L.D. et al. (1.982).Gastric Emptying and Gastroesophageal Reflux.Effects of Surgery and Correlation With Esophageal Motor Function.Am.J.Surg.,144,58-62.

188.- WALD,H. y POLK,H.C. (1.982). Anatomical Variations in Hiatal and Upper Gastric Areas and Their Relationship to Difficulties Experienced in Operations for Reflux Esophagitis. Ann.Surg.,197,389-392.

189.- WARSHAW,A. (1.982).Simplified Isolation of the Median Arcuate Ligament for posterior Gastropexy.Surg.Gynecol.Obstet., 154,732-733.

190.- WATSON,W.C. y SADIKALI,F. (1.977).Celiac Axis Compression. Experience with 20 Patients and a Critical Appraisal of the Syndrome. Ann.Int.Med.,86,278-284.

191.- WILBEE,R.H. (1.982). Modified Anterior = Crural Repair for Hiatal hernia.Arch.= Surg.,117,510-511.

192.- WOLF,B.S. (1.970).The Inferior Esophageal Sphincter.Anatomic,Roentgenologic and= Manometric Correlation,Contraindicati- ons and Terminology.Am.J.Roentgenol. , 110,26-277.

193.- WOOD,W. et al. (1.981) Function of Fundo- plication Esophageal Segment in above= or below Diaphragm Position.J.Surg.Res., 31,124-127.

194.- WOODWARD,E.R. et al. (1.971).Comparison = of Crural Repair and Nissen Fundoplica tion in the Treatment of Esophageal = Hiatus Hernia with Peptic Esophagitis. Ann.Surg.,173,782-792.

195.- WOODWARD,E.R. (1.974).Hernia Hiatal. En.: Sabiston, D.C.Tratado de Patología Qui rúrgica.Vol 1. 10ª ed. Madrid.Interame ricana. pp. 694-706.

196.- WOODWARD,E.R. (1.977).Surgical control of Gastroesophageal Reflux.Ann.Thorac. == Surg.,24,201-202.

197.- ZRIHEN,E. (1.985).Hernia Hiatal.Frx.Méd., 4.340,1-10.

198.- ZUCKER,K.et al. (1.982).Recurrent HiataL=
Hernia Repair.Arch.Surg.,117,413-414.