



*ugr* | Universidad  
de Granada

---

**ESTUDIO RETROSPECTIVO DE LOS RESULTADOS A 5 Y 7 AÑOS DE  
UNA SERIE DE IMPLANTES NOBELGUIDE® ALL-ON-4®**

TESIS DOCTORAL

**ARMANDO VEIGA DELGADO LOPES**

DIRECTORA

**PROF. ELENA SÁNCHEZ-FERNÁNDEZ**

DEPARTAMENTO DE ESTOMATOLOGIA

FACULTAD DE ODONTOLOGIA

PROGRAMA DE DOCTORADO EN MEDICINA CLÍNICA Y SALUD PÚBLICA

UNIVERSIDAD DE GRANADA

Editor: Universidad de Granada. Tesis Doctorales  
Autor: Armando Veiga Delgado Lopes  
ISBN: 978-84-1306-582-3  
URI: <http://hdl.handle.net/10481/63452>



## AGRADECIMIENTOS

A **Paulo Malo**, mi mentor y profesor por el apoyo, amistad y oportunidad de aprender con él sobre esta profesión. La forma apasionada con la que enfrenta los desafíos diarios me ha inspirado durante mi proceso de crecimiento, no sólo como dentista sino como persona.

A **Miguel de Araújo Nobre**, por toda la ayuda, apoyo y paciencia durante el desarrollo de esta tesis. Gracias Miguel, por tu infinita dedicación en la Investigación Clínica en Odontología. Sin tu colaboración este trabajo habría sido mucho más difícil y menos enriquecedor.

A **Elena Sánchez**, la directora de mi tesis, por la amabilidad y apoyo durante este periodo de mi vida que he pasado en la *Universidad de Granada*. Ha sido un placer y honor ser su alumno. Gracias por su orientación y tutoría.

A **todos los colaboradores**, que directa o indirectamente han contribuido para la construcción de este proyecto. Sandro Catarino, Andreia Nobre, Sonia Juárez y los compañeros del Departamento de Cirugía. Vuestra contribución y ayuda me han permitido superar los desafíos de esta maratón.

A **mis padres y familia**, que siempre me han dado todas las oportunidades para crecer, aprender y que cada día sea mejor persona. Gracias por vuestro ejemplo y misión.

A **Madalena, Afonso y Mariana**, mis queridos hijos, que un día espero inspirarlos con este trabajo. Gracias por hacer mis días más felices y radiantes.

**Obrigado!**



# ÍNDICE



<b>1. JUSTIFICACIÓN .....</b>	<b>10</b>
<b>2. OBJETIVOS E HIPÓTESIS .....</b>	<b>14</b>
<b>2.1 OBJETIVOS.....</b>	<b>16</b>
2.1.1. Objetivos principales	
2.2.2. Objetivos secundarios	
<b>2.2 HIPÓTESIS.....</b>	<b>17</b>
2.2.1. Hipótesis cierta	
2.2.2. Hipótesis nula	
<b>3. INTRODUCCIÓN .....</b>	<b>18</b>
<b>3.1. Evolución en Implantología .....</b>	<b>20</b>
<b>3.2. Función Inmediata .....</b>	<b>21</b>
<b>3.3. El concepto All-on-4® .....</b>	<b>25</b>
<b>3.4. Cirugía guiada de implantes sin colgajo y concepto NobelGuide..</b>	<b>31</b>
<b>4. MATERIAL Y MÉTODOS .....</b>	<b>40</b>
<b>4.1. Presentación de los artículos publicados</b>	
4.1.1. Población de estudio .....	<b>42</b>
4.1.2. Procedimiento quirúrgico y protésico .....	<b>44</b>



4.1.3. Variables de estudio .....	46
4.1.4. Evaluación radiográfica .....	47
4.1.5. Análisis estadístico .....	48
<b>5. RESULTADOS .....</b>	<b>50</b>
5.2.1. Resultados del estudio 1 .....	52
5.2.2. Resultados del estudio 2 .....	54
5.2.3. Resultados del estudio 3 .....	56
<b>6. DISCUSIÓN .....</b>	<b>60</b>
<b>7. CONCLUSIONES .....</b>	<b>76</b>
<b>8. BIBLIOGRAFÍA .....</b>	<b>80</b>
<b>9. ANEXOS .....</b>	<b>92</b>
9.1. Estudios .....	94
9.1.1 Estudio 1 .....	96
9.1.2 Estudio 2 .....	116
9.1.3 Estudio 3 .....	140
9.2. Compendio de publicaciones y evaluación del impacto .....	164

# JUSTIFICACIÓN



## **1.JUSTIFICACIÓN**

La evolución de la implantología oral desde los primeros datos de Brånemark en 1969 (Brånemark et al., 1969) ha permitido predecir de forma notable resultados en seguimientos a largo plazo, con altas tasas de éxito registradas en varios estudios a largo plazo (Adell et al., 1981, Adell et al., 1990, Lindquist et al., 1996).

El concepto de función inmediata fue introducido en los años 90 con el objetivo de mejorar la experiencia del paciente. Al ofrecer dientes fijos el mismo día, permitió aumentar el beneficio psicológico del paciente y reducir potencialmente el coste comparado con los protocolos estándar de cirugías de 2 etapas (Maló et al., 2000).

El concepto All-on-4® fue uno de los protocolos de función inmediata para la rehabilitación de pacientes totalmente edéntulos de arcada completa con un mínimo de volumen óseo, evitando así el aumento del procedimiento de aumento óseo (Maló et al., 2003, Maló et al., 2005). Al colocar 4 implantes como fijaciones (dos implantes axiales en la región anterior de la mandíbula y 2 implantes posteriores inclinados distalmente) fue posible conectar una prótesis fija con por lo menos 10 dientes el mismo día de la cirugía. Asimismo, el resultado a largo plazo de este concepto de rehabilitación ha proporcionado altas tasas de supervivencia en ambos maxilares.

La introducción de la cirugía sin colgajo beneficia la experiencia de los pacientes en la rehabilitación protésica fija al permitir realizar la cirugía sin incisiones, elevaciones de seno y suturas mientras que proporciona función inmediata (van Steenberghe et al., 2002, van Steenberghe et al., 2005, Rocci et al., 2003, Becker et al., 2005, Oh et al., 2006, Kupeyan et al., 2006, Fortin et al., 2006).

Uno de los sistemas de cirugía guiada sin colgajo es el concepto Nobel Guide™ (Nobel Biocare). Estudios clínicos sobre este concepto han demostrado buenos resultados de supervivencia a corto plazo (en seguimientos hasta 3 años) (Maló et al., 2007, van Steenberghe et al., 2005, Meloni et al., 2010, Johansson et al., 2009, Landázuri-Del Barrio et al., 2013, Komiyama et al., 2008, Komiyama et al., 2012). Sin embargo, los informes de resultados sobre este concepto a medio y largo plazo son escasos.

Dada la escasa documentación de resultados a largo plazo, este proyecto de investigación fue planeado con el objetivo de evaluar resultados a largo plazo (a 7 años) de rehabilitaciones edéntulas de arcada completa a través de una prótesis fija soportada por implantes dentales en función inmediata colocados de acuerdo con los conceptos del All-on-4® y Nobel Guide®.

# OBJETIVOS E HIPÓTESIS



## **2. Objetivos e Hipótesis**

### **2.1. Objetivos**

#### **2.1.1. Objetivo principal**

Evaluar el resultado a largo plazo (7 años) de rehabilitaciones edéntulas de arcada completa a través de una prótesis fija soportada por implantes dentales en función inmediata colocados de acuerdo con los conceptos del All-on-4® y Nobel Guide®.

#### **2.1.2. Objetivos secundarios**

Evaluar las tasas de supervivencia de los implantes dentales y protésicas; evaluar la pérdida marginal ósea de los implantes dentales a 5 años; comparar la pérdida ósea marginal entre implantes axiales e inclinados a 5 años; evaluar la incidencia de complicaciones biológicas; evaluar la incidencia de complicaciones mecánicas.



## **2.2. Hipótesis**

### **2.2.1. Hipótesis cierta**

La pérdida ósea marginal a 5 años no sigue una distribución similar entre implantes axiales e inclinados.

### **2.2.2. Hipótesis nula**

La pérdida ósea marginal a 5 años sigue una distribución similar entre implantes axiales e inclinados.

# INTRODUCCIÓN



### **3. INTRODUCCIÓN**

#### **3.1. Evolución en Implantología**

La implantología dental está respaldada en el proceso de osteointegración, originalmente definido como una conexión directa estructural y funcional entre un hueso ordenado y vivo y la superficie de un implante (Brånemark et al., 1977). Esto implicaba que el concepto de osteointegración dependía, desde un punto de vista práctico, de un mecanismo de anclaje persistente entre un componente no vital (un implante dental en forma de tornillo fabricado en titanio) y hueso vital, bajo condiciones de carga (Worthington, 1997).

El tratamiento de implantes clásico, tal y como descrito por Brånemark en los años 60, supuso la colocación de implantes mediante el procedimiento de 2 fases: Se realiza una primera cirugía con la colocación del implante dental seguido de la cobertura con tejido blando sin exposición al medio oral. La exposición al medio oral se lleva cabo después de un proceso de cicatrización de 3 a 6 meses para obtener una osteointegración reproducible. (Brånemark et al., 1969). Estos referentes se establecieron con el objetivo de predecir la rehabilitación oral.

Teniendo en cuenta este enfoque, varios autores reportan resultados a largo plazo para rehabilitaciones implantosoportadas. Adell y cols. reportaron en una muestra de 2768 implantes, colocados en 410 maxilares edéntulos de 371 pacientes durante un periodo de 15 años, el 89% de los implantes del maxilar superior y 91% de los implantes de la mandíbula continuaban estables después de un periodo de observación de 5-9 años (Adell et al., 1981).

Los años posteriores revelaron más estudios a largo plazo con el mismo enfoque. Adell y cols. en un estudio de 700 pacientes con 759 maxilares edéntulos rehabilitados con 4636 implantes estándar, estimaron tasas de supervivencia para implantes individuales del 78% en el maxilar superior y 86% en la mandíbula en un seguimiento de 15 años (Adell et al., 1990). Lindquist y cols. reportaron una tasa de éxito acumulada del 98,9% para implantes dentales que soportan una prótesis fija en la mandíbula a 10 años y 15 años (Lindquist et al., 1996).

Después del establecimiento de la rehabilitación oral mediante implantes dentales osteointegrados como un procedimiento predecible, la atención de la rehabilitación de edéntulos totales pasó a la optimización del tratamiento y confort del paciente con resultados más rápidos y más seguros. El protocolo de colocación de implantes en una fase fue desarrollado en los años 90, consistiendo en la colocación de los implantes y pilares al mismo tiempo. Esta técnica permitió la reducción del procedimiento de rehabilitación al acortar el tiempo de cicatrización de los implantes sumergidos, así como la disminución del malestar del paciente al reducir la rehabilitación a una cirugía en lugar de dos, manteniendo resultados comparables en los resultados a corto plazo (Henry and Rosenberg, 1994, Ericsson et al., 1994, Becker et al., 1997).

### **3.2. Función Inmediata**

La tendencia para la simplificación y reducción del procedimiento de rehabilitación oral continuó a finales de los años 90 con el desarrollo de protocolos para carga inmediata, que consistían en la colocación del implante, el pilar y la

conexión de una prótesis fija el mismo día de la cirugía (Brånemark et al., 1999, Whorle, 1998, Ericsson et al., 2000, Maló et al., 2000).

Los fundamentos para las rehabilitaciones con carga inmediata se basaron en protocolos quirúrgicos y protésicos precisos, con menor preparación del local del implante de forma a obtener una máxima compresión apical y anclaje (Maló et al., 2000). Los resultados de los primeros estudios fueron alentadores, primero en mandíbulas completamente edéntulas con una tasa total de supervivencia de los implantes del 98% hasta 3 años (Brånemark et al., 1999). La tasa de supervivencia de los implantes dentales en función inmediata para dientes unitarios y rehabilitaciones protésicas parciales fijas en las regiones anteriores de los maxilares oscilaron entre el 100% en un seguimiento de 1 año (Whorle, 1998), el 82% en un seguimiento de 1,5 años (Ericsson et al., 2000) y el 96% en un seguimiento de 2 años (Maló et al., 2000).

Estos resultados sugirieron un uso más generalizado del protocolo de carga inmediata para la rehabilitación de los dientes perdidos. Además de la posibilidad de reducir substancialmente el tiempo de tratamiento y el coste, el concepto de función inmediata se calificó como un beneficio psicológico para el paciente. Se propuso el término función inmediata ya que está relacionado con el punto de vista del paciente de obtener dientes nuevos inmediatamente, satisfaciendo las demandas estéticas y funcionales (masticación) (Maló et al., 2000).

En la última década, el uso de protocolos quirúrgicos de una fase con función temprana e inmediata ha demostrado ser un enfoque válido en rehabilitaciones edéntulas de arcada completa, proporcionando a los pacientes la posibilidad de obtener una dentición fija en una fase más temprana. La conclusión fue retirada de

una revisión sistemática de ensayos controlados aleatorizados, donde no se registraron diferencias significativas en el fracaso de las prótesis, fracaso del implante o pérdida ósea cuando comparando varias veces con la carga de los implantes dentales (Esposito et al., 2000).

La colocación del implante seguida de la colocación de la prótesis fija ha demostrado ser un protocolo válido en ambos maxilares, con altas tasas de supervivencia. Chow y cols. presentaron el *Hong Kong Bridge protocol*, un protocolo para rehabilitaciones de arcada completa en la mandíbula, con una prótesis fija provisional soportada por implantes Brånemark System en carga inmediata. Los resultados obtenidos de una muestra de 27 pacientes revelaron una tasa de supervivencia de los implantes del 98.3% junto con una media de reabsorción ósea marginal de 0.60 mm después de un seguimiento de 1 año. (Chow et al., 2001).

Cooper y cols. rehabilitaron 10 individuos sanos con prótesis fijas de acrílico de arcada completa en la mandíbula con la colocación de implantes inmediatamente post extracción y cargados seguidamente. Ninguno de los 54 implantes fracasó durante un periodo de seguimiento entre 6 a 18 meses, representando una tasa de supervivencia de los implantes del 100% (Cooper et al., 2002).

Fortin y cols. introdujeron el *Marius Implant Bridge* buscando la substitución de las dentaduras de los maxilares con una restauración fija. El

protocolo aportó una prótesis implantosoportada que podía ser extraída por el paciente con fines higiénicos.

Los implantes más posteriores fueron colocados con la particularidad de estar distalmente inclinados utilizando la pared anterior del seno, con la prótesis conectada a una meso-estructura en barra unida a los implantes. Después de un seguimiento de 5 años, se presentó una tasa de supervivencia del 97% (Fortin et al., 2002).

Wolfinger y cols. relataron resultados a 5 años en nueve pacientes con rehabilitaciones de arcada completa en la mandíbula, soportadas por implantes dentales de carga inmediata. Después de una evaluación de 5 años, se registró una tasa de supervivencia de los implantes del 80% (Wolfinger et al., 2003).

La previsibilidad y efectividad de la carga inmediata en rehabilitaciones de arcada completa de la mandíbula edéntula fue ilustrada en un estudio de Chee and Jivraj, al comparar un grupo de pacientes cuyas prótesis fueron inmediatamente cargadas con otro grupo con un enfoque tradicional. A pesar de que los implantes colocados en ambos grupos se integraron con suceso, el número de consultas médicas entre la colocación del implante y la elaboración de la prótesis definitiva fue de 38 en el enfoque tradicional de 2 etapas, comparado con una consulta médica en el grupo que fueron cargadas inmediatamente. Este resultado sugirió una reducción del tiempo de tratamiento y coste para rehabilitaciones implantosoportadas realizadas con carga inmediata (Chee and Jivraj, 2003).

Ostman y cols. en un estudio clínico prospectivo evaluaron 20 pacientes rehabilitados con restauraciones completas implantosoportadas maxilares, con la decisión final de carga inmediata después de la colocación de los implantes



utilizando torque de inserción y análisis de frecuencia de resonancia como criterio de validación (carga inmediata contra carga retardada, 3 meses después de la cirugía). Al cabo de un año, en el grupo con carga inmediata se reportó una tasa de supervivencia de los implantes del 99.2% y una pérdida ósea marginal media de 0.78 mm, sin diferencias significativas entre los dos grupos en el cociente de estabilidad de los implantes. Se concluyó que seis o siete implantes para carga inmediata en restauraciones completas maxilares era una opción viable (Ostman et al., 2005).

### **3.3. El concepto All-on-4®**

Como descrito anteriormente, varios protocolos de función inmediata fueron relatados durante la primera década del siglo XXI. El concepto de tratamiento All-on-4® (Nobel Biocare, Göteborg, Sweden) fue uno de esos protocolos de función inmediata. Propuesto por Maló y cols. el protocolo pretendía realizar rehabilitaciones totales de ambos maxilares edéntulos sin injerto óseo, en una única fase quirúrgica mediante la colocación de cuatro implantes, maximizando el volumen de hueso existente, siempre y cuando los implantes se colocasen estratégicamente: – 2 posteriormente (inclinados entre 30° y 45°) y 2 anteriormente (axiales) – y bien anclados (obteniendo una estabilidad primaria de al menos 30 Ncm), fue posible conectar una prótesis implantosoportada de arcada completa el mismo día de la cirugía (Maló et al., 2003, Maló et al., 2005). Además, el uso de implantes inclinados permitió el uso de implantes más largos, lo que aumentó la estabilidad primaria, permitiendo así la reducción del cantiléver con un soporte protésico óptimo y pudo reducir la necesidad de un aumento óseo al

maximizar el uso del hueso disponible (Krekmanov et al., 2000, Aparício et al., 2001).

Maló y cols. relataron los resultados del concepto All-on-4 para rehabilitaciones de arcada completa en la mandíbula en 44 pacientes: en un primer grupo (grupo de desarrollo), se colocaron cuatro implantes (dos implantes axiales anteriores y dos implantes posteriores inclinados) junto con la colocación de 62 implantes de rescate posicionados en los restantes sitios, a ambos lados del foramen mentoniano; mientras que en un segundo grupo (grupo de rutina) solo se colocaron los 4 implantes anteriores al foramen mentoniano (dos implantes axiales anteriores y dos implantes inclinados posteriores). Se reportaron unas tasas de supervivencia acumuladas del 96.7% para los implantes en el grupo de desarrollo, del 95.2% para los implantes de rescate y del 98.2% para los implantes en el grupo de rutina, en seguimientos entre 1 y 3 años (Maló et al., 2003).

En otro estudio Maló y cols. mostraron los resultados del concepto All-on-4 para rehabilitaciones de arcada completa en el maxilar superior en 32 pacientes con 128 implantes cargados inmediatamente. Se aplicó el mismo principio al maxilar superior, con dos implantes anteriores colocados en el maxilar anterior y dos implantes posteriores colocados con inclinación distal siguiendo la pared anterior del seno en cada cuadrante. El ajuste de este implante buscaba una mayor distancia entre implantes y menor longitud del cantiléver. Se reportó una tasa de supervivencia acumulada del 97.6% junto con un nivel del hueso marginal de 0.9 mm después de un año de seguimiento (Maló et al., 2005).

Estas dos publicaciones de resultados a corto plazo fueron seguidas por un número de estudios que avalaban los resultados a medio plazo de este concepto en ambos maxilares, con altas tasas de supervivencia acumulada para rehabilitaciones de arcada completa en ambos maxilares.

Agliardi y cols. evaluaron los resultados en prótesis mandibulares completas implantosoportadas con función inmediata mediante el concepto del All-on-4 en 24 pacientes. Después de una media de seguimiento de 30 meses, los resultados prestaron una tasa de supervivencia de los implantes del 100% y un promedio de pérdida ósea periimplantaria de 0.85 mm después de un año de función (Agliardi et al., 2010).

Di y cols. en un estudio evaluando los resultados del concepto de tratamiento All-on-4 en pacientes chinos, registraron una tasa de supervivencia de los implantes del 92.8% y 99% para rehabilitaciones en el maxilar superior y mandíbula respectivamente, después de un promedio de 34 meses de seguimiento.

La pérdida ósea marginal, registrada en este estudio, alrededor de los implantes axiales e inclinados fue de 0.7 mm y 0.8 mm respectivamente, los pacientes presentaron resultados satisfactorios del tratamiento (Di et al., 2013).

Babbush y cols. desarrollaron un enfoque para la rehabilitación del maxilar superior, utilizando el concepto del All-on-4 con implantes de diámetro estrecho en la mayoría de los pacientes tratados: Se llevó a cabo el enfoque del All-on-4 en 50 pacientes, en cinco de ellos se colocaron cinco implantes debido a la baja densidad ósea y/o torque de inserción bajo notados durante la cirugía, y a un paciente sólo se le colocaron dos implantes para completar la rehabilitación de

implantes ya existente. Los autores reportaron una tasa de supervivencia acumulada del 98.7% al final de 3 años (Babbush et al., 2013).

Maló y cols. investigaron los resultados de las prótesis All-on-4 en el maxilar utilizando implantes inclinados trans-sinusales sin injerto óseo en el seno, en un total de 70 pacientes. Después de 3 años de seguimiento, se reportó una tasa de supervivencia acumulada de los implantes del 96.4% junto con una media de pérdida ósea marginal de 1.14 mm, 1.06 mm y 1.15 mm para implantes inclinados trans-sinusales; implantes convencionales inclinados e implantes rectos, respectivamente (Maló et al., 2013).

Agliardi y cols. realizaron un estudio prospectivo clínico-radiológico con 32 pacientes rehabilitados con restauraciones completas en el maxilar superior mediante el concepto All-on-4. Todos los pacientes lograron una evaluación de al menos 3 años, dos implantes inclinados fracasaron antes de la colocación de la restauración definitiva, resultando en una tasa de supervivencia acumulada de los implantes del 99.0% mientras que se registró una media de pérdida ósea marginal de 1.5 mm y 1.46 mm para implantes axiales e inclinados respectivamente (Agliardi et al., 2014).

Tallarico y cols. en un estudio retrospectivo reportaron los resultados de 56 pacientes rehabilitados en ambos maxilares mediante el concepto All-on-4. Los resultados después un seguimiento medio de 3 años reportaron una tasa de supervivencia acumulada de los implantes del 98.2% y una media de pérdida ósea

marginal de 1.30 mm observada durante el último seguimiento (Tallarico et al., 2016).

Las altas tasas de supervivencia acumulada de los implantes obtenidas con este concepto en los seguimientos a 3 años, varían entre el 92.8% y 99% en un seguimiento a 3 años para el maxilar superior (Maló et al., 2013, Di et al., 2013, Babbush et al., 2013, Agliardi et al., 2014, Tallarico et al., 2016) y entre el 98.2% y 100% para la mandíbula (Agliardi et al., 2010, Di et al., 2013, Babbush et al., 2013, Tallarico et al., 2016), fueron validadas aún más como una forma predecible de tratar maxilares atróficos como alternativa a procedimientos regenerativos, mediante dos revisiones sistemáticas diferentes con 2 y 3 años (Patzelt et al., 2015, Soto-Penaloza et al., 2017). Patzelt y cols. en una revisión sistemática incluyendo 4804 implantes, demostraron una media en la tasa de supervivencia acumulada de los implantes y de la prótesis a 3 años del 99% (+/-1.0%) y 99.9% (+/- 0.3%) respectivamente y con una media de pérdida ósea de 1.3 (+/- 0.4 mm) a 3 años (Patzelt et al., 2015).

Además, Soto-Penaloza y cols. evaluaron las publicaciones considerando las indicaciones, procedimientos quirúrgicos, protocolos protésicos y complicaciones técnicas y biológicas después de al menos tres años de función. Los autores concluyeron que el concepto de tratamiento All-on-4 ofrecía una alternativa predecible para tratar los maxilares atróficos en pacientes que no querían procedimientos regenerativos asociados con un incremento de morbilidad y coste del tratamiento, registrando una tasa de supervivencia de los implantes del 99.8% (Soto-Penazola et al., 2017).

Los resultados a medio plazo (3 años) para el concepto del All-on-4, resultan en una falta de validación a largo plazo debido al escaso número de estudios con un seguimiento a largo plazo ( $\geq 5$  años de seguimiento). A pesar de ello, se reportaron buenos resultados en tratamientos para ambos maxilares. Para la rehabilitación de mandíbulas edéntulas, se reportaron altas tasas de supervivencia acumulada en seguimientos hasta 10 años: Maló y cols. en un estudio longitudinal de la supervivencia del All-on-4 con implantes colocados en la mandíbula a 245 pacientes, registró una tasa de supervivencia acumulada de los implantes del 94.8% y una tasa de supervivencia de la prótesis del 99.2% (Maló et al., 2011a).

En otro estudio con 324 pacientes, Maló y cols. evaluaron los resultados clínicos a 7 años y radiográficos a 5 años del All-on-4 en implantes colocados en la mandíbula junto con una valoración del riesgo para el fracaso del implante y nivel del hueso marginal. Los autores registraron una tasa de supervivencia acumulada de los implantes del 95.4% en 7 años junto con un nivel de hueso marginal de 1.81 mm en 5 años. Además, se asoció el tabaquismo al aumento del *hazard ratio* (5.28) en el fracaso de los implantes y un incremento del *odds ratio* (2.4) para un nivel de hueso marginal superando 2.8 mm (Maló et al., 2015).

Con respecto a la rehabilitación del maxilar edéntulo en función inmediata con prótesis fijas implantosoportadas mediante el concepto All-on-4, se reportaron altas tasas de supervivencia en resultados a largo plazo: Maló y cols. reportaron los resultados del tratamiento en 242 pacientes sometidos a una rehabilitación total del maxilar mediante el concepto del All-on-4 con un seguimiento hasta 5 años. En

este tiempo de seguimiento, se reportó una tasa de supervivencia acumulada de los implantes del 98% junto con una media de pérdida ósea marginal de 1.95 mm (Maló et al., 2012).

Maló y cols. en una muestra de 221 pacientes, compararon los resultados a 5 años de rehabilitaciones maxilares con el concepto All-on-4, con prótesis de arcada completa soportadas por seis o más implantes. Los autores reportaron una tasa de supervivencia acumulada de los implantes del 97.2% en rehabilitaciones con el All-on-4 comparada con el 92.4% para las prótesis de arcada completa soportadas por seis o más implantes (Maló et al., 2011b).

Es más, Li y cols. reportaron una tasa de supervivencia acumulada de los implantes del 96.4% en 5 años de función, en pacientes con periodontitis generalizada y agresiva. Estos resultados consolidaron el All-on-4 como un tratamiento potencialmente predecible para rehabilitaciones de arcada completa con función inmediata (Li et al., 2017).

### **3.4 Cirugía guiada de implantes sin colgajo y el concepto NobelGuide**

Otro desarrollo en el campo de la implantología dental fue la introducción de los protocolos quirúrgicos de implantes sin colgajo mediante cirugía guiada por ordenador. La introducción de la cirugía sin colgajo creó varias ventajas a favor de la rehabilitación con implantes dentales, que incluyen: (van Steenberghe et al., 2002, van Steenberghe et al., 2005, Rocci et al., 2003, Becker et al., 2005, Oh et al., 2006, Kupeyan et al., 2006, Fortin et al., 2006)

- Es una técnica mínimamente invasiva (mínima alteración de los tejidos blandos periimplantarios y cambios mínimos en los niveles de hueso crestal, profundidad de sondaje e inflamación)
- Menor malestar postquirúrgico
- Reducción del tiempo de tratamiento para el paciente

En 2002, van Steenberghe y cols. reportaron el concepto de un software de planificación y técnicas de cirugía guiadas combinado con carga inmediata que fue presentado clínicamente (Se transfirieron los datos de un software de planificación tridimensional para implantes orales al paciente mediante una plantilla con tubos de perforación de alta precisión, ajustadas al hueso mandibular). Este procedimiento buscaba permitir la preparación anticipada de una prótesis definitiva maxilar que pudiese ser conectada después de finalizada la cirugía obteniendo la carga inmediata del implante. Este procedimiento se experimentó primero en dos cadáveres y después en ocho pacientes consecutivos, obteniendo una combinación casi perfecta entre las posiciones y ejes de los implantes colocados y aquellos planeados (van Steenberghe et al., 2002).

En 2006 Balshi y cols. describió un protocolo que utilizaba la tomografía computarizada (TC), la tecnología (CAD/CAM) - diseño asistido por ordenador/fabricación asistida por ordenador - e Internet, para planificar la colocación de los implantes dentales anteriores y posteriores y así crear una plantilla o férula quirúrgica precisa y una prótesis definitiva, que era conectada en el momento de la colocación del implante. Este proceso fue descrito teniendo en cuenta:



- Pacientes con arcadas edéntulas con dentadura, donde se colocaron los marcadores radiopacos de forma a construir la TC del maxilar correspondiente.
- Las imágenes de la TC, con cortes de 0,5 mm, se transfirieron a un programa de imágenes tridimensionales para el planeamiento y la colocación estratégica de los implantes dentales.
- Después de que los implantes fuesen virtualmente planificados en el ordenador, se envió el plan de tratamiento quirúrgico a un centro de producción para la construcción de la plantilla o férula quirúrgica y de la prótesis.

Los autores concluyeron que la identificación del hueso respecto a la posición del diente a través de una TC tridimensional antes de la cirugía permitía una colocación precisa del implante, y que la tecnología CAD/CAM permitía la fabricación de la férula quirúrgica y de la prótesis final utilizando imágenes tridimensionales. Además, el tiempo total necesario para el tratamiento quirúrgico fue inferior a una hora y los síntomas postoperatorios como dolor, hinchazón e inflamación fueron descritos como mínimos (Balshi et al., 2006a, Balshi et al., 2006b).

Van Steenberghe y cols. realizaron un estudio prospectivo multicéntrico en 24 pacientes con el objetivo de evaluar el concepto Nobelguide y validar la universalidad de este concepto, concluyeron que la prefabricación de la plantilla quirúrgica para cirugías sin colgajo y de la prótesis para carga inmediata,

basándose en modelos procedentes de un software de planificación tridimensional para implantes orales, es un opción de tratamiento muy fiable y que también se podría aplicar al edentulismo parcial (van Steenberghe et al., 2005).

El proceso de cirugía guiada por ordenador fue posteriormente aplicado al Concepto del All-on-4 (Nobelguide - concepto All-on-4):

La cirugía guiada por ordenador con el sistema Nobelguide se basa en la utilización de datos obtenidos a través de una tomografía computarizada (TC) o una Tomografía Computarizada de Haz Cónico (CBCT), los cuales son convertidos mediante el software de cirugía guiada (NobelClinician; Nobel Biocare) en imágenes tridimensionales, permitiendo una planificación y colocación de los implantes virtual según la anatomía del paciente (Maló et al., 2007). De esta planificación se produce una plantilla o férula quirúrgica y un modelo, para así poder fabricar en el laboratorio una prótesis acrílica inmediata antes de la cirugía. Clínicamente, los implantes se colocan a través de la plantilla quirúrgica (técnica sin colgajo) en la misma posición que fueron planificados con el software tridimensional y la prótesis inmediata se coloca tras la cirugía.

Sin embargo, hubo criterios de inclusión y exclusión para los pacientes a ser sometidos al enfoque de la cirugía guiada (Maló et al., 2007).

Los criterios de inclusión incluyeron:

- Para la mandíbula, el criterio de inclusión anatómico fue una cresta residual de al menos 4 mm de ancho, bucolingual y mayor de 8 mm de altura entre los agujeros mentonianos.

- Para el maxilar edéntulo, el criterio de inclusión fue una cresta residual de al menos 4 mm de ancho, buco-palatal y mayor de 10 mm de altura de canino a canino.

Los criterios de exclusión incluyeron:

- Insuficiente volumen óseo
- Dientes remanentes que pudieran interferir con la colocación de implantes
- Insuficiente apertura bucal para colocar el material quirúrgico (por lo menos 50mm)
- Cuando fuese necesaria una reducción ósea debido a una línea de sonrisa alta en el maxilar
- Cresta ósea irregular
- Cresta ósea fina

Los resultados a corto plazo del concepto Nobelguide para rehabilitaciones de arcada completa fueron prometedores. Balshi y cols. evaluaron los resultados de 55 pacientes rehabilitados con 522 implantes colocados en el maxilar edéntulo con carga funcional inmediata. En esta investigación clínica, la tasa de supervivencia para los implantes a corto plazo fue del 99%, donde los autores concluyeron que los resultados obtenidos representaban la base para la estabilidad a largo plazo de las prótesis fijas atornilladas (Balshi et al., 2005).

Maló y cols. investigaron los resultados a corto plazo del Nobelguide aplicando al concepto del All-on-4 en 23 pacientes tratados consecutivamente, en lo que fue el primer estudio que valoraba la combinación de ambos protocolos. Después de un seguimiento de un año, los autores registraron una tasa global

acumulada de supervivencia de los implantes del 97.8%, con 97.2% para los implantes maxilares y 100% para los implantes mandibulares (Maló et al., 2007).

El número de artículos con resultados a medio plazo (con seguimientos hasta 3 años) para rehabilitaciones totales con cirugías guiadas por ordenador sin colgajo son escasos. Komiyama y cols. evaluaron los resultados de implantes cargados inmediatamente en maxilares edéntulos siguiendo un plan de tratamiento virtual asistido por ordenador combinado con cirugía sin colgajo en 29 pacientes edéntulos, con la inserción de 176 implantes en ambos maxilares (una media de seis implantes por paciente). El seguimiento reportado fue hasta 3 años, con una tasa de supervivencia de los implantes del 89% (92% para el maxilar superior y 83% para la mandíbula) (Komiyama et al., 2008).

Se reportó un creciente número de resultados: Gillot y cols. relataron resultados preliminares de 33 pacientes edéntulos maxilares rehabilitados con 211 implantes (una media de 6.4 implantes por paciente) mediante la técnica Nobelguide. Considerando un seguimiento hasta 3 años, se registró una tasa de supervivencia de los implantes del 98.1% (Gillot et al., 2010).

Sannino and Barlattani realizaron un estudio retrospectivo comparativo de 3 años para evaluar los resultados de los pilares multi-unit y los temporales en implantes inclinados, en rehabilitaciones inmediatas de mandíbulas edéntulas en 85 pacientes, utilizando la colocación de implantes a través de cirugía guiada por ordenador y el concepto All-on-4. Se reportó una tasa global de supervivencia de

los implantes del 98.5% sin diferencias significativas entre ambos grupos en lo que se refiere a supervivencia o pérdida ósea marginal (Sannino and Barlattani, 2016).

Schneider y cols. en una revisión sistemática analizaron la precisión y aplicación clínica de la implantología dental de cirugía guiada por ordenador basada en una plantilla, relataron tasas de supervivencia de los implantes del 91-100% después de periodos de observación que varían entre 1 a 5 años, en seis estudios clínicos con 537 implantes. Los autores concluyeron que esta modalidad de tratamiento demuestra altas tasas de supervivencia de los implantes a pesar de la necesidad de un aumento del número de estudios clínicos con periodos de observación más largos (Schneider et al., 2009).

La validación de este procedimiento a largo plazo es insuficiente con pocos estudios investigando los resultados a 5 años. Polizzi and Cantoni realizaron un estudio clínico evaluando los resultados en pacientes con dentición comprometida, tratada con restauraciones fijas inmediatas en implantes maxilares colocados postextracción y en hueso cicatrizado utilizando el protocolo Nobelguide. Considerando un seguimiento hasta 5 años, los autores registraron una tasa de supervivencia acumulada de los implantes del 97.3% con una media de pérdida ósea marginal del 1.39 mm, sin diferencias significativas entre implantes postextracción y en hueso cicatrizado, concluyeron que se demostraron buenos resultados respecto a la supervivencia de los implantes, cambios en el hueso marginal y condiciones del tejido blando (Polizzi and Cantoni, 2013).

Tallarico y cols. realizaron un ensayo controlado aleatorizado comparando los resultados a 5 años de rehabilitaciones All-on-4 en el maxilar con las

rehabilitaciones implantosoportadas en arcada completa con 6 implantes, todos colocados mediante cirugía guiada. Se asignaron aleatoriamente cuarenta pacientes a cada uno de los grupos de tratamiento, midieron los resultados en base a tasas de supervivencia de los implantes y prótesis, complicaciones, pérdida ósea marginal y parámetros periodontales. Los autores registraron una tasa de supervivencia de los implantes del 98.8% junto con una pérdida ósea marginal de 1.71 mm para las rehabilitaciones All-on-4 comparada con la tasa de supervivencia de los implantes del 95% y 1.51 mm de pérdida ósea marginal para las rehabilitaciones implantosoportadas en arcada completa con 6 implantes, sin diferencias significativas entre ambos grupos en parámetros periodontales y complicaciones. Los autores concluyeron que ambos enfoques pueden mostrar opciones de tratamiento predecibles para las rehabilitaciones del maxilar edéntulo de arcada completa (Tallarico et al., 2016).

Con la finalidad de aumentar la validez de los resultados a largo plazo de la combinación entre NobelGuide y el concepto All-on-4, son necesarios más estudios con seguimientos más largos. Asimismo, es importante investigar los resultados de los implantes axiales e inclinados utilizando esta modalidad de tratamiento con el fin de evaluar su potencial influencia en el éxito de las rehabilitaciones.



# MATERIAL Y MÉTODOS





## **4.1. PRESENTACIÓN DE LOS ARTÍCULOS PUBLICADOS**

### **Artículo 1**

MALÓ, P., NOBRE, M. & LOPES, A. 2007. The use of computer-guided flapless implant surgery and four implants placed in immediate function to support a fixed denture: preliminary results after a mean follow-up period of thirteen months. *J Prosthet Dent*, 97, S26-34.

### **Artículo 2**

LOPES, A., MALÓ, P., DE ARAÚJO NOBRE, M. & SANCHEZ-FERNÁNDEZ, E. 2015. The NobelGuide® All-on-4® Treatment Concept for Rehabilitation of Edentulous Jaws: A Prospective Report on Medium- and Long-Term Outcomes. *Clin Implant Dent Relat Res*, 17, e406-16.

### **Artículo 3**

LOPES, A., MALÓ, P., DE ARAÚJO NOBRE, M., SANCHEZ-FERNÁNDEZ, E & GRAVITO, I. 2017. The NobelGuide® All-on-4® Treatment Concept for Rehabilitation of Edentulous Jaws: A Retrospective Report on the 7-Years Clinical and 5-Years Radiographic Outcomes. *Clin Implant Dent Relat Res*, 19, 233-244.

#### **4.1.1. Población de estudio**

Se incluyeron consecutivamente ciento once pacientes edéntulos de arcada completa (68 mujeres y 43 hombres) con una media de edad (desviación estándar) de 60.9 años (9.67), incluidos consecutivamente y tratados en una clínica privada (Malo Clinic, Lisbon, Portugal). Se colocaron un total de 532 implantes (NobelSpeedy Groovy, Nobel Biocare AB, Göteborg, Sweden) para rehabilitar 133 arcadas edéntulas mediante el concepto All-on-4 (Nobel Biocare AB) entre febrero 2005 y noviembre 2010.

En un estudio de cohorte prospectivo, un subgrupo de 23 pacientes totalmente edéntulos (13 mujeres y 10 hombres) con una media de edad de 55.4 años (rango: 34-70 años), fueron incluidos consecutivamente y tratados en una clínica privada entre febrero 2005 y mayo 2006. Seis pacientes presentaron comorbilidad con; 4 pacientes con problemas cardiovasculares (3 pacientes con hipertensión y 1 paciente con angina de pecho), 1 paciente con infarto de miocardio anterior y diabetes tipos 2, 1 paciente VIH positivo y tomando medicación, 2 pacientes fumadores empedernidos (uno de ellos era el paciente con VIH). Las razones para la pérdida de los dientes fueron; enfermedad periodontal en 12 pacientes y lesiones cariosas en 11 pacientes. Veintitrés maxilares (18 maxilares superiores y 5 mandíbulas) con 92 implantes (NobelSpeedy™ Groovy; Nobel Biocare) con una superficie oxidada (TiUnite®; Nobel Biocare), se colocaron 72 implantes en el maxilar superior y 20 implantes en la mandíbula soportando 23 prótesis fijas completas.

Se identificaron los pacientes que cumplían los criterios de inclusión mediante registros médicos y el software de imagen digital. Los criterios de inclusión fueron pacientes sometidos a rehabilitaciones con prótesis fijas implantosoportadas en arcada completa en función inmediata colocados mediante el concepto del All-on-4 con el protocolo NobelGuide. Se excluyeron de este estudio los pacientes si presentaban criterios considerados contraindicados para cirugías de implantes en arcada completa tales como; insuficiente volumen óseo, en proceso de radioterapia o quimioterapia, o criterios que pudiesen desestimar la cirugía guiada tales como; dientes remanentes que pudieran interferir con la colocación de implantes, insuficiente apertura bucal para colocar el material

quirúrgico (por lo menos 50 mm), cuando hubiese necesidad de reducción ósea debido a una línea de sonrisa alta en el maxilar, cresta ósea irregular o cresta ósea fina.

El proyecto de investigación fue aprobado por un comité de ética independiente (Ethical Committee for Health, autorización no. 001/2015).

#### **4.1.2. Procedimiento quirúrgico y protésico**

Las posiciones de los implantes fueron similares a las utilizadas en el procedimiento con colgajo como referencia (Maló et al., 2011a, Maló et al., 2012) y las prótesis inmediatas fueron fabricadas antes de la cirugía de implantes (NobelGuide®, Nobel Biocare) (van Steenberghe et al., 2002). En todos los casos se realizaron observaciones prequirúrgicas intraorales, radiografías panorámicas y TC/CBCT.

Se preparó una prótesis removible para ser usada como guía radiográfica antes de la TC/CBCT. Siempre que fue posible se utilizó la prótesis removible existente, si no, se fabricó una nueva prótesis removible. Se realizaron tres agujeros palatinos y 6 vestibulares de 1 mm de profundidad y 1.5 mm de ancho en varios niveles y rellenos con un marcador radiopaco (gutta-percha; SDI, Bayswater, Victoria, Australia). Se realizó un registro interoclusal de silicona (Zhermack Spa) para estabilizar la mordida (índice radiográfico). Primero, los pacientes fueron escaneados con la prótesis removible (guía radiográfica) en la boca, estabilizada con el índice radiográfico en máxima intercuspidad y el segundo escáner se realizó solo a la prótesis con la misma orientación que en la boca – técnica del

doble escaneado. Los ficheros DICOM de la TC/CBCT fueron insertados en el software de planificación (NobelGuide; Nobel Biocare), y convertidos a imágenes 3D en el ordenador para planificar virtualmente la colocación exacta de los implantes. Se fabricó una plantilla o férula quirúrgica a través de esta planificación virtual (Maló et al., 2007). Se utilizó la plantilla quirúrgica en el proceso de laboratorio para crear un modelo de trabajo de escayola. Se articuló el modelo de escayola con la guía radiográfica y el índice radiográfico y se convirtió la prótesis removible a un puente fijo completo en acrílico.

Todos los procedimientos quirúrgicos se realizaron con anestesia local: articaína cloridrada (72 mg/1.8 ml) con epinefrina (0.018 mg/1.8 ml) 1:100,000 (Artinibsa® 2%, Laboratorios Inibsa, Barcelona, España). Antes de la cirugía todos los pacientes fueron sedados con diazepam (Valium® 10 mg, Roche, Amadora, Portugal). Se administraron los antibióticos (amoxicilina 875 mg + ácido clavulánico 125 mg, Labesfal, Campo de Besteiros, Portugal), 1 hora antes de la cirugía y diariamente durante 6 días después de la cirugía (3 veces al día durante los 3 primeros días y 2 veces al día los restantes días). Se administró cortisona (prednisone 5 mg, Meticorten®, Schering-Plough Farma, Agualva-Cacem, Portugal) diariamente y disminuyendo la dosis (de 15 mg a 5 mg) desde el día de la cirugía hasta los 4 días posteriores (15 mg el día de la cirugía, 10 mg los días 1 y 2 después de la cirugía y 5 mg los días 3 y 4 después de la cirugía). Se administraron antiinflamatorios (ibuprofeno 600 mg dos veces al día, Ratiopharm, Carnaxide, Portugal) durante 4 días postoperatorio, comenzando el día 4. Se dieron analgésicos, tales como clonixina (300 mg, Clonix R, Janssen-Cilag Farmaceutica, Barcarena, Portugal) para utilizar, si fuese necesario, el día de la cirugía y durante los 3 días siguientes a la cirugía. Se dio medicación antiácida (Omeprazol, 20 mg

una vez al día, Lisboa, Portugal) el día de la cirugía y diariamente durante 6 días después de la cirugía.

Se estabilizó la plantilla quirúrgica en la boca del paciente con anchor *pins* (Nobel Biocare) después de utilizar el índice quirúrgico ajustado a la arcada opuesta y se realizó la cirugía guiada de implantes sin colgajo siguiendo las instrucciones del fabricante (NobelGuide). Después de retirar la plantilla quirúrgica se colocaron los pilares anteriores (pilares multi-unit rectos o 17°; Nobel Biocare), seguidos de los pilares posteriores (pilar multi-unit 30°; non-engaging; Nobel Biocare), utilizando una plantilla personalizada realizada en el laboratorio. Se obtuvo función inmediata al colocar inmediatamente la prótesis fija prefabricada, y se realizaron ajustes de oclusión cuando fue necesario.

Después de 4 meses, los implantes se consideraron estables, el paciente tuvo la opción de substituir la prótesis fija de acrílico por una de metal-acrítica con infraestructura de titanio (ProceraVR framework, Nobel Biocare) y dientes acrílicos (Heraeus-Kulzer GmbH), o por una prótesis metal-cerámica con estructura de titanio y coronas de cerámica Zirconia (Estructura de titanio Procera, Coronas Procera y Cerámica NobelRondo; Nobel Biocare AB).

#### **4.1.3. Variables de estudio**

Las medidas de resultado primarias fueron la supervivencia de los implantes y prótesis. La supervivencia de los implantes se basó en función y se determinó por el cumplimiento de los siguientes criterios: estabilidad clínica, el paciente relató

función sin ningún malestar, ausencia de zonas radiolúcidas alrededor de los implantes (Maló et al., 2007). Se midió la supervivencia de los implantes a 1, 3, 5 y 7 años de seguimiento. Para valorar la estabilidad de los implantes, se retiraron las prótesis y se evaluaron los implantes individual y manualmente en cada consulta de mantenimiento cada 6 meses. La supervivencia protésica se basó en función, con la extracción de la prótesis clasificada como fracaso.

Las medidas de resultado secundarias fueron, la pérdida ósea marginal en implantes axiales e inclinados y la incidencia de complicaciones biológicas y mecánicas. Se midió la pérdida ósea marginal (en mm) en seguimientos de 1, 3 y 5 años.

#### **4.1.4. Evaluación radiográfica**

Se realizaron radiografías periapicales en el lugar de inserción de los implantes durante los seguimientos a 1, 3 y 5 años. Se evaluaron todos los pacientes clínica y radiográficamente siguiendo el protocolo y en momentos específicos. Se utilizó un soporte radiográfico convencional (Super-bite; Hawe Neos, Bioggio, Switzerland) y se ajustó manualmente su posición para obtener una posición ortognática estimada de la película.

Un evaluador de resultados examinó todas las radiografías de los implantes. Se escaneó cada radiografía periapical a 300 dpi con un escáner (HP Scanjet 4890, HP Portugal, Paço de Arcos, Portugal), y se calificó el nivel del hueso marginal con un software de análisis de imagen (Image J version 1.40g for Windows, National Institutes of Health, Bethesda, MD, USA). El punto de referencia para la lectura fue la plataforma del implante (la interfaz horizontal entre el implante y el pilar) y se definió la pérdida ósea marginal como la diferencia entre el nivel de hueso

marginal actual con el nivel de hueso marginal en el momento de la cirugía. Las radiografías fueron aceptadas o rechazadas para su evaluación dependiendo de la claridad de las espiras del implante; una espira clara garantiza la dirección ortogonal, así como la nitidez del haz radiográfico hacia el eje del implante.

#### **4.1.5. Análisis estadístico**

Los datos se analizaron utilizando el software SPSS para Windows (IBM SPSS, New York, USA) versión 17. Se calculó la supervivencia empleando el análisis de tablas de vida (método actuarial) y utilizando el implante y la prótesis como unidad de análisis en seguimientos de 1, 3 y 5 años. Se calcularon las estadísticas descriptivas para variables de interés (pérdida ósea marginal e incidencia de complicaciones biológicas y mecánicas) en seguimientos de 1, 3 y 5 años. Se usaron análisis inferenciales (Wilcoxon Signed Ranks test) para evaluar la diferencia de la pérdida ósea marginal entre implantes axiales e inclinados en seguimientos de 5 años. El nivel de significancia se estableció al 5%.





# RESULTADOS



## 5.1. Resultados del estudio 1

La tasa de supervivencia acumulada de los implantes a 1 año fue del 98% (total), 97% en los implantes colocados en el maxilar superior y 100% en los implantes colocados en la mandíbula. Cincuenta y un implantes (55%) superaron el seguimiento a 1 año (43 en el maxilar superior y 8 en la mandíbula). El tiempo medio de seguimiento para los pacientes incluidos en este estudio fue de 13 meses.

Se perdieron 2 implantes en el maxilar superior pasados 5 meses. Se perdió un implante en el primer molar en un paciente con bruxismo severo (mostrando desgaste de uso en la dentición opuesta). Un implante en el incisivo lateral que no estaba estable en el momento de la colocación no se osteointegró. Se reinsertaron ambos implantes y no se incluyeron en el análisis estadístico de este estudio. En estos 2 pacientes las prótesis sobrevivieron con el soporte de los 3 implantes restantes.

Las radiografías de los 51 implantes eran legibles para poder valorar la reabsorción ósea marginal de los 51 implantes. La media del nivel óseo (desviación estándar) respecto a la plataforma del implante en la colocación fue 0.2 mm (0.7 mm). En un seguimiento a 12 meses, la media de reabsorción ósea (desviación estándar) respecto a la plataforma del implante fue 1.9 mm (0.9 mm) con una media de pérdida ósea de 2.0 mm (1.6 mm) y 1.7 mm (0.9 mm), observados en el maxilar superior y mandíbula, respectivamente, en un seguimiento a 12 meses.

Ocho pacientes fracturaron la prótesis completa de acrílico. De estos, 6 eran bruxistas severos, 4 con desgaste de uso en la dentición opuesta, 2 bruxistas autodiagnosticados y 2 no siguieron las instrucciones de una dieta blanda durante los primeros meses. El aflojamiento del tornillo del pilar ocurrió en 2 pacientes. Un

paciente era bruxista severo, tal como mencionado anteriormente, y 1 de los pacientes ignoró las instrucciones de seguir una dieta blanda. Para los 6 pacientes que eran bruxistas, estos problemas se solucionaron mediante la reparación de las prótesis, ajustando la oclusión y preparando un night-guard oclusal. A los 2 pacientes restantes, se les reparó la prótesis y se les dio instrucciones más completas sobre la sobrecarga de la prótesis. No ocurrieron nuevas complicaciones mecánicas.

Dos implantes en 2 pacientes presentaron patología periimplantaria, que incluye defectos locales alrededor del hueso, formación de bolsas, sangrado durante el sondaje e inflamación de la mucosa. Ambos pacientes se sometieron a un riguroso programa de higiene oral y el problema fue corregido con éxito para 1 de los implantes. El problema periimplantario en el otro implante se solucionó mediante un enfoque quirúrgico. Las terapias implementadas evitaron mayor pérdida ósea en ambos implantes.

## 5.2. Resultados del estudio 2

Se perdieron dos pacientes para seguimiento después de 4 y 20 meses de seguimiento al estar ilocalizables. La tasa global de supervivencia de los implantes fue del 96.6% después de 5 años de seguimiento. La tasa de supervivencia de las prótesis fue del 100%. Se perdieron 3 implantes en el maxilar superior a los 5 meses (2 implantes) y 45 meses (1 implante). Se perdió un implante en el primer molar en un paciente con bruxismo severo (mostrando desgaste de uso en la dentición opuesta). Un implante en el incisivo lateral que no estaba estable en el momento de la colocación no se osteointegró. A los 45 meses se perdió un implante en el segundo premolar, probablemente debido a una sobrecarga tal y como indicaba la fractura y aflojamiento de la prótesis en esa área. En los tres casos se colocaron nuevos implantes y no fueron incluidos en el análisis estadístico de este estudio. Las prótesis de estos tres pacientes sobrevivieron con el soporte de los tres implantes restantes hasta la recarga del cuarto. Se ajustaron las prótesis en el momento de carga del cuarto implante. No se perdió ninguno de los implantes reemplazados y todos permanecieron estables durante el seguimiento de este estudio.

La media de pérdida ósea respecto a la plataforma del implante fue 1.7 mm (desviación estándar 1.4mm) a 1 año, 1.7 mm (desviación estándar 0.9 mm) a 3 años y 1.9 mm (desviación estándar 1.1 mm) a 5 años.

Siete pacientes (30%) fracturaron la prótesis definitiva. Estos problemas se solucionaron mediante la reparación de las prótesis, ajustando la oclusión y fabricación y uso de un night-guard oclusal. El aflojamiento del tornillo del pilar ocurrió en 2 pacientes. No ocurrieron nuevas complicaciones mecánicas. Dos

implantes en 2 pacientes (8.7%) presentaron patología periimplantaria que incluye defectos locales alrededor del hueso, formación de bolsas, sangrado durante el sondaje e inflamación de la mucosa. Ambos pacientes se sometieron a un riguroso programa de higiene oral y el problema se corrigió con suceso para uno de los implantes. La complicación periimplantaria del otro implante se resolvió mediante un enfoque quirúrgico.

### 5.3. Resultados del estudio 3

#### *" Pacientes e Implantes "*

Se incluyeron y evaluaron durante el seguimiento de este estudio un total de 111 pacientes, tratados con 133 prótesis fijas de arcada completa soportadas por 532 implantes (NobelSpeedy® Groovy; Nobel Biocare).

Se perdieron, para seguimiento, un total de 16 pacientes (14.5%) con 64 implantes (12%). Un paciente (con 8 implantes) falleció pasados 9 meses por causas no relacionadas con el tratamiento de implantes, y 15 pacientes fueron ilocalizables: 4 pacientes con 20 implantes (4 implantes cada paciente y 1 paciente con 8 implantes) durante el primer año de seguimiento, 2 pacientes y 8 implantes (4 implantes cada paciente) entre el segundo y tercer año de seguimiento, 2 pacientes y 8 implantes (4 implantes cada paciente) entre el tercer y cuarto año de seguimiento, 1 paciente con 4 implantes entre el cuarto y quinto año de seguimiento, 4 pacientes y 20 implantes (3 paciente con 4 implantes cada y 1 paciente con 8 implantes) entre el quinto y sexto año de seguimiento y 3 pacientes y 12 implantes (4 implantes cada paciente) entre el sexto y séptimo año de seguimiento. Se incluyeron los pacientes en el análisis de supervivencia de los implantes y prótesis.

Cincuenta y nueve pacientes presentaron comorbilidad que incluyen las siguientes condiciones médicas: 44 pacientes con problemas cardiovasculares, 11 pacientes con historial oncológico, 10 pacientes con diabetes, 5 pacientes con problemas reumatológicos, 3 pacientes con hepatitis, 1 paciente con problemas neurológicos, 1 paciente VIH positivo y tomando medicación. Catorce pacientes



presentaron más de una comorbilidad. Veintiún pacientes (18.9%) eran fumadores. Cuarenta y tres pacientes (47.7%) eran bruxistas.

### **“Medidas de resultado primarias”**

Un total de 28 implantes fracasaron en 14 pacientes (17 en el maxilar superior, 11 en la mandíbula) con una tasa de supervivencia acumulada del 94.5% en un seguimiento a 7 años. Los pacientes con implantes fracasados (14/111) presentaron una mayor prevalencia de bruxismo (n=8/14 pacientes) o tabaquismo (6/14 pacientes)

Se observó un fracaso protésico en tres pacientes (una prótesis en cada paciente) que representa una tasa de supervivencia protésica del 97.8%.

### **“Medidas de resultado secundarias”**

La media (desviación estándar) de pérdida ósea fue 1.30 mm (1.06 mm) a 5 años, con 1.27 mm (1.02 mm) para implantes inclinados y 1.33 mm (1.10 mm) para implantes axiales ( $p < .001$ ).

Noventa y un pacientes (81.9%) mostraron complicaciones mecánicas en las prótesis provisionales: sesenta y seis pacientes (59.4%) mostraron una fractura en la prótesis provisional, 67 pacientes (60.3%) presentaron aflojamiento de los pilares, 7 pacientes (6.3%) mostraron aflojamiento del tornillo protésico, 49 pacientes mostraron más de una complicación mecánica. Cuarenta y siete de estos pacientes (52%) eran bruxistas,

diagnosticados antes de la rehabilitación, y 25 (28%) pacientes (no bruxistas) tenían una rehabilitación implantosoportada como dentición opuesta. Estos problemas se solucionaron mediante la reparación de las prótesis, reapretando los pilares y los tornillos protésicos, ajustando la oclusión y reforzando la importancia del uso de un *nightguard* oclusal (n = 43 pacientes previamente diagnosticados como bruxistas severos). No ocurrieron nuevas complicaciones mecánicas.

Treinta y tres pacientes (29.7%) presentaron complicaciones mecánicas en las prótesis definitivas: Veintitrés pacientes (20.7%) mostraron una fractura en la prótesis definitiva (dientes/prótesis acrílicas), ocho pacientes (7.2%) presentaron aflojamiento de los pilares, un paciente (0.9%) mostró fractura del pilar, un paciente mostró fractura del tornillo protésico y aflojamiento del tornillo protésico (0.9%). Dieciocho de estos pacientes (55%) eran bruxistas, diagnosticados antes de la rehabilitación, y los restantes 15 (45%) pacientes (no bruxistas) tenían una rehabilitación implantosoportada como dentición opuesta. Estos problemas se resolvieron mediante la reparación de las prótesis, la sustitución de los pilares fracturados y de los tornillos protésicos, reapretando los pilares y tornillos protésicos, ajustando la oclusión, fabricando (n = 15 pacientes) y reforzando la importancia del uso de un *nightguard* oclusal (n = 18 pacientes diagnosticados previamente como bruxistas severos). No ocurrieron nuevas complicaciones mecánicas.

Treinta y cuatro pacientes (30.6%) con 64 implantes (12%) registraron complicaciones biológicas: cinco pacientes (4.5%) y 9 implantes (1.7%) presentaron inflamación del tejido blando, 7 pacientes (6.3%) y 10 implantes (1.8%) presentaron infección en los implantes. De estos pacientes todas las

situaciones se resolvieron a través de intervenciones no quirúrgicas (eliminación del sarro, aplicación antibacteriana y reforzando la importancia de una higiene oral eficaz) excepto un paciente con dos implantes que perdió ambos implantes. Veinticinco pacientes (22.5%) registraron patología periimplantaria que incluye defectos locales alrededor del hueso, formación de bolsas, sangrado durante el sondaje e inflamación de la mucosa. Estos episodios ocurrieron en 19 bruxistas (76%) y 11 fumadores (44%). Las incidencias se solucionaron; a través de intervenciones no quirúrgicas (n = 13 pacientes; 21 implantes), a través de intervenciones quirúrgicas como levantamiento de un colgajo, limpieza mecánica y descontaminación de la superficie del implante con clorhexidina 0.2%, extracción del tejido granular (n = 3 pacientes, 4 implantes) y no se solucionaron en 11 pacientes (19 implantes) donde 2 pacientes perdieron 4 implantes y 15 implantes permanecieron en función. Tres pacientes con ocho implantes experimentaron ambos resultados (n = 4 implantes resueltos contra cuatro implantes no resueltos). No ocurrieron nuevas complicaciones biológicas.

# DISCUSIÓN



## 6. Discusión

La evolución de la Implantología Dental a lo largo de los últimos años ha establecido el concepto de función inmediata (el restablecimiento de la demanda estética y funcional) como un enfoque actual para rehabilitaciones implantosoportadas. Este enfoque está apoyado por los resultados de las revisiones sistemáticas de ensayos controlados aleatorizados donde no se registraron diferencias significativas entre la supervivencia del implante, supervivencia protésica y pérdida ósea marginal durante los diferentes tiempos de la carga de implantes (Esposito et al., 2013) y los resultados de los estudios a largo plazo notifican resultados satisfactorios del enfoque de función inmediata (Ostman et al., 2012, Degidi et al., 2012, Mozzati et al., 2015, Glauser, 2016, Maló et al., 2016).

Ostman y cols. realizaron un estudio prospectivo evaluando 46 pacientes con 121 implantes del sistema Brånemark. En un seguimiento de diez años, los autores registraron una tasa de supervivencia acumulada del 99.2% y 1.6 mm de pérdida ósea marginal en la combinación de carga inmediata y el procedimiento quirúrgico en 2 fases para soportar prótesis individuales, parciales y completas (Ostman et al., 2012).

Degidi y cols. reportaron los resultados a largo plazo de 210 implantes con carga inmediata postextracción y en hueso cicatrizado, colocados en 59 pacientes utilizando un modelo de estudio prospectivo. La evaluación a 10 años de seguimiento produjo tasas de supervivencia acumulada entre 96.5% (para implantes postextracción) y del 98.1% (implantes en hueso cicatrizado) junto con

una pérdida ósea marginal de 1.98 mm y 1.93 mm para postextracción y en hueso cicatrizado, respectivamente (Degidi et al., 2012).

Mozzati y cols. realizaron una investigación retrospectiva en 209 implantes (81 cargados inmediatamente) en 90 pacientes, soportando principalmente dientes unitarios y rehabilitaciones parciales, de los cuales 181 implantes (90.5%) alcanzaron al menos 10 años. La tasa de supervivencia acumulada obtenida para esta muestra fue del 97.1% (Mozzati et al., 2015).

Glauser en un estudio clínico de 11 años de seguimiento evaluó 66 implantes oxidados anódicamente y cargados inmediatamente en 26 pacientes, reportó una tasa de supervivencia acumulada de los implantes del 97.1% y una pérdida ósea marginal de 1.65 mm (Glauser, 2016).

Maló y cols. en un estudio retrospectivo evaluando los resultados a 10 años en 75 pacientes rehabilitados con 264 implantes con superficie oxidada anódicamente en función inmediata, aportaron una tasa de supervivencia acumulada de los implantes del 95.2% junto con una media del nivel óseo marginal de 1.96 mm (Maló et al., 2016).

Sobre el concepto del All-on-4 para rehabilitaciones de arcadas edéntulas, estudios de 5 a 10 años de seguimiento demostraron tasas de supervivencia exitosas en los implantes y protésicas (Maló et al., 2011a, Maló et al., 2011b)

Maló y cols. en un estudio retrospectivo evaluando los resultados hasta diez años de 245 rehabilitaciones de arcada completa en la mandíbula, realizadas mediante el concepto All-on-4 y utilizando 980 implantes en función inmediata,

presentaron una tasa de supervivencia acumulada de los implantes y protésica del 94.8% y 99.2%, respectivamente (Maló et al., 2011a).

En relación al maxilar superior, Maló y cols. evaluaron los resultados a 5 años de 179 rehabilitaciones de arcada completa en el maxilar superior utilizando 716 implantes colocados con función inmediata de acuerdo con el concepto All-on-4. La tasa de supervivencia acumulada de los implantes registrada a 5 años fue del 97.2% (Maló et al., 2011b).

Uno de los últimos desarrollos de la Implantología Dental se refiere al uso de herramientas digitales, tales como la opción de la cirugía guiada de implantes sin colgajo. El uso de esta herramienta ofrece potenciales ventajas que incluyen: una técnica mínimamente invasiva, un menor malestar post operatorio y tiempo de tratamiento reducido para el paciente (quirúrgico y protésico) además de permitir una mínima alteración del tejido blando periimplantario (Rocci et al., 2003, van Steenberghe et al., 2005, Becker et al., 2005, Oh et al., 2006, Fortin et al., 2006, Esposito et al., 2007).

Sin embargo, pueden surgir potenciales inconvenientes relacionados con el uso de esta técnica debido a la condición de “ciego” que representa la colocación de implantes sin colgajo, como los riesgos de dehiscencia y fenestraciones y no colocar el implante a la profundidad adecuada (Maló et al., 2008). Estos riesgos obligan a una buena selección de los pacientes y una buena evaluación de la anatomía del hueso (Campelo and Camara, 2002).

El objetivo primario de este estudio fue evaluar los resultados a largo plazo (7 años) de las rehabilitaciones edéntulas de arcada completa mediante una



prótesis fija soportada por implantes dentales en función inmediata colocados de acuerdo con los conceptos All-on-4® y Nobel Guide®. Esta evaluación se realizó considerando los objetivos secundarios individuales, en lo que se refiere a la evaluación de las tasas de supervivencia de los implantes y protésicas, pérdida ósea marginal, complicaciones mecánicas y complicaciones biológicas.

La tasa de supervivencia acumulada de los implantes dentales registrada en un seguimiento a 7 años fue del 94.5% (96.6% a 5 años; 97.8% a 1 año). El número de estudios que reportan resultados a largo plazo de rehabilitaciones de arcada completa soportadas con implantes en función inmediata a través de protocolos de cirugía sin colgajo es escaso.

El presente estudio compara favorablemente con otra publicación que utiliza el enfoque quirúrgico sin colgajo: Polizzi and Cantoni en un estudio que evalúa los resultados de 27 pacientes tratados (n=19 pacientes con rehabilitaciones de arcada completa) con restauraciones fijas inmediatas de implantes en el maxilar, colocados tanto en alveolos postextracción como en hueso cicatrizado, utilizando el sistema NobelGuide, reportaron una tasa de supervivencia del 97.3% de 4 a 5 años (Polizzi and Cantoni, 2015).

Es más, la tasa de supervivencia acumulada reportada en la presente investigación está dentro del rango presentado en una revisión sistemática que analiza seis estudios clínicos, con 537 implantes con implantología dental de cirugía guiada por ordenador basada en una plantilla, que aportaron una tasa de supervivencia de los implantes de 91-100% después de periodos de observación que oscilan entre 1 y 5 años (Schneider et al., 2009).

Sin embargo, el efecto perjudicial de los hábitos de fumar y bruxismo se extendió más allá de la potencial aparición de complicaciones biológicas en el presente estudio. Además de los efectos potencialmente negativos de la aparición de complicaciones biológicas y mecánicas, los pacientes con hábitos de bruxismo y/o fumadores también registraron la mayoría de los fracasos de los implantes.

La influencia negativa de los hábitos de bruxismo en la osteointegración y supervivencia de los implantes dentales, investigada en varios metaanálisis, todavía no está propiamente determinada, sin un consenso entre los varios estudios.

Manfredini y cols. realizaron una revisión sistemática de la literatura sobre el papel del bruxismo como un factor de riesgo en las diferentes complicaciones de rehabilitaciones dentales implantosoportadas, con la inclusión de un total de 21 estudios (n=14 artículos evalúan complicaciones biológicas; n=7 artículos evalúan complicaciones mecánicas). A pesar de la baja especificidad de la literatura tanto en el diagnóstico del bruxismo como en los efectos en los implantes dentales, los autores concluyeron que era improbable que el bruxismo fuese un factor de riesgo para las complicaciones biológicas alrededor de los implantes mientras que sugirieron que podría ser un factor de riesgo para las complicaciones mecánicas (Manfredini et al., 2014).

Chrcanovic y cols. en un metaanálisis de diez publicaciones, con un total de 760 implantes colocados en pacientes bruxistas y 2989 implantes insertados en pacientes no bruxistas, concluyeron (a pesar del riesgo relativo del 2.93) que los resultados no podían sugerir que la inserción de los implantes dentales en

bruxistas afectase las tasas de implantes fracasados considerando el bajo número de estudios publicados con limitaciones considerables (Chrcanovic et al., 2015a).

Un metaanálisis realizado por Zhou y cols. registró un *odds ratio* ajustado total de bruxistas frente no bruxistas de 3.83 (95% intervalo de confianza: 2.12-6.94) en el fracaso de los implantes (Zhou et al., 2016).

Además, un estudio retrospectivo comparativo de 98 pacientes bruxistas y un grupo emparejado para investigar la relación entre bruxismo y las complicaciones en el tratamiento con implantes, reveló un *odds ratio* de fracaso de implantes en bruxistas en relación con no bruxistas del 2.71(Chrcanovic et al., 2017).

Respecto al hábito de fumar, la literatura disponible respalda ampliamente los resultados registrados en el presente estudio, donde casi mitad de los implantes fracasados ocurrieron en pacientes fumadores. Los resultados de recientes revisiones sistemáticas y metaanálisis relativos a los efectos de fumar en los tratamientos de implantes dentales, registraron efectos de riesgo significativos para fumadores en los resultados de supervivencia de los implantes dentales.

Un reciente estudio meta-analítico de 107 publicaciones evaluaron los resultados de restauraciones con implantes dentales en fumadores (Chrcanovic et al., 2015b). Se colocaron un total de 19836 implantes en fumadores con 1259 fracasos, mientras que se colocaron 60464 implantes en no fumadores registrando 1923 fracasos (3.81%). El metaanálisis realizado para el fracaso de implantes produjo un resultado estadísticamente significativo total del riesgo relativo (RR) de 2.23 (95% CI 1.96-2.53) para fumadores comparado con no fumadores, junto con un riesgo más elevado de infecciones postoperatorias y pérdida ósea marginal,

acreditando una importancia crucial para los efectos nocivos de fumar en el resultado de las restauraciones implantosoportadas.

Sin embargo, se recomendó precaución en la interpretación de los resultados debido a la presencia de factores de confusión no controlados en los estudios incluidos.

Manzano y cols. en una revisión sistemática y metaanálisis que incluía nueve estudios (n=18171 implantes en total) para evaluar la influencia de los diferentes factores de riesgo relacionados con los pacientes y con los implantes sobre la incidencia del fracaso prematuro de implantes registró un *odds ratio* de 1.7 (95% intervalo de confianza: 1.3-2.3) para los pacientes fumadores, concluyendo que los profesionales deberían ser conscientes del mayor riesgo-de fracaso prematuro en fumadores (Manzano et al., 2016).

Alfadda en una revisión sistemática y metaanálisis de tres ensayos controlados aleatorizados y estudios prospectivos incluidos para responder a las cuestiones “Fumar incrementa las tasas de fracaso de los implantes y pérdida ósea periimplantaria en pacientes con implantes dentales?” registraron un *odds ratio* para el fracaso de implantes entre fumadores del 2.92 (95% intervalo de confianza: 1.76-4.83). Es más, los no fumadores perdieron significativamente menos hueso durante el primer año (media ponderada de 0.11 mm; 95% intervalo de confianza: -0.08 mm - 0.42 mm) y los años siguientes (media ponderada de 0.11 mm; 95% intervalo de confianza: 0.03 mm - 0.19 mm), concluyendo que los datos científicos disponibles sugerían que fumar estaba asociado a un aumento significativo en las tasas de fracaso de los implantes y pérdida ósea marginal (Alfadda, 2018).

Sin embargo, dado el carácter descriptivo que presenta el análisis estadístico de este estudio, estas asociaciones entre bruxismo y fumar con el fracaso de los implantes requieren un estudio más a fondo mediante análisis multivariantes y preferiblemente en estudios de cohorte prospectivos.

Considerando la pérdida ósea marginal, nuestra investigación registró 1.30 mm a 5 años. La hipótesis nula de lo presente estudio definió la pérdida ósea marginal a 5 años siguiendo una distribución similar entre implantes axiales e inclinados. La media de pérdida ósea marginal registrada (desviación estándar) para implantes axiales e inclinados fue 1.33 mm (+/- 1.10 mm) y 1.27 mm (+/- 1.02 mm) respectivamente, una diferencia que fue considerada significativa estadísticamente pero insignificante clínicamente debido a las siguientes razones:

- En un primer nivel, la diferencia de 0.6 mm en la media de pérdida ósea marginal después de 5 años de seguimiento entre ambos tipos de implantes, representa casi un décimo de la rosca de un implante lo cual es clínicamente indetectable e insignificante
- En un Segundo nivel, la evaluación de las frecuencias de pérdida ósea marginal entre implantes axiales e inclinados determinó porcentajes superiores en implantes axiales con 0 mm de pérdida ósea (11.9% contra 8.4% de los implantes inclinados) y la existencia de un ligero incremento en el número de valores atípicos extremos por encima 3.8 mm de pérdida ósea marginal (n = 6 implantes axiales; n= 5 implantes inclinados) que podría haber influenciado la media de la muestra actual.

Teniendo en cuenta el resultado, esta investigación determinó la aceptación de la hipótesis nula.

### **Complicaciones mecánicas**

Durante el seguimiento del presente estudio se registró una alta prevalencia de complicaciones mecánicas en nuestra muestra. Este resultado se debe interpretar considerando el momento de la ocurrencia, el tipo de complicaciones y la posible influencia de los factores de riesgo.

Considerando el momento de la ocurrencia, se registró una mayor prevalencia de las complicaciones mecánicas en las prótesis provisionales (81.9%) durante un tiempo de seguimiento limitado (media de ocho meses) comparado con la prevalencia en las prótesis definitivas durante los subsecuentes 6 años de seguimiento (29.7%), revelando una influencia significativa de los materiales restaurativos (Pjetursson et al., 2012).

Considerando el tipo de complicaciones, la más prevalente fue la fractura del material restaurativo (acrílico; prótesis provisionales: 59.4%; prótesis definitivas: 20.7%), seguido por complicaciones en los pilares (prótesis provisionales 60.3%; prótesis definitivas: 81%) y las complicaciones en los tornillos protésicos (prótesis provisionales: 6.3%; prótesis definitivas: 0.9%). A pesar del esperado aumento de las complicaciones mecánicas en las prótesis provisionales comparado con las prótesis definitivas, el tipo de complicaciones envolvió en gran medida fracturas deacrílico en ambos tipos de restauraciones y complicaciones menores relacionadas con el pilar y los tornillos protésicos, que se solucionaron en todos los pacientes.

Sin embargo, la prevalencia de complicaciones mecánicas en las prótesis definitivas es inferior al rango de la tasa de complicaciones mecánicas reportada por una revisión sistemática anterior. Pjetursson y cols. realizaron una revisión sistemática de las tasas de supervivencia y complicaciones de prótesis dentales implantosoportadas después de un periodo de observación medio de al menos 5 años, incluyendo un total de 32 estudios con 2100 pacientes. Esta revisión sistemática reportó una tasa estandarizada estimada de complicaciones mecánicas en prótesis dentales implatosoportadas (por 100 pacientes años) de 8.18 (6.20-10.8) para un promedio total de la tasa de fractura a 5 años (95% intervalo de confianza) del 20.2% (14.8%-27.3%) para prótesis dentales fijas con acrílico como material de coronas, reportados en seguimientos que oscilan entre 3 y 12 años (Pjetursson et al., 2012). La tasa estandarizada de complicaciones mecánicas (para 100 paciente años) del presente estudio fue 4.55 [(33 pacientes con complicaciones mecánicas / 725.2 años de tiempo de exposición del paciente) \* 100] durante el seguimiento total del estudio (7 años).

Considerando los potenciales índices de riesgo para complicaciones mecánicas, la mayoría de los pacientes con prevalencia de complicaciones mecánicas, tanto en la prótesis provisional como en la definitiva, o eran bruxistas severos o tenían restauraciones implantosoportadas como dentición opuesta. Esta tendencia ya se había registrado en estudios anteriores, con un metaanálisis reciente que sugiere el bruxismo como un factor que contribuye a la ocurrencia de complicaciones técnicas/biológicas en los implantes dentales (Zhou et al., 2016).

El impacto de los hábitos de bruxismo en rehabilitaciones implantosoportadas como complicaciones mecánicas se traduce en una fuente de

frustración tanto para el paciente como para el profesional, con la necesidad de una inversión desde el punto de vista de servicio, mantenimiento, coste y tiempo. Además, se debería considerar el tratamiento del bruxismo (utilizando un “*night guard*” o férula de descarga como primera opción) ya que la etiología del bruxismo actualmente lo considera como multifactorial.

Lobbezzoo and Naeije realizaron un análisis de la literatura sobre la etiología del bruxismo, con el objetivo de establecer qué grupo de factores etiológicos (periféricos o centrales) se podían considerar como los más implicados en el trastorno, de forma a que el profesional pueda elegir el tratamiento que pudiese influenciar o eliminar uno o más factores que perpetúan el trastorno. Los autores concluyeron que el bruxismo estaba principalmente regulado de forma central y estaba significativamente influenciado por el tabaco, alcohol, drogas, enfermedades y trauma, considerando un enfoque más profundo y multidisciplinar para el tratamiento del bruxismo (Lobbezzoo and Naeije, 2001).

### **Complicaciones biológicas**

La prevalencia de complicaciones biológicas registrada en la presente serie de estudios debería ser analizada teniendo en cuenta el grado de importancia (menor o mayor) y la potencial influencia de los factores de riesgo.

Considerando el grado de importancia, se registraron complicaciones biológicas menores en 12 pacientes (10.8%) con 19 implantes, presentado inflamaciones del tejido blando e infecciones incipientes. Estos casos están en gran



parte relacionados con el nivel de control de la placa por parte del paciente. Un estudio previo que analizaba las modalidades de tratamiento para la mucositis periimplantaria y periimplantitis, concluyó que es fundamental un control adecuado de la placa por parte de los pacientes para obtener el éxito del tratamiento, y en situaciones, donde el paciente no consigue un adecuado nivel de higiene oral, la infección alrededor del implante volverá a ocurrir (Renvert et al., 2013). Esta recurrencia o incapacidad de tratar la infección del implante representa la diferencia entre un incipiente (complicación menor) y un evidente (complicación biológica grave) patrón de infección. Esta disminución en la probabilidad de éxito en los implantes infectados, dada la incapacidad del paciente de mantener una adecuada higiene oral, fue el motivo para el fracaso de dos implantes en un paciente registrado en este estudio, donde el paciente no respondió al tratamiento no quirúrgico pese a que resultó en la recuperación de los restantes diecisiete implantes en once pacientes.

Los restantes 25 pacientes (22.5%) a los que se consideró con complicaciones biológicas graves, registraron patología periimplantaria con defectos locales alrededor del hueso, formación de bolsas, sangrado durante el sondaje e inflamación de la mucosa alrededor del implante. Desde un punto de vista causal, la patología periimplantaria se considera un grupo de situaciones multifactoriales que afectan al implante en función, cuya incidencia está incitada por más de un mecanismo causal, compuesto por diferentes factores de riesgo de origen biológico y mecánico (De Araújo Nobre et al., 2015).

Anteriormente se había propuesto una puntuación de riesgo para la incidencia de la patología periimplantaria, compuesta por los factores de riesgo:

Historia de periodontitis, placa bacteriana, nivel del hueso, fumar, sangrado, tipo de material usado en la restauración, falta de fijación protésica y un ajuste no óptimo de aditamentos (mal ajuste pasivo y aflojamiento de los componentes protésicos), proximidad de los implantes o dientes y una interacción entre la placa bacteriana y la proximidad de los implantes o dientes (De Araújo Nobre et al., 2017).

La importancia de los factores de riesgo puede ser ilustrada por las *odds ratio* registradas para el grupo de variables en el modelo (entre 1.8 y 19 veces más las probabilidades de que un paciente desarrolle una patología periimplantaria en la presencia de las variables). También se registraron resultados similares en el presente estudio: la patología periimplantaria ocurrió en la mayoría de los pacientes que o eran bruxistas (n = 19 pacientes) o fumadores (n= 11 pacientes)

Considerando los hábitos de bruxismo, un reciente metaanálisis que utilizaba siete estudios con un total de 636 paciente sugirió el bruxismo como un factor que contribuye para la ocurrencia de complicaciones técnicas y/o biológicas con un odds ratio ajustado de bruxistas contra no bruxistas de 4.72 (95% intervalo de confianza: 2.66-8.36) (Zhou et al., 2016).



# CONCLUSIONES



## 7. CONCLUSIONES

1. La tasa de supervivencia acumulada de los implantes para rehabilitaciones de arcada completa mediante el concepto All-on-4 utilizando NobelGuide® (cirugía guiada por ordenador) a 1 año de función (97.8%), 5 años de función (96.6%) y a 7 años de función (94.5%) fue elevada y predecible para el éxito a largo plazo. La tasa de supervivencia protésica del 97.8% permite concluir que es posible y predecible esta modalidad de tratamiento para mandíbulas completamente edéntulas.
2. La pérdida ósea marginal de 1.3mm en 5 años de seguimiento es indicativo de la condición estable del complejo periimplantario a largo plazo. Desde un punto de vista clínico se consideró insignificante la diferencia estadísticamente significativa entre implantes axiales e inclinados (0.06 mm).
3. Los resultados del presente estudio indican que la rehabilitación protésica de arcada completa, a través del concepto All-on-4® utilizando cirugía guiada por ordenador, es efectiva en los resultados a largo plazo, en una muestra con un porcentaje elevado de pacientes que eran bruxistas o presentaban condiciones sistémicas. Sin embargo, el bruxismo influyó la incidencia de complicaciones biológicas y mecánicas.



# BIBLIOGRAFÍA





## 8. BIBLIOGRAFÍA

ADELL, R., ERIKSSON, B., LEKHOLM, U., BRÅNEMARK, P. I. & JEMT, T. 1990. Long-term follow-up study of osseointegrated implants in the treatment of totally edentulous jaws. *Int J Oral Maxillofac Implants*, 5, 347-59.

ADELL, R., LEKHOLM, U., ROCKLER, B. & BRÅNEMARK, P. I. 1981. A 15-year study of osseointegrated implants in the treatment of the edentulous jaw. *Int J Oral Surg*, 10, 387-416.

AGLIARDI, E., CLERICÒ, M., CIANCIO, P. & MASSIRONI, D. 2010. Immediate loading of full-arch fixed prostheses supported by axial and tilted implants for the treatment of edentulous atrophic mandibles. *Quintessence Int*, 41, 285-93.

AGLIARDI, E., POZZI, A., STAPPERT, C. F., BENZI, R., ROMEO, D. & GHERLONE, E. 2014. Immediate fixed rehabilitation of the edentulous maxilla: a prospective clinical and radiological study after 3 years of loading. *Clin Implant Dent Relat Res*, 16, 292-302.

ALFADDA, S. 2018. Current Evidence on Dental Implants Outcomes in Smokers and Non-Smokers: A Systematic Review and Meta-Analysis. *J Oral Implantol*, 44, 390-399.

APARICIO, C., PERALES, P. & RANGERT, B. 2001. Tilted implants as an alternative to maxillary sinus grafting: A clinical, radiologic, and periotest study. *Clin Implant Dent Relat Res*, 3, 39-49.

BABBUSH, C. A., KANAWATI, A. & BROKLOFF, J. 2013. A new approach to the All-on-Four treatment concept using narrow platform NobelActive implants. *J Oral Implantol*, 39, 314-25.

BALSHI, S. F., WOLFINGER, G. J. & BALSHI, T. J. 2006a. Surgical planning and prosthesis construction using computer technology and medical imaging for immediate loading of implants in the pterygomaxillary region. *Int J Periodontics Restorative Dent*, 26, 239-47.

BALSHI, S. F., WOLFINGER, G. J. & BALSHI, T. J. 2006b. Surgical planning and prosthesis construction using computed tomography, CAD/CAM technology, and

the Internet for immediate loading of dental implants. *J Esthet Restor Dent*, 18, 312-23, discussion 324-5.

BALSHI, S. F., WOLFINGER, G. J. & BALSHI, T. J. 2005. A prospective study of immediate functional loading, following the Teeth in a Day protocol: a case series of 55 consecutive edentulous maxillas. *Clin Implant Dent Relat Res*, 7, 24-31.

BECKER, W., GOLDSTEIN, M., BECKER, B. E. & SENNERBY, L. 2005. Minimally invasive flapless implant surgery: a prospective multicenter study. *Clin Implant Dent Relat Res*, 7 Suppl 1, S21-7.

BECKER, W., BECKER, B. E., ISRAELSON, H., LUCCHINI, J. P., HANDELSMAN, M., AMMONS, W., ROSENBERG, E., ROSE, L., TUCKER, L. M. & LEKHOLM, U. 1997. One-step surgical placement of Brånemark implants: a prospective multicenter clinical study. *Int J Oral Maxillofac Implants*, 12, 454-62.

BRÅNEMARK, P. I., ENGSTRAND, P., OHRNELL, L. O., GRÖNDAHL, K., NILSSON, P., HAGBERG, K., DARLE, C. & LEKHOLM, U. 1999. Brånemark Novum: a new treatment concept for rehabilitation of the edentulous mandible. Preliminary results from a prospective clinical follow-up study. *Clin Implant Dent Relat Res*, 1, 2-16.

BRÅNEMARK, P. I., ADELL, R., BREINE, U., HANSSON, B. O., LINDSTRÖM, J. & OHLSSON, A. 1969. Intra-osseous anchorage of dental prostheses. I. Experimental studies. *Scand J Plast Reconstr Surg*, 3, 81-100.

BRÅNEMARK, P. I., HANSSON, B. O., ADELL, R., BREINE, U., LINDSTRÖM, J., HALLÉN, O. & ÖHMAN, A. 1977. Osseointegrated implants in the treatment of the edentulous jaw. *Stockholm: Almqvist and Wiksell*, 132 pp.

CAMPELO, L. D. & CAMARA, J. R. 2002. Flapless implant surgery: a 10-year clinical retrospective analysis. *Int J Oral Maxillofac Implants*, 17, 271-6.

CHEE, W. & JIVRAJ, S. 2003. Efficiency of immediately loaded mandibular full-arch implant restorations. *Clin Implant Dent Relat Res*, 5, 52-6.

CHOW, J., HUI, E., LIU, J., LI, D., WAT, P., LI, W., YAU, Y. K. & Law H. 2001. The Hong Kong Bridge Protocol. Immediate loading of mandibular Brånemark fixtures using a fixed provisional prosthesis: preliminary results. *Clin Implant Dent Relat Res*, 3, 166-74.

CHRCANOVIC, B. R., ALBREKTSSON, T. & WENNERBERG, A. 2015a. Bruxism and Dental Implants: A Meta-Analysis. *Implant Dent*, 24, 505-16.

CHRCANOVIC, B. R., ALBREKTSSON, T. & WENNERBERG, A. 2015b. Smoking and dental implants: A systematic review and meta-analysis. *J Dent*, 43, 487-98.

CHRCANOVIC, B. R., KISCH, J., ALBREKTSSON, T. & WENNERBERG, A. 2017. Bruxism and dental implant treatment complications: a retrospective comparative study of 98 bruxer patients and a matched group. *Clin Oral Implants Res*, 28, 1-9.

COOPER, L. F., RAHMAN, A., MORIARTY, J., CHAFFEE, N. & SACCO, D. 2002. Immediate mandibular rehabilitation with endosseous implants: simultaneous extraction, implant placement, and loading. *Int J Oral Maxillofac Implants*, 17, 517-25.

DE ARAÚJO NOBRE, M., MANO AZUL, A., ROCHA, E. & MALÓ, P. 2015. Risk factors of peri-implant pathology. *Eur J Oral Sci*, 123(3), 131-9.

DE ARAÚJO NOBRE, M., MANO AZUL, A., ROCHA, E., MALÓ, P. & SALVADO, F. 2017. Attributable fractions, modifiable risk factors and risk stratification using a risk score for peri-implant pathology. *J Prosthodont Res*, 61(1), 43-53.

DEGIDI, M., NARDI, D. & PIATTELLI. 2012. 10-year follow-up of immediately loaded implants with TiUnite porous anodized surface. *Clin Implant Dent Relat Res*, vol 14, 6, 828-838.

DI, P., LIN, Y., LI, J. H., LUO, J., QIU, L. X., CHEN, B. & CUI, H.Y. 2013. The All-on-Four implant therapy protocol in the management of edentulous Chinese patients. *Int J Prosthodont*, 26, 509-16.

ERICSSON, I., NILSON, H., LINDH, T., NILNER, K. & RANDOW, K. 2000. Immediate functional loading of Brånemark single tooth implants. An 18 months' clinical pilot follow-up study. *Clin Oral Implants Res*, 11, 26-33.

ERICSSON, I., RANDOW, K., GLANTZ, P. O., LINDHE, J. & NILNER, K. 1994. Clinical and radiographical features of submerged and nonsubmerged titanium implants. *Clin Oral Implants Res*, 5, 185-9.

ESPOSITO, M., GRUSOVIN, M. G., MAGHAIREH, H. & WORTHINGTON, H. V. 2013. Interventions for replacing missing teeth: different times for loading dental implants. *Cochrane Database Syst Rev*, 28, CD003878.

ESPOSITO, M., GRUSOVIN, M. G., WILLINGS, M., COULTHARD, P. & WORTHINGTON, H. V. 2007. The effectiveness of immediate, early, and conventional loading of dental implants: a Cochrane systematic review of randomized controlled clinical trials. *Int J Oral Maxillofac Implants*, 22, 893-904.

FORTIN, T., BOSSON, J. L., ISIDORI, M. & BLANCHET, E. 2006. Effect of flapless surgery on pain experienced in implant placement using an image-guided system. *Int J Oral Maxillofac Implants*, 21, 298-304.

FORTIN, Y., SULLIVAN, R. M. & RANGERT, B. R. 2002. The Marius implant bridge: surgical and prosthetic rehabilitation for the completely edentulous upper jaw with moderate to severe resorption: a 5-year retrospective clinical study. *Clin Implant Dent Relat Res*, 4, 69-77.

GILLOT, L., NOHARET, R. & CANNAS, B. 2010. Guided surgery and presurgical prosthesis: preliminary results of 33 fully edentulous maxillae treated in accordance with the NobelGuide protocol. *Clin Implant Dent Relat Res*, 12, e104-13.

GLAUSER, R. 2016. Implants with oxidized surface placed predominantly in soft bone quality and subjected to immediate occlusal loading: results from an 11-year clinical follow-up. *Clin Implant Dent Relat Res*, 3, 429-438.

HENRY, P. & ROSENBERG, I. 1994. Single-stage surgery for rehabilitation of the edentulous mandible: preliminary results. *Pract Periodontics Aesthet Dent*, 6, 15-22.

JOHANSSON, B., FRIBERG, B. & NILSON, H. 2009. Digitally planned, immediately loaded dental implants with prefabricated prostheses in the reconstruction of edentulous maxillae: a 1-year prospective, multicenter study. *Clin Implant Dent Relat Res*, 11, 194-200.

KOMIYAMA, A., KLINGE, B. & HULTIN, M. 2008. Treatment outcome of immediately loaded implants installed in edentulous jaws following computer-assisted virtual treatment planning and flapless surgery. *Clin Oral Implants Res*, 19, 677-85.

KOMIYAMA, A., HULTIN, M., NÄSSTRÖM, K., BENCHIMOL, D. & KLINGE, B. 2012. Soft tissue conditions and marginal bone changes around immediately loaded implants inserted in edentate jaws following computer guided treatment planning and flapless surgery: a  $\geq 1$ -year clinical follow-up study. *Clin Implant Dent Relat Res*, 14, 157-169.

KREKMANOV, L., KAHN, M., RANGERT, B. & LINDSTROM, H. 2000. Tilting of posterior mandibular and maxillary implants for improved prosthesis support. *Int J Oral Maxillofac Implants*, 15, 405-414.

KUPEYAN, H. K., SHAFFNER, M. & ARMSTRONG, J. 2006. Definitive CAD/CAM-guided prosthesis for immediate loading of bone-grafted maxilla: a case report. *Clin Implant Dent Relat Res*, 8, 161-7.

LANDÁZURI-DEL BARRIO, R. A., COSYN, J., DE PAULA, W. N., DE BRUYN, H. & MARCANTONIO, E. JR. 2013. A prospective study on implants installed with flapless-guided surgery using the all-on-four concept in the mandible. *Clin Oral Implants Res*, 24, 428-433.

LI, S., DI, P., ZHANG, Y. & LIN, Y. 2017. Immediate implant and rehabilitation based on All-on-4 concept in patients with generalized aggressive periodontitis: A medium-term prospective study. *Clin Implant Dent Relat Res*, Apr 3 [Epub ahead of print].

LINDQUIST, L. W., CARLSSON, G. E. & JEMT, T. 1997. A prospective 15-year follow-up study of mandibular fixed prostheses supported by osseointegrated implants. Clinical results and marginal bone loss. *Clin Oral Implants Res*, 8, 342.

LOBBEZZOO, F. & NAEIJE, M. 2001. Bruxism is mainly regulated centrally, not peripherally. *J Oral Rehabil*, 28, 1085-1091.

MALO, P., DE ARAÚJO NOBRE, M., LOPES, A., MOSS, S. M. & MOLINA, G. J. 2011a. A longitudinal study of the survival of All-on-4 implants in the mandible with up to 10 years of follow-up. *J Am Dent Assoc*, 142, 310-20.

MALÓ, P., DE ARAÚJO NOBRE, M., LOPES, A., FERRO, A. & GRAVITO, I. 2015. All-on-4® Treatment Concept for the Rehabilitation of the Completely Edentulous Mandible: A 7-Year Clinical and 5-Year Radiographic Retrospective Case Series

with Risk Assessment for Implant Failure and Marginal Bone Level. *Clin Implant Dent Relat Res*, 17, e531-41.

MALÓ, P., NOBRE, M. & LOPES, A. 2007. The use of computer-guided flapless implant surgery and four implants placed in immediate function to support a fixed denture: preliminary results after a mean follow-up period of thirteen months. *J Prosthet Dent*, 97, S26-34.

MALÓ, P., NOBRE, M. D. & LOPES, A. 2013. Immediate loading of 'All-on-4' maxillary prostheses using trans-sinus tilted implants without sinus bone grafting: a retrospective study reporting the 3-year outcome. *Eur J Oral Implantol*, 6, 273-83.

MALÓ, P., DE ARAÚJO NOBRE, M., LOPES, A., FRANCISCHONE, C. & RIGOLIZZO, M. 2012. "All-on-4" immediate-function concept for completely edentulous maxillae: a clinical report on the medium (3 years) and long-term (5 years) outcomes. *Clin Implant Dent Relat Res*, 14, e139-50.

MALÓ, P., NOBRE, M. D. & LOPES, A. 2011b. The rehabilitation of completely edentulous maxillae with different degrees of resorption with four or more immediately loaded implants: a 5-year retrospective study and a new classification. *Eur J Oral Implantol*, 4, 227-43.

MALÓ, P., RANGERT, B. & DVÄRSÄTER, L. 2000. Immediate function of Brånemark implants in the esthetic zone: a retrospective clinical study with 6 months to 4 years of follow-up. *Clin Implant Dent Relat Res*, 2, 138-46.

MALÓ, P., RANGERT, B. & NOBRE, M. 2003. All-on-Four immediate-function concept with Branemark System implants for completely edentulous mandibles: A retrospective clinical study. *Clin Implant Dent Relat Res*, 5, 2-9.

MALÓ, P., RANGERT, B. & NOBRE, M. 2005. All-on-Four immediate-function concept with Branemark System implants for completely edentulous maxillae: A 1-year retrospective clinical study. *Clin Implant Dent Relat Res*, 7, S88-94.

MALO, P., DE ARAÚJO NOBRE, M., GONÇALVES, I., LOPES, A. & FERRO, A. 2016. Immediate Function of Anodically Oxidized Surface Implants (TiUnite™) for Fixed Prosthetic Rehabilitation: Retrospective Study with 10 Years of Follow-Up. *Biomed Res Int*, 2061237, Epub 2016 Dec 29.

MALO, P. & NOBRE, M. D. 2008. Flap vs. flapless surgical techniques at immediate implant function in predominantly soft bone for rehabilitation of partial edentulism: a prospective cohort study with follow-up of 1 year. *Eur J Oral Implantol*, 1, 293-304.

MANFREDINI, D., POGGIO, C. E. & LOBBEZOO, F. 2014. Is bruxism a risk factor for dental implants? A systematic review of the literature. *Clin Implant Dent Relat Res*, 16, 460-9.

MANZANO, G., MONTERO, J., MARTÍN-VALLEJO, J., DEL FABBRO, M., BRAVO, M. & TESTORI, T. 2016. Risk Factors in Early Implant Failure: A Meta-Analysis. *Implant Dent*, 25, 272-80.

MELONI, S. M., DE RIU, G., PISANO, M., CATTINA, G. & TULLIO, A. 2010. Implant treatment software planning and guided flapless surgery with immediate provisional prosthesis delivery in the fully edentulous maxilla. A retrospective analysis of 15 consecutively treated patients. *Eur J Oral Implantol*, 3, 245-251.

MOZZATI, M., GALLESIO, G. & DEL FABBRO, M. 2015. Long-term (9-12 years) outcomes of titanium implants with an oxidized surface: a retrospective investigation on 209 implants. *J Oral Implantol*, 4, 437-443.

OH, T. J., SHOTWELL, J. L., BILLY, E. J. & WANG, H. L. 2006. Effect of flapless implant surgery on soft tissue profile: a randomized controlled clinical trial. *J Periodontol*, 77, 874-82.

OSTMAN, P. O., HELLMAN, M. & SENNERBY, L. 2005. Direct implant loading in the edentulous maxilla using a bone density-adapted surgical protocol and primary implant stability criteria for inclusion. *Clin Implant Dent Relat Res*, 7, S60-9.

OSTMAN, P. O., HELLMAN, M. & SENNERBY, L. 2012. Ten years later: results from a prospective single-center clinical study on 121 oxidized (TiUnite) Brånemark implants in 46 patients. *Clin Implant Dent Relat Res*, 6, 852-860.

PATZELT, S. B., BAHAT, O., REYNOLDS, M. A. & STRUB, J. R. 2014. The all-on-four treatment concept: a systematic review. *Clin Implant Dent Relat Res*, 16, 836-55.



PJETURSSON, B. E., THOMA, D., JUNG, R., ZWAHLEN, M. & ZEMBIC, A. 2012. A systematic review of the survival and complication rates of implant-supported fixed dental prostheses (FDPs) after a mean observation period of at least 5 years. *Clin Oral Implants Res*, 23, S22-S38.

POLIZZI, G. & CANTONI, T. 2015. Five-year follow-up of immediate fixed restorations of maxillary implants inserted in both fresh extraction and healed sites using the NobelGuide™ system. *Clin Implant Dent Relat Res*, 17, 221-33.

RENVERT, S., POLYZOIS, I. & PERSSON, G. R. 2013. Treatment modalities for peri-implant mucositis and peri-implantitis. *Am J Dent*, 26, 313-8.

ROCCI, A., MARTIGNONI, M. & GOTTLLOW, J. 2003. Immediate loading in the maxilla using flapless surgery, implants placed in predetermined positions, and prefabricated provisional restorations: a retrospective 3-year clinical study. *Clin Implant Dent Relat Res*, 5, 29-36.

SANNINO, G. & BARLATTANI, A. 2016. Straight Versus Angulated Abutments on Tilted Implants in Immediate Fixed Rehabilitation of the Edentulous Mandible: A 3-Year Retrospective Comparative Study. *Int J Prosthodont*, 29, 219-26.

SCHNEIDER, D., MARQUARDT, P., ZWAHLEN, M. & JUNG, R. E. 2009. A systematic review on the accuracy and the clinical outcome of computer-guided template-based implant dentistry. *Clin Oral Implants Res*, 20, 73-86.

SOTO-PENALOZA, D., ZARAGOZÍ-ALONSO, R., PENARROCHA-DIAGO, M. & PENARROCHA-DIAGO, M. 2017. The all-on-four treatment concept: Systematic review. *J Clin Exp Dent*, 9, e474-e488.

TALLARICO, M., MELONI, S. M., CANULLO, L., CANEVA, M. & POLIZZI, G. 2016. Five-Year Results of a Randomized Controlled Trial Comparing Patients Rehabilitated with Immediately Loaded Maxillary Cross-Arch Fixed Dental Prosthesis Supported by Four or Six Implants Placed Using Guided Surgery. *Clin Implant Dent Relat Res*, 18, 965-972.

TALLARICO, M., CANULLO, L., PISANO, M., PENARROCHA-OLTRA, D., PENARROCHA-DIAGO, M. & MELONI, S. M. 2016. An up to 7-Year Retrospective Analysis of Biologic and Technical Complication With the All-on-4 Concept. *J Oral Implantol*, 42, 265-71.

VAN STEENBERGHE, D., GLAUSER, R., BLOMBÄCK, U., ANDERSSON, M., SCHUTYSER, F., PETTERSSON, A. & WENDELHAG, I. 2005. A computed tomographic scan-derived customized surgical template and fixed prosthesis for flapless surgery and immediate loading of implants in fully edentulous maxillae: a prospective multicenter study. *Clin Implant Dent Relat Res*, 7, S111-20.

VAN STEENBERGHE, D., NAERT, I., ANDERSSON, M., BRAJNOVIC, I., VAN CLEYNENBREUGEL, J. & SUETENS, P. 2002. A custom template and definitive prosthesis allowing immediate implant loading in the maxilla: a clinical report. *Int J Oral Maxillofac Implants*, 17, 663-70.

WOLFINGER, G. J., BALSHE, T. J. & RANGERT, B. 2003. Immediate functional loading of Brånemark system implants in edentulous mandibles: clinical report of the results of developmental and simplified protocols. *Int J Oral Maxillofac Implants*, 18, 250-7.

WÖHRLE, P. S. 1998. Single-tooth replacement in the aesthetic zone with immediate provisionalization: fourteen consecutive case reports. *Pract Periodontics Aesthet Dent*, 10, 1107-14.

WORTHINGTON, P. 1997. History, development, and current status of osseointegration as revealed by experience in craniomaxillofacial surgery. In: Brånemark P-I, Rydevik BL, Skalak R, editors. *Osseointegration in skeletal reconstruction and joint replacement. Carol Stream, IL: Quintessence Publishing Co*, p. 25-44.

ZHOU, Y., GAO, J., LUO, L. & WANG, Y. 2016. Does Bruxism Contribute to Dental Implant Failure? A Systematic Review and Meta-Analysis. *Clin Implant Dent Relat Res*, 18, 410-20.



# ANEXOS



# ESTUDIOS



## 9.1. - Estudios

### 9.1.1 - Estudio 1

Malo P, Nobre M, Lopes A. **The use of computer-guided flapless implant surgery and four implants placed in immediate function to support a fixed denture: preliminary results after a mean follow-up period of thirteen months.** J Prosthet Dent. 2007 Jun; 97(6 Suppl): S26-34. doi: 10.1016/S0022-3913(07)60005-5. Erratum in: J Prosthet Dent. 2008 Mar;99(3):167. PubMed PMID: 17618930.

**The use of computer-guided flapless implant surgery and 4 implants placed in immediate function to support a fixed denture: Preliminary results after a mean follow-up period of 13 months.**

#### ABSTRACT

**Statement of problem.** There is a need for clinical evidence for the use of computer tomography and CAD-CAM technology for surgical planning and fabrication of a custom surgical template in the rehabilitation of complete edentulous jaws with a prosthesis supported by 4 implants, placed in immediate function.

**Purpose.** The purpose of this study was to report on the preliminary clinical outcomes of survival and bone loss for prosthodontic rehabilitation using computer-guided flapless implant surgery and 4 implants placed in immediate function to support a fixed denture.

**Material and methods.** This clinical study included 23 consecutively treated patients (18 maxillae and 5 mandibles). Ninety-two implants were placed supporting fixed complete dentures, followed between 6 and 21 months (mean of 13 months). Recall examinations included clinical evaluation of implant mobility, patient reported discomfort, suppuration, and infection. The radiographic assessment included the determining the marginal bone level at 6



and 12 months. A cumulative implant survival rate was calculated and data were analyzed with descriptive statistics.

**Results.** The overall cumulative implant survival rate at 1 year was 97.8% with 97.2% and 100% in the maxilla and the mandible, respectively. The average marginal bone loss was 1.9 mm at the 1-year follow-up.

**Conclusions.** The results of this study indicate that, within the limitations of this preliminary study, this treatment modality for completely edentulous jaws is predictable with a high survival rate.

### **Clinical implications**

Based on the results of this preliminary study, the rehabilitation of completely edentulous jaws with fixed prosthesis supported by 4 implants placed in immediate function, placed with flapless surgery, computer aided technology, and implant tilting is a viable treatment modality.

## **INTRODUCTION**

The use of fixed complete dentures placed in immediate function represents a valid treatment option for completely edentulous patients, allowing for placement of the implants (with flap elevation) and prosthesis during the same procedure and with high survival rates in both the maxilla (between 93% and 99.2 % with 1 to 5 years of follow-up) and mandible (between 93.2% and 100% with 1 to 5 years of follow-up).<sup>1-11</sup> One of these protocols is the All-on-4 concept (Nobel Biocare, Goteborg, Sweden), which through the placement of 4 implants it is possible to rehabilitate the completely edentulous jaw, with minimum bone volume and avoiding in most situations bone augmentation procedures. Provided the implants are placed

strategically, 2 posteriorly and 2 anteriorly, and they are well anchored, the probability for good treatment outcomes is high (97.6% for the maxilla and 96.7% to 98.2% for the mandible after 1-year follow-up).<sup>12-15</sup> It has also been demonstrated that tilting of implants might be advantageous as longer implants may be placed with good cortical anchorage in optimal positions for prosthetic support and reduce the length of the cantilever.<sup>16,17</sup>

Using surgical software (NobelGuide; Nobel Biocare) and a computerized tomography scan (CT scan), data can be transferred into a 3-dimensional (3-D) implant planning program to allow for accurate planning and placement of implants.<sup>18</sup> After, a surgical template and a fixed acrylic resin implant-supported prosthesis are fabricated, ensuring precision of transfer from the virtual to the planned prosthesis immediately after clinical implant placement through a flapless surgery, thus allowing for a rehabilitation with the same level of success as in flap surgery.<sup>18-20</sup> These aspects of minimal invasive and simplified surgery, reducing the treatment time and post-surgical discomfort, are beneficial to the patient.<sup>21</sup> The aim of the present study was to evaluate the survival rate of the implants placed using this immediate-function treatment protocol. The protocol consisted of placing 4 implants in immediate function using a flapless surgical procedure, computer-aided technology and tilting the implants in completely edentulous patients.

## **MATERIAL AND METHODS**

Twenty-three patients with edentulous arches were consecutively included and treated in a private practice. The patients were included if they provided a written informed consent to participate in this study. A total of 92 implants (NobelSpeedy; Nobel Biocare) with an oxidized surface (TiUnite; Nobel Biocare) were placed between February 2005 and May 2006. Seventy-two implants were placed in the maxilla and 20 implants in the mandible, supporting 23 fixed complete dentures (18 in the maxilla and 5 in the mandible). The selected

positions of the implants were the same as for this type of rehabilitation using a flap procedure.<sup>14,15</sup> The procedure was based on the planning data<sup>22</sup> and a prosthesis was manufactured prior to the implant surgery and immediately inserted after surgery.

The medical history and clinical observations were recorded and panoramic radiographs and CT-scan were examined. For the mandible, the anatomical inclusion criterion was a residual ridge crest at least 4 mm wide, buccolingually and greater than 8 mm high in the inter-foramina area. For the edentulous maxilla the anatomical inclusion criterion was a residual ridge crest of at least minimum 4 mm wide, buccopalatally and greater than 10 mm high from canine to canine (Fig. 1). The patients were categorized according to the residual ridge dimension simple (residual ridge greater than 5 mm wide), medium (an irregular residual ridge 4-5 mm wide), or complex (an irregular residual ridge less than 4 mm wide) from canine to canine in the maxilla and in the interforaminal area in the mandible. The distribution of the 23 patients according to the degree of difficulty was 12, 6 and 5 situations with simple, medium and complex degree of difficulty, respectively. Patients were excluded from this study if they presented with insufficient bone volume, remaining teeth that could interfere with implant placement, insufficient mouth opening to accommodate surgical instruments (at least 50 mm), or whenever bone reduction was needed for a high smile line in the maxilla, irregular bone crest, or thin bone crest.

For radiographic guide preparation, the patients' previously worn prosthesis when adequate, or a newly fabricated removable prosthesis was used. When a new removable prosthesis was fabricated, an impression was made with silicone (Zhermack Spa, Badia Polesione, Rovigo, Italy) to obtain the final casts. Maxillomandibular relation records including an interocclusal record made with wax and a trial insertion of the tooth arrangement were accomplished. Six buccal and 3 palatal holes, 1.5 mm wide and 1 mm deep, were made at different levels in the removable prosthesis and were filled with a radiopaque marker (gutta-

percha; SDI, Bayswater, Victoria, Australia). A silicone (Zhermack Spa) interocclusal record was made as a radiographic index and a CT scan was obtained of the prosthesis with the same orientation as in the mouth. The computer planning followed the Procera CadDesign steps, using a software planning program (Procera; Nobel Biocare)<sup>19</sup> (Fig. 2), to transfer the CT images into a 3-D computer image program that allowed planning for exact placement of the implants. The planning was then sent to a manufacturing facility (Nobel Biocare) that fabricated and delivered the surgical template. The laboratory process consisted of fabricating a working cast from the surgical template, mounting the cast onto an articulator, then the fabrication of an all-acrylic resin fixed complete denture (Figs. 3 through 5).

The surgical procedures for both jaws were performed under local anesthesia with articaine chlorhydrate with epinephrine 1:100,000 (Scandinibsa 4%; Inibsa Laboratory, Barcelona, Spain). All patients were sedated with diazepam (Valium 10 mg) (Roche, Amadora, Portugal) prior to surgery. Antibiotics (amoxicillin 875 mg and clavulanic acid 125 mg) (Labesfal, Campo de Besteiros, Portugal) were given 1 hour prior to surgery and daily for 6 days thereafter. Prednisone (5 mg) (Meticorten Schering-Plough Farma, Lda, Agualva-Cacém, Portugal), was administered daily in a regression mode (15 mg to 5 mg) from the day of surgery until 4 days postoperatively.<sup>14,15</sup> Anti-inflammatory medication (ibuprofen, 600 mg) (Ratiopharm, Lda, Carnaxide, Portugal) was administered for 4 days postoperatively (twice daily) starting on day 4. Analgesics (clonixine 300 mg) (Clonix; Janssen-Cilag Farmaceutica, Lda, Barcarena, Portugal) were given on the day of surgery and postoperatively for the first 3 days, if needed. Antacid medication (omeprazole, 20 mg; Sandoz, Lisboa, Portugal) was given on the day of surgery and once daily for 6 days postoperatively.

The surgical template was oriented in the patient using a surgical index fit to the opposing arch (Fig. 6) and stabilized with anchor pins (Nobel Biocare) (Fig. 7). After placement of the surgical template, a flapless implant surgery was performed, following the

manufacturer's instructions using a drill protocol (NobelGuide; Nobel Biocare) (Fig. 8). After the implant insertion, the surgical template was removed, and the anterior abutments (Multi-Unit abutments; Nobel Biocare) were placed first, followed by the posterior abutments (30-degree Angulated abutments, Nobel Biocare), using a custom jig manufactured in the laboratory (Fig. 9). The pre-fabricated prosthesis was placed immediately, achieving immediate function, and minor adjustments of the occlusion were performed, when needed (Figs. 10 through 12).

The patients were enrolled in an implant maintenance program (Table I), and instructed to eat a soft diet for 2 months. After 4 months, if the implants were judged stable, the patient had the option of replacing the fixed acrylic resin complete denture, with a fixed metal-acrylic resin or metal-ceramic complete denture. Of the 23 patients, 15 opted to replace the prosthesis with a metal-ceramic fixed complete denture, while 4 patients received a metal-acrylic fixed complete denture, and 4 patients retained the acrylic resin fixed complete denture.

No patients dropped out of this study. To be classified as surviving, the implants fulfilled the following criteria: clinical stability, patient reported function without any discomfort; absence of suppuration, infection or radiolucent areas around the implants at 10 days and 2, 4, 6 and 12 months post-surgically. To evaluate implant stability prostheses were removed and implants individually evaluated by attaching an impression coping (Nobel Biocare, Goteborg, Sweden) to the abutment or implant and checking mobility.

Periapical radiographs were made at implant insertion, and at 6 and 12 months. A conventional radiograph holder (Super-bite; Hawe Neos, Bioggio, Switzerland) was used, and its position was manually adjusted for an estimated orthognatic position of the film. The reference point for the reading was the implant platform (the horizontal interface between the implant and the abutment), and marginal bone remodeling was defined as the difference in

marginal bone level relative to the bone level at time of surgery. The radiographs were grouped as follows: implant insertion, 6 months and 1-year of follow-up. The marginal bone level measurements were performed by an independent radiologist at Goteborg University. Implant survival and bone resorption data at baseline and 6 and 12 months were analyzed with descriptive statistics.

## **RESULTS**

The implant survival rates are presented in a life table (Table II). The cumulative survival rate at 1-year was 98% (overall), 97% for the implants placed in the maxilla and 100% for the implants placed in the mandible (Table II). Fifty-one implants (55%) have passed the 1-year follow-up (43 in the maxilla and 8 in the mandible). The mean follow-up time for the patients included in this study was 13 months.

Two maxillary implants were lost after 5 months. One implant in the first molar position was lost in a patient who was a heavy bruxer (opposing dentition presenting wear patterns). One implant in the lateral incisor position that was not stable at time of placement, did not osseointegrate. Both implants were re-inserted and were not included in the statistical analysis in this study. The prostheses in these 2 patients survived with the support of the remaining 3 implants.

The radiographs for 51 implants were readable for assessment marginal bone resorption for 51 implants. The mean (SD) bone level relative to the implant platform at insertion was 0.2 mm (0.7 mm). The mean bone resorption (SD) relative to the implant platform was 1.9 mm (1.5 mm), with a mean bone loss of 2.0 mm (1.6mm) and 1.7 mm (0.9 mm) observed for the maxilla and mandible, respectively. The bone resorption frequencies are shown in Table III.

Eight patients experienced fracture of the acrylic resin complete denture. Of these, 6 were heavy bruxers, 4 with opposing dentition presenting wear patterns, 2 self reported bruxers, and 2 who did not follow instructions regarding the soft food diet in the first few months. Abutment screw loosening occurred in 2 patients. One patient was a heavy bruxer, as previously mentioned and 1 of the patients disregarded the instructions regarding the soft food diet. For the 6 patients who were heavy bruxers, these problems were resolved by repairing the prostheses, adjusting the occlusion and manufacturing an occlusal night-guard. For the remaining 2 patients, the prosthesis was repaired and the patients were given further instructions regarding overloading of the prosthesis. No further mechanical complications occurred.

Two implants in 2 patients presented peri-implant pathology including local bone defects around the implant, pocket formation, bleeding on probing, mucosa inflammation. Both patients received a rigorous hygiene maintenance program and the problem was successfully resolved for 1 of the implants. The peri-implant problem in the other implant was resolved through a surgical approach. The therapies implemented avoided further bone loss in both implants.

## **DISCUSSION**

The results from this study indicate that the concept for rehabilitation of completely edentulous jaws through surgical planning, fabrication of a customized surgical template and prosthetic rehabilitation using computer tomography, CAD-CAM technology and flapless surgery applied to the All-on-4 concept is a predictable treatment. The overall 98% cumulative survival rate achieved after a mean follow-up of 13 months compares favorably with other immediate loading protocols for the same indication.<sup>6,7,10,14,15</sup> The viability of the procedure is supported by its accuracy, allowing the transfer of the virtual planning 3-D model to the

surgical template, placement of the implants and attachment of the prosthesis immediately after abutment connection.

The protocol implemented allows the procedure to be simplified for both the patient and the clinical team, through a minimally invasive flapless procedure, less chair time, and a more comfortable post-surgical period, without compromising the treatment outcome, and with a low level of complications. The biological complications noted were peri-implant pathologies present in 2 implants, which were resolved through the non-surgical and surgical approach, avoiding further bone resorption in those implants.

When planning the rehabilitation through this therapy, there are several contra-indications which include, insufficient bone volume, remaining teeth that interfere with the planning for implant placement, insufficient mouth opening to accommodate surgical instrumentation of at least 50 mm, or whenever bone reduction is needed due to a high smile line in the maxilla, irregular bone crest, or thin bone crest. Considering the advantages and contra-indications, this procedure can be recommended as a viable alternative treatment for rehabilitation of completely edentulous jaws. Larger clinical trials are needed for assessment of the success in the long-term of this rehabilitation method, taking into consideration the comparison of a control group using a flap elevating surgical technique.

## **CONCLUSIONS**

The results of this preliminary study indicate that, within the limitations of this study, this treatment modality for completely edentulous jaws is predictable with a high survival rate. By combining 3-D planning and immediate loading, it is possible to gain the advantages of each, resulting in an accurate, safe and predictable technique for rehabilitating the complete edentulous jaw without bone grafting in majority of situations.



## REFERENCES

1. Engquist B, Astrand P, Anzen B, Dahlgren S, Engquist E, Feldmann H, et al. Simplified methods of implant treatment in the edentulous lower jaw: a 3-year follow-up report of a controlled prospective study of one-stage versus two-stage surgery and early loading. *Clin Implant Dent Relat Res* 2005;7:95-104.
2. Wolfinger GJ, Balshi TJ, Rangert B. Immediate functional loading of Brånemark System implants in edentulous mandibles: clinical report of the results of developmental and simplified protocols. *Int J Oral Maxillofac Implants* 2003;18:250–257.
3. Engstrand P, Grondahl K, Ohrenell LO, Nilsson P, Nannmark U, Brånemark PI. Prospective follow-up study of 95 patients with edentulous mandibles treated according to the Brånemark Novum concept. *Clin Implant Dent Relat Res* 2003;5:3–10.
4. Chee W, Jivraj S. Efficiency of immediately loaded mandibular full-arch implant restorations. *Clin Implant Dent Relat Res* 2003; 5:52–56.
5. Cooper LF, Rahman A, Moriarty J, Chafee N, Sacco D. Immediate mandibular rehabilitation with endosseous implants: simultaneous extraction, implant placement, and loading. *Int J Oral Maxillofac Implants* 2002; 17:517–525.
6. Chiapasco M, Abati S, Romeo E, Vogel G. Implant-retained mandibular overdentures with Brånemark System MKII implants: a prospective comparative study between delayed and immediate loading. *Int J Oral Maxillofac Implants* 2001;16:537–546.
7. Chow J, Hui E, Liu J, Li D, Wat P, Li W, et al. The Hong Kong bridge protocol. Immediate loading of mandibular Brånemark fixtures using a fixed provisional prosthesis: preliminary results. *Clin Implant Dent Relat Res* 2001;3:166–174.
8. Aalam AA, Nowzari H, Krivitsky A. Functional restoration of implants on the day of surgical placement in the fully edentulous mandible: a case series. *Clin Implant Dent Relat Res* 2005;7(1):10-6.

9. Jaffin RA, Kumar A, Berman CL. Immediate loading of dental implants in the completely edentulous maxilla: a clinical report. *Int J Oral Maxillofac Implants* 2004;19:721-30.
10. Ostman PO, Hellman M, Sennerby L. Direct implant loading in the edentulous maxilla using a bone density–adapted surgical protocol and primary implant stability criteria for inclusion. *Clin Implant Dent Relat Res* 2005; 7 (Suppl 1): 60-69.
11. Fortin Y, Sullivan RM, Rangert BR. The Marius implant bridge: surgical and prosthetic rehabilitation for the completely edentulous upper jaw with moderate to severe resorption: a 5-year retrospective clinical study. *Clin Implant Dent Relat Res* 2002;4:69–77.
12. Branemark PI, Svensson B, van Steenberghe D. Ten-year survival rates of fixed prostheses on four or six implants ad modum Brånemark in full edentulism. *Clin Oral Implants Res* 1995; 6:227–231.
13. Duyck J, Van Oosterwyck H, Vander Sloten J, De Cooman M, Puers R, Naert I. Magnitude and distribution of occlusal forces on oral implants supporting fixed prostheses: an in vivo study. *Clin Oral Implants Res* 2000;11:465–475.
14. Malo P, Rangert B, Nobre M. "All-on-4" immediate-function concept with Branemark System implants for completely edentulous maxilla: A 1-year retrospective clinical study. *Clin Implant Dent Relat Res* 2005; 7 (Suppl 1): 88-94.
15. Malo P, Rangert B, Nobre M. "All-on-Four" immediate function concept with Brånemark System implants for completely edentulous mandibles: a retrospective clinical study. *Clin Implant Dent Relat Res* 2003; 5 (Suppl 1):2–9.
16. Aparicio C, Perales P, Rangert B. Tilted implants as an alternative to maxillary sinus grafting: a clinical, radiologic, and periotest study. *Clin Implant Dent Relat Res* 2001;3:39-49.
17. Krekmanov L, Kahn M, Rangert B, Lindstrom H. Tilting of posterior mandibular and maxillary implants of improved prosthesis support. *Int J Oral Maxillofac Implants* 2000;15:405-414.

18. van Steenberghe D, Glauser R, Blombäck U, et al. A computed tomographic scan-derived customized surgical template and fixed prosthesis for flapless surgery and immediate loading of implants in fully edentulous maxillae: a prospective multicenter study. *Clin Implant Dent Relat Res* 2005; 7(Suppl 1):111-120.
19. Balshi SF, Wolfinger GJ, Balshi TJ. A prospective study of immediate functional loading, following the Teeth in a Day protocol: a case series of 55 consecutive edentulous maxillas. *Clin Implant Dent Relat Res* 2005;7:24-31.
20. Balshi SF, Wolfinger GJ, Balshi TJ. Surgical planning and prosthesis construction using computer technology and medical imaging for immediate loading of implants in the pterygomaxillary region. *Int J Periodontics Restorative Dent* 2006;26:239-47.
21. Kupeyan HK, Shaffner M, Armstrong J. Definitive CAD/CAM-guided prosthesis for immediate loading of bone-grafted maxilla: a case report. *Clin Implant Dent Relat Res* 2006;8:161-7.
22. van Steenberghe D, Molly L, Jacobs R, Vandekerckhove B, Quirynen M, Naert I. The immediate rehabilitation by means of a ready-made final fixed prosthesis in the edentulous mandible: a 1-year follow-up study on 50 consecutive patients. *Clin Oral Implants Res* 2004; 15:360-5.

Table I. Post-surgical maintenance protocol

Day of surgery (Day 1)	Oral hygiene procedures; Explanation of treatment phases and maintenance procedures to the patient; Application of chlorhexidine and hyaluronic acid gels after surgery; Evaluation of occlusion; Instructions to avoid prosthesis overload.
Day 10	Panoramic and periapical radiographs; Removal of prosthesis for disinfection and cleaning; Administration of chlorhexidine gel; Control of suppuration by finger pressure; Evaluation of occlusion; Administration of hyaluronic acid gel. Instructions to avoid prosthesis overload. Evaluation for fracture or loosening of prosthetic components.
Month 2	Oral hygiene procedures; Removal of prosthesis for cleaning and disinfecting; Administration of chlorhexidine gel; Control of suppuration by finger pressure; Instructions to avoid prosthesis overload. Evaluation for fracture or loosening of prosthetic components.
Month 4	Oral hygiene procedures; Periapical radiographs; Removal of prosthesis for cleaning and disinfecting; Administration of chlorhexidine gel; Evaluation of occlusion; Evaluation for inflammation/infection. Evaluation for fracture or loosening of prosthetic components.
Month 6 or at definitive prosthesis placement	Oral hygiene procedures every 4 months without removal of prosthesis; Evaluation of occlusion; Evaluation for inflammation/infection.
Month 12 and after	Oral hygiene procedures every 6 months without removal of prosthesis; Evaluation of occlusion; Evaluation for inflammation/infection; Periapical Annual radiographs.
Problem-related visit	Removal of prostheses for disinfection and cleaning, and for testing implants for infection and stability.

Table II. Life table Cumulative survival rate for implants

Duration	Number	Failures	Withdrawn	No due for follow-up visit	%
Maxillary and mandibular					
Placement to 6 months	92	2	0	20	97.8
6 to 12 months	90	0	0	39	97.8
1 to 2 years	51	0	0	51	97.8
Maxilla only					
Placement- to 6 months	72	2	0	0	97.2
6 to 12 months	70	0	0	27	97.2
1 to 2 years	43	0	0	43	97.2
Mandible only					
Placement to 6 months	20	0	0	20	100
6 to 12 months	20	0	0	12	100
1 to 2 years	8	0	0	8	100

Table III. Bone level at surgery

	Bone level at surgery		Bone level at 6 months		Bone level at 12 months	
	Per position *		Per position *		Per position *	
Mean (mm)	-0.2		-1.5		-1.9	
SD (mm)	0.7		1.1		0.9	
N	51		28		36	
Frequency (mm)	N	%	N	%	N	%
0	42	82.4	4	14.3	0	0.0
-0.1 - -1.0	6	11.8	6	21.4	6	16.7
-1.1 - -2.0	2	3.9	12	42.9	20	55.6
-2.1 - -3.0	0	0.0	4	14.3	7	19.4
> -3	1	2.0	2	7.1	3	8.3

\*(Mesial+Distal)/2

## LEGENDS

Fig. 1. Pre-operative intraoral view.

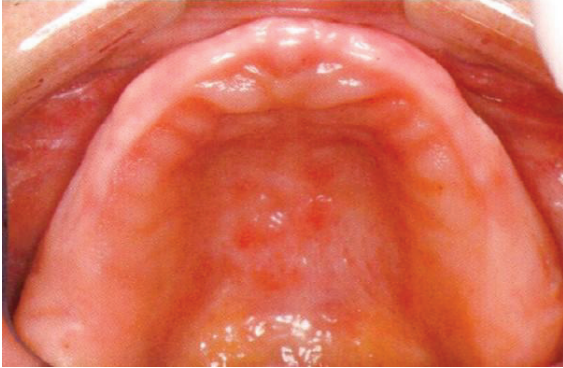

Fig. 2. Computer planning.

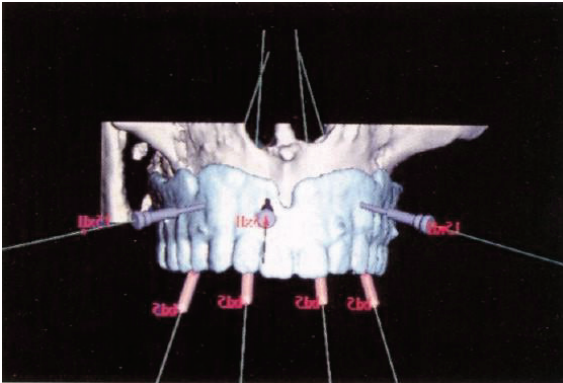


Fig. 3. Surgical template.

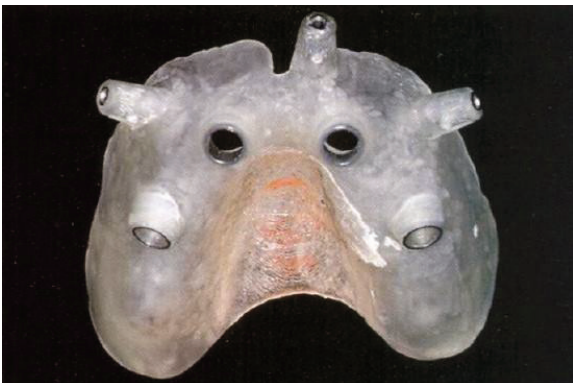

Fig. 4. Surgical index.

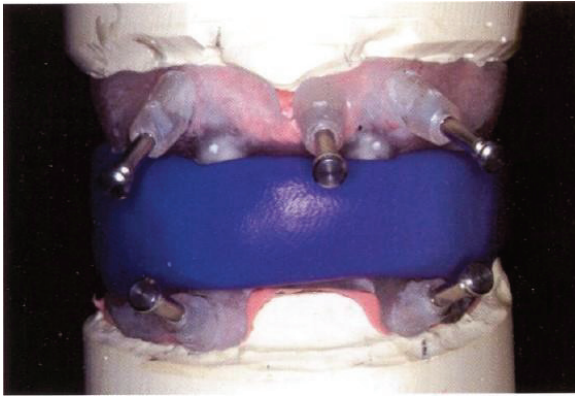


Fig. 5. Maxillary screw-retained acrylic resin fixed complete denture.

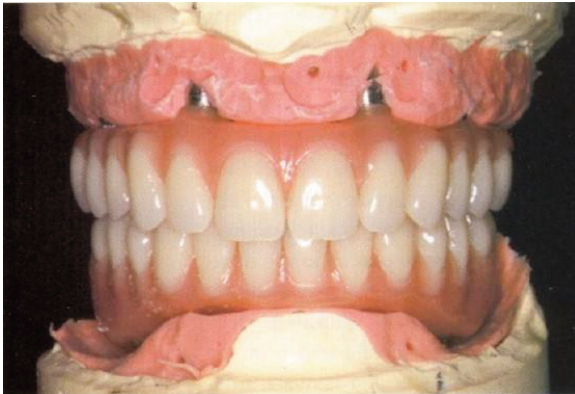

Fig. 6. Surgical template positioned intraorally.

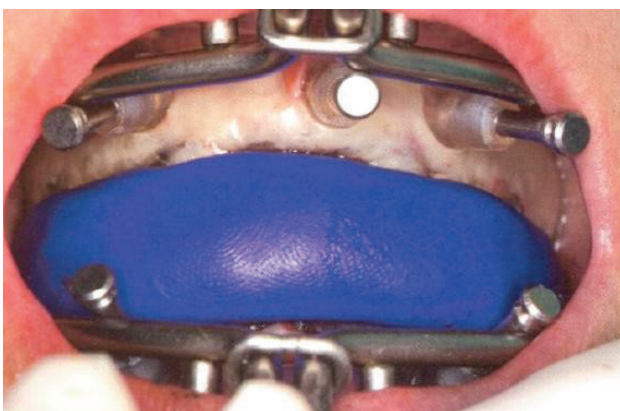




Fig. 7. Surgical template stabilized with anchor pins.

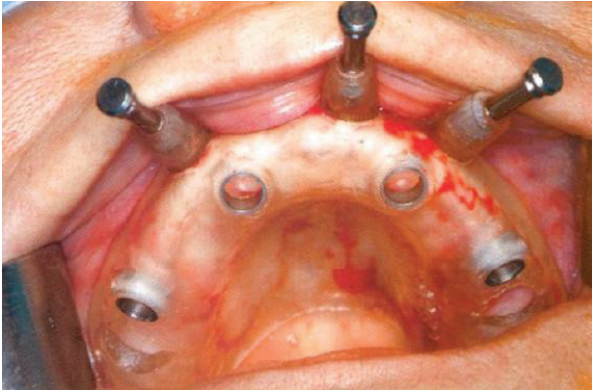


Fig. 8. Implant placement.

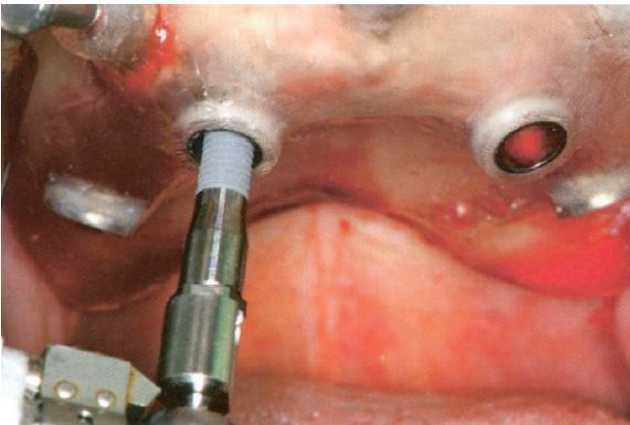


Fig. 9. Jig for placing abutments in correct position.

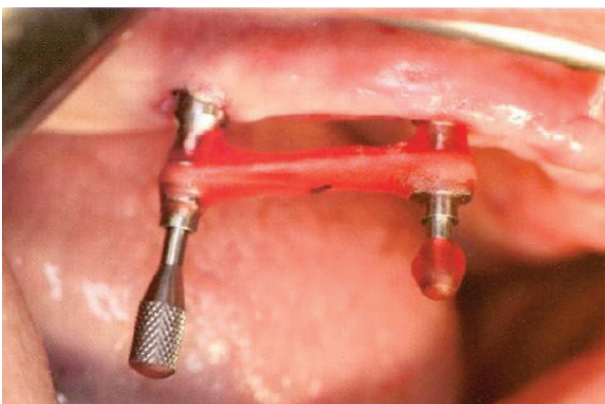

Fig. 10. Post-operative intra-oral view.

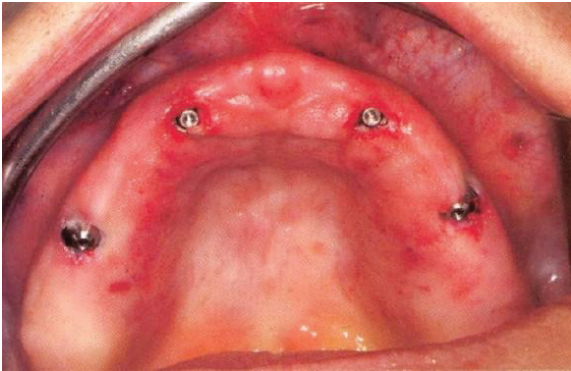


Fig. 11. Post-operative panoramic radiograph.

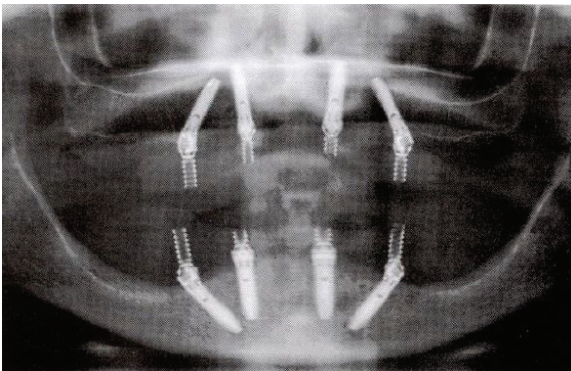
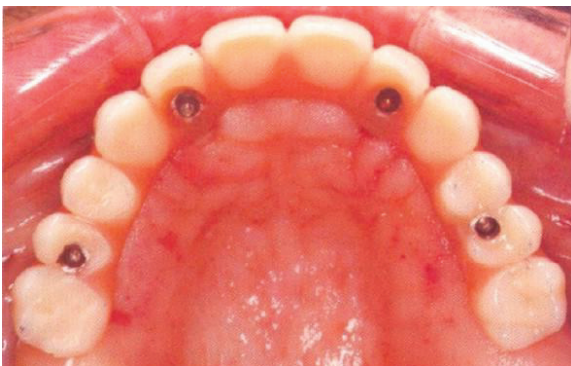


Fig. 12. Post-operative occlusal view of maxillary prosthesis.





### 9.1.2 - Estudio 2

Lopes A, Maló P, de Araújo Nobre M, Sanchez-Fernández E. **The NobelGuide® All-on-4® treatment concept for rehabilitation of edentulous jaws: a prospective report on medium and long-term outcomes.** Clin Implant Dent Relat Res. 2015 Oct;17 Suppl 2:e406-16. doi: 10.1111/cid.12260. Epub 2014 Sep 5. PubMed PMID: 25195544.

#### **The NobelGuide® All-on-4® Treatment Concept For Rehabilitation Of Edentulous Jaws: A Prospective Report On The Medium And Long Term Outcomes.**

Armando Lopes, DDS, MSc;<sup>a</sup> Paulo Maló, DDS, PhD <sup>a</sup>; Miguel de Araújo Nobre, RDH, MSc Epi;<sup>b</sup>  
Elena Sanchez-Fernández, MD, DDS, PhD<sup>c</sup>

a Private practice, Department of Oral Surgery, Maló Clinic, Lisbon, Portugal

b Private practice, Research and Development, Maló Clinic, Lisbon, Portugal

c Oral Surgery and Implant Dentistry Department, School of Dentistry, University of Granada, Spain

Corresponding author:

Paulo Maló, DDS, PhD

Maló Clinic, Avenida dos Combatentes, 43, 5th floor, 1600-042 Lisbon, Portugal

Telephone: +351 217 228 100; Fax: +351 217 266 965

e-mail: [research@maloclinics.com](mailto:research@maloclinics.com)

Conflicts of interest: This study was supported by a Nobel Biocare AB grant 2012-1092.

Paulo Maló is currently a consultant for Nobel Biocare;

Armando Lopes: No conflict of interest;

Miguel de Araújo Nobre: No conflict of interest;

Elena Sanchez-Fernández: No conflict of interest.

Author Contributions:

-Armando Lopes: design of the work; interpretation of data for the work; drafting the paper or revising it critically; final approval of the version to be published; agreement to be accountable for all aspects of the work in ensuring that questions related to the accuracy or integrity of any parts of the work are appropriately investigated and resolved.

-Paulo Maló: conception of the work; interpretation of data for the work; drafting the paper or revising it critically; final approval of the version to be published; agreement to be accountable for all aspects of the work in ensuring that questions related to the accuracy or integrity of any parts of the work are appropriately investigated and resolved.

-Miguel de Araújo Nobre: the acquisition, analysis, and interpretation of data for the work; drafting the paper or revising it critically; final approval of the version to be published; agreement to be accountable for all aspects of the work in ensuring that questions related to the accuracy or integrity of any parts of the work are appropriately investigated and resolved.

-Elena Sanchez-Fernández: design of the work; interpretation of data for the work; drafting the paper or revising it critically; final approval of the version to be published; agreement to be accountable for all aspects of the work in ensuring that questions related to the accuracy or integrity of any parts of the work are appropriately investigated and resolved.

## **ABSTRACT**

**Background:** There is a need for long-term studies on complete edentulous flapless rehabilitations.

**Purpose:** To evaluate the long term outcomes of the rehabilitation of completely edentulous jaws in immediate function with the All-on-4® treatment concept using a computer guided surgical protocol (NobelGuide®, Nobel Biocare).

**Materials and Methods:** This prospective clinical study included 23 total edentulous patients, rehabilitated between February 2005 and May 2006 with 92 implants with the All-on-4® treatment concept using NobelGuide®. Outcome measures were implant survival, marginal bone loss at 1, 3 and 5-years and the incidence of mechanical and biological complications. Survival was calculated using life-table analysis.

**Results:** Two dropouts occurred. The implant cumulative survival rate was 96.6% at 5 years of follow-up. Prosthetic survival was 100%. The average (standard deviation) marginal bone loss was 1.7mm (1.4mm) at 1-year, 1.7mm (0.9mm) at 3 years and 1.9mm (1.1mm) at 5 years. Seven patients

experienced fracture of the definitive prosthesis (6 patients were heavy bruxers) and abutment screw loosening occurred in 2 patients. Two implants in 2 patients showed peri-implant pathology.

**Conclusions:** Within the limitations of this study, it is possible to conclude that this treatment modality for completely edentulous jaws is safe and predictable with good long-term outcomes.

## INTRODUCTION

The total edentulous rehabilitation goal has always been to optimize the patient's treatment and comfort with the fastest and safest results. Classical implant treatment has been described by Brånemark in the 1960s in which implants should be placed in a two-stage procedure and exposed to oral environment after a healing period of 3 to 6 months to achieve a reproducible osseointegration.<sup>1-4</sup> The one-stage implant placement protocol was reported in the 1990s with comparable results in which the implants and abutments were placed at the same time, reducing the time of treatment and patient discomfort.<sup>5-7</sup> In the last decade, the use of one-stage surgical protocols with early and immediate function has proven to be a valid approach in full-arch edentulous rehabilitations giving patients the possibility of having a fixed dentition at a much earlier stage.<sup>8</sup> Implant placement followed by immediate prosthesis delivery in the same procedure has proven to be a valid protocol in both maxilla and mandible with high survival rates.<sup>9-18</sup>

The All-on-4 treatment concept (Nobel Biocare, Göteborg, Sweden) is one of these immediate function protocols allowing the rehabilitation of an edentulous jaw in one surgical approach without the need of bone graft through the placement of 4 implants, maximizing the existing bone volume. Provided the implants are placed strategically, 2 posteriorly (tilted between 30° and 45°) and 2 anteriorly (axial), and they are well anchored (achieving a primary stability of at least 30 Ncm), the probability for good treatment outcomes is high (98% for the maxilla and 98.1% for the mandible after 5 to 10 years of follow-up).<sup>17-18</sup> The use of tilted

implants allows for use of longer implants which enhances primary stability, a cantilever reduction with optimal prosthetic support and could decrease the need for bone augmentation by maximizing the use of available bone.<sup>19,20</sup>

A further development in the field of implant dentistry was the introduction of flapless implant surgical protocols through computer guided surgery. Computer guided surgery is based on the use of data from computerized tomography scan (CT scan) or cone beam computerized tomography scan (CBCT scan), which are converted through a computer surgical software (NobelGuide; Nobel Biocare) into 3-dimensional (3-D) images allowing virtual planning and placement of the implants in accordance with the patient's anatomy.<sup>21</sup> A surgical template is produced from this planning and a model derived from it so that an immediate acrylic prosthesis is fabricated prior to surgery in the laboratory. Clinically, the implants are placed through the surgical template (flapless approach) in the position planned using the 3-D computer software and the immediate prosthesis immediately delivered, with success rates similar to those seen in flap surgery.<sup>22,23</sup> This minimally invasive approach with a simplified protocol is beneficial to the patients as it reduces post-operative discomfort and treatment time.<sup>24-26</sup>

Computer guided flapless technique in the total edentulous rehabilitation is well documented in follow-ups up to 3 years, with studies generally reporting good survival outcomes<sup>21,22,27-34</sup> with the exception of one study,<sup>35</sup> and mean marginal bone loss between 1.2 mm and 1.9 mm.<sup>21,22,27,29,34-36</sup> However, medium and long term studies on this treatment modality are rare. Schneider et al.<sup>37</sup> in a systematic review reported implants survival rates between 91-100% and Polizzi and Cantoni<sup>38</sup> in the only clinical study up to 5 years of follow-up, reported an implant survival rate of 97,3%. The aim of the present prospective study was to evaluate the medium and long term outcomes of the rehabilitation of completely edentulous

jaws in immediate function with the All-on-4® treatment concept using a computer guided surgical protocol.

## MATERIAL AND METHODS

This prospective study represents an extension of the previously published manuscript in 2007 on the same subject.<sup>21</sup> Twenty-three total edentulous patients (13 women, 10 men) with an average age of 55.4 years (range: 34-70 years of age) were consecutively included and treated in a private practice. The patients were included after providing a written informed consent to participate in this study. Six patients presented with co-morbidities including the following medical conditions: 4 patients with cardiovascular condition (3 patients with hypertension, 1 patient with angina pectoris), 1 patient with previous myocardial infarction and type 2 diabetes, 1 patient HIV positive taking medication, and 2 patients who were heavy smokers (one of which was the patient with HIV). The reasons for tooth loss were periodontal disease for 12 patients and carious lesions for 11 patients. Patients were excluded from this study if they presented with insufficient bone volume, remaining teeth that could interfere with implant placement, insufficient mouth opening to accommodate surgical instruments (at least 50 mm), or whenever bone reduction was needed for a high smile line in the maxilla, irregular bone crest, or thin bone crest.<sup>21</sup> Twenty-three jaws (18 maxillae and 5 mandibles) were rehabilitated between February 2005 and May 2006 with 92 implants (NobelSpeedy® groovy; Nobel Biocare) with an oxidized surface (TiUnite®; Nobel Biocare) with 4 mm of diameter and various lengths: 8.5 mm (n=1), 10 mm (n=4), 11.5 mm (n=1), 13 mm (n=13), 15 mm (n=56), 18 mm (n=17) - 72 implants in the maxilla and 20 implants in the mandible - supporting 23 complete edentulous fixed dental prosthesis. Comparing with the flap procedure the implants position were the same<sup>17,18</sup> but the immediate prosthesis were manufactured prior to the implant surgery and inserted immediately after (NobelGuide®, Nobel Biocare).<sup>39</sup>



Pre-surgical intra-oral clinical observations, panoramic radiographs and CT/CBCT scan were performed for all cases. The anatomical inclusion criterion were: residual ridge crest of at least 4 mm width, buccolingually and greater than 8 mm height in the inter-foramina area for the mandible (Fig. 1 and 2) and residual ridge crest with enough width to insert a 4.0 mm diameter implant, and greater than 10 mm height from canine to canine in the edentulous maxilla. The patients were classified according to the residual ridge dimension: simple (residual ridge greater than 5 mm width), medium (an irregular residual ridge 4-5 mm width), or complex (an irregular residual ridge less than 4 mm width). The distribution of the 23 patients according to the degree of difficulty was 12 simple, 6 medium and 5 complex situations.

A removable prosthesis was prepared to be used as radiographic guide before CT/CBCT scan. Whenever adequate the previously existing removable prosthesis was used or, if not, a newly removable prosthesis was fabricated. Three palatal and 6 buccal holes 1 mm deep and 1.5 mm wide were made at different levels and filled with a radiopaque marker (gutta-percha; SDI, Bayswater, Victoria, Australia). A silicone (Zhermack Spa) interocclusal record was made to stabilize the bite (radiographic index).

The patients were scanned first with the removable prosthesis (radiographic guide) in the mouth stabilized with the radiographic index in maximum intercuspitation (Fig. 3) and a second scan was performed on the prosthesis alone with the same orientation as in the mouth - double scan technique<sup>21</sup>. The CT/CBCT scan DICOM files were inserted in a software planning program (NobelGuide; Nobel Biocare) (Fig. 4), and converted into 3D computer images that allowed to plan virtually the exact implants positions. A surgical template was then fabricated through this virtual planning<sup>39</sup> (Fig. 5).

The surgical template was used in the laboratory process to create a working cast. The cast was articulated with the radiographic guide and radiographic index and the removable prosthesis was converted into an all-acrylic resin fixed complete bridge (Fig. 6).

The surgical procedures for both jaws were performed under local anesthesia and a specific medication protocol was given to all patients.<sup>21</sup> The surgical template was stabilized in the patient's mouth with anchor pins (Nobel Biocare) (Fig. 7) after using a surgical index fit to the opposing arch and flapless implant surgery was performed, following the manufacturer's instructions (NobelGuide) (Fig. 8). Anterior abutments (straight or 17° Multi-unit Abutments; Nobel Biocare) were placed after the surgical template was removed, followed by the posterior abutments (30° Multi-unit Abutment Non-Engaging, Nobel Biocare), using a custom jig manufactured in the laboratory (Fig. 9). Immediate function was achieved by delivering the pre-fabricated fixed prosthesis immediately and when needed occlusion adjustments were performed (Figs. 10 through 11).

The patients were enrolled in an implant maintenance program and instructed to stay on a soft diet for 2 months. After 4 months, if the implants were judged stable, the patient had the option of replacing the fixed acrylic resin prosthesis with a metal-acrylic resin with a titanium framework (Procera® framework, Nobel Biocare) and acrylic resin prosthetic teeth (Heraeus-Kulzer GmbH); or metal-ceramic prosthesis with titanium framework and all-ceramic Zirconia crowns (Procera titanium framework, Procera crowns and NobelRondo Ceramics; Nobel Biocare AB). Of the 23 patients, 15 opted for the metal-ceramic prosthesis, while 5 patients received the metal-acrylic prosthesis, and 3 patients retained the acrylic resin prosthesis.

### **Primary outcome measures**

Primary outcome measures were implant and prosthesis survival. Implant survival determined by fulfillment of the following criteria: clinical stability, patient reported function without any discomfort; absence of suppuration, infection or radiolucent areas around the implants at 1-, 3- and 5-years post-surgically. To assess implant stability, prostheses were removed and implants individually and manually evaluated at each maintenance appointment

every 6 months up to 5 years of follow-up. Prosthesis survival was evaluated considering the need to replace the prosthesis due to implant failure.

### **Secondary outcome measures**

Secondary outcome measures were bone loss, and the incidence of biological and mechanical complications. Periapical radiographs were made at implant insertion, 1-, 3- and 5-years of follow-up (Fig. 12). A conventional radiograph holder (Super-bite; Hawe Neos, Bioggio, Switzerland) was used, and its position was manually adjusted for an estimated orthognatic position of the film. An outcome assessor examined all implant radiographs. Each periapical radiograph was scanned at 300 dpi with a scanner (HP Scanjet 4890, HP Portugal, Paço de Arcos, Portugal), and the marginal bone level was assessed with image analysis software (Image J version 1.40g for Windows, National Institutes of Health, USA). The reference point for reading was the implant platform (the horizontal interface between the implant and the abutment), and marginal bone loss was defined as the difference in marginal bone level relative to the bone level at time of surgery. The radiographs were accepted or rejected for evaluation based on the clarity of the implant threads; a clear thread guarantees both sharpness and an orthogonal direction of the radiographic beam towards the implant axis. The radiographs were grouped as follows: 1-year, 3 years and 5 years of follow-up.

The biological complications evaluated were suppuration, fistulae formation, peri-implant pockets > 4 mm; while the mechanical complications evaluated were fracture or loosening of any prosthetic components.

### **Statistical analysis**

Survival was calculated using life table analysis. Descriptive statistics were computed for the variables of interest (marginal bone loss and incidence of biological and mechanical complications). The data was analyzed using the software SPSS for Windows (IBM SPSS, New York, USA) version 17.®

## RESULTS

Two patients were lost to follow-up after 4 and 20 months of follow-up, having become unreachable. The implant survival rates are presented in a life table (Table 1). The overall implant cumulative survival rate was 96.6%, after 5 years of follow-up. The survival rate of the prostheses was 100%.

Three maxillary implants were lost after 5 months (2 implants) and 45 months (1 implant). One implant in the first molar position was lost in a patient who was a heavy bruxer (opposing dentition presenting wear patterns). One implant in the lateral incisor position that was not stable at time of placement did not osseointegrate. One implant in the second premolar position (lost after 45 months) probably due to overloading suggested by fracture and loosening of the prosthesis on that area). In all 3 cases new implants were inserted and were not accounted for the statistical analysis in this study. The prostheses in these 3 patients survived with the support of the remaining 3 implants until the re-loading of the fourth implant. At the time of loading the fourth implant, the prosthesis was adjusted. None of the replacement implants were lost and all remained stable during the follow-up of this study.

The average bone loss (standard deviation) relative to the implant platform was 1.7 mm (1.4 mm) at 1-year, 1.7 mm (0.9 mm) at 3 years, and 1.9 mm (1.1 mm) at 5 years. The bone loss frequencies are shown in Table 2.

Seven patients (30%) experienced fracture of the definitive prosthesis (Table 3) These problems were resolved by repairing the prostheses, adjusting the occlusion and manufacturing and use of an occlusal night-guard. Abutment screw loosening occurred in 2 patients. No further mechanical complications occurred.

Two implants in 2 patients (8.7%) showed peri-implant pathology including local bone defects around the implant, pocket formation, bleeding on probing, mucosa inflammation. Both patients received a rigorous hygiene maintenance program and the problem was

successfully resolved for 1 of the implants. The peri-implant complication in the other implant was resolved through a surgical approach.

## DISCUSSION

The results from this study indicate that the total edentulous rehabilitation through the use of computer guided surgery and the All-on-4 treatment concept is a predictable treatment. The overall 96.6% cumulative survival rate achieved after 5 years of follow-up compares favorably with other immediate loading protocols for the same indication.<sup>17,18</sup> Malo et al (2011)<sup>17,18</sup> reported cumulative survival rates of 98%, and 98.1% for the maxilla and mandible, respectively. Comparatively, van Steenberghe et al<sup>22</sup>, Malo et al<sup>21</sup>, Meloni et al<sup>27</sup>, Pomares<sup>28</sup>, Johansson et al<sup>29</sup> (in a multicenter study) and Polizzi and Cantoni<sup>38</sup> reported cumulative survival rates for computer guided surgery in edentulous jaws with immediate function between 97.3% and 100%. However, all these studies had a maximum 2.2 years in average of follow-up, which is considered short term, with exception of the Polizzi and Cantoni study that presented up to 5 years follow-up. On the other hand Sanna et al<sup>40</sup> and Komiyama et al<sup>35</sup> reported lower implant cumulative survival rates: Sanna et al reported 91.5% cumulative implant survival rate with a mean follow-up time of 2.2 years. Komiyama et al reported an even lower cumulative implant survival rate with 88.4% after an average 1 year of follow-up. The reasons for these differences may be explained by the higher proportion of smoking patients in the samples of these 2 studies compared to the other reports<sup>21,22,27-29</sup> and also by the lack of experience of the clinical team in immediate implant treatment and the learning curve reported by Komiyama et al<sup>35</sup> as major reasons for the high failure rate.

Taking into consideration the marginal bone loss after 5 years of follow-up, the present protocol with 1.9 mm compares favorably with other immediate loading protocols for the same indication using the flap approach<sup>17</sup> with reported bone loss of 1.95 mm. Similar results were presented by Meloni et al<sup>27</sup>, Johansson et al<sup>29</sup>, Komiyama et al<sup>36</sup>, and van Steenberghe

et al<sup>22</sup> that reported mean bone loss of 1.8 mm (after 18 months of follow-up), and between 0.3-1.3 mm (after 12 months of follow-up).<sup>22,29,33,34,36</sup> However, Sanna et al<sup>40</sup> reported significant differences between smokers and non-smokers concerning the marginal bone loss with flapless computer guided surgery: After an average follow-up time of 2.2 years, 2.6 mm and 1.2 mm marginal bone loss was reported for smokers and non-smokers respectively. Our study included 2 smokers and the results followed the same pattern, with a higher marginal bone loss after 3 and 5 years for these patients and a further implant failure in one of these patients. Furthermore, there were 2 implants with peri-implant pathology addressed through non-surgical and surgical therapies. Despite the therapies implemented avoided further bone loss in both implants (nevertheless reaching over 5 mm after 5 years) this result influenced the overall average in 0.1 mm (removing the implants from the overall marginal bone loss would have resulted in an average of 1.8 mm at 5 years).

The described protocol implements combination of computer guided surgery (minimally invasive, less chair time, reduced post-surgical period) and the All-on-4 treatment concept (total edentulous graftless solution in immediate function) without compromising the treatment outcome, and with a low level of complications.<sup>21</sup> The benefits of flapless surgery were reported by Fortin et al<sup>26</sup> with significant difference of pain measurements in patients undergoing flapless surgery compared to the flap approach: pain decreased faster, fewer patients reported pain and less painkillers were taken in the flapless group.

The biological complications noted were peri-implant pathologies present in 2 implants, which were resolved through the non-surgical and surgical approach, avoiding further bone loss in those implants, nevertheless it will be necessary to perform a close monitoring of these implants, as the probability for re-incidence of peri-implant pathology is increased. In the literature, comparable incidence of biological (inflammatory) complications were reported: van Steenberghe et al<sup>22</sup> reported 4 patients presenting signs of inflamed

gingiva or alveolar mucosa and 1 patient presented 1 marginal fistula who healed after 3 weeks; Pomares<sup>28</sup> reported that 3 patients had to be surgically debrided for peri-implant apical infection; Merli et al<sup>30</sup> reported no biological complications; Gillot et al<sup>32</sup> reported only 1 fistula in 1 implant and Johansson et al<sup>29</sup> reported gingival hyperplasia as the most frequently reported biological complication during the first year.

The high incidence of mechanical complications (30%) observed in our study was related to a higher than normal incidence of heavy bruxer patients (7.4% incidence in the population)<sup>41</sup> that in a previous report was considered a risk factor for mechanical complications when complete edentulous rehabilitations were performed.<sup>42</sup> Schneider et al<sup>37</sup> in a systematic review reported late prosthetic complications occurrence in only 12% of the patients (screw loosening, prosthesis fracture, occlusal material fracture, occlusal wear, supra-structural misfit, esthetic dissatisfaction and pressure sensitivity). Early prosthetic complications reported in this systematic review (misfit of abutment to bridge, extensive adjustments of occlusion, incomplete seating of the prosthesis due to bone interference, prosthesis loosening, speech problems and cheek biting) occurred in 18.8% of the patients. In our study the early prosthetic complications that occurred in the provisional bridges and that were solved in the final prosthesis seemed to have no negative impact on long-term outcomes, as supported by the results of marginal bone loss and implant survival. Despite these mechanical complications did not influence the survival outcome of both implant and prosthesis, they still demand a significant investment in terms of service, maintenance, costs and time for both patients and clinicians.

There are some anatomical and treatment planning limitations when rehabilitating a total edentulous patient through this concept. Malo et al<sup>21</sup> described that insufficient bone volume, presence of teeth that interfere with the planning of implant placement, insufficient mouth opening to accommodate surgical instrumentation (less than 50 mm) and need for

bone reduction can be contra-indications for patient treatment with this concept. However, when the patient meets these criteria, this procedure should be recommended for the rehabilitation of the totally edentulous jaws.

The limitations of this study include the small sample size, the involvement of a single center, and the lack of a control group. Future studies should focus on longer 10 year outcomes and on the influence that the potential impact of the presence or absence of keratinized mucosa on treatment outcome.

## **CONCLUSIONS**

Within the limitations of this study, it is possible to conclude that this treatment modality for completely edentulous jaws is safe and predictable with a high survival rates at patient and implant level and good long-term outcomes.



## REFERENCES

1. Brånemark PI, Adell R, Breine U, Hansson BO, Lindstrom J, Ohlsson A. Intra-osseous anchorage of dental prostheses. I. Experimental studies. *Scand J Plast Reconstr Surg* 1969; 3:81–100.
2. Adell R, Lekholm U, Rockler B, Brånemark PI. A 15-year study of osseointegrated implants in the treatment of the edentulous jaw. *Int J Oral Surg* 1981; 10:387–416.
3. Adell R, Eriksson B, Lekholm U, Brånemark PI, Jemt T. Long-term follow-up study of osseointegrated implants in the treatment of totally edentulous jaws. *Int J Oral Maxillofac Implants* 1990; 5:347–359.
4. Lindquist LW, Carlsson GE, Jemt T. A prospective 15-year follow-up study of mandibular fixed prostheses supported by osseointegrated implants. Clinical results and marginal bone loss. *Clin Oral Implants Res* 1996; 7:329–336.
5. Henry P, Rosenberg J. Single-stage surgery for rehabilitation of the edentulous mandible preliminary results. *Pract Periodont Aesthet Dent* 1994; 6:1–8.
6. Ericsson I, Randow K, Glantz PO, Lindhe J, Nilner K. Clinical and radiographical features of submerged and nonsubmerged titanium implants. *Clin Oral Implants Res* 1994; 5:185–189.
7. Becker W, Becker BE, Israelson H, et al. One-step surgical placement of Brånemark implants: a prospective multicenter clinical study. *Int J Oral Maxillofac Implants* 1997; 12:454–462.
8. Esposito M, Grusovin MG, Achille H, Coulthard P, Worthington HV. Interventions for replacing missing teeth: different times for loading dental implants. *Cochrane Database Syst Rev* 2009;1:CD003878.
9. Engquist B, Astrand P, Anzen B, Dahlgren S, Engquist E, Feldmann H, et al. Simplified methods of implant treatment in the edentulous lower jaw: a 3-year follow-up report

- of a controlled prospective study of one-stage versus two-stage surgery and early loading. *Clin Implant Dent Relat Res* 2005;7:95-104.
10. Wolfinger GJ, Balshi TJ, Rangert B. Immediate functional loading of Brånemark System implants in edentulous mandibles: Clinical report of the results of developmental and simplified protocols. *Int J Oral Maxillofac Implants* 2003;18:250–257.
  11. Engstrand P, Grondahl K, Ohnell LO, Nilsson P, Nannmark U, Brånemark PI. Prospective follow-up study of 95 patients with edentulous mandibles treated according to the Brånemark Novum concept. *Clin Implant Dent Relat Res* 2003;5:3–10.
  12. Chee W, Jivraj S. Efficiency of immediately loaded mandibular full-arch implant restorations. *Clin Implant Dent Relat Res* 2003; 5:52–56.
  13. Cooper LF, Rahman A, Moriarty J, Chafee N, Sacco D. Immediate mandibular rehabilitation with endosseous implants: simultaneous extraction, implant placement, and loading. *Int J Oral Maxillofac Implants* 2002; 17:517–525.
  14. Chow J, Hui E, Liu J, Li D, Wat P, Li W, et al. The Hong Kong bridge protocol. Immediate loading of mandibular Brånemark fixtures using a fixed provisional prosthesis: preliminary results. *Clin Implant Dent Relat Res* 2001;3:166–174.
  15. Ostman PO, Hellman M, Sennerby L. Direct implant loading in the edentulous maxilla using a bone density–adapted surgical protocol and primary implant stability criteria for inclusion. *Clin Implant Dent Relat Res* 2005; 7: S60-S69.
  16. Fortin Y, Sullivan RM, Rangert BR. The Marius implant bridge: surgical and prosthetic rehabilitation for the completely edentulous upper jaw with moderate to severe resorption: a 5-year retrospective clinical study. *Clin Implant Dent Relat Res* 2002;4:69–77.
  17. Malo P, Nobre M, Lopes A, Francischone C, Rigolizzo M. “All-on-4” Immediate-Function Concept for Completely Edentulous Maxillae: A Clinical Report on the Medium (3 Years) and Long-Term (5 Years) Outcomes. *Clin Implant Dent Relat Res* 2011 Oct 18.

18. Maló P, de Araújo Nobre M, Lopes A, Moss S, Molina G. A longitudinal Study of the survival of All-on-4 implants in the mandible with up to 10 years of follow-up. *J Am Dent Assoc* 2011; 142: 310-320.
19. Aparicio C, Perales P, Rangert B. Tilted implants as an alternative to maxillary sinus grafting: a clinical, radiologic, and Periotest study. *Clin Implant Dent Relat Res* 2001;3:39-49.
20. Krekmanov L, Kahn M, Rangert B, Lindstrom H. Tilting of posterior mandibular and maxillary implants of improved prosthesis support. *Int J Oral Maxillofac Implants* 2000;15:405-414.
21. Maló P, De Araújo Nobre M, Lopes A. The use of computer-guided flapless implant surgery and four implants placed in immediate function to support a fixed denture: Preliminary results after a mean follow-up period of thirteen months. *J Prosthet Dent* 2007; 97:S26-S34.
22. van Steenberghe D, Glauser R, Blombäck U, Andersson M, Schutyser F, Pettersson A, et al. A computed tomographic scan-derived customized surgical template and fixed prosthesis for flapless surgery and immediate loading of implants in fully edentulous maxillae: a prospective multicenter study. *Clin Implant Dent Relat Res* 2005; 7:S111-S120.
23. Balshi SF, Wolfinger GJ, Balshi TJ. A prospective study of immediate functional loading, following the Teeth in a Day protocol: a case series of 55 consecutive edentulous maxillas. *Clin Implant Dent Relat Res* 2005;7:24-31.
24. Balshi SF, Wolfinger GJ, Balshi TJ. Surgical planning and prosthesis construction using computer technology and medical imaging for immediate loading of implants in the pterygomaxillary region. *Int J Periodontics Restorative Dent* 2006;26:239-47.
25. Kupeyan HK, Shaffner M, Armstrong J. Definitive CAD/CAM-guided prosthesis for immediate loading of bone-grafted maxilla: a case report. *Clin Implant Dent Relat Res* 2006;8: 161-7.

26. Fortin T, Bosson JL, Isidori M, Blanchet E. Effect of flapless surgery on pain experienced in implant placement using an image-guided system. *Int J Oral Maxillofac Implants* 2006; 21:298–304.
27. Meloni SM, De Riu G, Pisano M, Cattina G, Tullio A. Implant treatment software planning and guided flapless surgery with immediate provisional prosthesis delivery in the fully edentulous maxilla. A retrospective analysis of 15 consecutively treated patients. *Eur J Oral Implantol* 2010;3:245-51.
28. Pomares C. A retrospective study of edentulous patients rehabilitated according to the 'all-on-four' or the 'all-on-six' immediate function concept using flapless computer-guided implant surgery. *Eur J Oral Implantol* 2010;3:155-63.
29. Johansson B, Friberg B, Nilson H. Digitally planned, immediately loaded dental implants with prefabricated prostheses in the reconstruction of edentulous maxillae: a 1-year prospective, multicenter study. *Clin Implant Dent Relat Res* 2009;11:194-200.
30. Merli M, Bernardelli F, Esposito M. Computer-guided flapless placement of immediately loaded dental implants in the edentulous maxilla: a pilot prospective case series. *Eur J Oral Implantol* 2008;1:61-9.
31. Balshi SF, Wolfinger GJ, Balshi TJ. Guided implant placement and immediate prosthesis delivery using traditional Brånemark System abutments: a pilot study of 23 patients. *Implant Dent* 2008;17:128-35.
32. Gillot L, Noharet R, Cannas B. Guided surgery and presurgical prosthesis: preliminary results of 33 fully edentulous maxillae treated in accordance with the NobelGuide protocol. *Clin Implant Dent Relat Res* 2010;12:e104-13. doi: 10.1111/j.1708-8208.2010.00236.x. Epub 2010 Apr 23.
33. Meloni SM, De Riu G, Pisano M, Massarelli O, Tullio A. Computer assisted dental rehabilitation in free flaps reconstructed jaws: one year follow-up of a prospective clinical study. *Br J Oral Maxillofac Surg* 2012;50:726-31.

34. Landázuri-Del Barrio RA, Cosyn J, De Paula WN, De Bruyn H, Marcantonio E Jr. A prospective study on implants installed with flapless-guided surgery using the all-on-four concept in the mandible. *Clin Oral Implants Res* 2013;24:428-33.
35. Komiyama A, Klinge B, Hultin M. Treatment outcome of immediately loaded implants installed in edentulous jaws following computer-assisted virtual treatment planning and flapless surgery. *Clin Oral Implants Res* 2008;19:677-85.
36. Komiyama A, Hultin M, Näsström K, Benchimol D, Klinge B. Soft tissue conditions and marginal bone changes around immediately loaded implants inserted in edentate jaws following computer guided treatment planning and flapless surgery: a  $\geq 1$ -year clinical follow-up study. *Clin Implant Dent Relat Res* 2012;14:157-69.
37. Schneider D, Marquardt P, Zwahlen M, Jung RE. A systematic review on the accuracy and the clinical outcome of computer-guided template-based implant dentistry. *Clin Oral Implants Res* 2009;20:S73-S86.
38. Polizzi G, Cantoni T. Five-year follow-up of immediate fixed restorations of maxillary implants inserted in both fresh extraction and healed sites using the NobelGuide™ system. *Clin Implant Dent Relat Res*. 2013 Jun 23. doi: 10.1111/cid.12102. [Epub ahead of print].
39. van Steenberghe D, Naert I, Andersson M, Brajnovic I, Van Cleynenbreugel J, Suetens P. A custom template and definitive prosthesis allowing immediate implant loading in the maxilla: a clinical report. *Int J Oral Maxillofac Implants* 2002; 17:663–670.
40. Sanna AM, Molly L, van Steenberghe D. Immediately loaded CAD-CAM manufactured fixed complete dentures using flapless implant placement procedures: a cohort study of consecutive patients. *J Prosthet Dent* 2007;97:331-9.
41. Maluly M, Andersen ML, Dal-Fabbro C, Garbuio S, Bittencourt L, de Siqueira JT, Tufik S. Polysomnographic study of the prevalence of sleep bruxism in a population sample. *J Dent Res* 2013;92:S97-S103.

42. Maló P, Nobre Md, Lopes A. The rehabilitation of completely edentulous maxillae with different degrees of resorption with four or more immediately loaded implants: a 5-year retrospective study and a new classification. *Eur J Oral Implantol* 2011;4:227-43.

#### FIGURES CAPTIONS

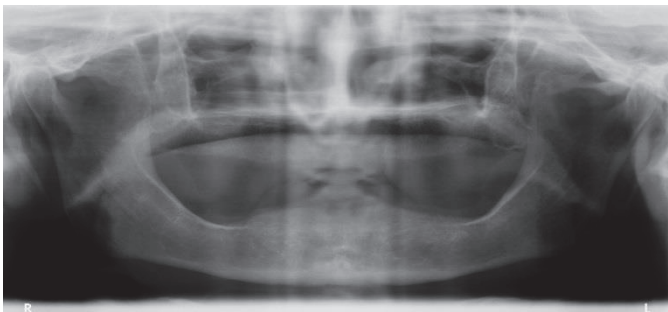


Fig. 1. Pre-operative orthopantomography.

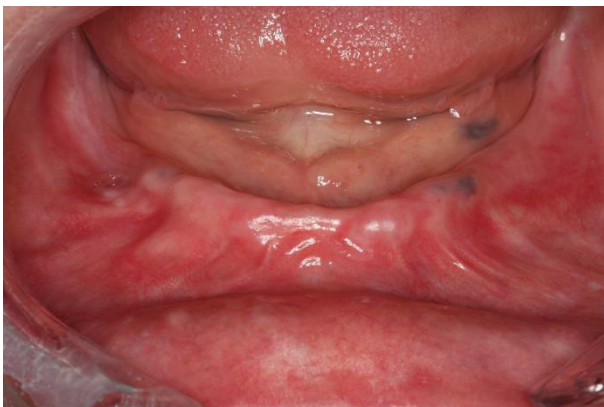

Fig. 2. Mandibular intra-oral pre-operative view.

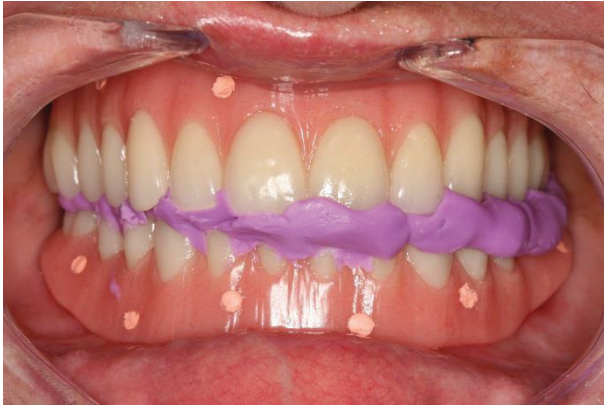

Fig. 3. Patient CBCT scan with removable prosthesis (radiographic guide) stabilized with radiographic index in maximum intercuspitation.

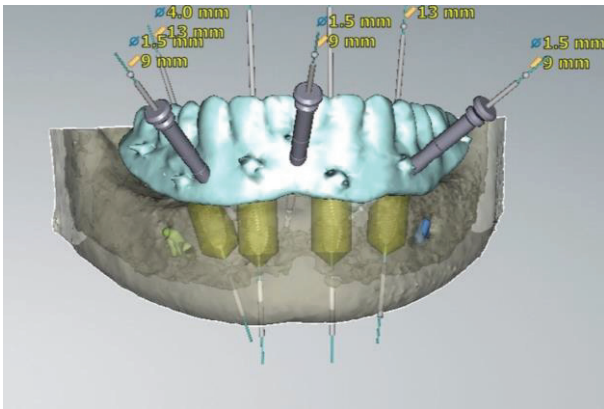


Fig. 4. 3D computer planning.

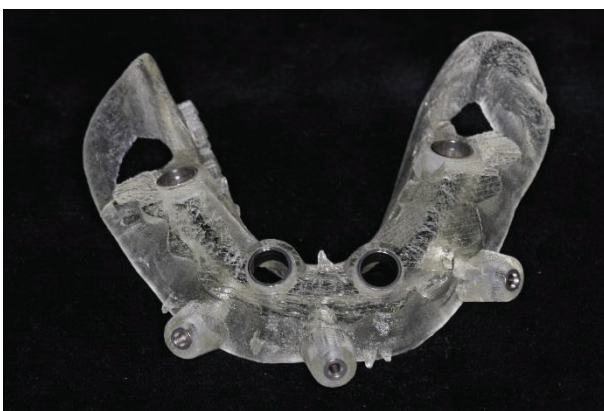

Fig. 5. Mandibular surgical template.

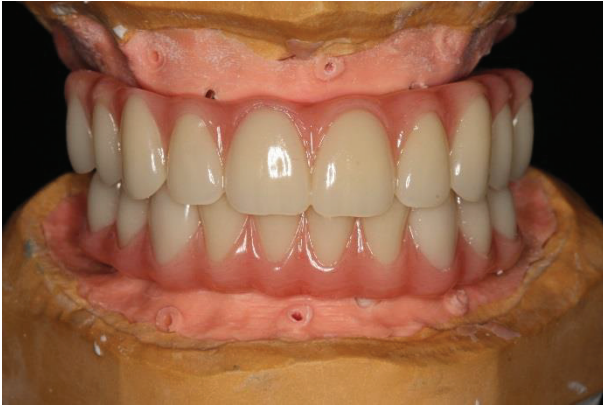

Fig. 6. Provisional all-acrylic fixed prosthesis in the articulator before surgery.

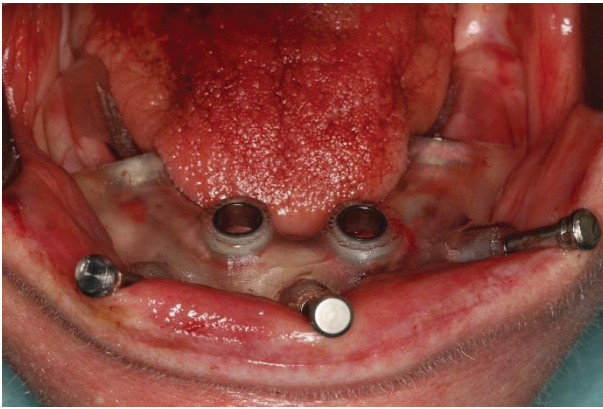


Fig. 7. Mandibular surgical template stabilized with anchor pins.

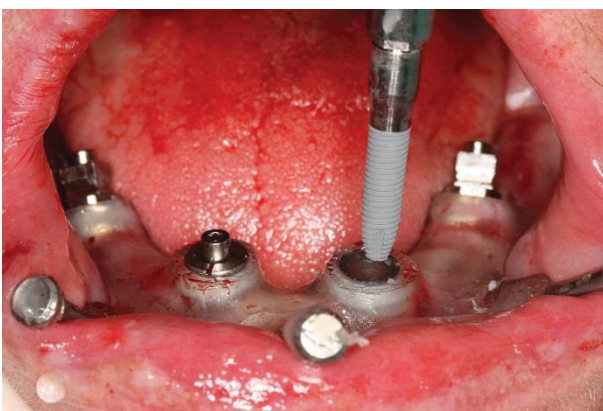


Fig. 8. Anterior implant placement.



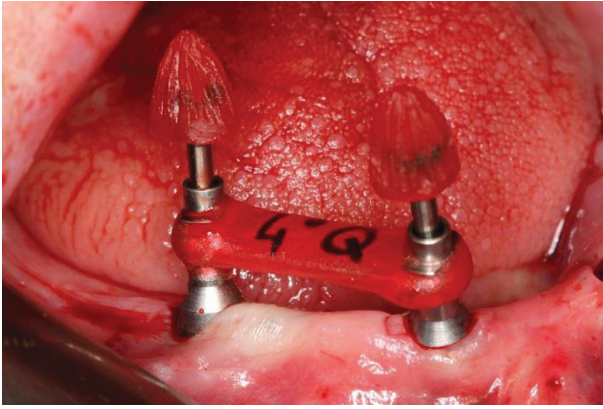


Fig. 9. 30° non-engaging angulated abutment jig.

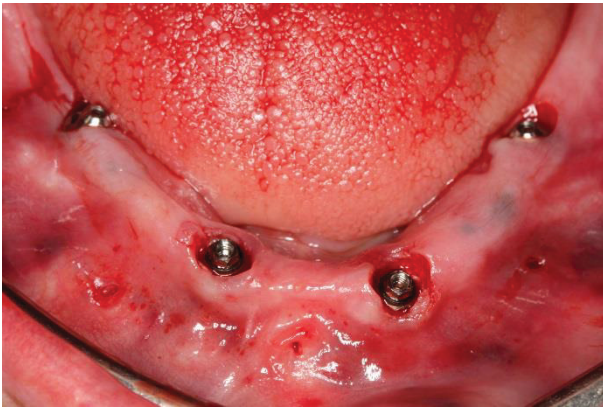


Fig. 10. Mandibular intraoral post-operative view.

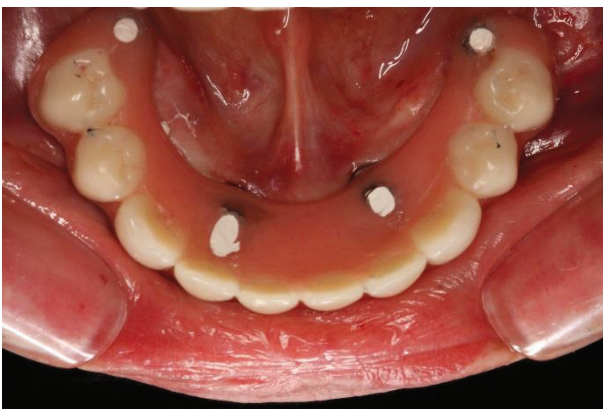

Fig. 11. Mandibular intraoral post-operative occlusal view with all-acrylic prosthesis.

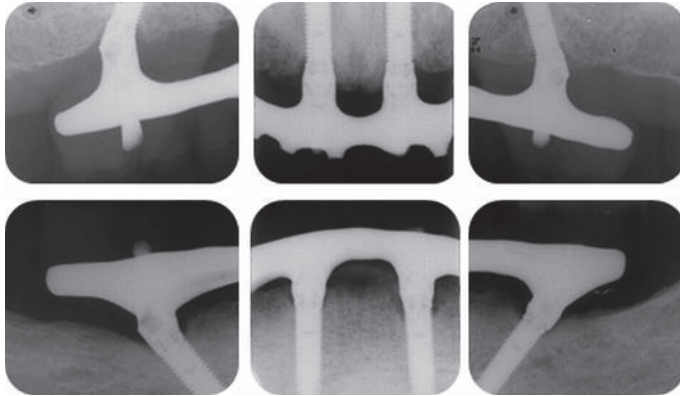


Fig. 12. Periapical maxilla and mandible radiographs with 5 years follow-up.

**TABLE 1 Cumulative Implant Survival Rate for Patients Rehabilitated Through the All-on-4 Treatment Concept Using Computer-Guided Flapless Surgical Approach**

Time	Total Number of Patients	Total Number of Implants	Implant Losses	Withdrawals	Not Yet Due	Survival Rate (%)	Cumulative Survival Rate (%)
0–6 months	23	92	2	4	0	97.8	97.8
6 months–1 year	22	86	0	0	0	100	97.8
1–2 years	22	86	0	4	0	100	97.8
2–3 years	21	82	0	0	0	100	97.8
3–4 years	21	82	1	0	0	98.8	96.6
4–5 years	20	81	0	0	4	100	96.6
5–6 years	20	77	0	0	77	100	96.6
6–7 years	7	26	0	0	51	100	96.6

**TABLE 2 Marginal Bone Remodeling at 1, 3, and 5 Years for Patients Rehabilitated Through the All-on-4 Treatment Concept Using Computer-Guided Flapless Surgical Approach**

	1 Year	3 Years	5 Years
Bone loss (mm), mean (SD)	1.7 (1.4)	1.7 (0.9)	1.9 (1.1)
Number of implants	64	66	63
Bone loss (mm), <i>n</i> (%)			
0	2 (3.1)	0 (0.0)	0 (0.0)
0.1 to 1.0	19 (29.7)	17 (25.8)	13 (20.6)
1.1 to 2.0	26 (40.6)	32 (48.5)	28 (44.4)
2.1 to 3.0	10 (15.6)	9 (13.6)	15 (23.8)
≥3.0	7 (10.9)	8 (12.1)	7 (11.1)

**TABLE 3 Mechanical Complications in Patients Rehabilitated Through the All-on-4 Treatment Concept Using Computer-Guided Flapless Surgical Approach**

Type of Complication	Number of Patients	Observations
Abutment screw loosening	2 (7.2%)	1 patient with implant-supported restoration as opposing dentition
Fractures	7 (30.4%)	6 patients heavy bruxers
Ceramic veneer	2 (8.7%)	2 patients heavy bruxers
Acrylic-resin crown	5 (21.7%)	4 patients heavy bruxers

### 9.1.3 - Estudio 3

Lopes A, Maló P, de Araújo Nobre M, Sánchez-Fernández E, Gravito I. **The NobelGuide® All-on-4® treatment concept for rehabilitation of edentulous jaws: a retrospective report on the 7-years clinical and 5-years radiographic outcomes.** Clin Implant Dent Relat Res. 2017 Apr;19(2):233-244. doi: 10.1111/cid.12456. Epub 2016 Oct 18. PubMed PMID: 27758069.

**The NobelGuide® All-on-4® treatment concept for rehabilitation of edentulous jaws: A retrospective report on the 7-years clinical and 5-years radiographic outcomes.**

Armando Lopes, DDS, MSc;<sup>a</sup> Paulo Maló, DDS, PhD <sup>a</sup>; Miguel de Araújo Nobre, RDH, MSc Epi;<sup>b</sup>  
Elena Sanchez-Fernández, MD, DDS, PhD<sup>c</sup>; Inês Gravito, DDS<sup>a</sup>

a Private practice, Department of Oral Surgery, Maló Clinic, Lisbon, Portugal

b Private practice, Research and Development, Maló Clinic, Lisbon, Portugal

c Oral Surgery and Implant Dentistry Department, School of Dentistry, University of Granada, Spain

Corresponding author:

Miguel de Araújo Nobre, RDH, MSc Epi

Maló Clinic, Avenida dos Combatentes, 43, 11th floor, 1600-042 Lisbon, Portugal

Telephone: +351 217 228 100; Fax: +351 217 266 965

e-mail: [mnobre@maloclinics.com](mailto:mnobre@maloclinics.com)

Conflicts of interest:

Armando Lopes: previous grant support and educational fees by Nobel Biocare Services AG;  
Paulo Maló is currently a consultant for Nobel Biocare; previous grant support and educational fees by Nobel Biocare Services AG

Miguel de Araújo Nobre: previous grant support by Nobel Biocare Services AG;

Elena Sanchez-Fernández: No conflict of interest;

Inês Gravito: previous grant support by Nobel Biocare Services AG.

Author Contributions:

-Armando Lopes: design of the work; interpretation of data for the work; drafting the paper or revising it critically; final approval of the version to be published; agreement to be accountable for all aspects of the work in ensuring that questions related to the accuracy or integrity of any parts of the work are appropriately investigated and resolved.

-Paulo Maló: conception of the work; interpretation of data for the work; drafting the paper or revising it critically; final approval of the version to be published; agreement to be accountable

for all aspects of the work in ensuring that questions related to the accuracy or integrity of any parts of the work are appropriately investigated and resolved.

-Miguel de Araújo Nobre: the acquisition, analysis, and interpretation of data for the work; drafting the paper or revising it critically; final approval of the version to be published; agreement to be accountable for all aspects of the work in ensuring that questions related to the accuracy or integrity of any parts of the work are appropriately investigated and resolved.

-Elena Sanchez-Fernández: design of the work; interpretation of data for the work; drafting the paper or revising it critically; final approval of the version to be published; agreement to be accountable for all aspects of the work in ensuring that questions related to the accuracy or integrity of any parts of the work are appropriately investigated and resolved.

-Inês Gravito: design of the work; interpretation of data for the work; drafting the paper or revising it critically; final approval of the version to be published; agreement to be accountable for all aspects of the work in ensuring that questions related to the accuracy or integrity of any parts of the work are appropriately investigated and resolved.

## **ABSTRACT**

**Background:** There is a necessity of studies documenting the long-term outcome of full-arch flapless rehabilitations.

**Purpose:** To evaluate the 7 years implant and prosthesis survival rate and 5-years marginal bone loss of full-arch fixed prosthetic rehabilitations supported by implants in immediate function with the All-on-4® treatment concept using a computer guided surgical protocol (NobelGuide®, Nobel Biocare).

**Materials and Methods:** This retrospective clinical study included 111 edentulous patients (n=53 bruxers; n=21 smokers; n=59 systemically compromised), rehabilitated between February 2005 and November 2010 with 532 implants with the All-on-4® treatment concept using NobelGuide®. Outcome measures were implant and prosthesis survival, marginal bone loss at 5-years and the incidence of mechanical and biological complications. Survival was calculated using life-table analysis. Inferential analysis was performed to compare the difference in marginal bone loss between axial and tilted implants.

**Results:** Sixteen patients were lost to follow-up. The implant cumulative survival rate was 94.5% at 7 years. Prosthetic survival was 97.8% (n=3 prosthetic failures). The average (standard deviation) marginal bone loss at 5 years was 1.3mm (1.06mm) overall, 1.27mm (1.02mm) for tilted implants and 1.33mm (1.1mm) for axial implants (p<0.001). Ninety-one patients experienced complications in the provisional prostheses (n=47 patients who were bruxers; n=25 patients with implant-supported rehabilitation as opposing dentition) ranging from prosthetic fracture (n=66 patients) to abutment or prosthetic screw loosening (n=74 patients). Thirty-three patients experienced complications in the definitive prostheses (all exclusive to patients who were bruxers or had implant-supported rehabilitations as opposing dentition) ranging from acrylic-resin

prosthetic/crown fracture (n=23 patients) to abutment or prosthetic screw loosening (n=10 patients). Twenty-five patients (22%) registered peri-implant pathology.

Conclusions: Within the limitations of this study, it is possible to conclude that this treatment modality for completely edentulous jaws is possible with high long-term survival outcomes. Bruxing and smoking habits had a negative impact on implant failure, mechanical and biological complications.

## INTRODUCTION

The rehabilitation of complete edentulism with a fixed implant supported prosthesis immediately after implant placement allows the replacement of the masticatory capability, phonetics, esthetics and comfort enabling the patients to return to their normal routine within a short period of time.<sup>1,2</sup>

Since the osseointegrated implant treatment was described in the 1960's by Brånemark<sup>3</sup> that recommended two-stage techniques and healing periods of 3 to 6 months, a significant number of research has focused on providing patients with a safe but also simpler and faster treatment – the one-stage surgical procedure - while still maintaining the excellent results of previous methods.<sup>2,4-6</sup> Since the beginning of the century, the use of one-stage surgical protocols with early and immediate implant function has proven to be a valid approach in full-arch edentulous rehabilitations with high survival rates in both maxilla and mandible.<sup>1,2,7-12</sup>

One of these immediate-function protocols is the All-on-4® treatment concept (Nobel Biocare, Göteborg, Sweden), a valid surgical technique, which involves the placement of 4 implants for the rehabilitation of completely edentulous jaws with a minimum bone volume and avoiding bone augmentation procedures. Provided the implants are placed strategically - two posterior implants tilted up to 45° and 2 anterior axial implants - and they are well anchored (achieving a high primary stability of at least 30Ncm), the treatment success rate is high (98% for the maxilla and 98.1% for the mandible after 5 to 10 years of follow-up).<sup>11,12</sup>

In 2002 the concept of software planning and surgically guided techniques combined with immediate loading was clinically introduced.<sup>13</sup> These early treatments evolved to flapless computer-guided implant surgery and one of these systems is the Nobel Guide™ concept (Nobel Biocare).

Using a surgical planning software (NobelGuide; Nobel Biocare) with DICOM files from computed tomography (CT) scans or cone beam CT (CBCT), data can be converted into three dimensional (3-D) images allowing for the virtual accurate planning of the exact position and direction of the implants. A surgical template and fixed acrylic prosthesis are fabricated, ensuring transfer precision from the virtual to the planned prostheses. Clinically the implants are placed through the surgical template and immediately after the flapless surgery, the immediate prosthesis are delivered achieving rehabilitation with the same level of success as in flap surgery. These aspects of minimally invasive, simplified and more predictive surgery, along with treatment time reduction and less postsurgical discomfort are beneficial to the patient.<sup>14-17</sup>

Several clinical reports have well documented computer-guided flapless implant surgery and immediate loading in edentulous ridges, in follow-ups up to 3 years, and have generally reported predictable results with high survival rates.<sup>14,15,18-21</sup> Nonetheless studies on clinical performance, prosthetic complications and medium and long term follow-ups are still limited. Polizzi et al<sup>22</sup> and Lopes et al<sup>2</sup> reported an implant survival rate of 97.3% and 96.6%, respectively, at 5 years of follow-up using the NobelGuide™ system. Schneider and colleagues<sup>23</sup> performed a systematic review on the accuracy and the clinical outcome of computer-guided implant dentistry presenting survival rates of 91% to 100%.

The aim of this study was to evaluate the 7-years implant and prosthesis survival rate and 5-years marginal bone loss of full-arch fixed prosthetic rehabilitations supported by implants in immediate function with the All-on-4 treatment concept using a computer-guided surgical protocol (NobelGuide®, Nobel Biocare).

## MATERIAL AND METHODS

This retrospective clinical study was performed in a private practice (Malo Clinic Lisbon, Portugal). The patients were rehabilitated between February 2005 and November 2010. This study was approved by an independent ethical committee (Ethical Committee for Health, authorization no. 001/2015). This manuscript was written according to the Strengthening the Reporting of Observational Studies in epidemiology (STROBE) guidelines.<sup>24</sup> One-hundred-eleven full-arch edentulous patients (68 females and 43 males) with an average age (standard deviation) of 60.9 years (9.67) were consecutively included and treated in a private practice (Malo Clinic, Lisbon, Portugal). The patients who met the inclusion criteria were identified from the medical records and the digital image software.

### Inclusion and exclusion criteria

Inclusion criteria were patients submitted to rehabilitation with full-arch fixed prosthesis supported by implants in immediate function inserted through the All-on-4 concept with NobelGuide protocol. Patients were excluded from this study if they presented criteria considered to be contraindicated for full-arch implant surgery such as insufficient bone volume, active radiotherapy or active chemotherapy, or criteria that disallowed guided surgery such as remaining teeth that could interfere with implant placement, insufficient mouth opening to accommodate surgical instruments (at least 50 mm), or whenever bone reduction was needed due to high smile line in the maxilla, irregular bone crest, or thin bone crest.<sup>14</sup>

### Surgical, prosthetic and maintenance protocols

The implants positions were similar (using the flap procedure as reference)<sup>11,12</sup> and the immediate prostheses were manufactured prior to implant surgery (NobelGuide®, Nobel Biocare).<sup>13</sup>



Pre-surgical intra-oral clinical observations, panoramic radiographs and CT/CBCT scan were performed for all cases (Fig. 1 and 2). The anatomical inclusion criterion were: residual ridge crest of at least 4 mm wide, buccolingually and greater than 8 mm high in the interforamina area for the mandible and residual ridge crest with enough width to insert a 4.0 mm diameter implant, and greater than 10 mm high from canine to canine in the edentulous maxilla. In situations of a residual crest with 4 mm of width, a bone expansion was performed in order to insert the 4.0mm diameter implants, taking advantage of the characteristics of the implants used (NobelSpeedy, Nobel Biocare AB, Gothenburg, Sweden).

A removable prosthesis was prepared to be used as radiographic guide before CT/CBCT scan. Whenever adequate the previously existing removable prosthesis was used or, if not, a newly removable prosthesis was fabricated. Three palatal and 6 buccal holes 1 mm deep and 1.5 mm wide were made at different levels and filled with a radiopaque marker (gutta-percha; SDI, Bayswater, Victoria, Australia). A silicone (Zhermack Spa) interocclusal record was made to stabilize the bite (radiographic index).

The patients were scanned first with the removable prosthesis (radiographic guide) in the mouth stabilized with the radiographic index in maximum intercuspitation (Fig. 3) and a second scan was performed on the prosthesis alone with the same orientation as in the mouth - double scan technique.<sup>14</sup> The CT/CBCT scan DICOM files were inserted in a software planning program (NobelGuide; Nobel Biocare) (Fig. 4), and converted into 3D computer images that allowed to plan virtually the exact implants positions. A surgical template was then fabricated through this virtual planning<sup>14</sup> (Fig. 5).

The surgical template was used in the laboratory process to create a working cast. The cast was articulated with the radiographic guide and radiographic index and the removable prosthesis was converted into an all-acrylic resin fixed complete bridge (Fig. 6).

The surgical procedures for both jaws were performed under local anesthesia and a specific medication protocol previously described<sup>14</sup> was given to all patients. The surgical template was stabilized in the patient's mouth with anchor pins (Nobel Biocare) (Fig. 7) after using a surgical index fit to the opposing arch and flapless implant surgery was performed, following the manufacturer's instructions (NobelGuide) (Fig. 8). Anterior abutments (straight or 17° Multi-unit Abutments; Nobel Biocare) were placed after the surgical template was removed, followed by the posterior abutments (30° Multi-unit Abutment Non-Engaging, Nobel Biocare), using a custom jig manufactured in the laboratory (Fig. 9). Immediate function was achieved by delivering the pre-fabricated fixed prosthesis immediately and when needed occlusion adjustments were performed (Fig. 10 and 11).

The patients were enrolled in an implant maintenance program and instructed to stay on a soft diet for 2 months. After 4 months, if the implants were judged stable, the patient had the option of replacing the fixed acrylic resin prosthesis with a metal-acrylic resin with a titanium framework (Procera<sup>®</sup> framework, Nobel Biocare) and acrylic resin prosthetic teeth (Heraeus-Kulzer GmbH); or metal-ceramic prosthesis with titanium framework and all-ceramic Zirconia crowns (Procera titanium framework, Procera crowns and NobelRondo Ceramics; Nobel Biocare AB).

#### Primary and secondary outcome measures

Primary outcome measures were implant and prosthetic survival. Implant survival was based on function and determined by fulfillment of the following criteria: clinical stability, patient reported function without any discomfort; absence of radiolucent areas around the implants. To assess implant stability, prostheses were removed and implants individually and manually evaluated at each maintenance appointment every 6 months. Prosthetic survival was based on function, with prosthesis removal classified as failure.

Secondary outcome measures were marginal bone loss for axial and tilted implants, and the incidence of biological and mechanical complications.

Periapical radiographs were made at implant insertion and 5- years of follow-up. All patients were evaluated clinically and radiographically per protocol at the specific time points. A conventional radiograph holder (Super-bite; Hawe Neos, Bioggio, Switzerland) was used, and its position was manually adjusted for an estimated orthognathic position of the film. An outcome assessor examined all implant radiographs. Each periapical radiograph was scanned at 300 dpi with a scanner (HP Scanjet 4890, HP Portugal, Paço de Arcos, Portugal), and the marginal bone level was assessed with image analysis software (Image J version 1.40g for Windows, National Institutes of Health, USA). The reference point for reading was the implant platform (the horizontal interface between the implant and the abutment), and marginal bone loss was defined as the difference in marginal bone level relative to the time of surgery. The radiographs were accepted or rejected for evaluation based on the clarity of the implant threads; a clear thread guarantees both sharpness and an orthogonal direction of the radiographic beam towards the implant axis.

The biological complications evaluated were suppuration, fistulae formation, peri-implant pathology (including local bone defects around the implant, pocket formation, bleeding on probing, and mucosal inflammation); while the mechanical complications evaluated were fracture or loosening of any prosthetic components.

#### Statistical analysis

Survival was calculated using life table analysis (actuarial method) and using the implant and prosthesis as unit of analysis. Descriptive statistics were computed for the variables of interest (marginal bone loss and incidence of biological and mechanical complications). Inferential analysis (Wilcoxon Signed Ranks test) was used to evaluate the difference in marginal bone

loss between axial and tilted implants. The level of significance was set at 5%. The data was analyzed using the software SPSS for Windows (IBM SPSS, New York, USA) version 17.

## **RESULTS**

### Patients and implants

A total of 111 patients treated with 133 full-arch fixed dental prosthesis supported by 532 implants (NobelSpeedy® groovy; Nobel Biocare) were included and evaluated during the follow-up of this study.

A total of 16 patients (14.5%) with 64 implants (12%) were lost to follow-up. One patient (with 8 implants) deceased after 9 months due to unrelated caused to the implant treatment and 15 patients became unreachable: 4 patients and 16 implants (4 implants each patient) in the first year of follow-up, 2 patients and 8 implants (4 implants each patient) between the second and third year of follow-up, 2 patients and 8 implants (4 implants each patient) between the third and fourth year of follow-up, one patient with 4 implants between the fourth and fifth year of follow-up, 3 patients and 12 implants (4 implants each patient) between the fifth and sixth year of follow-up, and 2 patients and 8 implants (4 implants each patient) between the sixth and seventh year of follow-up. The patients were included in the implant and prosthetic survival analysis.

Fifty-nine patients presented with co-morbidities including the following medical conditions: 44 patients with cardiovascular condition, 11 patients with history of oncological condition, 10 patients with Diabetes, 5 patients with Rheumatologic conditions, 3 patients with Hepatitis, 1 patient with neurological condition, 1 patient HIV positive taking medication. Fourteen patients presented more than one co-morbidity. Twenty-one patients (17.2%) were smokers. Fifty-three patients (47.7%) were bruxers.

### Primary outcome measures

A total of 28 implants failed in 14 patients (17 in the maxillae, 11 in the mandible) giving a cumulative implant survival rate of 94.5% at 7 years of follow-up (Table 1, Figure 12). The patients' characteristics, potential risk indicators for implant failure, remedies and outcomes are displayed in table 2. Patients that registered implant failures (14/112) presented a higher prevalence of bruxing (n=8/14 patients) or smoking habits (6/14 patients).

Prosthetic failure was observed in 3 patients (one prosthesis in each patient), rendering a 97.8% survival rate at prosthetic level.

### Secondary outcome measures

The frequencies and distribution of marginal bone loss at 5 years is illustrated on table 3 and figure 13. The average (standard deviation) marginal bone loss was 1.30 mm (1.06 mm) at 5 years, with 1.27 mm (1.02 mm) for tilted implants and 1.33 mm (1.10 mm) for axial implants ( $p < 0.001$ ).

Ninety-one patients (81.3%) experienced mechanical complications in the provisional prostheses: Sixty-six patients (58.9%) experienced a fracture of the provisional prosthesis, 67 patients (59.8%) presented abutment loosening, 7 patients (6.3%) presented prosthetic screw loosening (0.9%); 49 patients presented more than one mechanical complication. Forty-seven of these patients (52%) were bruxers diagnosed previously to the rehabilitation and 25 (28%) patients (non-bruxers) had an implant-supported rehabilitation as opposing dentition. These problems were resolved by repairing the prostheses, retightening the abutments and prosthetic screws, adjusting the occlusion, and reinforcing the importance for the use of an occlusal nightguard (n=43 patients previously diagnosed as heavy bruxers). No further mechanical complications occurred.

Thirty-three patients (29.7%) presented mechanical complications in the definitive prostheses: Twenty-three patients (20.7%) experienced a fracture of the definitive prosthesis (acrylic resin teeth/prosthesis), eight patients (7.2%) presented abutment loosening, one patient (0.9%) presented abutment fracture, one patient presented prosthetic screw fracture

and prosthetic screw loosening (0.9%). Eighteen of these patients (55%) were bruxers diagnosed previously to the rehabilitation and the remaining 15 (45%) patients (non-bruxers) had an implant-supported rehabilitation as opposing dentition. These problems were resolved by repairing the prostheses, replacing the fractured abutments and prosthetic screws, retightening the abutments and prosthetic screws, adjusting the occlusion, manufacturing (n=15 patients) and reinforcing the importance for the use of an occlusal nightguard (n=18 patients previously diagnosed as heavy bruxers). No further mechanical complications occurred.

Thirty-four patients (30.6%) with 64 implants (12%) registered biological complications: Five patients (4.5%) and 9 implants (1.7%) presented soft tissue inflammation; 7 patients (6.3%) and 10 implants (1.8%) presented implant infections. From these patients, all situations were resolved through non-surgical interventions (scaling, antibacterial application and reinforcing the importance of an efficient oral hygiene) except for one patient with 2 implants that lost both implants. Twenty five patients (22.5%) registered peri-implant pathology, including local bone defects around the implant, pocket formation, bleeding on probing, and mucosa inflammation. These episodes occurred in 19 bruxers (76%) and 11 smokers (44%). The incidences were solved through non-surgical intervention (n=13 patients; 21 implants), through surgical intervention consisting of flap reflection, mechanical cleansing and decontamination of the implant surface with 0.2% chlorhexidine, removal of granulation tissue (n= 3 patients, 4 implants) and was not resolved for 11 patients (19 implants) with 2 patients losing 4 implants and 15 implants remaining in function. Three patients with 8 implants experienced both outcomes (n=4 implants resolved versus 4 implants non-resolved). No further biological complications occurred.

## DISCUSSION

The results of the present study indicate that full-arch prosthetic rehabilitation through the All-on-4 concept using computer guided surgery is effective in the long-term outcome in a sample with a high percentage of patients who were bruxers or present systemic conditions. The number of studies reporting the long-term outcome of full-arch rehabilitations supported by immediate function implants inserted through flapless surgical protocols is scarce. The current study, with an overall 94.5% implant cumulative survival rate achieved after 7 years of follow-up, together with the 1.30 mm average marginal bone loss at 5 years compares favorably with another study using a flapless surgical approach: Polizzi and Cantoni,<sup>22</sup> in a study evaluating the outcome of 27 patients treated (n=19 patients with full-arch rehabilitations) with immediate fixed restorations of maxillary implants inserted in both fresh extraction sockets and healed sites using the NobelGuide system reported a 97.3% survival rate and an average marginal bone loss of 1.39 mm at 4-5 years.

Taking into consideration the marginal bone loss after 5 years of follow-up, the present study registered a significant difference between axial and tilted implants. Despite the statistical significant difference, the 0.06 mm difference during five years was considered negligible from a clinical significance point of view.

The descriptive analysis of the present study pointed to a possible deleterious influence of bruxing habits and smoking habits on the long term outcome, with patients that registered implant failures presenting a high prevalence of bruxing or smoking habits. Despite the real effect of bruxing habits on the osseointegration and survival of dental implants is judged to be still not well established, a risk ratio of 2.93<sup>25</sup> and an odds ratio of 2.71<sup>26</sup> were previously reported for bruxing patients. Furthermore, patients with bruxing habits registered a high incidence of mechanical complications in both the provisional and definitive restorations and in the incidence of biological complications. This trend was registered in

previous studies: a recent meta-analysis suggested bruxism as a contributing factor causing the occurrence of dental implant technical/biological complications while playing a role in dental implant failure.<sup>27</sup> Bruxing habits impact implant-supported rehabilitations far beyond implant failure rates, as mechanical complications constitute a source of frustration demanding a significant investment in terms of service, maintenance, costs and time for both patients and clinicians. Additionally, the treatment of bruxism should be taken in consideration, as the nightguard that is usually indicated as primary option, may not be enough to prevent mechanical complications. This premise is based on the etiology of bruxism that is considered to be multifactorial.<sup>28</sup> A previous review reported that bruxism is mainly regulated centrally, with factors such as smoking, alcohol, drugs, diseases and trauma as possible aetiological agents of bruxism,<sup>28</sup> deeming a much more in depth and multidisciplinary approach for the treatment of bruxism. On the other hand, smoking habits constitute a risk factor for implant failure with a high impact on implant failure rates: A recent meta-analysis<sup>29</sup> reported a risk ratio of 2.01 in dental implant failure rates for smokers, together with a higher risk of postoperative infections as well as marginal bone loss. Given the descriptive nature of the statistical analysis in the present study, these associations should be further investigated using multivariable analysis.

The present report describes the long term outcome of a protocol implementing combination of computer guided surgery (minimally invasive, less chair time, reduced post-surgical period) and the All-on-4 treatment concept (total edentulous graftless solution in immediate function). The benefits of flapless surgery include a lower pain perceived by the patients as reported previously, with patients undergoing flapless surgery registering lower pain scores and less painkillers intake when compared to the flap approach.<sup>30</sup>

Nevertheless, there are limitations to consider when implementing this flapless implant protocol: Anatomically, insufficient bone volume, presence of teeth that interfere with



the planning of implant placement, insufficient mouth opening to accommodate surgical instrumentation (less than 50 mm) and need for bone reduction can be contra-indications for this protocol.<sup>14</sup> Furthermore, it is important to assure a high accuracy between the three-dimensional planning and the clinical setting: A previous review of the literature suggested substantial deviations in three-dimensional directions found between virtual planning and actually obtained implant position.<sup>31</sup> Nevertheless, a prospective radiological study evaluating the overall derivation in a clinical treatment setting concluded that template-guided implantation ensured a reliable transfer of preoperative computer-assisted planning into surgical practice, with all measured maximum deviations within the safety margins recommended by the planning software.<sup>32</sup> This may imply a dependence of the technique from the clinical experience of the rehabilitation team, with a corresponding learning curve effect.<sup>32</sup>

The limitations of this study include the involvement of a single center, the lack of a control group, and the lack of multivariable analysis; while the strengths rely on the low lost to follow-up date. Future studies should investigate the impact of potential risk factors such as bruxing and smoking habits on long term survival and marginal bone loss controlling for the presence of other potential risk factors or confounders.

## **CONCLUSIONS**

Within the limitations of this study, it is possible to conclude that full-arch prosthetic rehabilitation through the All-on-4 concept using computer guided surgery (NobelGuide) is viable with high long-term survival outcomes.

## BIBLIOGRAPHY

1. Meloni S, de Riu G, Pisano M, Cattina G, Tullio A. Implant treatment software planning and guided flapless surgery with immediate provisional prosthesis delivery in the fully edentulous maxilla. A retrospective analysis of 15 consecutively treated patients. *Eur J Oral Implantol* 2010; 3:245-251.
2. Lopes A, Maló P, de Araújo Nobre M, Sanchez-Fernández E. The NobelGuide® All-on-4® Treatment Concept for the Rehabilitation of Edentulous Jaws: A Prospective Report on Medium and Long-Term Outcomes. *Clin Implant Dent Relat Res* 2014;1-11.
3. Brånemark PI, Adell R, Breine U, Hanson BO, Lindstrom J, Ohlsson A. Intra-osseous Anchorage of dental prostheses. I. Experimental studies. *Scand J Plast Reconstr Surg* 1969; 3:81-100.
4. Henry P, Rosenberg J. Single-stage surgery for rehabilitation of the edentulous mandible preliminary results. *Pract Periodontics Aesthet Dent* 1994; 6:1–8.
5. Becker W, Becker BE, Israelson H, et al. One-step surgical placement of Brånemark implants: a prospective multicentre clinical study. *Int J Oral Maxillofac Implants* 1997; 12:454-462.
6. Esposito M, Grusovin MG, Achille H, Coulthard P, Worthington HV. Interventions for replacing missing teeth: different times for loading dental implants. *Cochrane Data-bas Syst Ver* 2009; (1):CD003878.
7. Chee W, Jivraj S. Efficiency of immediately loaded mandibular full-arch implant restorations. *Clin Implant Dent Relat Res* 2003; 5:52-56.
8. Cooper LF, Rahman A, Moriarty J, Chafee N, Sacco D. Immediate mandibular rehabilitation with endosseous implants: simultaneous extraction, implant placement, and loading. *Int J Oral Maxillofac Implants* 2002; 17:517-525.
9. Ostman PO, Hellman M, Sennerby L. Direct implant loading in the edentulous maxilla using a bone density-adapted surgical protocol and primary implant stability criteria for inclusion. *Clin Implant Dent Relat Res* 2005; 7:S60-S69.
10. Fortin Y, Sullivan RM, Rangert BR. The Marius implant bridge: surgical and prosthetic rehabilitation for the completely edentulous upper jaw with moderate to severe resorption: a 5-year retrospective clinical study. *Clin Implant Dent Relat Res* 2002; 4:69-77.
11. Malo P, Nobre M, Lopes A, Francischone C, Rigolizzo M. "All-on-4" immediate-function concept for completely edentulous maxillae: a clinical report on the medium (3 years) and long-term (5 years) outcomes. *Clin Implant Dent Relat Res* 2012; 14: e139-50. doi: 10.1111/j.1708-8208.2011.00395.x.

12. Maló P, de Araújo Nobre M, Lopes A, Moss S, Molina G. A longitudinal study of the survival of All-on-4 implants in the mandible with 10 years of follow-up. *J Am Dent Assoc* 2011; 142:310-320.
13. van Steeberghe D, Naert I, Andersson M, Brajnovic I et al. A custom template and definitive prosthesis allowing immediate implant loading in the maxilla: a clinical report. *Int J Oral Maxillofac Implants* 2002; 17:663-670.
14. Maló P, de Araújo Nobre M, Lopes A. The use of computer-guided flapless implant surgery and four implants placed in immediate function to support a fixed denture: preliminary results after a mean follow-up period of thirteen months. *J Prosthet Dent* 2007; 97:S26-S34.
15. van Steenberghe D, Glauser R, Blombäck U, et al. A computed tomographic scan-derived customized surgical template and fixed prosthesis for flapless surgery and immediate loading of implants in fully edentulous maxillae: a prospective multicenter study. *Clin Implant Dent Relat Res* 2005; 7:S111-S120.
16. Fortin T, Blosson JL, Isidori M, Blanchet E. Effects of flapless surgery on pain experienced in implant placement using an image-guided system. *Int J Oral Maxillofac Implants* 2006; 21:298-304.
17. Hultin M, Svensson KG, Trulsson M. Clinical advantages of computer-guided implant placement: A systematic review. *Clin. Oral Implants Res.* 23 (Suppl. 6), 2012, 124–135 doi: 10.1111/j.1600-0501.2012.02545.x
18. Meloni SM, De Riu G, Pisano M, Cattina G, Tullio A. Implant treatment software planning and guided flapless surgery with immediate provisional prosthesis delivery in the fully edentulous maxilla. A retrospective analysis of 15 consecutively treated patients. *Eur J Oral Implantol* 2010; 3:245-251.
19. Johansson B, Friberg B, Nilson H. Digitally planned, immediately loaded dental implants with prefabricated prostheses in the reconstruction of edentulous maxillae: a 1-year prospective, multicenter study. *Clin Implant Dent Relat Res* 2009; 11:194-200.
20. Meloni SM, De Rio G, Pisano M, Massarelli O, Tullio A. Computer assisted dental rehabilitation in free flaps reconstructed jaws: one year follow-up of a prospective clinical study. *Br J Oral Maxillofac Surg* 2012; 50:726-731.
21. Landázuri-Del Barrio RA, Cosyn J, De Paula WN, De Bruyn H, Marcantonio E Jr. A prospective study on implants installed with flapless-guided surgery using the all-on-4 concept in the mandible. *Clin Oral Implants Res* 2013; 24:428-433.
22. Polizzi G, Cantoni T. Five-year follow-up of immediate fixed restorations of maxillary implants inserted in both fresh extraction and healed sites using the NobelGuide™ system. *Clin Implant Dent Relat Res* 2013; doi: 10.1111/cid.12102.

23. Schneider D, Marquardt P, Zwahlen M, Jung RE. A systematic review on the accuracy and the clinical outcome of computer-guided template-based implant dentistry. *Clin Oral Implants Res* 2009; 20:S73-S86.
24. von Elm E, Altman DG, Egger M, et al. The Strengthening the Reporting of Observational Studies in Epidemiology (STROBE) statement: guidelines for reporting observational studies. *Epidemiology* 2007; 18:800–804.
25. Chrcanovic BR, Albrektsson T, Wennerberg A. Bruxism and Dental Implants: A Meta-Analysis. *Implant Dent* 2015;24:505-16. doi: 10.1097/ID.0000000000000298.
26. Chrcanovic BR, Kisch J, Albrektsson T, Wennerberg A. Bruxism and dental implant treatment complications: a retrospective comparative study of 98 bruxer patients and a matched group. *Clin Oral Implants Res* 2016 Mar 23. doi: 10.1111/clr.12844. [Epub ahead of print].
27. Zhou Zhou Y, Gao J, Luo L, Wang Y. Does Bruxism Contribute to Dental Implant Failure? A Systematic Review and Meta-Analysis. *Clin Implant Dent Relat Res* 2016;18:410-20. doi: 10.1111/cid.12300. Epub 2015 Mar 2.
28. Lobbezzoo F, Naeije M. Bruxism is mainly regulated centrally, not peripherally. *J Oral Rehabil* 2001;28:1085-1091.
29. Keenan JR, Veitz-Keenan A. The impact of smoking on failure rates, postoperative infection and marginal bone loss of dental implants. *Evid Based Dent* 2016;17:4-5. doi: 10.1038/sj.ebd.6401144.
30. Bertossi D, Gerosa R, Schembri E, Zanotti G, Rossini N, Colletti G, Rossetto A, Chiarini L, Nocini PF. NobelGuide™ influence in the perception of postoperative pain. *Minerva Stomatol* 2013 Aug 1. [Epub ahead of print]
31. D'haese J, Van De Velde T, Komiyama A, Hultin M, De Bruyn H. Accuracy and complications using computer-designed stereolithographic surgical guides for oral rehabilitation by means of dental implants: a review of the literature. *Clin Implant Dent Relat Res*. 2012 Jun;14(3):321-35. doi:10.1111/j.1708-8208.2010.00275.x. Epub 2010 May 11.
32. Vasak C, Watzak G, Gahleitner A, Strbac G, Schemper M, Zechner W. Computed tomography-based evaluation of template (NobelGuide™)-guided implant positions: a prospective radiological study. *Clin Oral Implants Res*. 2011 Oct;22(10):1157-63.doi: 10.1111/j.1600-0501.2010.02070.x. Epub 2011 Jan 18.

## TABLES

Table 1. Cumulative implant survival rate for patients rehabilitated through the All-on-4 treatment concept using computer guided flapless surgical approach.

Time	Total number of patients	Total Number implants	Implant Losses	Lost to follow-up	Not Yet due	Survival Rate	CSR %
Loading	22	532	19	28	0	96.3	96.3
1 year	22	485	3	0	0	99.4	95.7
2 years	21	482	2	8	0	99.6	95.3
3 years	21	472	4	8	0	99.1	94.5
4 years	20	460	0	4	13	100	94.5
5 years	20	443	0	16	53	100	94.5
6 years	7	374	0	16	42	100	94.5
7 years	7	316	0	0	0	100	94.5

CSR%: Cumulative Survival Rate

Table 2. Patients' characteristics with failed implants and corresponding outcomes.

Patient	Age	Gender	Implant position	Follow-up (months)	Comorbidities	Outcome*
1	55	Male	15	45	None	Prosthesis was kept in function with 3 implants for 6 months and a new implant was inserted.
2	50	Female	32,42	6	Smoker	Implants failed to integrate. Prosthesis was kept in function with 2 implants for 6 months and 2 new implants were inserted. One of the new implants failed and final prosthesis was supported by 3 implants.
3	60	Male	22	4	Bruxer	Implant failed to integrate. Prosthesis was kept in function with 3 implants for 6 months and a new implant was inserted.
4	76	Male	25	5	Cardiovascular condition	Implant failed to integrate. Prosthesis was kept in function with 3 implants for 6 months and a new implant was inserted.
5	63	Male	32,35,45	4,6,4	Bruxer	Implants failed to integrate. Prosthesis was removed from function and 3 new implants were inserted 6 months later. Two of the new implants failed and a fourth implant was inserted. Final prosthesis was supported by 3 implants.
6	48	Female	32,42,45	32,32,38	Bruxer, smoker	Implants presenting severe bone loss and suppuration were removed. A new implant was inserted (position 31), the prosthesis was kept in function supported by 3 implants (positions 31,35,45) and after 6 months implant was removed and a new implant inserted and loaded. Final prosthesis supported by 3 implants.
7	64	Female	16	13	Bruxer	Implant removed due to parafunctional habit after an episode of prosthetic fracture. Prosthesis was kept in function for 6 months supported by 3 implants. A new implant was inserted after 6 months.
8	73	Female	15	8	Bruxer	Implant failed to integrate. Prosthesis was kept in function for 6 Months supported by 3 implants. A new implant (zygomatic) was inserted. Final prosthesis was supported by 3 standard implants and 1 zygomatic implant.
9	67	Female	45	1	Bruxer, history of oncological condition	Implant failed to integrate. Prosthesis was kept in function for 6 Months supported by 3 implants. A new implant was inserted after 6 months.
10	50	Male	32,42	45,45	Smoker	Implants presenting severe bone loss and suppuration were removed. A new implant was inserted on the same day (position 41). A second implant was inserted after 6 months (position 43). Prosthesis was kept in function supported by 3 implants for 10 months. Final prosthesis was supported by 4 implants.
11	70	Female	12,15,22,25	9,7,7,21	Smoker, cardiovascular condition	Implants 12,15,25 failed to integrate. New implants were inserted and also failed to integrate. Implant 25 was lost at the time of the new inserted implants failed. Patient was rehabilitated with a removable denture.
12	70	Male	12,15,22,25	4,3,14,8	Smoker, bruxer, cardiovascular condition	Implants failed to integrate. Two standard and two zygomatic implants were inserted. Prosthesis was kept in function on the remaining implants. Final prosthesis was supported by 4 implants.
13	44	Female	12,15,25	10,6,5	Smoker	Implants failed to integrate. One standard and two zygomatic implants were inserted. Prosthesis was kept in function on the remaining implants. Final prosthesis was supported by 4 implants.
14	58	Female	25	6	Bruxer	Implant failed to integrate. Prosthesis was kept in function with 3 implants for 6 months and a new implant was inserted. Final Prosthesis was supported by 4 implants.

\*None of the newly inserted implants were accounted for the study.

Table 3. Marginal bone loss at 5-years for patients rehabilitated through the All-on-4 treatment concept using computer guided flapless surgical approach. Overall, axial implant specific and tilted implant specific descriptive and frequency values are reported.

	Overall		Axial implants		Tilted implants	
Average (mm)	1.30		1.34		1.27	
Standard Deviation (mm)	1.06		1.10		1.02	
Number of implants	367		177		190	
Frequencies	N	%	N	%	N	%
0 mm	37	7.0	21	11.9	16	8.4
0.1 to 1.0 mm	122	22.9	51	28.8	71	37.4
1.1 to 2.0 mm	138	25.9	71	40.1	67	35.3
2.1 to 3.0 mm	44	8.3	20	11.3	24	12.6
> 3.0 mm	26	4.9	14	7.9	12	6.3

## FIGURE CAPTIONS

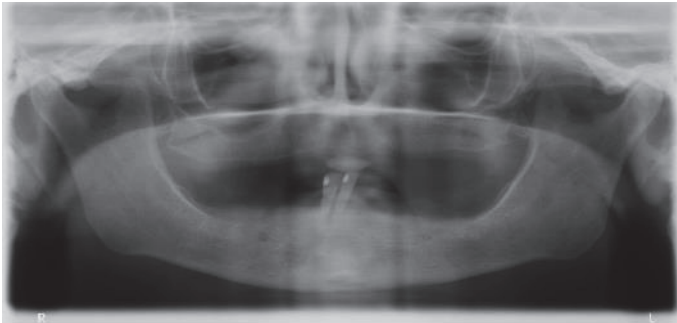


Fig. 1. Pre-operative orthopantomography.

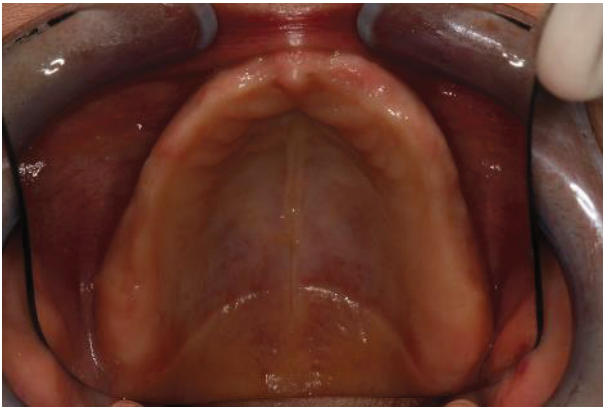

Figure 2. Maxillary intraoral pre-operative view.

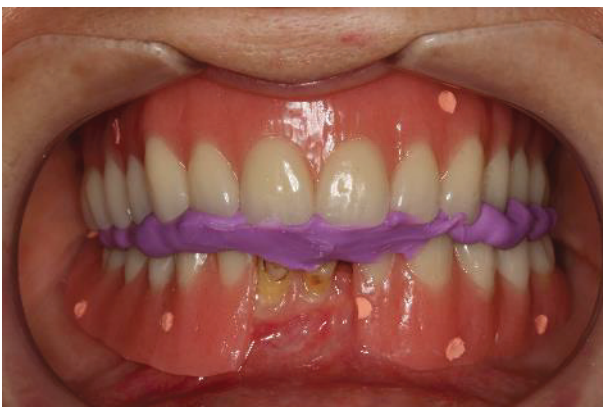

Figure 3. Fig 03. Patient CBCT scan with removable prosthesis radiographic guide stabilized with radiographic index in maximum intercuspitation



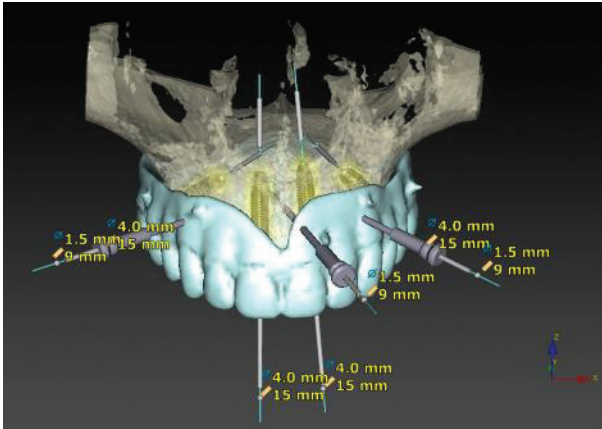


Figure 4. Three-dimensional computer planning



Figure 5. Maxillary surgical template

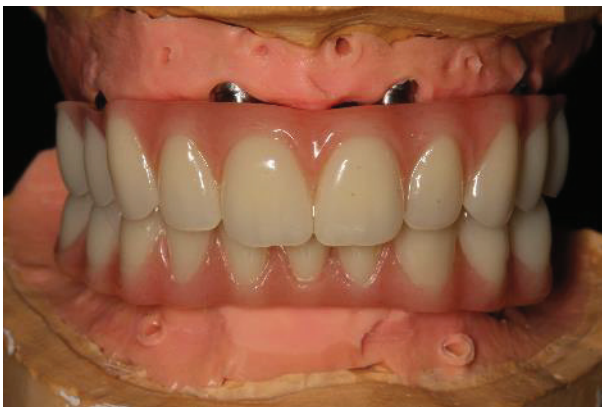

Figure 6. Provisional acrylic resin fixed prosthesis in the articulator before surgery.

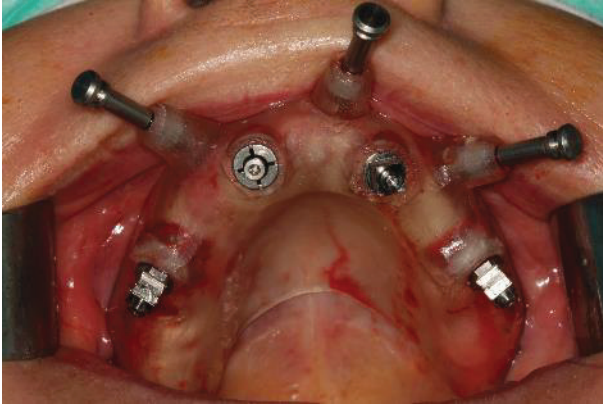


Figure 7. Maxillary surgical template stabilized with anchor pins

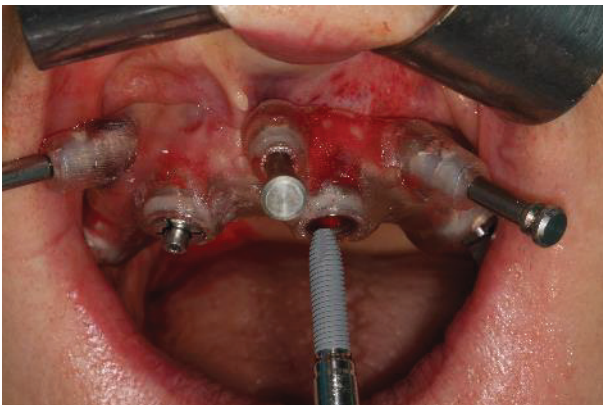


Figure 8. Anterior implant placement

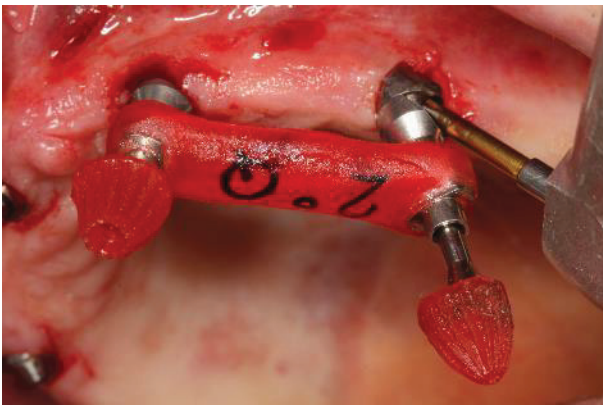


Figure 9. Non-engaging abutment jig (30 degrees)

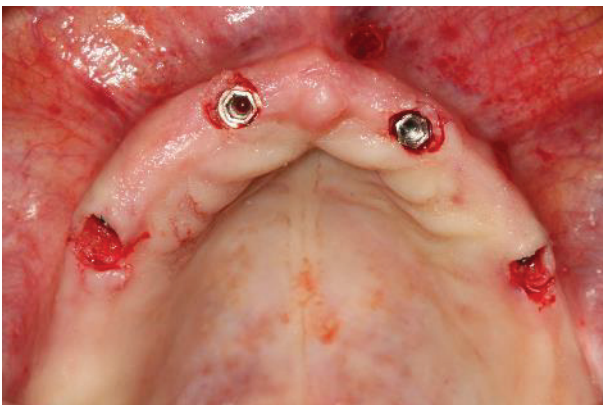


Figure 10. Maxillary intraoral postoperative view

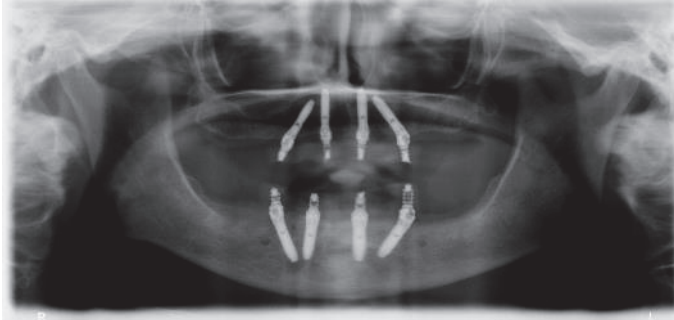


Figure 11. Post-operative orthopantomogram.

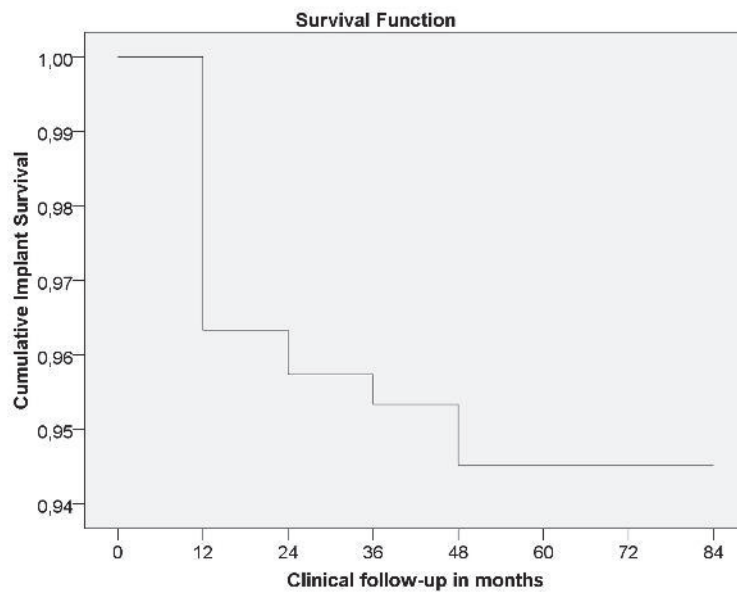


Figure 12. Implant survival function

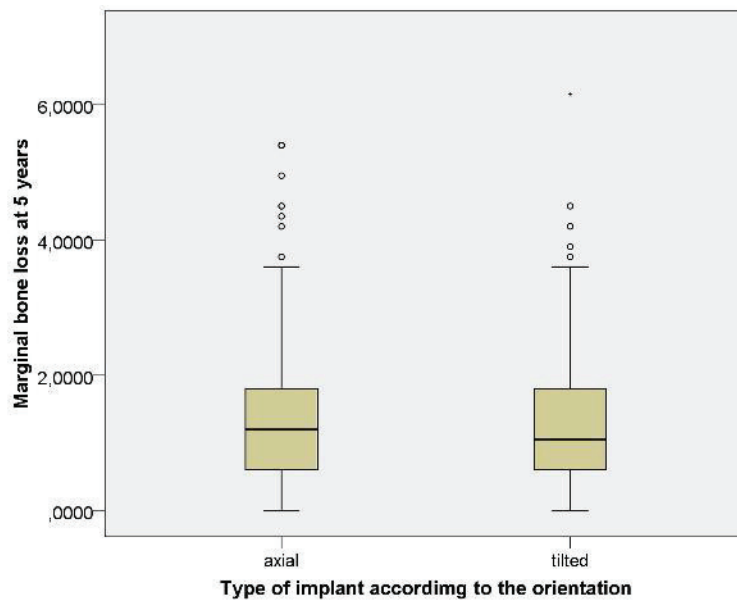


Figure 13. Boxplot representing the descriptive analysis of the marginal bone loss at 5 years according to the type of implant orientation. Box edges represent first and third quartiles of data (25% and 75% of all data); the black line represents the median (50% of data); whiskers represent all data not suspected of being outlier; dots and asterisk represents outlier value.

COMPENDIO DE  
PUBLICACIONES Y  
EVALUACIÓN DEL  
IMPACTO



## 9.2. Compendio de publicaciones y evaluación del impacto

### INDICIOS DE CALIDAD DE LAS PUBLICACIONES

- 1) Malo P, Nobre M, Lopes A. **The use of computer-guided flapless implant surgery and four implants placed in immediate function to support a fixed denture: preliminary results after a mean follow-up period of thirteen months.** J Prosthet Dent. 2007 Jun; 97(6 Suppl): S26-34. doi: 10.1016/S0022-3913(07)60005-5. Erratum in: J Prosthet Dent. 2008 Mar;99(3):167. PubMed PMID: 17618930.

a) Impacto: 1.009

b) Orden: 40/51

c) Cuartil: 4

d) Citas recibidas (a 14 de Marzo 2019):

i) Scopus: 118

ii) Web of Knowledge: 57

iii) Google Scholar: 221

- 2) Lopes A, Maló P, de Araújo Nobre M, Sanchez-Fernández E. **The NobelGuide® All-on-4® treatment concept for rehabilitation of edentulous jaws: a prospective report on medium- and long-term outcomes.** Clin Implant Dent Relat Res. 2015 Oct;17 Suppl 2:e406-16. doi: 10.1111/cid.12260. Epub 2014 Sep 5. PubMed PMID: 25195544.

a) Impacto: 4.152

b) Orden: 4/91

c) Cuartil: 1

d) Citas recibidas (a 14 de Marzo 2019):

i) Scopus: 15

ii) Web of Knowledge: 13

iii) Google Scholar: 27

3) Lopes A, Maló P, de Araújo Nobre M, Sánchez-Fernández E, Gravito I. **The NobelGuide® All-on-4® treatment concept for rehabilitation of edentulous jaws: a retrospective report on the 7-years clinical and 5-years radiographic outcomes.** Clin Implant Dent Relat Res. 2017 Apr;19(2):233-244. doi: 10.1111/cid.12456. Epub 2016 Oct 18. PubMed PMID: 27758069.

a) Impacto: 3.097

b) Orden: 11/91

c) Cuartil: 1

d) Citas recibidas (a 14 de Marzo 2019):

i) Scopus: 4

ii) Web of Knowledge: 5

iii) Google Scholar: 14