EMBRION HUMANO X-12 ( 18 mm. )

## LAMINA LXIV

**Figura 207.**-Ampliación de la figura 204. Explicación en el texto. (Preparación 15-1/2 . Coordenadas 53-99 . Objetivo 25/050 . Cámara 2:1 . Tubo vario 1.0 . Film C 4/4.)

**Figura 208.**-Ampliación de la figura 204. Explicación en el texto. (Preparación 15-1/2 . Coordenadas 53-99 . Objetivo 40/065 . Cámara 2:1 . Tubo vario 1.0 . Film C 4/5.)

**Figura 209.**-Ampliación de la figura 204. Explicación en el texto. (Preparación 15-1/2 . Coordenadas 53-99 . Objetivo 40/065 . Cámara 2:1 . Tubo vario 1.0 . Film C 4/7.)

**Figura 210.**-Ampliación de la figura 204. Explicación en el texto. (Preparación 15-1/2 . Coordenadas 53-99 . Objetivo 40/065 . Cámara 2:1 . Tubo vario 1.0 . Film C 4/9.)

Figura 207

Figura 208

Figura 209

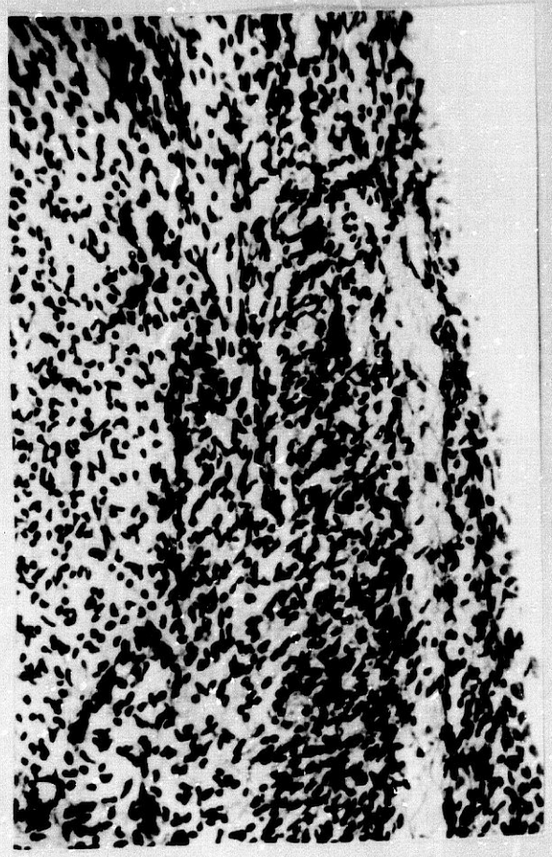

Figura 210

EMBRION HUMANO X-12 ( 18 mm. )

## LAMINA LXV

**Figura 211.**-Explicación en el texto. ( Preparación 14-2/3 . Coordenadas 40-110.Objetivo 4/014 . Cámara 2:1 . Tubo vario 1.0 . Film C 4/23.)

**Figura 212.**-Ampliación de la figura anterior. Explicación en el texto.(Preparación 14-2/3.Coordenadas 40-110. Objetivo 10/030 . Cámara 2:1 . Tubo vario 1.0 . Film C 4/25.)

**Figura 213.**-Ampliación de la figura 211. Explicación en el texto.(Preparación 14-2/3 . Coordenadas 40-110 . Objetivo 10/030 . Cámara 2:1 . Tubo vario 1.0 . Film C 4/24.)

Figura 211

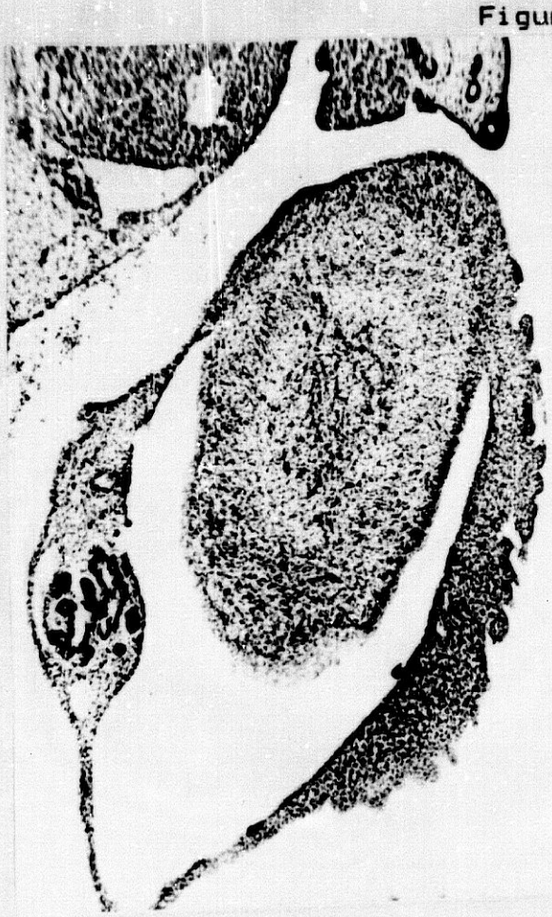

Figura 212



Figura 213

## EMBRION HUMANO JD-5.

CARACTERISTICAS GENERALES:

**Estadio O'Rahilly:** 17.

**Edad aproximada:** 41 días.

**Tamaño:** 13mm. (C.R.).

**Inclusión:** parafina.

**Cortes:** transversales de 10 micras.

**Coloración:** hematoxilina-V.O.F.

**Colección:** Dpto. Ciencias Morfológicas.

INERVACION GASTRICA: ASPECTO MORFOLOGICO-ESTRUCTURAL.

Desde el embrión de 18mm. y hasta el de 13mm., que vamos a analizar, la evolución que han sufrido los elementos nerviosos de nuestro estudio no ha presentado cambios

espectaculares de marcado interés. Sin embargo, este embrión en cambio, sí lo consideramos clave,puesto que, por una parte, todos sus mesos gástricos se encuentran independientes, y, por otra, los procesos migratorios de las células cromafínicas no han alcanzado una evolución total; células que, por otra parte, se encuentran muy marcadas y fáciles de diferenciar del resto de los tejidos,por su afinidad por los colorantes.

Analicemos pues, cómo se encuentran los dispositivos nerviosos del vago y sus ramas,a partir del plexo cardiopulmonar hacia abajo, como venimos realizando en las anteriores fases embrionarias,antes de dar los nervios correspondientes al mesocardio inferior (venas oblicuas y pulmonares y septum interauricular):

En la parte superior de dicha zona (LAMINA LXVI, figura 214), delante del bronquio y junto a las arterias pulmonares y venas oblicuas, se observan, seccionados transversalmente, algunos filetes nerviosos rodeados de células cromafínicas futuros neuroblastos. Detrás de los bronquios, hacia los márgenes anteroderecho y anteroizquierdo del esófago, se encuentran los troncos de los vagos derecho e izquierdo respectivamente;troncos nerviosos a partir de los cuales, y por su margen posterior, se desprenden unas ramas que, conforme vamos descendiendo,(LAMINA LXVI,figura 215) se dirigen,rami-

ficándose,hacia atrás para dar lugar al plexo periesofágico. Rodeando a los filetes del plexo periesofágico se encuentran abundantes infiltraciones de células cromafínicas.

Pero ya a partir de dicha sección (LAMINA LXVI, figura 215), y en secciones sucesivas inferiores (LAMINA LXVI, figura 216), se originan de los citados vagos derecho e izquierdo algunos filetes nerviosos que se dirigen hacia el plexo prebronquial anterior; este último plexo también se encuentra infiltrado de células cromafínicas y sus ramas, subdivididas y avanzando hacia delante, ingresan en el mesocardio inferior y se situan en las áreas parietales cardiacas de este meso.

Este proceso migratorio de células nerviosas y ramas que descienden hacia el corazón, se sigue observando en cortes más inferiores (LAMINA LXVII,figura 217),y desaparece cuando el citado mesocardio deja de existir. Pero, mientras tanto, los gruesos troncos de los vagos derecho e izquierdo se siguen arborizando y tienden a permutar ramas,con la finalidad, y de modo similar que indicamos en fases anteriores, de dar lugar a la formación de los vagos anterior y posterior, como mezcla, en cada uno de ellos, de fibras de ambos vagos derecho e izquierdo.

Este proceso indicado se sigue observando en cortes

inferiores (LAMINA LXVII, figura 218), hasta que las fibras del vago anterior tienden a concentrarse en un solo tronco en la región esofágica inferior (LAMINA LXVII, figura 219); e igualmente lo hacen las del vago posterior, aunque este último en zonas esofágicas más inferiores o en las gástricas superiores.

De la manera indicada cuando llegan a la zona del cardias (LAMINA LXVIII, figuras 220 y 221), las fibras del vago anterior se encuentran condensadas en el margen anteroizquierdo del cardias; zona donde se va a iniciar la raíz del meso gastrohepático. Hacia el margen posteroderecho del cardias (LAMINA LXVIII, figuras 220 y 221) se encuentran los filetes del vago posterior, sin haberse aglomerado aún en un tronco. Rodeando a las fibras de ambos vagos, derecho e izquierdo y también por la periferia del cardias, más acentuado hacia su mitad izquierda, se encuentran abundantes células cromafínicas dispuestas, las que están próximas a los nervios, en forma de acúmulos encadenados; y las restantes,como células sueltas,como indicándonos que, aunque estas células tienden ya a ingresar en la pared gástrica, todavía no han entrado totalmente en el espesor de su estructura, quedando muchas en la superficie. Por otra parte,las estructuras gástricas no se encuentran aún bien diferenciadas.

A partir de este nivel gástrico, se van a iniciar la

ramificaciónes de los elementos nerviosos, en cortes sucesivos inferiores, iniciando estas ramificaciones primero el vago anterior, en gran escala, aunque el vago posterior también dará pequeñas ramitas, sobre todo para la porción gástrica dorsal. Así:

En cortes inmediatamente inferiores (LAMINA LXVIII, figura 222), cuando se va a iniciar la formación del fórnix gástrico,nos encontramos con que,el nervio vago anterior se abre en abanico, como hemos indicado, extendiendo sus ramas por toda la superficie anteroizquierda gástrica. Dentro de estas ramas, las de mayor calibre quedan situadas en la zona más anterior de dicha superficie,precisamente en la raíz del meso gastrohepático. Estas ramas nerviosas no sólo constan de elementos fibrilares, sino que también existen células cromafínicas o futuros neuroblastos, que se diferencian bien de los del propio tejido gástrico. También existen células cromafines rodeando la periferia de los haces nerviosos.

En cuanto al vago posterior, está constituido por una serie de manojos fibrilares rodeados por células cromafínicas. La situación de este vago posterior indicado, es el margen posteroderecho de la superficie gástrica,próxima a la zona del pedículo de unión que, en esta fase,une el estómago con el mediastino. También este vago posterior inicia la formación de algunas pequeñas ramas: unas que se dirigen

hacia la superficie gástrica posterior; otras, también muy tenues, que adoptan una dirección anterior, hacia el espacio comprendido entre el meso mediastínico y meso gastrohepático.

Si seguimos analizando la topografía de los elementos nerviosos y modos de distribución, en cortes inmediatos inferiores (LAMINA LXIX, figura 223), cuando ya se observa seccionada la luz de la cúpula del fórnix, las variaciones que sufren estos elementos, con relación al corte anterior, son las siguientes: las ramas del vago anterior (LAMINA LXIX, figura 223), conforme aumenta el volumen de la sección gástrica, se subdividen y los filetes resultantes se esparcen en pequeños manojillos por todo el margen anteroizquierdo gástrico, con iguales características a las indicadas en la sección anterior, pero con la diferencia de que, tanto las ramas posteriores como las anteriores cada vez se van haciendo más delgadas, y las anteriores, mayores, siguen ocupando la raíz del meso gastrohepático.

A la par que se hace esta difusión de las fibras nerviosas del vago anterior, se van difundiendo también los acúmulos neuronales, iniciándose así la formación del plexo superficial o mientérico, al introducirse ramitas y células cromafínicas en el espesor de la pared gástrica. Es probable también que algunas ramitas y células nerviosas se introduz-

can en capas más profundas, en la submucosa; pero éstas son más pequeñas y están tan difusas, que no se ponen tan en evidencia como las del plexo mientérico, sobre todo en algunas zonas.

Si nos referimos al vago posterior (LAMINA LXIX, figuras 223,224 y 225), que en cortes inmediatos superiores estaba formado por ramos nerviosos condensados, sus fibras, aunque con un cierto grado de condensación, aún tienden a dirigirse en tres sentidos: pequeñas ramitas que se dirigen hacia la superficie gástrica posterior; otras más gruesas, que se dirigen por la superficie gástrica, hacia delante, para distribuirse por el espacio comprendido entre los dos mesos, el mediastínico y gastrohepático; y,finalmente, una serie de conglomerados neurofibrilares que se introducen por el meso posterior o mediastínico, para, al descender, situarse, en cortes más inferiores, delante de la aorta, en el área del futuro plexo solar.

Alrededor de las fibras del vago posterior,sobre todo en sus áreas más condensadas o del tronco principal, se encuentran abundantes acúmulos de células cromafínicas o futuros neuroblastos. Estos están dispuestos en conglomerados o cadenas celulares,rodeando los haces nerviosos, haciendo que estos últimos aparezcan en forma de tubos neurales, sobre todo (LAMINA LXIX,figuras 224 y 225), teniendo en cuenta que

los procederes utilizados en estas series embrionarias no tiñen bien las neurofibrillas.

Cuando aparece más evidente la difusión y distribución de las zonas del vago anterior y posterior es, sobre todo,en la zona comprendida entre el meso mediastínico o futuro meso gastroesplénico, y el meso hepático, en cortes inmediatos inferiores (LAMINA LXX, figuras 226,227 y 228 ).

En los citados cortes se observan cómo el meso gastro-mediastínico, en la zona correspondiente a su raiz gástrica, cada vez se va lateralizando más, por la cara gástrica posterior, hacia la izquierda, hasta que esta raiz va a ocupar prácticamente el borde gástrico izquierdo. Conforme va ocurriendo dicha desviación de los mesos, el nervio vago posterior, que en un principio ocupaba la base del vértice de la zona angular de la cara derecha, da ramitas que se van a ir esparciendo por dicha cara posteroderecha, ocupando la zona comprendida entre los dos mesos; zona que, como hemos dicho, cada vez va aumentando en extensión; pero el tronco principal o ramas principales que van quedando, van a mantenerse siempre situadas en la base de la citada área angular que, en cortes superiores, corresponde precisamente al área de implantación del meso que unía al estómago con el mediastino.

Al abrirse en abanico las fibras de este vago posterior, las que van ocupando las áreas posteroizquierdas, se van haciendo cada vez más pequeñas,ya que por otra parte, fueron las primeras que se desglosaron del tronco principal en áreas superiores. La mayor parte de las fibras nerviosas del vago posterior se van a extender,en dirección anterior,desde la zona angular hasta el meso gastrohepático, formándose superficialmente, en este estadio un amplio plexo neurofibrilar (LAMINA LXX, figura 228; LAMINA LXXI, figuras 231 y 232); plexo que también lo integran abundantes células cromafínicas dispuestas en pequeños conglomerados o en hilera. Este plexo ,poco a poco,va aumentando en extensión, comforme esta superficie lo hace.

En cuanto al vago anterior (LAMINA LXX, figuras 226, 227 y 228;LAMINA LXXI, figura 231), ya está tan extendido por la superficie anteroderecha gástrica que sus ramitas, que van disminuyendo de calibre conforme descienden a planos inferiores, apenas las podemos distinguir con los aumentos que presentamos en la microfotografía, pero sí a mayores aumentos. El tronco principal del vago derecho sigue estando situado en la raíz del meso hepático,tendiendo hacia la zona anteroizquierda de dicho meso y muy próxima a la superficie del mencionado plexo del vago posterior.El área de extensión del vago anterior va a quedar delimitada a la zona gástrica anteroizquierda y un poco dorsal, zona comprendida entre la

raíz de los mesos citados anterior y posterior.

Finalmente, las fibras de tipo descendente del vago posterior, que se introducían por el meso gastromediastínico en áreas superiores, ya se han unido en esta última sección citada (LAMINA LXIX, figura 223) con las del futuro plexo solar, que en esta fase se encuentra bien manifiesto, como se puede observar en las figuras 229 y 230 (LAMINA LXXI), que corresponden a una ampliación de la zona mediastínica situada alrededor de la aorta.

Este plexo solar, en el estadio que analizamos, está formado por abundantes elementos fibrilares preaórticos y algunos acúmulos de células cromafínicas o futuros neuroblastos. A partir de él,como veremos en cortes inferiores,se desprenden ramas que, siguiendo el trayecto de los vasos, se dirigen hacia el estómago y vísceras abdominales superiores.

En cortes inmediatos inferiores, (LAMINA LXXII, figuras 233,234 y 235; LAMINA LXXIII, figuras 237,238 y 239; LAMINA LXXIV,figura 241) la evolución que van a sufrir las ramas de los nervios vagos anterior y posterior de nuestro estudio, son escasas en relación con las de los cortes anteriormente citados; o sea, las ramas principales del vago posterior, en un principio,van a continuar en la zona angular de la super-

ficie posterior del estómago; las ramas que a partir de la zona angular se dirigen hacia delante, hacia el epiplón gastrohepático, que en cortes anteriores formaban un amplio plexo, tal plexo tiende a difuminarse; y las ramas posteriores cada vez se van haciendo más delgadas al ramificarse y extenderse por la región de la superficie posterior e izquierda, al ampliarse este área con la migración hacia el lado izquierdo del citado meso. Por lo tanto,en los primeros cortes inferiores aún seguimos observando, en la base de la zona angular,pequeños troncos de menor volumen; troncos que, paulatinamente,van disminuyendo de tamaño, hasta quedarse en pequeñas ramitas difuminadas por la superficie posterior; superficie en la que también desaparece la citada cresta angular posterior gástrica.

Conforme se esparcen las citadas ramitas del vago posterior, también lo hacen los conglomerados de células cromafines, pudiéndose distinguir: unas células cromafínicas más superficiales, en la zona que va a corresponder al plexo intramuscular o de Auerbach; y otras de situación más profunda, en la zona que después corresponderá a la futura zona submucosa, donde se localiza el plexo de Meissner.

En cuanto a las ramas del vago anterior,cada vez se van haciendo más delgadas las izquierdas o posteriores, y un poco de mayor tamaño las anteriores o derechas. Finalmente, en

cortes más inferiores,también se agotan estas fibras, siendo de calibre delgado y abarcan la zona del antro pilórico, píloro y fundus gástrico.

En la región mediastínica (LAMINA LXXII, figuras 233,234 y 236;LAMINA LXXII, figuras 237 y 238) continúa observándose el plexo solar,con sus conglomerados de células cromafínicas y haces nerviosos; plexo que,cuando la arteria aorta empieza a emitir ramas para las diferentes porciones del estómago y vísceras vecinas (LAMINA LXXII, figura 234; LAMINA LXXIII, figuras 237,238 y 240; LAMINA LXXIV, figura 242), el futuro tronco celiaco, las fibras de este plexo acompañan a los citados vasos en toda su extensión; e igual ocurre (LAMINA LXXIV, figura 244) cuando se origina la arteria mesentérica inferior, para su distribución clásica intestinal.

Por lo tanto,en esta fase embrionaria de 13mm., como hemos dicho anteriormente,la creemos clave, pues aquí ya están definidas las distintas ramas del vago y el plexo solar. En lo que se refiere a la inervación autónoma intramural del estómago o plexos de Auerbach y Meissner, éstos presentan un esbozo que se acerca al de las fases anteriores, pero no tan bién definido en sus diferentes estratos.

EMBRION HUMANO JD-5 ( 13 mm.)

## LAMINA LXVI

**Figura 214.**-Explicación en el texto. ( Preparación 30-1/8 . Coordenadas 21'5-96'5 . Objetivo 10/030 . Cámara 2.5:1. Tubo vario 1.0 . Film C 1/11.)

**Figura 215.**-Explicación en el texto. ( Preparación 31-2/2 . Coordenadas 57-108'6 . Objetivo 10/030 . Cámara 2.5:1. Tubo vario 1.0 . Film C 1/16.)

**Figura 216.**-Explicación en el texto. ( Preparación 32-1/4 . Coordenadas 50'5-97 . Objetivo 10/030 . Cámara 2.5:1. Tubo vario 1.0 . Film C 1/20.)

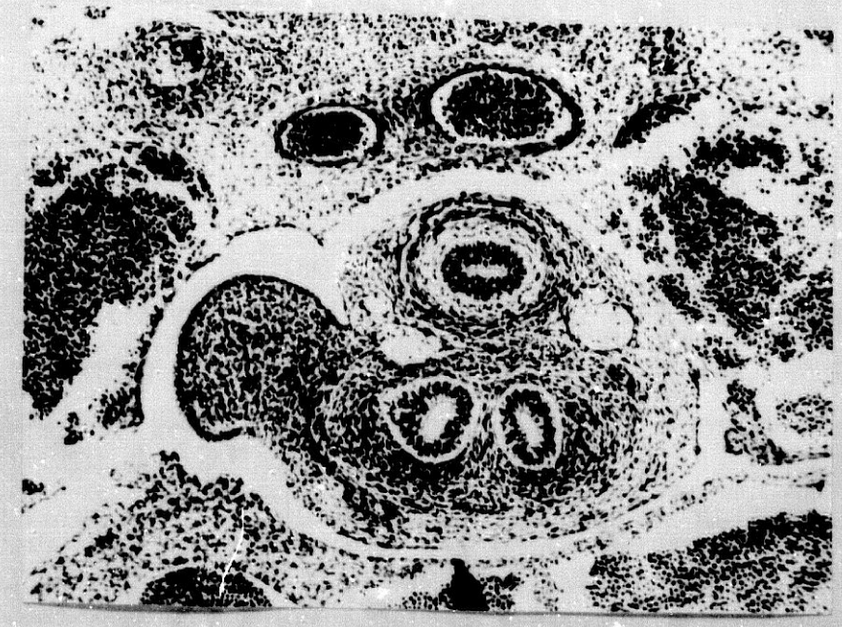

Figura 214

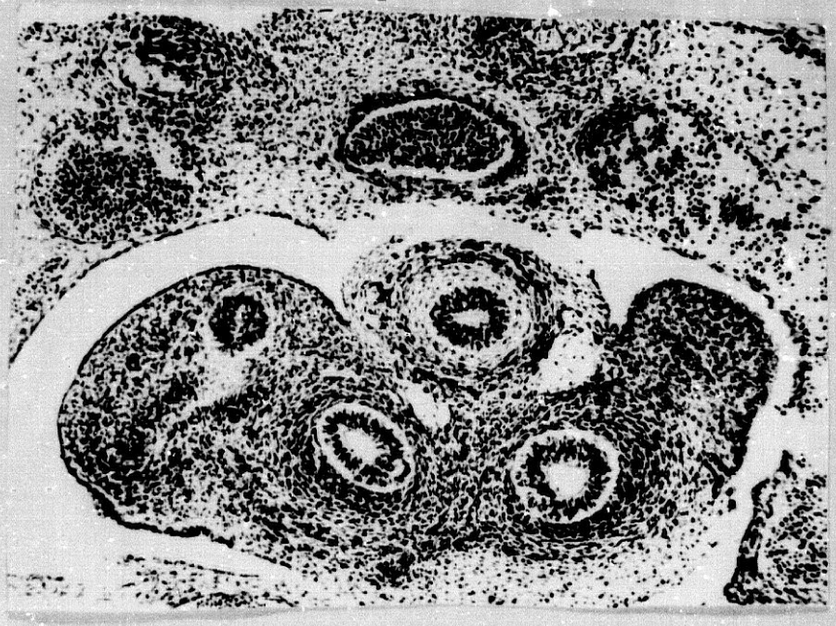

Figura 215

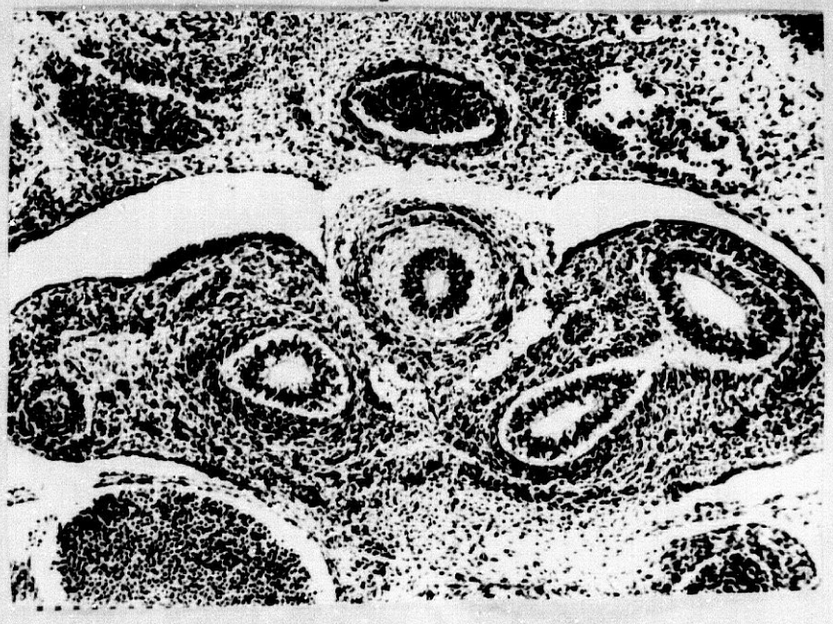

Figura 216

**EMBRION HUMANO JD-5** ( 13 mm.)

## LAMINA LXVII

**Figura 217.**-Explicación en el texto. ( Preparación 33-1/8 . Coordenadas 21-96.Objetivo 10/030. Cámara 2.5:1. Tubo vario 1.0 . Film C 1/26.)

**Figura 218.**-Explicación en el texto. ( Preparación 34-1/2 . Coordenadas 60'8-97. Objetivo 10/030. Cámara 2.5:1. Tubo vario 1.0 . Film C 2/1.)

**Figura 219.**-Explicación en el texto. ( Preparación 35-1/1 . Coordenadas 67'8-98 . Objetivo 10/030 . Cámara 2.5:1. Tubo vario 1.0 . Film C 2/7.)

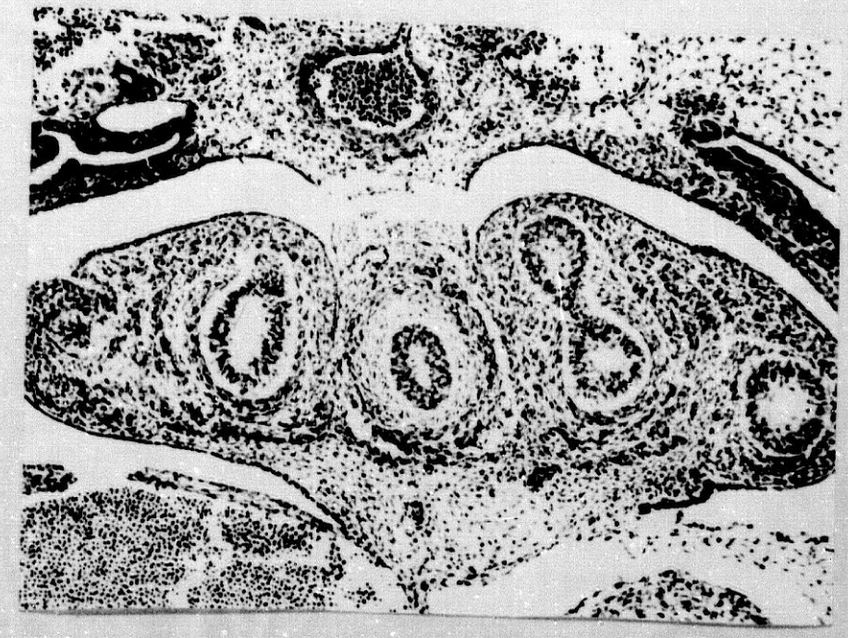

Figura 217

Figura 218

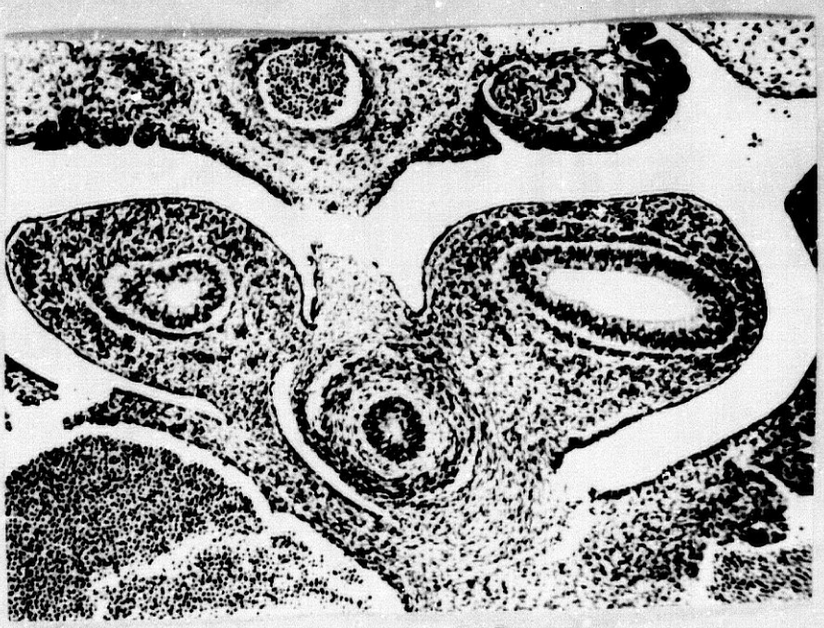

Figura 219

EMBRION HUMANO JD-5 ( 13 mm.)

## LAMINA LXVIII

**Figura 220.**-Explicación en el texto. ( Preparación 36-1/4 . Coordenadas 47-96'5 . Objetivo 10/030 . Cámara 2.5:1. Tubo vario 1.0 . Film C 2/13.)

**Figura 221.**-Ampliación de la figura anterior. Explicación en el texto.(Preparación 36-1/4.Coordenadas 47-96'5 Objetivo 25/050 . Cámara 3.2:1. Tubo vario 1.0 . Film C 2/14.)

**Figura 222.**-Explicación en el texto. ( Preparación 36-2/7 . Coordenadas 28-108.Objetivo 25/050. Cámara 2:1 . Tubo vario 1.0 . Film C 2/19.)

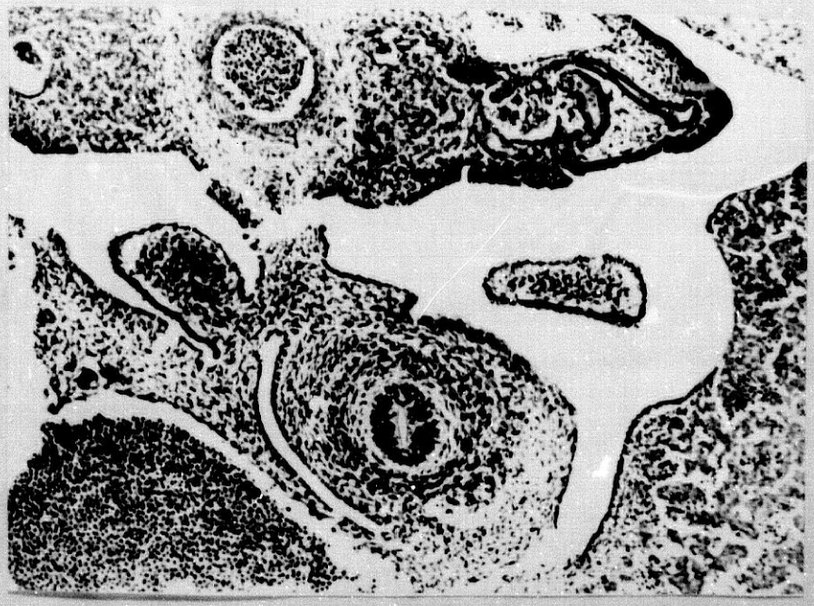

Figura 220

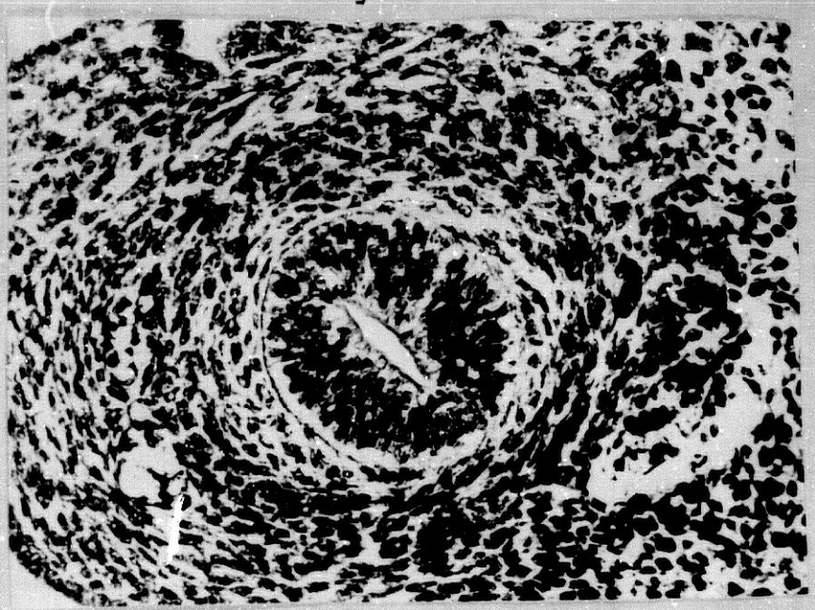

Figura 221

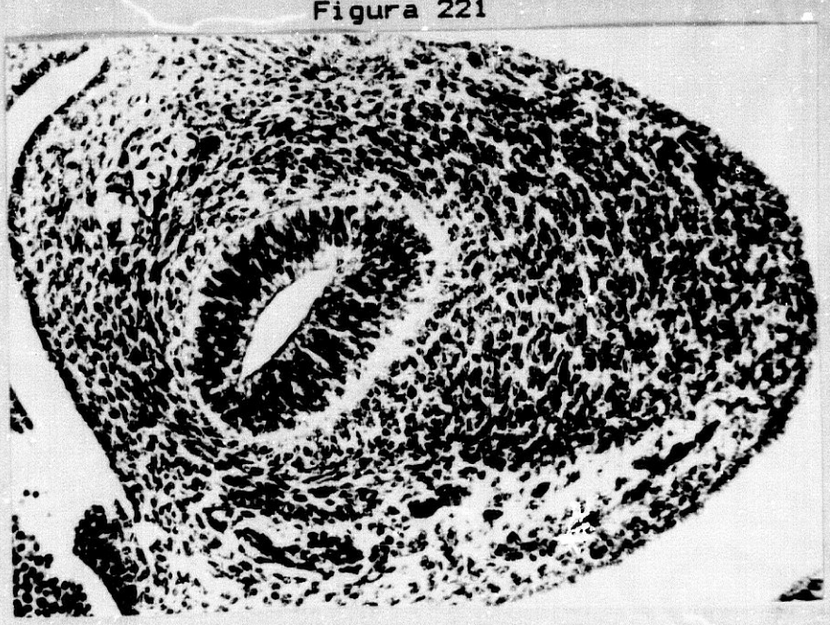

Figura 222

**EMBRION HUMANO JD-5** ( 13 mm.)

## LAMINA LXIX

**Figura 223.**-Explicación en el texto. ( Preparación 37-2/4 . Coordenadas 48'8-109 . Objetivo 10/030 . Cámara 2.5:1. Tubo vario 1.0 . Film C 2/24.)

**Figura 224.**-Ampliación de la figura anterior. Explicación en el texto. ( Preparación 37-2/4 . Coordenadas 48'8-109 . Objetivo 25/050 . Cámara 3.2:1. Tubo vario 1.0 . Film C 2/25.)

**Figura 225.**-Ampliación de la figura 223. Explicación en el texto.(Preparación 37-2/4.Coordenadas 48'8-109 . Objetivo 40/065 . Cámara 3.2:1. Tubo vario 1.0 . Film C 2/26.)

Figura 223

Figura 224

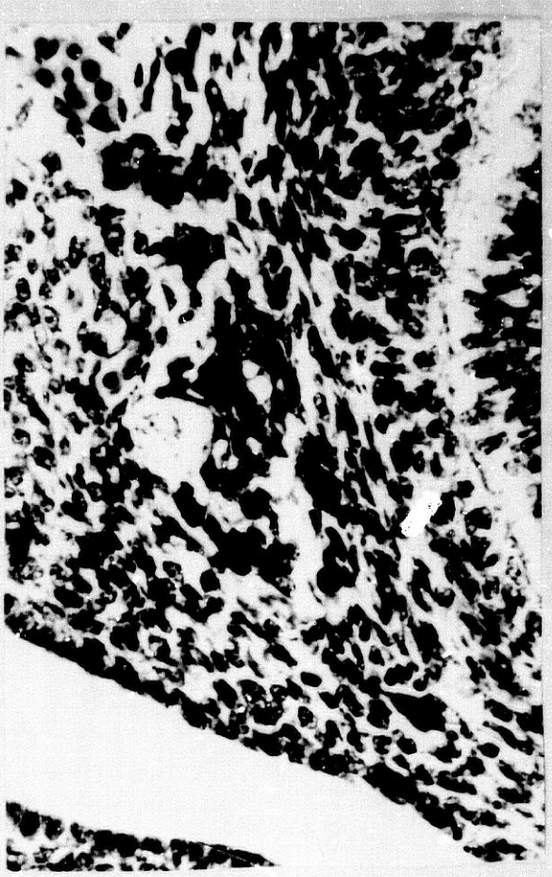

Figura 225

EMBRION HUMANO JD-5 ( 13 mm.)

## LAMINA LXX

**Figura 226.**-Explicación en el texto. ( Preparación 38-2/4 . Coordenadas 50-109.Objetivo 10/030.Cámara 2.5:1. Tubo vario 1.0 . Film C 3/1.)

**Figura 227.**-Explicación en el texto. ( Preparación 39-1/4 . Coordenadas 47'6-97'8 . Objetivo 10/030 . Cámara 2.5:1. Tubo vario 1.0 . Film C 3/5.)

**Figura 228.**-Explicación en el texto. ( Preparación 39-2/2 . Coordenadas 56'5-98 . Objetivo 10/030 . Cámara 2.5:1. Tubo vario 1.0 . Film C 3/8.)

Figura 226

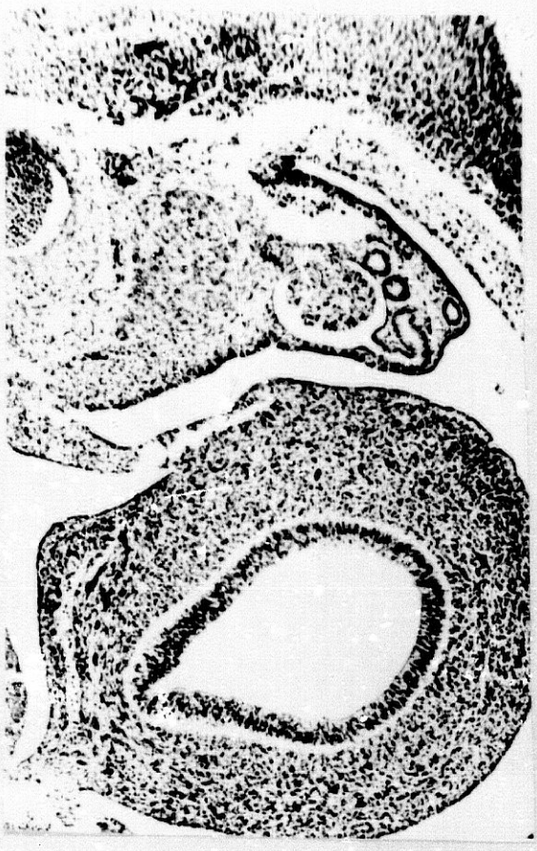

Figura 227

Figura 228

EMBRION HUMANO JD-5 ( 13 mm. )

## LAMINA LXXI

**Figura 229.**-Ampliación de la figura anterior. Explicación en el texto. ( Preparación 39-2/2 . Coordenadas 56'5-98 . Objetivo 10/030 . Cámara 2.5:1. Tubo vario 1.0 . Film C 3/9.)

**Figura 230.**-Ampliación de la figura 228.Explicación en el texto.(Preparación 39-2/2. Coordenadas 56'5-98 . Objetivo 25/050 . Cámara 2:1 . Tubo vario 1.0 . Film C 3/10.)

**Figura 231.**-Ampliación de la figura 228. Explicación en el texto.(Preparación 39-2/2. Coordenadas 56'5-98 . Objetivo 25/050 . Cámara 3.2:1. Tubo vario 1.0 . Film C 3/12.)

**Figura 232.**-Ampliación de la figura 228. Explicación en el texto.(Preparación 39-2/2. Coordenadas 56'5-98 . Objetivo 40/065 . Cámara 3.2:1. Tubo vario 1.0 . Film C 3/13.)

Figura 229

Figura 230

Figura 231

Figura 232

EMBRION HUMANO JD-5 ( 13 mm.)

## LAMINA LXXII

**Figura 233.**-Explicación en el texto. ( Preparación 40-1/6 . Coordenadas 30-98.Objetivo 10/030 . Cámara 2:1 . Tubo vario 1.0 . Film C 3/22.)

**Figura 234.**-Explicación en el texto. ( Preparación 40-2/8 . Coordenadas 15-108.Objetivo 10/030. Cámara 2:1 . Tubo vario 1.0 . Film C 3/27.)

**Figura 235.**-Ampliación de la figura 234. Explicación en el texto.(Preparación 40-2/8 . Coordenadas 15-108 . Objetivo 25/050 . Cámara 2:1 . Tubo vario 1.0 . Film C 3/29.)

**Figura 236.**-Ampliación de la figura 234. Explicación en el texto.(Preparación 40-2/8 . Coordenadas 15-108 . Objetivo 25/050 . Cámara 2:1 . Tubo vario 1.0 . Film C 3/28.)

Figura 233

Figura 234

Figura 235

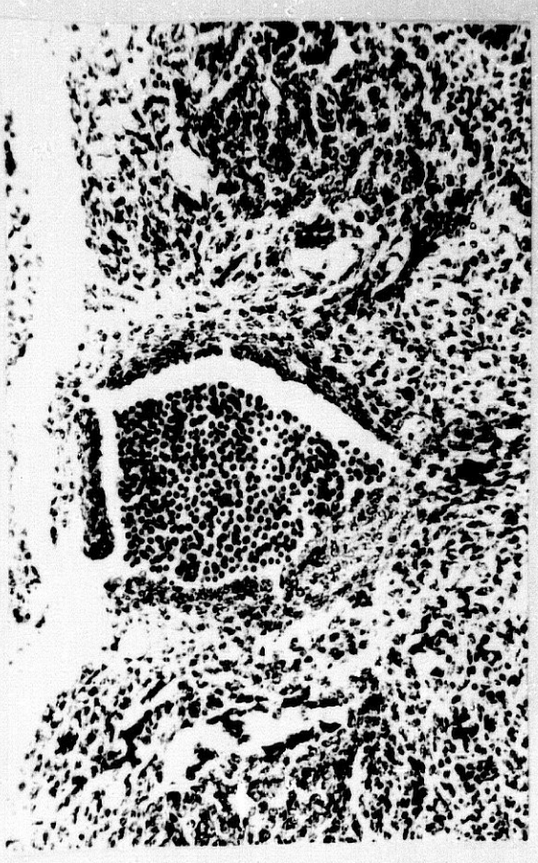

Figura 236

EMBRION HUMANO JD-5 ( 13 mm.)

## LAMINA LXXIII

**Figura 237.**-Explicación en el texto. ( Preparación 41-1/5 . Coordenadas 32-96.Objetivo 10/030 . Cámara 2:1 . Tubo vario 1.0 . Film C 4/4.)

**Figura 238.**-Explicación en el texto. ( Preparación 41-2/3 . Coordenadas 43-109.Objetivo 10/030. Cámara 2:1 . Tubo vario 1.0 . Film C 4/7.)

**Figura 239.**-Ampliación de la figura anterior. Explicación en el texto.(Preparación 41-2/3.Coordenadas 43-109. Objetivo 25/050 . Cámara 2:1 . Tubo vario 1.0 . Film C 4/9.)

**Figura 240.**-Ampliación de la figura 238. Explicación en el texto.(Preparación 41-2/3 . Coordenadas 43-109 . Objetivo 25/050 . Cámara 2:1 . Tubo vario 1.0 . Film C 4/8.)

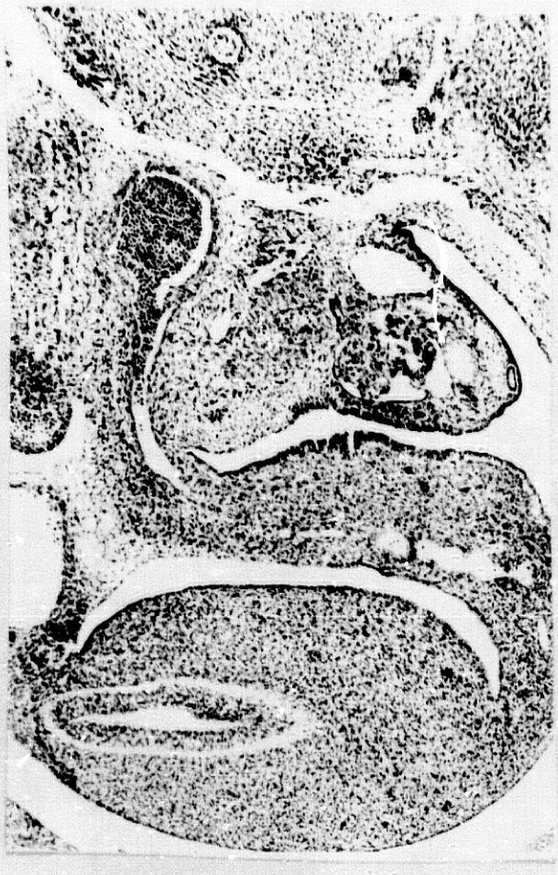

Figura 237

Figura 238

Figura 239

Figura 240

EMBRION HUMANO JD-5 ( 13 mm.)

## LAMINA LXXIV

**Figura 241.**-Explicación en el texto. ( Preparación 42-1/1 . Coordenadas 70'2-96'8 . Objetivo 10/030 . Cámara 2:1 . Tubo vario 1.0 . Film C 4/11.)

**Figura 242.**-Ampliación de la figura anterior. Explicación en el texto. ( Preparación 42-1/1 . Coordenadas 70'2-96'8 . Objetivo 25/050 . Cámara 2:1 . Tubo vario 1.0 . Film C 4/12.)

**Figura 243.**-Explicación en el texto. ( Preparación 42-2/2 . Coordenadas 64'5-109.Objetivo 10/030.Cámara 2:1. Tubo vario 1.0 . Film C 4/15.)

**Figura 244.**-Explicación en el texto. ( Preparación 43-1/8 . Coordenadas 21-96'5.Objetivo 10/030.Cámara 2:1 . Tubo vario 1.0 . Film C 4/23.)

Figura 241

Figura 242

Figura 243

Figura 244

## EMBRION HUMANO JD-3.

CARACTERISTICAS GENERALES:

**Estadio O'Rahilly:** 16.

**Edad aproximada:** 37 días.

**Tamaño:** 10mm. (C.R.).

**Inclusión:** parafina.

**Cortes:** transversales de 8 micras.

**Coloración:** hematoxilina-V.O.F.

**Colección:** Dpto. Ciencias Morfológicas.

INERVACION GASTRICA: ASPECTO MORFOLOGICO-ESTRUCTURAL.

En resumen, el análisis sistemático seriado de este embrión humano de 10mm. presenta características similares al de 13mm. en cuanto a la morfología y situación topográ-

fica del vago y de sus distintas ramas de distribución. No obstante, existen características diferenciales, basadas fundamentalmente en el aspecto estructural de las futuras células nerviosas y, de entre éstas, la fundamental es el poco grado de apetencia por los colorantes, al no estar bien desarrolladas sus estructuras internas, fundamentalmente, las distintas inclusiones u organelas que una célula más diferenciada posee dentro de su protoplasma. Así:

En una sección torácica superior al desdoblamiento de la tráquea (LAMINA LXXV,figura 245), los dos vagos,derecho e izquierdo, una vez dados la mayor parte de los ramos cardiacos infrarrecurrentes, visibles en el margen anteroexterno del vago izquierdo,en este caso, estos nervios se encuentran con sus fibras concentradas y envueltas por el perineuro. Durante su trayecto dan finas ramitas posteriores, externas e internas, para formar el plexo periesofágico.

Cuando nos aproximamos a la zona en que la tráquea empieza a dividirse en sus dos bronquios principales (LAMINA LXXV, figura 246), además de las ramitas periesofágicas indicadas en el anterior corte, los vagos empiezan a emitir pequeñas ramas, que se dirigen hacia abajo y hacia dentro para,una vez realizada la total bifurcación traqueal, pasar en sentido anterior, por debajo de los bronquios (LAMINA LXXV, figura 247), e introducirse en cortes infe-

riores,unas en los pulmones,a través de su pedículo, y otras que siguen descendiendo (LAMINA LXXVI , figuras 248 y 249) introduciéndose en el meso venoso inferior y medial cardiaco. En esta zona, alrededor de los vagos (LAMINA LXXV,figura 247;LAMINA LXXVI, figuras 248 y 249) y de las citadas fibras cardiopulmonares se encuentran abundantes células cromafínicas; algunas de estas células,siguiendo el trayecto de los citados ramos cardiopulmonares, penetran intraparietalmente en dichos órganos, fundamentalmente los cardiacos.

Pero a la par que va ocurriendo lo anteriormente dicho, ambos vagos, derecho e izquierdo, se ramifican y tienden a rodear al esófago, formándole primero, entre las ramas de ambos vagos, un semicírculo que rodea al esófago por sus márgenes anterolaterales, y después también (LAMINA LXXVI, figuras 249 y 250; LAMINA LXXVII, figura 251) por su cara posterior. Con la formación del citado plexo periesofágico, como en los anteriores embriones citados, el vago derecho va dando fibras anteriores,que se reunen con las del izquierdo, y el vago izquierdo va dando ramas que, siguiendo una dirección posterior, se van a unir con las posteriores o principales del derecho. De esta manera (LAMINA LXXVII, figuras 252 y 253) empiezan a formarse los dos troncos vagales anterior y posterior, como mezcla ambos de fibras de los dos vagos. Rodeando a los hacecillos nerviosos que dan los dos vagos anterior y posterior dichos, se encuentran

células más apetentes por el colorante, las cromafínicas, a partir de las cuales se formarán, entre otras, las propias células nerviosas autónomas.

Como hemos dicho anteriormente, estas células cromafínicas,cuando se encuentran concentradas, se pueden diferenciar bien del resto del mesodermo que las rodea;pero,conforme van perdiendo su concentración, a partir de las áreas esofágicas del cardias abdominal (LAMINA LXXVII,figura 253),el contraste va a ser menos neto; y menos aún,en cortes inferiores, cuando se produce el ensanchamiento gástrico, como se puede observar en la figura 254 (LAMINA LXXVIII) que corresponde a una sección perpendicular del intestino, que abarca también una sección tangencial del fórnix.

En la zona del cardias (LAMINA LXXVII,figura 253 ;LAMINA LXXVIII, figura 254), las características que presentan los vagos anterior y posterior son las siguientes: las fibras del vago posterior, todavía no concentradas, se encuentran ocupando la periferia derecha de la zona del cardias o gástrica superior, entre la zona comprendida entre el meso posterior, que une el citado tracto intestinal con el mediastino posterior, y el meso anterior o gastrohepático; ahora bien, la mayor parte de sus fibras, los troncos más gruesos, se encuentran en el margen posteroderecho del cardias o estómago superior, en la base de la raíz del meso

posterior. Las fibras del vago anterior, se encuentran en el margen anteroizquierdo gástrico formando haces concentrados; no obstante,estos haces,desde la citada zona y áreas un poco superiores, van dando pequeñas ramificaciones, que se abren en abanico,para ocupar toda la periferia gástrica izquierda correspondiente a la curvatura mayor, desde el espacio comprendido entre los márgenes izquierdo de los mesos posterior y anterior dichos y con la característica de que, estas ramificaciones, conforme se alejan del meso anterior, cada vez van siendo más pequeñas y difíciles de observar (LAMINA LXXVIII,figuras 254, 255 y 256) a pequeños aumentos.

Alrededor de los citados haces,tanto del margen anterior como del posterior, y de sus ramas, circunscribiéndolos se encuentran células cromafínicas que,como anteriormente hemos indicado, al hacerse más difusas son menos observables, por la falta de apetencia por los colorantes.

En secciones más inferiores, cuando ya se corta perpendicularmente la luz del estómago, además de los cambios morfológicos de las vísceras al aumentar el volumen, los mesos que unen a ésta, sobre todo el mediastínico posterior, van cambiando de posición, desviándose éste desde el borde posterior de la superficie anteroderecha gástrica, pues cada vez se va distanciando más de dicho ángulo, resbalando hacia la izquierda por la superficie posterior (LAMINA LXXIX,

figura 257; LAMINA LXXX,figura 260;LAMINA LXXXI,figura 263), de tal manera que prácticamente se va a situar la raíz gástrica de este meso mediastínico, en el ángulo postero-izquierdo gástrico.

A pesar de los cambios morfológicos citados, las estructuras nerviosas, sobre todo las del vago posterior, siguen manteniendo la topografía inicial, o sea,la base del ángulo posteroderecho gastrico; lo que si va variando con tales modificaciones es el campo o superficie de inervación de este vago posterior, pues, si en un principio inervaba la superficie anteroderecha, conforme vamos descendiendo va a aumentar su inervación también a la superficie gástrica posterior (LAMINA LXXX,figura 260;LAMINA LXXXI, figura 263), o sea, siempre la supeficie gástrica derecha comprendida entre la raíz de los mesos anterior y posterior. En cambio, el vago anterior disminuye su zona de abastecimiento nervioso. Analicemos detenidamente el estómago, en distintas secciones inferiores, para ver cómo se van realizando los cambios de estas áreas de inervación;a la par también iremos observando el dispositivo nervioso del plexo solar en los diferentes estratos inferiores, pues en los anteriores cortes,solo se podían observar las ramas nerviosas descendentes simpáticas que llegan a este plexo.

La figura 257 (LAMINA LXXIX) muestra una sección de la

porción superior del cuerpo gástrico. El meso gastromediastínico, futuro gastro-espleno-pancreático, se encuentra ya un poco desviado hacia la izquierda del ángulo posteroderecho gástrico. En esta sección, la porción principal del vago posterior se encuentra en la base del citado ángulo posteroderecho gástrico y, a partir de él, se originan ramas posteriores que, introduciéndose por el meso posterior, llegan hasta el plexo solar; el resto de las fibras del vago posterior están dispuestas en ramas que forman un plexo por la superficie anterogástrica derecha en el espacio comprendido entre ambos mesos, el posterior y el anterior o gastrohepático. Si observamos ese plexo yuxta e intraparietal gástrico a mayores aumentos (LAMINA LXXIX, figura 258), veremos que, rodeando los fascículos nerviosos, los cuales aparecen en forma de pequeñas lagunas al no teñirse bien los elementos fibrilares que lo constituyen, se encuentran gran cantidad de acúmulos cromafínicos. Dicho plexo se encuentra en una zona superficial, debajo de la adventicia, pero como no se pueden diferenciar bien las estructuras que forman los distintos estratos, a no ser los endodérmicos que forman la mucosa, no se pueden delimitar aún las partes que van a corresponder a las formaciones nerviosas de los plexos mientérico o submucoso, aunque algunas fibrillas nerviosas, por sus situaciones, más internas o externas podemos, adscribirlos a uno o a otro de los plexos citados.

El nervio vago anterior,en cambio, sigue manteniendo sus ramas en la raíz del plexo gastrohepático, próximo a las terminales del vago posterior. Las ramas superiores que este vago posterior ha dado, se han abierto en abanico y, como hemos indicado, se han repartido por toda la periferia gástrica izquierda, en la zona comprendida entre ambos mesos, o sea,superficies anteroizquierda gástrica y posteroizquierda. Estas ramas tienen la característica de que las ramas más distales a las principales de este plexo superficial en semicirculo,son ramitas terminales delgadas y van aumentando de grosor conforme nos acercamos al tronco principal del vago. La disposición intraparietal de estas fibras es similar a las del vago posterior, pero al estar esparcidas, los acúmulos celulares no se encuentran tan marcados como los indicados en el vago posterior.

Si nos referimos a los elementos que, en secciones inferiores, van a integrar el plexo solar (LAMINA LXXIX, figura 259), observamos cómo alrededor de las arterias dorsales de la aorta se encuentran conglomerados de células cromafínicas y haces nerviosos. Pero en la zona anterior de la aorta,donde se localiza el plexo solar, no aparecen tales formaciones aún, o, al menos las células no están concentradas para que permitan una buena diferenciación, como las de la cadena cromafín metamérica.

En una sección del cuerpo del estómago próxima al fundus gástrico, (LAMINA LXXX,figura 260) se puede observar cómo la raíz gástrica del meso posterior se ha alejado del ángulo posteroderecho gástrico por la superficie dorsal, yendo a situarse prácticamente hacia la mitad de la superficie gástrica posterolateral izquierda, o sea, el borde gástrico posterior, donde en el adulto asienta el epiplón mayor. Con esta transformación,el vago posterior, cuyas ramas principales continúan situadas en el ángulo gástrico posteroderecho, ha ido dando ramificaciones superiores para toda la superficie gástrica posteroderecha; ramificaciones que, las más distales, son de pequeño calibre. También ha ido dando ramificaciones desde el ángulo posteroderecho, donde están las ramas principales, hacia delante, hasta la zona del epiplón gastrohepático; estas ramificaciones, si las observamos a mayores aumentos, se comprueban están rodeadas por acúmulos celulares cromafínicos, pero escasamente indiferenciados y no muy apatentes por el colorante.

El vago anterior,se encuentra hacia el ángulo y cara anterior del meso gastrohepático y sigue dando fibrillas para toda la superficie anteroderecha y posteroderecha gástrica, hasta la zona de inserción del citado meso posterior. Las características de las estructuras nerviosas de este vago anterior, en el corte que analizamos, son similares a la de cortes superiores, por lo cual no vamos a insistir.

En lo que se refiere al plexo solar (LAMINA LXXX,figuras 260 y 262), ya observamos secciones de haces nerviosos en sentido longitudinal y transversal; y, rodeando a éstas, acúmulos de células cromafínicas, por la cara anterior de la aorta; por lo tanto, ya está organizado, en este embrión de 10mm.,el plexo solar.

En cortes sucesivos inferiores (LAMINA LXXXI, figuras 263,264,265 y 266), que ya cortan tangencialmente el fundus gástrico, sobre todo en las primeras microfotografías, la disposición topográfica de los nervios vagos anterior y posterior sigue con iguales características a las analizadas; ahora bien, las ramas de ambos vagos, al ser ya terminales, son de muy pequeño calibre y difíciles de precisar a los aumentos que presentamos en las microfotografías;estas ramas también están circunscritas por células pero que, dada la escasa concentración, su delimitación hay que hacerla a grandes aumentos.

En cuanto al plexo solar (LAMINA LXXXI, figuras 263,264, 265 y 266), se manifiesta de modo análogo a lo dicho en anteriores cortes. Al formarse el origen de los vasos viscerales de esta zona (LAMINA LXXXI, figuras 263 y 264); fibras nerviosas del citado plexo acompañan a estos vasos, para el abastecimiento nervioso de los vasos de las vísceras correspondientes, que dichas arterias abastecen de riego sanguíneo.

Por lo tanto y en resumen esquemático, el análisis de este estadio embrionario de 10 mm. presenta, en cuanto a su topografía, características análogas a las del estadio anterior; pero en cuanto a la evolución de las estructuras neurales, tanto celulares como nerviosas, muestran cierto grado de indiferenciación con respecto al embrión de 13 mm..

EMBRION HUMANO JD-3 ( 10 mm. )

## LAMINA LXXV

**Figura 245.**-Explicación en el texto. (Preparación 66-7. Coordenadas 23'5-98'5. Objetivo 25/050. Cámara 2.5:1. Tubo vario 1.0. Film C 1/4.)

**Figura 246.**-Explicación en el texto. (Preparación 68-7. Coordenadas 20-101 . Objetivo 25/050 . Cámara 2.5:1. Tubo vario 1.0. Film C 1/10.)

**Figura 24'.**-Explicación en el texto. (Preparación 70-3. Coordenadas 54-102'5. Objetivo 25/050. Cámara 2.5:1.Tubo vario 1.0.Film C 1/15.)

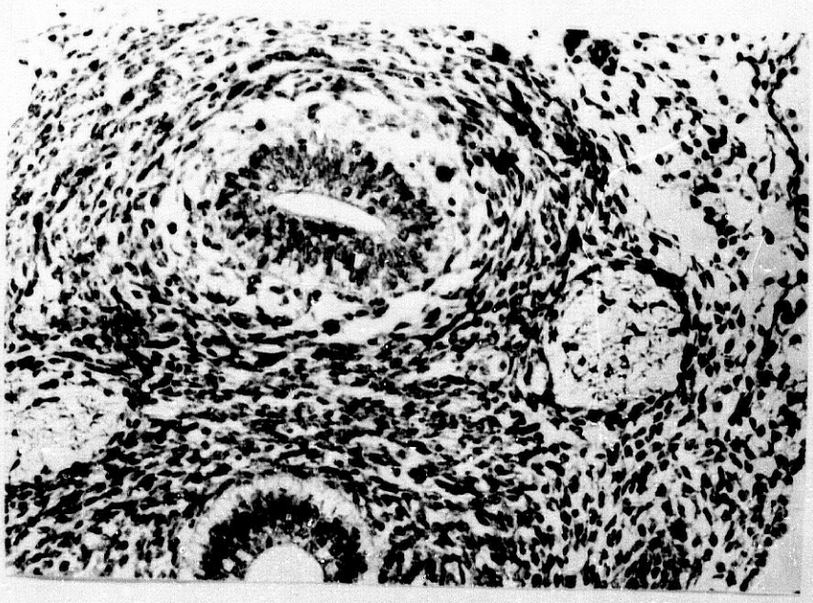

Figura 245

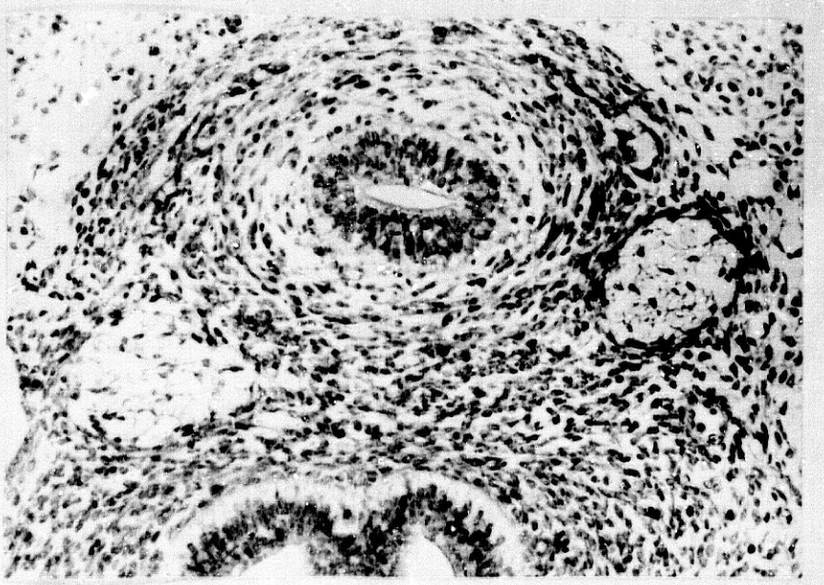

Figura 246

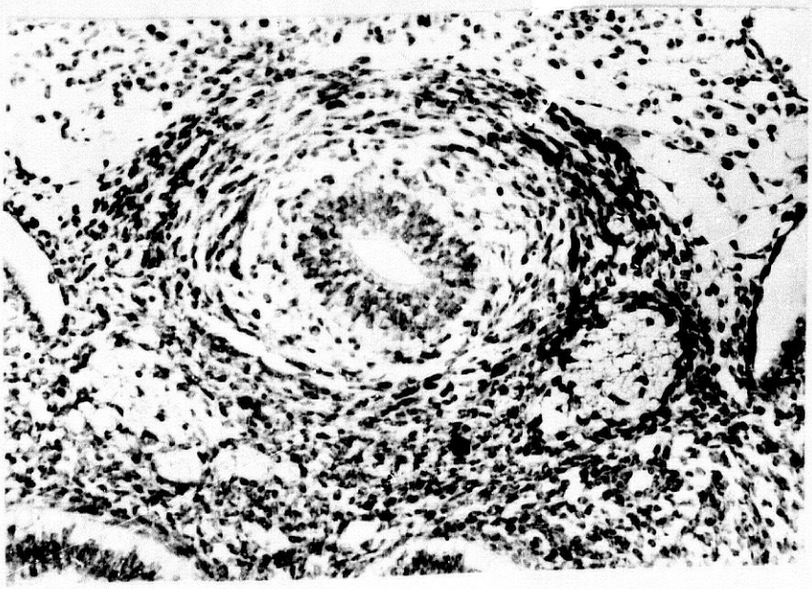

Figura 247

EMBRION HUMANO JD-3 ( 10 mm. )

## LAMINA LXXVI

**Figura 248.**-Explicación en el texto. (Preparación 72-6 . Coordenadas 31-105. Objetivo 25/050. Cámara 2.5:1. Tubo vario 1.0 . Film C 1/23.)

**Figura 249.**-Explicación en el texto. (Preparación 74-7. Coordenadas 23-100'4. Objetivo 25/050 . Cámara 2.5:1. Tubo vario 1.0. Film C 2/3.)

**Figura 250.**-Explicación en el texto. (Preparación 76-7. Coordenadas 21'5-102'5. Objetivo 10/030. Cámara 2.5:1. Tubo vario 1.0. Film C 2/7.)

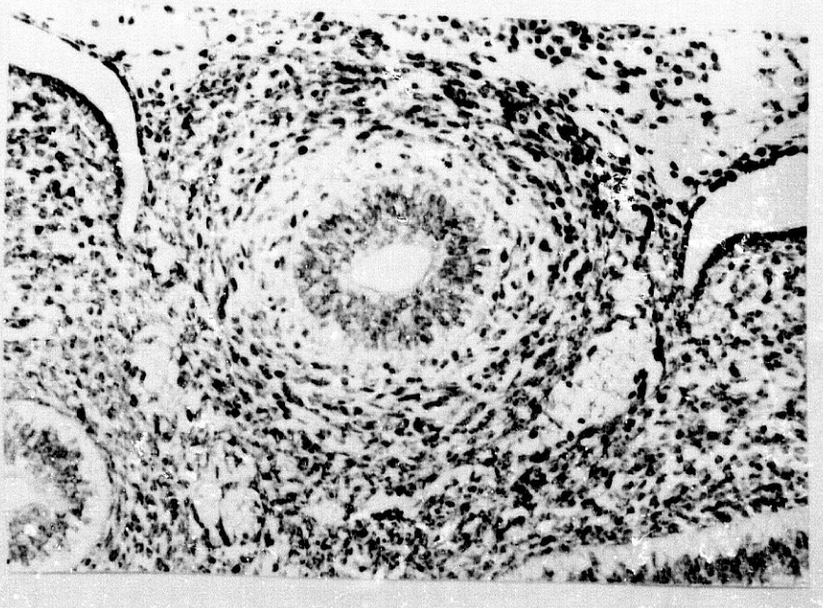

Figura 248

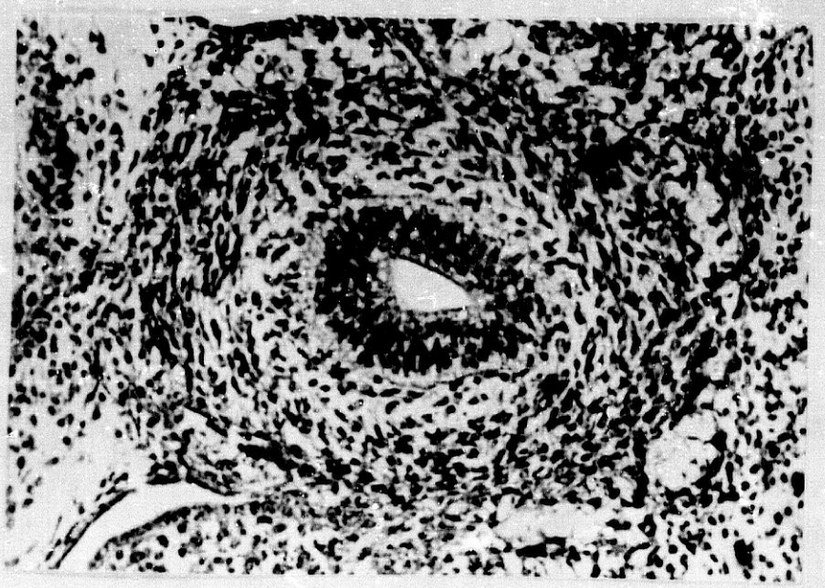

Figura 249

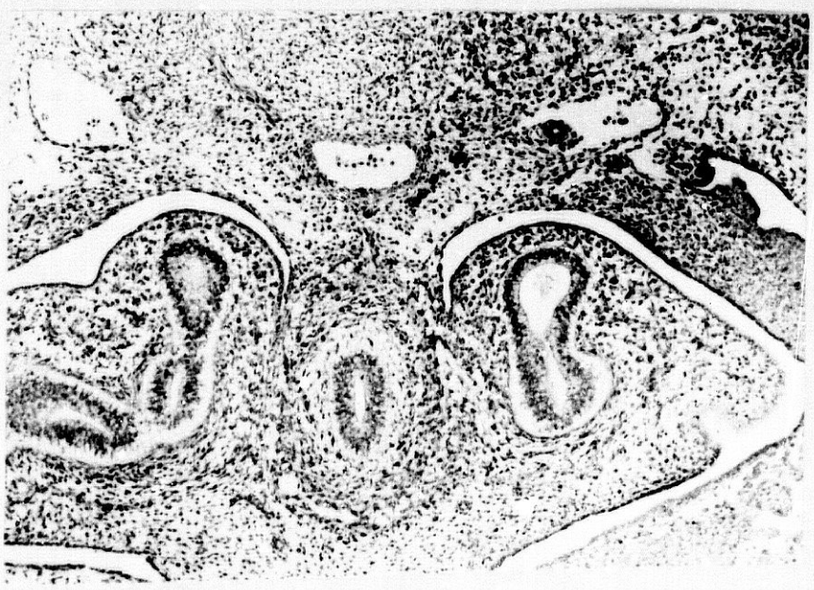

Figura 250

**EMBRION HUMANO JD-3** ( 10 mm. )

## LAMINA LXXVII

**Figura 251.**-Ampliación de la figura 250. Explicación en el texto. (Preparación 76-7.Coordenadas 21'5-102'5. Objetivo 25/050. Cámara 2.5:1. Tubo vario 1.0 . Film C 2/8.)

**Figura 252.**-Explicación en el texto. (Preparación 78-6. Coordenadas 28'4-98'5. Objetivo 25/050. Cámara 2.5:1. Tubo vario 1.0 . Film C 2/13.)

**Figura 253.**-Explicación en el texto. (Preparación 80-3. Coordenadas 54-101. Objetivo 25/050. Cámara 2.5:1. Tubo vario 1.0 . Film C 2/17.)

Figura 251

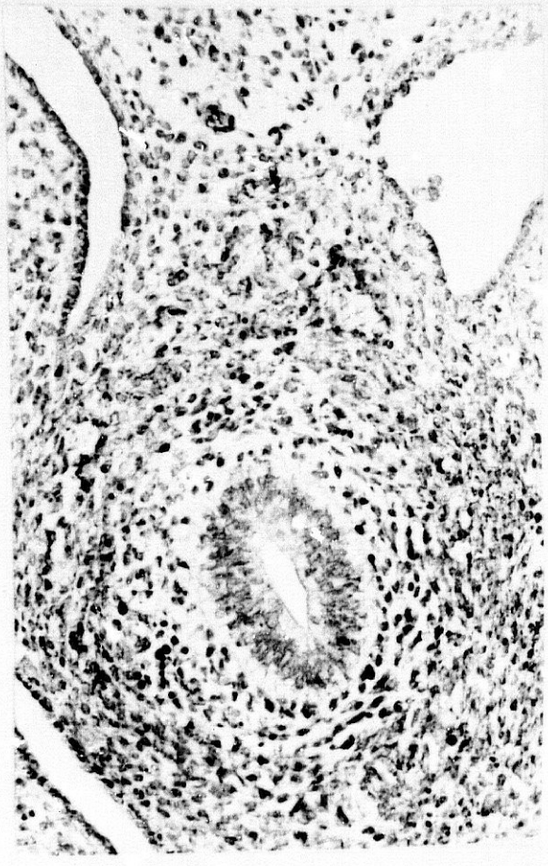

Figura 252

Figura 253

**EMBRION HUMANO JD-3** ( 10 mm. )

## LAMINA LXXVIII

**Figura 254.**-Explicación en el texto. (Preparación 81-3. Coordenadas 55-99.Objetivo 25/050. Cámara 2.5:1. Tubo vario 1.0. Film C 2/20.)

**Figura 255.**-Explicación en el texto. (Preparación 82-6. Coordenadas 26'5-99. Objetivo 10/030. Cámara 2.5:1. Tubo vario 1.0 . Film C 2/23.)

**Figura 256.**-Ampliación de la figura anterior. Explicación en el texto. (Preparación 82-6. Coordenadas 26'5-99. Objetivo 25/050. Cámara 2:1. Tubo vario 1.0 . Film C 2/24.)

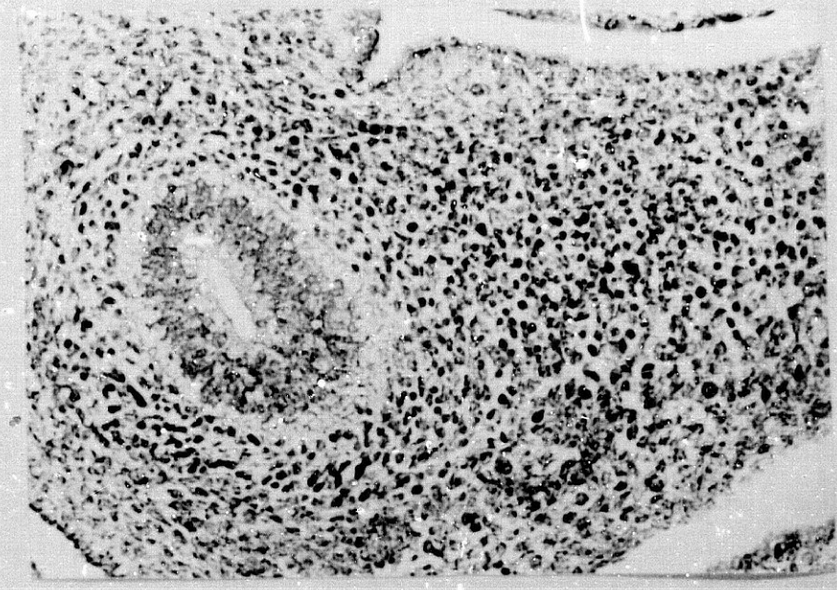

Figura 254

Figura 255

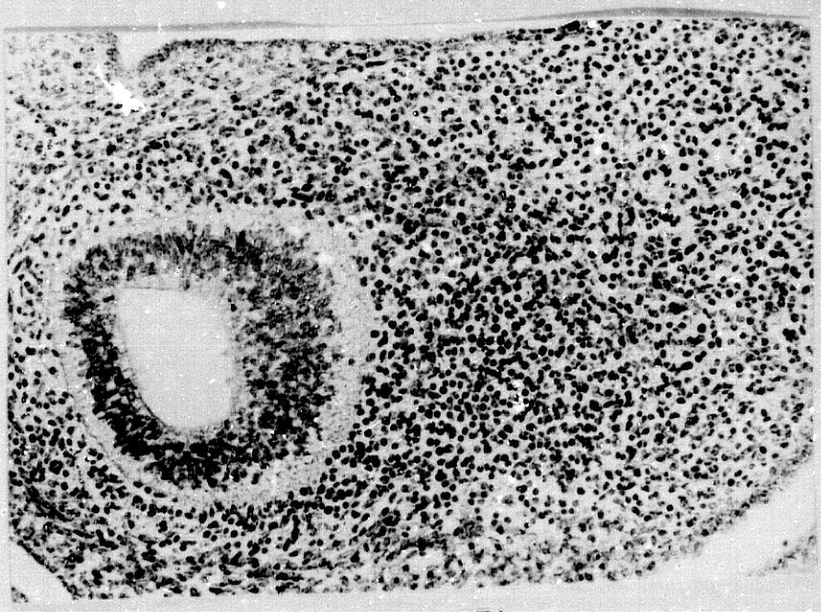

Figura 256

EMBRION HUMANO JD-3 ( 10 mm. )

## LAMINA LXXIX

**Figura 257.**-Explicación en el texto. (Preparación 86-2. Coordenadas 62'4-101.Objetivo 10/030.Cámara 2:1. Tubo vario 1.0. Film C 3/6.)

**Figura 258.**-Ampliación de la figura anterior. Explicación en el texto.(Preparación 86-2.Coordenadas 62'4-101. Objetivo 25/050 .Cámara 3.2:1. Tubo vario 1.0 . Film C 3/8.)

**Figura 259.**-Ampliación de la figura 257. Explicación en el texto. (Preparación 86-2 . Coordenadas 62'4-101. Objetivo 25/050 . Cámara 2:1. Tubo vario 1.0. Film C 3/10.)

Figura 257

Figura 258

Figura 259

EMBRION HUMANO JD-3 ( 10 mm. )

## LAMINA LXXX

**Figura 260.**-Explicación en el texto. (Preparación 88-6. Coordenadas 25-101. Objetivo 10/030. Cámara 2:1. Tubo vario 1.0.Film C 3/22.)

**Figura 261.**-Ampliación de la figura anterior. Explicación en el texto. (Preparación 88-6 .Coordenadas 25-101. Objetivo 25/050. Cámara 2:1. Tubo vario 1.0 . Film C 3/23.)

**Figura 262.**-Ampliación de la figura 260. Explicación en el texto. (Preparación 88-6 . Coordenadas 25-101. Objetivo 25/050 . Cámara 2:1 . Tubo vario 1.0. Film C 3/24.)

Figura 260

Figura 261

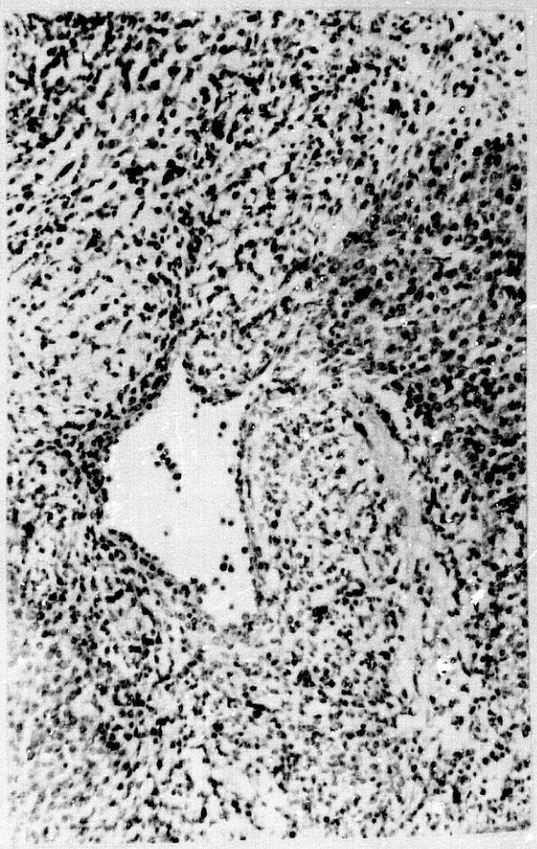

Figura 262

EMBRION HUMANO JD-3 ( 10 mm. )

## LAMINA LXXXI

**Figura 263.**-Explicación en el texto. (Preparación 90-7 . Coordenadas 21'3-103.Objetivo 10/030.Cámara 2:1. Tubo vario 1.0 . Film C 4/1.)

**Figura 264.**-Explicación en el texto. (Preparación 92-3. Coordenadas 52'3-104.Objetivo 10/030.Cámara 2:1. Tubo vario 1.0. Film C 4/8.)

**Figura 265.**-Explicación en el texto. (Preparación 93-4 Coordenadas 45'3-103'5. Objetivo 10/030. Cámara 2:1. Tubo vario 1.0. Film C 4/14.)

**Figura 266.**-Explicación en el texto. (Preparación 94-2. Coordenadas 63-102. Objetivo 10/030. Cámara 2:1. Tubo vario 1.0.Film C 4/20.)

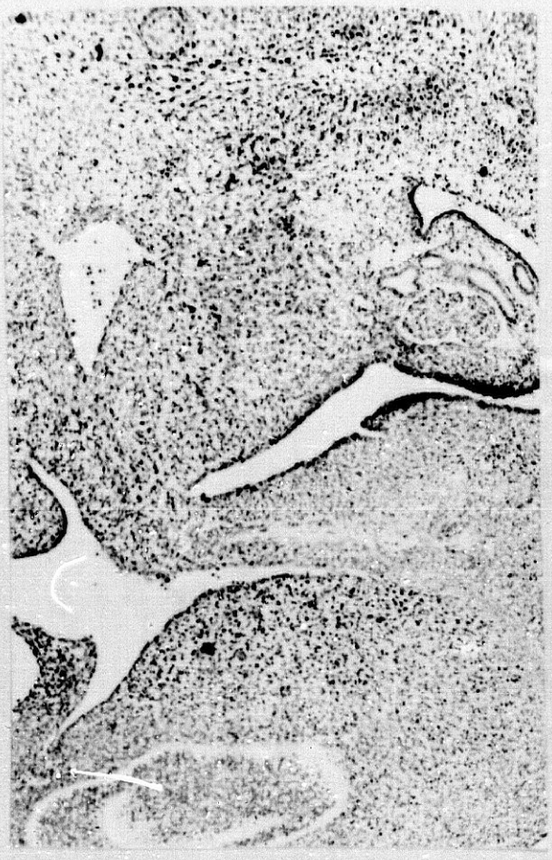

Figura 263

Figura 264

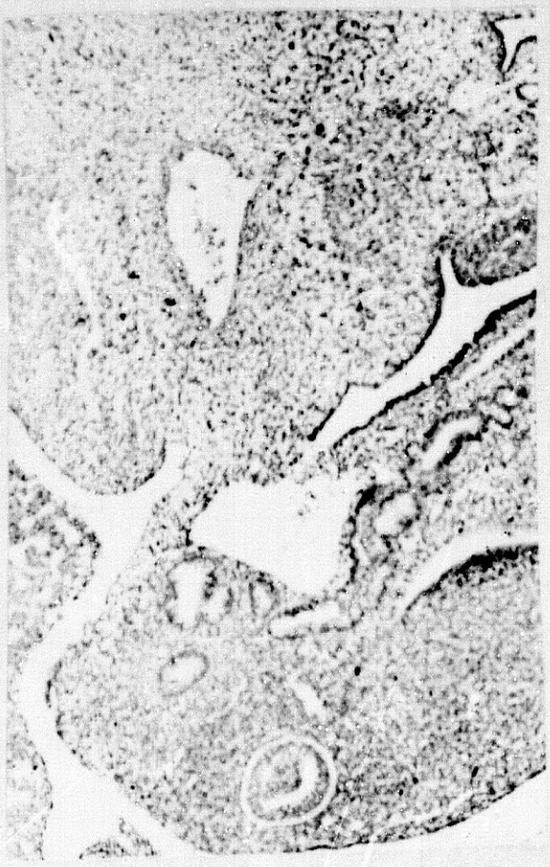

Figura 265

Figura 266

## EMBRION HUMANO JD-4.

CARACTERISTICAS GENERALES:

**Estadio O'Rahilly:** 15.

**Edad aproximada:** 33 días.

**Tamaño:** 8mm. (C.R.).

**Inclusión:** parafina.

**Cortes:** transversales de 10 micras.

**Coloración:** hematoxilina-V.O.F.

**Colección:** Dpto. Ciencias Morfológicas.

INERVACION GASTRICA: ASPECTO MORFOLOGICO-ESTRUCTURAL.

Conforme el análisis de los elementos vagales de nuestro estudio se va realizando en estadios más tempranos, éste se va haciendo más dificil y es preciso recurrir a mayores

aumentos. Las dificultades estriban en que, como con las técnicas empleadas no se perfilan bien las estructuras neurofibrilares,los haces nerviosos se presentan como pequeñas lagunas, circunscritas por cadenas celulares. Por otra parte, como las futuras células neurales están en estadios muy primitivos de diferenciación, sólo es posible localizar a éstas, cuando se encuentran concentradas en grupos, ya que aunque la afinidad por los colorantes es mayor que las del resto de las estructuras, no lo es tanto como para poder diferenciar una sola célula dentro del conjunto. Ahora bien, como la mayor parte de las veces, en estos estadios, se encuentran concentradas y, además, en zonas topográficas análogas a la de los estadios superiores, empleando mayores aumentos que en aquellos hemos podido seguir el rastro de los vagos y concentraciones neuroblásticas en la mayor parte del tracto intestinal, desde el esófago hasta la zona pilórica. El análisis de estos últimos elementos, en el embrión de 8mm., en cuanto a su localización topográfica, presenta características homólogas al de las series tempranas anteriormente estudiadas, según a continuación exponemos y demostramos mediante microfotografías.

En secciones torácicas inmediatamente superiores a la del inicio de la bipartición traqueal en sus dos bronquios principales, los dos troncos del vago (LAMINA LXXXII, figura 267) se encuentran en los márgenes anterolaterales derecho e

izquierdo respectivamente del esófago. Estos nervios vagos se encuentran rodeados por cadenas celulares y a partir de ellos se desprenden ramitos anteriores,pero fundamentalmente posteriores, que circunscriben por los márgenes al esófago a esta víscera. Junto a estos ramitos dorsales, se encuentran pequeños conglomerados, de diferente tamaño, en la periferia esofágica; además, como hemos dicho, hay algunos pequeños hacecillos que se dirigen hacia áreas anteriores situándose en los márgenes laterales de la tráquea. De la manera indicada, el esófago, en este área, se encuentra rodeado periféricamente por un plexo fibrilar y celular; a partir de este plexo,algunas células cromafínicas parecen introducirse en su estructura, pero como la diferenciación estructural de esta víscera es escasa, no podemos decir, o mejor, definir la localización de las estructuras neurales intramurales.

Lo anteriormente indicado y con disposición topográfica similar, se disponen las estructuras neurales de nuestro estudio en cortes transversales inferiores, tanto a nivel del inicio de la bifurcación traqueal (LAMINA LXXXII, figura 268), como inmediatamente después de haberse separado los dos bronquios primitivos (LAMINA LXXXII,figura 269).

El cambio de la disposición de los elementos nerviosos, sobre todo en cuanto a sus ramificaciones y áreas de difusión, se va a dar en cortes un poquito más inferiores,

conforme los bronquios se van separando y subdividiéndose para dar las ramificaciones correspondientes(LAMINA LXXXIII, figuras 270,271 y 272). En dichas secciones se sigue observando el plexo nervioso periesofágico;y ambos vagos, derecho e izquierdo, se encuentran situados en los márgenes anterolaterales esofágicos derecho e izquierdo, pero, por la parte anterior o ventral, se van originando de los vagos pequeños hacecillos nerviosos, junto con acúmulos celulares (LAMINA LXXXIII,figura 271), que, en cortes más inferiores (LAMINA LXXXIII,figura 272),se van concentrando entre los bronquios, delante del esófago. Estos hacecillos nerviosos y las concentraciones celulares, se observan mejor a mayores aumentos (LAMINA LXXXIV, figura 273); entonces se puede apreciar cómo avanzan hacia delante y se dirigen hacia el mesocardio medial inferior.

Cuando dicho mesocardio desaparece ( LAMINA LXXXIV, figura 274), también desaparecen los conglomerados celulares anteriormente dichos y la porción principal de los nervios vagos,que estaban más o menos concentrados en las posiciones anterolaterales mencionadas , empiezan a subdividirse en múltiples ramas, grandemente infiltradas de células cromafínicas,formando el plexo periesofágico. Durante la formación del plexo periesofágico y tras intercambiarse fibras y conglomerados neurales ente ambos vagos, se van a formar los vagos anterior y posterior (LAMINA LXXXIV,figura 275) ya en la zona del cardias, próximo al ensanchamiento gástrico.

En esta zona últimamente citada (LAMINA LXXXIV, figura 275), ya en la región abdominal superior, los vagos anterior y posterior, con las fibras más o menos concentradas (más el anterior y menos el posterior) se van a situar respectivamente: el vago posterior, en la raíz del meso mediastínico;y el vago anterior, en la raíz del meso anterior o gastrohepático.

A partir del nivel citado, y de áreas inmediatamente inferiores (LAMINA LXXXV, figuras 276 y 277), las ramificaciones de los vagos van a seguir un trayecto similar al analizado en las fases anteriores. Así (LAMINA LXXXIV, figuras 275; LAMINA LXXXV, figura 276): las ramas principales del vago anterior van a continuar en la periferia del estómago, en la raíz del meso gastrohepático. En cuanto a las ramas dadas en zonas superiores, dispuestas en abanico, van a ir ocupando el resto de la periferia gástrica izquierda, hasta la zona del meso gastromediastínico, y con la característica que las más dorsales, o primeras que se formaron, son más delgadas y su calibre va aumentando hacia planos anteriores. De estas distintas ramas del vago anterior (LAMINA LXXXV, figuras 276 y 277), las de la raíz del meso anterior, se encuentran rodeadas de algunos pequeños acúmulos de células cromafínicas o futuros neuroblastos, y la condensación y número de éstos va a ir disminuyendo hacia las ramas posteriores.

Estas células neuroblásticas generalmente se sitúan en la periferia del órgano, pero por la superficie interna de los citados haces nerviosos; algunas también se localizan en áreas más profundas,entre las estructuras indiferenciadas de la pared gástrica. Estas últimas células son más difíciles de diferenciar de las del resto de los tejidos, pues, como ya indicamos, la diferenciación de células cromafínicas se observa mejor en los acúmulos,que en una célula aislada.

Si nos referimos al vago posterior, sus haces fundamentales están situados en la raiz del meso gastromediastínico. A partir de este tronco principal, se forman algunos haces que se extienden hacia atrás, intentando llegar al área no inervada por el vago anterior, siendo estas últimas ramitas de pequeño calibre. Otras ramas se introducen por el meso gastromediastínico, con dirección al origen de la aorta; y, finalmente, hay un tercer grupo de fibras y células cromafínicas que, en forma de plexo, se extienden por la periferia gástrica derecha, tendiendo a ocupar la zona gástrica comprendida entre los dos mesos,por el citado lado derecho. En esta última zona es donde se encuentran los mayores acúmulos de células cromafínicas, por lo tanto, es más fácil ponerlos de manifiesto. Los haces que se dirigen hacia atrás llevan menos células,e igualmente los que se dirigen hacia el plano mediastínico,o,al menos en este último grupo la impregnación cromafínica de tales células es menos acentuada.

En secciones inferiores y a distintos niveles gástricos, (LAMINA LXXXV, figura 278; LAMINA LXXXV, figuras 279, 280, 281 y 282) van ocurriendo paulatinamente las transformaciones morfológicas citadas en los embriones anteriores: el alargamiento y desviación que sufre el meso gastromediastínico (futuro epiplón gastro-espleno-pancreático), que consiste en un alargamiento de él y una desviación de la inserción gástrica de éste, de tal manera que, desde el ángulo gástrico derecho que ocupaba en un principio, va a situarse finalmente en el borde gástrico dorsal. Por otra parte, el estómago va aumentando de volumen , tanto sus paredes como su luz. Estos cambios hacen que aumente el campo o superficie parietal de distribución del vago posterior y disminuya el del anterior. Así pues, desde el citado ángulo posteroderecho (veanse figuras citadas), donde el vago posterior tiene sus ramas pricipales, va a ir dando ramitas hacia las superficies anteriores y posteriores, conforme desciende; estos ramos se abren en abanico, para ocupar toda la superficie derecha de la zona comprendida de los dos mesos. La concentración celular que acompaña a dichos troncos sigue siendo mayor en el área angular, donde se sitúan las ramas principales; y decrece conforme las ramas se dividen y desvían a mayor distancia de dicha zona, tanto en el sentido anterior, como en el posterior. Las delgadas ramas y la mayoria de las células de este plexo superficial o adventicial se introducen intraparietalmente, a fin de organizar, en estadios

superiores, los plexos submucoso e intramuscular citados; los cuales, en esta fase no son posibles distinguir, dada la indiferenciación celular aún, de las células propias de la pared gástrica no neurales, estando sólo más diferenciadas las del epitelio endodérmico.

Las ramas del vago anterior van sufriendo cambios homólogos,en su topografía; pero en este caso,como hemos citado, las ramas principales siguen estando en el margen gástrico anterior de la cara izquierda; y las ramas paulatinamente menores se van a situar en la superficie gástrica anteroizquierda hasta la raíz del mesogastrio posterior, también rodeadas por células cromafines,sobre todo por la superficie interna de los haces y entre los estratos gástricos indiferenciados.

A nivel de estos últimos cortes citados, si analizamos la zona mediastínica delante de la aorta (LAMINA, LXXXVI, figuras 279 y 281), observamos que, a diferencia de los elementos nerviosos vagales (LAMINA LXXXV, figura 276) que penetraban en dicha zona, en estas secciones los elementos neurofibrilares han aumentado y, además, rodeándolos, se encuentran un gran número de células cromafines, iniciándose así la formación del plexo solar,entre la raiz del meso posterior y la aorta citada. Este plexo que se puede seguir observando en zonas más inferiores (LAMINA LXXXVII, figuras

283 y 286), en que ya se inicia la formación de las redes vasculares del plexo vascular celiaco, a partir del cual se formará el tronco de igual nombre, como ya SOLER (1955) citara; las ramas de dicho plexo caminan junto a dichos vasos y penetran en las visceras de nuestro estudio, para el abastecimiento simpático de éstos.

En las zonas últimamente analizadas (LAMINA LXXXVII, figuras 283,284, 285 y 286), apenas quedan restos parietales gástricos, a no ser los del fundus del antro pilórico. En él, la disposición de las ramas nerviosas de los vagos anterior y posterior, al ser tan finas,no se demuestra bien,como en planos superiores. No obstante, se puede observar una red fibrilar,constituida por pequeñas lagunitas rodeadas de células,en ambas superficies gástricas, derecha e izquierda.

EMBRION HUMANO JD-4 ( 8 mm. )

## LAMINA LXXXII

**Figura 267.**-Explicación en el texto. (Preparación 26-1/6. Coordenadas 23'4-98. Objetivo 25/050. Cámara 2.5:1. Tubo vario 1.0. Film C 1/4.)

**Figura 268.**-Explicación en el texto. (Preparación 26-2/4. Coordenadas 55'3-107'6. Objetivo 25/050 . Cámara 2.5:1. Tubo vario 1.0 . Film C 1/7.)

**Figura 269.**-Explicación en el texto. (Preparación 27-1/7. Coordenadas 21'6-98.Objetivo 25/050. Cámara 2:1. Tubo vario 1.0.Film C 1/12.)

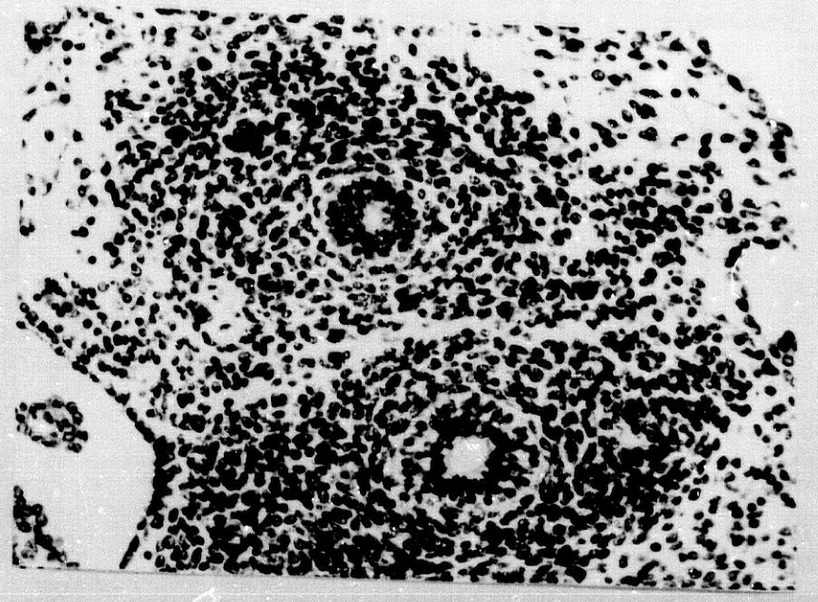

Figura 267

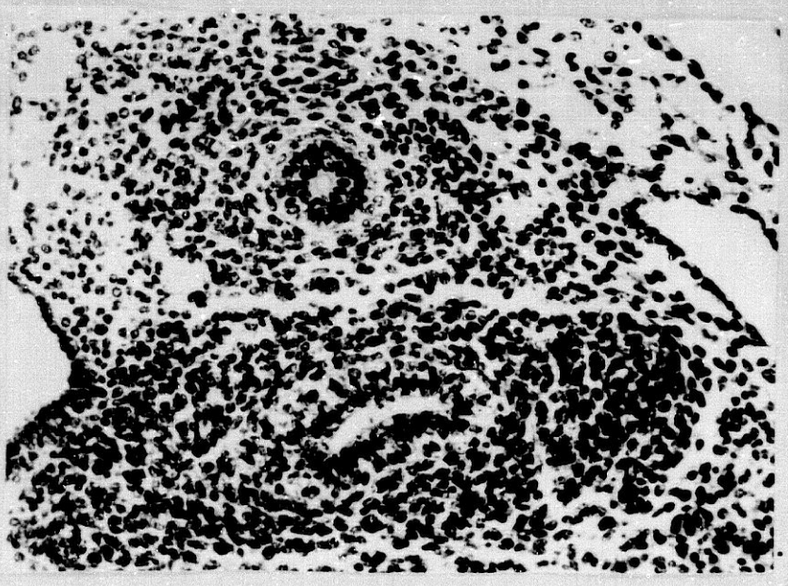

Figura 268

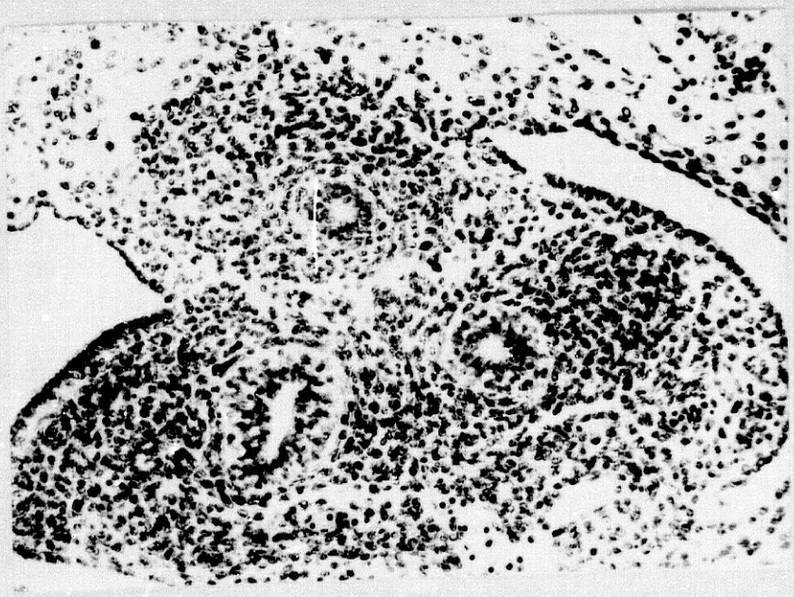

Figura 269

EMBRION HUMANO JD-4 ( 8 mm. )

## LAMINA LXXXIII

**Figura** 270.-Explicación en el texto. (Preparación 28-1/5. Coordenadas 35'8-98'8. Objetivo 25/050. Cámara 2:1. Tubo vario 1.0 . Film C 1/20.)

**Figura** 271.-Ampliación de la figura anterior. Explicación en el texto.(Preparación 28-2/4. Coordenadas 44-108'4. Objetivo 40/065 . Cámara 2:1. Tubo vario 1.0. Film C 1/26.)

**Figura** 272.-Explicación en el texto. (Preparación 29-1/2. Coordenadas 63-96'5. Objetivo 25/050. Cámara 3.2:1.Tubo vario 1.0. Film C 1/30.)

Figura 270

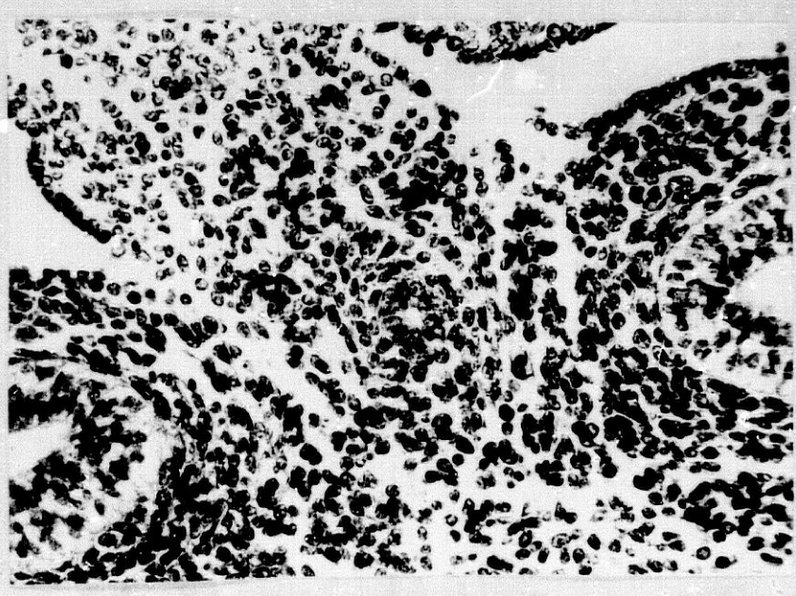

Figura 271

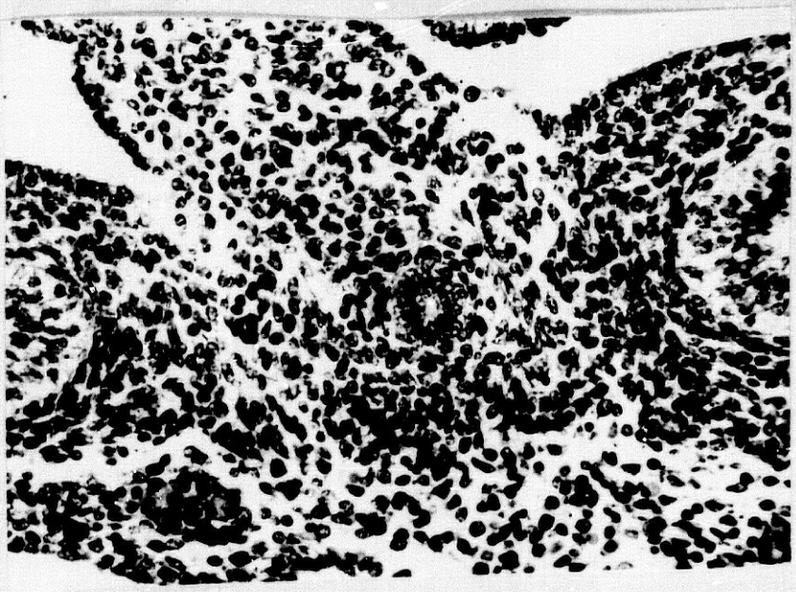

Figura 272

**EMBRION HUMANO JD-4** ( 8 mm. )

## LAMINA LXXXIV

**Figura 273.**-Ampliación de la figura anterior. Explicación en el texto. (Preparación 29-1/6.Coordenadas 30-98. Objetivo 40/065. Cámara 2.5:1. Tubo vario 1.0. Film C 2/1.)

**Figura 274.**-Explicación en el texto. (Preparación 30-1/3. Coordenadas 54'8-95'8.Objetivo 40/065.Cámara 2:1 Tubo vario 1.0. Film C 2/9.)

**Figura 275.**-Explicación en el texto. (Preparación 31-1/3. Coordenadas 31'8-102. Objetivo 25/050. Cámara 3.2:1. Tubo vario 1.0. Film C 2/17.)

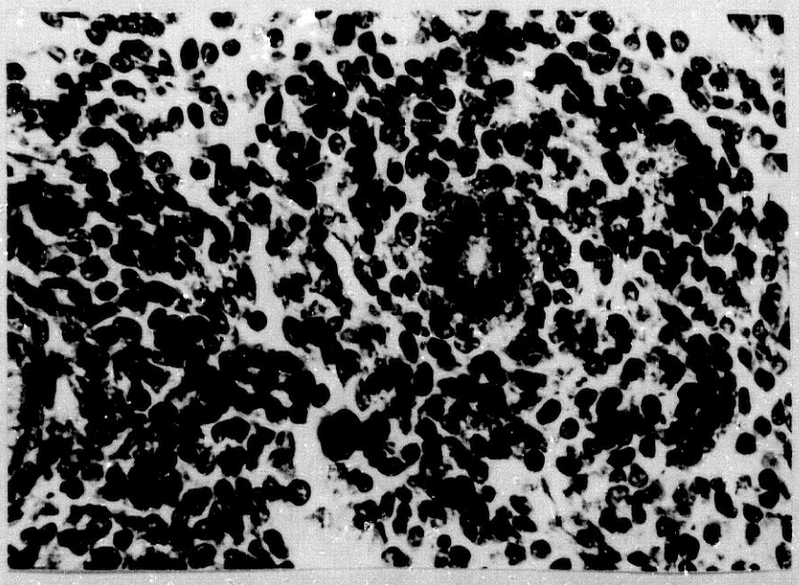

Figura 273

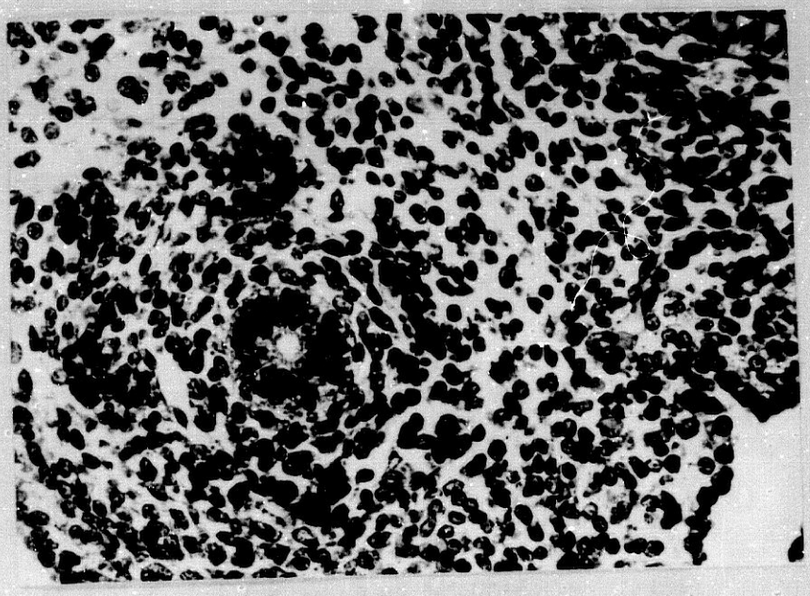

Figura 274

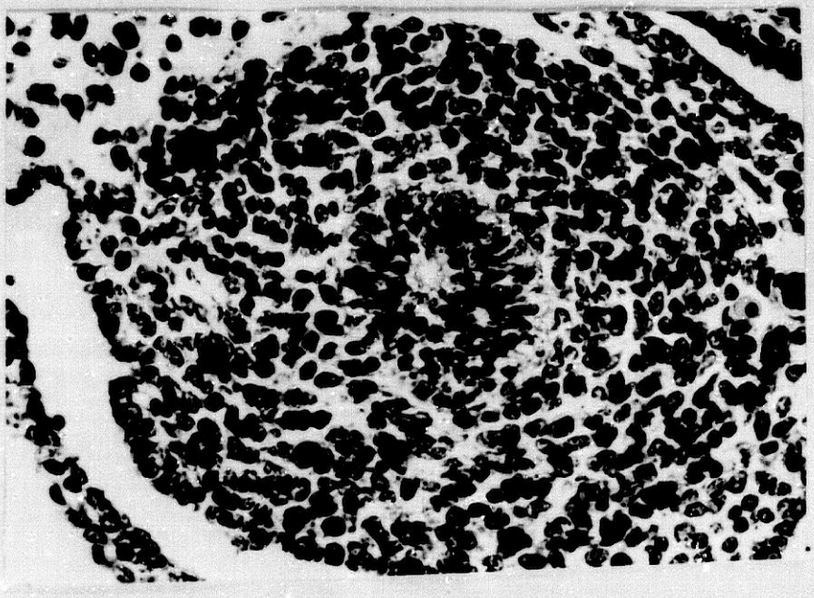

Figura 275

EMBRION HUMANO JD-4 ( 8 mm. )

## LAMINA LXXXV

**Figura 276.**-Explicación en el texto. (Preparación 31-2/6. Coordenadas 28'2-109. Objetivo 10/030. Cámara 3.2:1.Tubo vario 1.0. Film C 2/23.)

**Figura 277.**-Ampliación de la figura anterior. Explicación en el texto. (Preparación 31-2/6. Coordenadas 28'2-109.Objetivo 25/050.Cámara 2.5:1.Tubo vario 1.0. Film C 2/24.)

**Figura 278.**-Explicación en el texto. (Preparación 33-1/3 . Coordenadas 54-98. Objetivo 25/050. Cámara 2:1. Tubo vario 1.0. Film C 3/1.)

Figura 276

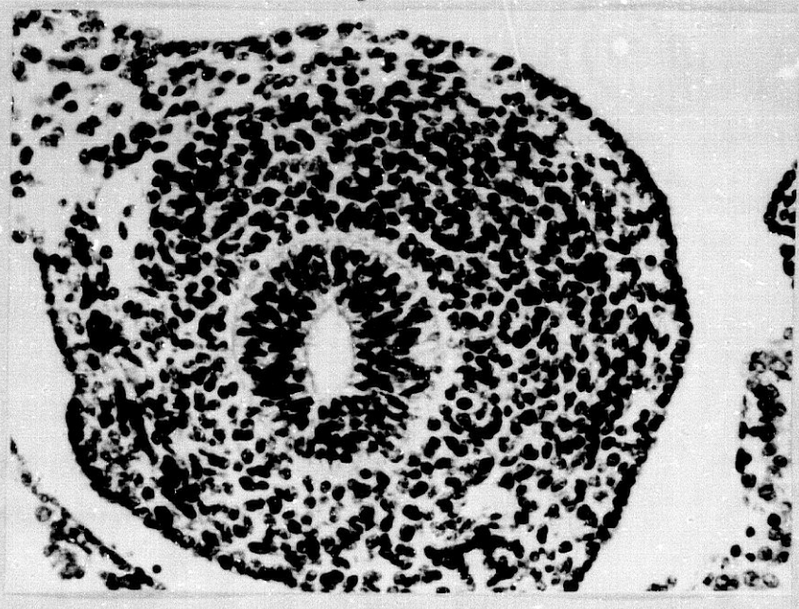

Figura 277

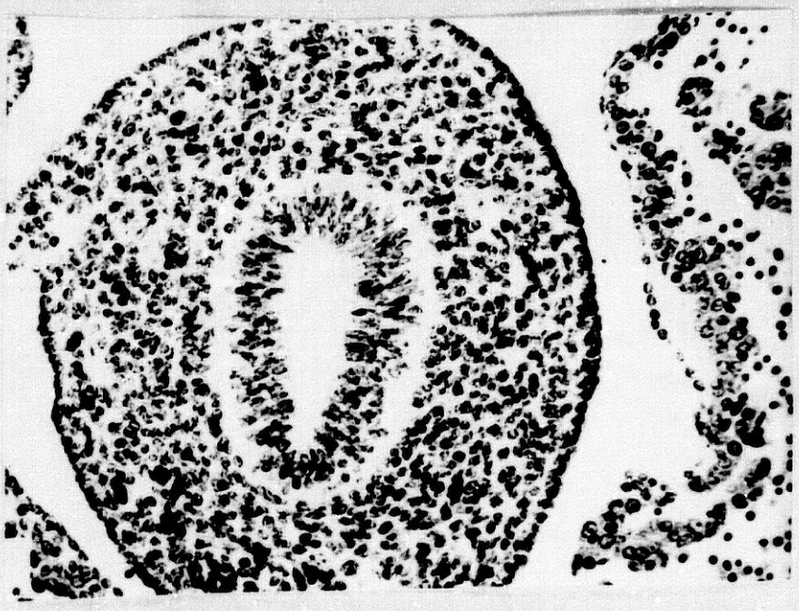

Figura 278

EMBRION HUMANO JD-4 ( 8 mm. )

## LAMINA LXXXVI

**Figura 279.**-Explicación en el texto. (Preparación 33-2/6. Coordenadas 27-107.Objetivo 10/030.Cámara 3.2:1. Tubo vario 1.0. Film C 3/5.)

**Figura 280.**-Ampliación de la figura anterior.Explicación en el texto.(Preparación 33-2/6.Coordenadas 27-107. Objetivo 25/050. Cámara 2:1. Tubo vario 1.0 Film C 3/6.)

**Figura 281.**-Explicación en el texto. (Preparación 34-2/6. Coordenadas 28-107.Objetivo 10/030.Cámara 3.2:1. Tubo vario 1.0 . Film C 3/16.)

**Figura 282.**-Ampliación de la figura anterior.Explicación en el texto.(Preparación 34-2/6.Coordenadas 28-107. Objetivo 25/050. Cámara 2:1. Tubo vario 1.0. Film C 3/17.)

Figura 279

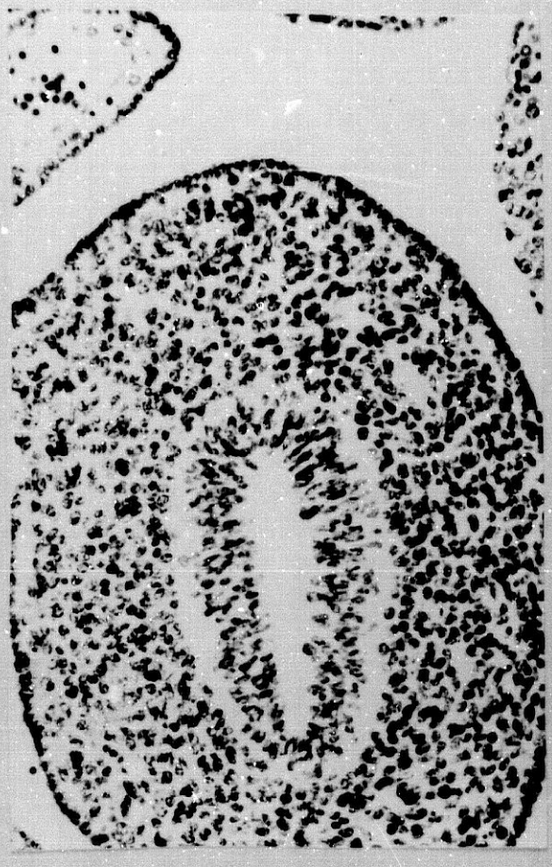

Figura 280

Figura 281

Figura 282

EMBRION HUMANO JD-4 ( 8 mm. )

## LAMINA LXXXVII

**Figura 283.**-Explicación en el texto. (Preparación 35-1/6. Coordenadas 28-98'5. Objetivo 10/030. Cámara 3.2:1. Tubo vario 1.0. Film C 3/20.)

**Figura 284.**-Ampliación de la figura anterior. Explicación en el texto. (Preparación 35-1/6. Coordenadas 28-98'5. Objetivo 25/050.Cámara 3.2:1.Tubo vario 1.0. Film C 3/21.)

**Figura 285.**-Explicación en el texto. (Preparación 35-2/5. Coordenadas 38-109'5. Objetivo 10/030. Cámara 3.2:1.Tubo vario 1.0.Film C 3/24.)

**Figura 286.**-Explicación en el texto. (Preparación 36-2/2 . Coordenadas 63-108'8. Objetivo 10/030 . Cámara 3.2:1. Tubo vario 1.0 . Film C 3/30.)

Figura 283

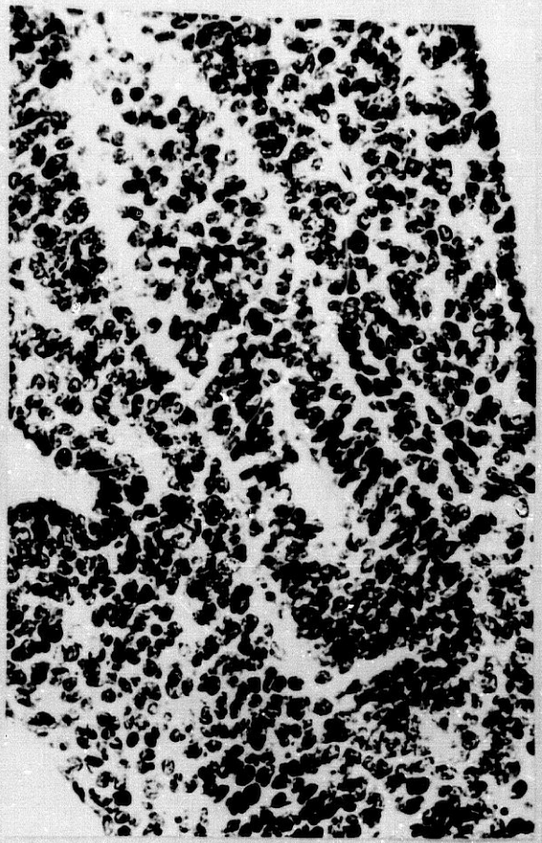

Figura 284

Figura 285

Figura 286

## EMBRION HUMANO MA-4.

CARACTERISTICAS GENERALES:

**Estadio O'Rahilly:** 13.

**Edad aproximada:** 28 días.

**Tamaño:** 5 mm. (C.R.).

**Inclusión:** parafina.

**Cortes:** transversales de 8 micras.

**Coloración:** hematoxilina-eosina de Harris.

**Colección:** Dpto. Ciencias Morfológicas.

INERVACION GASTRICA: ASPECTO MORFOLOGICO-ESTRUCTURAL.

En el embrión de 5mm., dada la gran indiferenciación de sus estructuras, sobre todo en ciertas áreas de mayor proliferación celular, no se han podido constatar bien los

elementos nerviosos de nuestro estudio, de una manera sistemática y seriada; pues, si bien en unas áreas, como la cefálica,es posible seguir su trayecto desde sus orígenes en el tubo neural y formaciones ganglionares yugular y nodosa, además de cierto trayecto del tronco nervioso durante la región cervical,después, en la zona del pliegue cervical,debido a la formación de las bolsas ectodérmicas y endodérmicas y la proliferación celular de éstas, es imposible seguir su análisis inferior durante un cierto trayecto. Después vuelve a manifestarse bien, en secciones torácicas y abdominales altas, cuando las fibras vagales están más concentradas; para ,posteriormente,volver a encontrar dificultades en el análisis de las ramificaciones terminales gástricas. Por lo tanto, vamos a analizar el trayecto de estos nervios, desde su origen, omitiendo aquellas áreas cuya localización ofrece ciertas dudas de localización.

En cortes superiores que seccionan la médula y vesículas encefálicas inferiores (LAMINA LXXXVIII, figuras 287 y 288), donde aparecen los primeros esbozos de la vena cardinal superior izquierda, se observa la masa preganglionar del vago, que posee, a este nivel,conexiones con el tubo neural. Esta masa está situada por delante de la citada vena.

En cortes inmediatos inferiores (LAMINA LXXXVIII,figuras 289 y 290), la masa preganglionar del vago se separa del

neuroeje y hace hernia sobre el arco de la vena cardinal superior izquierda, por su parte anterior. Una vez que se ha producido el desdoblamiento del arco de la citada vena, en sus porciones anterior y posterior se observa cómo abundantes células cromafines (futuro ganglio plexiforme) se sitúan entre ambas porciones (LAMINA LXXXIX, figuras 291 y 292). Al seguir descendiendo (LAMINA LXXXIX, figuras 293 y 294), el ganglio, más reducido y difícil de observar, queda en el margen anterior de la cardinal ascendente, estando ahora constituido por escasas células cromafines y espacios rodeados por pequeñas células, probablemente tubos de elementos fibrilares.

Ya a un nivel próximo a la unión de la porción distal tubárica y la faringe (LAMINA XC, figuras 295 y 296),el vago que va situándose más posteriormente, es muy difícil de observar, dada la concentración mesodérmica de esta área.

Finalmente, en áreas próximas a la formación del meso arterial (LAMINA XC, figuras 297 y 298), la topografía sigue siendo similar, pero al teñirse menos las células cromafínicas, se hace más difuso y es dificil el poder seguir el trayecto en secciones inferiores y aún en ésta, pues aparece como un concentrado de células un poco más laxas que las de la zona que les rodea, envuelto en una capa celular en hilera, situada en la parte interna de los lagos venosos y a un

nivel aproximado donde se va a producir el estrangulamiento de la bolsa digestiva (LAMINA XCI,figuras 299 y 300). Cuando se realiza el estrangulamiento dicho del tubo digestivo, en una porción posterior, esófago, y una porción anterior,que en cortes más inferiores formará el tubo traqueal, los elementos de nuestro estudio están situados entre la vena y la zona de estrangulamiento, con características análogas a las indicadas,según se puede observar a mayores aumentos (LAMINA XCI, figura 301) mostrándose el nervio como ramificado.

En secciones más inferiores (LAMINA XCI, figura 302), cuando ya se secciona esófago y tráquea,ambos vagos, derecho e izquierdo, aparecen hacia los márgenes anteroexterno del esófago,entre éste y la tráquea; el vago derecho,más concentrado, y el izquierdo, más difuso dando ambos ramificaciones que se dirigen hacia zonas anteriores; estas ramificaciones por su pequeño tamaño, son difíciles de seguir, dando la sensación de dirigirse hacia los arcos arteriales.

En igual posición seguirán los vagos en cortes inmediatos inferiores (LAMINA XCII,figura 303);pero,poco a poco,las masas de ambos vagos, antes más concentrados, se alargan y subdividen en ramitos (LAMINA XCII,figura304),de los cuales, los posteriores de ambos vagos, tienden a rodear periféricamente el tubo digestivo, por la cara anterior;y los anteriores unos lo hacen igualmente, pero otros se dirigen hacia

estructuras traqueales. Así se nos forma el plexo periesofágico. Además, uniéndose ramas de ambos vagos, en las zonas anterior y posterior, tienden a transformarse los antiguos vagos derecho e izquierdo en los llamados,en esta zona,vagos anterior y posterior; masas o troncos mixtos integrados,como hemos dicho,por ramas del vago derecho y del izquierdo. Este hecho empezará a darse en secciones más inferiores (LAMINA XCII,figuras 305,306).

En estos cortes citados (LAMINA XCII,figuras 305 y 306), debido, por una parte, al enrrollamiento del embrión y, por otra, a la inclinación lateral, hace que, en el plano posterior de la sección y, sobre todo, en el lado derecho, se seccione el tubo digestivo en la región abdominal, más acentuado en el lado derecho. Esto hace que aparezca una incisura, futura cavidad peritoneal, rodeando al tubo digestivo. Este tubo, por otra parte, va aumentando de volumen, indicándonos que estamos en zona gástrica alta. En cambio, por la parte anterior del corte, aparece el ensanchamiento de la tráquea, iniciándose ya la formación de los bronquios primitivos (LAMINA XCII,figura 306). En estos cortes,el vago posterior se encuentra aún ramificado, ocupando los márgenes posteroderechos del tubo digestivo. El vago anterior ocupa el margen posteroizquierdo, y a partir de esta zona empieza a subdividirse en ramas, ramas que, abriéndose en abanico, tienden a dirigirse hacia el margen dorsal de este tubo.

Entre los haces de ambos nervios vagos, existen acúmulos celulares más concentrados. Las ramas principales de ambos vagos ocupan las posiciones de las zonas que, en cortes inferiores, serán los mesogastrios anterior y posterior.

En cortes inmediatos inferiores (LAMINA XCIII, figuras 307 y 308), cuando ya se diferencian los mesos, y por otra parte se ha ido agrandando la superficie gástrica postero-derecha al desviarse la raíz del meso posterior, hacia atrás y hacia la izquierda, los filetes del vago se van quedando, unos, en la región angular, los fundamentales; otros, se van por la raíz del meso hacia el mediastino, para dar las conexiones con el futuro plexo solar; y el resto va invadiendo la superficie gástrica dorsoderecha. El vago anterior, mientras tanto, aunque sus ramitas principales se encuentran en la raíz del meso anterior, se ramifican más, y sus ramitas son cada vez más pequeñas e indiferenciadas.

Un aspecto similar se observa en cortes inferiores (LAMINA XCIII, figuras 309 y 310), con la característica de que el vago derecho va a dar lugar a formaciones plexiformes (LAMINA XCIII, figuras 309 y 310), con algunos acúmulos celulares; si bien, dada la indifereniación de este embrión, tales formaciones plexiformes formadas por fibrillas nerviosas y células muy cromafines, no se ponen tan patente como en los estadios de embriones de más edad ya analizados.

Ya a partir de cortes más inferiores (LAMINA XCIV, figuras 311,312, 313 y 314), las estructuras neurales van adoptando una posición análoga a la de embriones de mayor edad ya citados. Ahora bien, al ir iniciándose sus formaciones terminales, éstas son muy difíciles de seguir, así como también la topografía que adoptan las células cromafines, pues no hay diferenciación alguna de las células mesodérmicas, que se encuentran intercaladas con ellas.

Por lo tanto en resumen, podemos concretar que ya, en este estadio de 5 mm., está esbozada la inervación vagal gástrica, con sus ramas nerviosas y acúmulos celulares.Ahora bién, dada la indiferenciación de los tejidos y proliferaciones celulares en algunas zonas, se hace difícil seguir el trayecto del tronco del vago en regiones inferiores a la cervical, y más difícil aún, y a veces imposible,poder delimitar sus distintas ramificaciones, sobre todo las ramas o haces terminales.

EMBRION HUMANO MA-4 ( 5 mm. )

## LAMINA LXXXVIII

**Figura 287.**-Explicación en el texto. (Preparación 7-4/11. Coordenadas 50'5-119.Objetivo 10/030.Cámara 2.1. Tubo vario 1.0. Film C 5/5.)

**Figura 288.**-Ampliación de la figura anterior. Explicación en el texto. (Preparación 7-4/11. Coordenadas 50'5-119.Objetivo 25/050.Cámara 3.2:1.Tubo vario 1.0.Film C 5/6.)

**Figura 289.**-Explicación en el texto. (Preparación 7-5/9. Coordenadas 60'5-126'4. Objetivo 10/030. Cámara 2:1 . Tubo vario 1.0 . Film C 5/10.)

**Figura 290.**-Ampliación de la figura anterior. Explicación en el texto. (Preparación 7-5/9. Coordenadas 60'5-126'4. Objetivo 25/050. Cámara 3.2:1.Tubo vario 1.0.Film C 5/11.)

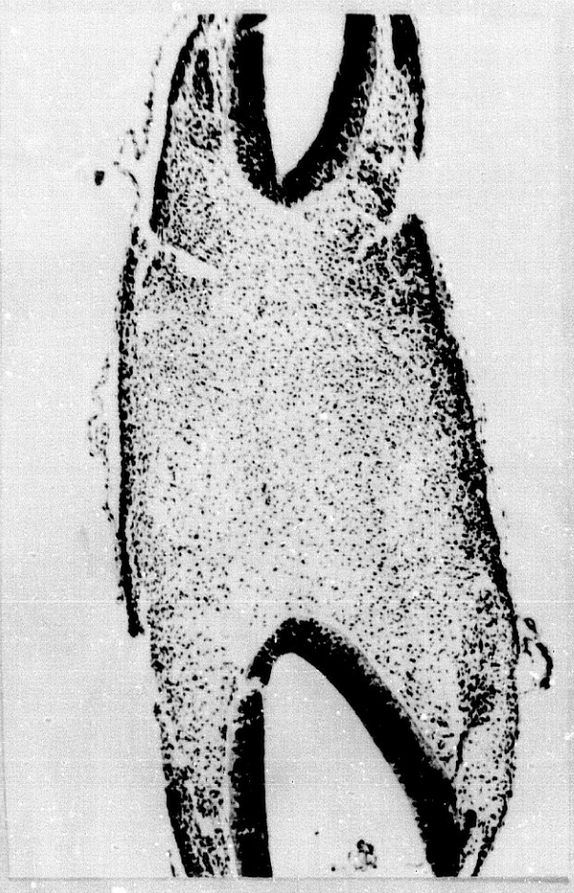

Figura 287

Figura 288

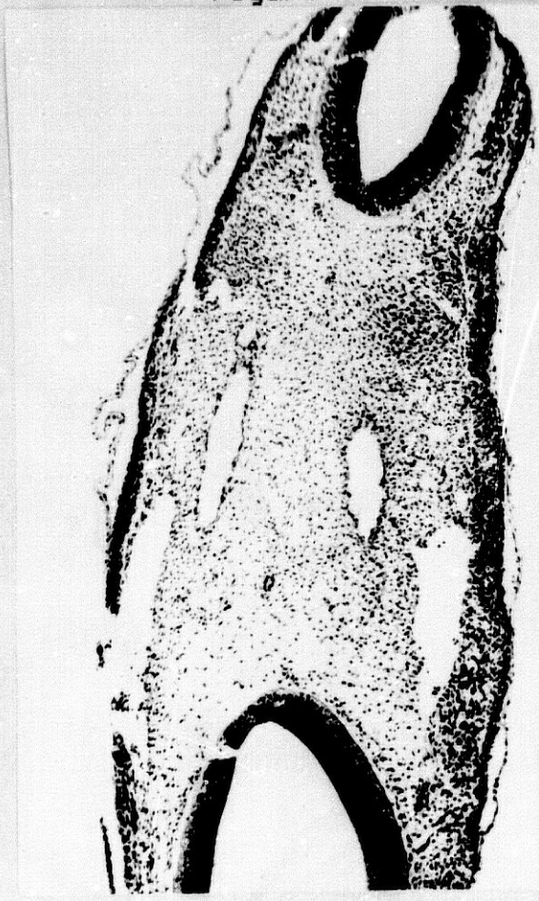

Figura 289

Figura 290

EMBRION HUMANO MA-4 ( 5 mm. )

## LAMINA LXXXIX

**Figura 291.**-Explicación en el texto.(Preparación 6-2/1. Coordenadas 20'4-105'5. Objetivo 10/030. Cámara 2:1. Tubo vario 1.0.Film C 5/20.)

**Figura 292.**-Ampliación de la figura anterior. Explicación en el texto. (Preparación 6-2/1. Coordenadas 20'4-105'5. Objetivo 25/050 . Cámara 2:1 . Tubo vario 1.0 . Film C 5/21.)

**Figura 293.**-Explicación en el texto. ( Preparación 6-2/6 . Coordenadas 46'8-106'8. Objetivo 10/030 . Cámara 2:1. Tubo vario 1.0 . Film C 5/29.)

**Figura 294.**-Ampliación de la figura anterior. Explicación en el texto. (Preparación 6-2/6. Coordenadas 46'8-106'8. Objetivo 25/050. Cámara 3.2:1. Tubo vario 1.0. Film C 5/30.)

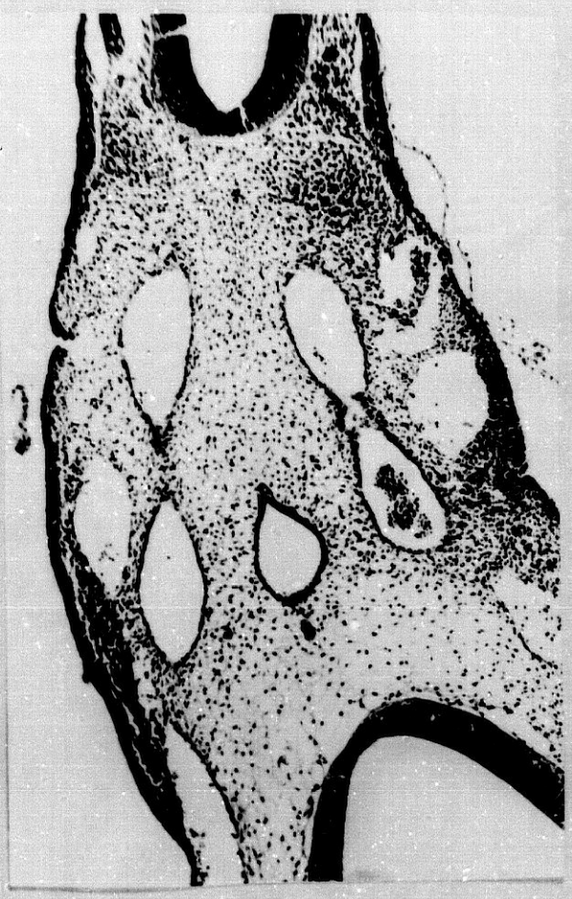

Figura 291

Figura 292

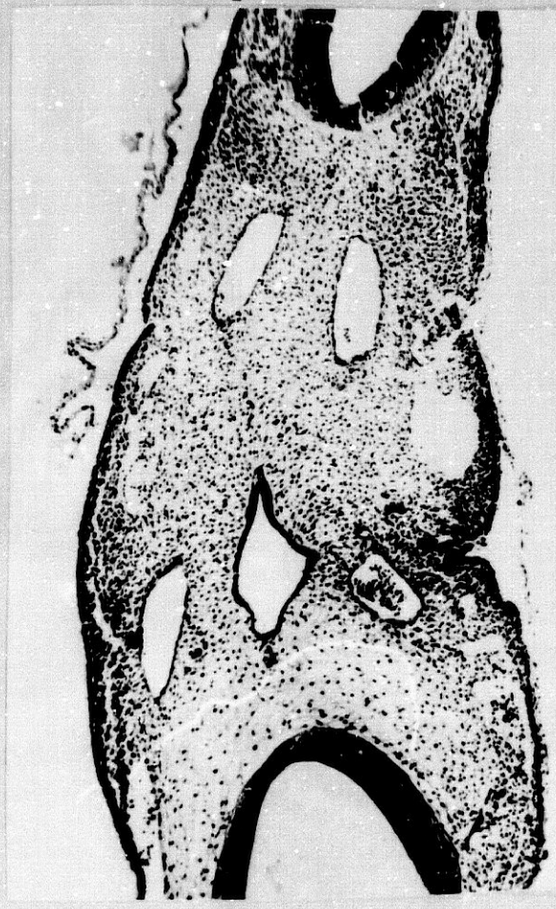

Figura 293

Figura 294

EMBRION HUMANO MA-4 ( 5 mm. )

## LAMINA XC

**Figura 295.**-Explicación en el texto. (Preparación 6-3/5. Coordenadas 40'8-116.Objetivo 10/030.Cámara 2:1. Tubo vario 1.0. Film C 6/12.)

**Figura 296.**-Ampliación de la figura anterior. Explicación en el texto. (Preparación 6-3/5. Coordenadas 40'8-116.Objetivo 25/050. Cámara 2/1. Tubo vario 1.0. Film C 6/13.)

**Figura 297.**-Explicación en el texto. (Preparación 6-4/3. Coordenadas 42'4-96'8. Objetivo 10/030. Cámara 3.2:1.Tubo vario 1.0. Film C 6/27.)

**Figura 298.**-Ampliación de la figura anterior. Explicación en el texto.(Preparación 6-4/1.Coordenadas 52-95'7. Objetivo 10/030 . Cámara 3.2:1. Tubo vario 1.0. Film C 6/29.)

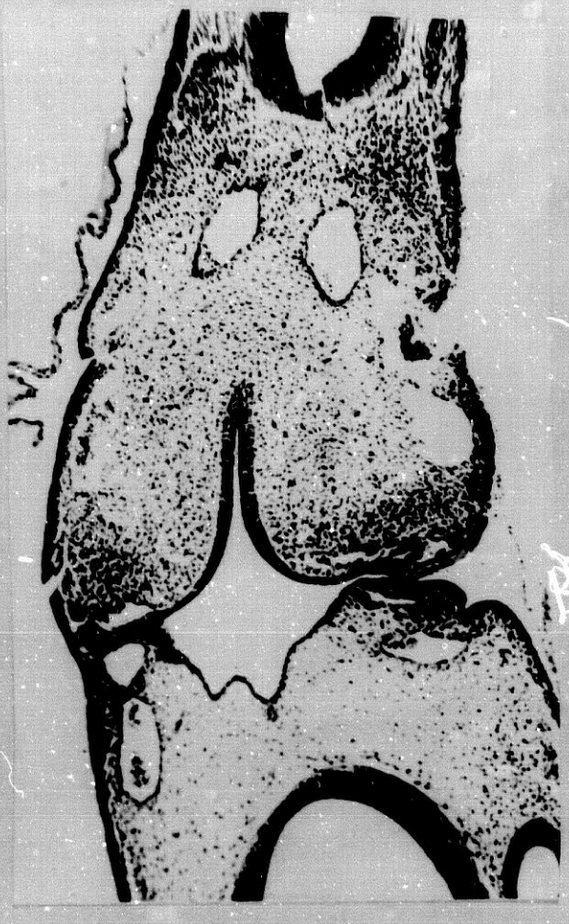

Figura 295

Figura 296

Figura 297

Figura 298

EMBRION HUMANO MA-4 ( 5 mm. )

## LAMINA XCI

**Figura 299.**-Explicación en el texto. (Preparación 6-4/11. Coordenadas 71-126'2.Objetivo 10/030.Cámara 2:1. Tubo vario 1.0. Film C 7/6.)

**Figura 300.**-Ampliación de la figura anterior. Explicación en el texto. (Preparación 6-4/11. Coordenadas 71-126'2.Objetivo 25/050.Camara 2:1. Tubo vario 1.0 . Film C 7/7.)

**Figura 301.**-Ampliación de la figura anterior. Explicación en el texto. (Preparación 6-4/11. Coordenadas 71-126'2.Objetivo 25/050.Camara 3.2:1.Tubo vario 1.0.Film C 7/8.)

**Figura 302.**-Explicación en el texto. (Preparación 6-1/8. Coordenadas 57'4-94'5. Objetivo 25/050. Camara 2:1. Tubo vario 1.0 . Film C 7/19.)

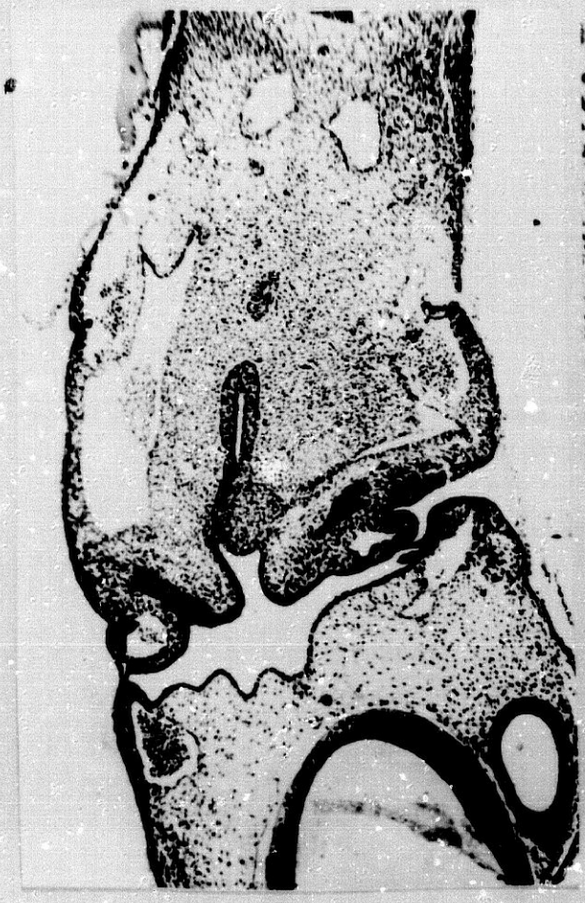

Figura 299

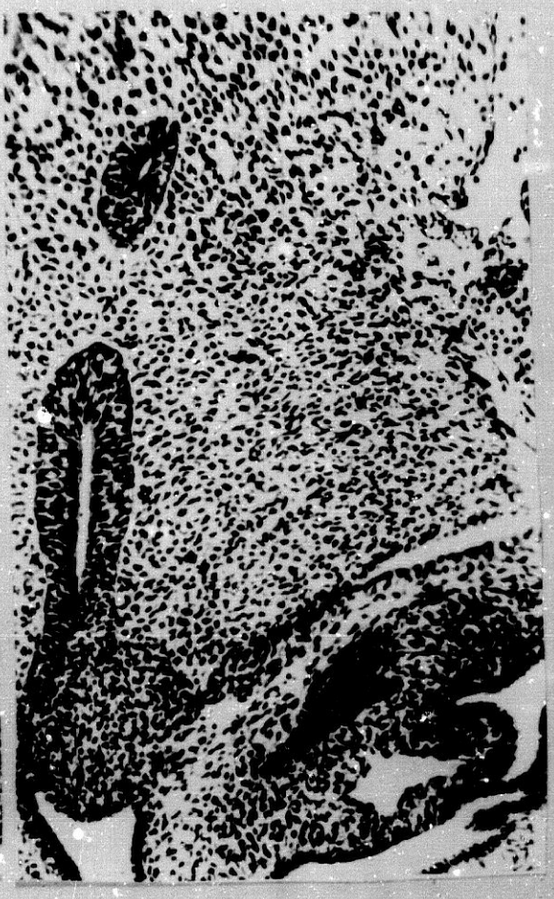

Figura 300

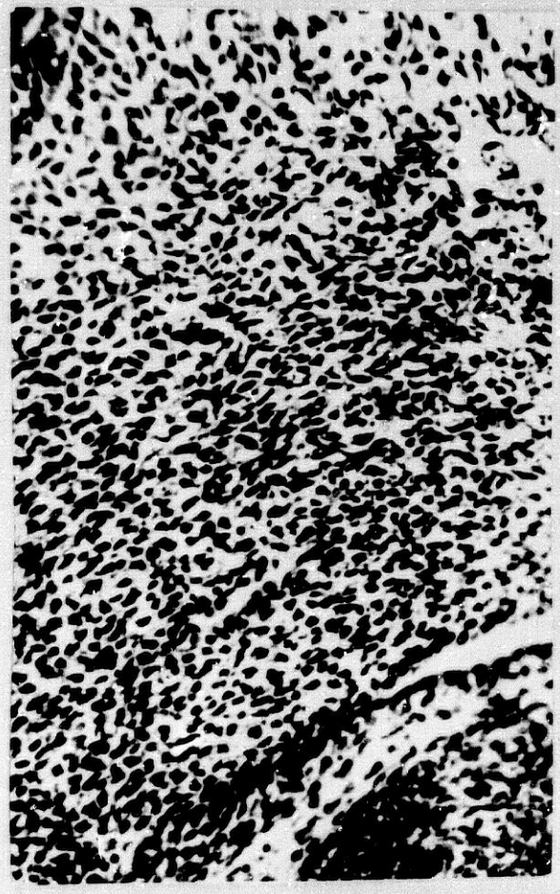

Figura 301

Figura 302

EMBRION HUMANO MA-4 ( 5 mm. )

## LAMINA XCII

**Figura 303.**-Explicación en el texto. ( Preparación 5-2/1 . Coordenadas 23'3-102'5. Objetivo 25/050 . Cámara 2:1 . Tubo vario 1.0 . Film C 7/26.)

**Figura 304.**-Explicación en el texto. ( Preparación 6-2/7 . Coordenadas 43-103.Objetivo 25/050. Cámara 2:1. Tubo vario 1.0 . Film C 8/2.)

**Figura 305.**-Explicación en el texto. ( Preparación 6-3/3 . Coordenadas 32-111.Objetivo 25/050. Cámara 2:1 . Tubo vario 1.0 . Film C 8/11.)

**Figura 306.**-Explicación en el texto. ( Preparación 6-3/7 . Coordenadas 52-111.Objetivo 25/050. Cámara 2:1 . Tubo vario 1.0 . Film C 8/18.)

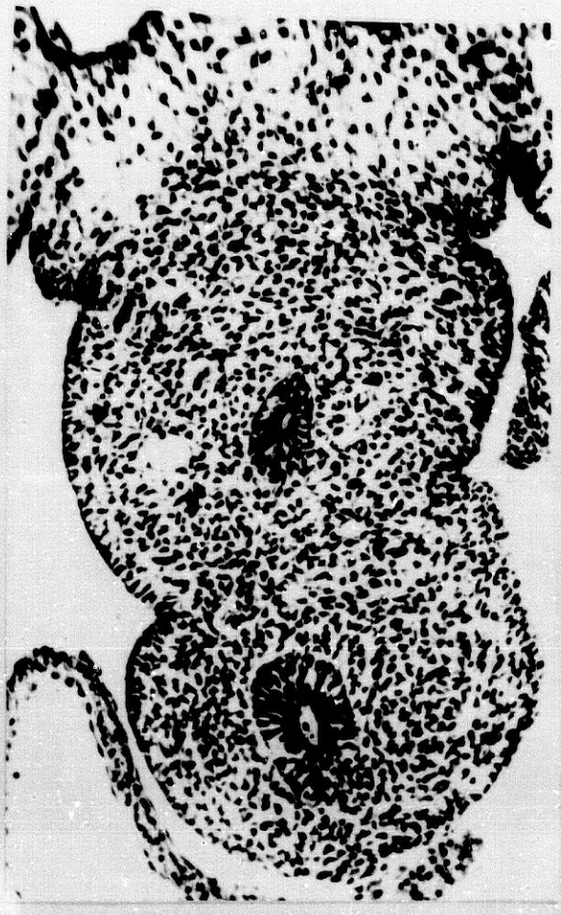

Figura 303

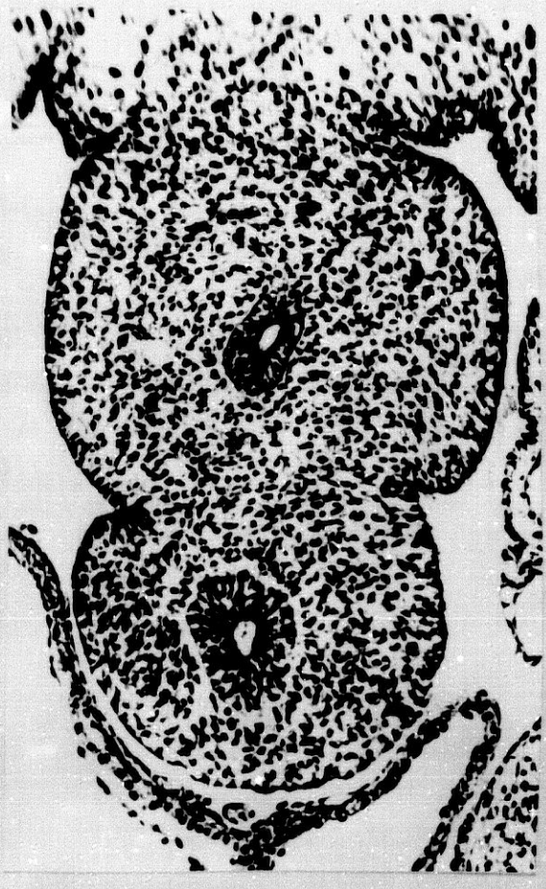

Figura 304

Figura 305

Figura 306

EMBRION HUMANO MA-4 ( 5 mm. )

## LAMINA XCIII

**Figura 307.**-Explicación en el texto. ( Preparación 6-3/11 . Coordenadas 72-111'5.Objetivo 10/030.Cámara 2:1. Tubo vario 1.0 . Film C 8/23.)

**Figura 308.**-Explicación en el texto. ( Preparación 6-4/3 . Coordenadas 37'8-119. Objetivo 10/030 . Cámara 2:1 . Tubo vario 1.0 . Film C 8/31.)

**Figura 309.**-Ampliación de la figura anterior. Explicación en el texto. (Preparación 6-4/3. Coordenadas 37'8-119.Objetivo 25/050.Cámara 2:1 . Tubo vario 1.0 . Film C 8/32.)

**Figura 310.**-Explicación en el texto. ( Preparación 5-4/9 . Coordenadas 67-119.Objetivo 25/050. Camara 2:1 . Tubo vario 1.0 . Film C 9/8.)

Figura 307

Figura 308

Figura 309

Figura 310

EMBRION HUMANO MA-4 ( 5 mm. )

## LAMINA XCIV

**Figura 311.**-Explicación en el texto. ( Preparación 5-5/2 . Coordenadas 33'5-126.Objetivo 25/050.Cámara 2:1. Tubo vario 1.0 . Film C 9/14.)

**Figura 312.**-Explicación en el texto. ( Preparación 5-5/6 . Coordenadas 54-126'2.Objetivo 25/050.Cámara 2:1. Tubo vario 1.0 . Film C 9/18.)

**Figura 313.**-Explicación en el texto. ( Preparación 5-5/10 . Coordenadas 69-126'6.Objetivo 10/030.Cámara 2:1. Tubo vario 1.0 . Film C 9/21.)

**Figura 314.**-Ampliación de la figura anterior. Explicación en el texto. (Preparación 5-5/10. Coordenadas 69-126'6.Objetivo 25/050.Cámara 2:1 . Tubo vario 1.0 . Film C 9/22.)

Figura 311

Figura 312

Figura 313

Figura 314

# VI. CONSIDERACIONES Y DISCUSION

En capítulos anteriores hemos expuesto,por una parte, la evolución de los conocimientos sobre el origen, desarrollo y aspectos morfológicos y funcionales básicos de la inervación del estómago.

Sobre el origen, aunque han surgido distintos tipos de teorías a través de los tiempos ("in situ", a partir de células mesodérmicas locales (REMAK, 1847); origen ectodérmico con diferenciación primaria a partir del primitivo tubo neural (BALFOUR,1887); de la cresta neural conjuntamente con los ganglios sensitivos (SCHECK y BIRDSALL, 1880); a partir del endodermo (MASSON, 1923); origen común con el tejido cromafín (FUSARI,1893); con las células acetilcolinérgicas

(GOORMAGTHIG y PANNIER,1939)), los datos experimentales han demostrado, de una manera concreta, que los elementos neurales de esta víscera tienen un origen ectodérmico a través del tubo y/o cresta neural. Por lo tanto no vamos a insistir en la cuestión, máxime en cuanto uno de nosotros (LOPEZ SOLER, 1983) aborda ampliamente el problema.

En cuanto al desarrollo y la evolución que van sufriendo los elementos nerviosos de nuestro estudio, en los distintos estadios embrionarios y en distintas especies animales, los hechos más sobresalientes, concretándonos al tubo digestivo y hallados por otros investigadores, son los siguientes:

En las aves:

REMAK (1847) describe el ganglio de su nombre y un nervio impar en los mesos que, después del octavo día de incubación, se extiende hacia los restos umbilicales y, al décimo día, alcanza el límite caudal del duodeno.

HIS Jr. (1897) dice que los simpaticoblastos aparecen hacia el tercer día de incubación y que los ganglios preceden en su formación a las fibras de los ramos comunicantes, apareciendo dos cordones ganglionares. Al cuarto día se desarrolla el ganglio de Remak, pero aún no se le observa conexión con el sistema nervioso autónomo, y se extiende

desde la región cloacal al ángulo cecal. Al sexto día, el ganglio de Remak recibe una migración de células de la región autónoma sacra, vía plexo pélvico; del plexo pélvico se origina la inervación de las suprarrenales, pro y mesonefros, gónadas y los plexos esplácnicos y mesentérico; también se originan tres nervios que se dirigen hacia el estómago, hígado y duodeno, siguiendo el tronco arterial celiaco, otro para el páncreas, siguiendo la vía del mesenterio. Igualmente al sexto día, el tronco simpático secundario, contacta con los plexos celiaco y pélvico. Hacia el décimo día, el plexo celiaco está muy desarrollado y el vago derecho se une a él, con lo que el patrón de los ganglios autónomos y plexos periféricos recuerda al del adulto. En cuanto a los plexos entéricos, indica que, el del intestino inferior deriva del ganglio de Remak. Hacia el séptimo día de incubación, el vago se encuentra en el intestino superior y, entre las paredes de este intestino, se establecen los dos plexos, submucoso y mientérico. El plexo mesentérico se desarrolla a partir del quinto día y, hacia el décimo se conecta caudalmente con el ganglio de Remak.

KUNTZ (1909 a,b,1910 a,b, 1913,1914, 1920-21,1922, 1926, 1934, 1953) indica que el plexo prevertebral deriva de la cadena simpática durante los días quinto y sexto de incubación, aumentando posteriormente de tamaño, para formar los plexos celiaco, pélvico e hipogástrico. En cuanto a la

migración de células a lo largo del trayecto del vago observa que, del séptimo al octavo día existe un plexo bien establecido en las paredes del esófago.

**ABEL (1909,1912)** indica que el vago ha alcanzado el estómago entre el quinto al sexto día de incubación y que, después del quinto día, forma un extenso plexo. Al séptimo día, el vago se introduce dentro del intestino superior y se establecen las formaciones plexiformes intestinales. El plexo mesentérico se desarrolla a partir del quinto día, a partir de los plexos prevertebrales.

**TELLO (1924,1925,1942,1945,1949)** observa simpaticoblastos al tercer día de incubación. La cadena simpática primaria desaparece alrededor del octavo día. La cadena secundaria se origina por migración de neuronas de la cadena primaria. Los ganglios entéricos,en el embrión de pollo,aparecen hacia las 72 horas de incubación, antes del desarrollo interno de los nervios.

**UCHIDA (1927)**, tras lesiones experimentales de la cresta y parte del tubo neural del tronco, en embriones de pollo de 48 horas, encuentra posteriormente ganglios simpáticos entéricos. Dice que las células nerviosas siguen el siguiente camino: desde el tubo neural y ganglios espinales a los ganglios simpáticos; y desde éstos al estómago e intestino.

VAN CAMPENHOUT (1930,a,b,c, 1931, 1932, 1933, 1945) , en distintas especies animales (aves y anfibios) llega a las siguientes conclusiones: en embriones de rana y tras la extirpación de la cresta neural, observa que no aparecen ganglios entéricos. En embriones de pollo de 8 somitas, al extirpar el cerebro posterior, observa que existen ganglios entéricos. Mediante transplantes de secciones transversas de embriones de pollo de 32, 36 y 50 horas de incubación,con un tiempo de cultivo de 6-8 días, observa la formación de los ganglios entéricos. En transplantes de intestino de 72 y 192 horas, no encontró ganglios entéricos. De las experiencias citadas, sugiere que la parte periférica de la cresta neural puede estar en relación con el simpático y la porción yuxtaneural con los ganglios espinales.

JONES (1937,1939, 1941, 1942 a,b.), en animales control, observa ganglios entéricos sobre los 6-7 días de incubación. Tras destrucción del cerebro posterior y cresta neural, en embriones de 40-45 horas, no encuentra ganglios intramurales intestinales en animales sacrificados 8 días después de la intervención. Tras extirpar el extremo caudal del tubo neural en embriones de 48 horas de incubación e igual supervivencia, no encuentra ganglios en el extremo caudal del intestino. Concluye que los ganglios entéricos derivan de las citadas áreas destruidas y que emigran al intestino siguiendo el curso de los correspondientes nervios, vagos y erectores, en periodos precoces del desarrollo.

KEUNING (1945), en cultivos de pollo de 72 a 168 horas de incubación y 96 horas de cultivo, en las 96 horas no encuentra tejido nervioso en el esófago; y el tronco del vago no ha alcanzado el estómago. Unos días después observa una capa muscular con peristalsis irregular y también un claro plexo nervioso.

YNTEMA y HAMMOND (1945, 1947, 1952, 1953, 1954, 1955) HAMMOND (1946, 1948, 1949), HAMMOND e YNTEMA (1947, 1952, 1953, 1957), YNTEMA (1947, 1966), en embriones de pollo, concretan lo siguiente: la cresta neural del tronco da origen a las células de los ganglios simpáticos. Los niveles vagales de la cresta neural dan lugar a los ganglios intramurales del tracto gastrointestinal. La cresta neural lumbosacra da origen a los neuroblastos del plexo pélvico y nervio de Remak, formando, además, una parte del sistema nervioso parasimpático. Tras estudios experimentales de deleción, no se desarrollan los ganglios espinales ni las células cromafínicas de las glándulas suprarrenal y preaórtica, cuando se extirpan la cresta en estadios de 15-23 somitas. Cuando las intervenciones se realizan en fase de 6-9 somitas, no se forman los ganglios intramurales del esófago, estómago, intestino, pulmones y corazón. En extirpaciones anteriores y posteriores a este estadio resulta, en el primer caso, la completa ausencia; y en el segundo caso, observan ganglios intrínsecos en las vísceras anteriores y desaparecen en las

posteriores. En el pollo,las fibras vagales digestivas y las áreas de distribución de neuroblastos y ganglios entéricos no se extienden más abajo de la altura del conducto biliar; para esta porción caudal, los neuroblastos se diferencian de áreas inferiores de la cresta neural,tanto los simpáticos como los parasimpáticos sacros. Las células que originan los ganglios espinales migran de la cresta neural posteriormente a los que forman los ganglios simpáticos.

**LE DOUARIN (1961,1980,1982), LE DOUARIN y TEYLLET (1970, 1973,1974),LE DOUARIN y colb.(1975), LE LIEVRE y LE DOUARIN (1975),LE DOUARIN y colb.(1978), LE DOUARIN y colb.(1979),LE DOUARIN y colb.(1981)**, en trabajos experimentales en aves, en lo que se refiere al tema de nuestro estudio, concretan los siguientes datos: las neuronas ganglionares entéricas toman su origen en los niveles del tubo neural que corresponden a los de los centros parasimpático vagal y lumbosacro. Desde estas áreas, las células migran a la mayor parte de la totalidad del intestino,durando la migración a la zona más posterior 6 días o más.

**BENNETT y COOBS (1969)** ,en embriones de pollo, en los estadios 28 a 43 de Hamburger-Hamilton encuentran: en embriones en los estadios 28 a 29 (6 días de edad) dicen que el plexo de Auerbach está claramente establecido, con neuroblastos colinesterasa positivos y negativos, y ausentes los

nervios catecolamínicos; la inervación de la musculatura no es extensa. En los estadios 30-31 (7º día), el plexo de Auerbach se extiende bajo la musculatura. En los estadios 35 a 36 (9º día),los axones colinesterasa positivos acompañan a los vasos arteriales en toda su longitud y las ramas proximales a la arteria celiaca tienen axones noradrenérgicos. En los estadios 37-42 (días 11-16) evidencian axones noradrenérgicos en el plexo de Auerbach y los axones del plexo y la muscular contienen vesículas granulares grandes; los axones que inervan el músculo se hacen colinesterásicos positivos y aparecen en ellos vesículas granulares. En el estadio 43 (día 17), se desarrollan las células de Schwann en los axones. La mielinización de los axones individuales aparentemente no ocurre hasta 3 días después de la maduración.

ERSHOVA (1973), en su análisis sobre la diferenciación de los ganglios vegetativos del embrión de pollo dice: al sexto día de incubación sólo observa rudimentos del plexo de Auerbach del intestino y tronco simpático. En la pared intestinal describe células nerviosas diferenciadas, en grupos de 3 a 5 células,situadas fuera del estrato circular. Al séptimo día observa los ganglios del plexo de Meissner. Al decimocuarto día de la embriogénesis se hace aparente el carácter de la distribución de los ganglios intramurales. Al decimonoveno día de la incubación el número de neuronas,por sección,en los ganglios intramurales fue de 25 a 30 y poste-

riormente continúa la diferenciación y crecimiento de los neuroblastos.

**ALLAN Y NEWGREEN(1980)**,en sus estudios sobre el origen y diferenciación de las neuronas entéricas dicen: el estadio en que las últimas células dejan la cresta neural es alrededor del embrión de 14 somitas. Durante la progresión de las células nerviosas, éstas aparecen dispersas en el mesénquima laxo. Sobre el estadio 20 de Hamburger-Hamilton alcanzan el nivel intestinal del conducto pancreático; a los cinco días de incubación alcanzan la vesícula umbilical.Hasta el octavo día de incubación no están totalmente colonizados el colon y recto. Finalmente, cuando se organizan las estructuras musculares y conectivas del intestino, las células nerviosas se disponen en ganglios en la periferia de la capa muscular circular.

Resumiendo pues, los hallazgos obtenidos en las aves, sobre el origen y desarrollo de los plexos autónomos del intestino, se ha demostrado que éstos se originan del tubo y/o cresta neural, en zonas concretas y específicas (áreas vagales y lumbosacra). A partir de esta zona y en estadios precoces, alrededor de las 48 horas para el intestino superior, empieza la migración celular y, hacia finales de la primera semana de incubación, ya han llegado a las paredes de este tubo, siguiendo el trayecto de lo que

después serán los nervios correspondientes y dando lugar al inicio de las formaciones plexiformes.

La cadena simpática, tiene igual origen ectodérmico,pero en niveles del tubo neural inferiores y se desarrolla en estadios un poco más tardíos; la llegada de los elementos nerviosos correspondientes a esta zona se realiza siguiendo el curso de los vasos.

En los mamíferos

KUNTZ (1909 a,b,1910 a,b,1913 ,1914,1920-21, 1922,1926, 1934,1953) y KUNTZ y BATSON (1920-21) ,en diferentes animales, sostienen que los ganglios entéricos han de ser vagales porque, al parecer, no existe conexión entre el intestino y los troncos simpáticos y ganglios prevertebrales. Indican que, tanto los niveles del tubo neural del tronco, como los de la cresta vagal y /o la cresta neural,contribuyen a la formación de los ganglios entéricos. También indican que los plexos pélvicos, en embriones humanos y de cerdo, hacen su aparición en la fase de 12 mm..

Según STREETER (1912) la migración de las células nerviosas se realiza a partir de las crestas del tubo neural por cordones, los cuales representan a los futuros ramos comunicantes. Los ganglios aparecerían posteriormente a los cordones y éstos serían sustituidos por fibras. Una vez

llegadas las células nerviosas a sus lugares de destino, maduran adaptando su forma concreta al desarrollarse sus prolongaciones.

**WINDLE (1940)**, en fetos humanos, indica que la peristalsis aparece alrededor de la undécima semana del embarazo y algunas enzimas en el cuarto o quinto mes. Concluye que: el intestino fetal se halla preparado para desempeñar procesos digestivos, mecánicos y químicos, mucho antes del momento en que deben emplearse tales procesos.

**INDAR JIT (1955)**, en embriones humanos, observa por primera vez los nervios vagos y sus ramas, en la pared del esófago, en embriones de 7'1 mm. (CR) y células ganglionares en la pared visceral; además dice que existe el tronco simpático pero sin conexión con el esófago. En embriones de 13-14 mm., las células ganglionares intraparietales están en relación con las ramas vagales y forman una capa continua, periférica a la circular (plexo de Auerbach). En embriones de 17'5mm. las células penetran dentro de la muscular circular. En estadio de 21 mm. observa por primera vez las células del plexo de Meissner. En el estadio de 30mm., las fibras que conectan con las células ganglionares penetran dentro de la submucosa; el tronco simpático envía fibras al esófago, fundamentalmente a las arterias. Las fibras vagales alcanzan al estómago en embriones de 7'1mm. y al plexo ce-

liaco en estadios de 10mm.. En el estadio de 13mm., las fibras nerviosas alcanzan el píloro; las fibras simpáticas alcanzan al estómago a lo largo de los vasos. En el estadio de 17'5mm., el lado izquierdo del estómago está desprovisto de nervios, observándose éstos,por primera vez,en el estadio de 30 mm.; en el píloro hay un gran acúmulo de células en el plexo de Auerbach y, en el fundus se encuentran menos células ganglionares.

**SEMENOVA (1958)**, en el conejo, observa que los ganglios del plexo de Auerbach se forman entre los días 15-20 del desarrollo embrionario, época en que comienza la diferenciación del tejido muscular circular; las neuronas multipolares del plexo de Auerbach sobre los días 20-25 del desarrollo; también se diferencia la capa longitudinal del músculo. Dice que los ganglios del plexo de Meissner no estaban formados en el momento del nacimiento y que ésto coincidía con la puesta a punto de la diferenciación de la muscularis mucosa.

**GUTNER y colb. (1959)**, en embriones humanos, dice que el desarrollo celular del plexo de Auerbach tiene lugar después del sexto mes del embarazo.

**BURNSTOCK (1969)**, en su análisis sobre la evolución de los sistemas autónomos visceral y cardiovascular en vertebrados,peces teleópteros,anfibios,mamíferos y aves,encuentra

que el suministro vagal para los músculos viscerales (estómago y pulmón) es primitivamente noradrenérgico e inhibidor. En los anfibios, la función excitadora colinérgica, clásica del vago, ha sido transferida desde el simpático al parasimpático, y que el desarrollo de las fibras preganglionares adrenérgicas, que modulan la actividad de las células ganglionares intramurales viscerales noradrenérgicas, no establece unidad en los mamíferos, aunque existe un desarrollo rudimentario en reptiles y aves.

KUBOZOE y colb. (1969), en el embrión humano de 12 mm., indican que son reconocibles ganglios, bien definidos, por microscopía electrónica en el intestino delgado.

CHAMPLAIN y colb. (1970) estudian,en la rata, la ontogénesis de las neuronas adrenérgicas periféricas, en estadios pre y postnatales, desde los 13 a 15 días postcoito. Sus resultados se salen fuera del área de nuestro análisis. Igual le ocurre a READ y BURNSTOCK (1970) que estudian la inervación adrenégica en el intestino humano fetal, desde la quinta a novena semana de gestación.

GERSHON y THOMPSON (1973), en embriones de conejo, observan que la inervación extrínseca excitatoria colinérgica y la inervación intrínseca inhibitoria se desarrollan antes que la inervación adrenérgica. También indican GERSHON y colb. (1979), que las neuronas entéricas colinérgicas,

serotoninérgicas, e inhibidoras intrínsecas aparecen primero durante la ontogénesis y son seguidas por el desarrollo de la inervación adrenérgica. Las últimas en desarrollarse son las neuronas peptidérgicas.

**WEBSTER (1973)** estudia la embriogénesis de los ganglios entéricos,en ratones normales y con megacolon agangliónico congénito. Concreta que los ganglios entéricos se originan en la cresta vagal. Las células ganglionares inmaduras penetran en el intestino por una excrecen a vagal y migran hacia abajo. Hacia los 15 dias y 12 horas, se completa el proceso y las células ganglionares se encuentran en todo el intestino.

Entre nosotros, **LINARES (1976, 1978), LINARES y SOLER (1976, 1979, 1981, 1982), LOPEZ SOLER (1984), LOPEZ SOLER y colb. (1984)** y **LOPEZ SOLER y SOLER VIÑOLO (1984 a,b)** se han estudiado los elementos intraparietales del intestino, y del recto en particular, además de otras vísceras pelvianas, per› estos estudios, al realizarse en las últimas fases del desarrollo no insistimos en la cuestión.

**BOEKELAAR y colb. (1985)** estudian el desarrollo del sistema nervioso autónomo periférico del tracto gastrointestinal en la rata.Dicen que el crecimiento vagal del estómago comienza alrededor del 12'5 día postcoito. Que la maduración

de las células ganglionares entéricas superiores depende de la influencia vagal. Que el patrón de distribución básico acetilcolinesterásico se completa hacia el día 15 postcoito. Las ramificaciones gástricas pueden ser seguidas hacia el píloro y curvatura mayor hacia el día 18 postcoito.

Finalmente, **BRANCHEK** y **GERSHON** (1987) investigan el desarrollo de los receptores neurales para la serotonina en el tracto gastrointestinal de los múridos. Concluyen que: la serotonina no tiene importancia sobre los precursores, en la determinación del fenotipo serotoninérgico y que las observaciones realizadas están conformes con la hipótesis de que las neuronas serotoninérgicas influyen en el desarrollo de otros tipos de neuronas que siguen secuencialmente a la aparición de neuronas serotoninérgicas en desarrollo.

Si resumimos, al igual que en las aves, los resultados obtenidos en los mamíferos, nos encontramos con los siguientes datos:

En los mamíferos, al igual que en las aves, el origen de los ganglios de los plexos intramurales entéricos es igual al de las aves y corresponde al tubo y/o cresta neural. Sobre el periodo de migración, éste depende de la especie animal estudiada, siendo más temprano, en aquellas especies en que es más corto el periodo de gestación pero, en general,

corresponde a fases somíticas tempranas. La demostración posterior de los primeros esbozos dentro de las paredes intestinales, referido al hombre, lo cifran alrededor de los 7 mm., en el intestino superior (esófago y estómago), y la formación completa de los distintos plexos y sus diferentes conexiones, hacia el final del periodo embrionario. Y que los elementos simpáticos, lo mismo que en el pollo, se realizan con iguales características y también un poco más tardiamente.

Estos son pues, los hallazgos fundamentales obtenidos, sobre el tema de nuestro estudio, en diferentes especies animales y a través de los tiempos.

Si resumimos ahora nuestros resultados y los comparamos con los obtenidos por otros investigadores, veremos que existen grandes concordancias; que las diferencias observables bien pueden ser debidas a las técnicas de coloración empleadas o al haber utilizado un aparato de microscopía con mayor poder de resolución; así como también, al haber utilizado un gran número de series embrionarias y haber podido seguir la evolución de los elementos nerviosos de una manera sistemática seriada y en múltiples estadios, muy próximos unos a otros, aunque en la presentación del presente trabajo sólo describamos los de mayor interés. Para poder observar estas analogías y diferencias halladas por nosotros, en

relación con los investigadores citados que nos precedieron, presentamos ahora el resumen de nuestros hallazgos en sentido inverso a como lo hicimos en el capítulo de "Resultados obtenidos"; o sea, a partir de la fase de 5 mm., en que empiezan a esbozarse los elementos nerviosos del estómago.

Resumen de nuestros resultados en el hombre:

**Embrión humano MA-4 (5 mm.)**

En este embrión se precisa bien, del nervio, vago sus orígenes en el tubo neural y sus formaciones ganglionares yugular y nodosa; así como también, el tronco principal, durante la región cervical, hasta la región del pliegue cervical.

A partir de esta zona, durante un cierto trayecto, es muy difícil seguirlo, debido a la proliferación celular de las bolsas ecto y endodérmicas de dicho pliegue cervical. En las regiones torácica y abdominal alta, vuelven a manifestarse bien, cuando sus fibras se encuentran concentradas, para, posteriormente, mostrar dificultades, sobre todo, en el análisis de las ramificaciones terminales gástricas.

La topografía de los nervios vagos, sus ramificaciones y modo de distribución de éstas, inmediatamente después de desdoblada la bolsa bronquial y en cortes sucesivos inferiores, es la siguiente:

En un principio (LAMINA XCI, figura 302), ambos vagos se encuentran en los márgenes anteroexterno derecho e izquierdo del esófago, respectivamente; el derecho más concentrado y el izquierdo más difuso en forma de ramificaciones.

A partir de esta zona y en cortes sucesivos inferiores (LAMINA XCII, figuras 303 y 304), ambos vagos se ramifican, dando el plexo periesofágico, para después volver a concentrarse, pero ya como vagos anterior y posterior (LAMINA XCII, figuras 305 y 306; LAMINA XCIII, figura 307).

Cuando aparecen las incisuras peritoneales, que rodean al tubo digestivo, formándole los dos mesos anterior y posterior, los vagos se sitúan, respectivamente, en la base de los mesos anterior y posterior de las citadas incisuras. En los niveles superiores que aparecen las citadas incisuras, el vago anterior da ramificaciones para el margen izquierdo del tubo digestivo; estas ramitas aparecen como pequeñas lagunillas. En cambio, el vago posterior en estos niveles aparece concentrado y rodeado de células cromafines.

En cortes inferiores de los niveles indicados (LAMINA XCIII, figuras 308,309 y 310), el vago posterior se ramifica en dos ramas principales y otras de menor calibre. De las ramas principales, la posterior sigue descendiendo por el espacio mediastínico preaórtico. Las de pequeño calibre, de situación medial, se dirigen hacia el tubo digestivo,por su porción posteromedial; y la anterior avanza hacia delante, formando un esbozo de formación plexiforme en la periferia gástrica derecha, estando esta rama rodeada de abundantes células cromafínicas. Del vago anterior,debido a su difusión por la superficie gástrica izquierda, sus ramitas son difíciles de precisar.

A partir de dicha zona y en cortes inferiores (LAMINA XCIV, figuras 311,312,313 y 314), ambos nervios vagos se arborizan y sus ramas son difíciles de precisar; sólo del vago posterior se pueden precisar mejor su localización (LAMINA XCIV, figuras 311 y 312) en la base de la superficie angular que forma la cara derecha gástrica.

Según hemos indicado en este embrión, se encuentran los primeros esbozos de las ramificaciones gástricas; esbozos que, en un principio, se encuentran rodeados de formaciones celulares cromafínicas.

Embrión humano JD-4 (8 mm.)

En este embrión se pueden precisar, mejor que en el anterior, tanto los troncos vagales derecho e izquierdo, como las ramificaciones de estos nervios para formar el plexo periesofágico y, en los niveles del cardias los vagos anteriores y posteriores. También se esbozan mejor las ramificaciones de los vagos anterior y posterior, sobre todo en las porciones superiores gástricas, y la formación de los primeros esbozos plexiformes. En todas las zonas dichas rodeando a las fibras nerviosas de los citados elementos, se encuentran abundantes acúmulos de células cromafínicas. Así:

En la región torácica, en secciones que cortan esófago y tráquea, se ven primeramente (LAMINA LXXXII, figura 267) a ambos vagos, con sus fibras concentradas, en los márgenes anteroexterno derecho e izquierdo del esófago, rodeados por células cromafínicas y empezando a dar ramificaciones anteriores y posteriores; ramificaciones que se van acentuando en cortes sucesivos inferiores, cuando se inicia y desdobla la tráquea en sus dos bronquios (LAMINA LXXXII, figuras 268 y 269; LAMINA LXXXIII figuras 270, 271 y 272; LAMINA LXXXIV, figuras 273 y 274). Las citadas ramificaciones dan lugar primero al plexo periesofágico; y después a los vagos anterior y posterior (LAMINA LXXXIV, figura 275), en la zona del cardias y cuando va a empezar la dilatación del tubo

digestivo. En éstas aparecen las incisuras peritoneales y los mesos, quedando el tubo digestivo sujeto a las paredes abdominales por los mesos anterior y posterior.

A partir de esta zona en la que se forman los dos mesos gástricos anterior y posterior y en cortes inferiores, el tronco principal del vago anterior (LAMINA LXXXV,figura 276) se va a situar en la base del meso anterior, pero ya ha dado ramificaciones que se extienden por toda la superficie izquierda gástrica. Ramificaciones que aparecen como pequeñas lagunas superficiales rodeadas por elementos celulares. El vago posterior se sitúa en el meso posterior y a partir de ahí, da ramas mediales, que se dirigen hacia el mediastino preaórtico;y ramas anteriores, que se dirigen hacia delante, hacia la base de la superficie angular que se forma en la cara derecha, cuando la raíz gástrica del meso posterior se desvía hacia la izquierda. Las ramificaciones anteriores (LAMINA LXXXV, figuras 276, 277 y 278) están infiltradas de abundantes células cromafinicas, dando lugar a una formación plexiforme muy marcada en las citadas áreas superficiales gástricas.

A partir de la zona últimamente indicada,en cortes inferiores (LAMINA LXXXVI, figuras 279, 280, 281 y 282; LAMINA LXXXVII,figuras 283,284,285 y 286), tanto las ramificaciones gástricas del vago anterior, como las del vago posterior, al

hacerse más delgadas para cubrir su periferia, se hace difícil seguir su trayecto;y las concentraciones de células cromafines también se difunden entre las estructuras gástricas. Ante tales circunstancias y dada la indiferenciación celular, es imposible observar una estructuración interna, bien definida, correspondiente a plexos intramurales. En este embrión también aparecen los primeros esbozos de las células cromafines (LAMINA LXXXVII, figura 286) que darán lugar al plexo solar; así como las ramificaciones de éste para seguir el trayecto de los vasos.

**Embrion humano JD-3 (10 mm.)**

En este embrión, con relación a los anteriores, existe una mejor diferenciación de las estructuras,tanto viscerales como de los elementos nerviosos; por ello se pueden precisar mejor estos últimos y sus ramificaciones; y definir su topografía con relación a la estructura de la víscera. A pesar de lo dicho, dista mucho de alcanzar una maduración celular. Así:

Los troncos nerviosos vagales, en la región torácica, aparecen como masas compactas bien definidas (LAMINA LXXV, figuras 245, 246 y 247), dando primero, en las zonas citadas de la bifurcación traqueal,ramos nerviosos infrarrecurrentes cardiopulmonares, según indicara entre nosotros **MORALES**

(1989); ramos que conllevan infiltraciones de células cromafínicas y cuyo lugar de destino ya especificó la citada compañera. Posteriormente, por debajo del mesocardio venoso medial o inferior (LAMINA LXXVI,figuras 248,249 y 250;LAMINA LXXVII,figura 251),las masas vagales derecha e izquierda, se desdoblan en múltiples ramas para formar, por una parte, el plexo periesofágico y,por otra, tras la fusión de ramas de ambos vagos derecho e izquierdo, dar origen a los vagos anterior y posterior.

De estos vagos, las fibras que van a formar el vago anterior (LAMINA LXXVII,figuras 252 y 253), se reunen pronto en un grueso manojo; en tanto que las que formarán,a niveles más inferiores,el vago posterior,están aún individualizadas, dando lugar a una formación,en semiluna, que rodea al margen inferior esofágico. Esta situación ultimamente citada se da en la zona del cardias abdominal, quedando el vago anterior en la base del mesogastrio anterior y el vago posterior en el mesogastrio posterior.

Si bien el vago anterior es el primero que se forma, también va a ser el primero en ramificarse por la superficie gástrica,cuando aparece la cúpula del fórnix (LAMINA LXXVII, figura 253; LAMINA LXXVIII, figuras 254,255 y 256), viéndose cómo por todo el margen izquierdo de ésta se distribuyen, en abanico, una serie de hacecillos que, aún en este embrión,

tienen un aspecto lagunar,rodeados por células cromafínicas, aunque todavía no muy apetentes por los colorantes. El vago posterior (LAMINA LXXVIII,figura 254), al aparecer la cúpula del fórnix, va concentrando sus fibras, para pronto (LAMINA LXXVIII,figura 255),desdoblarse en dos ramas: una que permanece situada en la zona primitiva de la raíz del meso y otra que penetra hacia el área mediastínica preaórtica. La primera es la que se ocupará de la inervación gástrica; y la segunda constituye el nexo de conexión con el plexo solar que, en la fase anterior, iniciaba su formación.

En cortes inferiores que seccionan el cuerpo del estómago, las fibras del vago anterior prácticamente se han repartido en abanico por la superficie de la cara gástrica izquierda, en el área comprendida entre los dos mesogastrios posterior y anterior. De este nervio, las ramas posteriores, al originarse en niveles más superiores son muy finas y apenas localizables, a no ser a mayores aumentos, en tanto que los troncos más gruesos están situados en el margen izquierdo de la raíz del meso anterior.

El tronco principal del vago posterior ocupa,en el nivel citado, la base del ángulo que se forma en la superficie gástrica derecha, entre los dos mesos anterior y posterior, cuando la raíz gástrica del meso posterior se desliza hacia la izquierda por la superficie posterior gástrica, aumentan-

do así la cara gástrica derecha. Desde esa zona el vago posterior da ramas que se dirigen (LAMINA LXXIX, figuras 257 y 258) hacia delante, hasta la raíz del mesogastrio anterior o gastrohepático; ramas que están rodeadas de acúmulos de células cromafínicas, formándose, por tanto, un plexo mezcla de células y fibras. También este vago posterior da ramitas nerviosas que se dirigen hacia atrás, hasta la raíz del meso posterior; ramas que también llevan acúmulos celulares.

En este área de sección junto a las ramas metaméricas dorsales de la aorta (LAMINA LXXIX, figuras 257 y 259), se observan acúmulos fibrilares rodeados de células cromafínicas, correspondientes a la cadena simpática.

A partir del citado nivel gástrico y hacia abajo (LAMINA LXXX, figuras 260 y 261;LAMINA LXXXI, figuras 263 y 264),las imágenes que presentan los vagos anterior y posterior son similares a las descritas. Ahora bien, las ramificaciones de ambos vagos cada vez son más difíciles de seguir, por las múltiples ramificaciones que sufren, sobre todo el vago anterior, que sigue abasteciendo toda la superficie gástrica izquierda comprendida entre la raíz de los mesos anterior y posterior. El vago posterior, en cambio, sigue siendo más visible en dichas zonas: sus ramas principales siguen situadas en la base del ángulo de la cara gástrica derecha, y las ramas secundarias se dirigen hacia atrás y hacia delante de

la citada base angular,por la superficie de la cara gástrica derecha, ya más aumentada de tamaño, al haberse desviado la raíz del mesogastrio primitivo posterior hacia el margen dorsoizquierdo de la superficie gástrica. En toda la superficie gástrica dicha y en la futura zona que va a corresponder a las áreas de las futuras capas muscular longitudinal y circular, es por donde mejor se observan estas fibras del vago posterior, formando los esbozos del primitivo plexo mientérico. También se observan a mayor profundidad, en zona aún indiferenciada de lo que va a corresponder después a la submucosa, algunas estructuras nerviosas rodeadas de células cromafínicas. Estas últimas (LAMINA LXXX,figura 261) creemos son los primeros esbozos del plexo de Meissner.

En cuanto al futuro plexo solar ya se encuentran, rodeando a la aorta por su margen anterior, gran cantidad de hacecillos nerviosos, infiltrados por células cromafínicas (LAMINA LXXX, figura 262); plexo a partir del cual, en secciones inferiores (LAMINA LXXXI, figuras 263, 264, 265 y 266) al formarse las correspondientes árterias celiacas y mesentérica, van acompañar a éstas para distribuirse por las vísceras que abastecen sanguineamente.

Por lo tanto, en este embrión de 10 mm., ya están esbozados todos los elementos nerviosos gástricos,si bien aún su topografía no es posible definir,debido, por una parte, a la

indiferenciación celular, y, por otra, a la delgadez de las diferentes ramas nerviosas.

**Embrión humano JD-5 (13 mm.)**

Este embrión de 13 mm. lo hemos considerado clave, porque, aunque los procesos migratorios neurales no han alcanzado aún su topografía definitiva, éstos se encuentran muy marcados y es posible seguir su evolución de una manera nítida hacia las distintas áreas gástricas. Así:

En la región torácica, desde la zona correspondiente a la bifurcación traqueal hasta el área de desaparición del mesocardio venoso medial (LAMINA LXVII, figura 217), ambos vagos, derecho e izquierdo, se presentan como masas compactas bien delimitadas, de las cuales se ven salir hacia atrás, pequeños ramitos periesofágicos y hacia delante, ramas cardiovasculares infrarrecurrentes (LAMINA LXVI, figuras 215 y 216), que se dirigen hacia el mesocardio medial para, una vez infiltradas de células cromafínicas, dar lugar a los plexos prebronquiales cardiopulmonares. A la par, a partir de dicha zona (LAMINA LXVI, figura 216) hacia abajo, los nervios vagos derecho e izquierdo se ramifican, dando lugar, primeramente, al plexo periesofágico (LAMINA LXVII, figuras 217 y 218) y, por fusión de las ramas de ambos nervios, a los vagos anterior y posterior, ya en la región del cardias (LAMINA LXVII,

figura 219). Como en los anteriores casos, las fibras del vago anterior se encuentran más concentradas; las del vago posterior,aunque próximas, están aún sin fundirse en un solo tronco, formando un casquete en semiluna, al cardias, por su superficie posterior.

Al iniciarse la región abdominal aún en la zona del cardias (LAMINA LXVIII, figuras 220 y 221), se observa cómo el vago anterior queda condensado en la base del meso anterior o gastrohepático,y el vago posterior en la base del meso posterior o gastromediastínico. A partir de este área empieza el desdoblamiento y división de los vagos. Así:

El vago posterior se desdobla en dos ramas, una posterior que se introduce en el tejido laxo del meso mediastínico; y otra anterior que se queda en la periferia esofágica de este meso. De estas ramas,la mediastínica seguirá descendiendo,en cortes sucesivos,por la zona preaórtica,para buscar la conexión con el plexo solar. La anterior,situada en la periferia del cardias, entre éste y el meso, es la que suministrará, en cortes inferiores, las ramas gástricas para la superficie derecha de la cara gástrica. La rama anterior, situada en la periferia del cardias,en la base del meso anterior, a partir de esa zona empieza a ramificarse dando ramas para el margen izquierdo del cardias, en la zona comprendida entre ambos mesos. Ambas ramas derecha e izquierda están infiltradas de abundantes células cromafínicas muy manifiestas.

En cortes sucesivos inferiores (LAMINA LXVIII, figura 222; LAMINA LXIX, figura 223),cuando se inicia la cúpula del fórnix (LAMINA LXVIII, figura 222) o ya en la porción superior del cuerpo gástrico (LAMINA LXIX, figura 223), empieza la distribución de las ramas vagales, fundamentalmente del vago anterior. En dicha zona se observa cómo este nervio vago, con sus infiltrados cromafínicos formando hileras celulares, se abre en abanico para ocupar toda la superficie de la periferia gástrica izquierda, en la zona comprendida entre ambos mesos,anterior y posterior. Estas fibras con las infiltraciones celulares, penetran en el espesor del área comprendida entre los dos estratos musculares superficial y profundo. Así se esboza bien el futuro plexo mientérico. También cuando se secciona el cuerpo gástrico (LAMINA LXIX, figura 223) se observan cómo algunas ramitas nerviosas con células cromafínicas, penetran en estratos profundos gástricos,aún no muy bien diferenciadas, como intentando dar lugar al plexo de Meissner.

El nervio vago posterior,en la porción anterior gástrica del área de sección de la cúpula del fórnix, tiene aún sus fibras muy concentradas, rodeadas por algunas células cromafínicas, aunque no tantas como las ramas del vago anterior. De este nervio algunas ramitas y, sobre todo, células cromafínicas, se extienden en hilera hacia delante, hacia el margen derecho del meso gastrohepático.Estas últimas ramitas

y futuras células nerviosas, van aumentando en número en cortes inferiores (LAMINA LXIX, figura 224 y 225), tendiendo a iniciar el esbozo de un plexo en la superficie gástrica derecha. En estas secciones que venimos analizando, el mesogastrio posterior se va desviando hacia atrás y hacia la izquierda, quedando el tronco principal del nervio vago posterior en la base de la superficie angular de dicha cara derecha, que se va formando a causa de la desviación posterior y hacia la izquierda del meso mediastínico posterior. Con motivo de tal desviación, también se observan infiltraciones celulares del vago posterior hacia la superficie gástrica derecha posterior neoformada.

Conforme vamos descendiendo en cortes sucesivos inferiores del cuerpo del estómago (LAMINA LXX, figuras 226, 227 y 228; LAMINA LXXI, figuras 231 y 232; LAMINA LXXII, figuras 233 y 234), van a ocurrir los siguientes hechos:

El meso gástrico posterior continúa desviándose cada vez más hacia atrás y hacia la izquierda, hasta situarse la inserción gástrica en el margen posteroizquierdo gástrico; con esta desviación se amplia más la superficie gástrica derecha. El tronco principal del vago posterior queda siempre en la base de la superficie angular gástrica derecha; desde ahí va repartiendo ramas que se dirigen hacia delante, hasta contactar con las ramas principales del tronco del vago

anterior, dando lugar, en la zona comprendida entre la superficie angular y el meso anterior, a un gran plexo con abundantes infiltraciones en hilera de células cromafínicas (LAMINA LXXII, figuras 233, 234 y 235); infiltraciones que guardan relación proporcional directa con el tamaño de las ramificaciones. Las ramificaciones dichas, aunque las fundamentales se extienden por la periferia y en la zona que va a corresponder al plexo mientérico, también hay algunas que se introducen en profundidad, llegando a la zona de la localización futura del plexo submucoso. Ahora bien, como hemos dicho anteriormente, el proceso migratorio no ha llegado a su fín y, por tanto, no están diferenciados de una manera taxativa ambos tipos de plexos, sobre todo el submucoso.

Del nervio vago anterior si bien sus ramas principales quedan situadas en la raiz y margen anterior del meso anterior; y las restantes ramas,con sus conglomerados celulares, se extienden por todo el margen izquierdo de la superficie gástrica: los posteriores como ramificaciones muy finas y los anteriores, de mayor tamaño. También fibras y células cromafínicas de este nervio penetran entre las distintas estructuras de la pared gástrica como las del vago posterior.

En cortes gástricos inferiores (LAMINA LXXIII, figuras 237 y 238) en la zona del fundus gástrico, las ramificaciones periféricas de ambos vagos apenas se notan, habiendo de

recurrir a grandes aumentos para verlas,así como sus conglomerados celulares cromafínicos. Sólamente se observan bien las ramas principales de ambos vagos, en las zonas gástricas más derechas, en lo que va a corresponder a la futura curvatura menor.

En cuanto a los elementos neurales del plexo solar (LAMINA LXXI,figuras 229 y 230;LAMINA LXXII,figuras 233, 234 y 236) se ven, a grandes aumentos (LAMINA LXXI, figuras 229 y 230; LAMINA LXXII, figura 236) en la zona preaórtica, un entramado de fibras nerviosas que, conforme descendemos a zonas inferiores, se van infiltrando más de células cromafínicas (LAMINA LXXII,figuras 233,234 y 236) para dar lugar al plexo solar. De este plexo se observan salir ramitas nerviosas (LAMINA LXXII, figuras 234 y 236; LAMINA LXXIII, figuras 237, 238 y 239) que acompañan a las arterias del tronco celiaco y, en zonas más inferiores a las de la arteria onfalomesentérica para llegar a las vísceras correspondientes que éstas irrigan.

Resumiendo, pues y como dijimos anteriormente, esta fase embrionaria de 13 mm. la creemos clave, pues aquí ya están definidas las distintas ramas del vago y del plexo solar. Por otra parte, también nos encontramos esbozos, bien definidos, de lo que será el plexo de Auerbach,y no tan definido el plexo de Meissner, al no estar bien diferenciadas las diferentes estructuras de los tejidos gástricos.

A partir de esta última fase indicada y en las restantes fases embrionarias superiores, los rasgos fundamentales del comportamiento neural gástrico se van a orientar hacia una mejor definición de estos elementos, en las distintas áreas y estratos,como sigue:

**Embriones humanos X-12 (18 mm.) y HA-2 (19 mm.)**

Ambos embriones presentan características análogas de desarrollo; la única diferencia estriba en que, al estar orientados los cortes en diferentes sentidos,uno transversal horizontal (embrión de 19mm.) y otro transversal oblicuo (embrión de 18 mm.), permiten apreciar aspectos morfológicos diferentes,sobre todo de los nervios vagos y sus ramas, pero en cuanto al desarrollo,como hemos dicho, son análogos. Por lo tanto en este resumen concentraremos la atención en uno de ellos, el de 19 mm.. La característica esencial de los nervios vagos y sus ramas es que ya tienen muy definida su estructura fibrilar, presentándose como cordones fibrilares macizos,rodeados por su perineuro, y bien diferenciados del resto de las estructuras que les rodean; por tanto es fácil seguir su trayecto.

Si empezamos el análisis de los nervios vagos en la región torácica, por debajo de los plexos cardiopulmonares y hasta llegar a la zona esofágica del cardias (Embrión humano

de 19 mm.,LAMINA XLII, figuras 113, 134 y 135; LAMINA XLIII, figuras 136, 137 y 138; LAMINA XLIV, figura 139 y embrión humano de 18 mm., LAMINA LVI, figuras 182, 183 y 184; LAMINA LVII, figuras 185, 186 y 187), veremos cómo a estos niveles, los vagos derechos e izquierdos se van subdividiendo en múltiples ramas; las ramas de los mismos nervios se funden entre sí y también con las del vago opuesto a fin de formar, primero, el plexo periesofágico y, finalmente, los vagos anterior y posterior.

Las divisiones y subdivisiones que sufren las ramas de ambos vagos durante este trayecto,son caprichosas y no están sometidas a un patrón estandar, como se puede comprobar comparando las de un embrión con las del otro; lo que si se puede precisar (Embrión humano de 19 mm.,LAMINA XLIV, figura 139 y embrión humano de 18 mm., LAMINA LVII, figuras 186 y 187), es que las fibras del vago anterior se unen a niveles superiores a las del vago posterior; pues cuando el primero está integrado por un solo cordón, las del segundo todavía están situadas, en semicirculo, formando un casquete por la periferia del cardias torácico. También se puede precisar que cuando el esófago va a pasar por el anillo diafragmático,el vago anterior empieza a desdoblarse en sus ramas principales; en tanto que en el posterior tiende a concentrarse sus componentes (Embrión humano de 19 mm., LAMINA XLIV, figuras 140 y 141;LAMINA XLV, figura 142) hasta que, una vez

dentro de la cavidad abdominal, se reunen en un solo tronco (Embrión humano de 19mm., LAMINA XLV, figuras 143 y 144). La situación de ambos nervios, en la zona últimamente,citada es la siguiente:

El nervio vago anterior, dividido ya en 4 ó 5 ramas, se situa en la raíz del mesogastrio anterior, mandando, desde esta zona, pequeñas ramificaciones hacia el margen esofágico izquierdo. El vago posterior se situa en el margen esofágico posterior, en la raíz del mesogastrio posterior; desde ahí (Embrión humano de 19mm.,LAMINA XLV,figuras 142 y 144),envía ramitas,que se observan nitidamente, hacia el margen derecho del cardias. Las ramas del vago anterior así como sus áreas de distribución se pueden observar bien en las figuras 188, 189, 190 (LAMINA LVIII), 191, 192 y 193 (LAMINA LIX) del embrión de 18mm..

En cortes sucesivos inferiores (LAMINA XLVI,figura 146), cuando aparece el ensanchamiento de la curvatura mayor, los dos nervios vagos posterior y anterior siguen ocupando sus posiciones respectivas: el posterior en el mesogastrio posterior, en la zona correspondiente a la continuación del esófago; y el anterior en la base del mesogastrio anterior. Las áreas de distribución de estos nervios sigue siendo similar. El posterior envía ramas por la parte derecha de la superficie gástrica, en la zona comprendida entre los mesos

anterior y posterior citados, tendiendo a dirigirse algunas de estas ramas hacia el mesogastrio anterior; también da algunas ramitas hacia la parte posterior gástrica (Embrión humano de 19mm., LAMINA XLVII,figuras 149 y 150), sobre todo en cuanto que el meso posterior tiende a dar extensiones que se dirigen hacia la izquierda, por la cara dorsal gástrica, hacia el área en que después van a aparecer los primeros primeros esbozos del bazo, en cortes más inferiores (Embrión humano de 19mm.,LAMINA XLVIII,figura 152). De esta manera el vago posterior va a inervar la cara gástrica derecha, que tiene forma de superficie angular y en cuyo vértice se encuentran las ramas principales. Mientras tanto, la rama posterior parte de este vago posterior (Embrión humano de 19 mm.,LAMINA XLVII,figuras 149 y 150; LAMINA XLVIII, figura 152) se dirige hacia el área mediastínica, para situarse delante de la aorta,entre las cápsulas suprarrenales,formando la conexion del vago,en zonas más inferiores,con el plexo solar en formación.

En cuanto a las ramas del vago anterior (Embrión humano de 19mm., LAMINA XLVI, figura 146),aunque las principales se encuentran en la raíz del mesogastrio anterior o gastrohepático, ramitas que se desprendieron a niveles superiores se van a extender por todo el margen izquierdo del cuerpo del estómago,primero, y, después, por todo el margen derecho del antro pilórico y píloro (Embrión humano de 19mm.LAMINA XLVI,

figura 148; LAMINA XLVII, figuras 149 y 151 y embrión humano de 18 mm.,LAMINA LX,figuras 194 y 196;LAMINA LXI,figura 198) ya que la superficie derecha de estos elementos (Embrión humano de 19mm.,LAMINA XLVIII,figuras 152 y 153;LAMINA XLIX, figuras 155 y 156; LAMINA L, figuras 159 y 160 y embrión humano de 18 mm.,LAMINA LX,figuras 194,196 y 197;LAMINA LXI, figura 198) va a corresponder a ramas terminales del vago posterior, que cada vez se van haciendo más anteriores.

De esta manera, si seguimos descendiendo en cortes inferiores, vemos que las ramitas del vago anterior se hacen muy finas (Embrión humano de 19mm.,LAMINA LI, figura 163; LAMINA LII, figura 167; LAMINA LIII, figuras 171 y 172; LAMINA LIV, figuras 175 y 176), en cambio, las ramas del vago posterior son de mayor tamaño; e igualmente con mayor tamaño llegarán hasta la zona del fundus gástrico (Embrión humano de 19mm., LAMINA LV, figuras 178, 180 y 181).

En cuanto a los elementos del plexo solar en este estadio, está formado (Embrión humano de 19 mm., LAMINA XLVIII, figura 154) por grandes infiltraciones cromafínicas, situadas en zona preaortica; por la parte anterior y medial llegan a los conglomerados cromafínicos los filetes descendentes del vago posterior; y detrás de los elementos cromafínicos, en zona preaórtica, se sitúan filetes nerviosos simpáticos seccionados que llegan de distintos niveles

superiores y del mismo nivel de la cadena cromafín metamérica correspondiente.

El plexo solar se sigue demostrando en secciones inferiores (Embrión humano de 19mm., LAMINA XLIX, figura 158; LAMINA L, figura 159) y cuando de la aorta se originan los troncos arteriales del tronco celiaco (Embrión humano de 19 mm.,LAMINA L,figuras 161 y 162) y de la arteria onfalomesentérica (Embrión humano de 19mm.,LAMINA LII,figuras 167,169 y 170;LAMINA LIII,figuras 171,173 y 174),los filetes nerviosos del plexo solar van a acompañar a las ramas de dichos troncos celiacos y onfalomesentéricos,para inervar los vasos de las vísceras que tales troncos abastecen. Este plexo solar, en cortes inferiores (Embrión humano de 19mm., LAMINA LIV, figuras 175 y 177; LAMINA LV, figuras 178,179 y 181) se encuentra muy exhuberante, tanto en ramas nerviosas como en grupos preganglionicos cromafínicos, puesto que, debido a la curvatura del embrión aparece mejor en planos inferiores y sus ramas ascienden con los vasos a las vísceras correspondientes.

En cuanto a los elementos intramurales del estómago, en esta fase (Embrión humano de 19mm., LAMINA LI, figuras 165 y 166 y embrión de 18 mm.,LAMINA LXIV,figuras 209 y 210) ambos plexos mientérico y submucoso se encuentran localizados en las zonas concretas del adulto. Entre lo que serán las capas

musculares longitudinal y circular está localizado el plexo de Auerbach, formado por pequeños haces de fibras nerviosas y abundantes conglomerados de células cromafinicas. Más superficial a éste,en la submucosa,se encuentran los grandes troncos nerviosos procedentes de las ramificaciones del vago. El plexo de Meissner (Embrión humano de 19mm., LAMINA LI,figura 166 y embrión humano de 18 mm.,LAMINA LXIV, figura 210) se encuentra entre la capa muscular profunda y la submucosa,ya tendiendo a diferenciarse estructuralmente;este último plexo también lo forman pequeños cordones nerviosos, rodeados de células cromafínicas, e hileras de estas células cromafínicas que tienden a dirigirse, en profundidad, hacia el área de la mucosa.

Por lo tanto en estas fases de 18 y 19 mm. se encuentra el tronco del vago y sus ramas bien perfiladas, pudiéndose seguir el trayecto de estás últimas hasta porciones casi terminales; también se pueden delimitar bien las áreas gástricas que abastecen tanto el vago posterior, como el anterior.

El plexo solar nos lo encontramos morfológicamente bien diferenciado, pudiéndose concretar su topografía y seguir el trayecto de las ramas de éste a través de las ramas aórticas de la zona. Finalmente en cuanto a los plexos intramurales autónomos,éstos ya se encuentran en la situación topográfica

que le corresponde al adulto; y en las paredes del estómago se pueden diferenciar tres estratos nerviosos: el superficial o subseroso, formado por las ramas nerviosas extrínsecas. Un poco más en profundidad, entre las capas muscular longitudinal superficial y la muscular profunda el plexo de Auerbach o mientérico; y, finalmente, entre la muscular circular y la submucosa el plexo de Meissner. En estos plexos,los acúmulos celulares cromafínicos aún se encuentran muy próximos entre si y muy concentrados, y existe aún gran indiferenciación celular.

**Embriones humanos X-14 (23 mm.) y EA-3 (24'5mm.)**

Como en el anterior caso,hemos analizado estos embriones, de tamaño prácticamente similar, debido a la orientación de los cortes, sagital en el de 24'5 mm. y horizontal en el de 23 mm.. Ahora bien, como bajo el aspecto estructural y de desarrollo, la diferencia es mínima, los describimos en el resumen, conjuntamente e insistiendo en el análisis del de 23 mm. por su tipo de corte horizontal, de imagen más familiar.

En estos embriones, tanto la evolución que sufren los vagos derecho e izquierdo, para dar lugar al plexo perieso-fágico y las fusiones de estos vagos hasta dar lugar a los vagos anterior y posterior, son similares a los casos anali-

zados,por lo tanto no vamos a insistir en la cuestión. Igual ocurre en cuanto a niveles de bipartición y área de distribución de sus distintas ramas. Las diferencias observables en cuanto al número de ramas que uno u otro nervio dan o el calibre de ellas, como en el adulto, están sujetos a variaciones. Este hecho ya lo citamos en el "Resumen histórico", apartado estudios morfológicos macroscópicos, y sobre él que se ha insistido bastante tanto autores de libros de texto (HOVELACQUE,1927; MÜLLER, 1937; PI SUNER, 1947; KUNTZ, 1953; MITCHELL, 1953 y PICK,1970) como en trabajos individuales sobre inervación gástrica (MC CREA, 1924, 1926; MC SWINEY, 1931;ELIZAROVSKY y colb.,1949;JACKSON, 1949; ROSENBERG,1949; AGHINA, 1950; TONI y CONTU,1953; MIZERES, 1955; MACKAY y ANDREWS, 1983). Sobre esta cuestión de variaciones morfológicas no vamos a insistir,pues el número de embriones es muy limitado y convendría completar estos estudios con otros de igual tipo en estadios fetales.

En cuanto a la estructuración de los elementos intramurales gástricos (Embrión humano de 23 mm., LAMINA XXXVII, figuras 119 y 120), se van perfilando mejor los plexos subseroso, mientérico y submucoso con sus redes clásicamente conocidas, sobre todo en el mientérico; el submucoso, aunque en este estadio está bien manifiesto, su disposición aún no es muy precisa. En ambos plexos se puede concretar que,al ir ensanchándose el volumen gástrico, los acúmulos celulares se

van distanciando entre si, notándose gruesos conglomerados, alternando con otros pequeños y con cordones celulares; pero ésto no es de extrañar, ya que aspectos similares, si bien no tan pronunciados en cuanto a la concentración de células, se observan en estados prenatales, como ya entre nosotros indicaran **LINARES y SOLER (1982).**

En cuanto al plexo solar (Embrión humano de 23 mm., LAMINA XXXVII, figura 118;LAMINA XXXVIII, figura 122; LAMINA XXXIX,figura 125;LAMINA XL,figura 128;LAMINA XLI,figura 131) también se van observando un mayor distanciamiento en los distintos acúmulos celulares cromafínicos, grupos de células que se encuentran entrelazadas por redes fibrilares. Por lo tanto y en resumen,las únicas diferencias observadas en este estadio con respecto al anterior, estriban en un mayor distanciamiento de los conglomerados celulares en los distintos plexos intramurales y solar.La diferenciación celular de las células cromafines o futuros neuroblastos es muy pequeña, en relación con los últimos estadios embrionarios citados.

**Estadio de 26mm. (BB-4) y finales del periodo embrionario.**

En estos estadios y en relación con los de 23 mm. y 24'5 mm. últimamente citados, no hemos encontrado diferencias morfológicas de los nervios vagos en cuanto a formaciones plexiformes torácicas, transformaciones en vagos anterior y

posterior, modo de ramificarse y áreas de distribución gástricas de las ramas de estos últimos nervios vagos anterior y posterior, excepto las ya dichas variaciones típicas de cada individuo. La estructura de los citados nervios vagos y sus ramas sigue siendo neurofibrilar compacta y envuelta por su perineuro.

Las pequeñas diferencias existentes en estas fases, con relación a las anteriores se pueden concretar a la estructuración de los elementos nerviosos intramurales. Así:

El plexo mientérico, situado en la estructura de tejido laxo, entre las capas musculares superficial y profunda, se encuentra formado por delgados filetes nerviosos rodeados de abundantes células muy afines por los colorantes utilizados, formando una estructura en red casi continua. Las células están aún estructuralmente indiferenciadas y su mayor diferencia consiste en la mayor afinidad por los colorantes. El plexo submucoso se puede dividir en dos estratos: el más superficial, adosado a la periferia interna de la capa muscular, formado por acúmulos celulares tan apetentes por el colorante como los del plexo mientérico; y el otro estrato más profundo y con acúmulos celulares pero menos apetentes por el colorante. La estructura neurofibrilar es muy tenue y por tanto difícil de seguir entre el tejido de la submucosa.

En lo que se refiere al plexo solar y las ramas que de él salen (LAMINA XII,figuras 36 y 38;LAMINA XIII,figuras 40, 41 y 42), se pueden diferenciar claramente las formaciones fibrilares nerviosas que a él llegan; la disposición plexiforme de estas estructuras neurofibrilares;así como también, los abundantes infiltrados cromafínicos, que originan formaciones nodulares entre las mallas de este plexo.

En cuanto a la diferenciación estructural de los elementos celulares de los plexos intramurales y solar, se encuentran en estadios primitivos, hecho no de extrañar pues la diferenciación celular es muy lenta y alcanza hasta estadios postnatales avanzados, según indica entre nosotros LOPEZ SOLER (1983).

## ANALISIS COMPARATIVOS Y CONSIDERACIONES

Una vez resumidos los hallazgos obtenidos por otros investigadores sobre el origen y desarrollo de los diferentes elementos de nuestro estudio, en diferentes especies animales y en el hombre, así como nuestros resultados sobre el desarrollo en el hombre en distintas fases del periodo embrionario, si hacemos un análisis detenido de ellos, comparando los resultados dichos, será posible deducir algunas consideraciones al particular, que nos permitan seguir el trayecto de la evolución de los citados elementos

neurales gástricos, desde el comienzo de su origen hasta el final del periodo embrionario,así como también,los distintos procesos que van ocurriendo durante tal desarrollo.

Sobre el origen ya hemos dicho y entre nosotros **LOPEZ SOLER (1983)** resume los hallazgos obtenidos por diferentes investigadores, tras una serie de experiencias en animales inferiores, sobre todo en las aves, mediante procederes de extirpación o injertos heterotípicos, se ha demostrado plenamente que las células nerviosas de los plexos intramurales de la porción alta del tubo digestivo, entre ella el estómago, se originan de la cresta y /o tubo neural vagal, en estadios muy precoces (primeros estadios somíticos),pues, al extirpar dicha zona en los mencionados estadios, no se desarrollan los plexos intramurales gástricos; pero si la zona en cuestión es extirpada en estadios somíticos más avanzados, que ya han emigrado las células nerviosas, el tubo digestivo aparece con la inervación intramural.

Durante las primeras fases migratorias éstas se desarrollan mediante regueros celulares que al principio están concentrados y son observables; pero que después, al difuminarse las células neurales,se confunden con las del resto de los tejidos,no siendo posible su demostración. Esta última fase ocurre hacia los últimos estadios somíticos.

La diferenciación de las células neurales por su apetencia por las sales de cromo u otros colorantes y ya con la denominación de células cromafínicas, dentro del tubo digestivo, ocurre en los primeros estadios embrionarios. Su análisis ha sido bien estudiado en las aves, según hemos descrito, pero no en los mamíferos, sobre todo en el hombre.

En las aves, hacia la primera semana de incubación, ya han llegado las células cromafínicas al intestino superior (HIS Jr.,1897; KUNTZ ,1909 a,b,1910 a,b, 1913,1914,1920-21, 1922, 1926; ABEL, 1909,1912; VAN CAMPENHOUT, 1930 a, b, c, 1931, 1932, 1933, 1945; JONES ,1937, 1939, 1941, 1942 a,b ; LE DOUARIN 1961, 1980,1982; LE DOUARIN y TEYLLET 1970, 1973, 1974; LE DOUARIN y colb.,1975; LE LIEVRE y LE DOUARIN, 1975; LE DOUARIN y colb.,1978; LE DOUARIN y colb.,1979; LE DOUARIN y colb.,1981; BENNETT y COOBS 1969;ERSHOVA, 1973).

En los mamíferos la llegada de las células cromafínicas depende de la especie animal estudiada (veanse resúmenes indicados).

Concretándonos al hombre, la demostración de los primeros esbozos dentro de las paredes intestinales se cifra alrededor del estadio de 7 mm. según INDAR JIT (1955), cuyo trabajo es el más completo de los hallados y con él que compararemos nuestros resultados.

Nosotros las hemos podido observar en la especie humana a partir del estadio de 5 mm.;y las células cromafínicas del plexo solar a partir del estadio de 8 mm.;plexo este último que, como es sabido y se ha demostrado en distintas fases de la vida, va a abastecer la inervación de los vasos de las vísceras celiacas entre otras.

La evolución que siguen tales elementos neurales en la especie humana según hemos observado nosotros es la siguiente:

**Embrión humano de 5 mm.:** en este estadio se encuentran los primeros esbozos de las ramificaciones gástricas; esbozos que en un principio se encuentran rodeados de formaciones celulares cromafínicas. Sobre este estadio **INDAR JIT (1955)** no hace ninguna referencia.

**Embrión humano de 8 mm.:** las ramificaciones gástricas, sobre todo en las porciones superiores del estómago, están mejor esbozadas y siguen estando rodeadas por abundantes acúmulos de células cromafínicas. También aparecen en este embrión los primeros esbozos de las células cromafines que darán lugar al plexo solar. En un estadio próximo inferior (7'1 mm.), **INDAR JIT (1955)** ya observa como las fibras vagales alcanzan el estómago;estos esbozos ya los habiamos observado en el estadio de 5 mm.

**Embrion humano de 10 mm.**, aunque todavía no es posible definir la topografía de los elementos nerviosos gástricos, hay una mejor diferenciación de éstos con relación al anterior embrión. Se observan los esbozos del plexo de Auerbach y, a nivel de la submucosa, se observan algunas estructuras nerviosas rodeadas de células cromafínicas. En cuanto al futuro plexo solar se encuentran gran cantidad de hacecillos nerviosos, infiltrados por células cromafínicas. En este embrión, **INDAR JIT (1955)** observa por primera vez las fibras vagales que llegan al plexo celiaco.

**Embrión humano de 13 mm.:** en este embrión ya se encuentran definidas las distintas ramas de los nervios vagos y del plexo solar. También se encuentran esbozos, bien definidos, del plexo de Auerbach y no tan definidos los del plexo de Meissner. En este embrión **INDAR JIT (1955)** indica que las fibras nerviosas alcanzan el píloro, ya por nervios gástricos y también por las que pasan a traves del omento menor. También observa al plexo de Auerbach en estadios de 13-14 mm.; nosotros ya habiamos observado sus esbozos en el embrión de 10 mm.

**Embriones humanos de 18 mm. y 19 mm. :** la característica esencial de los nervios vagos y sus ramas es que ya tienen muy definida su estructura fibrilar, presentándose como cordones fibrilares macizos, rodeados por su perineuro y

bien diferenciados del resto de las estructuras que les rodean, siendo, por tanto, fácil seguir el trayecto hacia porciones casi terminales; también se pueden delimitar bien las áreas gástricas que abastecen tanto el vago posterior como el anterior. El plexo solar nos lo encontramos morfológicamente bien diferenciado, pudiéndose concretar su topografía y seguir el trayecto de las ramas de éste a través de las ramas aórticas de la zona. Finalmente en cuanto a los plexos intramurales autónomos, éstos ya se encuentran en la situación topográfica que le corresponde al adulto. En estos plexos, los acúmulos celulares cromafínicos aún se encuentran muy próximos entre si y muy concentrados, y existe aún gran indiferenciación celular. En un estadio muy próximo a los indicados (17'5 mm.) INDAR JIT observa cómo las células nerviosas penetran dentro de la envoltura muscular circular.

**Embriones humanos de 23 mm. y 24'5 mm.**: la estructuración de los elementos intramurales gástricos está mejor perfilada, sobre todo el mientérico. Hay un mayor distanciamiento de los conglomerados celulares en los distintos plexos intramurales y solar. **INDAR JIT (1955)**, en el embrión de 21 mm. observa por primera vez a las células del plexo de Meissner; nosotros ya observamos estructuras nerviosas rodeadas de células cromafínicas en los estadios de 10-13mm..

**Estadio de 26mm. y finales del periodo embrionario:** en cuanto al desarrollo las únicas diferencias existentes en estas fases, con relación a las anteriores, se pueden concretar a la estructuración de los elementos nerviosos intramurales; el plexo mientérico se encuentra formado por delgados filetes nerviosos con abundantes células muy afines por los colorantes utilizados, formando una estructura en red casi continua. Las células están aún estructuralmente indiferenciadas y su mayor diferencia consiste en la mayor afinidad por los colorantes. El plexo submucoso se puede dividir en dos estratos; uno superficial afín por los colorantes y otro más profundo cuyos acúmulos celulares son menos apetentes por los colorantes. La estructuración neurofibrilar de este plexo es muy tenue. En lo que se refiere al plexo solar y las ramas que de él salen se pueden diferenciar claramente las formaciones fibrilares nerviosas que a él llegan; la disposición plexiforme de estas estructuras neurofibrilares; así como también, los abundantes infiltrados cromafínicos, que originan formaciones nodulares entre las mallas de este plexo. En el estadio de 30 mm. INDAR JIT (1955) observa que el abastecimiento nervioso para el lado izquierdo del estómago.

# VII. RESUMEN Y CONCLUSIONES

Mediante este trabajo se ha realizado un estudio acerca del desarrollo de las ramas nerviosas gástricas, fundamentalmente de ambos nervios vagos, desde el plexo cardiopulmonar hasta sus ramificaciones en el estómago. Para ello se han utilizado embriones humanos desde los 5 mm. hasta el final del periodo embrionario, pues, en anteriores estadios no encontramos vestigios nerviosos algunos en el estómago.

Con este fin, de las 33 series embrionarias analizadas, hemos seleccionado las 9 que hallamos más relevantes para nuestro estudio. Dichos embriones son: MA-4 (5 mm.), JD-4 (8 mm.), JD-3 (10 mm.), JD-5 (13mm.), X-12 (18mm.), HA-2 (19mm.), X-14 (23mm.), EA-3(24'5 mm.) y BB-4 (26mm.).

Las series embrionarias citadas, fueron preparadas de la manera siguiente: fijación en formaldehído del 10 al 20% durante alrededor de dos semanas;inclusión en parafina; cortes microtómicos de 8 a 10 micras; y tinción por el clásico método de tinción de hematoxilina-eosina de Harris, en unos casos, y en otros por este proceder conjuntamente con la tinción tricrómica de verde de luz, orange G y fucsina ácida (V.O.F.) de **GUTIERREZ y colb.** (1963), en cortes alternos.

Los aparatos de microscopía y microfotografía utilizados fueron el modelo Orthoplan de "Leitz" y la cámara automática tipo "Orthomat" de lentes variables (2:1, 2.5:1, 3.2:1) y tubo vario (1.0, 1.25, 2.0). Las lentes empleadas han sido: ocular GW 10 x MF y los objetivos: PLPL 4/014 y 10/030; PL25/050 y 40/065.

Finalmente para el estudio y reconstrucción de los elementos nerviosos en las distintas series embrionarias, se realizó un análisis microscópico previo de los troncos del vago, desde el plexo cardiopulmonar hasta la desaparición de las ramas terminales de los vagos anterior y posterior, observando sus características y puntualizando las transformaciones en vagos anterior y posterior desde el plexo perieso-fágico, modo de ramificarse y áreas de distribución gástrica de las ramas de estos últimos nervios citados; también se observó el desarrollo de los diferentes plexos intramurales

del estómago y el plexo solar. Posteriormente, se realizó un estudio reconstructivo, mediante microfotografías a diferentes aumentos, desde el plexo cardiopulmonar antes mencionado hasta la terminación de estos nervios en los plexos y áreas gástricas correspondientes.

Tales tipos de análisis nos han permitido obtener las siguientes conclusiones:

1ª.- Los primeros esbozos de inervación gástrica los hemos hallado en el embrión humano de 5 mm. Estos esbozos están constituidos por regueros de células cromafínicas y pequeñas lagunas celulares en la zona en que, en embriones superiores, se encuentran los nervios vagos y sus ramificaciones.

2ª.- A partir de este estadio y hasta la fase de 13 mm., cada vez se van haciendo más perceptibles la inervación extrínseca e intramural del estómago. Además, en el embrión de 8 mm., aparecen los primeros esbozos de las células cromafínicas o futuros neuroblastos que darán lugar al plexo solar. Y en el embrión de 10 mm. aparecen los primeros esbozos del plexo de Auerbach.

3ª.- El embrión clave en el desarrollo es el de 13 mm., donde ya se encuentran bien definidas las ramas de los vagos y el plexo solar, así como también el plexo intramural de Auerbach. En este embrión aparecen los primeros esbozos del plexo de Meissner.

4ª.- A partir de este embrión y hasta el final del periodo embrionario, se van perfeccionando los elementos nerviosos que componen los sistemas extrínsecos e intramurales autónomos gástricos, de tal manera que en los últimos estadios, el aspecto morfológico y topográfico es similar al del adulto. Ahora bien, bajo el aspecto estructural existe un gran contraste con él, por su estado primitivo de indiferenciación.

# VIII. BIBLIOGRAFIA CITADA

ABEL, W. 1909.- The development of the autonomic nerve mechanism in the alimentary canal of the chick. Proc.R.Soc.Edinb.,30,(327-347).

ABEL, W. 1912.- Further observations on the development of the sympathetic nervous system in the chick. J.Anat.Physiol.(London),47,(35-72).

ACOSTA, J. M. 1952.- Aportaciones a la inervación pilórica. Anales de Anat.(Granada).,1/1,(148-149).

AGHINA, A. 1950.- Anatomia chirurgica della porzione sopra e sottodiaframmatica del nervo vago.G.Ital. Chir.,6/3,(172-180).

AHLMAN, B.H.J.;LARSON, G.M.;BOMBECK, C.T. and L.M. NYHUS. 1979.- Origin of the adrenergic nerve fibers in the subdiaphragmatic vagus in the dog. Am. J.Surg.,137/1,(116-122).

ALLAN, I.J. and NEWGREEN, D.F.1980.- The origin and differentiation of enteric neurons of the intestine of the fowl embryo. Am.J.Anat.,157,(137-154).

**ALVAREZ, W.C.** 1937.-Anoxemia used as a means of analyzing the estructure and functions of the nervous system of the bowel. Am. J.Diges.Dis.Nutrition , 4 ,(550-561).

**ALVAREZ, W.C.** 1952.- Introducción a la gastroenterologia. Ed. Científico-Médica.

**ANDREW, A.** 1964.- The origin of intramural ganglia.I.The early arrival of precursor cells in the presumptive gut of the chick embryos. J.Anat. ,98,(421-428).

**ANDREW, A.** 1969.- The origin of intramural ganglia. II. The trunk neural crest as a source of enteric ganglion cells. J. Anat.,105,(89-101).

**ANDREW, A.** 1970.- The origin of intramural ganglia. III.The "vagal" source of enteric ganglion cells. J. Anat.,107,(327-336).

**ANDREW, A.** 1971.- The origin of intramural ganglia. IV.The origin of enteric ganglia : a critical review and discussion of the present state of the problem. J.Anat.(London),108/1,(169-184).

**ANGEL, F.; SCHMALTZ, P.F.; MORGAN, K.G. et al.** 1982.- Innervation of the muscularis mucosa in the canine stomach and colon.Scand.J.Gastroenterol .,17/71,(71-75).

**ARNSTEIN, C.** 1887.- Die Methyblaufärbung als histologische Methode. Anat.Anz.,2,(125-135),(551-554).

**AUERBACH, L.** 1862.- über einen plexus myentericus,einen bisher unbekannte ganglio-nervösen Apparat im Darmcanal der Wirbelthiere Breslau. Arch. Pathol.Anat.Physiol.,30.

**AUERBACH, L.** 1864.- Fernere vorläufige Mitteilung über den Nervenapparat des Darmes. Virchows Arch.,30, (457-460).

**AUERBACH, L.** 1894.- Nervenapparat des Darmes. Arch.Pathol. Anat.Physiol.Klin. Med.,30,(457-460).

**BALFOUR, F.M.** 1887.-The development of elasmobranch fish (section on development of the spinal nerves and of yhe sympathetic nervous system).J.Anat. Physiol.,11, (128-151,406-435).

**BAYLISS and STARLING.** 1908.- Citado por PI SUÑER, A. 1947

**BENNETT, T. and J.L.S. COOB.** 1969.-Studies on the avian gizzard:The development of the gizzard and its innervations. Z. Zellforsch., 98/4,(599-621).

**BODIAN, M.** 1955.- Fortschritte auf dem Gebiete der Hirschsprung'schen Krankheit.Mschr.Kinderheilk.,103, (135-156).

**BOEKELAAR, A.B.; DRUKKER,J.; GROEN,G.J. and B.BALJET.1985.** The development of the peripheral autonomic nervous system in relation to the gastrointestinal tract. Acta. Morphol.Neerl.Scand. 23/2,(157-159).

**BORSETTO, P.L. and P. CAVAZANA.** 1947.- Sull'aspecto microscópico dei plessi di Auerbach e di Meisner huigo i vasi tratti dell'intestino dell'uomo in raporto alletá.Bolletino della Societá Italiana di Biologia Sperimentale. ,23/6,(598-602).

**BOTAR, J.** 1966.- The autonomic nervous system.Akademiai Kiado ( Budapest ),442 pp.

**BRANCHEK, T.A. and M.D.GERSHON.** 1987.-Development of neural receptors for serotonin in the murine bowel. J.Comp.Neurol.,258/4,(597-610).

**BRANT, W.** 1920.- Die Innervation des Magens. Ztschr.f.ang. Anatom.,5,(302-326).

**BULLON RAMIREZ, A. y F. LAMAS LOPEZ.** 1949.- Regeneración de la sinapsis, después de la vagotomía cervical, en el plexo de Auerbach del esófago y estomago .Trab.Inst.Cajal Invest. biol.,41,(277-307).

**BURNSTOCK, G.** 1969.- Evolution of the autonomic innervation of visceral and cardiovascular systems in vertebrates. Pharmacol.Rev.,21/4,(247-324).

**CAI, W.Q. and G. GABELLA.** 1984.- Structure and innervation of the musculature at the gastroduodenal junction of the guinea-pig. J.Anat.,139/1, (93-104).

**CARLSON.** 1920.- Citado por PI SUÑER, A. 1947.

**CHACON GARCIA, J.** 1954.- Wallerianismo esofágico en la vaguectomía cervical. An. Anat. (Granada),3/4, (123-133).

CHAMPLAIN, J.De; MALMFORS, T.; OLSON, L. and Ch. SACHS. 1970.- Ontogenesis of peripheral adrenergic neurons in the rat: pre and postnatal observations. Acta physiol.scand., 80, (276-288).

CHRISTENSEN, J. and G.A. RICK. 1985.- Nerve cell density in submucous plexus throughout the gut of cat and opossum. Gastroenterology., 89/5, (1064-1069).

CLERC, N. 1984.- Afferent innervation of the lower esophageal sphincter of the cat. Pathways and functional characteristics. J.Auton.Nerv.Syst., 10/3-4, (213-216).

COLLADO ACOSTA, F. 1953.- Aportaciones al conocimiento de la inervación intestinal. La degeneración walleriana proyectada sobre el ramo entérico del gato. Anal.Anat., 6/11, (111-136).

COSTA, M. and G. GABELLA. 1968.- L'innervation adrenergique des sphinters digestifs. C.R.Ass.Anat., 141, (732-737).

COSTA, M. and G. GABELLA. 1971.- Adrenergic innervation of the alimentary canal. Z. Zellforsch., 122, (257-377).

COWBILL, E.J. and W.F. WINDLE. 1942.- Development of the cranial sympathetic ganglia in the cat. J. Comp.Neurol., 77, (619-630).

CROCKET, A.; DOYLE, D. and S.N. JOFFE. 1980.- Light microscopic identification of vagal nerve innervation of the rat stomach using methylene blue. Br. J. Exp. Pathol., 61/2, (120-123).

CROCKET, A.; DOYLE, D. and S.N. JOFFE. 1981.- Electron microscopy of gastric mucosal innervation in rats. Experientia., 37/3, (270-271).

DA COSTA, A.C. 1914.-Note sur la cytogenèse de glandes surrénales du cobaye. C.R.Soc.Biol.(Paris), 77, (67).

DA COSTA, A.C. 1918.- Citado por PI SUÑER, A. 1947.

DA COSTA, A.C. 1920.- Note sur le développment de la surrénale du Hérisson C.R.Soc.Biol.(Paris), 83, (878).

**DE CASTRO, F.** 1950.- Contribución al conocimiento de la inervación parasimpática y simpática del estómago. An.Acad.nac.Med. (Madrid),67/3, (383-450).

**DEREYMAEKER, A.** 1943.- Recherches expérimentales sur l'origine du systéme nerveux entérique chez l'embryon de poulet. Arch.Biol.,54,(359-375).

**DETWILER, D.R.** 1936.- Neuroembryology. An experimental study. Macmillan Co. (New York).

**DETWILER, D.R.** 1937.- Observations upon the migration of neural crest cells, and upon the development of the spinal ganglia and vertebral arches in Amblystoma. Amer.J. Anat.,61,(63-94).

**DEWEY, M.M. and L. BARR.** 1962.- Intercellular connections between smooth muscle cells : the nexus. Science.,137,(670-672).

**DOGIEL, A.S.** 1985.- Zur Frage über die Ganglien der Därmgeflechte bei den Säugethieren. Anat.Anz. ,10,(517-528).

**DOGIEL, A.S.** 1895.- Zur Frage über den feineren Bau des sympathischen Nervensystems bei den Saugethieren. Arch.mikr.Anat.,46,(305-344).

**DOGIEL, A.S.** 1896.- Zwei Arten sympathischer Nervenzellen. Anat.Anz.,11,(679-687).

**DOGIEL, A.S.** 1899.- Ueber den Bau der Ganglien in den Geflechten des Darmes und der Gallenblase des Menschen und der Säugethiere. Arch.Anat. Physiol.Anat.Abt.,61,(130-158).

**DONAHUE, P.E.; AKIMOTO, H. and L.M. NYHUS.** 1983.-Perspective on extra-gastric vagal fibers: should they be preserved when posible?. J.Auton.Nerv.Syst. ,9/1,(3-12).

**EGUCHI, M.** 1934.- Histological study on the innervation of pars pilorica and duodenum of hedgehog. Arch. Histolog.Jap.,6/4,(637-681).

**EKBLAD, E.; ROKAEUS, A.; HAKANSON, R. and F. SUNDLER.** 1985. - Galanin nerve fibers in the rat gut: Distribution , origin and projections. Neuroscience, 16/2,(355-363).

**ELFVIN, L.G. and B. LINDH.** 1982.- A study of the extrinsic innervation of the guinea pig pylorus with the horseradish peroxidase tracing technique. J. Comp.Neurol.,208/4,(317-324).

**ELIZAROVKI, S.I.; KONDRATIEV, G.I. and A.V. HETCHAEVA.** 1949. - Some anatomical notes on vagotomy. Grekov. Surg.Bull.(Moscow),69/3,(11-20).

**ELLIOT.** 1905.- Citado por PI SUÑER, A. 1947.

**ERSHOVA, V.P.** 1973.- Problems of differentiation of vegetative ganglia in chick embryo. Dokl.Biol.Sci.,213/1-6,(514-516).

**FERGUSON.** 1936.- Citado por PI SUÑER,A. 1947.

**FERNANDEZ RODRIGUEZ, A.** 1956.- Aportaciones a la dinámica intestinal tras distintos tipos de denervación .Anal.Anat.,5/9,(345-380).

**FOX, E.A. and T.L. POWLEY.** 1985.- Longitudinal columnar organization within the dorsal motor nucleus represents separate branches of the abdominal vagus. Brain Res.,341/2,(269-282).

**FRIESEN, S.R. and A. HEMINGWAY.** 1952.-The vascular response of the stomach to experimental alterations in the autonomic nervous system of the dog. Amer. Surg.,18,(195-200).

**FRORIEP, A.** 1907.- Die Entwicklung und Bau des Autonomen Nervensystem.Mediz.-naturwiss.Arch., 1,(301-321).

**FURNESS, J.B.** 1972.- The adrenergic innervation of the vessels supplying and draining the gastrointestinal tract. Z.Zellforsch.,113/1,(67-82).

**FUSARI, R.** 1890.- Contributo allo studio delle terminazioni nervose delle suiluppo della capsula surrenale. Sicilia med.,2, (768-775).

**FUSARI, R.** 1892 a.- Contribuzione allo studio dello suiluppo delle capsule surrenali e del simpatico nell pollo o nei mammiferi. Arch.Soc.med. (Torino), 16, (249-301).

**FUSARI, R.** 1892 b.- Contribution á l'etude du développment des capsules surrénales et du sympathique chez le poulet et chez les mammiféres. Arch. ital. Biol.,18,(161-182).

GABELLA, G. 1966.- Nombre et disposition des neurones du plexus d'Auerbach au cours du développement. C.R.Ass.Anat., 135, (406-409).

GABELLA, G. 1967.- Neurone number in the myenteric plexus in new-born and adult rats. Experientia., 23/1, (52-53).

GABELLA, G. 1971 a.-Neuron size and number in the myenteric plexus of the newborn and adult rat. J.Anat. , 109, (81-95).

GABELLA, G.1971 b.-Synapses of adrenergic fibers.Experientia , 27, (280-281).

GABELLA, G. 1971 c.- Glial cells in the myenteric plexus. Z. Naturforsch., 26b, (244-245).

GABELLA, G. 1976.-Structure of the Autonomic Nervous System .Champman and Hall Ltd. (London), 214pp.

GABELLA, G. 1979.-Innervation of the gastrointestinal tract .Int.Rev.Cytol., 59, (129-193).

GABELLA, G. 1981.- Structural aspects of the intramural plexuses of the gut. (339-352). In : The Smooth Muscle. BULBRING, E.; BRADING, A.F.; JONES, A.W, and T. TOMITA. Eds. Edward Arnold Publishers. (London).

GABELLA, G. and M. COSTA. 1967.- Le fibre adrenergiche nel canale alimentare. Giorn.Accad.Med. (Torino), 130, (199-221).

GABELLA, G and M. COSTA. 1968.- L'innervazione adrenergica del Cardias, del Piloro e del Canale Anale nella Cavia. Boll.Soc.Ital.Biol.Sper., 44/14, (1160-1162).

GASKELL, W.H. 1886.- On the structure, distribution and function of the nerves which innervate the visceral and vascular systems. J.Physiol. (London), 7, (1-80).

GERSHON, M.D.; DREYFUS, C.F. and T.P. ROTHMAN. 1979.- The mammalian enteric nervous system: a third autonomic division. (59-102) Vol. I. In : Trends in Autonomic Pharmacology. Ed. S.Kalsner.

GERSHON, M.D. and E. THOMPSON. 1973.-The maduration of neuromuscular function in a multiply innervated structure: development of the longitudinal smooth muscle of the foetal mammalian gut and its cholinergic excitatory,adrenergic inhibitory,and non-adrenergic inhibitory innervation .J.Phisiol. (London),234,(257-277).

GILEV, F.D. 1959.- Certain data on the innervation of the gastric mucosa in mammals and man.Byull. Eksper.Biol.i Med.,47/3,(109-112).

GILEV, F.D. 1961.-The innervation of the mucous membrane of the gastrointestinal tract in some agricultural animals.Arkh.Anat.Gistol.I.Embriol.,41/11, (101-105)

GONZALO SANZ, L.M. 1970.- Influencia del sistema nervioso vegetativo en el desarrollo del tracto intestinal. Estudio experimental en embriones de pollo. An Desarrollo,15/36,(187-206).

GOORMAGHTIGH, N. 1924.- L'origine de systéme nerveux sympathique des oiseaux. C.r.Ass.Anat.,19e réunion,(Strabourg), (149-152).

GOORMAGHTIGH, N. and R. PANNIER. 1939.- Les paraganglions du coeur et des zones vaso-sensibles carotidieme et cardioaortique chez le chat adulte. Arch. Biol.,50, (455-533).

GREVING, R. 1951 a.- Histologische Studien am Plexus myentericus des Magens .2.das Problem der Ganglienzellforstsätze. Z.Anat.(Berlin),115/5, (541-554).

GREVING, R. 1951 b.-Histologische Studien am Plexus myentericus des Magens.1.Der Plexus myentericus und seine Zelltypen. Dtsch.Z.Nervenheilk.,165/6, (622-643).

GREVING, R. 1952 .-Histologische Studien am Plexus myentericus des Magens.3.Uber die Kontinuität von Ganglienzellen,das Terminalreticulum und das Synapse-Problem. Acta Neuroveg. (Wien),3/3-4, (507-532).

GRIMSON, K.S.; BAYLIN, G.J.; TAYLOR, H.M.; HESSER, F.H. and R.W. RUNDLESS. 1947.- Transthoracic vagotomy; the effects in 57 patiens with peptic ulcer, and the clinical limitations. J.A.M.A.,134, (925-932).

GUNN, M. 1959.- Cell types in the myenteric plexus of the cat. J.Comp.Neurol.,111/1,(83-93).

GUNN, M. 1968.- Histological and histochemical observations on the myenteric and sub-mucous plexuses of mammals. J.Anat.,102,(223-239).

GUTNER, I.I.; ZUBRIAKOV, S.V. and E.N. SOLOVEVA. 1959. - Gastric and intestinal innervation in human embryos. Doklady. Acad. Nauk. SSSR.,124/2, (428-431).

GUTIERREZ, M.; MONTERO, C. y J.D.GARCIA.1963.- Coloración histológica policroma de embriones.Anal. Desarr. ,11/23,(53-56).

GWYN, D.G.; LESLIE, R.A. and D.A. HOPKINS.1985. - Observations on the afferent and efferent organization of the vagus nerve and the innervation of the stomach in the squirel monkey. J.Comp. Neurol.,239/2,(163-175).

HAMMOND, W.S. 1946.- Reduction of simpathetic ganglia in the trunk of the chick following removal of neurol crest. Anat.Rec.,94, (467).

HAMMOND, W.S. 1948.- Removal of the neural tube and its effects on the development of the simpathetic nervous system. Anat. Rec.,100, (671).

HAMMOND, W.S. 1949.- Formation of the synpathetic nervous system in the trunk of the chick embryo following removal of the thoracic neural tube. J.Comp. Neurol.,91/1, (67-85).

HAMMOND, W.S. and C.L. YNTEMA. 1947.- Depletions of the thoraco-lumbar sympathetic system following removal of neural crest in the chick. J.Comp. Neurol.,(Philadelphia),86/2 (237-265).

HAMMOND, W.S. and C.L. YNTEMA. 1952.- Results of removal of postotic and supper cervical neural crest on visceral ganglia in the chick. Anat.Rec.,112 /2, (303-475).

HAMMOND, W.S. and C.L. YNTEMA. 1953.-Deficiences in visceral skeleton of the chick after removal of cranial neural crest. Anat. Rec.,115, (393-394).

HAMMOND, W.S. and C.L. YNTEMA. 1957.- Studies on development of ciliary ganglia in the chick. Anat.Rec. 127/2.

HENLE, J. 1871.- Handbuch der systematischen Anatomie des Menschen. Vol.3 Part2.(565-589) Friedrich Vieweg und Bonn.

HILL, C.J. 1927.- A contribution to our knowledge of the enteric plexuses. Philos Trans.R.Soc.Ser.B. ,215,(355-387).

HIS, W. 1889.- Die Neuroblasten und deren Entstelung im embryonalen.Marke.Abh.Sächs.Ges.Wiss.,(311-372).

HIS, W. 1904.- Die Entwicklung des menschlichen Gehirns während der ernsten Monate. S.Hirrel.,4,176 S.

HIS, W. Jr. 1897.- Ueber die Entwicklung des Bauchsympathicus beim Huhnchen und Menschen. Arch. Anat. Physiol. Suppl. (137-170).

HONJIN, R.; IZUMI, S. and H. OSUGI. 1959.- The distribution and morphology of argentophile and argentophobe nerve cells in the myenteric plexus of the digestive tube of the mouse : A quantitative study.J.Comp.Neurol.,111/2,(291-319).

HOVELACQUE, A. 1927.- Anatomie des nerfs cránies et rachidiens et du systeme grand sympathique chez l'homme.G.Doin. (Paris) 873 pp.

HUBER, G.G. and L.M.A. DEWWITT. 1897.- A contribution on the motor nerve-endings and on the nerve- endings in the muscle-spindles.J.Comp.Neurol. ,7,(169-230).

IKEDA, T. 1954.- On the three types of Auerbach's nerve plexus. J.Comp.Neurol.,101/2,(311-316).

IKEDA, T. 1957.- An histological study on the submucous nerve plexus of the alimentary canal with special reference to the three types of nerve plexus. J.Comp.Neurol.,107/1,(43-56).

INDAR JIT. 1955.- The development of the nerve supply of the human oesophagus and stomach.J.Anat.Soc. India,4,(55-68).

IVANOV. 1927.- Citado por PI SUÑER, A. 1947.

IWANOW, J.F. et T.N. RADOSTINA. 1932/33.- Sur la morphologie du systéme nerveux autonome du tube digestif chez certains Mammifères et quelques Oiseaux. Trav. Lab. Rech. biol. (Madrid),28, (303-329).

JABONERO, V. 1951.- Etudes sur le système neurovégétatif périphérique. III. Innervation de l'estomac humain. Acta Anat., 11/2-3, (490-532).

JACKSON, R.G. 1949.- Anatomy of the vagus nerves in the region of the lower esophagus and the stomach. The Anat.Record, (Philadelphia), 103/1, (1-18).

JIMENEZ FERNANDEZ, M. 1951.- Wallerianismo gastrointestinal en la solarectomía. Actual.Méd., (Granada), 27/319, (384-391).

JONES, D.S. 1937.- The origin of the sympathetic trunks in the chick embryo. Anat.Rec., 70, (45-65).

JONES, D.S. 1939.- Studies on the origin of sheath cells in sympathetic ganglia in the chick. Anat.Rec., 73, (343-357).

JONES, D.S. 1941.- Further studies on the origin of simpathetic ganglia in the chick embryo. Anat.Rec., 79, (7-15).

JONES, D.S. 1942.- The origin of the vagi and the parasympathetic ganglion cells of the viscera of the chick. Anat.Rec., 82, (185-197).

KEMP, D.R. 1973.-A histological and functional study of the gastric mucosal innervation of the dog. I. The quantification of the fibre content of the normal supradiaphragmatic vagal trunks and their abdominal branches. Aust.N.Z.J.Surg., 43, (289-294).

KEUNING, F.J. 1944.-The development of the intramural nerve elements of the digestive tract in tissue culture. Acta Neerlandica Morphol., 5/3, (237-247).

KEUNING, F.J. 1945.- Over de histogenese van den autonomen zenuwplexus in den danmwand. Een onderzoek met beulp van den weefselkweek. Thesis. (Groningen).

KEUNING, F.J. 1948.- Histogenesis and origin of the autonomic nerve plexus in the upper digestive tube of the chick. Acta Neer. Morph., 6, (8-48).

KLEE. 1932.- Citado por PI SUÑER, A. 1947.

KOHN, A. 1899.- Die chromaffinen Zellen des Sympathicus. Ant. Anz., 15, (393).

KOHN, A. 1903.- Die Paraganglien. Arch. Mikrosk. Anat.,62, (268-365).

KUBOZOE, T.; DAIKOKU, S. and S. TAKITA. 1969.- Electromicroscopic observations on Auerbach's plexus in a 12 mm. human embryo. J.Neuro-visc.rel.,31,(291-307).

KUNTZ, A. 1909 a.- A contribution to the histogenesis of the sympathetic nervous system. Anat. Rec., 3, (458-465).

KUNTZ, A. 1909 b.-The role of the vagi in the development of the sympathetic nervous system.Anat. Anz.,35, (381-390).

KUNTZ, A. 1910 a.-The development of the sympathetic nervous system in mammals.J.Comp.Neurol.,20,(211-258).

KUNTZ, A. 1910 b.-The development of the sympathetic nervous system in birds.J.Comp.Neurol.,20, (283-308).

KUNTZ, A. 1911 a.-The development of the sympathetic nervous system in certain fishes. J. Comp.Neurol.,21, (177-214).

KUNTZ, A. 1911 b.-The development of the sympathetic nervous system in the amphibia. J. Comp.Neurol.,21, (215-236).

KUNTZ, A. 1913 .-On the innervation of the digestive tube. J.Comp.Neurol.,23,(173-192).

KUNTZ, A. 1914 .- Further studies on the development of the cranial sympathetic ganglia. J.Comp.Neurol., 24, (235-267).

KUNTZ, A. 1918.- The distribution of sympathetic neurones in the myenteric and submucous plexus in the small intestine of the cat.Anat.Rec.,14,(42)

KUNTZ, A. 1920-21.- The development of the sympathetic nervous system in man. J. Comp. Neurol.,32, (173-230).

KUNTZ, A. 1922.- On the occurrence of reflex arcs in the myenteric and submucous plexuses. Anat.Rec.,24,(193-210).

KUNTZ, A. 1926.-The role of cells of medullary origin in the development of the sympathetic trunks. J.Comp. Neurol.,40, (389-408).

KUNTZ, A. 1929.- Pathology of the autonomic nervous system. Proc.Staff Meet.Mayo Clin.,4,(102).

KUNTZ, A. 1953.- The autonomic nervous system. (117-134). Bailliere, Tindall and Cox .

KUNTZ, A. and O.V. BATSON.1920-21.-Experimental observations on the symphatetic trunks in the chick.J.Comp. Neurol.,32,(335-346).

KYOSOLA, K.; RECHARDT, L.; VEIJOLA,L. et al. 1980.- Innervation of the human gastric wall. J.Anat., 131/3,(453-470).

KYOSOLA, K.; VEIJOLA, L. and L. RECHARDT. 1975.-Cholinergic innervation of the gastric wall of the cat. Histochemie.,44,(23-30).

LANGLEY, J.N. 1900.- The sympathetic and other related systems of nerves.(616-696). In: Textbook of Physiology. Ed. E.A.Schäfer.

LANGLEY, J.N. 1921.- The Autonomic Nervous System. W.Heffer and Sons. 80 pp.

LANGLEY, J.N. and R.V. MAGNUS. 1905.- Some observations on the movements of the intestines before and after degenerative section of the mesenteric nerves .J.Physiol.,33,(34-51).

LAUGE-HANSEN N. 1960.- The development and the embryonic anatomy of the human gastro-intestinal tract. Centrex Publ.Co., 86 pp.

LE DOUARIN, N.M. 1961.- Radiodestructions partielles chez l'embryon de poulet aux stades jeunes et localisation des ébauches digestives. J. Embryol. exp. Morph.,9,(1-8).

LE DOUARIN, N.M. 1980.- Migration and differentation of neural crest cells. Curr.Top.Dev.Biol.,16, (31-85).

LE DOUARIN, N.M. 1982.- The neural crest. Cambridge University Press.

LE DOUARIN, N.M. et M.A. TEILLET. 1970.- Sur quelques aspects de la migration des cellules neurales chez l'embryon de poulet etudies par le methode des grefes heterospectifiques du tube nerveux. C.R.Soc.Biol.,164/2,(390-397).

LE DOUARIN, N.M. and M.A. TEILLET. 1973.- The migration of neural crest cells to the wall of the digestive tract in avian embryo. J.Embryol.Exp. Morph., 30, (31-48).

LE DOUARIN, N.M. and M.A. TEILLET. 1974.- Experimental analysis of the migration and diferentiation of neuroblast of the autonomic nervous system and of neurectodermal mesenchymal derivatives ,using a biological cell marking technique. Dev.Biol., 41, (162-184).

LE DOUARIN, N.M.; LE LIEVRE, C.S.; SCHWEIZER, G. and C.M. ZILLER. 1979.- An analysis of cell line segregation in the neural crest. (353-365). In: Cell Lineage, Stem-Cells and Cell Determination. Ed. N. Le Douarin.

LE DOUARIN, N.M.; RENAUD, D.; TEILLET, M.A. and G.H. LE DOUARIN. 1975.- Cholinergic differentiation of presumptive adrenergic neuroblast in interspecific chimaeras after heterotopic transplantations. Proc.Natl.Acad.Sci.USA., 72, (728-732).

LE DOUARIN, N.M.; SMITH, J. and C.S. LE LIEVRE. 1981.- From the neural crest to the ganglia of the peripheral nervous system. Annu.Rev.Physiol., 43, (653-671).

LE DOUARIN, N.M.; TEILLET, M.A.; ZILLER, C. and J. SMITH. 1978.-Adrenergic differentiation of cells of the cholinergic ciliary and Remak ganglia in avian embryo after " in vivo " transplantion. Proc.Natl.Acad.Sci. U.S.A., 75, (2030-2034).

LE LIEVRE, C.S. and N.M. LE DOUARIN. 1975.- Mesenchimal derivatives of the neural crest : analysis of chimaeric quail and chick embryos. J.Embriol. Exp.Morphol., 34, (125-154).

LEVI-MONTALCINI, R. 1946 a.-Citado por LEVI-MONTALCINI, R. 1946 b.

LEVI-MONTALCINI, R. 1946 b.- Ricerca sperimentale sull'origine dei gangli glossofaringeo e del vago nell 'embrione di pollo. Atti.Accad. Lincei., 1/12, (1349-1352).

LEVI-MONTALCINI, R. et R. AMPRINO 1946 a.- Ricerche sperimentali sull' origine dei neuroni del ganglio ciliare del pollo. Atti. Accad.Lincei.,1/3-4, (439-442).

LEVI-MONTALCINI, R. et R. AMPRINO 1946 b.- Recherches experimentales sur l'origine du ganglion ciliare dans l'embryon de poulet.Arch.Biol.Liége.,62, (265-288).

LINARES VON SCHMITERLOW, C.G. 1976.- Sobre los elementos nerviosos intraparietales del intestino. Trabajo de Licenciatura.Fac.Medicina.Univ. de Granada.

LINARES VON SCHMITERLOW, C.G. 1978.- Bases morfológicas nerviosas para la dinámica del recto.Posibles causas de sus alteraciones funcionales ante diferentes tipos de transtornos psíquicos y lesiones orgánicas del sistema nervioso. Tesis doctoral.Fac.Medicina,Univ de Granada.

LINARES VON SCHMITERLOW, C.G. y J. SOLER VIÑOLO.1976.-Sobre los elementos nerviosos intraparietales del intestino. Comun. 9º Congr. Soc. Española de Anatomía (78-79).

LINARES VON SCHMITERLOW, C.G. y J. SOLER VIÑOLO. 1979.- Estados psíquicos y dinamica intestinal: Análisis esquemático de los centros y vias nerviosas. Comun. 13º Congre. Nac. Soc. Esp. Psiquiat.

LINARES VON SCHMITERLOW, C.G. y J. SOLER VIÑOLO. 1981.- Control esfinteriano en subnormales y mecanismos nerviosos de regulación vesical.Res. Comun. 9ª Reunión nacional Asoc.Espa.Estudio Científico Retraso Mental.,1,(24).

LINARES VON SCHMITERLOW, C.G. y J. SOLER VIÑOLO.1982.-Sobre los elementos nerviosos intraparietales del intestino. An.Desarr.,26/60,(223-247).

LOPEZ ALANIS, J. 1959.- La dinámica de las vias biliares y tubo digestivo. Anal.Anat.,3/14,(157-190).

LOPEZ SOLER, M. 1983.- El desarrollo de las vísceras pelvianas del hombre: análisis desde el 5º mes de gestación hasta el recien nacido. Tesis doctoral.Facultad de Medicina.Univ de Granada.

**LOPEZ SOLER, M.** 1984.- Desarrollo del sistema nervioso autónomo de las vísceras pelvianas del hombre.I .-Plexo pélvico. An.Desarr.,28/63, (129-145).

**LOPEZ SOLER, M. y J. SOLER VIÑOLO.** 1984 a.- Desarrollo del sistema nervioso autónomo de las vísceras pelvianas del hombre.III.-Plexos intramurales del eje útero-vaginal. An.Desarr.,28/64, (255-269).

**LOPEZ SOLER, M. y J. SOLER VIÑOLO.** 1984 b.- Desarrollo del sistema nervioso autónomo de las vísceras pelvianas del hombre. IV.-Plexos intramurales de la vejiga urinaria. An.Desarr.,28/64, (85-99).

**LOPEZ SOLER, M.; SOLER VIÑOLO, J. y C.G. LINARES VON SCHMITERLOW.** 1984.- Desarrollo del sistema nervioso autónomo de las vísceras pelvianas del hombre. II.- Plexos intramurales del recto. An. Desarr.,28/64,(235-249).

**LORENZ, J.** 1962.- Observations comparatives sur l'innervation intramurale du cardia,du pylore et de la valvule ilé-coecale chez l'homme normal au cours de l'age. Z.mikrosk.-anat.Forsch.,68, (540-563).

**MACKAY, T.W. and P.L.R. ANDREWS.** 1983.- A comparative study of the vagal innervation of the stomach in man and the ferret. J.Anat.,136/3,(449-481).

**MASSON, P.** 1923.- Appendicite neurogéne et carcinoides. Ann. Anat. path. Anat. norm. méd-chir.,1,(3-59).

**MASSON, P. et L. BERGER.** 1923.- Sur un nouveau mode de sécretion interne: la neurocrinie. C.R. hebd Séanc Acad.Sci., 176,(1748-1750).

**Mc CREA, E.D.** 1924.- The abdominal distribution of the vagus. J.Anat.,59,(18-40).

**Mc CREA, E.D.** 1926.- The nerves of the stomach and their relation to surgery. Brit. Jour. Surg.,13, (621-648).

**Mc CREA, E.D.; Mc SWINEY, B.A. and J.S. STOPFORD.** 1925.- Effects of section of the vagi nerves on the motor activity of the stomach. J.Phisiol.,60, (29-31).

Mc CREA, E.D.; Mc SWINEY, B.A. and J.S. STOPFORD. 1926.- Effects of section of the vagi nerves on the motor activity of the stomach. Quart.J.Exper. Physiol., 16, (195-203).

Mc SWINEY, B.A. 1931.- Innervation of the stomach. Physiol. Rev., 11, (478-514).

MEIKLEJOHN, S.J. 1908.- J.Phisiol., 36, (400-404) Citado por ROMANOF, A, L. 1960.

MEISSNER, G. 1857.- Ueber die Nerven der Darmwand. Z.rat. Med., 8, (364-366).

MITCHELL, G.A.G. 1953.- Anatomy of the Autonomic Nervous System. E. and S.Livingstone Ltd. (Edinburgh), 356 pp.

MIZERES, N.J. 1955 .- The anatomy of the autonomic nervous system in the dog. Amer.J.Anat., 96, (285-318).

MORALES, I. 1989.- Sobre el desarrollo de la inervación extrínseca cardiaca. Tesis doctoral. Facultad de Medicina. Univ. de Granada.

MÜLLER, E. 1921.- Ueber das Darmnervensystem. Upsala, Läkareförenings förhandlingar. Nyföljd., 26, (1-22).

MÜLLER, E. and S. INGVAR. 1923.- Ueber die Ursprung des Sympathikus beim Hühchen. Arch.mikrosk.Anat. EntwMech., 99, (650-671).

MÜLLER, L.R. 1937.- Sistema Nervioso Vegetativo. Edit.Labor. (Barcelona). 1023 pp.

MURAT, V.N. 1932-33.- Sur la question de la cytoarchitectonique des ganglions nerveux de l'intestin de l'homme. Trav.Lab.Rech.Biol., 28, (387-401).

NICULESCU, I.T.; HAGI PARASCHIV, A.; ENACHESCU, A.; BADESCU, R. and I. RAILEANU. 1956.-Asupra terminatiilor nervoase din aparatul digestiv. Stomac si duoden. Bull.Stiin.Acad.R.P.R.Sect.Med., 8/1, (101-150).

OHI, K. 1954.-Innervation, especially sensory innervation of stomach in white rat. Tohoku J.Exp.Med., 60/3, (289-296).

OHKUBO, K. 1936 a.- Studies on the intrinsic nervous system of the digestive tract.I.The submucous plexus of guinea pig.Jap.J.Med.Sci.Anat.,6,(21-37).

OHKUBO, K. 1936 b.- Studien über das intramurale Nervensystem des Verdauunskanal.II.Die Plexus myentericus und Plexus sunserosus des Meerschweinchens. Jap.J.Med.Sci.Anat.,6,(21-37).

OHKUBO, K. 1936 c.- Studien über das intramurale Nervensystem des Verdauunskanal. III.Affe und Mensch. Jap.J.Med.Sci.Anat.,6,(219-247).

ONODI,A.D. 1884.- Ueber das Verhältniss der cerebrospinalen Faserbündel zum sympathischen Grenzstrange. Arch.Anat Physiol.,2,(145-162).

ONODI, A.D. 1886.- Ueber die Entwicklung des sympathischen Nervensystem.Arch. mikr. Anat.,26, (61-78, 553-580).

OSAKI, T. 1955.- On the myelinated nerve fibers suppied to the stomach. II . On the myelinated nerve fibers contained in the gastric branches of the coeliac plexus.Fukushima J.Med.Sci.2/1-2, (39-58).

PARKA, R.E. 1972.- Ultrastructural and fluorescence histochemical studies of the development sympathetic ganglia in the rabbit. Am. J. Anat.,134, (337-364).

PAVLOV, I.P. 1927.- Conditioned reflexes. An investigation of the physiological activity of the cerebral cortex. Oxford University Press.,16,430 pp.

PAVLOV, I.P. 1928.- Lectures on conditioned reflexes.Martin Lawrence,and New York International Publ.Co., 414 pp.

PAVLOV, I.P. 1941.- Conditioned reflexes and psychiatry.New York International Publ.Co.,199pp.

PENFIELD, W. and T. RASMUSSEN. 1950.-The cerebral cortex of man. The Macmillan Co.(New York),248 pp.

PICK, J. 1970.- Autonomic Nervous System. J.B. Lippincott. Company,(Philadelphia) 484 pp.

PI SUÑER, A. 1947.- Sistema neurovegetativo. Ed.Uteha. (México). 817 pp.

PORAZIK, I. 1954.- O organizácii morvovych mentov v plexus myentericus Auerbachi v pylore macky. Biologia, (425-436).

POWLEY, T.L.; PRECHTL, J.C.; FOX, E.A. and H.R. BERTHOUD. 1983.-Anatomical considerations for surgery of the rat abdominal vagus : distribution, paraganglia and regeneration. J.Auton.Nerv. Syst., 9/1, (79-97).

PRITCHARD, G.R.; GRIFFITH, C.A. and H.M HARKINS. 1968.- A physiologic demonstration of the anatomic distribution of the vagal system to the stomach. Surg.Gynec.Obstet., 126/4, (791-798).

RADKE, R.; STACH, W. and R. WEISS. 1980.- Innervation of the gastric wall related to acid secretion: a light and electron microscopy study on rats, rabbits and guinea pigs. Acta Biol.Med.Ger. ,39/6, (687-696).

RAMON Y CAJAL, S. 1892.- Notas sobre el plexo de Auerbach de los Batracios. Trab.Lab.Hist., (Barcelona) (23-28).

RAMON Y CAJAL, S. 1893 a .- Los ganglios y plexos nerviosos del intestino de los mamíferos , y pequeñas adiciones a nuestros trabajos sobre la médula y gran simpático general. N.Moya. (Madrid).

RAMON Y CAJAL, S. 1893 b.- Sur les ganglions et plexus nerveux de l'intestin. C.R.Soc.Biol. 45, (217-223).

RASH, R.M. and M.D. THOMAS. 1962.-The intrinsic innervation of the gastro-oesophageal and pyloro-duodenal junctions. J.Anat., 96/3, (389-396).

RAYBUCK, H.E. 1956.- Experimental data on the histogenesis of ganglion cell in the sympathetic trunk of the chick. Anat.Rec., 124, (603-617).

READ, J.B. and G. BURNSTOCK. 1970.- Development of the adrenergic innervation and chromaffin cells in the human fetal gut. Develop.Biol., 22/3, (513-534).

REMAK, R. 1847.- Ueber ein selbständiges Darmnervensystem. G.Reimer, (Berlin) 37 pp.

REMAK, R. 1852.- Über mikroskopische Ganglien an den Ästen des N. vagus in der Wand des Magen bei Wirbeltieren. Vers.Ges.Deut.Naturf.Aerzte. (183).

RINTOUL, J.R. 1960.- The comparative morphology of the enteric nerve plexuses. Ph.D.Thesis.

ROMANOFF, A.L. 1960.-The Innervation of the Heart. (712-715).In:The Avian Embryo .The Macmillan Company ,(New York) .

ROMEIS, B. 1928.- Guia-Formulario de Técnica-Histológica. Ed. Labor (Barcelona).

ROSENBERG, D. 1949.- Etudo anatómico dos nervos vagos na poçaoinfrabrônquic do esófago. Arch.Chirúrg. clin.exp.,12/3,(189-269).

SATO, M and H. KOYANO. 1987.- Autoradiographic study on the distribution of vagal afferent nerve fibers in the gastroduodenal wall of the rabbit. Brain Res.,400/1,(101-109).

SCHABADASH, A. 1930.- Intramurale Nervengeflechte des Darmrohrs. Z.Zellforsch.,16,(320-385).

SCHABADASH, A. 1934.- Studien zur Architektonik des vegetativen Nervensystems.I.Neue intramurale Nervengeflechte der Harnblase und des Harnleiters.Z.Zellforsch.,21,(657-732).

SCHACK, L. 1932.- Über die gelben Zellen im menschlichen Wurmfortsatz. Beitr.path.Anat.,90,(441-478).

SCHENK,S.L. und W R. BIRDSALL.1880.- Ueber die Lehre von der Entwicklung der Ganglien des Sympathicus. Mitteil. Embryol.Inst.Univ. Wien,1,(213-234).

SCHOFIELD, G.C.1968.-Anatomy of muscular and neural tissues in the alimentary canal.(1579-1627). In: Handbook of Physiology;Section 6:Alimentary Canal;C.F.Code,ed.Am.Physiol.Soc.(Washington)

SCHOFIELD, G.C. 1953.- The enteric plexuses in Mammals.Int. Rev.Gen.Exp.Zool.,3,(53-116).

SCHULTZ, E. 1897.- Citado por PI SUÑER, 1947.

SCHWAB, E. 1937.- Inervación del estómago. (574-601). En: Sistema nervioso vegetativo. L.R.MÜLLER. Ed.Labor S.A.(Barcelona).

**SEELING, L.L.Jr.; SCHLUSSELBERG, D.S.; SMITH, W.K. and D.J. WOODWARD.** 1985.- Mucosal nerves and smooth muscle relationships with gastric glands of the opossum: An ultraestructural and three-dimensional reconstruction study. Am.J.Anat., 174/1, (15-26).

**SELVERSTON, A.I.; RUSSEL, D.F.; MILLER, J.P. and D.G. KING.** 1976.- The stomatogastric nervous system : Structure and function of a small neural network. Prog.Neurobiol., 7, (215-290).

**SEMENOVA, O.A.** 1958.- The development of nerve elements in the posterior section of the gut, in conection with the histogenesis of the latter .Arkh.Anat.Gistol.I.Embriol., 35/4, (56-62).

**SOKOLOVA, M.L.** 1931.- Zur Lehre von der Cytoarchitektonik des peripherischen autonomen Nervessystems. II. Die Architektur der intramuralen Ganglien des Verdauungstrkts des Rindes. Z.mikrosk. anat.Forsch., 23, (552-570).

**SOLER VIÑOLO, J.** 1951.- Aportaciones al estudio morfológico, topográfico y sistematización del los plexos intramurales gástricos. Actualidad Medica, (Granada), 37/316, (198-206).

**SOLER VIÑOLO, J.** 1952 .- Aportaciones a la investigación anatómica experimental de los dispositivos nerviosos parieto-viscerales por proyección walleriana. Rev.Laboratorio (Granada), 14/83, (501-513).

**SOLER VIÑOLO, J.** 1955.- Contribución al estudio ontogénico y por disección de los troncos celiacos y mesentéricos y sus principales ramas. Anal. Anat., 4/7, (199-236).

**SOLER VIÑOLO, J.** 1976.-Sistema nervioso autónomo: conceptos de independencia y dependencia funcional de sus elementos y con el sistema nervioso central. Comunicaciones 9º Congr.Soc.Española Anatomía (Granada), (79).

**SOLER VIÑOLO, J.** 1978.- Bases morfológicas nerviosas en la dinámica intestinal.Transtornos morfo-funcionales en los diabéticos. Res.Coms.13º Congr. Nacional Soc.Esp.Med.Inter., (Granada), 1, (43 bis).

**SOLER VIÑOLO, J.** 1980.- Autonomic nervous system.Functional and morphological bases.Abstracts Book of 11º Internac.Congr.of Anatomists.(Mexico),1(215).

**SOLER VIÑOLO, J. and C.G. LINARES VON SCHMITERLOW.** 1980.- Wallerian degeneration and functional alterations of the rectum following different types or nervous lesions. Abstracts Book of 11º Internac.Congr.of Anatomists.(Mexico),1(171).

**STAUDACHER, E.V.** 1940.- Contributo sperimentale alla conoscenza dell' origine de la catena simpatica laterovertebrale, con particolare riguardo al sistema pregangionare.Arch.ital.Anat,Embriol., 43,(99-118).

**STÖHR, P.** 1930.- Microskopische Studien zur innervation des Magen-Darmkanales. Z.Zellforsch.,12,(66-154).

**STÖHR, Ph.Jr.** 1932 .- Microskopische Studien zur innervation des Magen-Darmkanales. I ,II . Uber die Nerven des menschlischen Magens und ihre veränderungen beim Ulkus. Z.Zellforsch.,16, (123-197).

**STÖHR, Ph.Jr.** 1934.- Microskopische Studien zur innervation des Magen-Darmkanales.III. Z.Zellforsch.,21, (243-278).

**STÖHR, Ph.Jr.** 1937.- Microskopische Studien zur innervation des Magen-Darmkanales.IV. Z.Zellforsch.,27, (341-392).

**STÖHR, Ph.Jr.** 1945.-Zusammenfassende Ergebnisse überdie mikroskopische Anatomie des Magen-Darmkanales. Ergebn. Anat. EntwGesch., 34.1.Aufl. Citado por BOTARD,J.(1966).

**STÖHR, Ph.Jr.** 1948.- Microskopische Studien zur innervation des Magen-Darmkanales.V.(normale und pathologische Befunden am Nervensystem des menschlichen Colons). Z.Zellforsch.,34/1, (1-54).

**STÖHR, Ph.Jr.** 1952.- Zusammenfassende Ergebnisse überdie mikroskopische Innervation des Magen-Darmkanales. Ergebn.Anat. EntwGesch.,34, (250-401).

**TAN, C.K. and W.C. WONG.** 1980.- Innervation of the muscularis externa in the stomach of a coral fish, Chelmon rostratus Cuvier. J.Anat.,130/2, (289-303).

**TELLO, J.F.** 1924 .- La précocité embryonnaire du plexus d'Auerbach et ses differences dans les intestins antérieur et postérieur. Trab.Lab. Invest.Biol.Univ.Madrid.,22,(317-326).

**TELLO, J.F.** 1925.-Sur la formation des chaines primaire et secondaire du grand sympathique dans l'embryon de poulet. Trab.Inst.Cajal Invest.,23,(1-28).

**TELLO, J.F.** 1942.- Algunas observaciones más sobre las primeras fases del desarrollo del simpático en el pollo.Trab.Inst.Cajal Invest.,37,(103-149).

**TELLO, J.F.** 1945.- Lo evidente y lo dudoso en la génesis del simpático con nuevas observaciones.Trab.Inst. Cajal Invest.,41,(1-107).

**TONI, G and P. CONTU.** 1953.- Precisazioni sulla topografia e distribuzione del vago gastrico. Quad.Anat. Prat.,(3-4).

**TOYOTA, T.** 1955.- On innervation of stomach of hedgehog. Arch.Histol.Jap.,7/4,(573-584).

**UCHIDA, S.** 1927.- Über die Enrwicklung des sympathischen Nervensystems. I.Mitteilung ueber die Entwicklung des Sympathicus bei den Vögeln. Acta Schol.Med.Univ.Imp.Kyoto,10,(63-94).

**VAITHILINGAM, U.D.; WONG, W.C. and E.A. LING.** 1984.- Light and electron microscopic features of the structure and innervation of the gastro-oesphageal junction of the monkey (Macaca fascicularis). J.Anat.,138/3,(471-484).

**VALENZUELA CASAS, E.** 1949.- Simpatectomía en el tratamiento del ulcus.Actualidad Médica.(Granada),35/294, (359-364).

**VALENZUELA CASAS, E.** 1950.- Wallerianismo esofago-gastro-duodenal en los distintos tipos de vaguectomía. Tesis doctoral.Resumen publicado en:Act. Med.(Granada) ,37, (207-225).

**VAN CAMPENHOUT, E.** 1930 a.- Historical survey of the development of the sympathetic nervous system. Quart.Rev.Biol.,5,(217-234).

**VAN CAMPENHOUT, E.** 1930 b.- Contribution to the problem of the development of the sympathetic nervous system. J.Exp.Zool.,56,(295-320).

VAN CAMPENHOUT, E. 1930 c.-Expériences concernant l'origine et le développement du systéme nerveux viscéral. C.r.Ass.Anat., (Amsterdam), 25ª reunion (78-79).

VAN CAMPENHOUT, E. 1931.- Le développement du systeme nerveux sympathique chez le poulet. Arch. Biol., 42, (479-507).

VAN CAMPENHOUT, E. 1932.- Further experiments on the origin of the enteric nervous system in the chick. Physiol.Zoöl., 5, (333-353).

VAN CAMPENHOUT, E. 1933.- The innervation of the digestive tract in the 6-day chick embryo. Anat.Rec., 56, (111-118).

VAN CAMPENHOUT, E. 1940.- Contribution au problème des connexions neuro-entoblastiques. Bull.Acad. Med.Belg., (189-201).

VAN CAMPENHOUT, E. 1941.- Participation de l'epithelium á la constitutionales plexus intrinsiques du duodénum de l'embryon de vache. Arch.Biol., 52, (472-508).

VAN CAMPENHOUT, E. 1945.- Le systeme nerveux visceral de l'embryon humáine de 9 mm. Bull.del'Academie Royale de medecine de Belgique, 10/6(256-273).

VAN CAMPENHOUT, E. 1946.- The epithelio neuronal bodies. Q.Rev.Biol., 21, (327-347).

VAN CAMPENHOUT, E. 1947.-Au sújet de l'origine et du développement de ganglions nerveux intraviscéraux du tube digestif chez l'embryon de poulet. Arch.Biol., 58, (1-14).

VAN CAMPENHOUT, E. 1956.- L'innervation des vaisseaux sanguins de l'intestin. Acta neuroveg., 14/1-4, (34-45).

VAN DRIEL, C. and J. DRUKKER. 1973.- A contribution to the study of the architecture of the autonomic nervous system of the digestive tract of the rat. J.Neural Transm., 34, (301-320).

VAN GELDEREN, C. 1949.- Studien über die Segmentbeziehungen der Viszeralinnervation. Acta neerl.Morphol. norm.path., 6/4, (315-335).

WEBER, A. 1940.-Recherches sur l'origine du plexus sympathique de la region gastroduodenale chez l'embryon de poulet. Bull.Histol.Tech micr., 17, (149-171).

WEBSTER, W. 1973.- Embryogenesis of the enteric ganglia in normal mice and in mice that develop congenital aganglionic megacolon. J.Embryol.Exp. Morphol., 30/3, (573-585).

WESTON, J.A. 1963.- A radioautographic analysis of the migration and localization of trunk neural crest cells in the chick.Develop.Biol., 6, (279-310).

WESTON, J.A. 1970.-The migration and differentiation of neural crest cells, In: Advances in Morphogenesis (41-114) Ed. Abercrombie, Brachet and King.

WESTON, J.A. and S.L. BUTLER.1966.- Temporal factors affecting localization of neural crest cells in the chicken embryo. Develop.Biol., 14, (246-266).

WINDLE, W.F. 1940.-Physiology of the fetus.Saunders, (Phila. and London).

WOOD, J.D. 1975 .- Neurophisiology of Auerbach's plexus and control of intestinal motility. Phisiol. Rev., 55, (307-324).

WOOD, J.D. 1981.- Intrinsic neural control of intestinal motility. Annu.Rev.Physiol., 43, (33-51).

YAMAUCHI, A. 1958.- A histological study of the afferent nerves in the stomach arise from the posterior roots of the spinal cord a histological study of sensory nerves in the stomach. Arch. Jap.Chir., 27/6, (1333-1340).

YNTEMA, C.L. 1947.- The development of the autonomic nervous system. Biol.Rev., 22, (244-359).

YNTEMA, C.L. 1966.- Depletion in the cervical and thoracolumbar sympathetic system following removal of neural crest from the embryo of Chelydra serpentina. J.Morph., 120, (203-218).

YNTEMA, C.L. and W.S. HAMMOND. 1945.- Depletions and abnormalities in the cervical sympathetic system of the chick following extirpation of neural crest. J.Exp. Zool., 100, (237-259).

YNTEMA, C.L. and W.S. HAMMOND. 1947.- The development of the autonomic nervous system. Biological Rev. of the Cambridge Philosofical Society., 22/4, (344-459).

YNTEMA, C.L. and W.S. HAMMOND. 1952.- Origin of intrinsic autonomic ganglia of trunk viscera in the chick embryo. 65th Annual Ses.of the Amer. Assoc.of Anatomists.Anat.Rec., 112/2, (404).

YNTEMA, C.L. and W.S. HAMMOND. 1953.- Experiments on the sacral parasympathetic nerves and ganglia of the chick embryo. Anat.Rec. 115/2, (382).

YNTEMA, C.L. and W.S. HAMMOND. 1954.-The origin of intrinsic ganglia of trunk viscera from vagal neural crest in the chick embryo. J.Comp.Neurol. , 101/2, (515-542).

YNTEMA, C.L. and W.S. HAMMOND. 1955.- Experiments on the origin and development of the sacral autonomic nerves in the chick embryo. J.Exp. Zool. , 129, (375-414).

YUKOYAMA, S. and T. OSAKI. 1978.- Functions of Auerbach's plexus. Jpn.J.Smooth Muscle Res., 14, (173-187).

ZHURAVLEV, N.N. 1961.- The morfology of the gastric mucosa. (31-35). In : Voprosy morfologii I fiziologii. (Riga).

ZUCKKERKANDL, E. 1901.- Die Nebenorgane des Sympathicus im Retroperitonealraum de Menschen. Anat.Anz., 19, (95-104).

ZUCKKERKANDL, E. 1911-12.- Die Entwicklung der chromaffinen Organe und der Nebenniere. En: Handbuch der Entwicklungsgeschichte des Menschen.