

Máster de Avances en Radiología y Medicina Física.

Fracturas de la pelvis: El papel del radiólogo.

Antonio Gámez Martínez

Índice

Resumen.....	P.2
Introducción.....	P.3
Anatomía.....	P.3
Epidemiología.....	P.5
Diagnóstico.....	P.6
Clasificaciones y mecanismo de lesión.....	P.12
Young y Burgess.....	P.15
Tile (con modificación de Browner y Jupiter).....	P.19
Fracturas de sacro.....	P.26
Complicaciones asociadas.....	P.28
Conclusión.....	P.33
Bibliografía.....	P.34

Resumen

Objetivo: Elaborar una revisión sistemática con artículos científicos recientes, que traten sobre el papel del radiólogo en el manejo de las fracturas de pelvis y sus complicaciones.

Métodos: Tras realizar una búsqueda bibliográfica sobre el tema en cuestión, se obtuvieron de la base de datos de Medline 19 artículos, tras aplicar los criterios de búsqueda deseados. Se revisaron artículos entre los años 2005 y 2015. Esta revisión fue completada con otros artículos después de una búsqueda con métodos indirectos.

Resultados: Los artículos revisados pusieron de manifiesto la alta prevalencia, los diversos grupos de población y la alta mortalidad y morbilidad asociada a las fracturas del anillo pélvico. Los trabajos destacaban el manejo inicial y el correcto diagnóstico precoz de la entidad, enfatizando la importancia de las pruebas de imagen.

Debe de ser mencionada la necesidad de utilizar un sistema de clasificación de las fracturas de pelvis que permita al especialista en traumatología el realizar un tratamiento correcto. Actualmente, las clasificaciones más aceptadas son la Young y Burgess y la de Tile, que se basan en las fuerzas causantes de la lesión.

Conclusión: Las fracturas de pelvis son comunes en el paciente politraumatizado, y hoy en día continúan siendo un reto para los especialistas. Los estudios de imagen, siendo la radiografía simple y el TCMC las técnicas más importantes, son fundamentales para el correcto diagnóstico de la lesión.

Un diagnóstico eficiente es fundamental para el tratamiento correcto de estas fracturas por parte del cirujano. De este modo, el especialista en radiodiagnóstico debe conocer y manejar las diferentes clasificaciones de las fracturas del anillo pélvico, y las diferentes complicaciones que pueden producir.

Introducción

Las fracturas de pelvis son una entidad relativamente frecuente en el paciente politraumatizado, y siguen planteando dificultades en su manejo por su complejidad.

Estas fracturas están asociadas con una elevada morbilidad y mortalidad. A pesar de los avances en urgencias, radiodiagnóstico, traumatología y UCI que han aumentado la supervivencia de esta entidad en la última década, la mortalidad y la morbilidad siguen manteniéndose significativamente altas.

Los pacientes presentan otras lesiones de forma frecuente, debido a los impactos de alta energía con los que se relaciona esta patología, requiriendo así la intervención para su correcto manejo de un equipo multidisciplinar.

Desde el punto de vista del radiólogo, es importante conocer la clasificación de las fracturas de pelvis y sus lesiones asociadas, ya que éstas pueden suponer una urgencia en la que el especialista en radiodiagnóstico debe orientar al traumatólogo y otros especialistas para priorizar la gravedad de las lesiones y permitir una acción rápida y eficaz.

Anatomía

La pelvis consiste en un anillo óseo, formado por el hueso sacro, los dos huesos coxales o iliacos, y las estructuras ligamentarias y articulares:

- El **coxal** está compuesto por la unión de tres centros de osificación:
 - *Pubis*: Se ubica en la parte anteroinferior del iliaco y presenta tres zonas diferenciadas: el cuerpo, la rama horizontal o superior que se extiende hasta el acetábulo y la rama descendente o inferior que se fusiona con el isquion formando la rama isquiopúbica
 - *Iliion*: Ocupa la posición más superior y está constituido por un cuerpo y una zona ensanchada llamada ala del ilion que articula con el sacro.
 - *Isquion*: se sitúa en la parte posterior e inferior del iliaco y está formado por un cuerpo y una rama ascendente que se fusiona con la rama descendente del pubis delimitando el agujero obturador.

Estos tres elementos se unen en el cartílago trirrariado del acetábulo, una cavidad ósea situada en la parte externa del hueco iliaco, donde se articula la cabeza femoral. (fig. 1)

Fracturas de la pelvis: El papel del radiólogo.

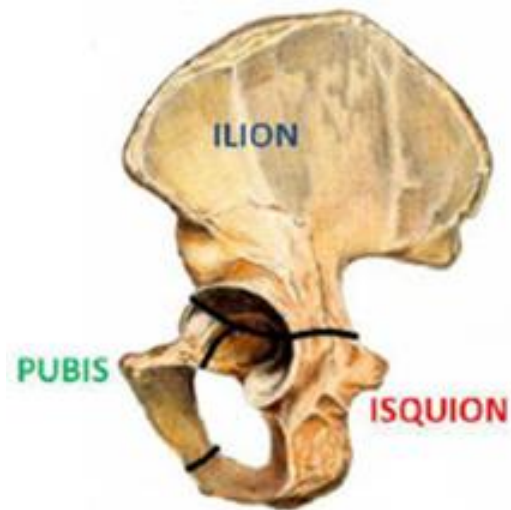


Fig. 1: Hueso coxal o iliaco y sus centros de osificación

- El hueso **sacro** está formado por 5 vértebras, que están fusionadas anterior y posteriormente, excepto a nivel de S5 donde existe un defecto de la pared posterior, conocido como hiato sacro. S1 es la mayor de las vértebras sacras, presentando una porción anterosuperior prominente, llamada promontorio. El canal sacro es la continuación del canal lumbar, existiendo en su interior las meninges, la porción distal de la cola de caballo, el filum terminal y el tejido graso y fibroso. El espacio epidural termina a nivel del hiato sacro.

El sacro transmite el peso del tronco a los miembros inferiores y al isquion. Se articula en su parte superior con la quinta vértebra lumbar, en su parte inferior con el cóccix y en las caras laterales con los huesos iliacos. (fig. 2)

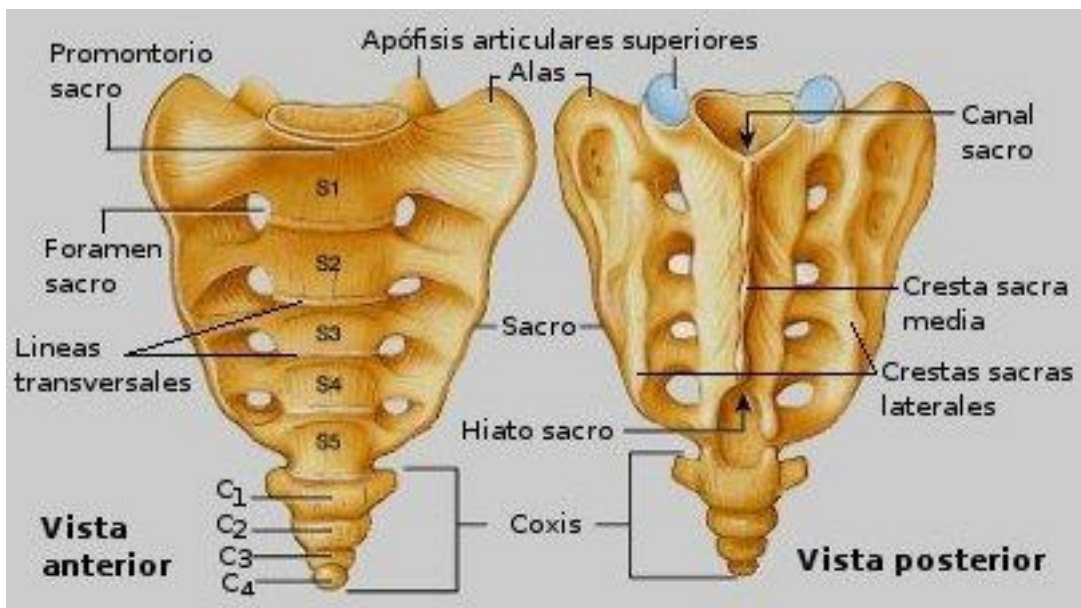


Fig. 2: Vista anterior y posterior del hueso sacro

Fracturas de la pelvis: El papel del radiólogo.

- Las **articulaciones y ligamentos** del anillo pélvico son fundamentales para su estabilidad. Destaca la sínfisis del pubis (articulación anterior entre ambos huesos iliacos, evita el colapso de la pelvis) y el complejo articular y ligamentario de las articulaciones sacroiliacas (estabiliza el anillo a nivel posterior). Los ligamentos sacroespinosos y sacrotuberosos también ayudan a la estabilidad posterior del anillo pélvico. (fig. 3)

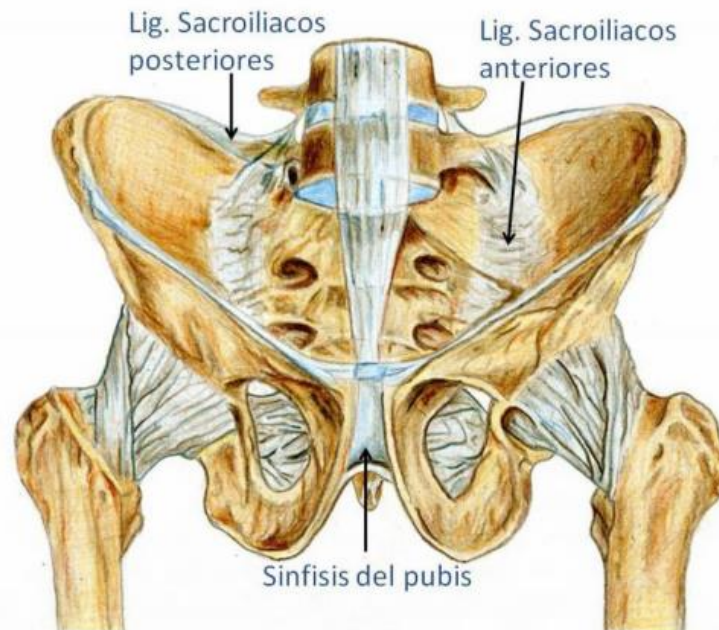


Fig 3: Principales complejos ligamentarios de la pelvis

Epidemiología

Las fracturas del anillo pélvico son una patología grave, con una incidencia de 23-37/100.000 habitantes cada año en la población general.

Presenta una distribución bimodal, con un primer pico situado a los 15-30 años, y un segundo que se encuentra entre los 50 y 70 años.

En la población joven, la mayoría de las fracturas ocurre en varones, mientras que en el segundo pico de incidencia las fracturas suelen presentarse en mujeres. Además, la causa de la fractura también difiere con la edad, siendo el mecanismo de lesión en las personas jóvenes los impactos de alta energía, como las caídas de grandes alturas o los accidentes de tráfico. Sin embargo, en la población anciana, las fracturas suelen derivarse de caídas desde la propia altura, debido a que se producen sobre huesos osteoporóticos.

Respecto a la mortalidad, parece situarse en torno al 10-20%; sin embargo, pacientes hemodinámicamente inestables pueden llegar a presentar una mortalidad del 35%.

Diagnóstico

Las lesiones del anillo pélvico deben sospecharse siempre que nos encontremos ante un traumatismo de alta energía.

La actitud inicial que debemos seguir con el paciente es comprobar que no presente ninguna lesión que ponga en peligro su vida, buscando lesiones en la vía aérea y aparato respiratorio, descartando posibles sangrados activos e intentado estabilizar al paciente. La pelvis debe ser en primaria instancia protegida, con un fijador pélvico.

No debe de practicarse una palpación bimanual de la pelvis, ya que puede romper el coágulo inicial ya formado y producir una hemorragia activa.

A la exploración física del paciente debemos de tener en cuenta los siguientes signos y síntomas:

- Uno de los miembros inferiores puede estar acortado y rotado.
- Hematomas en los flancos: Puede ser señal de hemorragia retroperitoneal.
- Hematomas en escroto, perineo y pliegues glúteos.
- Sangrado en el meato uretral o hematuria: Puede indicar lesión del sistema urinario.
- Dolor a la palpación en la región suprapúbica: Puede estar causada por disrupción de la sínfisis del pubis o de la rama isquiopubina.
- Dolor de cadera y en sacro.

Pruebas de imagen

La aproximación diagnóstica va a depender de si el traumatismo ha sido de baja o de alta energía.

Traumatismo de baja energía

La radiografía simple va a conformar el diagnóstico inicial por imagen. Además, se realizará un TC en las siguientes situaciones:

- Si encontramos fracturas en la Rx simple.
- Planificación de la cirugía.
- Disociación clínico-radiológica.

Se realizará un TC sin contraste intravenoso, con un espesor de corte de al menos 1.25 mm y con reconstrucciones con algoritmo de hueso.

Fracturas de la pelvis: El papel del radiólogo.

Traumatismos de alta energía

El diagnóstico por imagen inicial en el paciente politraumatizado ha evolucionado en los últimos años. Históricamente, se realizaba una radiografía AP (anteroposterior) de la pelvis en la valoración inicial del paciente. Sin embargo, en la actualidad, se ha demostrado que en pacientes inestables es preferible realizar de entrada un TC, ya que podremos evaluar de una forma más eficaz las posibles complicaciones asociadas.

Así, en pacientes que han sufrido un traumatismo de alta energía y la exploración física sugiera una afectación del anillo pélvico, realizaremos un TC sin y con contraste intravenoso, con un espesor de corte de al menos 1.25mm y con reconstrucciones con algoritmo de hueso y partes blandas.

Radiografía simple.

Es la técnica clásica para la valoración inicial del traumatismo de pelvis. Para valorar una fractura de pelvis, realizaremos las siguientes proyecciones:

Proyección anteroposterior

Es la proyección básica para el estudio del traumatismo pélvico. Se obtiene con el paciente supino sobre la mesa de rayos X y del chasis, con la entrada del rayo perpendicular a la pelvis. Esta proyección permite la valoración de los elementos anteriores y posteriores del anillo pélvico y muestra la mayoría de las lesiones de éste, del acetábulo y de la región proximal del fémur.

Con ella podremos valorar las siguientes estructuras (fig. 4):

- Sínfisis del pubis.
- Ramas iliopúbicas.
- Ramas isquiopúbicas.
- Espinas ilíacas anterosuperiores.
- Espinas ilíacas anteroinferiores.
- Crestas ilíacas.
- Espinas sacras.
- Articulaciones sacroilíacas.
- Alas del sacro.
- Forámenes sacros.
- Apófisis transversas de L5.

Fracturas de la pelvis: El papel del radiólogo.

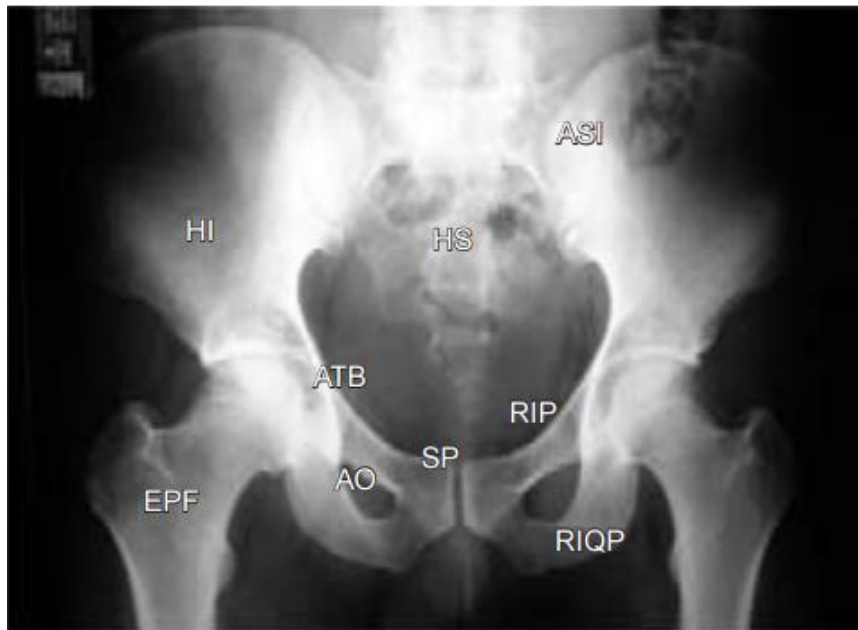


Fig. 4: Rx AP de Pelvis. Las estructuras anatómicas que se identifican son: La sínfisis púbica (SP), las ramas ilio e isquiopúbicas (RIP) (RIQP), los huesos ilíacos (HI) en el que se deben valorar la cresta y sus espinas anterosuperior y anteroinferior, el hueso sacro con sus alas y forámenes (HS), las articulaciones sacroiliacas (ASI), los acetábulos (ATB) y el extremo proximal de ambos fémures.

De este modo, las lesiones del anillo anterior que pueden ser identificadas son:

- Fracturas de las ramas iliopúbicas.
- Fracturas de las ramas isquiopúbicas.
- Diástasis de la sínfisis del pubis (fig. 5)

Por su parte, las lesiones del anillo posterior que pueden observarse en esta proyección son:

- Fracturas del sacro.
- Fracturas del ilíaco.
- Luxación sacroiliaca.
- Fractura-luxación sacroiliaca.

Pueden identificarse otras lesiones relacionadas directamente con la estabilidad pélvica vertical, como pueden ser las fracturas de las apófisis transversas de L5, o

Fracturas de la pelvis: El papel del radiólogo.

imágenes que reflejen estabilidad rotacional como la avulsión de la espina isquiática, que traduce lesión del ligamento sacroespinoso.

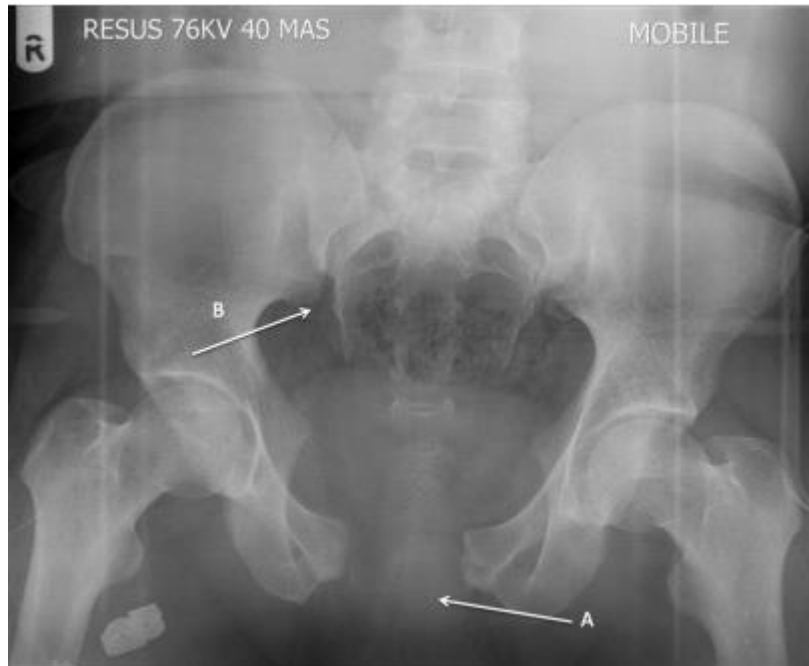

Fig. 5: Proyección AP de la pelvis, que presenta diástasis de la sínfisis del pubis y de las articulaciones sacroiliacas.

Proyección de entrada

Con el paciente en supino, el rayo se dirige 60° cefalocaudal hacia el centro de la pelvis. Es la mejor proyección para evaluar desplazamiento en sentido anteroposterior y desplazamientos rotacionales en sentido horizontal. Sin embargo, carece de utilidad para valorar desplazamientos verticales (fig. 6)

Deben valorarse la integridad del contorno o reborde pélvico, formado por:

- Borde del iliaco.
- Articulación sacroiliaca.
- Ala y cuerpo del sacro.

Pueden identificarse lesiones de los elementos anteriores, así como de fracturas impactadas del ala del sacro.

Fracturas de la pelvis: El papel del radiólogo.

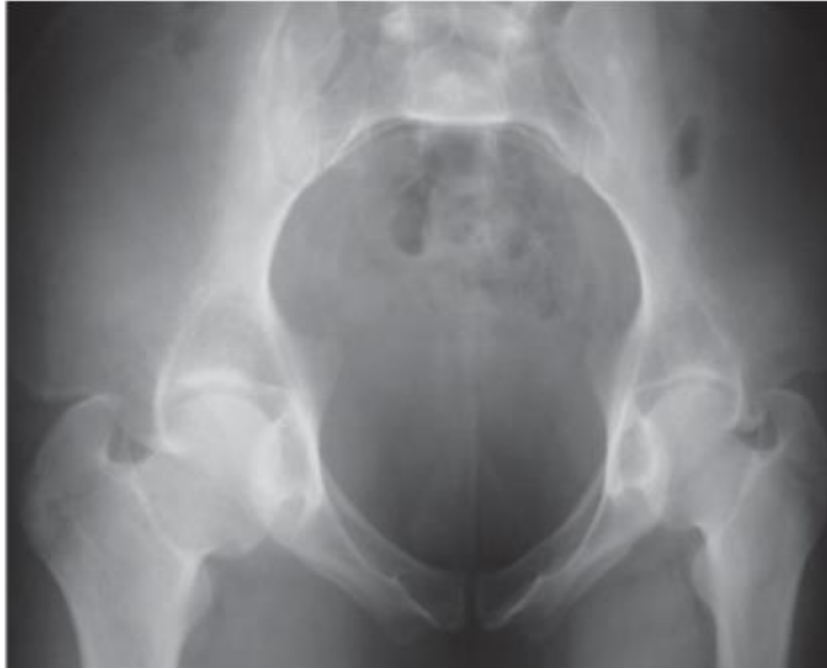

Fig. 6: Proyección de entrada.

Proyección de salida

Con el paciente en supino el rayo se dirige 40º en sentido caudocefálico al eje vertical y centrado en la pelvis (fig. 7) Esta proyección se orienta a 90º de la superficie anterior del sacro, corresponde a una verdadera proyección AP de pelvis .

Con esta proyección pueden evaluarse de forma eficaz los desplazamientos verticales del anillo pélvico.

En esta proyección destaca además el cuerpo del sacro, por lo que debemos prestar atención a la línea sacroglútea, que es la continuación de la línea iliopectinea en el interior del cuerpo del sacro, para descartar fracturas del mismo. También deben evaluarse las líneas arcuatas del sacro, que delimitan los forámenes sacros, para descartar fracturas de los mismos.

Fracturas de la pelvis: El papel del radiólogo.

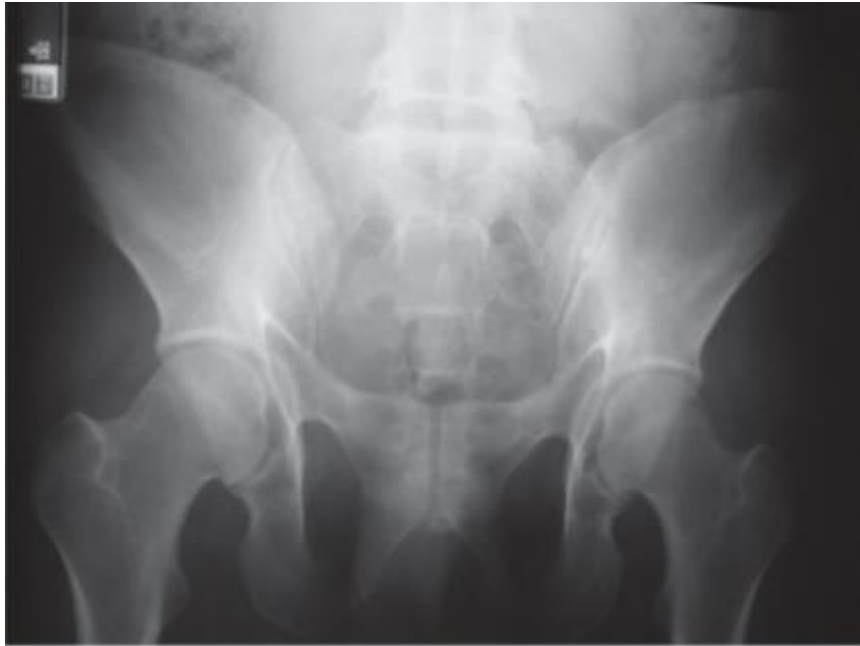

Fig. 7: Proyección de salida.

Tomografía Computerizada

La TC proporciona información adicional a la obtenida en las proyecciones simples y facilita la comprensión integral de las fracturas.

Este estudio permite la valoración detallada de la articulación sacroiliaca y del sacro. Es el mejor método de imagen para valorar la inestabilidad posterior de la pelvis. Permite la identificación de lesiones foraminales del sacro con mayor definición. En caso de fracturas acetabulares concomitantes también pueden ser visualizadas con esta técnica.

Además, mediante la TC se puede realizar un estudio completo de otras lesiones que pueden estar asociadas:

- Grado de afectación de las partes blandas.
- Estudio de lesiones de vísceras sólidas.
- Estudio de lesiones de vísceras huecas.
- Diagnóstico de hematomas pélvicos.

Fracturas de la pelvis: El papel del radiólogo.

Por otra parte, gracias a los nuevos programas de software podemos realizar reconstrucciones 3D de las estructuras estudiadas con los datos obtenidos en la TC, lo que facilita la comprensión del patrón de fractura, ya que permite también la sustracción de elementos, la manipulación de la imagen en pantalla y la visualización de la estructura en estudio desde diferentes perspectivas. (fig. 8)

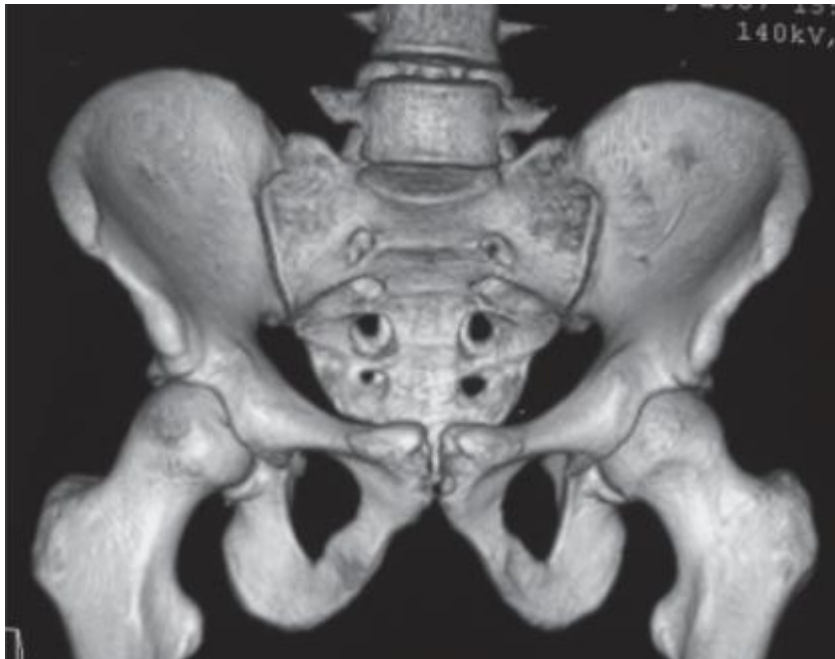

Fig. 8: Reconstrucción tridimensional de la pelvis en proyección AP, permite visualizar todo el anillo pélvico y las estructuras óseas vecinas.

Con esta modalidad, podemos valorar los desplazamientos y las deformidades rotacionales con mayor definición, por lo que su principal utilidad recae en la planificación preoperatoria, ya que facilita la conformación real de la lesión, y de este modo se ha convertido en una herramienta de gran utilidad en el tratamiento del trauma pélvico.

Clasificaciones y mecanismo de lesión

La complejidad en la clasificación de las fracturas de pelvis viene dada por los múltiples elementos anatómicos, biomecánicos, clínicos y pronósticos implicados, que deben de tenerse en cuenta de forma integrada.

Fracturas de la pelvis: El papel del radiólogo.

Consideraciones anatómicas y biomecánicas.

En la clasificación de las fracturas se integra el concepto de *estabilidad del anillo pélvico*, estabilidad que está conferida por sus estructuras óseas y ligamentosas, que pueden clasificarse en dos regiones:

- Región anterior, compuesta a su vez por:
 - Ramas iliopúbicas.
 - Ramas isquiopúbicas.
 - Sínfisis del pubis.
- Región posterior, de la cuál forman parte:
 - Iliaco
 - Isquion
 - Sacro
 - Complejo articular: Articulación sacroilíaca, los ligamentos sacroespinosos, sacrotuberosos y lumbosacros, así como los ligamentos sacroilíacos anteriores y posteriores, de los cuales los posteriores cumplirán un rol esencial en la estabilidad del anillo pelviano posterior.

Desde el punto de vista biomecánico, la estabilidad del anillo está determinada principalmente por la integridad de su región posterior. Cuando exista una lesión, parcial o compleja de este, ya sea a nivel de la articulación sacroilíaca o del hueso sacro, se producirá inestabilidad, cuyo grado estará dispuesto por la gravedad de la lesión. Por tanto, será finalmente la lesión del complejo ligamentario sacroiliaco posterior la que determinará en forma relevante el grado de inestabilidad de la fractura de pelvis.

Además, si tenemos en cuenta el número de fracturas, si existe exclusivamente una línea de fractura afectando al anillo pélvico, las estructuras óseas y ligamentosas de la pelvis que permanecen sin dañarse mantienen la estabilidad, impidiendo desplazamientos verticales ni rotacionales a partir del foco de fractura, por lo que se considerarán fracturas estables. (fig. 9)

Fracturas de la pelvis: El papel del radiólogo.

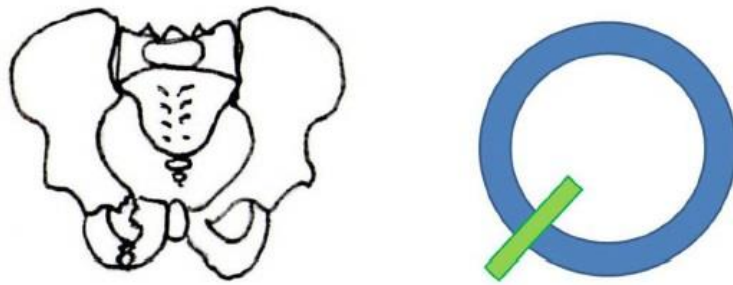


Fig. 9: Fractura estable de pelvis.

Sin embargo, si existen dos o más líneas de fractura afectando al anillo pélvico existe un fragmento entre estas líneas que no está sujeto por ninguna estructura ósea ni ligamentosa, por lo que se comporta como un fragmento libre y puede desplazarse en dirección vertical o lateral. (fig. 10)

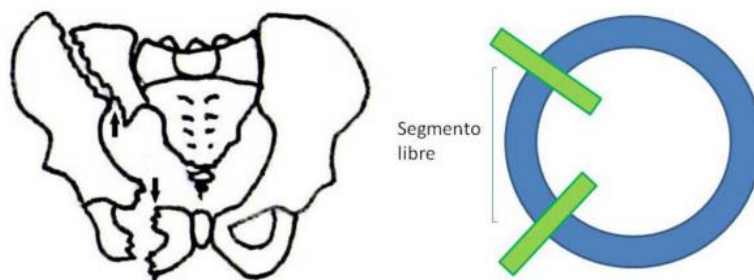


Fig. 10: Fractura inestable de pelvis.

Consideraciones fisiopatológicas y clínicas

Desde el punto de vista fisiopatológico de identificarse la dirección o vector de fuerza causante de la fractura de pelvis, lo que permitirá reflejar en el informe el tipo de fractura de pelvis que se produjo, sospechar las lesiones asociadas de órganos pelvianos, planificar la reducción de la fractura y el método de estabilización.

De este modo, clasificaremos la fractura desde el punto de vista fisiopatológico dependiendo del mecanismo de fractura:

- Compresión anteroposterior (rotación externa).
- Compresión lateral (rotación interna).
- Traslación vertical.
- Multidireccional.

Fracturas de la pelvis: El papel del radiólogo.

Sistemas de clasificación

Para que una clasificación de fracturas sea de utilidad en la práctica clínica habitual debe de ser simple y reproducible, reflejar de forma fiel la complejidad de la lesión y que tenga implicaciones en el tratamiento. Además, debe facilitar la comparación de resultados clínicos e idealmente debería de ser única y aceptada a nivel internacional.

En la actualidad, se utilizan fundamentalmente dos clasificaciones en las fracturas de pelvis:

- Young y Burgess: Basada en criterios fisiopatológicos en la génesis de la fractura.
- Tile con modificaciones de Browner y Jupiter: Une los métodos de lesión de la pelvis con los criterios de inestabilidad rotacional y vertical. Está considerada la de mayor utilidad en la práctica clínica.

Young y Burgess

Esta clasificación tiene como elementos de referencia el mecanismo de lesión y la gradación radiológica de la severidad. Relaciona el tipo de fractura con la dirección de la fuerza aplicada, diferenciando así cuatro tipos de lesión:

- **Tipo LC.** Fractura transversa de la rama púbica, homolateral o contralateral posterior. Se producen por un mecanismo de compresión lateral. Se subdivide en:
 - I.- Compresión sacra en el lado del impacto. (fig. 11)

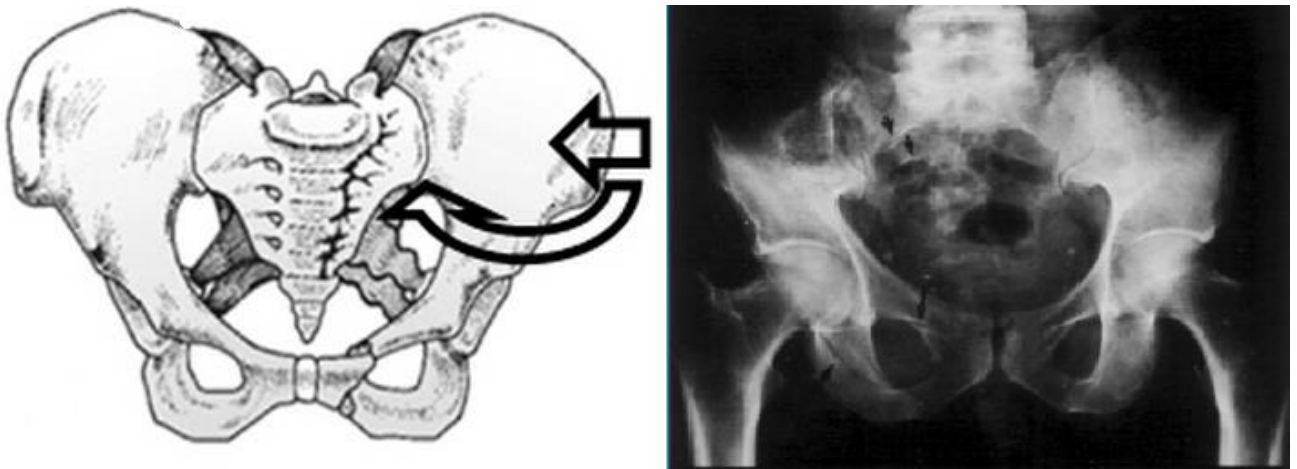


Fig. 11: Fractura Young y Burgess LC-I

Fracturas de la pelvis: El papel del radiólogo.

II.- Fractura en semilunar en el lado del impacto (pala iliaca). (fig. 12)

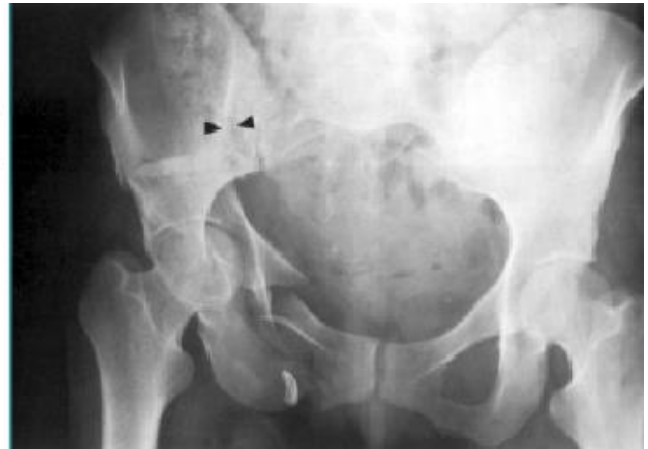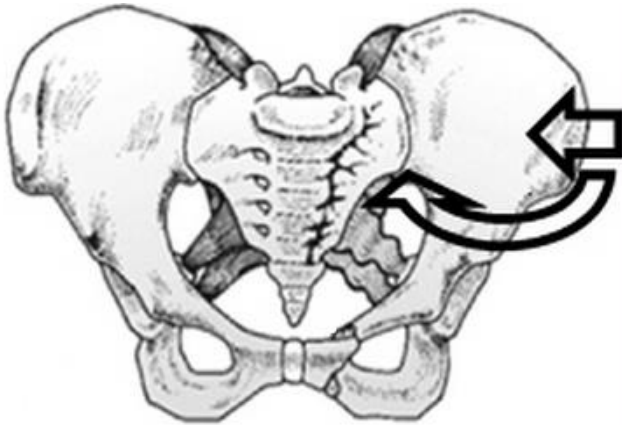


Fig. 12: Fractura de Young y Burgess LC-II

III.- I o II más fractura en libro abierto contralateral. Se produce por un mecanismo de rotación interna en el lado de la CL y de rotación externa en el contralateral. (fig. 13)

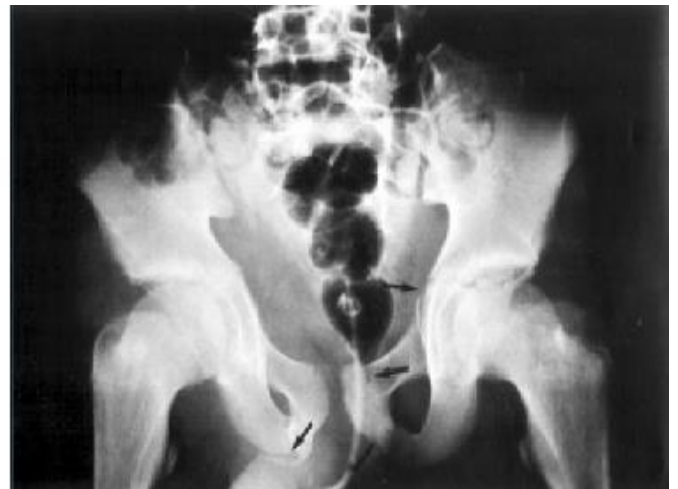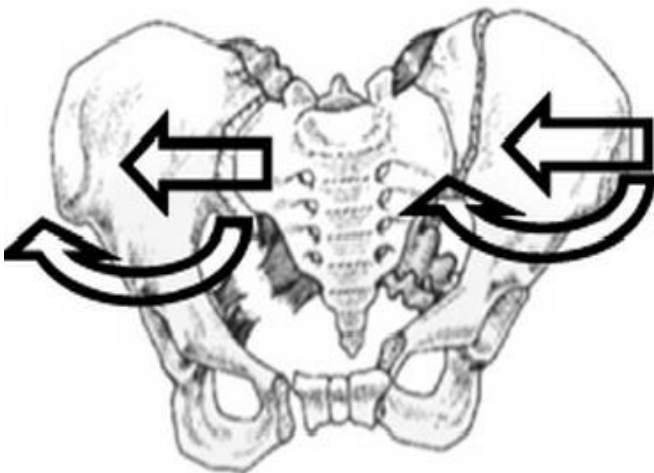


Fig. 13: Fractura de Young y Burgess LC-III

- **Tipo PAC.** Diástasis de la sínfisis del pubis o fractura longitudinal de las ramas. Se produce por compresión anteroposterior.

I.- Diástasis de la sínfisis púbica discreta (menos de 2.5 cm) o anterior de la articulación sacroiliaca. Fractura estable, manteniéndose los ligamentos posteriores íntegros. (fig. 14)

Fracturas de la pelvis: El papel del radiólogo.

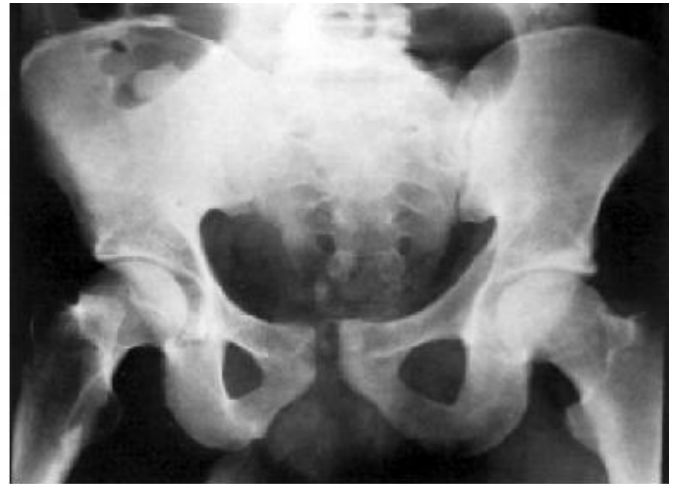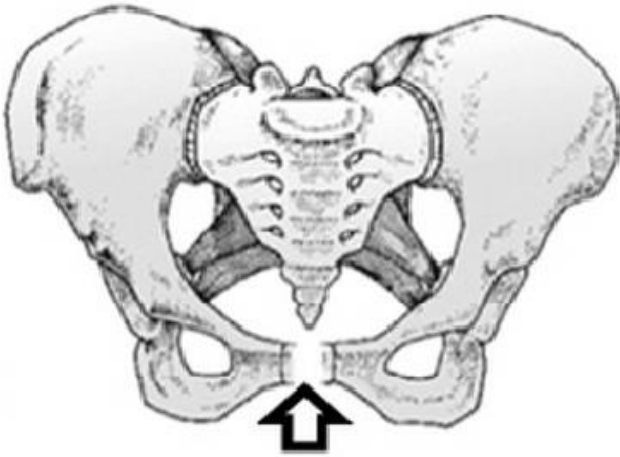


Fig. 14: Fractura de Young y Burgess PAC-I

II.- Diástasis de la sínfisis púbica moderada (más de 2.5 cm). Disrupción de los ligamentos sacroespinosos y más leve de los sacrotuberosos, abriéndose la articulación sacroiliaca anteriormente. Esta fractura es rotacionalmente inestable. (fig. 15)

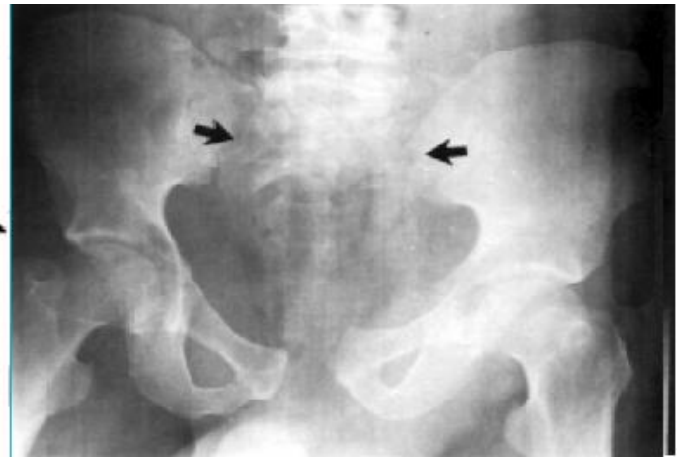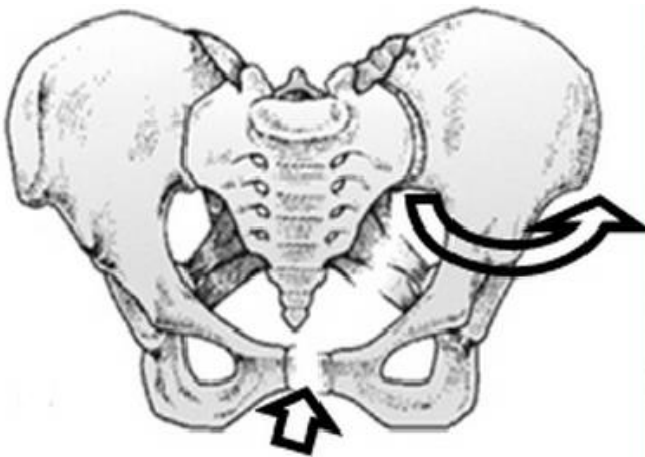


Fig. 15: Fractura de Young y Burgess PAC-II

III.- Disrupción completa de todos los ligamentos. Fractura inestable rotacional y verticalmente. (fig. 16)

Fracturas de la pelvis: El papel del radiólogo.

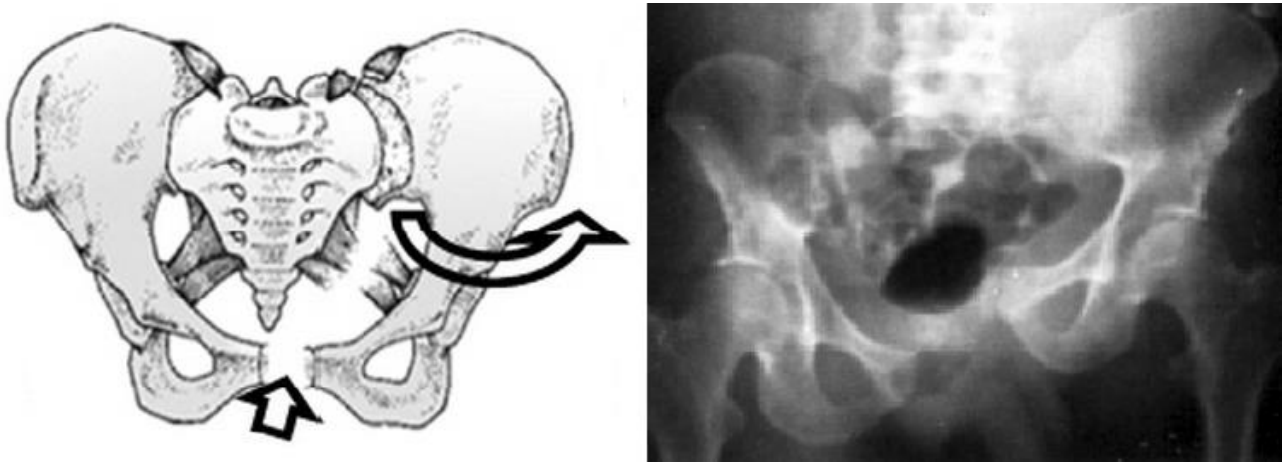


Fig. 16: Fractura de Young y Burgess PAC-III

- **Tipo VS.** Diástasis de la sínfisis del pubis, con desplazamiento vertical, anterior o posterior, generalmente a través de la articulación sacroiliaca, y ocasionalmente por pala ilíaca o el sacro. Se produce por cizallamiento vertical. (fig. 17)

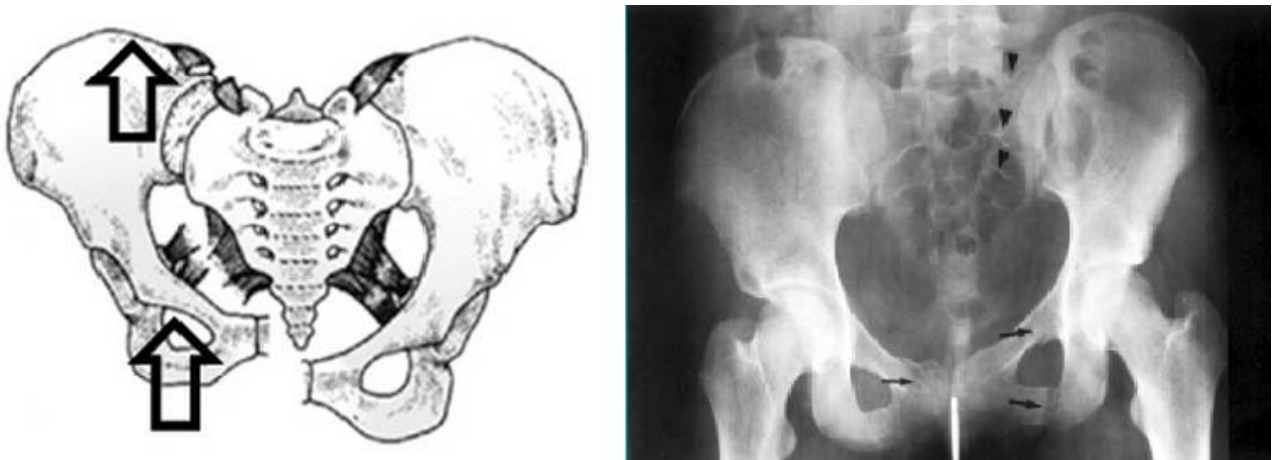


Fig. 17: Fractura de Young y Burgess VS

- **Tipo CM.** Combinación de varios tipos, generalmente LC con VS.

Fracturas de la pelvis: El papel del radiólogo.

Tipo LC. Fractura transversa de la rama púbica, homolateral o contralateral posterior.
I.- Compresión sacra en el lado del impacto.
II.- Fracturas en semiluna del ala iliaca en el lado del impacto.
III.- LC-I o LC-II junto a fractura en libro abierto contralateral.
Tipo PAC. Diástasis de la sínfisis del pubis o fractura longitudinal de las ramas.
I.- Separación <2.5 cm de la sínfisis del pubis o anterior de la articulación SI.
II.- Separación >2.5 cm de la sínfisis del pubis. Disrupción anterior de los ligamentos SI, sacrotuberosos o sacroespinosos. Ligamentos SI posteriores intactos.
III.- Disrupción completa de la sínfisis del pubis, con desplazamiento vertical, anterior o posterior, generalmente a través de la articulación SI.
Tipo VS. Diástasis de la sínfisis del pubis, con desplazamiento vertical, anterior o posterior.
Tipo CM. Combinación de varios tipos, normalmente de LC y VS.

Fig. 18: Tabla resumen de la clasificación de Young y Burgess

Tile (con modificación de Browner y Jupiter)

En esta clasificación se utilizan los signos radiológicos de estabilidad o inestabilidad y los patrones direccionales como criterios para diferenciar los diferentes tipos.

- **Tipo A.** Son fracturas en las cuales no está comprometida la integridad del anillo pelviano, y por lo tanto son fracturas estables. Se diferencian a su vez en tres subtipos:

A1.- Sin afectación del anillo pélvico. En este subgrupo se incluyen fracturas o avulsiones de tuberosidades y espinas que no comprometen al anillo, y que pueden desencadenar lesiones músculo tendinosas por ser puntos de inserción de distintas estructuras. Este tipo puede dividirse en:

- A1.1: Arrancamiento de espina iliaca anterosuperior.
- A2.2: Fractura de la cresta ilíaca.
- A3.3: Fractura de la tuberosidad isquiática.

Fracturas de la pelvis: El papel del radiólogo.

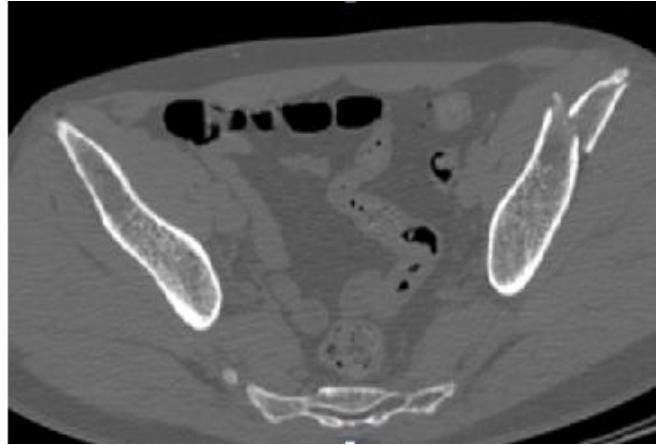
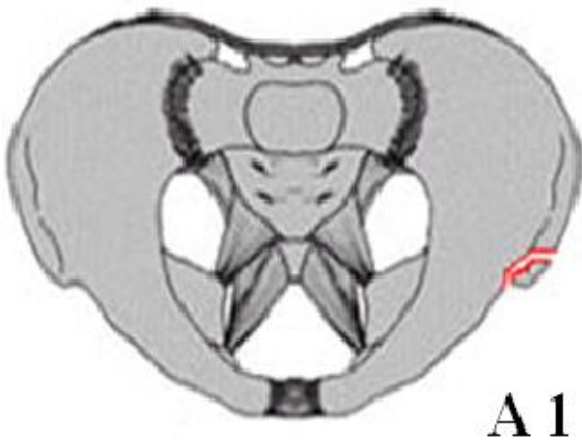


Fig. 19: Fractura de Tile A1. Fractura de espina iliaca antero superior

A2.- Fracturas mínimas y estables del coxal (fig. 20). Aunque la lesión sea bilateral, no se presenta con inestabilidad por la integridad de los elementos posteriores. Se pueden subdividir a su vez en otros 3 grupos:

A2.1: Fracturas del ala iliaca, sin compromiso de la línea innominada.

A2.2: Fracturas de las ramas ilio y/o isquiopubianas unilateralmente.

A2.3: Fracturas de las ramas ilio y/o isquiopubianas bilateralmente.

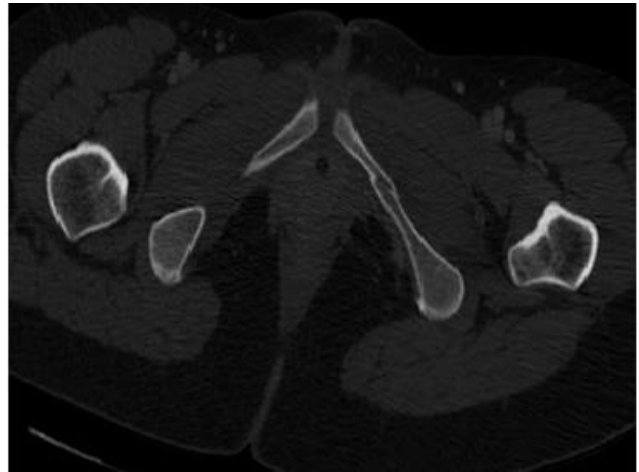
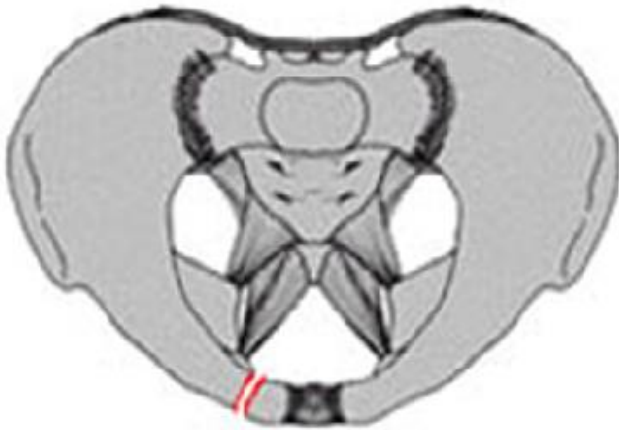


Fig. 20: Fractura de Tile A2. Fractura de rama isquiopubiana izquierda.

A3.- Corresponden a las fracturas transversas sacrococcígeas (fig 21). En este subgrupo encontramos otras tres categorías:

A3.1: Luxación del coxis.

A3.2: Fracturas del sacro distal a la articulación sacroiliaca no desplazada.

A3.3: Fracturas del sacro distal a la articulación sacroiliaca desplazada.

Fracturas de la pelvis: El papel del radiólogo.

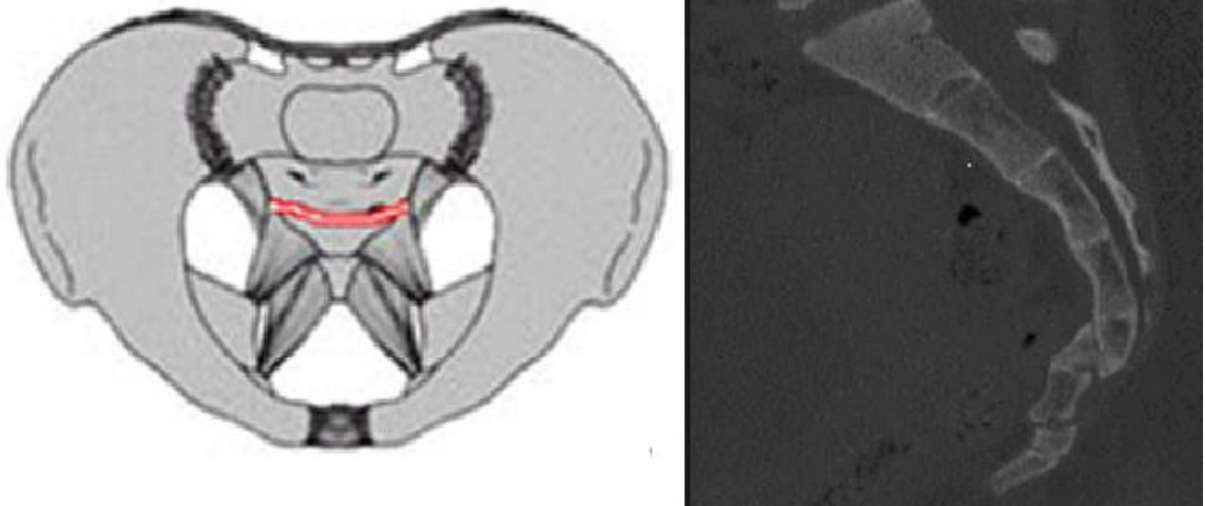


Fig. 21: Fractura de Tile A3. Fractura transversa de coxis.

- **Tipo B:** Son fracturas en las que existe una interrupción parcial del anillo pelviano posterior, y una disrupción total del anillo anterior. Por lo tanto son parcialmente inestables, siendo su característica la inestabilidad rotacional. Incluye a su vez tres subtipos diferentes:

B1.- Llamadas en libro abierto, están producidas por una fuerza antero-posterior que condiciona una afectación del anillo anterior, con diástasis de la sínfisis o fractura de ramas pubianas (fig. 22). Se subdivide a su vez en:

B1.1: La lesión posterior está localizada en la articulación sacroiliaca anterior.

B2.2: La lesión posterior está localizada a través del sacro.

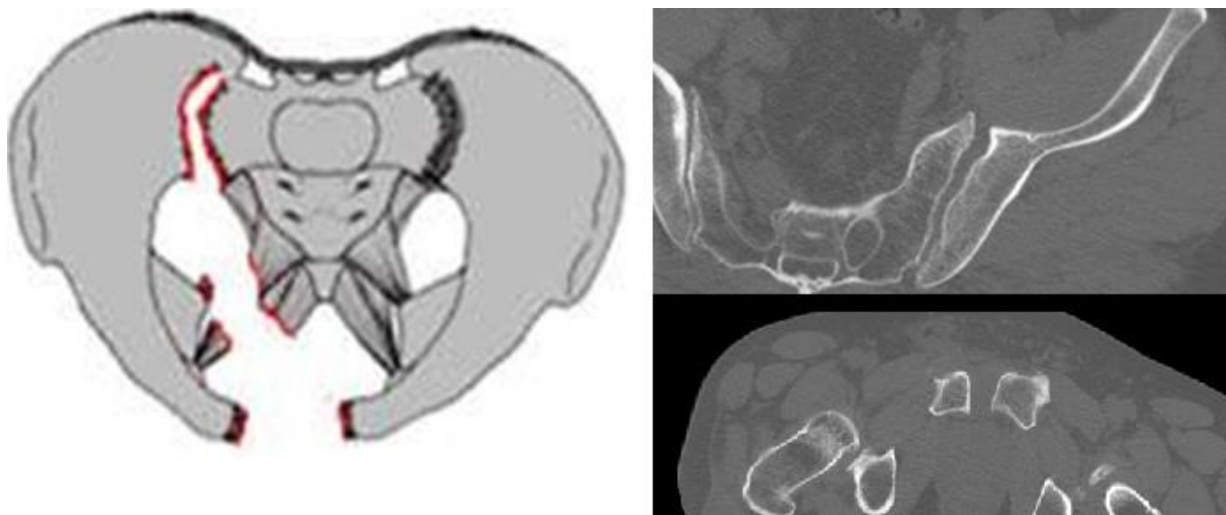


Fig. 22: Fractura de Tile B1. Arriba: Lesión de elemento posterior, diástasis de la articulación sacroiliaca izquierda en su porción anterior. Abajo: Lesión de elemento anterior, diástasis de sínfisis púbica de unos 2 cm.

Fracturas de la pelvis: El papel del radiólogo.

B2.- Se produce una rotura parcial del arco posterior de forma unilateral por rotación interna, por mecanismos normalmente de compresión lateral. La afectación de elementos anteriores suele estar causada por fracturas de ramas pubianas. (fig 23) Se incluyen dentro de este grupo:

B2.1: Lesión anterior homolateral a la lesión posterior.

B2.2: Lesión anterior contralateral a la lesión anterior (fracturas en asa de cubo).

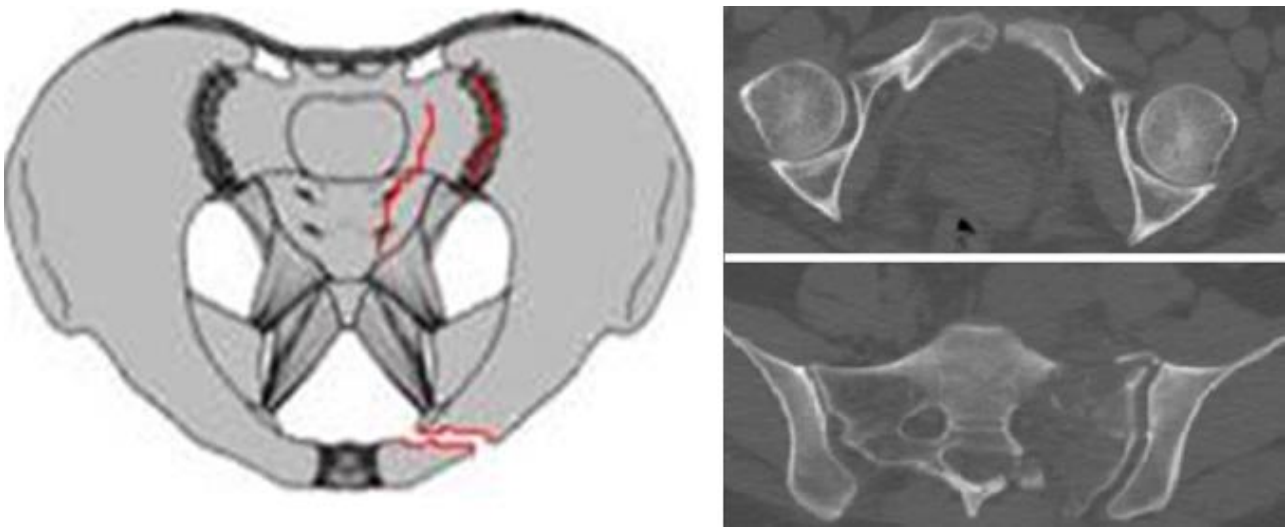


Fig. 23: Fractura de Tile B2. Arriba: Fractura de rama iliopubiana izquierda. Abajo: fractura vertical incompleta de sacro izquierda.

B3.- Fracturas con lesión incompleta pero bilateral del anillo posterior. Se suelen producir por mecanismos de rotación externa, siendo una combinación de las lesiones en libro abierto y de compresión lateral (fig. 24). Los subgrupos se diferencian según la combinación de lesiones:

B3.1: Lesiones "B1" bilaterales.

B3.2: Lesiones "B1 + B2".

B3.3: Lesiones "B2" bilaterales.

Fracturas de la pelvis: El papel del radiólogo.

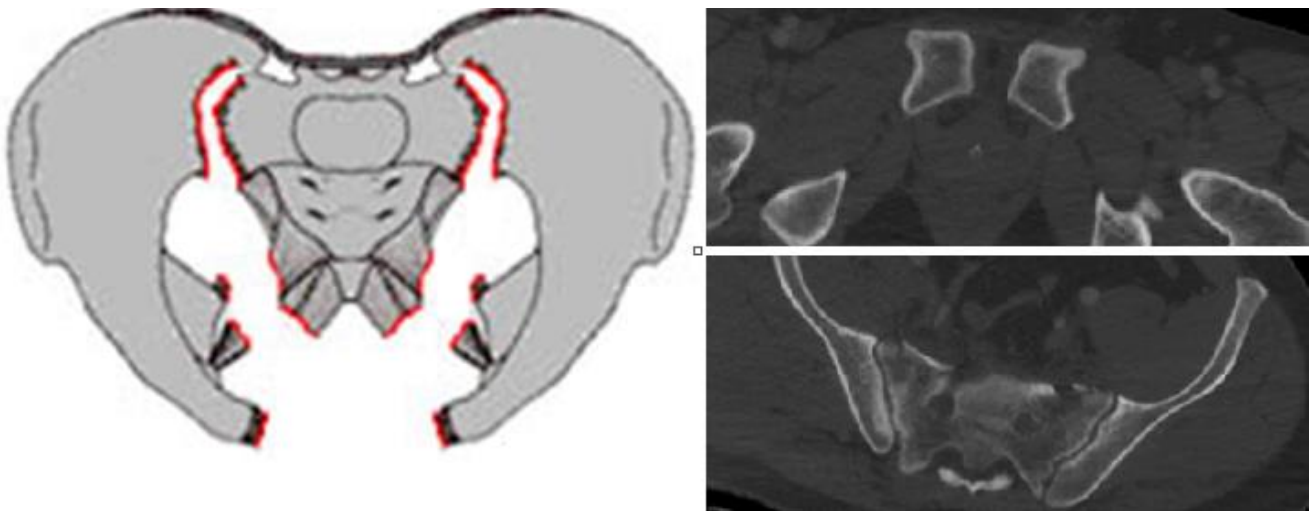


Fig. 24: Fractura de Tile B3. Arriba: Diástasis de la sínfisis púbica. Abajo: Trazo de fractura sacra bilateral.

- **Tipo C:** Son fracturas en las cuales existe una interrupción completa de todas las estructuras óseas y ligamentosas en el anillo posterior, así como del anterior, existiendo una inestabilidad tanto rotacional como trasnacional o vertical con probable desplazamiento de la hemipelvis. Se subdivide a su vez en los siguientes grupos:

C1.- Fracturas con compromiso unilateral del anillo posterior. (fig. 25). Pueden distinguirse varios subtipos dependiendo de dónde se sitúe la lesión:

- C1.1: Lesiones a través del hueso iliaco.
- C2.2: Lesiones a través de la articulación sacroiliaca.
- C3.3: Lesiones a través del sacro.

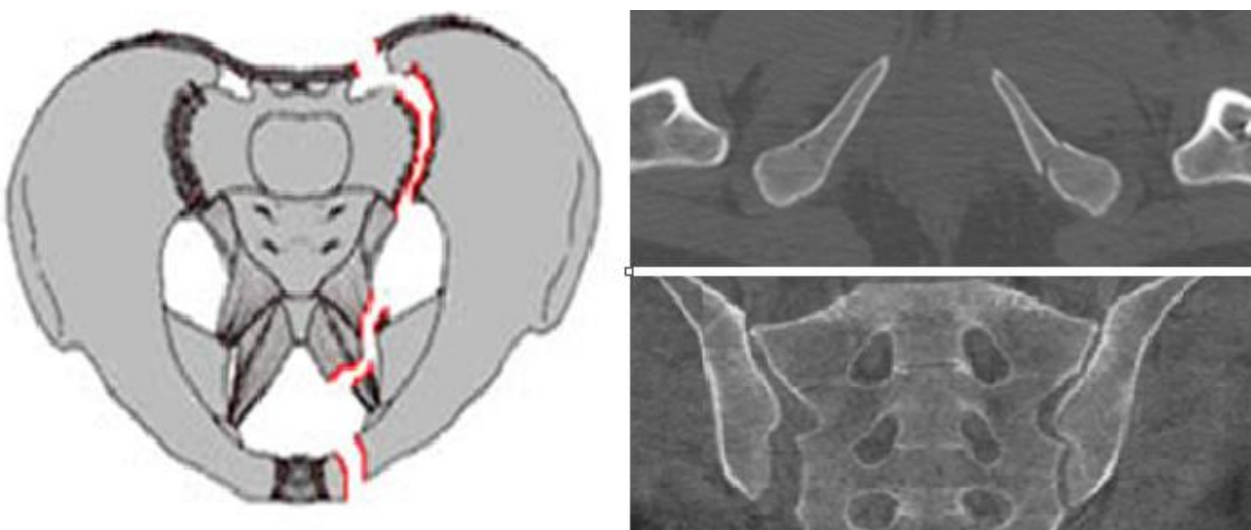


Fig. 25: Fractura de Tile C1. Arriba: Fractura de ambas ramas isquiopubianas. Abajo: Diástasis de articulación sacroiliaca derecha.

Fracturas de la pelvis: El papel del radiólogo.

C2.- Fracturas con compromiso unilateral completo y contralateral incompleto del anillo posterior. (fig. 26). Este tipo puede dividirse según la ubicación de la disrupción completa:

- C2.1: Lesión en hueso iliaco.
- C2.2: Lesión en articulación sacroiliaca.
- C2.3: Lesión en hueso sacro.

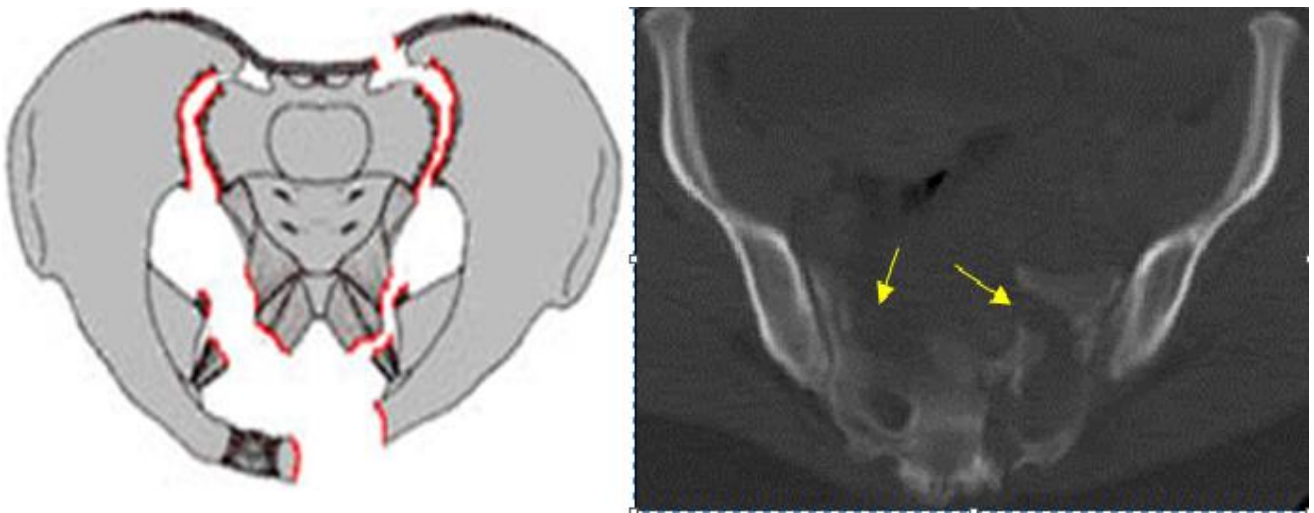


Fig. 26: Fractura de Tile C2. Fractura bilateral del sacro, completa en ala sacra izquierda e incompleta de la derecha.

C3.- Fractura completa bilateral del arco posterior (fig 27). Se diferencia a su vez dependiendo de la afectación del sacro en:

- C3.1: Afectación extrasacral.
- C3.2: Afectación sacral unilateral.
- C3.3: Afectación sacral bilateral.

Fracturas de la pelvis: El papel del radiólogo.

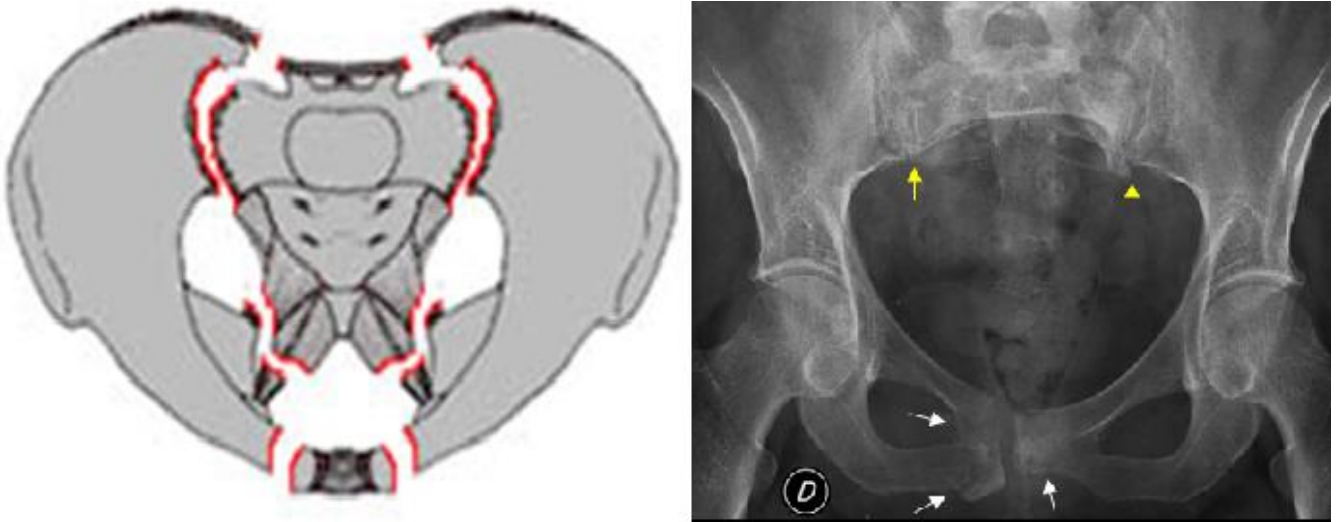


Fig. 27: Fractura de Tile C3. Fractura de de las ramas púbicas de forma bilateral, así como de ambas alas sacras.

Como ya se mencionó previamente, en esta clasificación se integran factores anatómicos, biomecánicos, fisiopatológicos y de complejidad de la fractura. Si bien es aparentemente más compleja que otras, tiene la gran ventaja de ser muy completa y tener consecuencias de uso clínico debido a los siguientes factores:

- Permite planificar inicialmente el manejo quirúrgico según el tipo de fractura:
 - **Tipo A:** Intervención quirúrgica de forma excepcional.
 - **Tipo B:** Indicación de estabilización del anillo anterior.
 - **Tipo C:** Indicación de estabilización anterior y posterior.
- Es capaz de hacer un pronóstico de acuerdo a la complejidad del tipo de fractura, siendo las fracturas de tipo C las que tienen una mayor mortalidad y letalidad.
- Gracias a ella la comparación de resultados a nivel internacional, así como el análisis de casuísticas es más sencillo de realizar mediante estudios multicéntricos usando la misma nomenclatura y clasificación.

Un inconveniente de utilizar esta clasificación es la gran cantidad de grupos y subgrupos de fracturas que pueden existir, lo cual crea confusión cuando no es utilizada habitualmente. Otro problema es la precisión interobservador al momento de clasificar estas fracturas, existiendo diversas publicaciones en las cuales la congruencia interobservador es muy variable. Esto será más complicado aún si sólo se utiliza el estudio radiológico, pero puede simplificarse si se utiliza además la tomografía axial computarizada.

Fracturas de la pelvis: El papel del radiólogo.

Tipo A. Estable.	
A1. Anillo pélvico no involucrado.	A1.1: Arrancamiento de espina iliaca anterosuperior. A2.2: Fractura de la cresta ilíaca. A3.3: Fractura de la tuberosidad isquiática.
A2. Fracturas mínimas y estables del coxal.	A2.1: Fracturas del ala iliaca. A2.2: Fracturas de las ramas púbicas unilateralmente. A2.3: Fracturas de las ramas púbicas bilateralmente.
A3. Fracturas transversas sacrococcígeas.	A3.1: Luxación del coxis. A3.2: Fracturas del sacro no desplazadas. A3.3: Fracturas del sacro no desplazada.
Tipo B. Verticalmente estables, rotacionalmente inestables.	
B1. En libro abierto.	La lesión posterior está localizada en: B1.1: Articulación sacroiliaca anterior. B2.2: A través del sacro.
B2. Rotura parcial del anillo posterior unilateral.	B2.1: Lesión anterior homolateral a la lesión posterior. B2.2: Lesión anterior contralateral a la lesión anterior
B3. Lesión incompleta bilateral posterior.	B3.1: Lesiones "B1" bilaterales. B3.2: Lesiones "B1 + B2". B3.3: Lesiones "B2" bilaterales.
Tipo C. Inestabilidad rotacional y vertical.	
C1. Compromiso unilateral posterior.	C1.1: Lesiones a través del hueso iliaco. C2.2: Lesiones a través de la articulación sacroiliaca. C3.3: Lesiones a través del sacro.
C2. Fracturas con compromiso unilateral completo y contralateral incompleto del anillo posterior.	C2.1: Lesión en hueso iliaco. C2.2: Lesión en articulación sacroiliaca. C3.3: Lesión en hueso sacro.
C3. Fractura completa bilateral posterior.	C3.1: Afectación extrasacral. C3.2: Afectación sacral unilateral. C3.3: Afectación sacral bilateral.

Fig. 28: Tabla resumen de la clasificación de Tile.

Fracturas de sacro

Las fracturas de pelvis se asocian en la mitad de los casos a fractura del sacro.

El cuadro clínico acompañante se compone de dolor en región glútea, hematomas y equimosis regionales, afectación de esfínteres, disfunción sexual y anestesia perianal.

Mientras las fracturas de pelvis se diagnostican más fácilmente, las del sacro suelen pasar desapercibidas con más frecuencia, por lo que la TC es la técnica de elección si se sospechan.

Fracturas de la pelvis: El papel del radiólogo.

Podemos encontrar fracturas transversales (importantes las reconstrucciones en otros planos) y fracturas verticales, que generalmente forman parte de las fracturas del anillo pélvico siendo causa de inestabilidad y presentando una clasificación propia.

Clasificación de Denis

Dependiendo de la localización con respecto al agujero foraminal, distinguimos varios tipos (fig. 29):

- Tipo I o transalar: Lateral a los agujeros sacros. Sin afectación de las estructuras nerviosas.
- Tipo II o transforaminal: con afectación de los agujeros de conjunción y lesiones asociadas de las raíces en un 25 %.
- Tipo III o central, con afectación del canal sacro y mayor probabilidad de lesiones neurológicas.

Por la potencial afectación de las estructuras nerviosas se sugiere valorar los desplazamientos de los fragmentos en los tres planos, el grado de angulación cifótica y la participación foraminal y del canal.

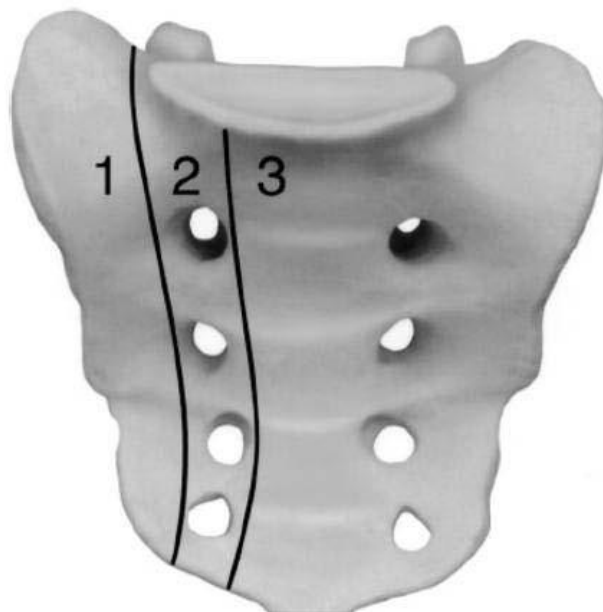


Fig. 29: Representación en sacro de la clasificación de Denis.

Complicaciones asociadas

Muchas de las fracturas del anillo pélvico son lesiones estables que pueden tratarse de forma conservadora, con buenos resultados funcionales. Sin embargo, las lesiones más inestables, caracterizadas por la afectación de los ligamentos posteriores, se producen tras impactos de alta energía, y conllevan un elevado número de mortalidad asociada y complicaciones inmediatas.

Lesiones vasculares y hemorragia

La hemorragia es la complicación más frecuente en las fracturas de pelvis, y la mayor causa de mortalidad. La pelvis está en contacto con un gran número de plexos arteriales y venosos, y la lesión de los que se encuentran en retroperitoneo y en superficies óseas son los que suelen provocar el sangrado.

Aunque no se ha encontrado ninguna correlación significativa entre el tipo de fractura y la aparición de sangrado, parece ser que las fracturas inestables son las que más se asocian con riesgo de hemorragia aguda.

La aparición de esta entidad debe sospecharse cuando se observe equimosis perineal, pélvica o en isquemia aguda de miembros inferiores.

El TC con contraste intravenoso es una técnica precisa y no invasiva para identificar la hemorragia aguda en pacientes con fracturas pélvicas. La extravasación de contraste intravenoso indica con unos altos valores predictivos la presencia de sangrado, con unos valores de sensibilidad y especificidad del 90 y 95 % respectivamente. (fig.30)

La hemostasia quirúrgica solo está indicada en lesiones de grandes, como la aorta, los vasos iliacos o los femorales. El cirujano ortopédico puede ayudar al control de la hemorragia mediante la reducción, estabilización y fijación de las fracturas pélvicas inestables, pero la angiografía y la embolización están adquiriendo paulatinamente un papel más importante para el tratamiento de esta entidad.

Si un paciente se encuentra hemodinámicamente inestable a pesar de los intentos de resucitación inicial, la arteriografía y embolización urgente es la actuación más recomendada en el momento actual.

Fracturas de la pelvis: El papel del radiólogo.

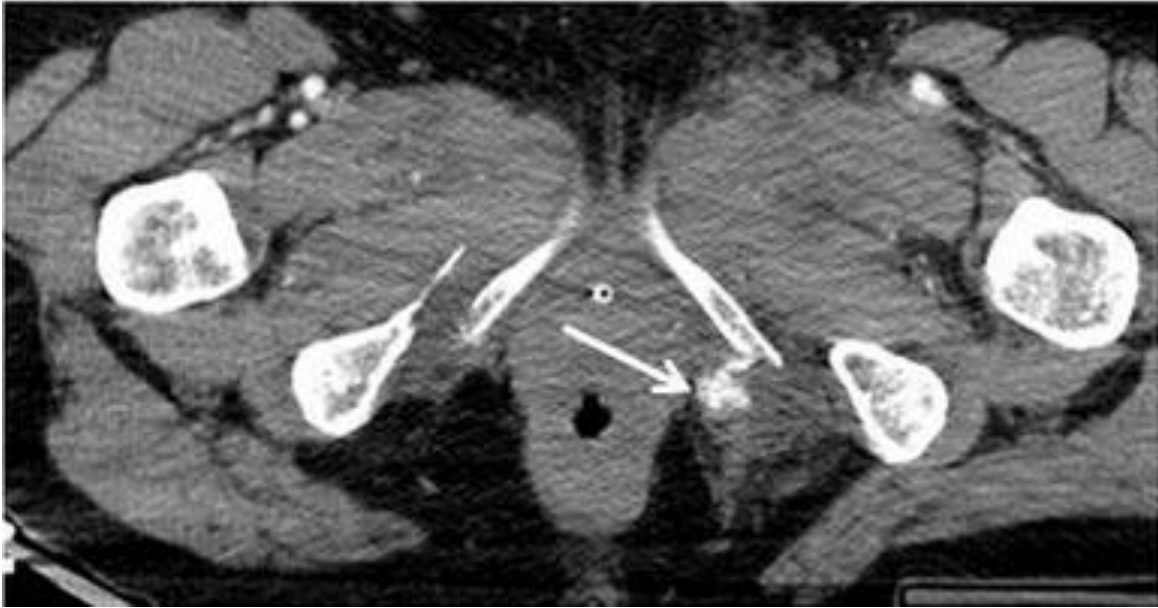


Fig. 30: TC con contraste en fase portal. Extravasación de contraste activa en el foco de la fractura (flecha blanca)

Lesiones neurológicas

Las lesiones neurológicas en los traumatismos pélvicos oscilan entre el 10 y el 15%, aumentando hasta el 50% en fracturas con inestabilidad vertical y lesiones del anillo posterior.

El TC realizado de forma urgente por la existencia de una fractura pélvica permite estudiar lesiones óseas sacras, lumbares y femorales que produzcan afectación neurológica, pudiendo así hacer un pronóstico de la misma.

La lesión puede afectar al plexo lumbosacro, a las raíces sacras o al nervio femoral (más frecuente en la fractura con luxación de la cabeza femoral).

Debemos sospecharlas en las siguientes fracturas:

- Fracturas con patrón lesional complejo.
- Lesiones transforaminales sacras.
- Lesiones de ilion e isquion con desplazamiento.

Fracturas de la pelvis: El papel del radiólogo.

Lesiones intestinales

Las lesiones intestinales pueden deberse directamente al impacto de alta energía o bien estar relacionados con la fractura de pelvis en sí misma (impactación de un fragmento óseo. Se producen hasta en un 10% de las fracturas pélvicas.

Debemos sospechar una lesión intestinal cuando se observe sangre en el tacto rectal o cuando nos encontramos ante signos de peritonismo.

Este tipo de lesiones son típicas de fracturas con fragmentos que se impactan en el intestino (fracturas sacras y de ramas iliopúbicas e isquiopúbicas).

Las estructuras que más suelen afectarse son:

- Ano.
- Recto.
- Sigma.

El estudio radiológico a realizar para descartar la lesión intestinal es la TC. El signo radiológico que más orienta hacia este tipo de entidad es la presencia de neumoperitoneo. (fig. 31)

La presencia de lesiones intestinales hace que la fractura se trate como abierta, debido al riesgo de infección.

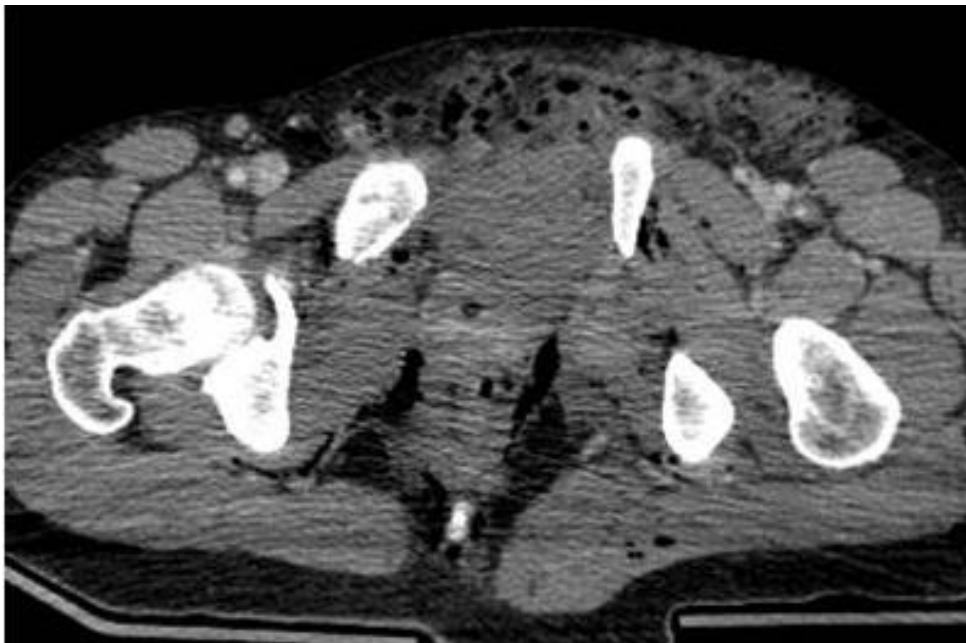


Fig. 31: TC con contraste intravenoso dónde se observa gas perirrectal, entre los planos musculares y enfisema subcutáneo, secundario a rotura de recto.

Fracturas de la pelvis: El papel del radiólogo.

Lesiones genitourinarias

Las lesiones genitourinarias como complicación de las fracturas de pelvis con especialmente frecuentes, presentándose en un 10-15% de los casos y siendo más habituales en lesiones inestables.

La presencia de sangre en meato urinario, hematuria, imposibilidad para la micción y distensión de la vejiga son signos de sospecha. No debe intentarse el sondaje vesical ante la sospecha de rotura uretral, y en su tratamiento puede optarse por cistostomía suprapúbica y realineación uretral, con reparación primaria o diferida.

Las lesiones más frecuentes que se producen son:

- Lesiones vesicales por fragmentos óseos o estallido vesical.
- Lesiones uretrales (son más frecuentes en la uretra posterior y en varones por sus características anatómicas) que pueden cursar con ruptura y estenosis uretral, incontinencia urinaria y disfunción eréctil.
- Sintomatología tardía en mujeres, como dispaurenia o incontinencia, relacionadas con lesiones de partes blandas del suelo pélvico o lesiones neurológicas asociadas.

Debemos sospecharlas ante fracturas en mariposa y fracturas con angulación de fragmentos.

La técnica de elección ante la sospecha de rotura vesical es la TC tras rellenar la vejiga de forma retrógrada con unos 250-300 ml de contraste iodado a través de sonda de Foley. (fig. 32)

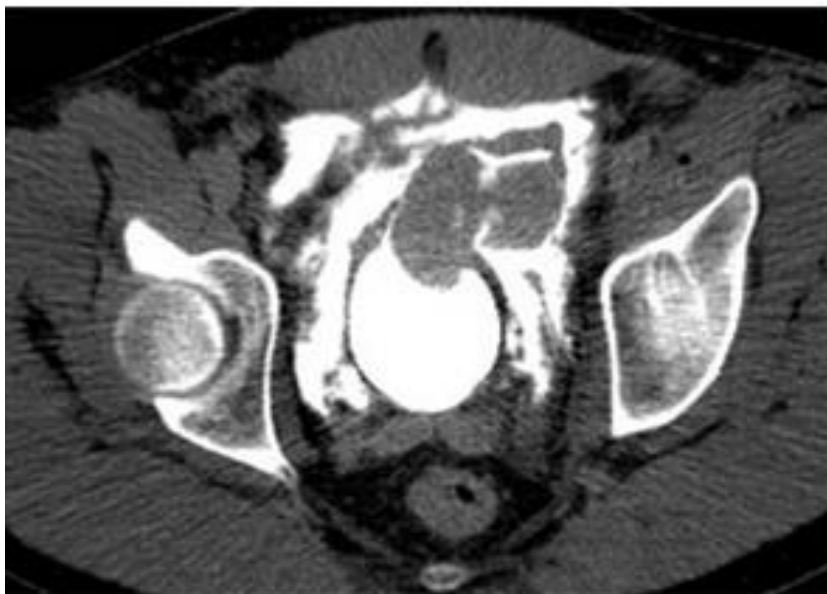

Fig. 32: Rotura intraperitoneal de vejiga

Fracturas de la pelvis: El papel del radiólogo.

Fractura abierta

Consiste en la comunicación entre la pelvis y el exterior (incluyendo vísceras huecas) a través de una herida.

Las fracturas abiertas tienen una mortalidad de un 25-30%, el doble que el de las fracturas cerradas, por lo que constituyen una complicación muy grave. Presentan elevada morbimortalidad tanto de forma aguda (hemorragia) como tardía (sepsis). Suelen asociar otras lesiones viscerales graves, y habitualmente con fracturas inestables.

Se asocian generalmente a mecanismos de rotación externa forzada o cizallamiento vertical.

La exploración clínica es fundamental, permitiendo el TC valorar la profundidad de la herida y la afectación visceral y vascular, lo que sirve para predecir el pronóstico y la evolución del paciente. (fig. 33)

Pueden clasificarse en:

- Tipo 1: Fractura estable.
- Tipo 2: Fractura inestable sin afectación intestinal.
- Tipo 3: Fractura inestables con lesión rectal.

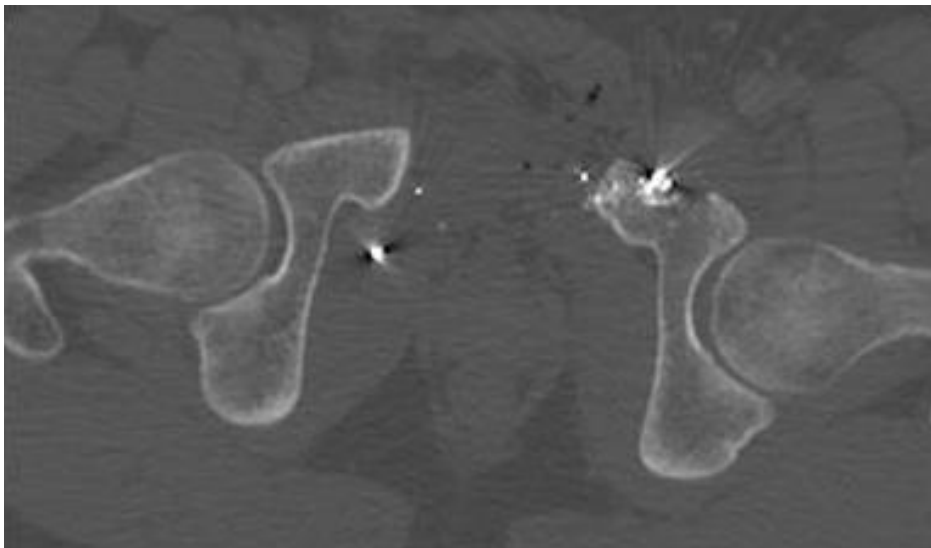


Fig. 33: Fractura abierta de pelvis por arma de fuego.

Conclusión

La fractura de pelvis es una patología de urgencia que precisa estudio mediante TC para valorar las posibles complicaciones asociadas y para poder definir de una forma precisa el tipo de fractura, ya que esto determinará la planificación del tratamiento por parte del especialista en Traumatología.

Por este motivo el radiólogo general debe estar familiarizado con las diferentes clasificaciones de la fractura de pelvis y con las diversas patologías con la que esta se asocia.

Bibliografía

1. McRae R, Esser M. Fractures of the pelvis. En: McRae R, Esser M. Practical Fracture Treatment. Elsevier 2005. p 261-269.
2. Netter, F. (2002). Atlas de Anatomía Humana. España. Editorial Masson.
3. Jones A, Burgess A. Fracturas del anillo pélvico. En: Bucholz R, Heckman J. Fracturas en el adulto. Madrid: Marban 2007; Tomo 2. p 1469-1509
4. S.J. Slater, D.A. Barron. Pelvic fractures—A guide to classification and management. European Journal of Radiology 74 (2010) 16–23.
5. Young JWR, Burgess AR. Radiologic management of pelvic ring fractures: Systematic radiographic diagnosis. Baltimore: Urban & Schwarzenberg; 1987.
6. Young JWR, Burgess AR, Brumback RJ, et al. Pelvic fractures: value of plain radiography in early assessment and management. Radiology 1986; 160: 445-51
7. Tile M, Helfet D, Kellam F. Fractures of the pelvis and Acetabulum. Lippincott Williams and Wilkins, Philadelphia, USA, 2003
8. Claudio Mella Schmidt, Álvaro Núñez Contreras. Clasificación de las fracturas de pelvis. Ortho-tips Vol. 4 No. 4 2008.
9. Phillip L. Rice, Jr, MDa, Melissa Rudolph. Pelvic Fractures. Emerg Med Clin N Am 25 (2007) 795–802.
10. Luis Justino Fernández Palomo. Imagenología en las fracturas de la pelvis. Ortho-tips Vol. 4 No. 4 2008.
11. Balogh Z, King KL, Mackay P, et al. The epidemiology of pelvic ring fractures: a population-based study. J Trauma 2007 Nov; 63.
12. Giannoudis PV, Grotz MR, Tzioupis C, et al. Prevalence of pelvic fractures, associated injuries, and mortality: the United Kingdom perspective. J Trauma 2007; 63: 875e83.

Fracturas de la pelvis: El papel del radiólogo.

13. Hilty MP, Behrendt I, Benneker LM, et al. Pelvic radiography in ATLS algorithms: adiminishing role? *World J Emerg Surg* 2008;3:11
14. Huber-Wagner S, Lefering R, Qvick LM, et al. Effect of whole body CT during trauma resuscitation on survival: a retrospective multicentre study. *Lancet* 2009;373(9673):1455–61.
15. Balogh Z, Caldwell E, Heetveld M, et al. Institutional practice guidelines on management of pelvic fracture-related hemodynamic instability: do they make a difference? *J Trauma*. 2005;58:778-82.
16. den Boer TA, Geurts M, van Hulsteijn LT, et al. The value of clinical examination in diagnosing pelvic fractures in blunt trauma patients: a brief review. *Eur J Trauma Emerg Surg* 2011; 37: 373-7
17. Koo H, Leveridge M, Thompson C, Zdero R, Bhandari M, Kreder H, Stephen D, McKee M, Schemitsch E. Interobserver reliability of the Young-Burgess and Tile classification systems for fractures of the pelvic ring. *J Orthop Trauma* 2008; 22: 379-84.
18. Manson T, O'Toole RV, Whitney A, Duggan B, Sciadini M, Nascone J. Young-Burgess classification of pelvic ring fractures: does it predict mortality, transfusion requirements, and non-orthopaedic injuries? *J Orthop Trauma* 2010; 24: 603e9.
19. E. Guerado, M.D. Stover. Fracturas de Pelvis y acetábulo. Monografías AAOS-SECOT. Número 2-2010.
20. Jiménez-Gomez LM, Amunategui I, Sanchez JM, Colon A, Perez MD, Sanz M, et al. Lesiones inadvertidas en el politraumatizado: análisis de un registro de trauma. *Cir Esp*. 2005;78:303-7
21. Ingram M, Watson SG, Skippage PL, Patel U. Urethral injuries after pelvic trauma: evaluation with urethrography. *Radiographics* 2008; 28:1631–1643.
22. Juan María Sánchez-Tocino, Fernando Turégano-Fuentes, Dolores Pérez-Díaz, Mercedes Sanz-Sánchez, Jesús Lago-Oliver, Jaime Zorrilla-Ortúzar y Darío Martínez-Baena. Fracturas de pelvis graves, lesiones asociadas e inestabilidad hemodinámica: incidencia, manejo y pronóstico en nuestro medio. *Cir Esp*. 2007;81(6):316-23

Fracturas de la pelvis: El papel del radiólogo.

23. Yoon W, Kim JK, Jeong YY, Seo JJ, Park JG, Kang HK. Pelvic arterial hemorrhage in patients with pelvic fractures: detection with contrast-enhanced CT. *Radiographics* 2004; 24:1591–1606.
24. Smith W, Williams A, Aguelo J, Shannon M, Morgan S, Stahel P, Moore E. 2007 Early predictors of mortality in hemodynamically unstable pelvis fractures. *J Orthop Trauma* 2007; 21(1)
25. Hamilton J, Kumaravel M, Censullo M, Cohen AM, Kievlan D, West OC. Multidetector CT evaluation of active extravasation in blunt abdominal and pelvic trauma patients. *Radiographics* 2008; 28: 1603-1616.
26. Dyer GSM, Vrahas MS. Review of the pathophysiology and acute management of haemorrhage in pelvic fracture. *Injury* 2006;37:602–13
27. Lunsjo K, Tadros A, Hauggaard A, et al. Associated injuries and not fracture instability predict mortality in pelvic fractures: a prospective study of 100 patients. *J Trauma* 2007; 62(3):687–91.
28. Anderson SW, Soto JA, Lucey BC, et al. Blunt trauma: feasibility and clinical utility of pelvic CT angiography performed with 64 detector row CT. *Radiology* 2008;245(2):410–9
29. Granell F, Montiel A, Gallardo S, Coll-Bosch AC. Complicaciones en las fracturas del anillo pélvico. *Rev Ortop Traumatol* 2006; 50:185- 193.
30. Dente D, Feliciano D, Rozycki G, et al. The outcome of open pelvic fractures in the modern era. *Am J Surg* Vol 2005;190(6):830–5.
31. Metze M, Tiemann AH, Josten C. Male sexual dysfunction after pelvic fracture. *J Trauma* 2007; 63: 394e401.