

**EFICACIA DEL FLUORURO DIAMINICO DE PLATA AL 38% EN  
LESIONES CARIOSAS INCIPIENTES EN PACIENTES DE 6-10  
AÑOS DE EDAD: ESTUDIO A 24 MESES**

**TESIS DOCTORAL**

***MARÍA ELEUTERIA TORRES ARELLANO***

**Directores:**

**Juan Carlos Llodra Calvo**

**Miguel Ángel Cadena Alcántara**



**UNIVERSIDAD DE GRANADA**

Editor: Editorial de la Universidad de Granada  
Autor: María Eleutería Torres Arrellano  
D.L.: GR. 2743-2008  
ISBN: 978-84-691-8244-4

## INDICE

<b>Justificación</b>	<b>3</b>
<b>1. Introducción</b>	<b>4-12</b>
<b>2. Marco Teórico</b>	
<b>2.1. Caries</b>	<b>13-17</b>
<b>2.2. Protocolos diagnósticos</b>	<b>17-28</b>
<b>2.3. Protocolos de tratamiento lesiones incipientes</b>	<b>29-40</b>
<b>2.4. Fluoruro diamínico de plata</b>	<b>40-47</b>
<b>3. Objetivos</b>	<b>48</b>
<b>4. Material , sujetos y método</b>	
<b>4.1. Diseño del estudio</b>	<b>49-50</b>
<b>4.2. Selección de los sujetos</b>	<b>50-51</b>
<b>4.3. Asignación por grupos</b>	<b>51</b>
<b>4.4. Información y consentimiento informado</b>	<b>51</b>
<b>4.5. Variables del estudio</b>	<b>52-53</b>
<b>4.6. Calibración</b>	<b>53</b>
<b>4.7. Descripción de los tratamientos</b>	<b>53-54</b>
<b>5. Resultados</b>	<b>55-58</b>
<b>6. Discusión</b>	<b>59-65</b>
<b>7. Conclusiones</b>	<b>66</b>
<b>8. Bibliografía</b>	<b>67-75</b>
<b>9. Anexos</b>	<b>76-80</b>

## **JUSTIFICACIÓN**

Uno de los principales problemas de salud pública en el área estomatológica a través de los tiempos ha sido y sigue siendo la caries dental. Ésta es una lesión que se inicia por desmineralización de los tejidos duros del órgano dentario, es una enfermedad infecto-contagiosa, crónica e irreversible. Un objetivo terapéutico es intentar aumentar la resistencia de los tejidos del órgano dentario a ésta por medio de la utilización de los fluoruros, en este caso, el fluoruro diamino de plata al 38% en solución (FDP).

Debido a que existe una alta incidencia de caries dental en órganos dentarios (OD) primarios y primeros molares permanentes, que afectan la calidad de vida de los niños en variados aspectos, desde la imposibilidad de alimentación cuando se presenta dolor, hasta la pérdida del mismo, dando por consecuencia alteraciones más complicadas que repercuten en la oclusión y por ende en el desarrollo estomatognático. Por todo esto se propone la realización de este estudio en niños escolares, de seis a diez años de edad que presentan lesiones cariosas incipientes, al objeto de valorar la eficacia del FDP, al no existir en la literatura muchos estudios realizados hasta la fecha que soporten de forma científica su actividad cariostática.

El tratamiento convencional de la caries dental se realiza con la apertura de la cavidad para eliminar la caries, previa aplicación de anestesia local y aislamiento del campo operatorio, pudiendo ser traumático para el joven paciente. Con esta propuesta se evita la destrucción del órgano dentario, ya que la acción del FDP arresta el avance carioso, así como el sufrimiento del paciente. También se puede usar como una opción de tratamiento en pacientes socialmente desprotegidos.

# 1. INTRODUCCIÓN

A pesar del tiempo y de las investigaciones realizadas de diversas sustancias y materiales para su erradicación a través de los siglos, la caries dental sigue siendo un problema de salud pública, sobre todo en los países en vía de desarrollo, sumando además que su atención se ve restringida para determinadas poblaciones. Sin embargo no solo estos países se ven afectados sino también los países desarrollados que a pesar de tener ciertos avances en el control de la caries dental entre la población joven, no es tal, para muchas personas mayores sigue siendo una de las principales fuentes de dolor, mala salud y por consecuencia mala calidad de vida. Se dice que en estos países la caries dental ha dejado de ser un problema de salud, cuando en realidad algunos estudios afirman que afecta al 60 y 90% de la población escolar y a la mayoría de los adultos<sup>1</sup>. Quizá esto se deba a las grandes industrias alimenticias, cuyos alimentos presentan un alto contenido en carbohidratos, que de alguna forma satisfacen la palatividad pero no la nutrición del individuo, creando cambios importantes en el hábito alimentario, mismas que afectan de igual forma a los países en vías de desarrollo.

Se sabe que en la actualidad la caries dental es la enfermedad estomatognática más frecuente en varios países asiáticos y latinoamericanos. La Organización Mundial de la Salud (OMS) menciona que estas enfermedades: la caries y la enfermedad paradontal, son las más prevalentes. De acuerdo con la clasificación de la OMS, la República Mexicana se encuentra entre los países de alto rango de enfermedades bucales, más del 90% de su población se ve afectada por caries<sup>2</sup>.

En los programas en Salud Pública del uso de los fluoruros en el agua, la sal y leche, han mostrado que sus efectos son eficaces en la prevención de la incidencia de caries. Ya en el siglo XX las investigaciones se enfocaron a los

---

<sup>1</sup> OMS Probabilidad Mundial de las Enfermedades Bucodentales. 24 de febrero 2004. Ginebra

<sup>2</sup> NORMA OFICIAL MEXICANA (NOM) 013-2 SS 1994

dentífricos, geles y soluciones fluoradas, y en las dos últimas décadas se inclinaron a las técnicas de restauraciones atraumáticas (TRA)<sup>3</sup>, las cuales consisten en la remoción total o parcial de la lesión cariosa con instrumentos de mano y la aplicación ionómero de vidrio<sup>4</sup>.

Actualmente se dice que el incremento de la caries dental está coligado al desarrollo social y a la diversificación de hábitos dietéticos de las poblaciones. Hoy en día se considera a la caries como una enfermedad multifactorial, dinámica, crónica, contagiosa e irreversible que se instituye en boca, mucho antes de aparecer y que se manifiestan los signos y síntomas clínicos en forma de lesiones visibles por los cambios de color o cavitadas, los que se consideran como la secuela de la enfermedad, ya que se encuentra instalada en las superficies de los órganos dentarios (caries oculta o incipiente), difícil de diagnosticar clínica o radiográficamente. Esta enfermedad se produce por la inestabilidad entre el equilibrio de la naturaleza y la respuesta biológica del huésped. Hoy por hoy y gracias al desarrollo de la tecnología diagnóstica y preventiva, es posible tratar esta enfermedad desde su inicio, y que el equilibrio de fuerzas se desplace a favor del huésped impidiendo la aparición de secuelas irreversibles.<sup>5</sup>

En odontología pediátrica una de las afecciones más frecuentes es la caries dental. Dicha afección como lesión incipiente se trata en forma convencional, es decir, a través de una restauración preventiva o clase I para amalgama, resina o ionómero de vidrio, mutilando en mayor o menor proporción los tejidos dentarios sanos.

A mediados de 1980 aparece la Técnica Restaurativa Atraumática (TRA), misma que se basa en la remoción parcial de la lesión cariosa con instrumental de mano o la aplicación de soluciones cariostáticas sobre dicha

---

<sup>3</sup> JONES S, BREA A, BURT U. Uso eficaz de fluoruros en salud pública. OMS 2008 vol.83-9 Jones 0905

<sup>4</sup> ELIZONDO M, LUKAS GQ, ROSA G. Estudio preliminar del efecto del hidróxido de calcio y del fluoruro diamino de plata al 38% en el tratamiento de caries en molares profundas de dientes temporales. Resumen M54 Universidad Nacional del Nordeste, Comunicaciones Científicas Tecnológicas 2004. Argentina

<sup>5</sup> RODRIGUEZ GARCIA LO. Factores de riesgo y prevención de caries en la edad temprana (0 a 5 años) en escolares y adolescentes. Marzo 2005. Alamar. Cuba

lesión, lo que ha permitido disminuir la pérdida de órganos dentarios tanto temporales como permanentes, ya que gracias a esta técnica disminuye la ansiedad, el temor, el miedo tanto en pacientes pediátricos como en adultos, que experimentan con las restauraciones traumáticas. Los medicamentos que se pueden utilizar en esta TRA pueden ser hidróxido de calcio, inómeros de vidrio, selladores, fluoruros tanto en gel como en barnices, la clorhexidina en barniz, el fluoruro diamino de plata al 38%, terapia de ozono, laser, entre otros.<sup>4</sup> Este tratamiento no requiere de equipo especial, por lo que se puede realizar en zonas urbanas y suburbanas. El TRA se basa en la remoción de la lesión cariosa con instrumental de mano y la aplicación de ionómero de vidrio convencional<sup>6</sup>

Hoy en día se puede aplicar el FDP al 38% (Fluoroplat®) ampliamente utilizado en Japón, y Australia<sup>7,8</sup>, es una solución usada tópicamente que inhibe la progresión de la caries, disminuyendo el riesgo de exposición pulpar en caries dentinarias profundas, permitiendo la posterior restauración definitiva.<sup>4,9</sup> Estudios histológicos en molares temporales, han demostrado la formación de un puente dentinario reparador en molares primarios tratados con FDP.<sup>5</sup>

Desde hace algunas décadas se ha utilizado el FDP en solución al 38% como elemento cariostático, como una medida de control de la caries dental, Montes A.G. et al, atribuyen su efecto al ion plata (Ag) que es un metal pesado y a su unión con las proteínas produciendo su inmediata coagulación<sup>10</sup>. Por lo que se puede tener como una opción más, para su tratamiento. Este recurso es avalado por escasos estudios, que a pesar de ser efectuados desde

---

<sup>6</sup> YIP HK., SMALES R., YU CH., GAO HG., DENG DM. Comparison of atraumatic restorative treatment and conventional cavity preparation for glass-ionomer restoration in primary molar. Quintessence Int. 2002; 33: 17-21

<sup>7</sup> GOTJAMANOS T. Pulp response en primary Teeth whit deep residual caries trated whit silver fluoride and glass inomer cement ("atraumatic tecnic") Aust Dent. J 1995;41: 318-35

<sup>8</sup> HIHARA T., NISHIMO N., YASUTOMI Y., ET AL. Effects of diammine silver fluoride on arrestment and prevention of caries in primary tooth. Dentistry in Japan 1994;31: 93-95

<sup>9</sup> GOTJAMANOS T. Unacceptably high level of fluoride in commercial preparation of silver fluoride. Aust Dent J. 1997; 42: 53-53

<sup>10</sup> MONTES AG., TRAVEJO R.I., RAMIREZ V.O. Empleo del fluoruro diamino de plata en lesiones cariosas de dientes deciduos. Odontol. Sanmarquina 1998: 1: 29-31

1972 por Yamaga R, y col., hasta Llodra y col. en el 2005 y que comprueban la eficacia del FDP en el uso odontológico.

En el 2005 Llodra<sup>11</sup>, en su estudio realizado en Santiago de Cuba, (Cuba) obtuvo una significativa diferencia entre el grupo de 373 niños tratado con fluoruro diamino de plata cuyos resultados fueron el 97% de caries inactivas (lesiones color negro), comparado con el grupo control que sólo obtuvo un 48% de lesiones arrestadas.

En China, C.H. Chu en el 2002<sup>12</sup> realizó un estudio donde participaron 375 niños; obtuvo un 95% de caries inactivas después de la aplicación de FDP, al igual que el grupo en el que aplicó barniz de fluoruro de sodio.

E.C. Lo<sup>13</sup> en el 2001 realizó una investigación sobre la efectividad de aplicaciones tópicas de FDP en solución (44,800 ppm F), y de barniz de fluoruro de sodio (22,600 ppm F) en el arresto de lesiones cariosas que afectaran dentina en dientes anteriores superiores. Se llevó a cabo en 375 niños de tres a cinco años de edad divididos en cinco grupos. El primero y segundo grupo recibió aplicaciones anuales de fluoruro diamino de plata en solución. El tercero y el cuarto grupo tuvieron aplicaciones cada tres meses de barniz de fluoruro de sodio. En el primero y el tercer grupo la lesión cariosa fue removida antes de la aplicación, el quinto grupo fue control. Los resultados en el arresto de lesiones cariosas en las superficies dentales respectivamente fueron: 2.8; 3.0; 1.7; 1.5, y 1.0 ( $p < 0.001$ ).

Delbem ACB, et Al (2006) en su estudio compararon el efecto del barniz fluorado y de la solución del fluoruro diamino de plata sobre esmalte desmineralizado utilizando el estudio de pH-ciclo. Lo realizaron en dientes de bovino distribuidos aleatoriamente en tres grupos: control (C), barniz (V) y fluoruro diamino de plata (D), estos grupos fueron sometidos a cambios de pH a

---

<sup>11</sup> LLODRA JC., RODRIGUEZ A., MENARDIA., RAMOS T., MORATO M., Efficacy of Silver Diamine Fluoride for caries reduction in primary teeth and first permanent molars of Schoolchildren: 36-month Clinical Trial. J Dent Res 2005; 84: 721-724.

<sup>12</sup> CHU CH, LO EC, LINC HC. Effectiveness of silver diamine fluoride and sodium fluoride varnish in arresting dentin in Chinese pre-school children. J. Dent Res., 2002; 81: 767-770

<sup>13</sup> E.C. LO, CHU and H.C.LIN. community-based caries control program for pre-school children using topical fluorides: 18-month results. J Dent Res 2001;80; 2071-2074



temperatura de 37°C, posteriormente realizaron pruebas de microdureza de superficie en una parte longitudinal del esmalte. El estudio demostró que el flúor liberado por el barniz tiene mejor interacción con el esmalte, promoviendo menor pérdida de mineral comparado con la solución de fluoruro diamino de plata. Por lo que concluyeron que el barniz fluorado fue más efectivo en la reducción de desmineralización de la superficie del esmalte y lesión cariosa que la solución del fluoruro diamino de plata<sup>14</sup>.

Ferrer<sup>15</sup> 2002 (Cuba), en su estudio incluyó niños del primer grado de primaria, en los que aplicó el FDP 38%, en los dientes que se encontraban en boca al inicio y conforme fueron erupcionando durante el estudio, con un seguimiento de 30 meses, tuvo como resultado un 100% en el grupo test donde se observó la detención de caries hasta los 16 meses, mientras que en el control fue de seis meses.

Rickard DD et al (2004), en su estudio mencionan que el ozono es efectivo en el arresto o regresión en el progreso de la caries dental, ellos aplicaron el gas de ozono en superficies cariosas, después de realizar una profilaxis.<sup>16</sup>

Twetman S (2004) realizó una revisión sobre el uso de clorhexidina en barniz como tratamiento de caries dental. En cuatro de cinco estudios encontró que con respecto a la caries en fisura a la aplicación de estos barnices en comparación con niños tratados con baja exposición a fluoruros, fue poco favorable. Concluyó que en base a la evidencia encontrada en la literatura para el uso de clorhexidina en barniz en la prevención de caries en grupos de alto riesgo, no es recomendable.<sup>17</sup>

---

<sup>14</sup> DELBEM ACB., BERGAMSCHI M., SASSAKI KT., CUNHA RF. Efeito do verniz fluoretado e da solução de diamino fluoreto de prata na desmineralização do esmalte: utilizando modelo de ciclagem de pH. *J Appl Oral Sci*; 2006; 14; 88-92

<sup>15</sup> FERRER C.B. Evaluación del tratamiento y prevención de la caries dental con fluoruro diamino de plata al 38% en escolares de primaria. Tesis para obtener el grado de especialista en estomatología integral. Facultad de Odontología, Santiago de Cuba. 2002

<sup>16</sup> RICKARD GD, RICHARDSON R, JOHNSON T, McCOLL D, HOOPERL. Ozone therapy for the treatment of dental caries. *Cochrane Database Syst Rev*. 2004;(3):CD004153.

<sup>17</sup> TWETMAN S. Antimicrobials in future caries control? A review with special reference to chlorhexidine treatment. *Caries Res*. 2004; 38:223-9

Brambilla E. (2001), Encuentra que desde las primeras investigaciones acerca de la acción anticaries de los fluoruros, en forma preventiva como agente inhibidor o como arresto del desarrollo de la caries es beneficiosa. Dice que el fluoruro es la llave como componente principal en la salud bucal como promoción en la comunidad e individual, y que al parecer es necesaria por el máximo costo beneficio que proporciona en la prevención. Menciona también las diferentes formas sistémicas o topicaciones de fluoruro estudiadas y probadas en la aplicación clínica, ellas son: en el agua, en la sal y en la leche. Los fluoruros como suplementos fueron introducidos en la práctica dental, utilizando principalmente el fluoruro de sodio, en soluciones, geles, pastas de dientes y enjuagues tanto de fluoruros de sodio como estanso, fluoruro amino, fosfato de fluoruro acidulado y pastas de monofluoruro. Recientemente se usan fluoruros en barnices en solución de alcohol, resinas naturales y más reciente fueron introducidos el agente de difluorosilane en una matriz de poliuretano.<sup>18</sup>

Anusavice KJ. 1995, menciona que en Estados Unidos (USA) la odontología tiene cambios en los protocolos de desarrollo de atención para la odontología conservadora diagnosticando, asesorando y monitorizando el riesgo de caries, arretando la actividad cariosa y remineralizando las lesiones de caries no cavitadas, con profilaxis y aplicación de fluoruros. Propone un plan de tratamiento estandarizado asegura un tratamiento óptimo e ideal llegando a una adecuada compensación.<sup>19</sup>

Benson PE et al 2007, realizaron una revisión Cochrane sobre el uso de fluoruros para la prevención de manchas blancas en los dientes durante el tratamiento con aparatos ortodónticos fijos. El objetivo fue evaluar la eficacia del fluoruro en la prevención del desarrollo de caries incipiente alrededor de los aditamentos ortodónticos, tanto en forma de cemento y enjuagues que lo contengan. El criterio de selección de estos investigadores fueron ensayos que cumplieran los siguientes criterios: ensayo clínico aleatorio o cuasialeatorio que

---

<sup>18</sup> BRAMBILLA E. Fluoride-is it capable of fighting old and new dental diseases? An overview of existing fluoride compound and their clinical applications. *Caries Res.* 2001;35 suppl 1:6-9

<sup>19</sup> ANUSAVICE KJ. Treatment in preventive and restorative dentistry. *JADA.* 1995;126:727-43

comprendía el uso de un producto fluorado, comparado con ningún uso o el uso de un control no fluorado y se evaluó la desmineralización del esmalte durante o después del tratamiento ortodóntico.

Obtuvieron los datos independientemente y por duplicado. La medida principal de resultados fue la diferencia en la presencia o la ausencia de manchas blancas entre los pacientes del grupo experimental y control, para los estudios de diseño de boca dividida. Examinaron las fuentes de heterogeneidad potenciales. Se realizaron análisis de sensibilidad de los ítems evaluados y sesgo de publicación. Los resultados arrojaron la medida principal de la revisión, era la presencia o ausencia de manchas blancas por paciente al final del tratamiento. Las medidas secundarias de resultados incluían cualquier evaluación cuantitativa de la pérdida de mineral del esmalte<sup>20</sup>.

Richards EE, Rueggeberg, et al, evaluaron la eficacia de restauraciones con composite, el CompS/C en el arresto de lesiones cariosa. Lo aplicaron sobre la lesión cariosa en el esmalte sin realizar cavitación, comparándolas con restauraciones de amalgama en preparaciones sin extensión por prevención (AGS) y en restauraciones con extensión por prevención (AGU), encontraron que el sellado de la retención del CompS/C es de  $p=0.14$  contra la den AGS  $p=0.74$ . Este estudio ha demostrado que lesiones cariosas Clase I pueden ser arrestadas con restauraciones con CompS/C.<sup>21</sup>

Lo EC, et al 1998, realizaron un programa de prevención en que consistió únicamente en sesiones de higiene oral y cepillado dental con pasta dental fluorada (1000 ppm F), en 168 niños de tres a seis años de edad en un jardín de niños (JN1); tuvieron como grupo control a 121 niños, de otro jardín de niños (JN2) sin ningún programa de prevención. Observaron caries arrestadas a través del reendurecimiento de la dentina cariada, en ambos grupos. Al examinarlos tres años después, encontraron en el grupo experimental (JN1) un

---

<sup>20</sup> BENSON PE, PARKIN N, MILLETT DT, DYER FE, VINE S, SHAH A. Fluoruros para la prevención de manchas blancas en los dientes durante el tratamiento con aparatos ortodónticos fijos. Revisión Cochrane. Biblioteca Cochrane Plus (ISSN 1745-9990) De la Biblioteca Cochrane Plus, número 1, 2007 Oxford, Update Software Ltd.

<sup>21</sup> RICHARDS EE, RUEGGERBERG, et al. Department of Oral Rehabilitation, School Dentistry, the Medical College of Georgian Augusta 30912, USA.

efecto significativo en el número de superficies dentales con lesiones cariosas arrestadas. Concluyeron que sólo con un efectivo programa preventivo intensivo de higiene oral, es suficiente para estabilizar la situación cariosa en comunidades donde no se cuenta con un personal dental calificado.<sup>22</sup>

McComb D. et al 2005, realizaron una revisión en fuentes de datos como: Cochrane Oral Health Group's Trial Register, Cochrane Central Register of Controlled Trials, Medline and Premedline, Embase, CINAHL (Cumulative Index to Nursing and Allied Health Literature). Evaluaron los últimos dos estudios y sólo incluyeron las pruebas encontradas en esta revisión, cuyo criterio fue: pruebas aleatorizadas y controladas de lesiones cariosas en superficies lisas in vivo accesibles a la aplicación de gas ozono (grupo experimental), no se aplicó este gas en el grupo control y los resultados fueron medidos después de seis meses. Extracción y síntesis de datos: al revisar la literatura se obtuvieron los datos y los duplicaron. Encontraron que por las características del estudio el tamaño de muestra fue insuficiente por lo que no realizaron el meta-análisis de los estudios incluidos.

Los resultados observados, en una muestra aleatoria, en la que se incluyeron tres pruebas en 432 lesiones de 137 participantes, fueron: los riesgos en todos los estudios parecen altos. Los análisis de los tres estudios fueron guiados al nivel de la lesión (no independiente a cada persona), por lo que los datos no fueron apropiados. Los estudios individuales presentaron efectos inconsistentes al gas ozono en caries, cruzaron diferentes muestras de caries en progreso o regresión. Algunos resultados secundarios fueron reportados como una prueba de ausencia o adversidad de eventos.

Concluyeron que dado de la tendencia al alto riesgo en los estudios disponibles y la carencia de consistencia entre las diferentes medidas de resultados, no existe evidencia fiable en la aplicación del gas ozono en las superficies de los dientes cariados deteniendo o revirtiendo el proceso carioso. Sostienen que existe una fundamental necesidad de más evidencia de calidad y

---

<sup>22</sup> LO EC, SCHWYZ E, WEONG MC. Arresting dentine caries in Chinese preschool children, *Int J Pediatric Dent.* 1998 ;8:253-60

rigor apropiado después del uso del gas ozono, para que pueda ser aceptado en el cuidado de la dentición primaria o pueda ser considerado como una alternativa viable a método actual para el control en el tratamiento de la caries dental.<sup>23</sup>

---

<sup>23</sup> McCOMB D. No reliable evidence that ozone gas stop o reverses tooth decay. Evid. Based Dent. 2005;34 (npg , nature publishing group)

## 2. MARCO TEÓRICO

### 2.1. Caries

El término caries proviene de latín y significa descomponerse o echarse a perder y caries dental se refiere a la destrucción progresiva y localizada de los dientes.<sup>24</sup>

Como ya se ha mencionado la caries dental es una enfermedad infecciosa, contagiosa, crónica e irreversible caracterizada por la destrucción de los tejidos duros dentarios, y provocada por la acción de los ácidos producidos por los microorganismos que integran la placa dental.<sup>25</sup> El comienzo de la caries indica la alteración del equilibrio entre desmineralización y remineralización de la superficie dental; la desmineralización predomina y con ella se produce una primera agresión sobre la superficie dental sana. No es posible diagnosticar radiológicamente, la caries inicial<sup>26</sup>, sin embargo, se observa clínicamente como un cambio de coloración en las superficies dentarias.

En el concepto actual de caries se considera como un deterioro dental progresivo, cuyo desarrollo inicia mucho antes de que se manifiesten clínicamente sus secuelas: cavitaciones u orificios. Este concepto lo manifestó Magitot en 1886, él afirmaba que la caries no era sinónimo de cavitación<sup>27</sup>

#### ***Caries incipiente***

La caries incipiente es una lesión cariosa que surge como el resultado del proceso de remineralización y desmineralización (DES/RE) lo que concede una entorno dinámico al desarrollo de la caries, que se caracteriza como una constante pérdida y captación de minerales, y mientras se mantenga en

---

<sup>24</sup> HIGASHIDA B. Odontología Preventiva. 1ª. Edición, Editorial McGraw-Hill Interamericana Editores, S.A. de C.V. México D.F. 2000 P 190.

<sup>25</sup> BARBERIA L.E. Odontopediatría. 2ª Edición. Editorial Masson, Barcelona, España 2000 p 173, 189, 190

<sup>26</sup> KETTER W. Odontología Conservadora. 3ª Edición. Editorial Masson-Salvat odontología. Barcelona España 1994. P 55

<sup>27</sup> HENOSTROZA-HARO GILBERTO. CARIES DENTAL. Principios y procedimientos para el diagnóstico. Editorial Médica Ripano. Madrid España 2007 pág. 13-14

equilibrio, no habrá pérdida ni ganancia de minerales. Es mejor si la remineralización supera la desmineralización, pero cuando el equilibrio se interrumpe a favor de la desmineralización, se produce pérdida de estructura en el esmalte, cuya manifestación clínica se observa como una área blanquecina llamada mancha blanca o lesión cariosa incipiente<sup>28</sup> (Thylstrup y Fejerskov. 1986) la cual es reversible.

La caries incipiente es la fase temprana de la enfermedad o desmineralización y es capaz de ser reversible, arrestada o progresar a cavitación. Es una lesión activa confinada al esmalte y a veces referida como una mancha oscura y blanca. Domínguez-M, afirma que la mancha blanca es más extensa que profunda.<sup>29</sup>

La caries es una enfermedad cuya etiología es un proceso caracterizado en gran parte por bacterias específicas. La actividad inicial de la lesión comienza por debajo de la placa bacteriana que es nutrida y fermentada por carbohidratos y azúcares presentes en cavidad bucal. La bacteria es capaz de penetrar al esmalte una vez que la placa se ha adherido y estabilizado en la superficie del esmalte. La pérdida del contenido mineral o la desmineralización, es el mejor cambio visible en la lesión cariosa durante su temprano estadio de desarrollo.

La remineralización y desmineralización es un proceso que ocurre frecuentemente dentro de la boca, seguido por cada periodo de consumo de alimentos y bebidas. Una lesión incipiente puede remineralizarse, dependiendo del número de factores incluidos en la dieta, el uso de fluoruros y la acción buffer de la saliva. Si una capa delgada de esmalte es todavía intacta, la lesión incipiente puede remineralizarse. Sin embargo con relación a la enfermedad puede ocurrir si esta capa delgada de superficie está desorganizada, interrumpe el proceso de remineralización. Si la caries incipiente continúa su desmineralización, la lesión puede penetrar a la dentina creando una cavidad que es irreversible por naturaleza, pero puede hacerse arrestada.

---

<sup>28</sup> THYLSTRUP A, FEJRSKOV O. Caries 1ª. Edición , Barcelona. DOYMA; 1986

<sup>29</sup> DOMINGUEZ-MEDINA N., GONZÁLEZ-LÓPEZ S., MENÉNDEZ.NÚÑEZ M. Estudio de las vías de difusión de la lesión de mancha blanca en el esmalte. RCOE 2002;7:469-476

La apariencia y descripción de la caries incipiente puede ser engañosa y fácilmente perderse. Radiográficamente, estas lesiones por lo regular no aparecen o puede observarse débilmente como una capa radiolúcida confinada al esmalte. Es necesaria una estratégica y visual investigación.

La lesión incipiente o mancha blanca, generalmente tiene forma oval con límites definidos, de aspecto opaco, una superficie rugosa y frecuentemente está asociada a la placa dentobacteriana. La superficie es más rugosa que el esmalte, tiene color blanco tiza o gis, aunque pigmentadas algunas veces y se origina como consecuencia de cambios bioquímicos entre el la placa y el esmalte<sup>30</sup>. Sin embargo en estas lesiones, las superficies dentarias para su diagnóstico deben secarse a fondo con aire de la jeringa triple. Cuando se rehidrata, la apariencia de la mancha de gis blanca, desaparecerá. Las lesiones de mancha blanca son frecuentemente más detectadas en el área cervical de los dientes. También es frecuente localizarlas en áreas altamente susceptibles, como fosas, fisuras y algunas sombras lisas del diente.

El diagnóstico de caries incipiente es muy difícil ya que no se puede observar clínicamente, pero si radiográficamente. Existen varios métodos. Los métodos de diagnóstico de estas lesiones, exploran los sitios más comunes de la lesión y se correlacionan con protocolos de diagnóstico.

### ***Caries oculta.***

Este tipo de caries no se detecta al examen visual, pero si radiográficamente. La caries oculta también se refiere a la capa o caries oculta, está localizada en oclusal de dientes y está implantada en dentina. La evidencia de caries oculta es inclusive en cuanto a prevalencia, el rol de fluoruro y las bacterias maquillan esta condición (Richettes and Kidd, 1997)<sup>31</sup>. Richettes and Kidd en 1997, concluyen que la bacteria en caries oculta es diferente en la detección visual de caries oclusal. La razón de esta diferencia es que no tiene estabilidad. La principal preocupación en la detección de caries oculta está en el tiempo en que

---

<sup>30</sup> URIBE-ECHEVERRÍA J. Operatoria Dental. Ciencia y práctica. Madrid Avances: 1990

<sup>31</sup> RICHETTES D, KIDD E. Hidden Caries: What is it? Does it exist? Does it matter? International Dental Journal 2002; 47:260-265.



la lesión es detectable radiográficamente, la desmineralización ya ha hecho un impacto enorme en el diente y es recomendado un procedimiento invasivo. Por lo tanto esto sería de beneficio a los pacientes al detectar esas lesiones antes de aparecer en la radiografía. La caries oculta hace una rutina entre la esencial detección de caries radiográficamente, pero la caries incipiente no está presente enseguida de detectarla, en sentido de que se pueda considerar oculta como buena.

Conocer “dónde mirar y qué mirar” durante el examen visual, es de vital importancia para detectar la enfermedad temprana y prevenir la cavitación. Las fosas y fisuras, junto con la seguridad de superficies lisas del diente primario, son zonas donde el odontólogo debería a empezar a examinar cuidadosamente.

Ismail Al. 1997, menciona que durante el siglo XX, el diagnóstico de caries dental se realizaba a través de un método táctil y visual que detectaba la presencia de cavitación o la presencia de una superficie microporosa como resultado de la desmineralización. Con el creciente entendimiento de que el proceso de la caries dental y su rol con la prevención primaria y secundaria para su arresto, es necesario contar con un sensible y específico sistema de diagnóstico que permita al odontólogo detectar signos de descalcificación temprana y la posible precavitación de la lesión cariosa antes de que ésta ocurra. En la revisión bibliográfica encontraron artículos publicados validando el diagnóstico de lesiones cariosas precavitadas. En general el sistema de diagnóstico clínico tiene una especificidad de baja a moderada. Con un buen diagnóstico de lesiones precavitadas se pueden diagnosticar en fosetas y fisuras, pero en superficies lisas la responsabilidad es pobre. Mencionan que su diagnóstico temprano tiene la capacidad de mejorar las lesiones cavitadas, pero es necesario cambiar la educación dental, los seguros dentales y la práctica dental como recompensa para los odontólogos para promocionar la salud dental y preservar la superficie dentaria. En este papel, una nueva clasificación de lesiones cariosas basada sobre el tipo de estrategias de

intervención es el propósito de ayuda en este nuevo enfoque del control de caries.<sup>32</sup>

## **2.2. Protocolos de diagnóstico**

La supervivencia de los microorganismos en el ambiente bucal depende de la habilidad de su adherencia sobre las superficies y no barrerse; las fosas profundas y fisuras en las coronas de los dientes son áreas perfectas para desarrollarse. Las fosas y fisuras son las áreas más susceptibles a caries, siendo más favorable para el estreptococo mutans, microorganismo cariogénico (Sturdevant, 2002)<sup>33</sup>. Las superficies lisas del esmalte son las áreas secundarias más susceptibles para la iniciación de la caries, incluyendo las superficies de los contactos de las superficies interproximales, primero entre la gingiva en bucal y lingual o en áreas donde se protege la placa con la lengua, y la mucosa al cepillado. G.V. Black en 1899, nota que en las áreas donde no se da la autolimpieza en los dientes, tienen frecuentemente más lesiones cariosas que en otras zonas. Las fosas y fisuras son los primeros y más vulnerables sitios para el desarrollo de cavidades (80% de todas las caries en dientes permanentes jóvenes), es necesario conocer modelos de diagnóstico fiables para la detección de caries en el paciente (Feigel, 2002)<sup>34</sup>. También es importante que el odontólogo posea conocimientos y habilidades para tomar acciones preventivas en esas áreas después de manifestarse la enfermedad. Es probado clínica y experimentalmente que la caries incipiente de esmalte puede remineralizarse. Así que el odontólogo debe familiarizarse con las opciones disponibles para operar en la detección temprana de la caries y prevenir la futura destrucción de la dentición. Un odontólogo está simplemente limitado al uso del explorador, radiografías, visibilidad, y con esto puede ser muy difícil de detectar las lesiones, sin embargos es fácil detectar la caries incipiente después que la enfermedad ya ha progresado a una etapa irreversible.

---

<sup>32</sup> ISMAIL AI. Clinical diagnosis of precavitated carious lesions. *Community Dent Oral Epidemiology* 1997; 25:13-23

<sup>33</sup> STURDEVANT. 2002. *The Art and Science of Operative Dentistry*, 4th ed.

<sup>34</sup> FEIGEL R. The use of pit and fissure sealants. *Pediatric Dentistry*.2002; 24:415.

Henostroza-Haro y col<sup>27</sup> mencionan que la dificultad de detectar las lesiones cariosas se incrementa cuanto más precoces sean éstas, ya que en sus estados iniciales, la caries se presenta invariablemente asintomática, por lo que no se detectan los signos del deterioro dental incipiente atribuibles a la enfermedad.

Thylstrup y Ferjerskov (1986)<sup>28</sup> establecen que toda prueba diagnóstica es susceptible a error, por lo que se debe de afirmar el potencial de su exactitud en términos de sensibilidad y especificidad. **Sensibilidad** es la probabilidad de formular un diagnóstico positivo en presencia de la enfermedad y **especificidad** es la probabilidad de formular un diagnóstico negativo en ausencia de la enfermedad. Por lo que el método ideal de diagnóstico deberá observar una alta sensibilidad y especificidad (Zachrisson, 1999)<sup>35</sup>, pero Brunton (2002)<sup>36</sup>, dice que debe de existir un equilibrio entre ellas, ya que si aumenta el nivel de sensibilidad o de especificidad el otro baja.

### ***Inspección Visual.***

La inspección visual es lo más usual tanto en el diagnóstico clínico diario como en los estudios epidemiológicos, es recomendable el uso de estudios complementarios para corroborar dicho diagnóstico.

Para lograr su eficacia algunos autores recomiendan la ayuda complementaria de instrumentos de ampliación visual o por lo menos como apoyo ergonómico.<sup>37</sup> Desde 1999 Rodríguez y Barranco proponen el uso de las cámaras digitales, ya que registran las imágenes, lo que permite monitorizar el progreso de las lesiones, además juega un papel importante en la motivación y educación del paciente<sup>38</sup>.

---

<sup>35</sup> ZACHRISSON J. Oclusal caries detection and quantification whit laser as a diagnostic tool. 1999. [www.kse.com](http://www.kse.com)

<sup>36</sup> BRUNTON P. Decision-Making in operative dentistry. 1a. Edición. Quintessence Publishing. 2002. London

<sup>37</sup> WHITEHEAD SA., WILSON NHF. Restorative decision-making behavior with magnification. Quintessence Int 1992;23:667-71

<sup>38</sup> RODRÍGUEZ GA., BARRANCOS GS. Atlas tecnológica de operatoria dental, en Barrancos Mooney. Operatoria Dental. 3ª. Edición. Editorial Médica Panamericana. Buenos Aires Argentina. 1999

La inspección visual de la boca puede ser incorrecta y fallar en la detección de lesiones incipientes, debido a que desaparecen en presencia de humedad y el operador puede estar en error. Como ya se ha mencionado la lesión incipiente aparece como una mancha blanca, como gis, opaca, puede mezclarse bien con el blanco natural del diente y ser fácilmente ignorada sin la luz adecuada y una cuidadosa observación, es importante para cualquier examen bucal que el diente debe estar limpio, sin placa y seco.

Henostroza-Haro<sup>27</sup> dice que para que la inspección visual sea aceptable, se deben seguir tres requisitos: 1) diente limpio, realizado con profilaxis usando cepillo y copas, y abundante agua, 2) secado escrupuloso de la superficie dental a examinar y 3) tener una fuente de luz adecuada. Menciona además que es indispensable considerar la superficie del diente que se examina, pues en cada una presenta diferentes características propias. De ahí la conveniencia de identificar la naturaleza de las lesiones cariosas, según sea la superficie en que se localicen (Pretty y Maupomé<sup>39</sup> ICDAS<sup>40</sup>)

La cuidadosa inspección visual y un completo secado de la superficie dentaria puede ayudar en la detección de la lesión temprana, pero solo para el ojo calificado. El diente puede ser opaco, sin translucidez debido a la extensiva superficie porosa causada por la desmineralización y la dentina puede tener un aspecto gris-azulado debajo del esmalte. Se debe diferenciar entre caries y el desarrollo de manchas blancas por hipocalcificación del esmalte. En éstas últimas es común observar que no es afectado por el secado y la humedad. Una mancha blanca de una lesión incipiente desaparecerá sobre la humedad y la hipocalcificación puede continuar con el secado o la humedad.

---

<sup>39</sup> PRETTY I., MAUPOMÉ G. A closer look at diagnosis in clinical dental practice. Emerging Technologies for caries detection and diagnosis. J Can Dent Assoc 2004; 70:550-540i

<sup>40</sup> INTERNATIONAL CARIES DETECTION AND ASSESSMENT SYSTEM. Coordination Committee. Rationale and Evidence for the International Caries Detection System (ICDAS II). Work-shop for International Caries Detection Assessment System. 2005 Mar 12-14; Maryland USA. National Institute of Dental and Craniofacial Research, American Dental Association and International Association for Dental Research. 2005

### ***Radiografías.***

Hay defectos e imprecisión asociados con cada uno de los métodos cuando es difícil la detección de lesiones incipientes. Usualmente un explorador de punta obligatoria o contagiosa en superficies del diente pegajosas, es indicativo de caries, pero el explorador de punta obligatoria no es fiable para el diagnóstico. Es fácil que la punta del explorador entre a la profundidad de la fisura, pero esto no es indicativo de la presencia de caries y esto es reportado con precisión, solo el 24% es veraz detectando caries (Sturdevant, 2002)<sup>33</sup>. Algunos estudios han demostrado que es agresivo el uso del explorador pues puede conducir a dañar a más superficies y lastimar alrededor del área afectada (Hamilton, 2002)<sup>41</sup>

La caries incipiente por lo general no se observa radiográficamente. Se puede observar una pequeña y débil radiolucidez indicativa de lesiones cariosas incipientes, pero estas lesiones son difíciles de detectar y fácilmente pasar por alto. La precisión al leer las radiografías depende de la experiencia y cuidado del odontólogo, pero también intervienen los parámetros de exposición de la película y su procesamiento. Las radiografías pueden no mostrar las caries hasta que la lesión progresa y es irreversible esta fase de la caries. La radiografía aleta de mordida pueden detectar incorrectamente pequeñas lesiones cariosas porque ésta es específica, como método sensitivo. El convencional método del uso de radiografías para el diagnóstico es frágil en término de lesiones cariosas incipientes.

### ***Métodos alternativos diagnósticos.***

Métodos de transiluminación. Éstos se fundamentan en que las zonas cariadas del diente pierden la translucidez propia de la estructura dental, es decir, se oponen al traspaso del haz de luz que incide sobre el diente. Ello se debe a que su estructura se vuelve más porosa como consecuencia de la desmineralización.

---

<sup>41</sup> HAMILTON J.C., Dennison J.B., Stoffers, K.W., Gregory W.A., Welch, K.B. Early treatment of incipient carious lesions. JADA 2002; 133: 1643-51.

(Verdonschot y col. 1991)<sup>42</sup> La lesión cariosa, aparecerá como un área oscura, en contraste con la imagen clara y brillante de la estructura dental sana que la rodea. ([www.difoti.com](http://www.difoti.com)).

Dentro de estos métodos tenemos: radiología digital, DIAGNOdent, Transiluminación con fibra óptica (FOTI), Método digital de transiluminación con fibra óptica (DIFOTI), Método de conductividad eléctrica.

Radiografía digital. Es la más reciente herramienta de diagnóstico para la detección de caries, provee imágenes que se observan con diferentes luminosidades, contraste y color, la imagen digital siempre es amplia y se observa en tres dimensiones. La ventaja adicional es la eliminación de errores en el procesamiento y la reducción del tiempo de exposición a la radiación del 80%. Cuando analizamos el costo beneficio, la radiografía digital es considerada ventajosa pues nos provee un diagnóstico diferencial significativo con relación al diagnóstico de la radiografía convencional. (Lobo et al, 2003)<sup>43</sup>.

DIAGNODENT®. Permite diagnosticar lesiones cariosas aún en los estadios incipientes valiéndose de un haz láser de longitud de onda de 655 nm que llega al órgano dental a través de un haz de fibra óptica cuyo extremo se ubica en la superficie del diente. Un segundo haz de fibra óptica capta el rayo de luz fluorescente que ha sido reflejado por la superficie dental.<sup>28</sup> En la medida que se desarrolla la lesión aumenta la fluorescencia (Shi y col., 2001 y 2002)<sup>44,45</sup> y la unidad central le asigna un valor numérico que es directamente proporcional a los cambios causados por la desmineralización ([www.KaVo DAUGNOdent.com](http://www.KaVo DAUGNOdent.com)). Esto se advierte mediante un aviso sonoro que indica la presencia o ausencia de lesión y además por un visor digital, que muestra cuantitativamente el progreso de la destrucción. Este método es un láser fluorescente cuyo mecanismo provee resultados promisorios para la detección de caries oclusal (Lussi and

---

<sup>42</sup> VERDONSCHOT EH, VAN DE RIJKR JW, BORUWER W, TEN BOSCH JJ, TRUIN GJ. Optical quantitation and radiographic diagnosis of incipient approximal caries lesions. *Caries Res* 1991;25:359-64

<sup>43</sup> LOBO M.M., Pecharki G.D., Gushi L.L., Silva D.D. Occlusal caries diagnosis and treatment. *Braz J Oral Sci.* 2003; 2:239-244.

<sup>44</sup> SHI X, TRANAEUS S, ANGMAR-MANSSON B. Validation of DIAGNOdent for quantification of smooth-surface caries; an in vitro study. *Acta Odontol Scand* 2001;59:74-8

<sup>45</sup> SHI X, TRANAEUS S, ANGMAR-MANSSON B. Comparison of QLF and DIAGNOdent for quantification of smooth surface caries *Caries Res.* 2001;35:21-6

Francescut, 2002)<sup>46</sup>. Opera con iluminación en la superficie dentaria con impulsos de una luz roja láser y cuando analiza la emite fluorescente. Los desequilibrios en el mineral del órgano dentario dejan una superficie porosa, resultando un cambio en la florescencia. La naturaleza de la emisión fluorescente se correlaciona con los grados de desmineralización –un proceso conocido y cuantitativo de láser fluorescente-. Una valoración numérica es asignada a cada grado de florescencia, e indica la extensión de caries. Un láser pobre es cero sobre no caries en una porción dentaria sin mancha cuando atraviesa de lado a lado la superficie de la cara oclusal. La unidad tiene una lectura correlacionada con el grado de desmineralización: 0-14: sano/lesión temprana de esmalte; 15-20: cuidado preventivo, y 18-99: preventiva u operatorio, dependiendo del riesgo de caries del paciente, el intervalo de memoria, etcétera. Las lesiones en dentina profundas arrojan valores superiores a 35, (Tam y McComb, 2001).<sup>47</sup> Algunos estudios determinan que el láser fluorescente no es mejor en el examen visual en niveles de pre-cavidad (Attrill and Ashley, 2001)<sup>48</sup>.

Transiluminación de Fibra Óptica (FOTI) Es un método simple, no invasivo que puede utilizarse para complementar el examen clínico de manera repetida sin riesgo para el paciente. (Davies y col., 2001)<sup>49</sup>. Cuenta con una fibra óptica que trasmite un delgado haz de luz brillante, que se desvía produciendo sombras al chocar en las áreas de contacto proximal de los órganos dentarios, debido a la alteración de los tejidos dentarios que se originan de la desmineralización.<sup>49</sup> Peers<sup>50</sup> y Davies<sup>49</sup> mencionan que este método ha sido validado histológicamente, encontrándose valores de sensibilidad y especificidad que superan a los arrojados por las radiografías.

---

<sup>46</sup> LUSSI A., FRANCESCUT P. Performance of conventional and new methods for the detection of occlusal caries in Deciduous teeth. *Caries Res* 2002; 37: 2-7.

<sup>47</sup> TAM L., McCOMB D. Diagnosis of occlusal caries: Part II. Recent diagnostic technologies. *J Can Dent Assoc* 2001;67:459-63

<sup>48</sup> ATTRILL, D.C., ASHLEY P.F. Occlusal caries detection in primary teeth: a comparison of DIAGNOdent with conventional methods. *British Dental Journal*. 2001;190:440-443.

<sup>49</sup> DAVIES GM., WORTHINGTON HV., CLARKSON JF., THOMAS P., DAVIES RM. The use of fibre-optic transillumination in general dental practice. *Br Dent J* 2001; 191:145-47

<sup>50</sup> PEERS A., HILL FJ., MITROPOULOS CM., HALLOWAY PJ. Validity and reproducibility of clinical examination, fibre-optic transillumination, and Bit-a-wing radiology for the diagnosis of small approximal carious lesions; an in vitro study. *Caries Res* 1993;27:307-11

Este método se basa en la transmisión de luz entre dentina sana y cariada. Usa diferente luz dispersa en esmalte sano y en esmalte lesionado poroso. Cuando se ilumina, las lesiones cariosas aparecen entre grises y opacas en contraste con el esmalte sano translúcido. Las lesiones en dentina son vistas de color naranja oscuro o una sombra azulada en la profundidad del órgano dentario. Sin embargo, la precisión del método FOTI en la detección de caries en esmalte es cuestionable (Lobo et al, 2003).<sup>43</sup> Es bien demostrado que la combinación del uso del FOTI y la inspección visual es mejor a la diferenciación de lesiones en esmalte desde éste a la inspección visual de dentina sola, que FOTI solo, DIAGNOdent y ECM (Cortes et al., 2002).<sup>51</sup>

Método Digital de Transiluminación con Fibra Óptica (DIFOTI), tiene las siguientes ventajas; utiliza una fuente de luz exenta de radiación perjudicial tanto para el odontólogo como para el paciente. Permite realizar ampliaciones de las imágenes, reproducirlas y almacenarlas en la computadora y visualizar las imágenes cuando sea necesario compararlas. Con este método se puede detectar caries incipientes y caries en todas las superficies; alrededor de amalgamas, resinas y selladores. También se pueden detectar cambios en la estructura dentaria, como: fracturas, fluorosis y descalcificación. No es capaz de detectar alteraciones infragingivales.<sup>49</sup> y el costo del equipo es elevado. ([www.difoti.com](http://www.difoti.com))

Fluorescencia láser cuantificada (QLF). Se utiliza como método de diagnóstico para medir cuantitativamente: lesiones cariosas, placa dental, actividad bacteriana, cálculo dental, entre otros. Consiste en irradiar el diente con un láser de argón azul y verde, con la finalidad de crear imágenes que al ser captadas por un filtro para luz amarilla, lucen en un monitor como manchas oscuras en las áreas desmineralizadas<sup>52</sup>

---

<sup>51</sup> CORTES D.F., ELLWOOD R.P., EKSTRAND K.R. An in vitro comparison of a combined FOTI/visual examination of Occlusal caries with other caries diagnostic methods and the effect of stain on their diagnostic performance. *Caries Research*.2002, 37:8-16.

<sup>52</sup> TRANAEUS S, AL-KHATEEB S., BJÖRKMAN S, TWETMAN S, ANGMAR-MANSSON B. Application of quantitative light-induced fluorescent to monitor incipient lesions in caries-active children. A comparative study of remineralisation by fluoride varnish and professional cleaning. *Eur j Oral Sci* 2001;109:71-5



La desventaja de este método es que no se puede diferenciar entre caries, hipoplasia y cierta variación en la anatomía dentaria ni tampoco si la lesión se circunscribe al esmalte o ya se extendió a la dentina<sup>47</sup>. El QFL presenta una sensibilidad de 79% y una especificidad de 75%, sin embargo es útil para evaluar en tiempo real.<sup>53</sup>

Monitor Electrónico de Caries (ECM). Este sistema permite una cuantificación electrónica de la lesión. El esmalte intacto tiene una alta resistencia a la conducción eléctrica. Este método se basa en que el órgano dentario sano es un mal conductor y la conductibilidad eléctrica del órgano dentario cariado se ve favorecida por el aumento de la porosidad del mismo, originado por la desmineralización, y a que la saliva llena los espacios así formados, haciéndolo un buen conductor eléctrico,<sup>53,54</sup> directamente a la proporción del grado de destrucción dentaria<sup>55</sup>, aún cuando la superficie permanezca aparentemente intacta.<sup>48</sup> Cuando se desarrolla una lesión en el esmalte se vuelve más poroso, conteniendo más agua, siendo mejor conductor. En contraste al esmalte, la dentina tiene una resistencia relativa baja. El ECM usa estas propiedades en la diferencia de esmalte sano o lesionado involucrando la dentina. Sin embargo, la detección puede ser influenciada por presencia de manchas, hipoplasia del esmalte, fracturas, defectos e inmadurez y estados de calcificación (Lobo et al., 2003)<sup>43</sup>.

El sistema más conocido fue desarrollado por Swada y col. Uno de los aparatos que se comercializa es el Caries Meter – L – Onuki Dental, emplea ondas de 400Hz y posee dos electrodos, uno de ellos se coloca sobre la fosa, fisura o lesión cariosa y el otro en el carrillo del paciente; cuenta con un sistema indicador de distintos estados clínicos registrables a través de luces de cuatro colores: verde, indica lesión ausente; amarillo, sugiere observación y el control de la lesión o la aplicación de un sellador; anaranjado, requiere restauración,

---

<sup>53</sup> ANGAMAR-MASSON BT., TEN BOSCH JJ. Advances in methods for diagnosing coronal caries – a review. *Adv Dent Res* 1993;7:70-9

<sup>54</sup> ZACHRISSON J. Oclusal caries detection and quantification with laser as a diagnostic tool. 1993. ([www.kse.com](http://www.kse.com)).

<sup>55</sup> BRUNTON P. *Decision-Making in operative dentistry*. 1a. ed. London: Quintessence Publishing; 2002.

debido a que la lesión se extiende a la dentina y roja indica que la pulpa dental debe ser extirpada, pues la lesión ya la habrá invadido.<sup>30</sup>

La desventaja de estos métodos es la necesidad de secar el diente y luego humedecerlo con solución salina para facilitar la conductividad. Sin embargo se constata que sus valores de sensibilidad y ocasionalmente los de especificidad son mayores que el diagnóstico visual y las radiografías aleta de mordida.<sup>47,56</sup>

### Sensibilidad y Especificidad de los métodos diagnósticos de caries.

Se debe investigar la eficacia o la sensibilidad y especificidad de varias modalidades disponibles para el diagnóstico de caries dental. Como ya se ha descrito Sensibilidad es la probabilidad de que una prueba sea positiva, dado que una persona tiene una enfermedad (pronosticando un valor positivo). Especificidad es la probabilidad de que una prueba es negativa, dado que una persona no tiene una enfermedad (pronosticando un valor negativo).

Hay varios métodos e instrumentos disponibles para el diagnóstico de la caries dental, desde el clásico explorador hasta el vanguardista láser fluorescente. Solo revisaremos cuatro diferentes técnicas: 1) visual y táctil (uso del explorador, visión directa y radiográfica), 2) detección de caries por colorantes, 3) sistema de ultrasonido y 4) DIAGNOdent (Láser fluorescente).

- 1) Mientras que el examen visual y con explorador es todavía ampliamente usado, es con frecuencia el menos veraz en términos de sensibilidad y especificidad. El tradicional examen visual y con el explorador son fiables solo en un rango de 1:4 (25%) en diagnóstico de fosas y fisuras cariadas (Al-Sehaibany, 1996)<sup>56</sup>.
- 2) La detección de caries por tinción pretende aumentar la visibilidad o la infección de dentina cariada permitiendo por completo remover la caries. Muchas caries teñidas no especifican las manchas por bacterias o dentina infectada, sin embargo existe a menudo excesiva pérdida de estructura

---

<sup>56</sup> AL-SEHAIBANY F., WHITE G., RAINEY J.T. The use of caries detector dye in diagnosis of occlusal carious lesions. Journal of Clinical Pediatric Dentistry. 1996; 20:293-8.

dentaria cuando se remueve las caries de las manchas teñidas. La caries teñida es sensitiva y específicamente pobre. (Anasari, 1999)<sup>57</sup>.

- 3) El sistema de ultrasonido, es un método no destructivo y determina la desmineralización de la lesión cariosa en esmalte no cavitado. El ultrasonido evalúa las lesiones de manchas blancas con una sensibilidad del 88% y una especificidad del 86%. Los resultados de pruebas indican que este sistema de ultrasonido es lo suficiente sensitivo para detectar los cambios en lesiones cariosas incipientes de esmalte y muestra los cambios numéricamente indicados en grados de desmineralización.(Yanikoglu et al,<sup>58</sup> .)
- 4) El láser fluorescente es una de las nuevas modalidades desarrollada para detectar y diagnosticar lesiones cariosas tempranas. La luz del láser emite una longitud de onda específica desde la punta a probar, que tiene dos caminos en la pieza de mano óptica. Como la incidencia de la luz del láser es emitida dentro del diente, la óptica permite simultáneamente cuantificar y reflejar la energía de la luz del láser. Limpia, la estructura sana del diente exhibiendo poco o no fluorescencia, resultando muy baja la lectura en la escala. Sin embargo, el dispositivo detecta fluorescencia o cronografía como marca sustituta del grado de bacterias desarrollando caries, que da una elevada lectura en la escala en la exposición, acompañada de señales acústicas. En un estudio la sensibilidad del sistema DIAGNOdent fue del 92% con especificidad del 82%, con validación de fisura abierta. (Anttonen, 2003)<sup>58</sup>.

#### Nuevos métodos en perspectiva.

A partir del 2000 se han reportado algunos métodos de diagnósticos basados en su potencial, como es el Ultrasonido, el cual se usa en medicina desde hace muchos años. En el 2003 surge el primer diseño para uso en odontología, el

---

<sup>57</sup> ANASARI G., BEELEY J.A., REID J.S., FOYE R.H. Caries detector dyes--an in vitro assessment of some new compounds. *Journal of Oral Rehabilitation*.1999; 26:453-8.

<sup>58</sup> ANTONEN V., SEPPA L., HAUSEN H. Clinical study of the use of the laser fluorescence device DIAGNOdent for detection of occlusal caries in children. *Caries Research*.2003; 37:17-23.

Detector Ultrasónico de Caries. Los primeros estudios reportan un elevado potencial de efectividad, se espera que nuevas investigaciones constaten su efectividad, es un método particularmente valioso en la detección de caries incipiente.<sup>59</sup>

El diagnóstico de caries incipiente u oculta es muy difícil, especialmente las lesiones cariosas de fosetas y fisuras. Mientras existen más avances en el área, hay todavía necesidad de más sensibilidad y especificidad instrumental o modalidades de diagnóstico de lesiones de caries incipiente. Después de interceptar el proceso carioso en un estado temprano, éste tiene la posibilidad de remineralización o una preparación conservadora de la cavidad para preservar sana la estructura dentaria remanente e incrementar la estructura integral del órgano dentario.

***DETECCIÓN INTERNACIONAL DE CARIES Y SISTEMA DE EVALUACIÓN (THE INTERNATIONAL CARIES DETECTION AND ASSESSMENT SYSTEM ICDAS), SISTEMA INTEGRAL PARA EVALUAR LA CARIES.***

Ismail AL, et al, 1978, utilizaron este sistema de ICDAS, para un estudio relacionado con la detección de caries pues consideraron que es un sistema de evaluación más efectivo, ya que la consistencia entre el sistema de criterio contemporáneo limita la comparabilidad de resultados en epidemiología y estudios clínicos.

El estudio se basó en un examen dental. Para el diagnóstico es importante determinar primero la limpieza y el secado de la superficie dental: sana, sellada, restaurada, con corona o perdido.<sup>60</sup>

También examinaron histológicamente dientes extraídos, con base en la probabilidad del aumento de desmineralización en la dentina, el código ICDAS

---

<sup>59</sup> MATALON S., FEUERSTEIN O., KAFFE I. Diagnosis of approximal caries: Bite-wing radiology versus the Ultrasound Caries Detector. An in vitro study, Oral Surg Oral Med Oral Pathol Oral Radiol Endod 2003; 95:626-31

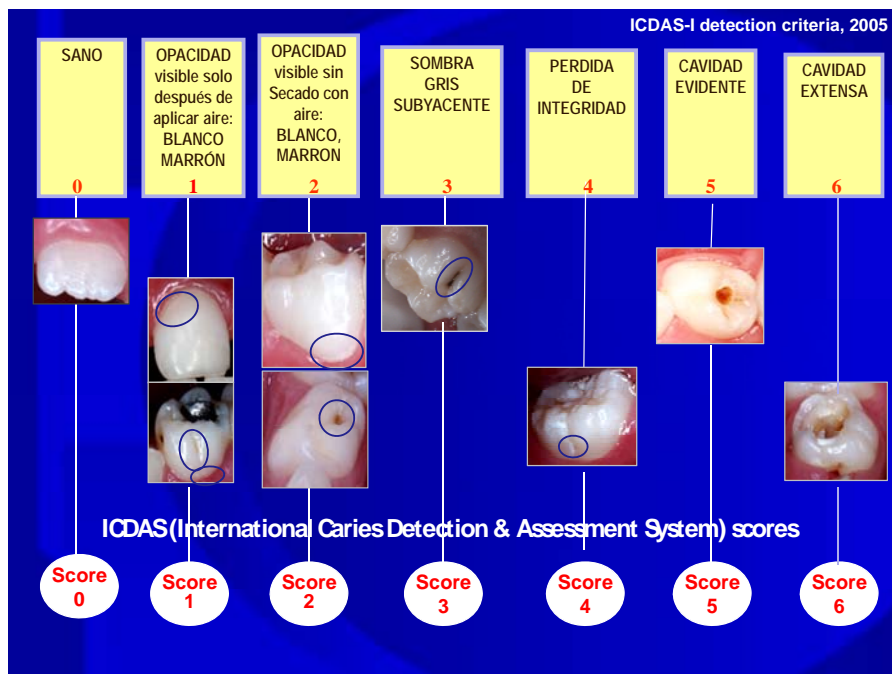
<sup>60</sup> ISMAIL AI, SOHN W, AMAYA A, SEN A, HASON A, PITTS N. "ICDAS"--an international system for caries detection and assessment being developed to facilitate caries epidemiology, research and appropriate clinical management. Community Dent Health, 2004;21:193-8.

determina el incremento en gravedad. El criterio se fundamenta al tener validación discriminatoria y en análisis social, de comportamiento y factores asociados a la dieta, con la caries dental.

La finalidad de seis examinadores en la clasificación de las superficies dentales por ICDAS en su condición del estatus carioso, se ubica entre bueno y excelente (rango del coeficiente de kappa entre 0.59 y 0.82).

Este sistema ICDAS se basa en un parámetro que usa una escala con un rango de siete puntos ordinales (oscila del 0 al 6), que comprende desde sano hasta una cavidad extensa. (Fig. 1)

- 0 Sano
- 1 Opacidad, visible solo después de aplicar aire; Blanco marrón,
- 2 opacidad, visible sin secado con aire: blanco, marrón
- 3 Sombra gris
- 4 Pérdida de integridad
- 5 Cavidad evidente
- 6 Cavidad extensa



Fuente: Curso de Calibración, Universidad Autónoma de Baja California. Dr. Juan Carlos Llodra Calvo. (2005)

### **2.3. Protocolos de tratamientos**

#### Remineralización.

Como ya se mencionó una lesión cariosa se inicia con el proceso de DES/RE, en el que existe una constante pérdida y captación de minerales, es importante que se mantenga en equilibrio, pero cuando éste se altera (en forma reiterada por factores de riesgo –acumulación de placa ingesta frecuente de hidratos de carbono- o por el fallo de mecanismos de defensa –disminución del flujo salival o de la capacidad buffer de la saliva o placa) se presenta la mancha blanca<sup>61</sup>, los cristales se disocian y tienden a difundirse hacia el medio externo produciéndose la desmineralización, los cuerpos habilitados a establecer la remineralización de la dentición ocurren por procesos naturales, se da a través de la acción buffer de la saliva el pH se vuelve a estabilizar, logrando incorporarse nuevos cristales a la superficie dentinaria, dando como resultado la remineralización. En condiciones normales el pH de la saliva es de 6.2. a 6.8, los cristales de hidroxiapatita (principal componente del esmalte) se mantienen como tales; cuando el pH salival disminuye a 5.2 a 5.5 debido a la acción de los ácidos producidos por los alimentos o por el metabolismo bacteriano provoca la pérdida de dichos cristales de hidroxiapatita<sup>28,62</sup> y de 4.5 para la fluorapatita<sup>62</sup> para volver a estabilizarse requiere de 20 minutos aproximadamente<sup>28,62</sup>. Sin embargo, cualquier tratamiento no invasivo opuesto al proceso carioso y facilitar al cuerpo a curarlo, puede habilitar la terapia de remineralización. La remineralización dental es un tratamiento médico alternativo de la enfermedad de la caries dental, es indoloro, seguro, efectivo y de bajo costo; se basa en la aplicación tópica de compuestos fluorados y la formación de reservorios lábiles al flúor.<sup>63</sup>

---

<sup>61</sup> ALMERICH JM. Fundamento y concepto actual de la educación preventiva y terapéutica del flúor. En: Odontología Preventiva y comunitaria. Principios, métodos y aplicaciones. Cueva S. E., Baca C.P. Editorial Masson. 3a. Edición. Barcelona, España 2005 p. 119

<sup>62</sup> CHOW & SIECK. Remineralization effects of two solution fluoride mountrinse. J of Dent Res 2000; 79:991-995

<sup>63</sup> CHOW&SIECK. Remineralization effects of low concentration of fluoride rinse in intraoral model. J Dent Res (Abstracts of papers the International Association for Dental Research 2001)

Los objetivos de los protocolos de los tratamientos de remineralización pueden dividirse en protocolos básicos basados en su actividad química de los componentes y respectivo mecanismo de acción.

Fluoruros Se ha corroborado a través de múltiples investigaciones que el principal efecto preventivo del flúor está relacionado con la influencia de mineralización y remineralización producida en las superficies libres del esmalte. El flúor inhibe el proceso de desmineralización, la acelera catalizando las reacciones de precipitación de los iones calcio y fosfato. El flúor debe estar presente en bajas concentraciones y en forma continua (1 ppm) para que los iones flúor se difundan y precipiten como fluorapatita o fluorhidroxiapatita, de esta forma aumenta el contenido mineral en la zona del cuerpo de la lesión y da lugar a una precipitación desde la profundidad de la superficie.<sup>62</sup> El tratamiento de lesiones cariosas incipientes con fluoruro es el contraste de la terapia de remineralización no invasiva empleada por los odontólogos. La efectividad del ion fluoruro al incorporarse dentro de la lesión desmineralizada, la hidroxiapatita del esmalte, promueve el establecimiento de fluoruro apatita que finalmente revierte y arresta un área de la lesión incipiente de caries, lo que ha quedado bien demostrado en diferentes estudios (Biesbrock et al., 1998).<sup>64</sup> La sustitución del fosfato de calcio natural por hidroxiapatita con una remineralización centrada en el incremento de la estructura del esmalte, es resistente a la futura desmineralización por caries (Buchalla et al, 2002)<sup>65</sup>. Desafortunadamente, la lesión incipiente en las fosetas y fisuras del diente responde menos favorable a la terapia de fluoruro como las lesiones de manchas en la superficie. Las teorías bordean o rodean la acción del fluoruro en fosas y fisuras en una significativa y

---

<sup>64</sup> BIESBROCK A.R., FALLER R.V., BARTIZEK R.D, COURT L.K., MCCLANAHAN S.F. Reversal of incipient and radiographic caries through the use of sodium and stannous fluoride dentifrices in a clinical trial. J. Clin. Dent. 1998; 9:5-10.

<sup>65</sup> BUCHALLA W., ATTIN T., SHULTE-MONTING J., HELLWIG E. Fluoride uptake, retention, and remineralization efficacy of a highly concentrated fluoride solution on enamel lesions *in situ*. J. Dent. Res. 2002; 81:329-333.

sustantiva muerte y la capacidad por los iones de fluoruro en el acceso y concentración de las áreas arriba mencionadas. (Ogaard, 1990)<sup>66</sup>.

La terapia de fluoruro es dividida como: 1) baja intensidad en forma preventiva y 2) alta intensidad como tratamiento terapéutico. La terapia de fluoruro de baja intensidad incluye el cepillado con pasta dental con fluoruro aprobada por la Asociación dental Americana (ADA), de tres a cuatro veces al día y enjuagarse antes de dormir con un colutorio fluorado (ejm. ACT®). La terapia de fluoruro de alta intensidad incluye los geles, pastas, enjuagues y barnices.

La prescripción de enjuagues como el Fluorinse ® 0.2 NaF también requiere prescripción del odontólogo y se utiliza una a dos veces al día, dependiendo de la evaluación de riesgo cariogénico del paciente.

Finalmente, los barnices FluorProtector® y Duraphat® son profesionalmente aplicados como tratamientos de fluoruro efectivos, revirtiendo de raíz la caries incipiente

La tendencia actual de la Odontología Preventiva y Conservadora, es el uso tópico de complejos fluorados de autoaplicación o aplicación profesional como tratamiento de remineralización de la estructura de los órganos dentarios<sup>67</sup>

Xilitol. Como un tratamiento preventivo menos popular es el uso de goma de mascar, pastillas o pastas dentales conteniendo la substancia xilitol. Merece especificar que el mecanismo de acción anticaries del xilitol es poco claro, últimas investigaciones sugieren un mecanismo bacteriológico asociado con productos basados en xilitol (Maniken et al. 1998)<sup>68</sup>. La acción del xilitol en goma de mascar promueve la estimulación de saliva, condición que establece y

---

<sup>66</sup> OGAARD B. Effects of fluoride on caries development and progression *in vivo*. J. Dent. Res.1990; 69:813-819.

<sup>67</sup> FEATHERSTONE GLENA & SHIELD. Dependence of *in vitro* desmineralization of apatite and remineralization of dental enamel on fluoride concentration. Journal of Dental Research. 1990; 69:620-625

<sup>68</sup> MAKINEN K., HUJOEL P., BENNETT C., ISOKANGAS P., ISOTUPA K., PAPE JR. H., MAKINEN P. A descriptive report of the effects of a 16-month xylitol chewing-gum programme subsequent to a 40-month sucrose gum programmer. *Caries Res.*1998; 32:107-112.



reduce la eficacia del proceso bacteriano cariogénico. Su indicación es una tableta o goma de mascar por cinco minutos de tres a cinco veces al día.

Selladores. Una conclusión del consenso del Instituto Nacional de Salud Norteamericano (NIH por sus siglas en inglés) en 1983, fue la evidencia partidaria del uso de selladores en el arresto progresivo de lesiones cariosas insipientes. Los selladores modernos fueron desarrollados como un procedimiento de prevención primaria pretendiendo seguridad en las superficies dentales, pero otras filosofías emergen pronto. Los selladores de fisuras oclusales tienen el problema a cerca de si la caries pudo progresar por debajo de él. La respuesta después de un número de estudios aun no es clara. Cuando un sellador es aplicado sobre una lesión de caries incipiente, ésta es, una fisura manchada con una base suave puede ser detectada pero la cavidad todavía no ocurre, la caries no progresa y provee que el sellador remanente esté intacto. El sellador está retenido en la caries justo en la pared del diente, como en el diente sano y ninguna lesión profunda, interrumpe el progreso microbiológico debajo del sellador intacto.

Al revisar otros estudios se concluyó que la evidencia es fuerte, los reportes más recientes confirman que la dentina cariosa es uniforme cuando la cubre una mínima restauración y un sellador, esta lesión no progresa al contrario se detiene<sup>69,70</sup>. Estos resultados proveen en el futuro la garantía que el odontólogo necesita para no dudar en aplicar el sellador sobre caries incipientes. Ciertamente, un consenso general está desarrollando que la aplicación de selladores sobre lesiones incipientes es uno de sus usos más efectivos (Quintessence International, 1999)<sup>71</sup>.

---

<sup>69</sup> BASTINY R.T., SERRA M.C. Occlusal caries: Diagnosis and noninvasive treatment. Quintessence international. 1999;30:74-8

<sup>70</sup> LLODRA C. J.C. Selladores de Fosetas y Fisuras. En: Odontología Preventiva y comunitaria. Principios, métodos y aplicaciones. Cueca S. E., Baca C.P. Editorial Masson. 3a. Edición. Barcelona, España 2005 p. 166

### Restauraciones de lesiones incipientes.

Varios criterios pueden indicar una preparación de cavidad y restauración antes del uso de técnicas para promover la remineralización o la aplicación de selladores para tratar las lesiones cariosas incipientes. Este criterio ayuda a los odontólogos a evaluar la presente y futura actividad de la lesión. La experiencia clínica es capaz de juzgar al paciente, los factores y tomar decisiones como una suficiente indicación existente en el orden de tratar la lesión por medio de restauración, como en los siguientes casos:

Una pobre higiene bucal y una frecuencia baja de rutina de cuidado dental en un paciente no motivado, puede sugerir restauración de una lesión incipiente para prevenir la continua deterioración del órgano dentario. Una historia de caries o numerosas restauraciones en la contralateral superficie o en toda la boca, sugiere tratar las lesiones incipientes por restauraciones. Cuando hay una variante distinta en color, cuando el área transluminada o cavitada o un defecto presente, la lesión no profunda es incipiente y debe ser restaurada.

También, si radiográficamente hay evidencia de la lesión cariosa extensa o en la unión amelodentinaria, dicha lesión debe ser restaurada en forma temprana y conservadora como sea posible, para preservar la fuerza y estética del diente remanente.<sup>33</sup>

### Aire abrasivo

Otro método de tratamiento de caries incipiente es removerla con aire abrasivo, pero es cuestionable en lesiones de fosetas y fisuras (Hamilton, 2002.)<sup>41</sup>. Es un sistema que al tratar los dientes, reduce el calor, la vibración y el ruido de las piezas de mano. Se requiere de una buena succión ya que por falta de ésta, el aire genera un desorden de micropartículas que presenta un riesgo al aspirar o respirar tanto del paciente como del dentista. Lo interesante del aire abrasivo es que tienen un manejo que faculta la conservación de estructura dentaria, permite el vínculo de la coloración del diente del material restaurativo a la dentina y esmalte, y nosotros facultamos la remoción segura y

reduce el polvo por succión a alta velocidad (Withe et al. 2000)<sup>71</sup>. El aire abrasivo supone que es poderoso, enfocado a la corriente de 27 micrones de partículas de óxido de aluminio ( $Al_2O_3$ ), que están en una hélice y comprimen el aire o el dióxido de carbono embotellado o el gas nitrógeno. Las partículas abrasivas chocan contra el diente a alta velocidad removiendo PEQUEÑAS cantidades de estructura dental, el resultado depende sobre la energía de las partículas y en la dureza de la estructura del esmalte (que disminuye con la caries). Las variables que determinan la energía son la presión del aire, el tamaño de las partículas, el flujo de polvo, el ángulo y la distancia del órgano dentario.

Las partículas de aluminio salen fuertemente desde la punta de la varilla, que es cortante, necesita estar directamente en el área que necesita cortar. La herramienta se usa, enfocando y sosteniéndola de 1 a 2 mm de distancia del diente y cortará tanto esmalte como dentina. Cuando está desenfocado, lejos, se limpia la superficie, se explora y ayuda a localizar la línea oscura y la caries necesita ser removida. Pero la punta del instrumento nunca debe de tocar al órgano dentario, se debe familiarizar con la disminución de la sensación táctil. (Reyto, 2001).<sup>72</sup>

En caries incipiente, es viable explorar la posibilidad el uso del aire abrasivo. La aplicación clínica de abrasión de aire en esta situación incluye la remoción o restos orgánicos de fosas y fisura. En caries incipiente se fundamenta que los restos de la abrasión puede ser continua hasta alcanzar tejido sano, por lo que en caries incipiente en ningún sitio del órgano dentario puede ser removida usando aire abrasivo, y cuando la caries está limitada al esmalte entonces un sellador es favorable o una resina fluida puede ser aplicada.

Si se sospecha de lesión incipiente se explora y si no hay caries, entonces el aire abrasivo afecta la superficie que aparecerá como grabado y se tiene que aplicar un sellador. El aire abrasivo tiene su fundamento en el

---

<sup>71</sup> WHITE, et al. Rationale and treatment approach in minimal invasive dentistry. JADA.2000; 131:13-19.

<sup>72</sup> REYTO. L. Lasers and air abrasion. Dent.Clin of North America. 2001;45:189-206.

aumento de esmalte adherido como si se usara un ácido grabador (White et al., 2000)<sup>72</sup>.

La grande ventaja del uso del aire abrasivo cuando se remueve la caries incipiente es que puede incrementar un confort en el paciente (Rainey, 2002)<sup>73</sup>. Decrece el ruido comparado con el ruidoso gemido de la pieza de mano de alta velocidad y ausencia de vibración semejante como el que produce la pieza de mano de baja velocidad, lo que puede conducir a la disminución de ansiedad en el paciente. En adición de que no es necesaria la anestesia local, el paciente acepta el tratamiento, en su mayoría, como positivo.

La principal desventaja de la técnica del aire abrasivo es la misma que con la técnica restaurativa preventiva con resina: un acceso operativo invasivo, evento justo en la superficie, puede causar mayor daño y afecta el órgano dentario debido a la destrucción de la superficie dental, zona crucial de la lesión incipiente eliminada

#### No tratamiento y observación.

La caries incipiente se dificulta detectar, igualmente es difícil decidir cuándo tratarla. Una opción de tratamiento es no tratar la lesión quirúrgicamente, pero el no tratamiento es un factor que causa lesión y se observa el progreso o la regresión de dicha lesión. Este modelo de tratamiento no quirúrgico no se presenta completamente en la mayoría de los escolares, sin embargo muchos odontólogos son reacios a monitorear solamente la lesión sobre el tiempo. (Anusavice, 1997)<sup>74</sup>. La caries incipiente constante puede producir respuesta pulpar (Sturdevant et al., 2002)<sup>33</sup>. El odontólogo no debería simplemente observar la lesión “per se” para el proceso de la desmineralización, debe facilitar la remineralización y observar estrechamente cuando un buen tratamiento se está trabajando.

---

<sup>73</sup> RAINEY. Air abrasive: an emerging standard. Dent Clin of North America. 2002;46:185-209.

<sup>74</sup> ANUSAVICE K. Efficacy of nonsurgical management of the initial caries lesion. Journal of Dental Education. 1997;61:895-905.

Previo a la selección de la forma de atención es esencial el pronóstico de la lesión. El estatus de la actividad de la caries incipiente primero se debe de determinar el color, la textura y los estudios radiográficos. Cerca del 60% de las lesiones se ven como radiolúcidas en la mitad exterior del esmalte generalmente no son cavitadas y son remineralizables (Anusavice, 1997)<sup>75</sup>.

Radiográficamente después de la remineralización, se observa que la superficie radiolúcida es más opaca (Amaechi and Higham, 2001)<sup>75</sup>. Cuando el riesgo de caries en los pacientes por los factores causantes son presentes, el pronóstico puede ahora determinar el tratamiento pertinente. Los pacientes en categoría de bajo riesgo, pueden solo necesitar el mantenimiento del cuidado bucal, facilitando la remineralización y ser monitoreado. Los pacientes con moderado riesgo de caries necesitarán más intervención con terapia antibacteriana, remineralización, reduciendo sus factores de riesgo y seguidos por cuidado bucal. Pacientes en el grupo de alto riesgo, necesitará el tratamiento mencionado arriba, además necesitará la colocación de una restauración en presencia de lesiones activas.

Ha sido demostrado que la aplicación de selladores permite que la terapia antibacteriana sea más efectiva por eliminar los reservorios de bacterias en fosetas y fisuras (Steinberg, 2002)<sup>76</sup>.

Pacientes en la categoría de bajo riesgo, la higiene bucal es suficiente, es capaz de remineralizar las lesiones incipientes. Ambos han sido observado in vitro, estudiado in vivo de esmalte suave que es remineralizado por la saliva, la solución buffer captado en la saliva y enzimas específicas. Un estudio ha demostrado in vitro que el esmalte puede tener arriba de seis horas para completar la remineralización. La parcial remineralización se demostró después de una a dos horas, pero esta capa de remineralización puede removerse con ultrasonido y con el cepillado dental. (Eisenburger et al. 2001)<sup>77</sup>.

---

<sup>75</sup> AMAECHI BT. HIGHAM SM. In vitro remineralization of eroded enamel lesions by saliva. Journal of Dentistry. 2001;29:371-6.

<sup>76</sup> STEINBERG S. A paradigm shift in the treatment of caries. General Dentistry 2002; 50:333-8.

<sup>77</sup> EISENBURGER M., Addy M., Hughes J., Shellis R. . Effect of time on the remineralization of enamel by synthetic saliva after citric acid erosion. Caries Research.2001; 35:211-5.

Es aconsejable informar al paciente acerca del beneficio del cepillado dental después de una exposición con ácido contra las abrasiones en un esmalte suave y de las ventajas del uso de enjuagues de fluoruro, goma de mascar con xilitol, etcétera (Amaechi and Higham, 2001)<sup>76</sup>.

### Terapia antibacteriana

Existen muchas estrategias para el arresto de las lesiones cariosas e incluso la capacidad de erradicar la infección. Éstas pueden ser: terapia antibacteriana, con la inmunización del *Streptococo mutans*, el bloqueo de la estructura de la placa bacteriana, con la modificación de la dieta, el incremento de la resistencia del órgano dentario y el aumento de la acción protectora de la saliva.

El objetivo de la terapia antibacteriana es eliminar el *S. mutans* de la boca o disminuir su virulencia.

- Xilitol. Es un poliol (alcohol calórico), no metabolizado por los microorganismos bucales. Su acción consiste fundamentalmente en inhibir la desmineralización, además favorece la remineralización, estimula el flujo salival, disminuye los efectos del *S. mutans* y estabiliza la caries rampante. En la presentación de goma de mascar, también es beneficioso en el arresto de caries y refuerza la remineralización del diente, porque reduce el número de *S. mutans* por la alteración de su metabolismo.<sup>78</sup>
- Clorhexidina. Es un antimicrobiano catiónico de amplio espectro. Su acción está dada por la reducción de la formación de la película adquirida, reducción de la adhesión microbiana a la superficie dental y a que previene la transmisión de microorganismos cariogénicos.<sup>51</sup> Es

---

<sup>78</sup> GONZÁLEZ MC, VALBUENA LF, ZARTA OL, MARTIGNON S, ARENAS M, LEAÑO M.- Caries Dental. Guías de práctica clínica basadas en la evidencia. ISS- ACFO, Colombia, 1998, 103 pp.

un excelente agente antibacterial, ha demostrado que reduce la caries y puede ser usado en gel o enjuague. La clorhexidina en gel reduce mejor la caries comparándola con enjuagues y barnices.

### Terapia de reemplazo

Es una forma delicada de terapia antibacterial. Consiste en cualquier reemplazo del *S. mutans* con uno más benigno o mutando la forma del *mutans*, como carecer del gen lactato de deshidrogenasa. Otras investigaciones se enfocan a este problema desde otro ángulo, como la transferencia del gen diaminasa argenini del *S. sanguis*, que es responsable de la producción base, dentro de su homólogo *S. mutans* en la producción de ácido.

La inmunización del *S. mutans*, esta área necesita mucha investigación, pero estudios tempranos lo muestran como un modelo de terapia prometedor. El objetivo de esta terapia es usar los anticuerpos IgG y IgA con la generación de IgA, se considera seguro por la reacción cruzada del potencial del anticuerpo IgG en los tejidos del corazón y del hígado con el antígeno del estreptococo. Sin embargo estudios recientes tiene fundamento que este antígeno no tiene reacción cruzada.

Algunas estrategias de inmunización activa incluyen vacunas sintéticas de péptidos de *S. mutans*, enganchando antígenos *mutans* con subunidades de toxina colérica, y fusionando genes *mutans* con salmonella, sin virulencia. Un mayor problema que todas las modas de vacunas tienen, es una fase de moda y partida. Cuando son por vía oral, los antígenos y péptidos son digeridos e inactivados. En algunos estudios utilizan liposomas como un modelo de inicio, tiene buenos resultados. La administración oral de la vacuna de liposomas, tiene doble eficacia en la reducción de caries y va desde un 40 hasta un 80%. También se ha investigado la inmunización pasiva por la introducción del desarrollo directamente de anticuerpos en la boca.

Otras estrategias pueden simplemente bloquear la formación de la placa por modificaciones dietéticas. Esta es una variedad de medio para bloquear la producción de la placa por la inhibición de glucosiltransferasa (GTF), reduce la

formación pegajosa de los glucanos, interfiere con las moléculas y previene la adhesión bacterial y co-agregación. Reduce la cantidad de placa y lo más importante incrementa el pH facilitando la remineralización. Sin embargo hay éxito limitado con GTF inhibiendo la estrategia.

La modificación puede incluir la disminución del consumo de azúcar entre las comidas, incluyendo preservativos en la comida con incremento de actividad antibacterial, y adhesión de inhibidores de desmineralización dentro de la comida, un ejemplo son los fosfatos. Frecuentemente se usa más la protección de alimentos como chocolates (contienen polifenoles), avena, nueces, queso y otros productos lácteos que son más benéficos.

Esto es una buena evidencia de que la lesión temprana puede ser reversible con la remoción de la placa y mejor acceso a la limpieza. (Wilfing and Salomón, 1996)<sup>79</sup>.

Láser. Varias investigaciones han reportado que el láser puede ser ventajoso. Cuando se usa el láser de CO<sub>2</sub>, el órgano dentario absorbe el calor del rayo, los minerales de la cerámica y hace a la superficie muy resistente a los ataques de los ácidos.

Finalmente, hay hábitos o aumento de las cualidades protectoras de la saliva. Adhiriendo péptidos a la saliva aumentándola e incrementando sus cualidades protectoras por imitación de la mucina. Estos péptidos pueden probablemente ser agregados a los enjuagues y dentífricos, pero su frecuente aplicación debe ser necesaria para asegurar el incremento de la saliva. (Mendel, 1996)<sup>80</sup>

Prevención. Es seguro que lo mejor del plan de tratamiento para nuestros pacientes es la prevención a la necesidad de cualquier tratamiento invasivo. Se debe insistir sobre la educación del paciente, el adecuado uso o acceso al fluoruro, análisis de la dieta y la aplicación protectora de los selladores. El

---

<sup>79</sup> WILDING R., SOLOMON C. Arrested caries: a review of the repair potential of the pulp-dentine. Journal of the Dental Association of South Africa. 1996; 51:828-33.

<sup>80</sup> MANDEL I. Caries prevention: current strategies, new directions. JADA. 1996; 127:1477-88.



odontólogo puede ayudar a la prevención del órgano dentario a la caries y al tratamiento como un todo, aplicándola en el consultorio a través de los métodos ya mencionados, haciendo hincapié en los métodos realizados en casa por el paciente como son el cepillado, uso de pasta y enjuagues fluorados, etcétera.

Con los métodos disponibles para el diagnóstico y tratamiento de la salud bucal de nuestros pacientes, hay muchas posibilidades de proporcionarles salud, prevención y cuidados.

Fluoruros. Existen varios métodos para el incremento de la resistencia del órgano dentario a la caries, como el aumento a la resistencia de desmineralización por el refuerzo del uso de fluoruros, como enjuagues con fluorsilicato de sodio.

También hay capas poliméricas que incrementan la resistencia del órgano dentario a la caries. El órgano dentario es cubierto con una capa de un monómero que es soluble al agua, permite la penetración y la hidratación del mismo y la unión química. Cuando una capa de polímero puede ser aplicada aumenta la durabilidad y la estética de la capa.

Investigaciones recientes nos dicen que la caries inicial es curable, es decir, la superficie original del esmalte se puede restituir mediante remineralización. En este sentido el flúor desempeña un importante papel.<sup>81,82</sup> Existen diferentes presentaciones de fluoruros como son de sodio, estañoso y diamino de plata, mismos que se pueden aplicar ya sea en forma de gel, barniz o solución en diferentes concentraciones.

### **Fluoruro Diamino de Plata $F(NH_3)_2Ag$ (FDP)**

Es un compuesto de fluoruro de alta concentración que empezó a usarse en 1972 para tratar lesiones activas de caries de esmalte. Se encuentra en diferentes concentraciones (del 10 al 38%). Ayuda a formar una película de

---

<sup>81</sup> BARRANCOS MOONEY. Operatoria Dental. 3ª. Edición. Editorial Medicapanamericana. Buenos Aires Argentina 1999 p. 251-2

<sup>82</sup> <http://www.nlm.nih.gov/medlineplus/spanish/ensy/article/001055.htm>

grosor variable<sup>83</sup> de fluoruro de calcio y fosfato de plata (Fig. 2) en la superficie del esmalte para hacerlo insoluble y resistente al ataque del ácido.

Produce una mancha negra evidente en la lesión blanca, permaneciendo el esmalte periférico sano, sin reacción a la tinción. Histológicamente se observa que el FDP forma un grosor variable en la superficie de la lesión siendo diferente en los distintos casos, puede llegar hasta el límite amelodentinario, produciendo un ennegrecimiento de la dentina afectada asociada con el esmalte, éste grosor va acorde con el grado profundidad de la lesión cariosa<sup>84</sup>

Una sesión de aplicación tópica de FDP al 38%, en el diente es suficiente para obtener niveles de flúor óptimos para la remineralización de un proceso carioso, ya que el nivel de esta solución en saliva dura seis horas, después de su aplicación.<sup>84</sup>

El ion flúor tiene como finalidad la prevención de la caries refuerza la trama mineral de los dientes al favorecer el paso de hidroxiapatita a fluorapatita, siendo este compuesto menos soluble, también se ha comprobado que con esta incorporación disminuye considerablemente la solubilidad en solución ácida.<sup>15</sup>

El ion plata le proporciona acción bactericida provocada por su acción oligodinámica sobre los microorganismos. La plata aunque es un elemento orgánico sigue manteniendo su actividad esterilizadora. Además produce unión de las proteínas causando coagulación como proteína argéntica, siendo ésta la causa de su efecto inhibitorio sobre una gran cantidad de enzimas. Presenta acción antiséptica y astringente usándose en tratamientos de estomatitis y gingivitis.<sup>11</sup> Disminuye la adherencia de la placa bacteriana a la superficie del diente, ya que inhibe la aglutinación de dextranos. Tiene la desventaja de pigmentar de negro las partes remineralizadas y como es cáustico, requiere de mucho cuidado en su aplicación para no dañar los tejidos blandos<sup>15</sup>.

El FDP al 38 % (*Fluoroplat*®) es un poderoso cariostático con excelentes propiedades remineralizantes y desensibilizantes.

---

<sup>83</sup> SANPEDRO P., OYARZUN A., Revista de la Sociedad Chilena de Odontopediatría. SIN 0718-395X VOL21. No.2 Noviembre de 2006. P 31

<sup>84</sup> MILLAN M., ZILLMAN Z., SANPEDRO P., ROJAS P. Revista de la Sociedad Chilena de Odontopediatría. 2006;21:36

## Mecanismo de acción del fluoruro diamino de plata

Como se sabe la caries dental es una enfermedad multifactorial, que consiste en un proceso dinámico de desmineralización-remineralización, que involucra la interacción entre el calcio y fosfato, las estructuras dentales y saliva (placa fluida) en función de ácidos producidos por la fermentación de carbohidratos por acción de los microorganismos<sup>27</sup>.

En base a lo anterior, se describirá la reacción entre el FDP y los compuestos minerales del órgano dentario.

El FDP incrementa la resistencia de la dentina tubular y peritubular a la descalcificación ácida, gracias a favorecer la transformación de hidroxiapatita en fluorapatita siendo ésta mucho más resistente a esta descalcificación.

Composición química

## Composición química

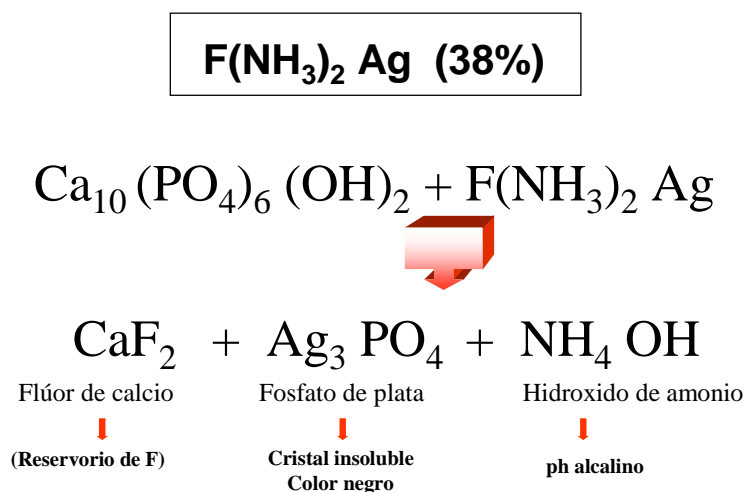


Fig. 2

Fuente: *Curso de Prevención impartido en el Programa de Especialidad en Odontología Pediátrica. Facultad de Odontología Tijuana, UABC. Dr. Juan Carlos Llodra Calvo. (2006)*

LLODRA C.J.C. 2006<sup>85</sup>, menciona que el fluoruro diamino de plata es un potente agente cariostático que actúa a través de un triple mecanismo: obturación de túbulos dentinarios, acción cariostática y acción antienzimática.

La obturación de túbulos dentinarios: la dentina tratada con este compuesto disminuye su permeabilidad y aumenta su resistencia eléctrica, esto se debe al acumulo de compuestos de fosfato de plata. La proliferación bacteriana dentro de los túbulos es inhibida por el ión Ag.<sup>15,86</sup>

Acción cariostática: reacción entre el fluoruro de plata y los compuestos minerales del órgano dentario. El fluoruro de plata aumenta la resistencia de la dentina tubular y peritubular a la descalcificación ácida, gracias a favorecer la transformación de hidroxiapatita a fluoroapatita, se desarrolla por la alta concentración de flúor. En primer lugar se produce fluoruro de calcio (muy soluble) pero inmediatamente después se forma fluor-hidroxiapatita, mucho más resistente a la desmineralización (fig. 2)<sup>15,86</sup> El Fluorplat® en combinación de la hidroxiapatita del esmalte dentario, es capaz de reaccionar rápidamente formando fosfato de plata insoluble ( $\text{PO}_4\text{Ag}_3$ ), de tal forma que actúa sobre el esmalte formando fluorapatita y la  $\text{Ag}^+$  sobre las proteínas del tejido dentinario, aumentando de esta manera la resistencia a la caries. Estudios histológicos han demostrado la formación de un puente dentinario reparador en molares primarios tratados con esta solución.<sup>83, 87</sup>

Acción antienzimática por la reacción del fluoruro de plata y los compuestos orgánicos del órgano dentario<sup>16</sup>, debida a la potente acción del ión Ag sobre determinadas enzimas bacterianas se produce un efecto antibacteriano potentísimo. El ión Ag posee una potente acción directa de coagulación sobre las proteínas bacterianas.<sup>85</sup> Las proteínas tratadas con el ion plata aumentan su resistencia al ataque de la colagenasa y la tripsina.<sup>15</sup>

Entonces tenemos que el ion plata al actuar sobre la hidroxiapatita forma fosfato de plata que son cristales amarillos insolubles que se precipitan en color oscuro en presencia de luz o de agentes reductores; también se forma fluoruro

---

<sup>85</sup> LLODRA CALVO J.C.. Curso de Prevención impartido al Programa de Especialidad en Odontología Pediátrica. Facultad de Odontología Tijuana, Universidad Autónoma de Baja California. México.(2007)

de calcio igualmente insoluble en el medio bucal y la calcificación dentaria es remineralizada. Este producto tiene la ventaja de que evita la fuga de iones de fosfato y calcio del esmalte cuando se utilizan los fluoruros sin la presencia de iones o sales de plata<sup>86,87,88,89</sup>

DEBUS et al, mencionan que el uso del FDP, es un método sencillo de aplicación tópica para el tratamiento de caries en órganos dentarios temporales, ya que detiene el proceso carioso, remineraliza el tejido desmineralizado, inhibe la recidiva de caries, tiene efecto bactericida sobre los microorganismos de la placa y fortalece la estructura del esmalte<sup>11,90</sup>. Además evidencia caries incipiente y posibilita la hipoestesia en la remoción de dentina reblandecida<sup>90</sup>

### **Penetración del FDP en esmalte y dentina.**

El fluoruro diamino de plata posee una capacidad de penetración en el esmalte humano de  $20\mu$ <sup>91</sup>, no obstante la profundidad de la plata es mucho mayor, llegando en muchos casos a distancias muy cortas de la pulpa dental<sup>92</sup>. Llodra menciona que penetra a la dentina entre  $50-100\mu$ , señala además que el ión plata penetra más profundamente, llegando cerca de la cámara pulpar<sup>86</sup>

### **Efectos clínicos del FDP<sup>86</sup>**

El FDP, tiene diversos efectos clínicos en el órgano dentario como son:

- Efectos cariostáticos en dentición temporal
- Reducción de la progresión de la caries
- Disminución de la sensibilidad dentinaria

---

<sup>86</sup> Fluoraplat, un logro más para la odontología. N.A.F S.A. Argentina 1998

<sup>87</sup> RODRÍGUEZ C.R., MARTINS DELGADO M., ANDO T., Carisotático Fluoruro diamino de plata Rev. Assoc. Paul. Cir. Dent. 1989;43: 171-4

<sup>88</sup> COUTO G., MIRANDA L.V. Aplicacao trimestral de ferrocemento de prata como agente cariostático em cárie incipiente de primeiro molares permanente inferiores. Rev. IMIP 1992;6: 35-42

<sup>89</sup> WAMBIER D.S., BOSCO B.L, Uso de cariostáticos en Odontopediatría: diamino fluoreto de prata. Rev. Odontopedr.1995; 4: 35-42

<sup>90</sup> DEBUSV, VALENTE D, FEDERICO MR. Fluorodiamino de plata otra alternativa, Caso Clínico Hospital Zona 1 de Odontología Infantil. "Dr. M.A. Bolloni". La Plata Argentina 1987

<sup>91</sup> BARREIRO A, ÁLVAREZ C, Reminerañización de la dentina. Revista Actual Estomat Española 1984;44:945-55

<sup>92</sup> SHIMOKA S. On the penetration of silver nitrate aned amoniactal silver fluoride into microstructure of the sound dentine. Rev. Osaka Univ Dent 1998; 6: 110-1

- Desensibilización de la dentina hipersensitiva:
  - la sensibilidad térmica
  - la sensibilidad a la palpación (sonda)
  - la sensibilidad química (dulces, salados)
- Endurecimiento de la dentina cariada
- Muy útil sobre todo en el sector posterior (ennegrecimiento de las lesiones tratadas)
- Utilidad en el tratamiento de caries rampantes y de biberón (consentimiento informado por motivos estéticos).
- Efecto preventivo en caries de fisuras:
  - Normalmente, las aplicaciones de flúor son menos efectivas en superficies oclusales que en superficies interproximales. No es el caso del fluoroplat
  - Muy útil para prevenir las caries de fisuras e incluso detenerlas cuando son incipientes
  - Marcador de lesiones de caries iniciales: dado que el fluoruro diamínico de plata marca de negro las zonas de desmineralización
  - Reducción de caries secundarias

### **Indicaciones del FDP<sup>86</sup>**

1. Tratamiento de caries en dentición temporal (sobre todo en posteriores)
2. Prevención de caries oclusales en molares permanentes.
3. Tratamiento de la sensibilidad dentinaria
4. Tratamiento de pilares de prótesis desvitalizadas para reducir filtración marginal.
5. Prevención de caries secundarias.

### **Contraindicaciones del FDP<sup>86</sup>**

1. Tratamiento en el sector anterior (problemas estéticos graves: color negro carbón)

2. Tratamiento de lesión de caries profunda (posibilidad de agresión pulpar: necrosis)
3. El FDA está contraindicado en los dientes anteriores, por razones de estética, ya que como se ha mencionado el FDP mancha de negro la zona donde se encuentra la lesión cariosa.
4. Es importante informar al paciente de las ventajas e inconvenientes del producto, como ventaja obviamente el arresto de la lesión cariosa; como desventajas la coloración, el riesgo de irritación pulpa, la posibilidad de la aparición de lesión en mucosa, informándoles que ésta es reversible.

### **Riesgos sobre la pulpa del FDP<sup>86</sup>**

1. Posibilidad de necrosis pulpar, la experiencia clínica demuestra que es poco frecuente.
2. Irritación pulpar, pulpitis inflamatoria reversible: en casos de lesión de caries próxima a la pulpa (2-3 mm). Normalmente es breve la duración (24 H) y desaparece sin mayor complicación, son necesarios los controles radiológicos que no muestren presencia de lesión apical.
3. Las proteínas de la dentina tratada con FDP incrementa la resistencia al ataque de la colagenasa y la tripsina<sup>15</sup>

Para que todo este mecanismo de acción funcione, la pulpa dentaria debe estar vital, "in vitro" en pulpas necróticas los resultados son nulos<sup>15,90</sup>.

### **Otras indicaciones y usos del FDP<sup>86</sup>**

- El FDP está indicado en lesiones cariosas incipientes, grado 1 y 2 en órganos dentarios temporales y permanentes, por su acción cariostática. Además se indica como tratamiento de caries en dentición temporal (sobre todo en posteriores). Prevención de caries oclusales en molares permanentes.

- En tratamientos preventivos en caries de fosas y fisuras. Por razones morfológicas las caries de fosas y fisuras son muy difíciles de detectar y tratar.
- Prevención de caries secundarias.
- Como desensibilizante en dentina hipersensible expuesta y/o reblandecida, en agresiones como roce mecánico y cambios térmicos
- Tratamiento de pilares de prótesis desvitalizados para reducir filtración marginal.
- En el conducto radicular infectado.
- En caso de infecciones radiculares o auxiliares protésicos: como pilares y muñones.<sup>15, 86</sup>



### **3. OBJETIVOS**

#### **OBJETIVO PRINCIPAL**

Comprobar la eficacia del fluoruro diamino de plata al 38%, en el arresto de lesiones de caries incipiente, en pacientes de 6 a 10 años de edad, a los 6, 12, 18 y 24 meses.

#### **OBJETIVOS SECUNDARIOS**

1. Evaluar la eficacia del FDP en la reducción de caries incipientes en molares temporales.
2. Evaluar la eficacia del FDP en la reducción de caries incipientes en primeros molares permanentes.

## **4. MATERIAL, SUJETOS Y MÉTODO:**

### **4.1. DISEÑO DEL ESTUDIO**

Se trata de un ensayo clínico paralelo a doble ciego, con dos grupos de pacientes y seguimiento a 24 meses:

1. Grupo fluoruro diamínico de plata (FDP) al 38% cada 6 meses
2. Grupo placebo cada 6 meses

La solución de fluoruro diamínico de plata utilizada al 38 % fue el Fluoroplat® (Laboratorios NAF, Buenos Aires Argentina). Como placebo se utilizó agua destilada.

A cada paciente se le asignó un número. Ese número se mantuvo durante todo el seguimiento del estudio anotado en la historia clínica del paciente.

En la siguiente tabla se detalla el diseño del estudio en cada una de las fases, así como los parámetros y variables que fueron recogidas en cada una de ellas.

Parámetros /variables	Basal	6 meses	12 meses	18 meses	24 meses
Datos personales	X				
Molares temporales con caries incipiente	X	X	X	X	X
Primeros molares permanentes con caries incipiente	X	X	X	X	X
Avance de lesión en molares temporales	X	X	X	X	X
Avance de lesión en primeros molares permanentes	X	X	X	X	X
Tinción negra en molares temporales	X	X	X	X	X
Tinción negra en primeros molares permanentes	X	X	X	X	X
Efectos adversos	X	X	X	X	X

#### 4.2. SELECCIÓN DE LOS SUJETOS DEL ESTUDIO

Se selecciono un total de 663 sujetos de edades comprendidas entre los 6 a 10 años de edad que reunían los siguientes criterios:

- **Criterios de inclusión**
- Niños de 6 a 10 años de edad
- Órganos dentarios temporales y permanentes con lesiones cariosas incipientes
- Niños con consentimiento firmado

- ***Criterios de exclusión***

- Niños que estén fuera del rango de edad
- Órganos dentarios temporales o permanentes sin ninguna lesión incipiente
- Niños sin consentimiento firmado

### **4.3. DISTRIBUCIÓN DE LOS SUJETOS EN LOS DOS GRUPOS.**

Los pacientes fueron asignados a cada uno de los dos grupos (FDP o placebo) de manera totalmente aleatoria asignándole a cada sujeto un número de identificación.

### **4.4. EXPLICACION A LOS PADRES Y CONSENTIMIENTO INFORMADO.**

Se acudió a las escuelas Independencia (turno matutino) y Escuela Defensores (turno vespertino) de la Colonia Matamoros, a solicitar permiso para realizar este estudio, en niños de 6 a 10 años de edad que presenten lesiones cariosas incipientes. (Anexo 1)

Se solicitó a las autoridades de los centros escolares convocasen una reunión para los padres de familia (anexo 2) y explicarles de igual forma, el objetivo de este estudio así como la logística a seguir.

Se les informó que sus hijos estarían bajo observación durante un periodo de 24 meses. Se entregó un formato a todos aquellos padres de familia que aceptaron que sus hijos participaran en este estudio, en el que se les explicaba por escrito la finalidad y en qué consiste esta investigación para que una vez enterados, los que firmasen el consentimiento, estuviesen plenamente conscientes de la importancia de dar seguimiento a dicha aplicación del FDP a sus hijos. (Anexo 3)

#### 4.5. VARIABLES DEL ESTUDIO.

- **Diagnóstico de lesión incipiente:** En el presente estudio se ha considerado lesión incipiente de caries a toda aquella lesión de grado dos (opacidad, visible sin secado con aire: blanco, marrón) y tres (sombra gris) de la clasificación internacional ICDAS.
- **Lesión incipiente en molar temporal:** Se utilizó un formato de evaluación en el que se señala el diente afectado así como su grado afectación (grado 2 o 3 del ICDAS).
- **Lesión incipiente en primer molar permanente:** se señala el primer molar permanente afectado así como su grado de afectación (grado 2 o 3 del ICDAS)
- **Avance de la lesión incipiente:** tanto para los molares temporales como para los primeros molares permanentes, se consideró avance cuando la lesión de caries era diagnosticada como más de un grado 3 del ICDAS. En base a esto se considero:
  - Avance de la lesión cariosa: presencia de una lesión de grado 4 o más en la clasificación ICDAS
  - No avance de la lesión cariosa: presencia de una lesión de grado 2 o 3 en la clasificación ICDAS.
- **Presencia de tinción negra:** se registraron todos los dientes que presentaban tinción negra con fondo duro.

- **Efectos adversos:** Se registraron como efectos adversos la posible aparición de irritación pulpar o la aparición de lesión mucosa consecuencia de un descuido en la aplicación del FDP.

#### **4.6. CALIBRACION**

La autora del presente trabajo de investigación ha sido calibrada en dos talleres impartido por el Dr. Llodra sobre diagnóstico de caries cavitada e incipiente, a través del método gold standard. En ambos talleres obtuvo un porcentaje de concordancia superior al 98% y un valor de Kappa de 0.76 (concordancia sustancial)

#### **4.7. DESCRIPCIÓN DEL TRATAMIENTO**

Todas las exploraciones fueron realizadas en los centros educativos, en una sala acondicionada para ello. Las exploraciones fueron realizadas con luz natural, espejo plano sin aumento y sonda periodontal IPC (OMS), cuya punta termina en una bolita de 0.5mm. Los tratamientos fueron realizados con equipo portátil y succión. Las fases del tratamiento fueron como sigue:

1. Profilaxis de la superficie dentaria donde se encontró la lesión cariosa incipiente
2. Eliminación de la humedad y secado con aire.
3. Aislamiento relativo con rollos de algodón
4. Aplicación del FDP en solución al 38%, con micro brush, dejándolo tres minutos sobre la lesión cariosa incipiente, cuidando de no dañar los tejidos blandos para evitar ardor en encía y coloración de la misma.
5. Posteriormente, se lavó con abundante agua durante 30 segundos.
6. Se proporcionó a cada niño cepillo dental y pasta dentífrica fluorada, indicándole además técnica de cepillado, se le recomendó que lo hiciera después de cada comida.

7. Se dio cita en seis meses, doce meses y 18 meses para aplicar de nuevo el FDP y observar que no existía cavitación de la lesión cariosa (en cuyo caso se procedió a rehabilitar el órgano dentario en forma convencional, en la misma sesión).
8. En el grupo placebo se procedió de idéntica manera con la única diferencia de sustituir la solución de FDP, por una solución de agua destilada.

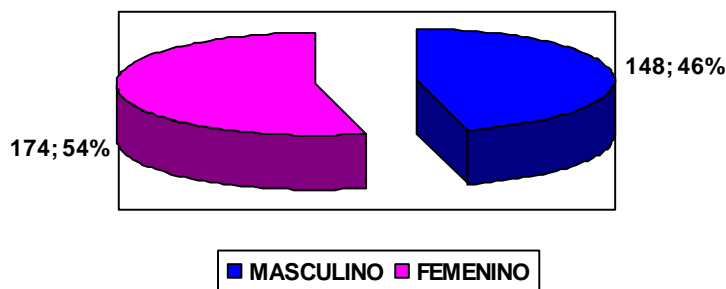
Al objeto de mantener el ciego de la investigación, las aplicaciones de fluoruro diamínico de plata así como del placebo fueron realizadas por una odontopediatra colaboradora del servicio de Odontopediatría de la UABC. Esta persona fue entrenada en el uso del Fluoroplat® en un taller impartido por el Director de la presente investigación, taller que tuvo lugar en el año 2005.

## 5. RESULTADOS

### 5.1. RESULTADOS DESCRIPTIVOS DE LA MUESTRA.

#### 5.1.1. Grupo experimental:

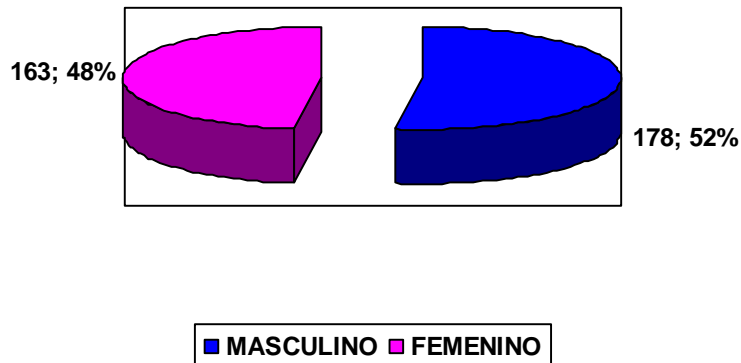
En cuanto al género, en el grupo experimental de los 322 niños tratados 148 (45.96%) corresponden al género masculino y 174 (54.04%) al femenino. En relación a la edad, de los 322 sujetos, 59 tenían 6 años (18.32%); 69 tenían 7 años (21.42%); 66 tenían 8 años (20.49%); 52 tenían 9 años (16.15%) y 76 sujetos tenían 10 años (23.62%). La edad media en este grupo es de 8.05 años. (gráfico 1)



#### 5.1.2. Grupo Placebo:

Del total de 341 sujetos del grupo placebo, 178 (52.20%) corresponde al sexo masculino y 163 (47.80) al sexo femenino. En relación a la edad, 78 sujetos pertenecen al grupo de seis años (22.87%); 86 sujetos tenían 7 años (25.22%); 63 niños tenían 8 años (18.48%); 57 eran de 9 años (16.72%) y 57 sujetos tenían 10 años (16.72). La edad media en este grupo placebo es de 7.79 años. (gráfico 2)





## 5.2. RESULTADOS CLÍNICOS

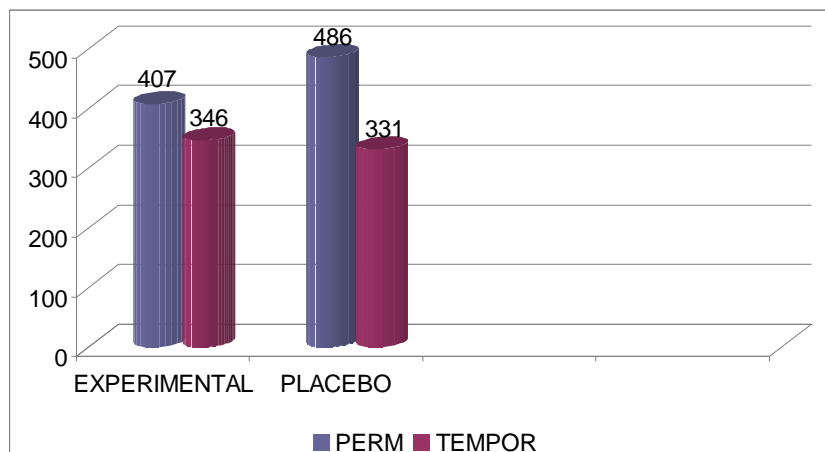
### 5.2.1. Grupo experimental:

En el grupo experimental se aplicó el fluoruro diamino de plata al 38% a 322 pacientes, en un total de 893 órganos dentarios con lesiones cariosas incipientes. De estos, 407 fueron en primeros molares permanentes y 486 en molares temporales: 120 primeros molares temporales (24.7%) y 366 segundos molares temporales (75.3%).

### 5.2.2. Grupo Placebo:

En el grupo control se aplicó el placebo a 341 sujetos. Referido a órganos dentarios, obtuvimos un total de 677 órganos dentarios con lesiones cariosas incipientes, de los cuales 346 fueron en primeros molares permanentes y 331 en molares temporales. El reparto de las lesiones incipientes en molares temporales fueron como sigue: 56 lesiones en primeros molares temporales (16.9%) y 275 lesiones en segundos molares temporales (83.1%). (Gráfico 3)

### TOTAL DE ÓRGANOS DENTARIOS EN GRUPO EXPERIMENTAL Y CONTROL



### 5.3. Efectividad clínica:

- **5.3.1. Grupo Experimental:**

A lo largo del periodo de estudio, dos órganos dentarios permanentes(2/407) y uno temporal(1/346) presentaron avance de la lesión de caries, llegando a detectarse lesión cavitada franca. Ello supone por lo tanto un 99.7% de arrestados en los órganos dentarios temporales y el 99.5% en los permanentes. En prácticamente la totalidad de las lesiones incipientes se observó mancha negra debida al depósito de plata pero con fondo duro a la exploración con sonda.

- **5.3.2. Grupo Placebo:**

En este grupo presentaron arresto de la lesión cariosa 22 permanentes (22/346= 6.35%) y 23 temporales (23/331 = 6.95%). Por lo tanto en el grupo placebo hubo avance de la lesión de caries en el 93.65% de las lesiones incipientes en dentición permanente y en el 93% de las lesiones incipientes en dentición temporal. Todas las lesiones con avance fueron inmediatamente restauradas en cuanto se detectaron.

En la tabla adjunta se exponen los resultados detallados de la efectividad clínica del estudio.

Órganos dentarios	Grupo experimental		Grupo placebo		Total
	Arresto		Arresto		
	SI	NO	SI	NO	
PERMANENTES	405 (99.5%)	2	22(6.35%)	324	753
TEMPORALES	345(99.7%)	1	23(6.95%)	308	677
TOTAL	750	3	45	632	1430

- **5.3.3. Fracción Preventiva (FP):**

La fracción preventiva(% efectividad Gr Experimental - % efectividad Gr Placebo/ % efectividad Gr experimental) es del 93.6% en los primeros molares permanentes y del 93.03% en los molares temporales.

$$\text{FP molares permanentes: } \frac{99.5 - 6.35}{99.5} = 93.6\%$$

$$\text{FP molares temporales: } \frac{99.7 - 6.95}{99.7} = 93.03\%$$

## 6. DISCUSIÓN

### 6.1. El diseño del estudio y la validez de los hallazgos.

El diseño del estudio merece unos comentarios. La validez de los resultados se ve reforzada por la utilización de un único examinador previamente calibrado a través de su participación en dos talleres de calibración, realizados bajo el patrocinio de la Universidad Autónoma de Baja California, en la Facultad de Odontología de Tijuana. La doctoranda obtuvo, en ambas ocasiones cifras de concordancia simple del 95-98% (con niveles de kappa oscilando entre 0.76-0.81) lo que debe de interpretarse como cifras de concordancia sustancial en base a la escala de Landis y Koch. Además de esa calibración basal, se repitieron análisis cruzados en el 10% de la muestra a los 12 y 18 meses del estudio con concordancias inter-observador del 92-94%. . En cuanto a la asignación de los sujetos en el grupo experimental y en el grupo placebo, esta se realizó de manera totalmente aleatoria. Las principales variables demográficas (edad, sexo) son totalmente superponibles en ambos grupos. Asimismo, el análisis del promedio de lesiones incipientes, tanto en primeros molares permanentes como en molares temporales, muestra que es ligeramente superior para el grupo experimental que para el grupo placebo. En relación a las características socio económicas de los sujetos incluidos en el presente estudio, si bien no fueron expresamente recogidas, debe de asumirse que son totalmente homogéneas pues todos los sujetos pertenecen a dos centros escolares del mismo barrio, con características demográficas, culturales y económicas totalmente superponibles. Con la finalidad de mantener el doble ciego del

estudio, se eligieron pacientes de ambos grupos en los dos Colegios seleccionados. Para el diagnóstico de caries se recurrió a los criterios de la clasificación ICDAS<sup>60</sup>, clasificación que, a diferencia de los criterios de la OMS (que solo tiene en cuenta el nivel de cavitación franca), permite detectar diferentes grados de lesiones de caries. En el presente estudio se ha considerado lesión incipiente a aquellas codificadas como nivel 2 (opacidad, visible sin secado con aire) o nivel 3 (presencia de sombra gris). La propia definición de los objetivos de la presente investigación (análisis de la eficacia del fluoruro diamínico de plata en lesiones incipientes) marcaba la obligatoriedad de prescindir de una clasificación (la de la OMS), que si bien tiene la ventaja de su aceptación internacional, presenta sin embargo la limitación de no incluir a las lesiones precavitadas e incipientes, objeto específico del presente estudio. Para el tipo de diseño, se ha elegido un ensayo clínico controlado, con utilización de grupo placebo. Pudiera cuestionarse determinados aspectos éticos de este diseño. No obstante queremos resaltar, como ya se subrayó en el capítulo de Sujetos y Método, que todos los pacientes fueron estrictamente seguidos y revisados con periodicidad semestral. A todos los pacientes, independientemente del grupo al que estaban asignado, se les brindó tratamiento restaurador convencional en los propios centros escolares y de manera totalmente gratuita, al detectarse el más mínimo signo de avance de la lesión incipiente. Es importante indicar que de no ser por la presente investigación, muy probablemente la mayoría de las lesiones no hubieran recibido tratamiento dental al no estar este subvencionado con recursos

públicos. En cuanto al doble ciego del estudio, los escolares (ni sus padres o tutores) no supieron en ningún momento de la investigación, a qué grupo estaban asignados. La posibilidad de que un posible efecto Hawthorne haya podido influir en el grupo FDP, a nuestro parecer es mínima e intrascendente puesto que debe de recordarse que todos los escolares recibieron los mismos consejos de higiene dental, incluyendo cepillo dental y pasta dentífrica fluorada. Las aplicaciones de fluoruro diamínico de plata fueron realizadas por otra operadora, posteriormente al diagnóstico de las lesiones incipientes realizado por la doctoranda. La doctoranda solo conoció la asignación de los sujetos por grupo en el momento de finalizar el análisis de los datos. Puede pensarse que las tinciones negras, mucho más frecuentes en el grupo FDP, hayan podido comprometer el ciego de la examinadora y la propia naturaleza del estudio controlado. Sin embargo y tal como ha quedado reflejado en los resultados, en el grupo placebo también aparecieron tinciones negras. Puede parecer que el nivel de pérdidas durante el seguimiento (2 escolares en grupo FDP y 4 escolares en grupo placebo), es anormalmente bajo para este tipo de estudios. Queremos señalar que los escolares de ambos Centros escolares seleccionados son pacientes habituales de las clínicas de Odontopediatría de la UABC. Esta relación de colaboración entre el servicio de Odontopediatría y la Dirección de ambos Centros escolares existe desde hace más de 8 años. Las ausencias registradas durante las revisiones semestrales fueron citadas a la mayor brevedad a las clínicas de la UABC donde se completó el protocolo de seguimiento por la investigadora del presente estudio (que es a la vez

Responsable de la Especialidad de Odontopediatria en la UABC de Tijuana, México). En cuanto a la técnica de aplicación del FDP en la presente investigación se ha recurrido a la técnica comúnmente descrita por los autores. Existen dos puntos de debate con respecto a la aplicación del FDP. Uno, es el referido a la conveniencia o no de proceder a una remoción de la dentina cariada, previa a la aplicación del FDP. Este punto no tiene relevancia en la presente investigación al habernos centrado en lesiones incipientes de caries y no en lesiones cavitadas (que es en las que se produce el referido debate). El segundo punto en discordia está en relación a la frecuencia de aplicación del FDP. Hay descritos protocolos de aplicación anual<sup>12</sup>, semestral<sup>11</sup>, incluso se está investigando la eficacia de una única aplicación<sup>94</sup>. Se ha elegido expresamente el protocolo de aplicación semestral fundamentalmente por motivos éticos, al considerar que era preferible supervisar cada 6 meses (y no más) la evolución de las lesiones de caries, fundamentalmente en el grupo placebo, al objeto de evitar un posible avance descontrolado de las lesiones.

## **6.2. La efectividad clínica y los efectos adversos**

El principal objetivo del presente estudio es el análisis de la efectividad del fluoruro diamínico de plata al 38%, aplicado semestralmente sobre lesiones incipientes de caries, tanto en dentición temporal como en primeros molares permanentes. Se analizó el efecto terapéutico (posibilidad de detener una caries incipiente activa) del fluoruro diamínico de plata. Los resultados globales indican que en el grupo experimental se ha conseguido detener a la inmensa mayoría de

las lesiones incipientes (en torno al 99%) siendo totalmente superponibles los resultados obtenidos en primeros molares permanentes y en molares temporales. Por el contrario, en el grupo placebo, lo inusual ha sido constatar una detención del avance de las lesiones incipientes en superficie oclusal. En este grupo de escolares tan solo el 6-7% de las lesiones incipientes se mantuvieron detenidas al finalizar el estudio a los 24 meses. Ello implica que la fracción preventiva del fluoruro diamínico de plata es del 93%. Estos resultados excepcionalmente buenos, están en consonancia con los publicados por otros autores. El estudio de Llodra y cols<sup>11</sup> muestra un mayor porcentaje de efectividad en dentición temporal (cerca del 80%) que en los primeros molares permanentes (65%). El trabajo publicado por Chu y cols<sup>12</sup> centrado en incisivos temporales publica un porcentaje de efectividad del 78-83%, dependiendo del protocolo clínico utilizado. Hemos de señalar que en ambos estudios referenciados, los autores investigaron la efectividad del fluoruro diamínico de plata en lesiones francas cavitadas y no en lesiones incipientes. Asimismo, en ambos estudios el nivel de caries basal en dentición temporal era muy superior al del presente trabajo. El promedio de lesiones basales en dentición temporal en nuestro estudio variaba entre 0.97 (grupo placebo) y 1.5 (grupo experimental) muy lejos del 3.5 (Llodra) y 4.9 (Chu) de los otros autores. En el grupo FDP, prácticamente todas las lesiones inactivas presentaban una tinción negra al finalizar el estudio. Yamaga y cols<sup>95</sup> propone como explicación a este hecho, el depósito de fosfato de plata el cual sería el responsable del incremento de la dureza en la dentina y, como efecto colateral, la aparición de las tinciones



negras. Un riesgo hipotético atribuido al SDF es su posible toxicidad pulpar (Russo *et al.*<sup>96</sup>, Gotjamanos<sup>7</sup>). Este temor no ha sido confirmado en el presente estudio, sin embargo hemos de tener en cuenta que nuestra investigación se ha limitado a lesiones incipientes de caries y no a lesiones cavitadas, en las que teóricamente pudieran darse procesos de irritación pulpar debidos al fluoruro diamínico de plata. En relación a las precauciones en el momento de aplicar la técnica, algunos autores describen la aparición de una lesión reversible en la mucosa oral cuando el producto entra en contacto con la mucosa de manera accidental (debido al pH sumamente alcalino del producto). Ello solo ocurrió en un paciente en nuestro estudio, con la aparición de una pequeña lesión blanca, ligeramente dolorosa que desapareció sin necesidad de tratamiento transcurridas 48 horas. La posibilidad de toxicidad aguda o la inducción de fluorosis dental debido a la utilización de una solución de FDP al 38% ha sido ampliamente debatida en la literatura científica (Gotjamanos<sup>9</sup>, Neesham<sup>97</sup>). En nuestro estudio se extremaron las precauciones para aplicar la mínima cantidad de producto necesaria (4 ml de solución permitieron el tratamiento de unos 80 cuadrantes), y se tuvo especial cuidado en la aplicación minuciosa del producto, incluyendo un abundante lavado con agua posterior a la aplicación.

La aplicación de una solución de fluoruro diamínico de plata al 38% FDP es un método de bajo coste y de fácil manejo, que no requiere de la cooperación del paciente ni de un entrenamiento complejo del profesional. Por ello, este abordaje puede ser de gran utilidad y una alternativa importante a otros métodos

preventivos y terapéuticos más costosos, fundamentalmente en comunidades con recursos limitados. Su mecanismo de acción permite el control y la prevención de la caries en todos los dientes y superficies dentarias. Da la oportunidad de tener otra alternativa para el tratamiento de estas lesiones cariosas, que además de ser indolora, no requiere de la remoción del tejido dañado, no traumatiza al paciente y puede usarse en forma preventiva sobre todo en aquellos pacientes de difícil manejo. Otro campo de uso es el referido a aquellos niños que aun no tienen la madurez intelectual para la comprensión de los tratamientos, como son niños menores de dos años de edad y cuyos órganos dentarios presentan este tipo de lesión cariosa, dando así la oportunidad a que se inactive y el paciente se desarrolle, para posteriormente proceder a un tratamiento más convencional si los padres lo solicitan desde el punto de vista estético.

Los resultados a 24 meses de seguimiento muestran que la aplicación semestral de una solución de fluoruro diamínico de plata al 38% es eficaz para el control de la caries incipiente en dentición temporal. Nuestros resultados indican que este enfoque es eficaz igualmente en el control de la caries incipiente en primeros molares permanentes.

## 7. CONCLUSIONES

1. El FDP produce arresto de la mayoría de las lesiones de caries incipientes, tanto en dentición temporal como en primeros molares permanentes.
2. La fracción preventiva del FDP es del 93%, tanto en dentición temporal como en primeros molares permanentes.
3. No se ha detectado ningún efecto secundario tras 24 meses de seguimiento, con la excepción de la aparición de tinciones negras en las fisuras tratadas.

## 8. BIBLIOGRAFÍA

1. OMS Probabilidad Mundial de las Enfermedades Bucodentales. 24 de febrero 2004. Ginebra
2. NORMA OFICIAL MEXICANA (NOM) 013-2 SS 1994
3. JONES S, BREA A, BURT U. Uso eficaz de fluoruros en salud pública. OMS 2008 vol.83-9 Jones 0905
4. ELIZONDO M, LUKAS GQ, ROSA G. Estudio preliminar del efecto del hidróxido de calcio y del fluoruro diamino de plata al 38% en el tratamiento de caries en molares profundas de dientes temporales. Resumen M54 Universidad Nacional del Nordeste, Comunicaciones Científicas Tecnológicas 2004. Argentina
5. RODRIGUEZ GARCIA LO. Factores de riesgo y prevención de caries en la edad temprana (0 a 5 años) en escolares y adolescentes. Marzo 2005. Alamar. Cuba
6. YIP HK., SMALES R., YU CH., GAO HG., DENG DM. Comparison of atraumatic restorative treatment and conventional cavity preparation for glass-ionomer restoration in primary molar. Quintessence Int 2002;. 33: 17-21
7. GOTJAMANOS T. Pulp response en primary Teeth whit deep residual caries treated whit silver fluoride and glass inomer cement ("atraumatic technic") Aust Dent. J 1995; 41: 318-35
8. HIHARA T., NISHIMO N., YASUTOMI Y., ET AL. Effects of diammine silver fluoride on arrestment and prevention of caries in primary tooth. Dentistry in Japan 1994; 31: 93-95
9. GOTJAMANOS T. Unacceptably high level of fluoride in commercial preparation of silver fluoride. Aust Dent J. 1997;42: 53-53
10. MONTES AG., TRAVEJO R.I., RAMIREZ V.O. Empleo del fluoruro diamino de plata en lesiones cariosas de dientes deciduos. Odontol. Sanmarquina 1998: 1: 29-31

11. LLODRA JC., RODRIGUEZ A., MENARDIA., RAMOS T., MORATO M., Efficacy of Silver Diamine Fluoride for caries reduction in primary teeth and first permanent molars of Schoolchildren: 36-month Clinical Trial. *J Dent Res*, 2005; 84: 721-724
12. CHU CH, LO EC, LINC HC. Effectiveness of silver diamine fluoride and sodium fluoride varnish in arresting dentin in Chinese pre-school children. *J. Dent Rest.*, 2002; 81: 767-770
13. E.C. LO, CHU and H.C.LIN. Community-based caries control program for pre-school children using topical fluorides: 18-month results. *J Dent Res* 2001;80: 2071-2074
14. DELBEM ACB., BERGAMSCHI M., SASSAKI KT., CUNHA RF.. Efeito do verniz fluoretado e da solução de diamino fluoreto de prata na desmineralização do esmalte: utilizando modelo de ciclagem de pH. *J Appl Oral Sci*; 2006; 14: 88-92
15. FERRER C.B. Evaluación del tratamiento y prevención de la caries dental con fluoruro diamino de plata al 38% en escolares de primaria. Tesis para obtener el Primer grado de especialista en estomatología integral. Facultad de Odontología, Santiago de Cuba. 2002
16. GD, RICHARDSON R, JOHNSON T, McCOLL D, HOOPER L. Ozone therapy for the treatment of dental caries. *Cochrane Database Syst Rev*. 2004;(3):CD004153. Old Sandstone Dental Practice, The Chine, Dorking, Surrey, UK, RH4 1QT.
17. TWETMAN S. Antimicrobials in future caries control? A review with special reference to chlorhexidine treatment. *Caries Res*. 2004; 38:223-9
18. BRAMBILLA E. Fluoride-is it capable of fighting old and new dental diseases? An overview of existing fluoride compound and their clinical applications. *Caries Res*. 2001;35 suppl 1:6-9
19. ANUSAVICE KJ. Treatment in preventive and restorative dentistry. *JADA* 1995 ;126:727-43
20. BENSON PE, PARKIN N, MILLETT DT, DYER FE, VINE S, SHAH A. Fluoruros para la prevención de manchas blancas en los dientes durante el tratamiento con aparatos ortodónticos fijos. Revisión Cochrane. Biblioteca Cochrane Plus (ISSN 1745-9990) De la Biblioteca Cochrane Plus, número 1,2007 Oxford, Update Software Ltd.

21. RICHARDS EE, RUEGGERBERG, et al. Department of Oral Rehabilitation, School Dentistry, the Medical College of Georgia Augusta 30912, USA.
22. LO EC, SCHWYZ E, WEONG MC. Arresting dentine caries in Chinese preschool children, *Int J Pediatric Dent.* 1998; 8:253-60
23. McCOMB D. No reliable evidence that ozone gas stop or reverses tooth decay. *Evid. Based Dent.* 2005:34 (npg , nature publishing group)
24. HIGASHIDA B. *Odontología Preventiva*. 1ª. Edición, Editorial McGraw-Hill Interamericana Editores, S.A. de C.V. México D.F. 2000 P 190.
25. BARBERIA L.E. *Odontopediatría*. 2ª Edición. Editorial Masson, Barcelona, España 2000, p 173,189-190
26. KETTER W. *Odontología Conservadora*. 3ª Edición. Editorial Masson-Salvat odontología. Barcelona España 1994. P 55
27. HENOSTROZA-HARO GILBERTO. *CARIES DENTAL*. Principios y procedimientos para el diagnóstico. Editorial Médica Ripano. Madrid España 2007 pág. 13-14
28. THYLSTRUP A, FEJRSKOV O. *Caries* 1ª. Edición , Barcelona. DOYMA; 1986
29. DOMÍNGUEZ-MEDINAN., GONZÁLEZ-LÓPEZ S., MENÉNDEZ.NÚÑEZ M. Estudio de las vías de difusión de la lesión de mancha blanca en el esmalte. *RCOE*; 2002;7:469-476
30. URIBE-ECHEVERRÍA J. *Operatoria Dental*. Ciencia y práctica. Madrid Avances: 1990
31. RICHETTES D, KIDD E.. Hidden Caries: What is it? Does it exist? Does it matter? *Int Dental J.*2002: 47:260-265
32. ISMAIL AI. Clinical diagnosis of precavitated carious lesions. *Community Dent Oral Epidemiology.* 1997;25:13-23
33. STURDEVANT. 2002. *The Art and Science of Operative Dentistry*, 4th ed.
34. FEIGEL R.. The use of pit and fissure sealants. *Pediatric Dentistry.*2002; 24:415

35. ZACHRISSON J. Occlusal caries detection and quantification whit laser as a diagnostic tool. 1999. [www.kse.com](http://www.kse.com)
36. BRUNTON P. Decision-Making in operative dentistry. 1a. Edición. Quintessence Publishing. 2002. London
37. WHITEHEAD SA., WILSON NHF. Restorative decision-making behavior with magnification. Quintessence Int 1992;23-667-71
38. RODRÍGUEZ GA., BARRANCOS GS. Atlas tecnológica de operatoria dental, en Barrancos Mooney. Operatoria Dental. 3ª. Edición. Editorial Médica Panamericana. Buenos Aires Argentina. 1999
39. PRETTY I., MAUPOMÉ G. A closer look at diagnosis in clinical dental practice. Emerging Technologies for caries detection and diagnosis. J Can Dent Assoc 2004; 70:540-550
40. INTERNATIONAL CARIES DETECTION AND ASSESSMENT SYSTEM. Coordination Committee. Rationale and Evidence for the International Caries Detections System (ICDAS II). Work-shop for International Caries Detection Assessment System. 2005 Mar 12-14; Maryland USA. National Institute of Dental and Craniofacial Research, American Dental Association and International Association for Dental Research. 2005
41. HAMILTON J.C., Dennison J.B., Stoffers, K.W., Gregory W.A., Welch, K.B. Early treatment of incipient carious lesions. JADA, 2002; 133: 1643-51.
42. VERDONSCHOT EH, VAN DE RIJKR JW, BORUWER W, TEN BOSCH JJ, TRUIN GJ. Optical quantification and radiographic diagnosis of incipient approximal caries lesions. Caries Res 1991;25:359-64
43. LOBO M.M., Pecharki G.D., Gushi L.L., Silva D.D.. Occlusal caries diagnosis and treatment. Braz J Oral Sci 2003; 2:239-244.
44. SHI X, TRANAEUS S, ANGMAR-MANSSON B. Validation of DIAGNOdent for quantification of smooth-surface caries; an in vitro study. Acta Odontol Scand 2001;59:74-8
45. SHI X, TRANAEUS S, ANGMAR-MANSSON B. Comparison of QLF and DIAGNOdent for quantification of smooth surface caries Caries Res. 2001;35:21-6
46. LUSSI A., FRANCESCUT P. Performance of conventional and new methods for the detection of occlusal caries in Deciduous teeth. Caries Res. 2002; 37: 2-7.

47. TAM L., McCOMB D. Diagnosis of occlusal caries: Part II. Recent diagnostic technologies. *J Can Dent Assoc* 2001;67:459-63
48. ATTRILL, D.C., ASHLEY P.F.. Occlusal diaries detection in primary teeth: a comparison of DIAGNOdent with conventional methods. *British Dental Journal* 2001; 190:440-443.
49. DAVIES GM., WORTHINGTON HV., CLARKSON JF., THOMAS P., DAVIES RM. The use of fibre-optic transillumination in general dental practice. *Br Dent J* 2001; 191:145-47
50. PEERS A., HILL FJ., MITROPOULOS CM., HALLOWAY PJ. Validity and reproducibility of clinical examination, fibre-optic transillumination, and Bitewing radiology for the diagnosis of small approximal carious lesions; an in vitro study. *Caries Res* 1993;27:307-11
51. CORTES D.F., ELLWOOD R.P., EKSTRAND K.R. An in vitro comparison of a combined FOTI/visual examination of Occlusal caries with other caries diagnostic methods and the effect of stain on their diagnostic performance. *Caries Research*.2002; 37: 8-16.
52. TRANAEUS S, AL-KHATEEB S., BJÖRKMAN S, TWETMAN S, ANGMAR-MANSSON B. Application of quantitative light-induced fluorescent to monitor incipient lesions in caries-active children. A comparative study or remineralisation by fluoride varnish and professional cleaning. *Eur J Oral Sci* 2001;109:71-5
53. ANGMAR-MASSON BT., TEN BOSCH JJ. Advances in methods for diagnosing coronal caries – a review. *Adv Dent Res* 1993;7:70-9
54. BRUNTON P. *Decision-Making in operative dentistry*. 1a. ed. London: Quintessence Publishing; 2002.
55. AL-SEHAIBANY F., WHITE G., RAINEY J.T. The use of caries detector dye in diagnosis of occlusal carious lesions. *Journal of Clinical Pediatric Dentistry* 1996; 20:293-8.
56. ANASARI G., BEELEY J.A., REID J.S., FOYE R.H.. Caries detector dyes--an in vitro assessment of some new compounds. *Journal of Oral Rehabilitation* 1999; 26:453-8.



57. YANIKOGLU F., OZTURK F., HAYRAN O., ANALOUI M., STOOKEY G.K. 2000. Detection of natural white spot caries lesions by an ultrasonic system. Department of Conservative Dentistry, Marmara University Faculty of Dentistry, Istanbul, Turkey. [funday@turk.net](mailto:funday@turk.net).
58. ANTTONEN V., SEPPA L., HAUSEN H.. Clinical study of the use of the laser fluorescence device DIAGNOdent for detection of occlusal caries in children. *Caries Research* 2003; 37:17-23.
59. MATALON S., FEUERSTEIN O., KAFFE I. Diagnosis of approximal caries: Bite-wing radiology versus the Ultrasound Caries Detector. An *in vitro* study. *Oral Surg Oral Med Oral Pathol Oral Radiol Endod* 2003; 95:626-31
60. ISMAIL AI, SOHN W, AMAYA A, SEN A, HASON A, PITTS N. "ICDAS"--an international system for caries detection and assessment being developed to facilitate caries epidemiology, research and appropriate clinical management. *Community Dent Health*. 2004;21:193-8.
61. ALMERICH JM. Fundamento y concepto actual de la educación preventiva y terapéutica del flúor. En: *Odontología Preventiva y comunitaria. Principios, métodos y aplicaciones*. Cueva S. E., Baca C.P. Editorial Masson. 3a. Edición. Barcelona, España 2005 p. 119
62. CHOW & SIECK. Remineralization effects of two solution fluoride mountrine. *J Dent Res* 2000;.79:991-995
63. CHOW&SIECK. 2001 Remineralization effects of low concentration of fluoride rinse in intraoral model. *Journal of Dental Research (Abstracts of papers the International Association for Dental Research 2001)*
64. BIESBROCK A.R., FALLER R.V., BARTIZEK R.D, COURT L.K., MCCLANAHAN S.F. Reversal of incipient and radiographic caries through the use of sodium and stannous fluoride dentifrices in a clinical trial. *J. Clin. Dent*. 1998; 9:5-10.
65. BUCHALLA W., ATTIN T., SHULTE-MONTING J., HELLWIG E. Fluoride uptake, retention, and remineralization efficacy of a highly concentrated fluoride solution on enamel lesions *in situ*. *J. Dent. Res*. 2002; 81:329-333.
66. OGAARD B. Effects of fluoride on caries development and progression *in vivo*. *J. Dent. Res* 1990; 69:813-819.
67. FEATHERSTONE GLENA & SHIELD. Dependence of *in vitro* desmineralization of apatite and remineralization of dental enamel on fluoride concentration. *J Dent Res* 1990. 69:620-625

68. MAKINEN K., HUJOEL P., BENNETT C., ISOKANGAS P., ISOTUPA K., PAPE JR. H., MAKINEN P. A descriptive report of the effects of a 16-month xylitol chewing-gum programme subsequent to a 40-month sucrose gum programmer. *Caries Res* 1998; 32:107-112.
69. BASTINY R.T., SERRA M.C. 1999. Occlusal caries: Diagnosis and noninvasive treatment. *Quintessence International* 1999; 30:74-8
70. LLODRA C. J.C. Selladores de Fosetas y Fisuras. En: *Odontología Preventiva y comunitaria. Principios, métodos y aplicaciones*. Cueva S. E., Baca C.P. Editorial Masson. 3a. Edición. Barcelona, España 2005 p. 166
71. WHITE, ET AL. Rationale and treatment approach in minimal invasive dentistry. *JADA*.2000; 131:13-19.
72. REYTO. 2001. Lasers and air abrasion. *Dent.Clin of North America* 2001; 45:189-206.
73. RAINEY. Air abrasive: an emerging standard. *Dent Clin of North America*. 2002; 46:185-209.
74. ANUSAVICE K. 1997. Efficacy of nonsurgical management of the initial caries lesion. *Journal of Dental Education*.1997; 61:895-905.
75. AMAECHI BT. HIGHAM SM. In vitro remineralization of eroded enamel lesions by saliva. *Journal of Dentistry* 2001; 29:371-6.
76. STEINBERG S. A paradigm shift in the treatment of caries. *General Dentistry* 2002; 50:333-8.
77. EISENBURGER M., Addy M., Hughes J., Shellis R. Effect of time on the remineralization of enamel by synthetic saliva after citric acid erosion. *Caries Res* 2001; 35:211-5.
78. GONZÁLEZ MC, VALBUENA LF, ZARTA OL, MARTIGNON S, ARENAS M, LEAÑO M.- *Caries Dental. Guías de práctica clínica basadas en la evidencia*. ISS- ACFO, Colombia, 1998, 103 pp.
79. WILDING R., SOLOMON C. Arrested caries: a review of the repair potential of the pulp-dentine. *Journal of the Dental Association of South Africa*.1996;51:828-33

80. MANDEL I. Caries prevention: current strategies, new directions." JADA 1996; 127:1477-88.
81. BARRANCOS MOONEY. Operatoria Dental. 3ª. Edición. Editorial Medica Panamericana. Buenos Aires Argentina 1999 p. 251-2
82. <http://www.nlm.nih.gov/medlineplus/spanish/ensy/article/001055.htm>
83. SANPEDRO P., OYARZUN A., Revista de la Sociedad Chilena de Odontopediatria 2006;21:31
84. MILLAN M., ZILLMAN Z., SANPEDRO P., ROJAS P. Revista de la Sociedad Chilena de Odontopediatria 2006;21:36
85. LLODRA CALVO J.C. 2007. Curso de Prevención impartido al Programa de Especialidad en Odontología Pediátrica. Facultad de Odontología Tijuana, Universidad Autónoma de Baja California. México.
86. Eficacia del fluoruro diamino de plata al 38% a la técnica de restauración atraumática en los tratamientos de lesiones cariosas en vías de desarrollo. Mozambique 1997. (Comunicación a Congreso)
87. Fluoraplat, un logro más para la odontología. N.A.F S.A. Argentina 1998
88. RODRÍGUEZ C.R., MARTINS DELGADO M., ANDO T., Carisotático Fluoruro diamino de plata .Rev. Assoc. Paul. Cir. Dent. 1989;43 :171-4
89. COUTO G., MIRANDA L.V. Aplicacao trimestral de ferrocemento de prata como agente cariostático em cárie incipiente de primeiro molares permanente inferiores. Rev. IMIP 1992; 6: 35-42
90. WAMBIER D.S., BOSCO B.L, Uso de cariostáticos en Odontopediatria: diamino fluoreto de prata. Rev. Odontopedr 1995; 4: 35-42
91. DEBUS V., VALENTE S., FEDERICO MR. Fluorodiamino de plata otra alternativa. Caso clínico Hospital Zona 1 de Odontología Infantil. "Dr. M.A. Bolloni". La Plata (Argentina) 1987
92. BARREIRO A. ALVAREZ C. Remineralización de la dentina, Revista Actual Estomat. España. 1984; 44: 45-55

93. SHIMOOKA S. On the penetration of silver nitrate and ammoniacal silver fluoride into microstructure of the sound dentine. Rev. Osaka Univ Dent 1998; 6: 110-1
94. YEE R, C HOLMGREN, J MULDER, D LAMA, D WALKER, W van PALENSTEIN HELDERMAN. Efficacy of Silver Diamine Fluoride for Arresting Caries Treatment (en prensa) 2008.
95. YAMAGA R, NISHINO M, YOSHIDA S, YOKOMIZO I. Diamine silver fluoride and its clinical application. J Osaka Univ Dent Sch 1972; 12: 1-20.
96. RUSSO M, KOMATSU J, TAKAYAMA S, HOLLAND C, SUNDFELD R, MONTEIRO R. Saforide: resposta pulpar sua aplicação em dentina. Rev Odont UNESP 1989; 18:27-32
97. NEESHAM DC. Fluoride concentration in AgF and dental fluorosis (letter to editor). Aust Dent J 1997; 42:268-269.

## **ANEXOS**

### **Anexo 1**

**UNIVERSIDAD AUTÓNOMA DE BAJA CALIFORNIA  
UNIVERSIDAD DE GRANDA ESPAÑA  
DOCTORADO EN ODONTOLOGÍA**

PROFESOR  
ESCUELA  
Presente:

La portadora de ésta, es la M.O. María Eleuteria Torres Arellano, alumna del Programa del Doctorado en Odontología, de la Facultad de Odontología, Tijuana, de la UABC.

Actualmente está realizando un estudio en el que se maneja el fluoruro diamino de plata, que remite las lesiones de caries dental.

Este estudio se pretende realizar en niños (as) de seis a 10 años de edad, que presenten lesiones cariosas incipientes.

Por lo antes expuesto, le solicitamos a Usted, nos permita revisar a los alumnos de estas edades y además hacer una reunión con los padres de los niños seleccionados, para informarles y explicarles en que consiste este estudio.

Ya que sería relevante el constatar que este fluoruro detiene la lesión cariosa, siendo una alternativa más en la atención diaria de nuestros pacientes.

Sin más por el momento y agradeciendo de antemano la atención que se sirva prestar a dicha solicitud, me despido de Usted, no sin antes enviarle un cordial saludo.

**Anexo 2**

**UNIVERSIDAD AUTÓNOMA DE BAJA CALIFORNIA  
UNIVERSIDAD DE GRANADA ESPAÑA  
DOCTORADO EN ODONTOLOGÍA**

*"Eficacia del fluoruro diamino de plata al 38% en lesiones cariosas grado uno, incipientes"*

Por medio de la presente, le informo que de acuerdo a la revisión que se realizó en esta escuela, su hijo (a)\_\_\_\_\_ presenta lesiones cariosas que requieren de tratamiento, por lo cual se le invita a una junta el día ..... donde se le dará más información sobre un estudio que se llevará a cabo en la escuela donde su hijo (a) recibirá dicho tratamiento sin costo alguno y que consta en aplicar un fluoruro ( fluoruro diamino de plata al 38% en solución ) sobre la lesión cariosa para que ésta ya no avance.

Lo único que se le pedirá es su consentimiento para que su hijo participe en dicho estudio.

\_\_\_\_\_ Tel. \_\_\_\_\_  
Nombre y firma del padre o tutor

Para cualquier duda o aclaración favor de comunicarse con:

M.O. María E. Torres Arellano al 685-2971 o al cel. 044 664 628-7283.

**Anexo 3**

**UNIVERSIDAD AUTÓNOMA DE BAJA CALIFORNIA  
UNIVERSIDAD DE GRANADA ESPAÑA  
DOCTORADO EN ODONTOLOGÍA**

**FORMA DE PARTICIPACIÓN VOLUNTARIA EN EL  
ESTUDIO**

*"Eficacia del fluoruro diamino de plata al 38% en lesiones cariosas grado uno, incipientes"*

**Fecha:** \_\_\_\_\_

Mes                  Día                  Año

A quien corresponda:

Declaro, libre y voluntariamente, que mi nombre es:

\_\_\_\_\_, legalmente responsable como padre o

tutor de \_\_\_\_\_, y que acepto participar en el

proyecto de investigación clínica cuyos objetivos son comprobar el arresto de lesiones cariosas

con la aplicación del Fluoruro Diamino de Plata. Se me ha expresado que de esta investigación

se espera obtener el siguiente beneficio: Evitar el avance de la caries en dientes temporales y

permanentes.

Entiendo que mi hijo (a) estará sometido a los siguientes procedimientos: Profilaxis de los

dientes a tratar y aplicación del Fluoruro, el cual dejará una mancha negra únicamente en la

lesión cariosa tratada, el resto de diente sano no la presentará. Los cuales no representan

ningún riesgo en la salud de mi hijo (a).

Además me comprometo a traerlo a las revisiones correspondientes a los 6, 9 y 18 meses

posteriores a dicha aplicación. Además de mi persona, firma como testigo:

\_\_\_\_\_.

**DATOS DEL PACIENTE**

**DATOS DEL TESTIGO**

Nombre: \_\_\_\_\_ Nombre: \_\_\_\_\_

Dirección: \_\_\_\_\_ Dirección: \_\_\_\_\_

\_\_\_\_\_

\_\_\_\_\_

Teléfono: \_\_\_\_\_ Teléfono: \_\_\_\_\_

Firma: \_\_\_\_\_ Firma: \_\_\_\_\_





