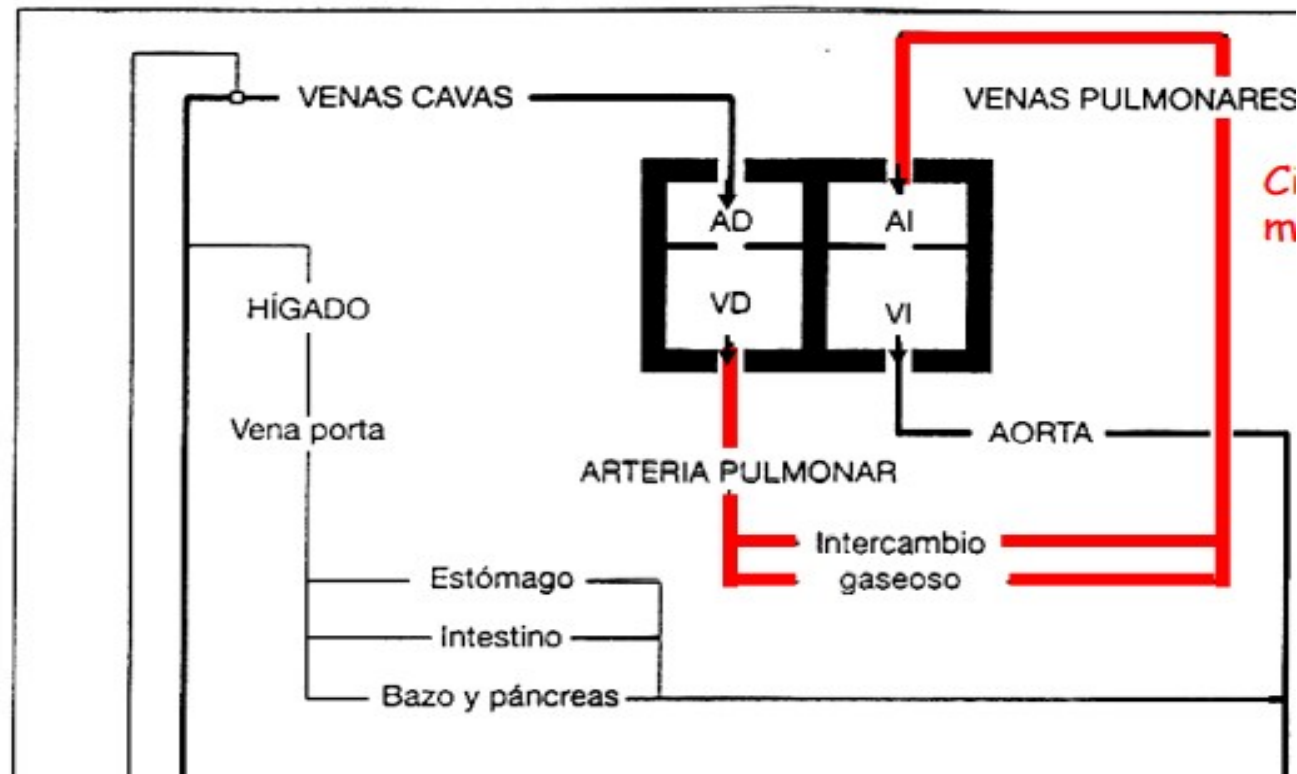


PRÁCTICA 4: APARATO CARDIOCIRCULATORIO

- Sistema cerrado de vasos (arterias (salen) y venas (entran)).
- Circulación mayor y menor.
- Corazón: Dispositivo de bombeo.

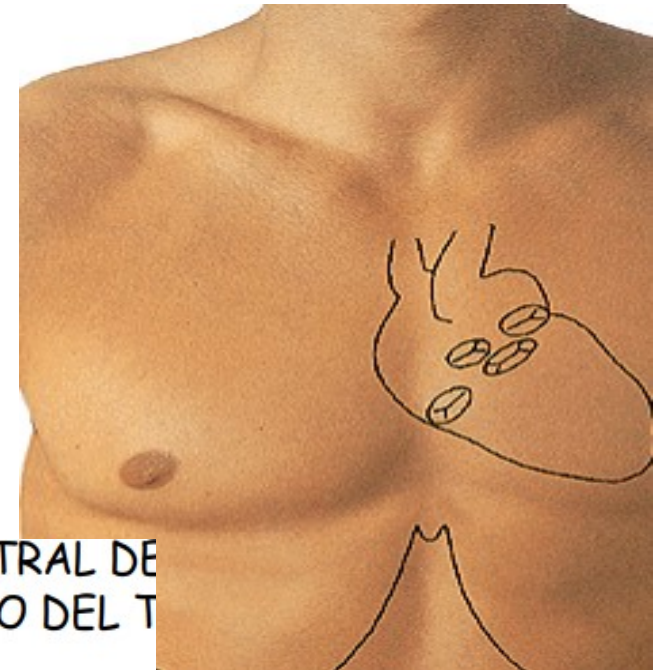Derecho: Sangre pobre oxígeno a pulmones.

Izquierdo: Sangre rica oxígeno a todo cuerpo.

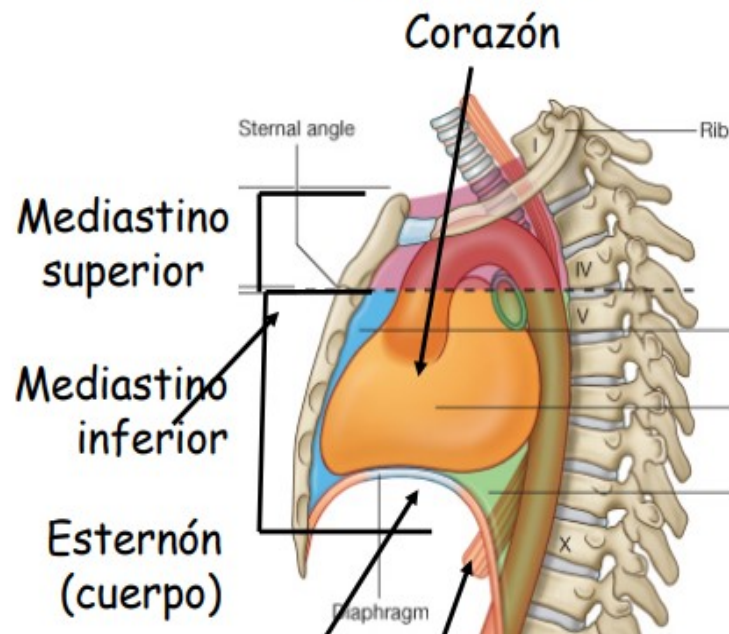


Corazón

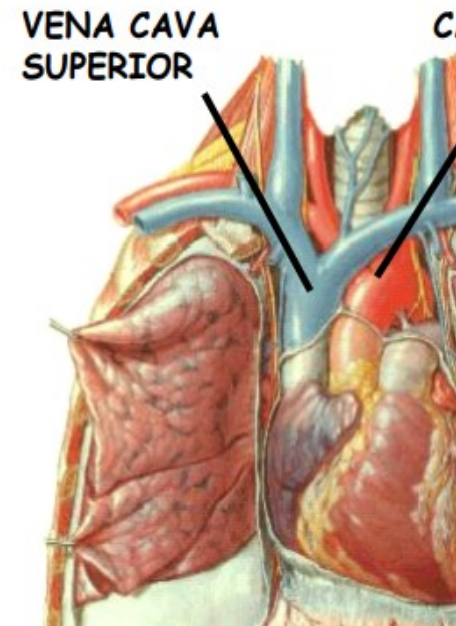
- Víscera hueca de paredes musculares.
- Forma de cono o pirámide triangular.
- Ápex dirigido hacia la izquierda.
- Situado en el mediastino anteroinferior.
- Entre las vértebras D5-D8.



VISIÓN LATERAL
IZQUIERDA

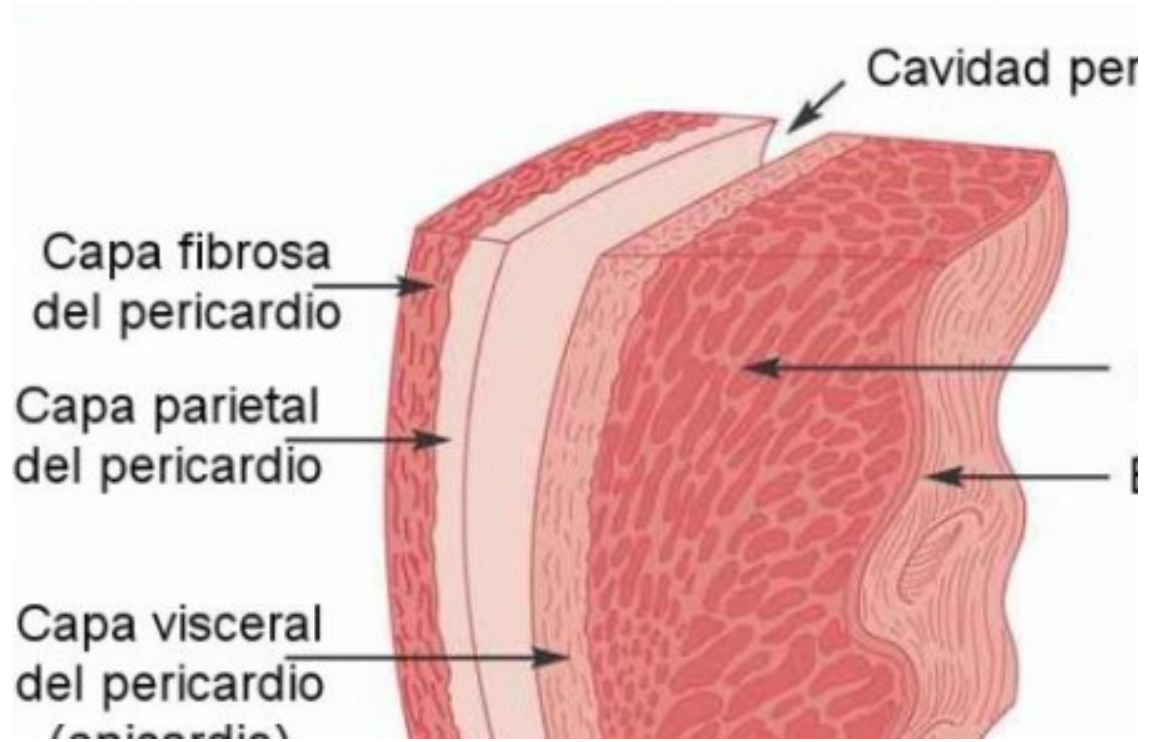


VISION VENTRAL DE
DENTRO DEL T



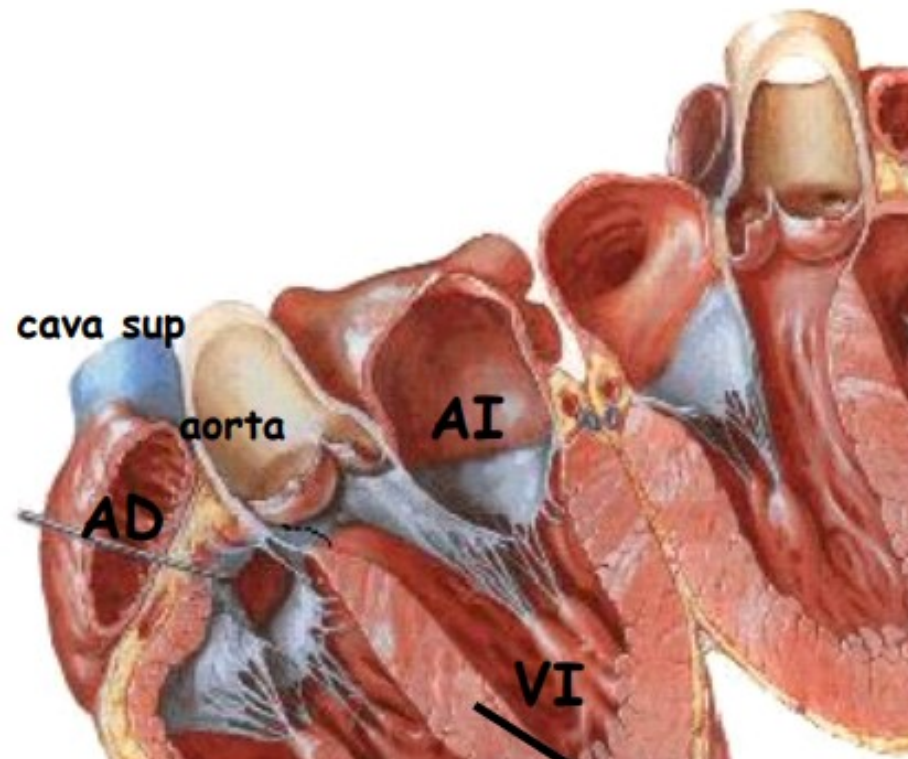
Capas del corazón

- Endocardio.
- Miocardio.
- Pericardio.



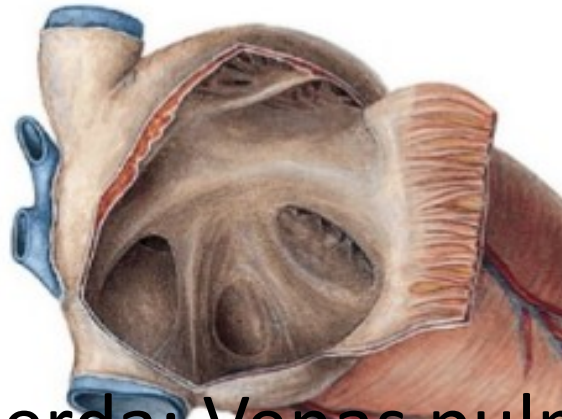
4 cavidades corazón

- 2 aurículas (atrios) que coronan la base del corazón. Receptoras. Septo interauricular.
- 2 ventrículos que forman la parte inferior. Eyectoras. Septo interventricular.

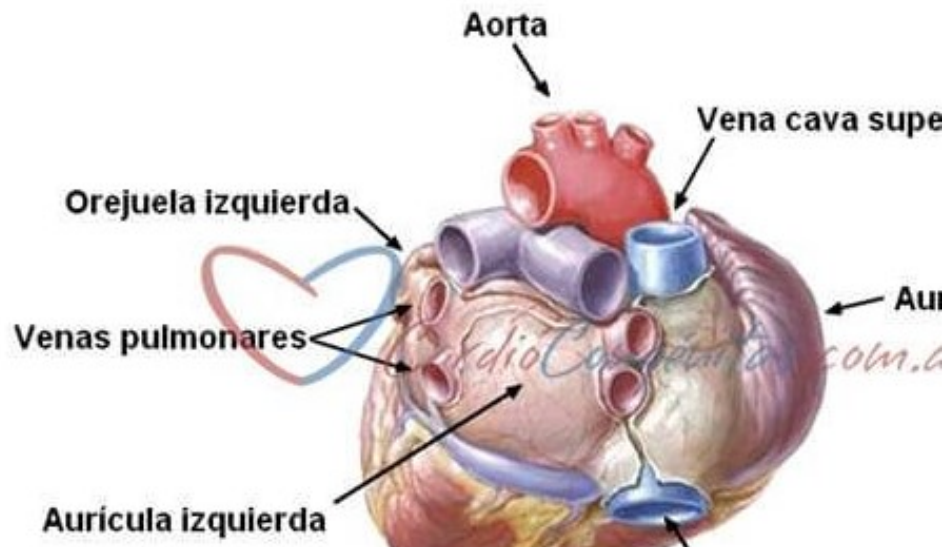


Vías aferentes:

- Aurícula derecha: Vena cava superior e inferior.

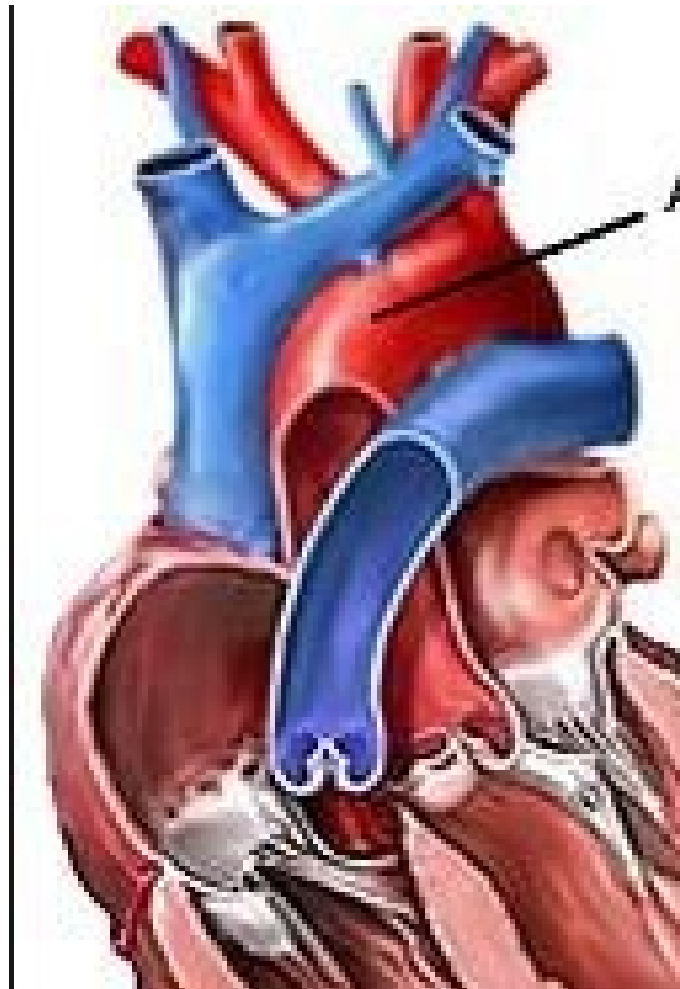


- Aurícula izquierda: Venas pulmonares



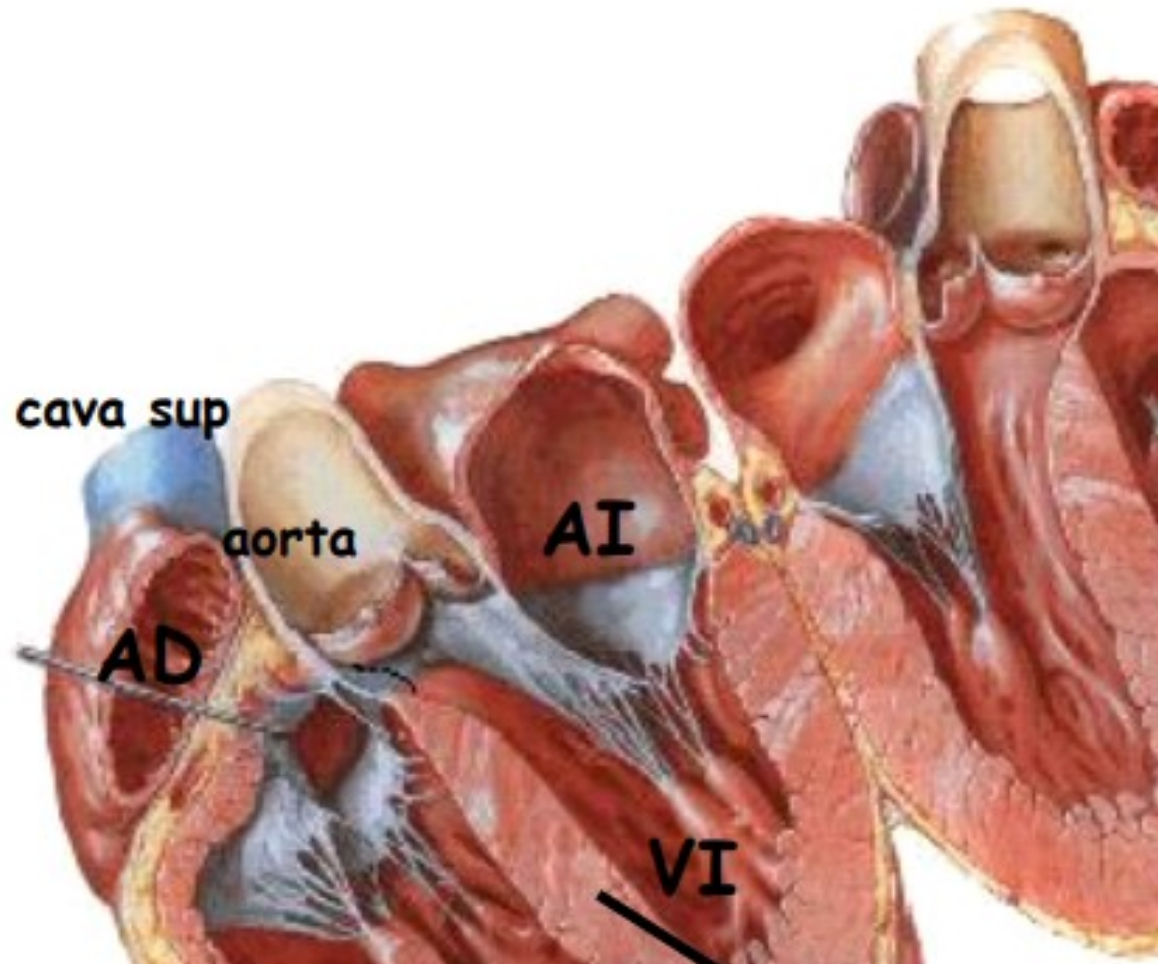
Vías eferentes:

- Ventrículo derecho: Tronco arterial pulmonar.
- Ventrículo izquierdo: Aorta.



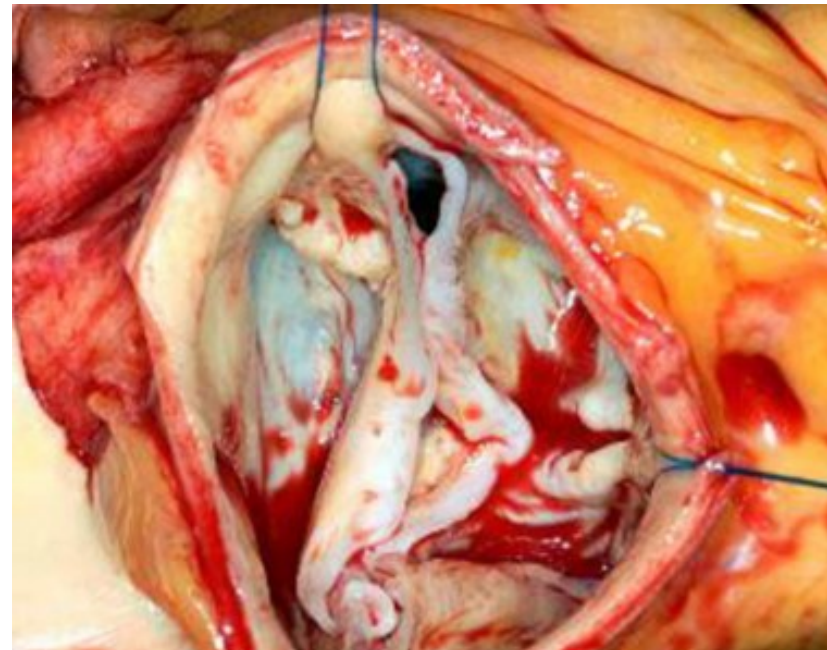
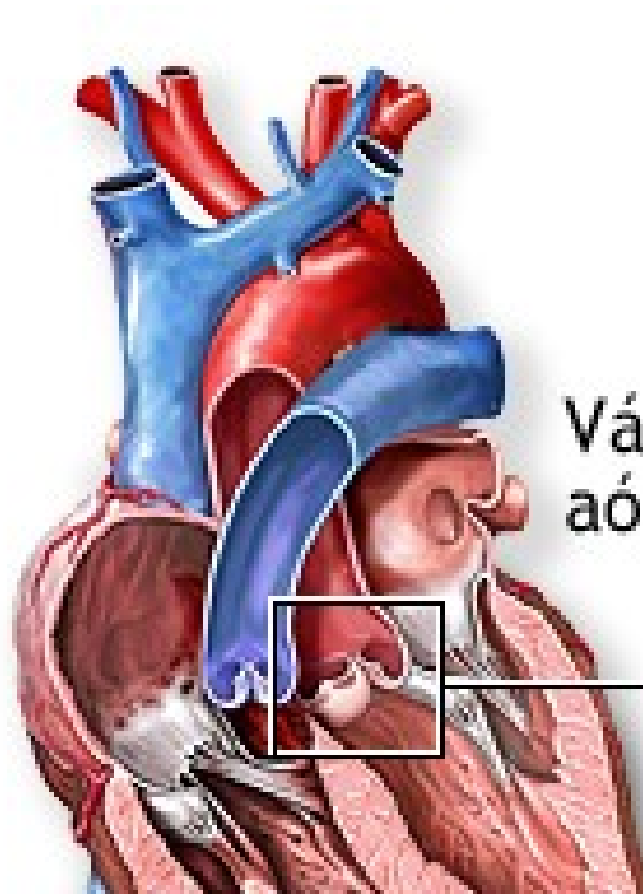Válvulas de entrada (cúspides):

- AD-VD: Válvula tricúspide.
- AI-VI: Válvula mitral.



Válvulas de salida (sigmoideas):

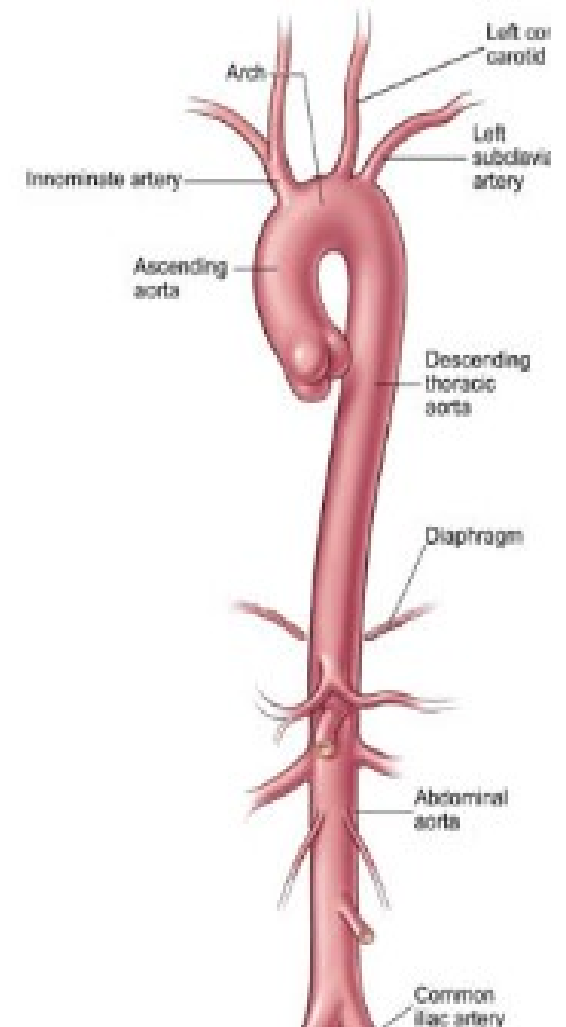
- VD-Tronco pulmonar: Válvula del tronco pulm.
- VI-Aorta: Válvula aórtica (seno coronario).



Partes de la Aorta:

Áreas de irrigación de la Aorta

Aorta Ascendente	<ul style="list-style-type: none"> • Músculo Cardíaco
Arco Aórtico	<ul style="list-style-type: none"> • Cuello, cabeza • Hombro extremidad superior • Pared torácica anterior • Pared abdominal superior
Aorta Torácica	<ul style="list-style-type: none"> • Pared torácica posterior • Mediastino posterior • Árbol bronquial • Partes del diafragma • Parte torácica de la columna vertebral

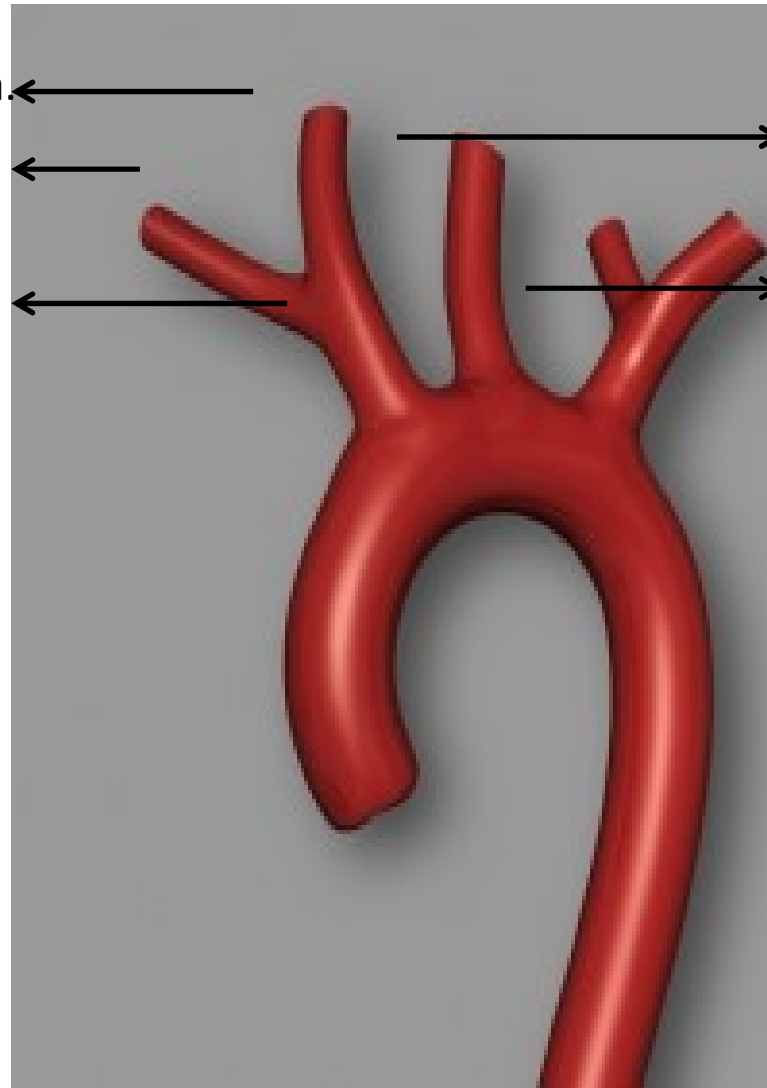


Cayado aórtico:

A. Carótida Primitiva Dcha. ←

Arteria Subclavia Dcha. ←

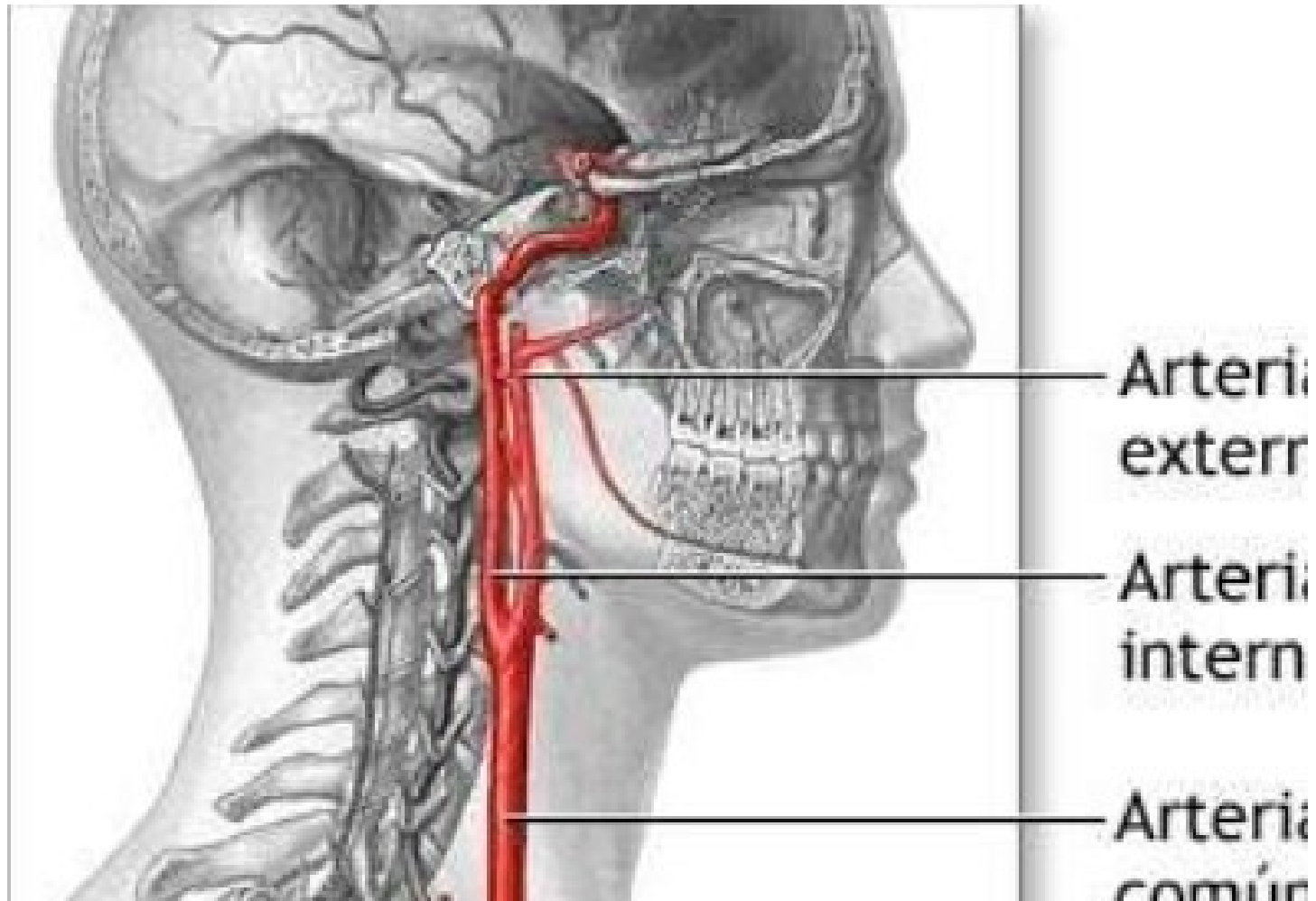
Tronco arterial
braquiocefálico ←



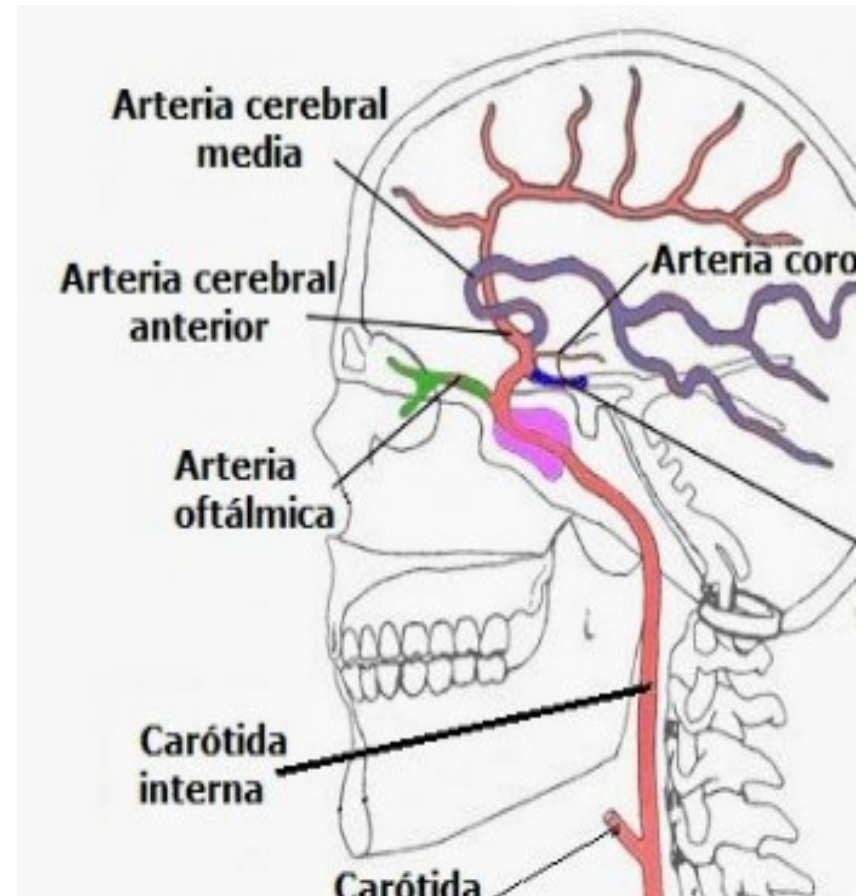
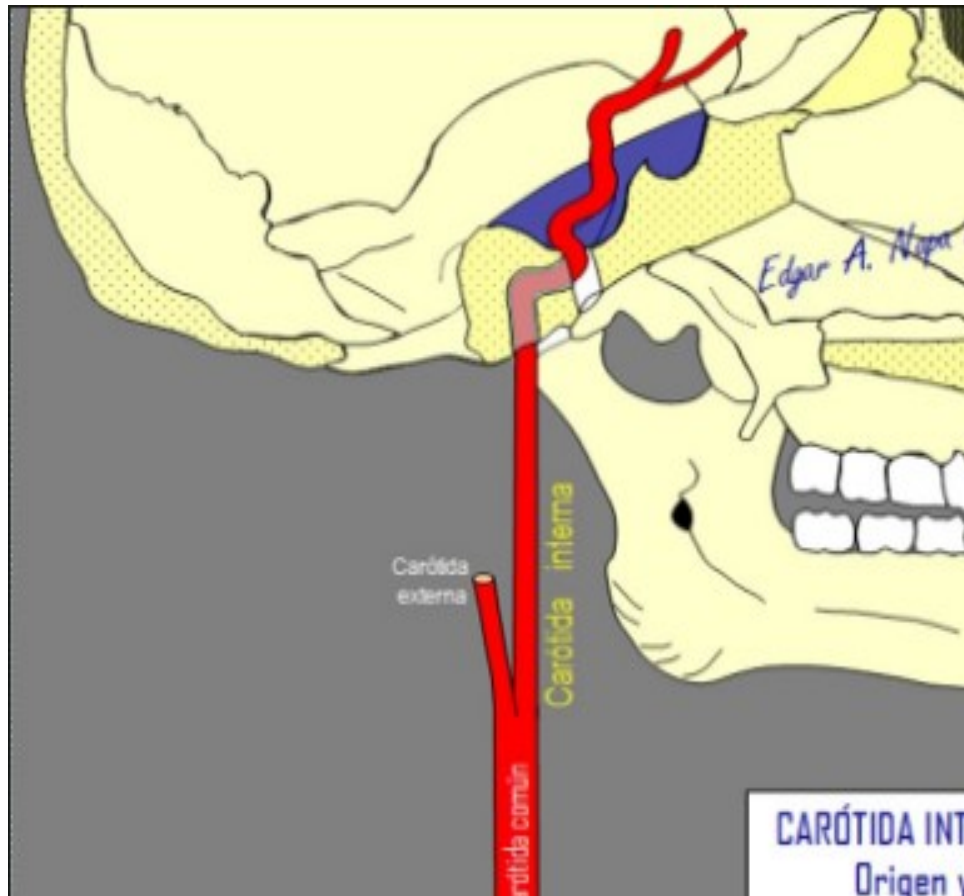
→ Arteria Carótida Primitiva Izq.

→ Arteria Subclavia Izquierda

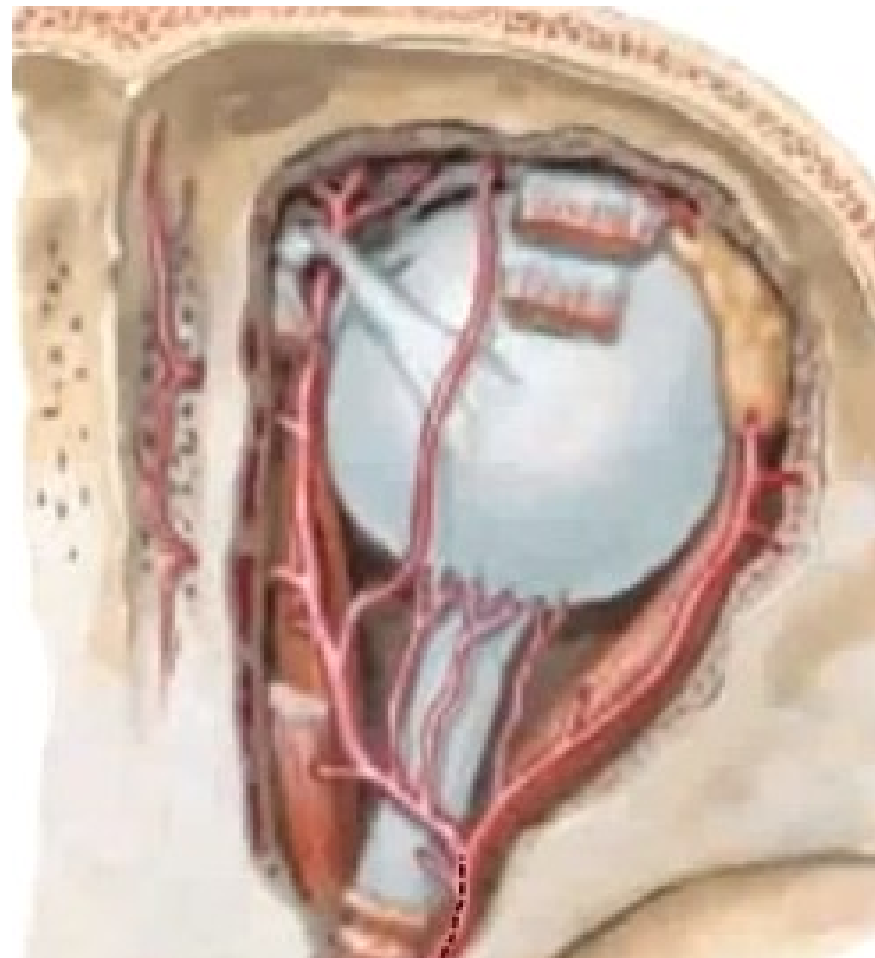
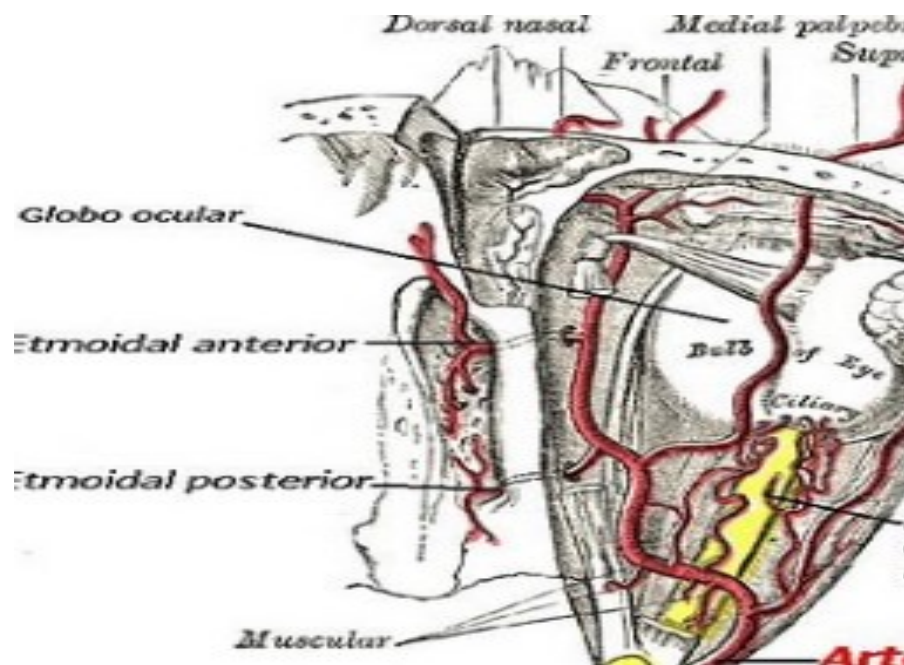
Arteria Carótida:



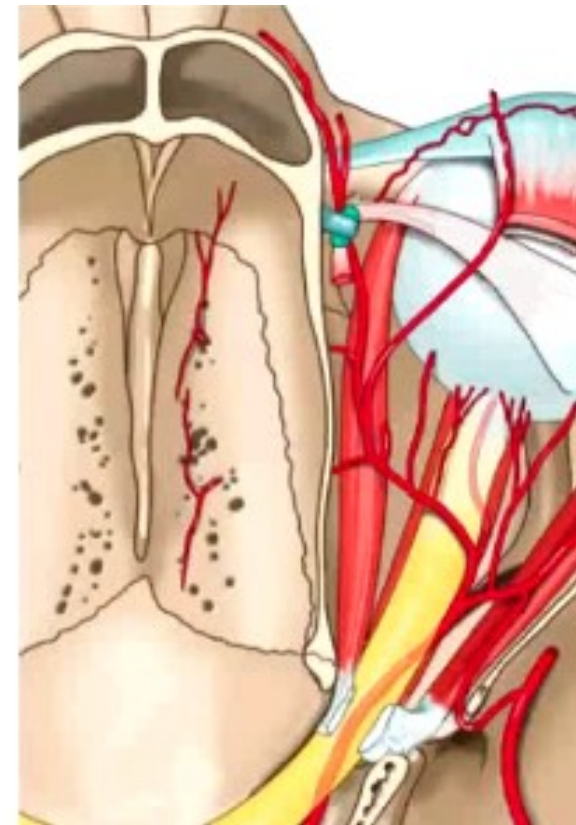
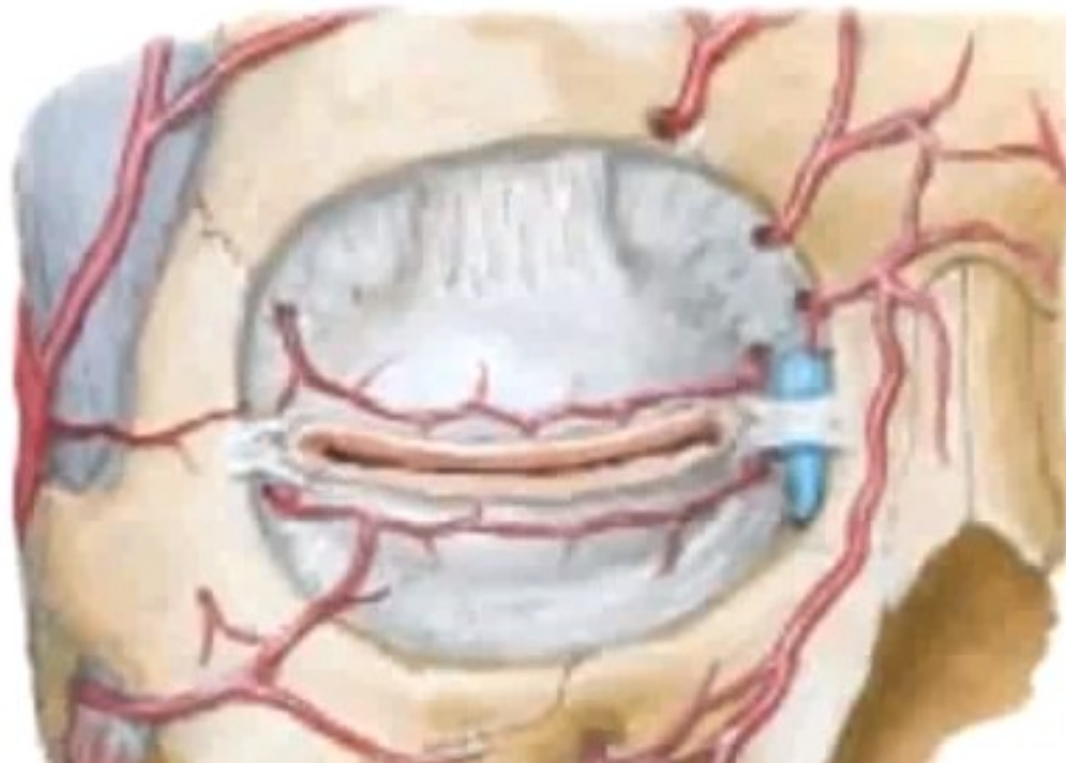
Arteria Carótida Interna:



Arteria Oftálmica:



Arteria Oftálmica. Arteria Frontal:



Arteria Oftálmica. Arteria Nasal:

