Departamento de Ciencias Morfológicas (Anatomía Humana).
Facultad de Medicina Universidad de Granada.

T E S I S D O C T O R A L

SOBRE EL DESARROLLO DE LA INERVACION EXTRINSECA CARDIACA.

(Análisis en distintas fases del periodo embrionario).

Por

ISABEL MORALES GONZALEZ

DIRECTORES:

Dr. José Soler Viñolo. Prof. de Investigación del C.S.I.C.

Dr. Juan de Dios García García. Catedrático de Universidad.

UNIVERSIDAD DE GRANADA

ACTA DEL GRADO DE DOCTOR EN MEDICINA

Curso de 1988 a 1989 **Folio** 43 vta **Número** 87

Reunido en el día de la fecha el Tribunal nombrado para el Grado de Doctor de D.ª Isabel Morales González, el aspirante leyó un discurso sobre el siguiente tema, que libremente había elegido: "Sobre el desarrollo de la insuficiencia extrínseca cardíaca (Análisis en distintas fases del período embrionario)"

Terminada la lectura y contestadas la objecciones formuladas por los Jueces del Tribunal, este le calificó de Apto "Cum Laude"

Granada 18 de Febrero de 1989

EL PRESIDENTE,

Fdo.: José Arcadio Rodríguez Moreno

El Secretario del Tribunal,

Fdo: JOAQUIN ESPIN FERRA

EL VOCAL,

Fdo: Antonio Campos Muñoz

EL VOCAL,

Fdo.: José V. Sanz Casado

EL VOCAL,

Fdo.: José Fco. Rodríguez Vázquez

FIRMA DEL GRADUANDO,

Morales

JOSE SOLER VIÑOLO, Doctor en Medicina y Cirugía, Profesor de Investigación del C.S. de I.C., adscrito al Departamento de Ciencias Morfológicas y **JUAN DE DIOS GARCIA GARCIA,** Catedrático de Universidad del Area de Ciencias Morfológicas (Anatomía Humana) de la Universidad de Granada:

C E R T I F I C A M O S: Que Dña. **ISABEL MORALES GONZALEZ,** Licenciada en Medicina y Cirugía, ha realizado bajo nuestra dirección en el Departamento de Ciencias Morfológicas (Anatomía Humana) de esta Universidad, los trabajos de investigación correspondientes a su Tesis Doctoral:

"SOBRE EL DESARROLLO DE LA INERVACION EXTRINSECA CARDIACA". (Análisis en distintas fases del periodo embrionario).

Este trabajo ha terminado con aprovechamiento en el día de la fecha y los que suscriben han revisado la presente Tesis Doctoral y la creen conforme para su presentación a ser juzgada.

DEPARTAMENTO DE C. MORFOLOGICAS - ANATOMIA - UNIVERSIDAD DE GRANADA

Y para que conste y surta efectos oportunos ante el Tribunal que la ha de juzgar, firmamos el presente certificado en Granada, a catorce de Octubre de mil novecientos ochenta y ocho.

Fdo. José Soler Viñolo.

Fdo. Juan de Dios García García.

A Jose Pedro

y a nuestra hija Esther

I N D I C E

		Página
I.-	INTRODUCCION	1
II.-	RESUMEN HISTORICO Y PLANTEAMIENTO DEL PROBLEMA ...	3
III.-	MATERIAL Y METODOS	67
IV.-	RESULTADOS OBTENIDOS	75
V.-	CONSIDERACIONES Y DISCUSION	214
VI.-	RESUMEN Y CONCLUSIONES	279
VII.-	BIBLIOGRAFIA CONSULTADA	284

INTRODUCCION

Una vez finalizados los estudios y Grado correspondientes a la Licenciatura en Medicina y Cirugía, y tras un año de trabajo en el ejercicio profesional, reflexioné sobre la importancia de compaginar la práctica clínica con la investigación, hecho que considero imprescindible para una correcta y completa formación universitaria.

Por dicha razón tomé contacto, en el Instituto "Federico Olóriz de la Facultad de Medicina de la Universidad de Granada, con el Profesor de Investigación Dr. D. José Soler Viñolo, que me concedió el honor y la oportunidad de trabajar y colaborar con él en un campo de investigación, tan apasionante como desconocido, cual es el Sistema Nervioso Autónomo, dándome así la posibilidad de adiestrarme en técnicas experimentales altamente selectivas para el estudio de dicho Sistema.

Posteriormente continué con estudios sobre el Desarrollo Embriológico y Fetal, dirigidos por el Dr. D. Juan de Dios García García, entonces Director del Departamento de Anatomía Humana de esta Facultad.

Adquiridos los conocimientos necesarios para el manejo de las citadas técnicas y estando altamente interesada desde etapas anteriores por la Cardiología, orienté mis trabajos hacia el estudio de la Inervación del Corazón, bajo la dirección de los

citados profesores.

Los resultados de tales estudios son los que presentamos hoy ante este digno Tribunal para ser juzgados como Tesis Doctoral.

He de expresar por tanto mi agradecimiento al Dr. D. José Soler Viñolo, Profesor de Investigación del C.S.I.C., y al Dr. D. Juan de Dios García García, Catedrático del Departamento de Ciencias Morfológicas, bajo cuyas expertas y sabias direcciones así como sus constantes ayudas ha sido posible la realización de este trabajo.

También he de hacer constar mi gratitud a los Directores de este Departamento e Instituto, así como al resto de los profesores que lo integran por sus ayudas y sugerencias.

Al "Consejo Superior de Investigaciones Científicas", gracias a cuya ayuda económica (Proyecto nº 40338-99), sobre "Bases Morfológicas Nerviosas en la Dinámica Cardiovascular", del cual es Investigador principal el Profesor Soler Viñolo, y un equipo de colaboradores entre los cuales nos encontramos ha sido financiado este trabajo.

Al Departamento de Ciencias Morfológicas e Instituto "Federico Olóriz" de la Facultad de Medicina de la Universidad de Granada, por poner a nuestra disposición el utillaje necesario para la elaboración de este estudio.

Finalmente, nuestra gratitud a todo el personal auxiliar del Departamento, en especial a Dña. Ascensión Muñoz Gijón por su colaboración en fotografía, a Dña. Rosario Alferez Jiménez del Barco por su ayuda en la preparación del material. Así como a la Srta. María Limonchi Díaz por su excepcional labor mecanográfica.

RESUMEN HISTORICO

Y

PLANTEAMIENTO DEL PROBLEMA

El conocimiento de los elementos que rigen la dinámica cardiaca ha alcanzado actualmente una importancia vital a causa, sobre todo, de la implantación de las nuevas técnicas de transplante cardiaco.

Dos teorías fundamentales se han ido barajando a través de los tiempos: la primitiva o neurógena y la teoría miógena.

La teoría neurógena alcanza su máximo desarrollo con los descubrimientos de **REMAK (1838,39,44), LUDWIG (1848)** y **BIDDER (1852,68)**, sobre los elementos ganglionares intrínsecos de las paredes cardiacas, y los de los hermanos **WEBER (1845), KOLLIKER (1862,67), CYON** y **LUDWIG (1866)** y **CYON (1868)**, sobre la misión de algunos elementos nerviosos extrínsecos sobre el corazón.

La teoría miógena se inicia poco tiempo después de los trabajos de los autores antes citados, tras los hallazgos de **ENGELMANN (1875,78,82,94,97,1900,1903)** y **GASKELL (1882,83,1900)**, en el corazón de batracios y tortugas, de determinadas estructuras específicas, y estudios experimentales sobre ellas; estos investigadores pretenden explicar la contracción rítmica cardiaca como una propiedad inherente a fibras musculares específicas. Dicha teoría queda fortalecida con los

descubrimientos del fascículo aurículo-ventricular por **HIS (1893,95)**, del nódulo sino-auricular por **KEITH** y **FLACK (1907)**, y fundamentalmente, los de **TAWARA (1906)**, que demuestra las conexiones de las fibras de **PURKINJE (1845)** con el haz de **HIS (1893)** y nódulo por él descubierto, así como los de **ASCHOFF (1909)**, que completa los hallazgos de Tawara.

A mediados del presente siglo, la teoría miógena fué combatida fuertemente por **GLOMSET** y **Cols. ((1940a,b,45,48,52)**, hecho que dio lugar a que se intensificaran las investigaciones, tanto del sistema de conducción como sobre el abastecimiento nervioso cardiaco. Sobre el particular veanse, entre otros, los trabajos realizados en aquella época por **SOLER** y **Cols. (AUGUSTIN, 1951; DURAN,1952; GARCIA AGUILERA,1953; PESO,1954; CORZO,1955; PEREZ ARTACHO,1957; CUESTA,1960; SOLER,1953,54,55,56a,b,61)** en el Departamento de Anatomía de esta Facultad.

Sobre el sistema de conducción, trabajos recientes como los de **WENSING (1965)** y los de **VIRAGH** y **PORTE (1973a,b)** indican que, ni por microscopía óptica, electrónica o procederes histoquímicos, pueden demostrar en el sistema de conducción del hombre y distintas especies animales vías internodales verdaderamente especializadas. **BLEEKER** y **Cols. (1980)** tampoco encuentran vías específicas, morfológicas o electrofisiológicas, para la conducción del impulso motriz.

En cambio, sobre los elementos nerviosos, las aportaciones son cada vez más concretas y específicas, inclinando la balanza de nuevo hacia la teoría neurógena sobre el control y automatismo de la dinámica del corazón **(WENSING, 1965; VIRAGH** y **PORTE, 1973,a,b** y **BLEEKER, MACKAAY, MASSON PEVET** y **Cols., 1980)**.

Ahora bien, las investigaciones sobre las bases morfológicas y funcionales de los elementos nerviosos extrínsecos e

intrínsecos del corazón todavía siguen presentando múltiples dificultades, debido a su conocida complejidad; esto ha hecho que en nuestro Departamento se haya vuelto a insistir en la cuestión **(TALLON, 1984; SOLER y LOPEZ SOLER, 1985; SOLER, LOPEZ SOLER y RODRIGUEZ LOZANO, 1985; SOLER, MEGIAS, RODA y LOPEZ SOLER, 1985; SOLER y LOPEZ SOLER, 1986)**, aprovechando la mejora del utillaje y técnicas de contraste, y orientando las investigaciones sobre estos elementos en diferentes sentidos (desarrollo, aspectos macroscópicos y microscópicos normales, microscopía electrónica, estudios de degeneración walleriana y funcionales tras distintos tipos de lesiones nerviosas, etc...). A nosotros se nos ha encomendado el estudio del desarrollo del sistema neural cardiaco a partir de las fases más precoces en que este se observa y durante todo el período embrionario ya que su origen ha quedado recientemente establecido, indirectamente como ectodérmico, a partir de la cresta neural vagal y del tronco, y/o del tubo neural (veanse entre nosotros el trabajo de **LOPEZ SOLER, 1984**, que cita las investigaciones realizadas hasta esa fecha sobre el particular por múltiples investigadores y con diferentes técnicas experimentales).

El motivo de orientar nuestra investigación en este sentido se basa, por una parte, en la íntima fusión y dispositivo plexiforme que estos elementos presentan, hecho que en el siglo pasado ya subrayaba **HIS (1891)** y motivó que realizara sus estudios en diferentes especies y en fases embriológicas precoces, pues como el citado investigador indica, los elementos neurales presentan aspecto simple en los primeros estadíos, y paulatinamente, su estructuración se va oscureciendo por las modificaciones que sufre la víscera cardiaca en su forma, posición y estructura. Por otra parte, en tiempos recientes, refiriendose igualmente a la inervación extrínseca del adulto, **PICK (1970)** se queja de que, como observó **HOVELACQUE (1927)**,: "Después de la descripción de **SCARPA (1794)**, se ha hecho clásico

enumerar la existencia de tres nervios cardiacos simpáticos de cada lado: un nervio cardiaco superior o superficial, que nace del ganglio cervical superior; un nervio cardiaco medio o gran nervio cardiaco, que nace del ganglio medio; y un nervio cardiaco inferior o pequeño nervio cardiaco, que se origina del ganglio inferior". Esta descripción se sigue perpetuando en trabajos de muchos autores y textos standard recientes, lo que según frase de Pick: "ello no es solamente lamentable sino que esta clasificación representa un error anatómico" e igual le ocurre a los nervios vagales. "Esta falsa interpretación tiene implicaciones adicionales.....", no sólo para "...los jóvenes estudiantes de Anatomía, que están obligados a dar en examen un falso concepto de la inervación cardiaca...", sino también porque "...tales conceptos anatómicos erróneos han sido usados como base para la ordenación de experimentos a fín de registrar, con maquinaria altamente sofisticada y cara, los efectos de estimulación de fibras vagales y simpáticas". Ante dichas circunstancias..."...no es de extrañar que los resultados de tales experiencias, basadas en premisas mal definidas, sean controvertidos". El propio Pick, en su citado libro y basandose en hallazgos personales, realiza una sistematización de las ramas cardiopulmonares procedentes de los nervios vagos y troncos simpáticos derecho e izquierdo, así como de los plexos cardiopulmonares. No obstante, en opinión del citado autor, es precisa "una completa reinvestigación en relación con el curso preciso y distribución de tales nervios...." "con modernos instrumentos de investigación.....en experiencias normales y de degeneración estrictamente controlada. Tan pronto como tales nuevas informaciones anatómicas sean evaluables, podrá ser determinada la función de los nervios cardiopulmonares con modernos aparatos, a fín de obtener ideas más precisas sobre el significado del control nervioso de la actividad cardiaca y circulación coronaria".

También se han realizado recientemente otros trabajos sobre el origen, trayecto y modo de distribución de los nervios extrínsecos, empleando diferentes técnicas, tanto en el hombre **(MIZERES, 1963; ELLISON** y **WILLIAMS, 1969)** como en otras especies animales **(MC KIBBEN** y **GETTY, 1968a,b,1969,a,b**, en el perro, gato, res, caballo y cerdo, respectivamente; **RANDALL** y **Cols.**, 1971, en el mandril; **ARMOUR** y **RANDALL, 1975**, y **ARMOUR** y **HOPKINS, 1981**, en el perro; **EMERY** y **Cols., 1976** y **78**, en el gato; **ESTAVILLO, 1978**, en el gallo doméstico; y **SULLIVAN** y **CONNORS, 1981**, en la rata albina, etc....), subrayando todos la dificultad de diferenciar los elementos llamados simpáticos de los parasimpáticos, por su fusión dentro de una misma rama cardiaca, y no digamos dentro de un plexo o en el interior de la pared cardiaca.

Estos son los motivos que nos han inducido a realizar el presente trabajo. La finalidad que pretendemos es completar, en lo posible, el desarrollo de los diferentes elementos nerviosos a partir de las primeras fases en que pueden ser observados microscópicamente hasta los últimos estadíos embrionarios, siguiendo a la par, el desarrollo de sus áreas de difusión, así como también su evolución morfológica y estructural. Posteriormente compararemos nuestros hallazgos con los de otros investigadores, a fín de dar una idea de conjunto del problema.

En el siguiente capítulo, sobre el "Resumen Histórico del Problema", haremos una descripción esquemática de los hallazgos fundamentales que se han obtenido en las diferentes épocas sobre el particular, la cual nos servirá de base para el estudio comparativo indicado.

Si iniciamos el presente "Resumen Histórico" a partir de las investigaciones realizadas en la última década del siglo pasado, nos encontramos con los siguientes trabajos básicos:

HIS Jr. y **ROMBERG (1890)**, y sobre todo **HIS Jr. (1891,93)**, tras análisis en embriones de varias especies de vertebrados, incluido el hombre, (principalmente embriones de pollo y de peces, tales como el Torpedo, Seyllium y el teleósteo fruto) y mediante tinciones hematoxilínicas, obtienen los siguientes datos fundamentales. Encuentran dos grupos de nervios, que manifiestan son embriológica y funcionalmente diferentes: unos abastecen la base venosa del corazón, mientras que los otros, situados enfrente, abastecen la base arterial. Estos nervios presentan una disposición simple en las primeras fases embrionarias y posteriormente, van adquiriendo un dispositivo complejo y plexiforme, entre cuyas mallas se encuentran abundantes células nerviosas. El acceso de los nervios dentro del corazón humano lo concretan hacia el estadío de 11 mm. (sexta semana de vida intrauterina) y en el pollo, hacia el 8º dia de incubación. Señalan que las células nerviosas cardiacas no migran al corazón hasta que no se ha formado una vía previa de fibras nerviosas a partir de células del tubo neural. También indican que las funciones del corazón embrionario preceden a su inervación, por

lo que piensan que los primeros latidos cardiacos son de origen miogénico. Estudian, dentro de las paredes cardiacas, la inervación del nódulo atrio-ventricular.

AZOULAY (1894) orienta sus investigaciones hacia el estudio de los nervios del corazón humano, empleando el proceder de Golgi y material muscular cardiaco de embriones humanos. Concreta su análisis fundamental hacia el estudio de las formaciones terminales de las fibras nerviosas entre las células musculares: señala que existen botones fusiformes o esféricos sobre dichas células.

LONDON y **PESKER (1906)** analizan el desarrollo del sistema nervioso periférico en embriones de ratón blanco, utilizando como proceder de contraste el método de impregnación argéntica de Cajal. Entre la musculatura cardiaca encuentran haces nerviosos que, tomando origen en los grupos ganglionares cardiacos, se ramifican formando plexos peri e intermusculares. Observan fibras varicosas que caminan junto a las fibras musculares y cuyas formaciones terminales, ennsanchándose, acaban sobre la superficie de la célula muscular en forma de pera o pie; en algunos casos, tales fibras se subdividen antes de dar la formación terminal. Consideran a las mencionadas formaciones terminales como estructuras embrionarias de transición.

CARLSON y **MEEK (1908)** estudian el mecanismo del ritmo del corazón embrionario del Limulus. Subrayan los siguientes datos fundamentales. El comienzo del ritmo cardiaco en el embrión del Limulus acontece hacia el dia 22 de la germinación del huevo. En este estadío el tubo cardiaco está compuesto de u. único sincitio en forma de delgada capa, en el cual no se puede distinguir fibrillas o estriaciones cruciales. Aún no existen evidencias en el corazón del anlage del cordón nervioso dorsal, del plexo nervioso dorsal o de los nervios laterales. La primera aparición

del cordón nervioso en el tercio medio del corazón se observa alrededor del estadío de 28 días, pero aún no son evidentes los nervios laterales. Entonces, el miocardio se encuentra debílmente estriado, pero hacia el estadío de 33 días, la estriación transversal del músculo cardiacc es muy precisa. Puesto que la conducción y automatismo en el corazón del Limulus adulto es neurógena, cree que en algún estadío del desarrollo embrionario debe realizarse una transferencia del automatismo y de la conductibilidad desde el miocardio al tejido nervioso.

LILLIE (1908), en su estudio monográfico sobre el desarrollo del pollo, concluye que el corazón embrionario de este animal comienza a latir alrededor del estadío de 10 somitas, o sea, a partir de las 32 horas de incubación.

ASCHOFF (1909), además de confirmar los hallazgos de **TAWARA (1906)** sobre el sistema de conducción en animales adultos, observa en corazones fetales humanos la existencia de diferentes grupos ganglionares, cuya localización concreta: en la cara posterior cardiaca, en la entrada de la vena cava superior y próximos al nódulo sino-atrial, en el septum interatrial y en la base de las arterias aorta y pulmonar. También intenta homologar alguno de los citados grupos con los ganglios hallados en los batracios por Remak y Ludwig.

LISSAUER (1909) realiza un análisis de las células ganglionares en el corazón humano, fundamentalmente. El material humano que utiliza es el de recién nacido, aunque también el de otras especies animales adultas. En el corazón humano de recién nacido describe grupos ganglionares, situados en la cara posterior del atrio, a los que divide en grupos atriales derechos e izquierdos. La situación de estos ganglios es subepicárdica y su distribución queda limitada por el surco atrio-ventricular; no encuentra ningún ganglio en el miocardio. En el conejo, gato y

perro describe la presencia de células ganglionares subendocárdicas en el septum interatrial y en un triángulo, cuyo vértice localiza en la fosa oval. Manifiesta que las células nerviosas integrantes de estos ganglios son grandes y de forma redondeada, oval o "en pera"; su citoplasma granular posee uno o dos núcleos grandes, redondos y claros, así como un nucleolo, a veces dos, muy oscuro. Sólo encuentra una única prolongación en células aisladas de este tipo.

KUNTZ (1909,1910a,b) estudia, por una parte, el papel del vago en el desarrollo del sistema nervioso simpático **(1909)** y por otra, el desarrollo del sistema nervioso simpático en los mamíferos **(1910a)** y en las aves **(1910b)**. Realiza estos estudios en embriones normales de distintas especies, en diferentes fases del desarrollo, y en las aves, tras la extirpación de la cresta ganglionar. En embriones humanos, de cerdo y de pollo observa las contribuciones celulares de los niveles vagales y truncales del neuroeje y/o cresta neural al tubo digestivo y vísceras torácicas, sosteniendo por tanto, un origen neuroblástico dual. Señala además, que la migración de células neuroblásticas se realiza antes de la aparición de las fibras nerviosas y que estas células son identificables como neuroblastos por su tamaño nuclear y estructura. Identifica neuroblastos en los mamíferos, aunque no en el pollo. También indica que las células que migran a lo largo de los nervios espinales pueden ser presuntas células de Schwann. Concretándose a los hallazgos sobre el corazón, concluye que en embriones de cerdo de 6-9 mm. se observan células vagales, las cuales dan origen al primordio del plexo cardiaco; a los 12 mm. describe las primeras fibras de conexión de estas células con el nervio vago, situando las terminaciones cardio-vagales hacia los conductos venosos de Cuvier y hacia el conducto arterial cardiaco. En el cerdo indica que el desarrollo de los ganglios y nervios vagales es muy similar al del humano, según describía His, y también, que los nervios alcanzan los

ganglios en un estadío de desarrollo similar al que lo hacen los humanos. Tras experiencias realizadas en el tubo neural, concluye que las células que emergen de él, vía raíces ventrales, pueden desarrollar células ganglionares autónomas. Además indica, de una manera detallada, como va apareciendo el simpático, por espesamiento, en el mesénquima retroarterial.

PATON (1911) analiza las reacciones de los embriones de los vertebrados y los cambios asociados en el sistema nervioso. Refiriéndose al Seyllium canicula, observa la iniciación de los movimientos cardiacos en embriones de 4 mm., aunque señala que los nervios no alcanzaban el corazón hasta el estadío de 6 mm.

ABEL (1912) realiza estudios adicionales sobre el sistema simpático del pollo, basándose en estudios morfológicos microscópicos tras impregnaciones argénticas con el método de Cajal. Concretándose al análisis que hace sobre el corazón, indica que en el citado animal, los elementos nerviosos cardiacos crecen de una manera más precoz de lo que His indica. Fija el momento de penetración de tales elementos en el corazón hacia el 5º dia de incubación, en tanto His lo situaba en el 8º dia. También, describe células nerviosas en el corazón sobre los dias 4,5-5; señala que estas células nerviosas emigran desde los ganglios del vago y glosofaríngeo y desde el cerebro posterior.

MALL (1912) realiza un estudio general sobre el desarrollo del corazón humano. Al describir los cambios histológicos del tejido del sistema de conducción atrio-ventricular, los relaciona, por su coincidencia, como causados por el proceso de invasión de elementos nerviosos de células ganglionares vecinas.

JOHNSTONE (1924) estudia la anatomía fisiológica del corazón embrionario de pollo, experimentalmente. Produce bloqueos cardiacos mediante colocación de ligaduras alrededor del corazón,

en un periodo de tiempo en que este carece de nervios y de haz atrio-ventricular (2º dia de incubación), pues sólo consta de una banda contínua de células musculares, el manto mioepicardial, que rodea al tubo endotelial o endocardio primitivo. Indica que parece probable, según sus observaciones, que la conducción a través del manto mioepicardial sea de célula a célula. Además, demuestra que la conducción normal del impulso motriz en este manto es del seno al atrio, del atrio al ventrículo y del ventrículo al bulbo arterioso. Los bloqueos cardiacos han sido producidos mediante pinzamiento o colocación de ligaduras alrededor del tubo primitivo, a diferentes niveles. Cuando el manto mioepicardial se pinza en un punto dado cefálico a la unión sino-auricular, se bloquea la conducción de los impulsos contráctiles a través de la línea de injuria. La parte del manto mioepicardial cefálica a la injuria, sin embargo, es todavía rítmica, pero su tasa de ritmicidad es más baja que la parte del manto mioepicardial caudal a él.

PERMAN (1924) orienta sus investigaciones hacia el estudio anatómico de los nervios cardiacos en distintas especies animales y en el hombre, usando también material embriológico de pollo y humano. Como métodos de tinción utiliza, entre otros, el de Bielchowsky. En lo que respecta al desarrollo, indica la existencia de un conglomerado de células ganglionares, situado entre las arterias aorta y pulmonar, en embriones de 10 mm. En el estadío de 19 mm. observa la existencia de otro grupo celular en la pared dorsal del atrio. Sostiene que los nervios extrínsecos alcanzan el corazón embrionario humano hacia la sexta semana (estadío de 11 mm.), tres semanas después de la iniciación de los latidos cardiacos. Las terminaciones nerviosas cardio-vagales, manifiesta, se dirigen hacia los conductos de Cuvier y el conducto arterioso, estableciendo que el corazón adulto también recibe ramos cardio-vagales por los hilios arterial y venoso. Las fibras nerviosas se dirigen hacia los grupos ganglionares

anteriormente indicados, aórtico-pulmonares y de las paredes dorsales atriales formando plexos nerviosos que se dirigen caudalmente hacia el surco atrio-ventricular. En los corazones adultos describe también el nervio del seno izquierdo, descrito con anterioridad por **SCARPA (1794)**, y un nervio depresor. Los nervios del pedículo venoso, que forman el plexo aurículo-sinusal, indica que pasan, en su mayor parte, por detrás de la bifurcación de la arteria pulmonar; los del pedículo arterial lo hacen por delante. No encuentra células nerviosas en el nódulo sino-auricular de la oveja. Encuentra pocas o ninguna células nerviosas epicardiales en los ventrículos del corazón de la ternera, oveja, cabra y cerdo; describe la existencia de numerosas células nerviosas en el haz aurículo-ventricular de los Artiodáctilos.

TELLO (1924) estudió el desarrollo y terminación del nervio depresor, fundamentalmente en embriones de ratón. En el estadío de 8 mm. observa originarse el nervio depresor a partir del nervio laríngeo superior y del tronco del nervio vago. A los 12 mm. describe la terminación de los nervios depresores derecho e izquierdo en las paredes de los 4º arcos aórticos respectivos. En estadíos posteriores observa que estos nervios entran en relación con el gran simpático. Puntualiza que las terminaciones del nervio depresor son más ricas en el lado izquierdo que en el derecho.

FUKUTAKE (1925) estudia la histología y desarrollo del sistema nervioso del corazón en la rana, ratón, otros animales y el hombre, utilizando el método de plata de Cajal y tinciones vitales con azul de metileno. Referente al desarrollo de este sistema en el hombre, indica que no puede distinguir neuronas subepicardiales atriales antes del estadío de 17 mm.; hacia el estadío de 25 mm. las neuronas invaden el cuarto superior del corazón; y en el estadío humano de 40 mm. los nervios penetran en

el septum interventricular. En relación con los nervios, no puede precisarlos en estadíos tan tempranos como los que indica Kuntz. Afirma que los elementos nerviosos extrínsecos alcanzan el corazón hacia la sexta semana (estadío de 11 mm.) y que a los 25 mm. no lo observa mas que en la parte más superficial de los ventrículos. Hacia el estadío de 70 mm. observa en los nervios extrínsecos un patrón morfológico similar al del corazón humano adulto. En relación con la distribución intraparietal de los nervios, indica que en el epicardio y endocardio encuentra sólo terminaciones de tipo simple; en el miocardio no encuentra placa motora o huso muscular alguno en relación con las fibras miocárdicas ventriculares; y en el haz atrio-ventricular encuentra nervios, fundamentalmente amedulados.

BELOWA (1928) realiza investigaciones en corazones de animales adultos y del hombre. Describe una depresión en la pared cardiaca dorsal, situada en la línea media al orificio de la vena cava inferior, por encima de la unión atrio-ventricular. Esta depresión la designa como "Fossula cordis nervina" y subraya su rica inervación.

FRANCILLON (1928), trabajando sobre corazones humanos de fetos de 240 mm., suministra datos sobre la topografía ganglionar. Según este investigador, los ganglios cardiacos pueden ser clasificados topográficamente de la siguiente forma. En el atrio derecho se encuentran: en la región del seno venoso, en el surco coronario, en la vecindad de las válvulas de Tebesio y en la vecindad del nódulo atrio-ventricular; en la región del septum y surco interatrial; y por último, en el atrio izquierdo se encuentran: en el surco de la base de la aurícula izquierda, sobre la pared dorsal del atrio izquierdo, sobre la superficie diafragmática del mismo y alrededor de la apertura de las venas pulmonares. En los ventrículos se encuentran ganglios: en anillo, alrededor del origen de la arteria pulmonar; en semianillo,

alrededor del origen de la aorta; en el plexo coronario, en el surco coronario entre las venas del corazón y los ventrículos; y en la vecindad del nódulo de Tawara y haz de His. Todos los ganglios descritos los encuentra en posición subepicárdica y el número de células que contienen es de 8 a 150. También, indica que los ganglios subepicárdicos situados en el tejido conjuntivo del surco interatrial, son empujados entre los haces musculares del septum interatrial. Además, como se ha descrito, concreta que la esfera de distribución ganglionar queda limitada a los atrios y distalmente, al surco atrio-ventricular.

TSCHERNJACHIMSKY (1928) puntualiza algunos aspectos del desarrollo del sistema nervioso del corazón, de las terminaciones del nervio depresor y de la inervación del seno carotídeo. Como material, utiliza dos embriones humanos y gran número de embriones de ratón blanco, y como procederes de contraste, el método de la plata reducida de Cajal, con fijación en piridina, o la fórmula de De Castro. En embriones de ratón blanco describe la existencia de nervios, que alcanzan la pared atrial izquierda a los 10 mm., y de terminaciones nerviosas en los ventrículos a los 14 mm. Encuentra ganglios intracardiacos, de pocas células, en embriones de 10 mm., y varios grupos en las paredes ventriculares de embriones de 12 mm. También, describe terminaciones nerviosas, en estadíos posteriores, en los ventrículos y paredes atriales izquierdas.

IDHIMA (1929), entre sus estudios embrionarios del sistema nervioso de varios órganos humanos, se detiene en el análisis de los nervios cardiacos en varios estadíos. Indica que no pudo teñir nervios en el corazón hasta el estadío de 16 mm. En embriones de 20 mm. encuentra nervios en el septum interventricular; también, en este estadío describe la existencia de un pequeño número de células nerviosas en la cara superior del corazón. En embriones, y sobre todo en fetos humanos, detecta dos

variedades de células nerviosas: unas de tipo esférico y otras ovales; supone que estas células representan los tipos uni- y bipolares, respectivamente. En fetos humanos de 7 meses encontró, en todas las arterias coronarias, la existencia de nervios en sus capas adventicial y media, pero no los pudo identificar en la íntima.

SHANER (1929,30) orienta sus investigaciones, fundamentalmente, hacia el desarrollo de los nódulos sino-atrial y atrio-ventricular y del haz de His, realizando además, una descripción de una tercera estructura embrionaria, de aspecto parecido al nodular, en embriones de reses. Junto a estos análisis, puntualiza también algunos aspectos del desarrollo del sistema nervioso en relación con dichos elementos. Indica la existencia de nervios cardiacos formando un plexo primitivo alrededor del nódulo sino-atrial, antes de que este último se desarrolle; por ello, supone que la diferenciación nodal puede ser inducida por elementos neurales. Además, realiza un patrón embriológico de la inervación cardiaca en los citados animales. Así mismo, señala que los ganglios cardiacos no aparecen en esta zona hasta algún tiempo después de que los nervios alcancen el corazón.

LASOWSKY (1930), al estudiar la histología normal y patológica de los ganglios cardiacos humanos en los últimos estadíos fetales y en el adulto, indica que las neuronas del recién nacido tienen pocas prolongaciones y se asemejan a los neuroblastos.

ARMSTRONG (1931,35) realiza una serie de investigaciones en el corazón embrionario del Fundulus heteroclitus y majalis, en relación con las reacciones funcionales que acompañan al crecimiento y desarrollo de la inervación vagal, y sobre el papel de los nervios en la acción de la acetilcolina. Señala que pueden ser identificados varios estadíos funcionales desde el periodo en

que se inicia la respuesta vagal refleja (alrededor del 9º dia) hasta que se consigue el tipo de respuesta adulta; esta última se obtiene alrededor de los dias 12-13. El tipo de respuesta inducida por la estimulación del vago en cada uno de los estadíos sucesivos, parece guardar relación con la progresiva inervación de las distintas partes del corazón embrionario. Tales respuestas se inician alrededor de 5 dias después del comienzo del latido cardiaco. También observa que la acetilcolina, en pequeñas cantidades, induce retención diastólica auricular sobre el 8º dia; mientras que la misma droga, en gran cantidad, no inhibe la contractibilidad procedente de la inervación. No pudieron ser educidas respuestas a la estimulación del vago sobre el 8º dia, pues aparentemente, el arco reflejo no está completo hasta alrededor de las 36 horas después del crecimiento del vago.

JONES, T. (1932) realiza un estudio de las conexiones entre los nódulos cardiacos en embriones y fetos humanos. A la par, informa sobre la evolución de los nervios y ganglios en relación con este sistema. Sobre este último particular, aporta pocos datos nuevos a los descritos por otros investigadores.

BRINLEY (1935) estudia la inervación simpática del corazón de los teleósteos y describe un método de transplante de corazón del embrión de Fundulus. Al obtener efectos positivos de la adrenalina sobre embriones de Fundulus heteroclitus, piensa que debe existir una inervación simpática en los citados teleósteos.

SZEPSENWOL y **BRON (1935-36)** estudian la naturaleza y origen de la inervación primitiva del corazón en embriones de pollo y pato, mediante procederes de impregnación argéntica. Observan que la inervación comienza, aparentemente, al final del tercer dia de incubación. En el pollo de 68 horas de incubación o en el pato de 90 horas, fibras que se originan desde el ganglio torácico del nervio vago, alcanzan la parte distal del tronco arterioso, vía

arcos aórticos, no existiendo aún elementos simpáticos; estas fibras, piensan, pueden ser sensitivas más que motoras, porque acaban en botones terminales en contacto directo con el endotelio vascular. Las fibras simpáticas comienzan a acompañar a las del vago en estadíos de 80-84 horas en el pollo y de 98 horas en el pato, al formarse una anastomosis entre el ganglio torácico del vago y el ganglio simpático cervical superior. Las ramas vagales para las porciones auriculares del corazón llegan a su lugar de destino al final del 4º dia de incubación en el embrión de pollo, y un dia más tarde en el embrión de pato.

WAHLIN (1935) analiza los sistemas de conducción y nervioso en el corazón de los vertebrados. En lo que se refiere a su desarrollo, se detiene, fundamentalmente, en las fases en que se inicia la inervación del corazón embrionario. Como otros investigadores, indica la existencia de nervios en el corazón humano sobre el estadío de 11 mm., o sea, alrededor de la sexta semana de gestación.

SANABRIA (1936) investiga, igualmente, la diferenciación y desarrollo del tejido nodal y conector del corazón, fundamentalmente en los roedores, y de paso, analiza los nervios y ganglios cardiacos en estos elementos. No aporta nuevos datos sobre el particular.

MURATORI (1937a,b) estudia, mediante procederes histológicos, los receptores aórtico-arteriosos en diferentes especies animales. Afirma que el ductus arteriosus de los mamíferos está relacionado con un plexo de fibras nerviosas, las cuales poseen terminales sobre su musculatura lisa. Indica que estos nervios son visibles macroscópicamente y están íntimamente asociados con el ductus.

NONIDEZ (1937) describe la distribución de las fibras de los

nervios aórticos y cuerpos epiteliales en el perro, mediante procederes macroscópicos histológicos. Como el anterior investigador, afirma que el ductus arteriosus de los mamíferos está relacionado con un plexo de fibras nerviosas con terminales para su musculatura lisa.

SCHIMERT (1937), mediante el método de plata de Bielchowsky-Gros, estudia los elementos nerviosos del miocardio en el gato, en embriones humanos y en niños recién nacidos. Indica que en las paredes del atrio, los elementos nerviosos caminan independientemente de los vasos, en tanto que en los ventrículos suelen acompañarlos. Estas fibras se subdividen repetidamente formando un plexo nervioso. Distingue la formación de diferentes plexos y aparatos terminales, que penetran y terminan sobre las fibras musculares y vasos, aunque puntualiza que la inervación de los vasos no puede ser separada de la del músculo cardiaco, ya que los haces nerviosos que inervan los vasos sanguíneos pueden enviar finas fibras, que pasan a inervar a las células musculares.

TAKINO y **WATANABE (1937)** realizan una serie de investigaciones (en el hombre, conejo, cobaya, gato y cerdo) sobre terminaciones sensoriales en el ligamento arterioso y otras partes del corazón. Observan terminaciones nerviosas sensoriales en el ligamento arterioso del adulto, pero no en el de cerdos recién nacidos. Indica que el ductus arteriosus de los mamíferos, como ya precisaron otros investigadores citados, está relacionado con un plexo de fibras nerviosas que poseen terminales sobre su musculatura lisa.

COPENHAVER (1939a,b) realiza ciertas observaciones sobre el crecimiento y función de injertos cardiacos heteroplásticos, y sobre la iniciación de las pulsaciones y tasa de contracciones intrínsicas en diferentes partes del corazón del Amblystoma.

Demuestra que el ventrículo es el que inicia la contracción y que las diferentes cámaras cardiacas poseen sus propias tasas intrínsecas. Observa además, que el crecimiento del vago ocurre hacia el estadío 44 a 46 de Harrison, alrededor de 10-12 dias después de la iniciación de las contracciones. Tambień, señala que en los transplantes heteroplásticos de corazones embrionarios entre el Amblystoma Tigrinum y Punctatum, se mantiene el ritmo de la especie donante, aunque morfológica-y funcionalmente estén inervados por el huesped.

SHAMARINA (1940) estudia el contenido colinesterásico de las aurículas embrionarias. Basándose en sus resultados, expone la teoría de que el desarrollo de la actividad colinesterásica guarda relación con la maduración de la función neural.

BOYD (1941), al igual que otros investigadores anteriormente citados, orienta sus investigaciones hacia el abastecimiento nervioso del ductus arteriosus en diferentes mamíferos y en distintos periodos de su vida. Indica que además de fibras gruesas, probablemente sensoriales, existen otras más finas, que terminan en relación con las fibras musculares de las paredes del ductus, mediante formaciones terminales simples, que recuerdan a las de otros vasos sanguíneos, y parecen ser fibras motoras.

KENNEDY y **CLARK (1941,42)** estudian el ductus arteriosus del cobaya en relación con el proceder de cierre y las reacciones fisiológicas. En estos trabajos observan las relaciones anatómicas con las fibras nerviosas vecinas y sus relaciones con la musculatura lisa; estas fibras nerviosas son gruesas y finas, y sugieren que corresponden, probablemente, a los tipos sensorial y motores, respectivamente. Tras estimulación eléctrica experimental del vago y del simpático, observan que el cierre del ductus es independiente del control neural. Creen que las aminas presoras pueden causar el cierre del ductus; y además,

puntualizan que la saturación de oxígeno en sangre puede ser un factor importante en este cierre.

JONES, D.S. (1942) estudia los orígenes del vago y de las células de los ganglios parasimpáticos de las vísceras en el pollo. Sus resultados concuerdan con los de **MARSHALL (1878)** y los de **KUNTZ (1910)** en que, después de originarse el brote vagal en el cerebro posterior, los neuroblastos migran hacia el corazón. Observa que la extirpación del cerebro posterior, sobre las 40-45 horas de incubación, impide el desarrollo de los plexos cardiacos y asociados. Por lo tanto, cree que los ganglios intrísecos de los pulmones, corazón y tracto digestivo superior tienen origen en los niveles vagales del tubo neural.

ESCOLAR GARCIA (1945,47) estudia la sistematización de los plexos nerviosos cardiacos y el desarrollo del seno venoso, repectivamente. Los análisis del desarrollo los realiza en series embrionarias de cobaya y humanas. Sus resultados sobre la inervación extrínseca concuerdan con las investigaciones antes citadas que trabajan sobre el particular. Subraya la íntima fusión que realizan los elementos nerviosos cardiacos simpáticos y vagales, antes de dar lugar a las formaciones plexiformes yuxtacardiacas.

KAYLOR (1945), mediante el proceder de impregnación argéntica de Cajal y en cobayas recién nacidos, estudia la inervación del corazón. Entre la musculatura cardiaca no encuentra terminación nerviosa alguna.

CAMPENHOUT VAN (1945) realiza un cuidadoso estudio del sistema nervioso visceral del embrión humano de 9 mm., utilizando como método de contraste el proceder argéntico de Roger. Sigue la evolución y trayecto del décimo par, desde su origen aparente hasta el estómago; observando las ramas que inervan la tráquea,

pulmones, corazón y esófago. Igualmente, analiza el sistema nervioso ortosimpático desde el ganglio cervical superior hasta la región abdominal media. Propone el origen de los ganglios simpáticos en el hombre a partir de la cresta neural del tronco, vía ganglios espinales.

WALLS (1947) realiza su trabajo fundamental sobre el tejido de conducción del corazón humano, aunque también describe elementos nerviosos limítrofes. Insiste, como otros investigadores ya citados, en que los cambios histológicos del sistema de conducción coinciden con la insinuación de los nervios entre las células especializadas. Describe la aparición temprana de células nerviosas en el área de futuro nódulo sino-atrial. Encuentra muchos grupos ganglionares cardiacos en el estadío humano de 125 mm.: en estos ganglios, antes del nacimiento (corazón fetal), encuentra un sólo tipo de células nerviosas, las cuales son grandes, esféricas, de citoplasma granular y que se tiñen pálidamente por los métodos de plata.

ROBB, KAYLOR y TURMAN (1948) también realizan análisis del tejido especializado del corazón en varios estadíos de desarrollo del corazón humano hasta llegar al feto, puntualizando, como los investigadores antes citados, sobre las relaciones de los nervios y ganglios cardiacos con dicho sistema.

LOFFREDO (1949) estudia los pequeños ganglios nerviosos del corazón y órganos vecinos con el método del cloruro de oro de Ruffini. Observa la existencia de pequeños ganglios conectados mediante pedículos a delgados nervios, constituidos por fibras finamente mielinizadas o amielínicas, en la superficie anterior del corazón fetal. Indica que los tejidos de las cápsulas ganglionares se mezclan con el perineuro de las ramas nerviosas, presentando estas cubiertas una rica vascularización. El tamaño medio de los ganglios es alrededor de 15 neuronas, las cuales

pueden formar acúmulos ganglionares encapsulados o pueden ser halladas en el endoneuro de delgadas ramas nerviosas.

ANDRES LUJAN (1949) y **MARTIN RECUERDA (1949)**, bajo la dirección de **ESCOLAR**, estudian respectivamente, el desarrollo simpático-vagal yuxtacardiaco y el del aparato neuromuscular del corazón. Las investigaciones sobre el sistema simpático-vagal las realiza en embriones y fetos humanos y de cobaya, a partir del estadío de 4 mm. Indica que la cresta vagal se muestra en el embrión de 4 mm. y las manchas simpáticas aparecen en el estadío de 5 mm. Hacia el estadío de 9 mm., la cresta vagal se diferencia, insensiblemente, en ganglios. El simpático toma aspecto ganglionar entre los 9 y 14 mm., diferenciándose una primera masa cervical, que tiende a acercarse al neumogástrico. El ganglio de Wrisberg aparenta derivar morfológicamente del vago, pero sin poder excluir el ortosimpático.

HERMANN (1950a,b,c) realiza un estudio microscópico de los ganglios cardíacos humanos, a partir de estadíos fetales (5 meses) hasta individuos de 80 años de edad; como método de contraste utiliza el Bielchowsky-Gros. Analiza la evolución que siguen las neuronas de dichos ganglios durante los citados periodos de vida; estos cambios se refieren, fundamentalmente, al incremento de tamaño del cuerpo celular, complejidad de las prolongaciones nerviosas y algunas alteraciones de tipo patológico.

KRAMER (1950) presenta unos trabajos preliminares sobre la inervación del corazón del pollo embrionario, desde los 4,5 a los 10 dias de incubación, obteniendo los siguientes resultados. En los pollos de 4,5 a 5 dias de incubación se pudieron seguir durante corta distancia células ganglionares parasimpáticas esparcidas al lado del ganglio nodoso, pero ninguna de ellas se acercaba al corazón. En embriones de 5 dias se observan células

ganglionares a lo largo de las ramas cardiacas del vago, extendiéndose hasta el bulbo aórtico, donde las fibras adoptan un dispositivo plexiforme. En embriones de 6,5 a 10 dias, las células ganglionares se encuentran extendidas hasta el surco cardiaco, e indica que algunas de las fibras postgangliónicas muestran bulbos terminales. En embriones de 10 dias también pueden ser seguidas fibras postgangliónicas de distintos ganglios de la cadena simpática, hasta una posición próxima al vago homolateral. Tales fibras forman un grupo que avanza a lo largo de este nervio hasta el ganglio nodoso; más allá de este ganglio las citadas fibras están representadas por pequeñas ramas, que siguen a lo largo de los grandes vasos hasta el bulbo aórtico, pero no las observa dentro de las paredes del corazón.

FIELD (1951) estudia el desarrollo del sistema de conducción en la oveja, y a la par, el de los elementos nerviosos de este sistema. En el estadío de 32 mm. observa, por primera vez, fibras nerviosas en la parte superior del nódulo atrio-ventricular, pero no neuroblastos. En el estadío de 39 mm. observa elementos nerviosos y neuroblastos en los alrededores, pero no dentro del nódulo. A los 40 mm., los elementos nerviosos se hallan entre la sustancia del citado nódulo. En estadíos de 100 mm. existen numerosas células ganglionares y nervios alrededor del surco atrio-ventricular y del mismo nódulo, especialmente en su parte posterior; los nervios se sitúan sobre la superficie de ambos ventrículos, siendo su número mayor en el lado izquierdo y hasta el cuarto distal. En el estadío de 145 mm., no solamente existen fibras nerviosas en las paredes ventriculares, sino que también se observan algunos grupos ganglionares; en este estadío son muy abundantes las células y fibras nerviosas en la pared interatrial. En el estadío de 360 mm. encuentra numerosos haces nerviosos en las dos terceras partes superiores del ventrículo, así como también algunos acúmulos de células nerviosas. En el nódulo sino-atrial también se observan masas de células nerviosas

en su cara epicardial.

HALL (1951) estudia la contractibilidad intrínseca de los corazones de 203 embriones de ratas, en los estadíos comprendidos entre los 10,5 y 13,5 dias. Mediante preparaciones con el proceder de De Castro, realiza estudios histológicos cardiacos, no pudiendo encontrar ni células ni fibras nerviosas en los mencionados corazones. Analiza el promedio de la frecuencia cardiaca "in situ", que es de 91,3 pulsaciones por minuto. Tras la extirpación del corazón embrionario, este late a una frecuencia media de 106,9 puls./min. Al seccionar los corazones, separando el segmento sino-atrial del bulbo-ventricular del tubo cardiaco, observa que los segmentos sino-atriales laten con una frecuencia de 119 puls./min.; en cambio, los bulbo-ventriculares lo hacen a 61,3 puls./min. De esta manera, demuestra que la contractibilidad es más rápida en el músculo sino-atrial que en el bulbo-ventricular. Los ganglios cardiacos no aparecen hasta algún tiempo después de que los nervios alcancen el corazón.

kUNTZ (1953), en su libro sobre el sistema nervioso autónomo, indica, al igual que en trabajos anteriores ya citados que el primordio del ganglio vagal se desarrolla tempranamente, a partir de las células de la capa del manto del cerebro posterior, las cuales migran hacia abajo, desde la cresta neural, a través de los vagos. Describe nervios en la base del corazón en embriones de 7 a 9 mm. En fetos de 7 a 9 meses, señala muchos tipos de células ganglionares, las cuales, en su mayoría, son multipolares, aunque también indica que existen formas bipolares y unipolares.

MUIR (1953,54,55) estudia el desarrollo del tejido de conducción en los ventrículos del corazón de la oveja. Sobre los elementos nerviosos del tejido atrio-ventricular, aunque no emplea coloración específica de tejido nervioso, concreta los

siguientes datos. Observa ganglios nerviosos en relación al nódulo atrio-ventricular, en el estadío de 40 mm. En el de 100 mm. encuentra haces nerviosos entre las fibras musculares específicas del haz de His. Estos elementos nerviosos juegan un papel importante, en estadíos posteriores, en la formación del tronco común del haz de His y sus principales ramas.- En **1955, MUIR** estudia el desarrollo del nódulo sino-atrial del corazón de la rata, observando la presencia de estructuras nerviosas estrechamente asociadas con dicho nódulo a partir del 18º día prenatal, en adelante.

LICATA (1954) se concreta a estudiar el corazón embrionario humano en la 9º semana. Analiza la disposición de los distintos componentes de este órgano, antes de definir el patrón embriológico de la inervación cardiaca. En el estadío de 40 mm. describe nervios cardiacos que penetran por el surco interatrial. Sostiene la opinión de que la invasión de los nervios cardiacos al corazón es un proceso progresivo y relativamente lento, que no está completo en el atrio hasta el estadío de 55 mm., y en los ventrículos, hasta el estadío de 70 mm. En este último estadío la inervación extrínseca del corazón muestra un patrón morfológico similar al del adulto. En el estadío de 40 mm. describe la existencia de neuroblastos en las siguientes áreas: en el surco interatrial, en el surco atrio-ventricular y en el anlage del nódulo atrio-ventricular, en la pared dorsal de ambas venas cavas, y en relación con los vasos coronarios. Indica que todos los ganglios están relacionados con el atrio y no se extienden más abajo del surco atrio-ventricular.

ALLAN (1955) observa la inervación del conducto arterioso humano en 15 fetos a término, realizando una disección sistemática y detallada de esos nervios. Demuestra el origen primitivo de los nervios simpáticos, que lo concreta en el nervio cardiaco simpático cervical inferior izquierdo. Con frecuencia,

ramas del nervio forman un plexo sobre la porción proximal de la arteria subclavia, que rodeándola, manda una o más ramas al ductus. Ramas de los nervios cardiacos simpático-torácicos superiores izquierdos, usualmente, alcanzan el ductus, pero con frecuencia, su número es más pequeño que el de los mencionados anteriormente. Filamentos de los nervios cardiacos simpáticos cervicales medio y superior izquierdos, ocasionalmente alcanzan el ductus. Fibras adicionales de naturaleza simpática pueden pasar al plexo, por encima del ductus, desde el plexo cardiaco superficial. Fibras vagales alcanzan el ductus, vía plexo cardiaco superficial (esencialmente, como ramas del nervio cardiaco inferior cervical del vago), desde algunas ramas del vago, como las que cruzan la cara lateral del ductus o como ramas del nervio recurrente del vago que rodean por debajo aquel vaso. Los nervios citados forman un plexo en la adventicia del ductus arteriosus, desde el cual pasan pequeñas fibras hacia el interior de la media. Las fibras que pasan proximales sobre el tronco pulmonar, originan usualmente una o dos ramas, que siguen el borde inferior del vaso para unirse con el plexo coronario izquierdo.

YNTEMA y **HAMMOND (1954)** estudian el origen de los ganglios intrínsecos de las vísceras del tronco, a partir de la cresta vagal del embrión de pollo. Tras extirpaciones de la cresta neural vagal y del pliegue o tubo neural adyacente en estadíos de 5 a 14 somitas, obtienen, entre otras conclusiones y en lo que respecta a nuestro estudio, los siguientes resultados: la extirpación completa de la cresta vagal da lugar a la desaparición de los ganglios intrínsecos de los pulmones, corazón, esófago e intestino; después de su extirpación incompleta, existen ganglios intrínsecos en las vísceras anteriores y están ausentes en las posteriores.

ZACKS (1954) estudia las enterasas en estadíos tempranos del embrión de pollo. Detecta actividad acetilcolinesterásica en el sistema nervioso, antes de que pueda ser detectada la acetilcolina y de que tenga lugar la diferenciación morfológica de los neuroblastos.

COPENHAVER (1955), al describir el corazón, vasos sanguíneos, sangre y derivados endodérmicos en el capítulo V del libro "Análisis del Desarrollo", realiza un estudio sobre el control nervioso del corazón embrionario, recogiendo criterios desde los trabajos de **HIS** y **ROMBERG (1890)**, ya mencionados, hasta sus propios trabajos, anteriormente citados **(1939)**. Concluye que, puesto que las funciones del corazón embrionario preceden a su inervación, los primeros latidos cardiacos han de ser, por tanto, de origen miogénico.

GEREB ZOFF (1955) estudia el desarrollo de la actividad colinesterásica en el sistema autónomo cardiaco, mediante procederes histoquímicos y utilizando ratas como animales de experimentación. Señala que dentro de las paredes del corazón, en fetos avanzados de dicha especie, existe alguna actividad colinesterásica. También, indica que la enzima se distribuye difusamente dentro del miocardio, sin que ningún área determinada muestre mayor actividad.

ROSSI (1955) estudia el sistema de conducción atrio-ventricular y los nervios en el corazón humano (55 corazones normales, de los que 8 eran embrionarios, y 4 corazones anormales). Durante el examen de los elementos del sistema nervioso en las regiones del septum y zona fibrosa central del corazón, encuentra abundantes elementos nerviosos dentro y en proximidad a los sistemas de His y Tawara. Indica que los ganglios y los nervios están distribuidos a lo largo de la vía aurículo-ventricular de propagación de los impulsos y muestra

pruebas de la extensa arborización que presentan en el músculo cardiaco. También señala, al observar los corazones patológicos, que los estudios anatomoclínicos precedentes, en relación con conducciones cardiacas anómalas, se han confinado al examen del sistema de conducción, descuidando injustificadamente las estructuras nerviosas regionales. En los cuatro corazones con bloqueos intraventriculares por él estudiados, al combinar los exámenes del sistema de conducción con los de los plexos nerviosos del septum, observa en todos ellos graves alteraciones de las estructuras nerviosas, y sólo en dos casos, estas alteraciones estaban asociadas a anormalidades del sistema de His-Tawara. Ante tales circunstancias, cree firmemente que la dinámica cardiaca se realiza a partir de elementos nerviosos (teoría neurógena) y niega propósito funcional alguno al sistema de conducción en el corazón de los mamíferos.

SIPPEL (1955) analiza las propiedades y desarrollo de la colinesterasa en el corazón de ciertos vertebrados (Amblystoma, rana, embrión de pollo y rata). De sus resultados concluye que la colinesterasa cardiaca debe desarrollarse conjuntamente con la maduración funcional del miocardio, y por tanto, probablemente participe en el metabolismo del músculo cardiaco.

TRUEX, SCOTT, LONG y **SMYTHE (1955)**, mediante análisis anatómicos y fisiológicos, estudian los efectos de los nervios vagos sobre la tasa cardiaca en cachorrillos de perro (22 animales, cuya edad oscila entre 1 dia y adultos). Indican que la mayoría de las células ganglionares del atrio se encuentran inmaduras al nacer y sólo unas pocas, esparcidas, presentaban signos de madurez. Observan numerosas fibras nerviosas finas dentro del miocardio atrial y junto a los vasos coronarios. No observan terminaciones nerviosas especializadas. Los procederes fisiológicos muestran pruebas de que el control nervioso cardiaco se establece gradualmente en un largo periodo de tiempo, el cual

se extiende ampliamente durante la vida postnatal. En los cachorrillos recién nacidos, la inmadurez de las neuronas postgangliónicas está asociada a respuestas inadecuadas a la estimulación vagal.

HOGG (1957) orienta sus investigaciones hacia el desarrollo de la inervación del corazón en la rata blanca, mediante técnicas argénticas. Indica que los ganglios asociados con los vagos no establecen conexión con el miocardio hasta el 5º dia postfecundación y que la influencia de tales nervios no se ejerce hasta el 6º dia. Después de este tiempo, las fibras nerviosas penetran rápidamente en la estructura cardiaca, entrando en contacto con la superficie de las células cardiacas, que poseen aún aspecto de mesénquima indiferenciado o de mioblastos muy jóvenes. El vago izquierdo invade el tejido de la unión aurículo-ventrícular y almohadilla endocárdica. La rama cardiaca del vago derecho sigue la pared media del asta derecha del seno venoso.
También manifiesta que, anatoómicamente, es extremadamente dudoso que en el estadío de 17 mm. esté bajo control nervioso el corazón, aunque existen pruebas de que el sistema neural está estableciendo las conexiones pertinentes en dicho estadío.

HOLMES (1957,58) estudia en diferentes especies animales los rasgos del conducto arterioso y sus relaciones con la inervación, mediante técnicas argénticas y colinesterásicas. Confirma, como otros investigadores ya citados, sus relaciones con fibras nerviosas, las cuales envían terminales a su musculatura lisa. También, indica que el retículo de fibras nerviosas de su capa adventicial envía extensiones a la media y que no existe colinesterasa al nacimiento; esto último puede estar relacionado con el cierre del ductus.

SEMENOV (1957,58) analiza en el gato los cambios producidos

con la edad en el aparato nervioso sensorial del endocardio auricular, y en el desarrollo postembrionario de los receptores, utilizando en ambos estudios el método de Bielchowsky-Gros como proceder de contraste. Encuentra que las terminaciones nerviosas sensoriales del endocardio sufren una evolución importante en los primeros dias postparto. Las terminaciones tienen el aspecto de pinceles, cuyas ramas terminan en bucles; durante el periodo de desarrollo, los densos plexos de fibras sensoriales primitivas se transforman en más laxos y la mayoría de las terminaciones libres se hacen compactas. Los receptores similares a los de los adultos aparecen a la edad de 2 meses y los adultos definitivos, sobre los 8 a 9 meses. El desarrollo de los receptores en el epicardio es similar al del endocardio. Finalmente, los receptores en el miocardio se diferencian en los estadíos tempranos y alcanzan su desarrollo final completo hacia el tercer mes, aproximadamente; estos últimos receptores están representados en el animal adulto por husos musculares y como formaciones nerviosas libres y no libres, de forma trepadora.

ALLAN (1958,61) estudia, por una parte **(1958)**, las ramas víscerales cérvico-torácicas del vago y del tronco simpático en caso de anomalías de la arteria subclavia derecha, observando que estas alteraciones no producen efectos sobre las ramas cardiacas del vago. Posteriormente, **(1961)**, realiza un estudio histológico de los nervios asociados con el ductus en diferentes especies animales (cobaya, rata y pollo recién nacidos) y mediante los procederes de Bodian y Romanes. Entre sus resultados, indica que, en contraste con trabajos previos, no le fué posible demostrar una inervación motora para el ductus arteriosus en estas especies animales; en cambio, confirma la existencia de terminaciones sensitivas en sus paredes, pero señala que tales fibras, relacionadas incidentalmente con el ductus, representan elementos presoceptores aórticos. Ocasionalmente, también halla terminaciones presoceptoras en el extremo aórtico del ligamento

arterioso. Además, indica que el ductus arteriosus tiene un plexo de pequeños vasos asociados con su adventicia, el cual puede estar relacionado con las alteraciones del nivel de oxígeno en sangre.

GOMEZ (1958) orienta sus investigaciones hacia el desarrollo de la inervación en el corazón de la rata (56 ratas con 11 a 20 dias de desarrollo prenatal y 8 recién nacidas), mediante el método de Davenport, obteniendo los siguientes resultados. A los 12 dias prenatales, las fibras vagales y simpáticas se encuentran entremezcladas cerca de la base del corazón y neuroblastos embrionarios forman los pioneros del definitivo plexo cardiaco-pulmonar. A los 14 dias, tienen lugar cambios prominantes en el desarrollo de la inervación del órgano: los nervios intracardiacos más tempranos aparecen en el atrio derecho y se encuentran plexos ganglionados en las paredes del asta derecha del seno venoso; el nervio depresor está bien desarrollado y sus fibras terminan en la media y adventicia del arco aórtico y arteria subclavia (4º arco aórtico derecho). Del sistema de conducción, el nódulo sino-atrial está primeramente inervado por el vago en el 15º dia y en estadíos subsiguientes se incrementa su abastecimiento nervioso; el nódulo atrio-ventricular contiene fibras nerviosas en el dia 16 del desarrollo y su número se incrementa en especímenes de más edad, creciendo desde el nódulo y terminando entre los elementos miocárdicos vecinos. Las terminaciones nerviosas simples son el tipo más común observado a través de nuestras series. También ha visto bulbos y arborizaciones. El papel de los neuroblastos, inmaduros al nacimiento, se discute sobre bases fisiológicas en comparación con otros mamíferos. Se sugiere la naturaleza simpática de los haces amielínicos que siguen a los pequeños vasos subepicárdicos.

JONES, D.S. (1958) estudia los efectos de la acetilcolina y adrenalina en embriones de pollo normales (de 4-9 dias de

incubación) y privados de inervación, tras extirpar experimentalmente el cerebro posterior sobre las 40-45 horas de incubación. Observa que, en los embriones normales, a acetilcolina disminuye la frecuencia del corazón antes de que se establezca la inervación funcional, así como también en aquellos casos experimentales en que el corazón carece de inervación, e igualmente lo hace la amplitud del potencial de acción en dichas condiciones. En cambio, la adrenalina, en las condiciones mencionadas, aumenta la frecuencia del corazón después de que este había sido relentizado por la acetilcolina. Concluye de sus experiencias, que las sustancias implicadas deben actuar directamente sobre el músculo cardiaco.

BRAUZER y **BOUCEK (1960)** estudian el desarrollo del ECG. y miograma en corazones aislados de embrión de pollo de 10 a 36 somitas. Los primeros efectos eléctricos fueron grabados en el estadío de desarrollo de 15 somitas; estos efectos tomaron la forma de ondas monofásicas QRS, y las ondas T fueron obtenidas en corazones de 20 somitas (un somita par más o menos). En el estadío de 32 somitas las ondas P fueron evidentes y los ECG. fueron similares a los de un pollo adulto. Las primeras contracciones observables tienen lugar en el estadío de 12 somitas. La altura del miograma se eleva rápidamente hasta el 2º dia de desarrollo; posteriormente, la elevación es más gradual. El trabajo y poder relativo se elevan proporcionalmente al incremento de la altura. La proporción de sístole a diástole permanece relativamente constante a lo largo del periodo de desarrollo que cubre estos experimentos. La frecuencia del corazón se incrementa marcadamente durante los estadíos que van desde el 10º al 20º somita, después del cual, los aumentos de frecuencia media fueron menos rápidos. Simultaneamente, las grabaciones de ECG. y miogramas nos capacitan para obtener valores de tiempo durante el retraso electromecánico. Estos valores varían desde 0,010 a 0,040 sg.; pero no se observó ningún

modelo progresivo.

LEE, McCARTY y **ZODROW (1960)** observan la cardioestimulación producida por ciertos estimulantes gangliónicos sobre el corazón embrionario de pollo. Como otros autores citados, observan la presencia de catecolaminas en el corazón de pollo antes de su inervación.

McCARTY, LEE y **SHIDEMAN (1960)** miden los efectos inotrópicos de las drogas en el corazón del pollo embrionario, con y sin inervación. De sus experiencias, concluyen que el desarrollo de los B-receptores precede a la inervación cardiaca.

ROMANOFF (1960), en su libro "The Avian Embryo", realiza un resumen de la inervación del corazón embrionario, basándose fundamentalmente en los hallazgos de **HIS Jr. (1893)**, **KUNTZ (1910)**, **ABEL (1912)** y **SZEPSENWOL** Y **BRON (1935)**, ya citados.

KROKHINA (1961) analiza las respuestas de las fibras nerviosas sensoriales y receptoras del corazón a las deficiencias de oxígeno, en gatos durante el primer mes postnatal. Describe receptores cardiacos en gatitos recién nacidos y cree que el carácter embrionario de estas estructuras se mantiene durante el primer mes de la vida. Indica que estos animales nacen con signos de cambios morfológicos reactivos reversibles, que se hacen patentes, fundamentalmente, en las zonas de terminaciones nerviosas sensoriales; tales signos se eliminan hacia el 20º dia de vida postnatal. Señala que, según datos de la literatura, estos cambios, por hipoxia del feto desarrollado normalmente, acontecen hacia el final de la gestación. También, manifiesta que ni la hipoxia crónica ni la aguda, inducida experimentalmente, afecta la histopatología.

VOZNESENSKAYA (1961) estudia el desarrollo de la morfología

de los ganglios nerviosos del corazón humano en 62 especímenes de distintas edades, mediante procederes de impregnación argéntica. Describe prominentes plexos nerviosos en las capas subepicardial y muscular cardiacas. En la capa muscular observa contactos directos entre fibras nerviosas muy delgadas y las fibras musculares; también, encuentra fibras junto a las paredes de los vasos. En la parte posterior de la aurícula derecha y en el segmento posterior del surco coronario, observa gran cantidad de acúmulos ganglionares y grandes ganglios nerviosos individualizados. Con el transcurrir del tiempo, las fibras nerviosas, rectas en el niño, se hacen cada vez más tortuosas; las células ganglionares aumentan de tamaño y de diferenciación, pudiendo ser mostrado aproximadamente hacia el tercer año de vida postnatal, un complejo aparato pericelular. Hacia los 15 y 16 años observa un aumento de tamaño de las células ganglionares. Después de los 40 años comienza la atrofia de algunas células nerviosas, y en la vejez, estas células nerviosas muestran degeneración y desaparición del pigmento.

SZENTIVANYI, JUHASZ-NAGY, DAROCZY y **HORKAY (1962)**, al igual que otros investigadores previos, realizan un estudio ontogénico de los ganglios intracardiacos, en este caso de la rata; indican, igualmente, que el control nervioso extrínseco del corazón se establece gradualmente, durante un largo periodo de tiempo en la vida postnatal.

KARCZMAR (1963), en su libro sobre "Farmacología Experimental", hace un resumen de la ontogénesis de la colinesterasa, según los hallazgos de autores que le precedieron y que ya han sido indicados en el presente resumen.

NAVARATNAM (1963,65a,b) estudia, respectivamente, el arco arterial pulmonar derecho y su abastecimiento nervioso en embriones humanos **(1963)**, el desarrollo del abastecimiento

nervioso del corazón humano **(1965a)**, y la ontogénesis de la actividad colinesterásica en el corazón y ganglios cardiacos del hombre, conejo, rata y cobaya **(1965b)**.- Entre los resultados sobre la inervación del corazón y sus vasos, indica que las paredes del arco arterial pulmonar derecho están abastecidas por fibras nerviosas que derivan del vago, nervio recurrente laríngeo del vago y tronco simpático derechos según demuestra el análisis de 18 embriones cortados en serie, en estadíos comprendidos entre 6 y 23 mm. de longitud. Señala que la presencia de las fibras nerviosas en estos vasos está de acuerdo con el patrón de inervación de los arcos aórticos embrionarios. Los nervios cardiacos que penetran por el mesocardio dorsal, lo hacen a cada lado del brote aórtico-pulmonar del mesodermo extracardiaco y permanecen en grupos separados siguiendo los bordes del septum espiral, con los cuales entran en relación.- El estudio del desarrollo del abastecimiento nervioso cardiaco humano lo realiza en corazones de 91 especímenes embrionarios y fetales, desde los estadíos de 4 a 310 mm. de longitud. En el estadío de 11 mm. identifica, por primera vez, fibras nerviosas cardiacas, observando que los nervios cardiacos penetran en el mesocardio venoso antes que en el arterial. En dicho estadío describe tres grupos de nervios pasando a través del mesocardio venoso, abasteciendo un grupo, en cada lado, la correspondiente asta del seno, mientras que el tercer grupo de nervios, que derivan de ambos lados del cuerpo, acompañan la entonces singular vena pulmonar. El nervio del seno derecho inerva el lugar presuntivo del futuro nódulo del seno, mientras que los nervios que acompañan a la vena pulmonar abastecen el anlage del nódulo atrio-ventricular. Cuando el asta del seno izquierdo involuciona (estadío de 25-40 mm.), los nervios izquierdos del seno conservan su relación con los derivados que persisten de este asta. Los nervios del mesocardio arterial penetran en él hacia el estadío de 13,5 mm.; caminan a lo largo del arco arterial pulmonar de cada lado y forman un plexo cerca de la extremidad dorsal de este

vaso, penetrando por el flanco correspondiente del espolón aórtico-pulmonar del mesodermo extracardiaco; estos nervios cursan a cada lado del borde del septum espiral, con el que entran en relación, pasando los nervios cardiacos derechos hacia la arteria coronaria izquierda, mientras que los izquierdos lo hacen hacia la arteria coronaria derecha. El plexo nervioso coronario se desarrolla como una extensión de los nervios del mesocardio arterial hacia el estadío de 22 mm. Los nervios de los mesocardios arterial y venoso están conectados conjuntamente por nervios que cursan a lo largo de las arterias pulmonares, estando más estrechamente relacionados los del lado derecho que los del izquierdo; esta diferencia se relaciona con la asimetría de las dos arterias pulmonares. En el estadío de 40 mm., al alcanzar el corazón su nivel definitivo, ambos mesocardios yacen muy juntos y las correspondientes series de nervios se unen para formar un único plexo; el cardiaco profundo; sólo los nervios del extremo dorsal del ductus arteriosus forman un plexo separado: el cardiaco superficial. Hacia el estadío de 20 mm. se puede identificar las células nerviosas cardíacas. Ellas están relacionadas normalmente con el atrio, incluyendo las regiones nodales y las raíces de los grandes troncos arteriales y arterias coronarias. En los estadíos hasta ahora indicados, utiliza para la demostración de los elementos nerviosos los procederes argénticos de De Castro y Bodian. Mediante métodos histoquímicos, estudia la ontogénesis de la actividad de la colinesterasa. Observa que esta aparece primeramente en las células nerviosas cardiacas humanas, entre el 4º y 7º mes de gestación; en la rata, alrededor del cuarto dia de vida postnatal; en el conejo, entre los dias 24 y 27 de gestación; y en el cobaya, alrededor del dia 30 de gestación. Cuando los axones postgangliónicos se impregnan de colinesterasa verdadera, los tejidos especializados del corazón, que están muy ricamente inervados, muestran un fuerte incremento en la cantidad de dicha enzima. En la rata, conejo y cobaya aparece la pseudocolinesterasa en los ganglios cardiacos,

alrededor de 2-3 semanas después de la primera aparición de la verdadera colinesterasa; pero la pseudocolinesterasa se encuentra fuera de las células ganglionares.

VOLCHER (1963), que estudia el sistema nervioso periférico de un embrión humano de 8 mm., indica que la llegada de los nervios cardiacos al corazón debe realizarse alrededor del estadío de 11 mm., o sea, alrededor de la sexta semana de vida intrauterina, como indican otros investigadores.

GLOWINSKI, AXELROD, KOPIN y **WURTMAN (1964)** estudian la disposición fisiológica de la ^{3}(H)-norepinefrina en el desarrollo de la rata, utilizando la captación de dicha droga como indicador de la cantidad relativa de inervación adrenérgica en el corazón.

WILLIAMS y **ELLISON (1964)** y **ELLISON** y **WILLIAMS (1969)**, mediante métodos macroscópicos de disección, hacen un análisis de los nervios cardiacos simpáticos en 24 fetos humanos, a fín de establecer el patrón y conexiones de estos; también comprueban después microscópicamente su estructuración para diferenciarlos del tejido conectivo. De esta manera, intentan realizar su sistematización. Concluyen que las vías simpáticas cardiacas son extremadamente variables en cuanto a su topografía y que las variedades de dispositivos encontrados explican las contradicciones existentes en la literatura. Manifiestan, además, que son tan numerosas las posibles variaciones, que no se puede predecir el resultado de una simpatectomía; existe el riesgo de que la denervación sea incompleta por colaterales de otras ramas.

BENCI y **TAGLIAFIERRO (1965)**, mediante métodos histoquímicos, estudian la actividad colinesterásica del atrio del corazón embrionario de pollo, para conocer su inervación. Analizan el momento de su aparición y áreas de distribución, cuyo esquema muestra muchos puntos de similitud con la inervación ventricular.

YAMAUCHI (1965), mediante microscopía electrónica, estudia en 15 corazones de embriones humanos, el desarrollo de los tej[illegible]s nodales sino-auricula[illegible] y atrio-ventricular. Describe los rasgos ultraestructurales de tal tejido, empezando por el estadío 14 para el nódulo sino-atrial y el 16 para el atrio-ventricular. En la región de este último nódulo encuentra escaso abastecimiento nervioso, en contraste con la invasión de nervios más temprana y abundante en el nódulo sino-atrial.

YOUSUF (1965), al estudiar el desarrollo del sistema de conducción en el gorrión (Passer domesticus indicus), indica que el tejido de conducción especializado se desarrolla antes que los elementos nerviosos. Ambos nódulos, sino-atrial y atrio-ventricular, aparecen simultaneamente en el estadío de 15 mm. y el haz atrio-ventricular, en el de 23 mm. Entre los tejidos especializados, la región sino-atrial es la primera en recibir el abastecimiento nervioso. Señala: que las regiones del nódulo y haz atrio-ventricular están inervadas por los ganglios existentes en el surco atrio-ventricular; que las células de estos ganglios son bipolares o multipolares; y que las fibras nerviosas acaban en bulbos terminales. También, describe que sólo el nódulo atrio-ventricular muestra, dentro de su sustancia, alguna fibra nerviosa y que no encuentra conexiones nerviosas directas entre el nódulo y haz. Supone que los elementos nerviosos presentes en las regiones de tejido específico, están relacionados con el control de la actividad de tales estructuras.

BADEAVA (1966) estudia los rasgos morfológicos de las estructuras nerviosas del corazón humano durante el periodo de desarrollo intrauterino (56 embriones y fetos humanos, de edades comprendidas entre los 2 y 9 meses), mediante tinciones argénticas y hematoxilínicas. En el corazón de especímenes de 2 meses observa troncos nerviosos integrados por fibras delgadas y no mielínicas. Observa la migración de los neuroblastos hacia el

corazón, fundamentalmente, en los lugares de llegada de los haces nerviosos y origen de los vasos. Indica que esta migración está constituida por neuroblastos que carecen de prolongaciones y aparatos neurofibrilares. También en embriones de 2 meses encuentra receptores en forma de terminales ramificadas; las divisiones preterminales de fibras amielínicas forman receptores parecidos a antenas. A partir de los 3 meses, los troncos nerviosos adoptan una estructura similar a la de un cable. A partir de lo 5 meses, los ganglios están bien desarrollados y constan de grupos de 10 a 12 células en diferentes etapas de desarrollo. Un gran número de ganglios se localiza a lo largo de los troncos nerviosos y en los puntos donde el tronco se divide, tanto en el epicardio, como en el tejido conjuntivo del miocardio y en el tejido graso. A partir de los 7 a 9 meses observa una mayor diferenciación de todos los elementos nerviosos.

LeGRANDE, PAFF y **BOUCEK (1966)** realizan investigaciones sobre la iniciación del control vagal de la tasa cardiaca en embriones de pollo, tras estudios estadísticos y después de la inyección de acetilcolina dentro del ventrículo cerebral. En embriones de 4 dias no ocurrieron cambios significativos; en el 5º dia hubo un descenso significativo del promedio de la tasa, desde 106 a 95 pulsaciones por minuto; a los 6 dias, el descenso fué de 108 a 84 puls./min. después de la inyección. Tales observaciones les llevan a la conclusión de que la vía vagal, en el corazón embrionario de pollo, comienza a funcionar entre el 5º y 6º dia.

CALARESU y **St.LOUIS (1967)** estudian, en secciones seriadas teñidas con dionina y con hematoxilina ácido fosfotúngstico, el corazón completo de un gato recién nacido y porciones cardiacas de 8 adultos, con el fín de averiguar la topografía y distribución numérica de las células ganglionares intracardiacas. Encuentran células ganglionares en zonas topográficas bien

definidas: junto a los grandes vasos, en el atrio y en el septum interatrial, pero nunca por debajo del surco coronario, y describen varios grupos diferentes. El número total de células ganglionares que estiman en el corazón adulto del gato es de 8.405. También, describen las relaciones histológicas entre los distintos grupos de células ganglionares y los tejidos nodal, miocárdico común y arterias coronarias.

IVERSEN (1967a,b), en su monografía sobre "Captación y almacenaje de noradrenalina en los nervios simpáticos", realiza un resumen de los hallazgos obtenidos sobre el particular por otros investigadores, más los obtenidos en sus propias investigaciones. Sus resultados ofrecen un interés secundario en nuestro tipo de análisis. En el mismo año publica, junto a colaboradores, los hallazgos obtenidos sobre captación, almacenamiento y metabolismo de la norepinefrina en diferentes tejidos de la rata en desarrollo. Indican que para el almacenaje de las catecolaminas en gránulos secretorios adrenérgicos, se requiere la presencia de ATP.

KLINGMAN y **KLINGMAN (1967)** estudian las catecolaminas en los tejidos del ratón y hacen un recuento de las células ganglionares simpáticas después de la administración, pre- y postnatal, de antisuero del factor de crecimiento nervioso. Refiriéndose a los ganglios cardiacos, encuentran que constan, aproximadamente, de unas once mil células ganglionares.

MASUROVSKY y **BENITEZ (1967)** investigan la inervación aparente del músculo cardiaco por neuronas simpáticas en cultivos. Indican que numerosas prolongaciones de conglomerados de neuronas simpáticas crecen hacia células cardiacas, que laten sincrónicamente, y se entremezclan con ellas. Mediante microscopía electrónica, confirman el crecimiento de dichas prolongaciones neuríticas desde el complejo ganglionar simpático

hacia el rudimento cardiaco organizado, penetrando entre las células miocárdicas. Frecuentemente, grupos compactos de prolongaciones neuríticas, en ruta hacia el corazón, se disocian en grupos más pequeños antes de alcanzar el explante cardiaco. No han sido observadas uniones de membrana especializadas entre las neuritas y las células miocárdicas, aunque sí prolongaciones neuríticas y expansiones terminales estrechamente próximas a las células miocárdicas (distancia de 150 amstrongs).

ADOLPH (1968), en su monografía sobre el origen de la regulación fisiológica, indica que en el corazón embrionario de pollo, no parece ser necesaria la presencia de terminaciones nerviosas adrenérgicas en el miocardio para la sensibilidad a la norepinefrina.

FRIEDMAN, POOL, JACOBOWITZ y Cols. (1968) estudian la inervación simpática del corazón del conejo en desarrollo, comparando los resultados bioquímicos e histoquímicos del feto, recién nacido y adulto. Indican que la concentración cardiaca de norepinefrina en los estadíos tardíos de gestación es bastante baja y que los niveles aumetan progresivamente después del nacimiento, para alcanzar hacia las 3 semanas niveles semejantes al adulto. En los corazones de todas las edades encontraron pequeñas cantidades de epinefrina similares. En la edad madura observaron un cambio bastante menor en las catecolaminas adrenales. En todas las edades existía una estrecha correlación entre los niveles de norepinefrina y la demostración histoquímica de la inervación simpática. Sólo en animales más jóvenes fueron observadas varicosidades terminales, intensamente fluorescentes, en los troncos nerviosos preterminales. Ello les sugiere que los nervios simpáticos se desplazan hacia el corazón, en vez de estar formados dentro de él. En corazones de todas las edades fueron encontradas células cromafines.

IGNARRO y SHIDEMAN (1968) analizan la aparición y concentración de catecolaminas y sus biosíntesis en distintos estadíos del desarrollo del pollo. Encuentran un agudo incremento de norepinefrina en el corazón a los 10 dias, seguido de un rápido descenso, para después elevarse de nuevo, hacia el dia 16º y posteriores. También observan la presencia de catecolaminas en el corazón de pollo antes de su inervación.

KROKHINA (1968,69) estudia, mediante métodos histoquímicos, el componente colinérgico de la inervación del miocárdio en el desarrollo postnatal **(1968)** y los componentes adrenérgicos de la inervación efectora del corazón **(1969)** en distintas especies animales (conejo, gato y cachorrillo de perro). A partir del periodo postnatal y hasta la edad de 3 meses, estudia mediante el método de tiocolina de Koelle (modificación de Gomori), la actividad colinérgica de las estructuras neurales: neuronas intramurales y plexos terminales del miocardio, en distintas regiones. Sobre los componentes adrenérgicos, indica que el plexo terminal del miocardio contráctil del atrio y ventrículo, está estructural-e íntimamente conectado con fibras nerviosas adrenérgicas que inervan los vasos coronarios. Las regiones preterminales de las fibras nerviosas adrenérgicas se detectan en las raíces de los grandes vasos del corazón (arterias aorta y pulmonar). También señala que, en la ontogénesis del desarrollo, los componentes adrenérgicos de la inervación del corazón se completan más pronto que los componentes colinérgicos.

KUDROVA (1968) estudia la morfología de los plexos nerviosos y terminaciones nerviosas sensoriales en fetos y recién nacidos humanos (45 especímenes), por el método de Bielchowsky-Gros. Observa la existencia de un plexo nervioso superficial, situado en el pericardio fibroso, y otro profundo, que se encuentra en la serosa. También, observa la existencia de terminaciones nerviosas en el pericardio; estas son poco complicadas durante el

desarrollo fetal y al nacimiento la diferenciación aún no es completa.

WINCKLER (1969), mediante técnicas de fluorescencia formol-inducida, estudia las neuronas adrenérgicas en el corazón de la rata y del cobaya, observando su desarrollo y modo de inervación. Indica que las primeras neuronas adrenérgicas, en el corazón de la rata, se pueden demostrar justo antes del nacimiento; pero en el cobaya, los nervios aparecen al final del segundo trimestre. El desarrollo procede de manera casi idéntica. En el corazón de los animales adultos, las neuronas adrenérgicas muestran diferentes características en relación con la densidad y distribución en las aurículas y ventrículos, el modo de inervación de las arterias coronarias y grandes vasos sanguíneos, y la arquitectura fina de los plexos nerviosos. En el corazón del cobaya las neuronas adrenérgicas son más abundantes que en el de la rata, y los ganglios cardiacos de ambas especies son colinérgicos.

CHAMPLAIN, MALMFORS, OLSON y SACHS (1970), al estudiar la ontogénesis de las neuronas adrenérgicas periféricas en la rata, indican que en fetos de 20 dias son visibles en el corazón haces nerviosos simpáticos fluorscentes, aunque no se observa una inervación terminal, sugestiva de un mecanismo funcional transmisor, hasta inmediatamente después del nacimiento. Cuando las fibras adrenérgicas penetran en los órganos efectores, forman delgadas ramas con varicosidades fluorescentes débiles. La intensidad de fluorescencia de las varicosidades se incrementa rápidamente a niveles adultos, en tanto que decrece en la parte preterminal. La densidad de inervación del corazón, observada mediante microscopía fluorescente, es considerablemente menor que la del intestino.

GENNSER y NILSSON (1970) estudian las respuestas a la

adrenalina, acetilcolina y a los cambios en la frecuencia del corazón en los primeros estadíos fetales humanos. Indican que la adrenalina posee un efecto cronotrópico e inotrópico positivo, mientras que la acetilcolina tenía un efecto cronotrópico negativo sobre corazones de 2 fetos de 30 mm.

HOAR y **HALL (1970)** estudian el patrón de inervación cardiaca en el cobaya, por los métodos de Falck, de fluorescencia de catecolaminas, y el argéntico de Holmes, entre los 20 y 40 dias de gestación. La finalidad es la de correlacionar los resultados de ambos métodos, para obtener un patrón normal neural y ver los elementos adrenérgicos específicos en los corazones en desarrollo. Indican que las fibras vagales, acompañadas por los primordios de los ganglios cardiacos, alcanzan la pared atrial sobre el dia 25 de gestación en el cobaya. Posteriormente, penetran en la pared y se distribuyen, mediante ramificaciones individualizadas, a través de la pared atrial, desde los dias 26 a 29, inclusive. Desde el dia 30 hasta el parto, el patrón básico de la distribución atrial es elaborado mediante elongamiento, engrosamiento y ramificación de fibras individualizadas. Las fibras simpáticas pasan a la pared atrial desde el dia 25 al 29; las que cursan junto al nervio vago llegan hacia el dia 25, en tanto que las restantes fibras llegan sobre los dias 26 al 29. El plexo ventricular básico de fibras simpáticas está presente bajo el epicardio hacia el dia 26; desde ese momento hasta el dia 30 de gestación, el plexo básico penetra en la pared del miocardio ventricular. Las fibras simpáticas cursan, al principio, a lo largo de los bordes de los haces musculares, pero no entre las fibras musculares. Los nervios se hacen más gruesos sobre el dia 29, pero sin exceder las 2 micras. Ellos se ramifican ligeramente hacia el dia 27, y hacia el dia 30 están bien ramificados y parecen sobreyacer en la superficie de los haces musculares, simulando un plexo perimisial. Hacia el dia 40 se observa un plexo perimisial muy denso, el cual contiene algunos nervios

fluorescentes. La inervación autónoma completa se establece hacia el dia 30 de la gestación.

JAMES (1970) realiza estudios sobre el sistema de conducción cardiaco en estadíos de desarrollo fetales y postnatales. Analiza los rasgos anatómicos e histoquímicos de las conexiones internodales, interatriales y otras miocárdicas especializadas. Con respecto a la inervación, concluye que la adrenérgica del corazón fetal se desarrolla más pausadamente que la colinérgica y está completa algún tiempo después del nacicimiento. También, señala que una relación funcional entre el nódulo del seno y la maduración postnatal equilibrada de su inervación autónoma, son influencias estabilizadoras importantes en el desarrollo óptimo del seno del adulto hasta su papel como marcapasos.

SCHWIELER, DOUGLAS y **BOUHUYS (1970)**, mediante métodos histoquímicos, estudian el desarrollo postnatal de la inervación eferente autonómica en el conejo. Indican que en este animal, al nacer ya existe una inervación adrenérgica para el sistema cardiovascular.

SMITH (1970a,,b,c, 1971a,b,c) realiza una serie de trabajos sobre el desarrollo de los elementos nerviosos del corazón y sus arterias en series humanas, desde los primeros estadíos embrionarios hasta el recién nacido, empleando como métodos de tinción la técnica de hematoxilina-eosina, la técnica tricrómica de Masson e impregnaciones argénticas mediante el método de plata de Samuel. Al analizar el desarrollo de la inervación de las arterias coronarias en fetos humanos **(1970a)**, indica que esta se inicia hacia el estadío de 30 mm. En el estadío de 40 mm., prácticamente todas las ramas de las arterias coronarias están formadas y en sus posiciones definitivas. Después del estadío de 120 mm. se demuestran dos plexos a todo lo largo de los vasos: plexos de fibras gruesas y finas, situados a diferentes niveles

en la túnica adventicia. También encuentra células ganglionares, en relación con las arterias coronarias, en los ventrículos. Indica que estos plexos confirman el papel jugado por el sistema vagal en la inervación del ventrículo. No observa terminaciones nerviosas en la túnica media.- En su trabajo sobre neuronas binucleadas en el corazón fetal humano **(1970b)** indica su existencia en fetos de 50 mm. También las encuentra en fetos de 120 mm., cuando la migración de células nerviosas dentro del corazón está casi superada. Cree que ello es debido a divisiones activas que incrementan el número de células en el corazón.- En un trabajo posterior **(1970c)**, analiza el desarrollo de la inervación intrínseca del corazón humano entre los estadíos de 10 a 70 mm., obteniendo los siguientes resultados. El primer grupo de células ganglionares aparece en el embrión de 15 mm., asociadas a un plexo de fibras nerviosas que se encuentra entre las arterias aorta y pulmonar. Durante las 7 semanas siguientes (estadío de 70 mm.), se observan los siguientes grupos ganglionares: un grupo, que yace entre las arterias aorta y pulmonar; los atriales izquierdo, derecho y septal interatrial; y finalmente, en el surco atrio-ventricular. Las células ganglionares y sus prolongaciones son parte del plexo nervioso epicardial, localizado principalmente sobre el atrio. En el plexo atrial penetran fibras nerviosas desde el plexo cardiaco situado en la base del corazón. Los ganglios son generalmente pequeños (tamaño medio de 180X60 micras) y sin encapsular hasta el estadío de 65 mm. Los ganglios mayores suelen ser los localizados entre las arterias aorta y pulmonar (350X80 micras); son de aspecto fusiforme y yacen a lo largo del eje de los grandes vasos. Se encuentran pequeños capilares dentro y fuera de la cápsula, íntimamente asociados con los ganglios; también, indica que a partir del estadío de 65 mm. en adelante, se puede distinguir cuatro tipos de células, principalmente.- En un siguiente trabajo **(1971a)** analiza la inervación intrínseca del corazón humano en fetos entre los estadíos de 70 a 420 mm. de longitud C.R.,

observando las zonas de distribución de los ganglios cardiacos intrínsecos en las etapas de desarrollo fetal, así como también las características de los distintos plexos cardiacos, tanto epicárdico como miocárdico, endocárdico y coronario. Entre las células distingue tipos multipolares,inmaduros y maduros, y células unipolares, bipolares y binucleadas.- Posteriormente, como continuación de los trabajos anteriores **(1971b)**, analiza la localización de los ganglios intrínsecos y plexos nerviosos cardiacos en el recién nacido humano, concretando que están ordenados en grupos principales, estando relacionada la mayor parte de los ganglios con las aurículas, aunque también han sido halladas algunas neuronas en los ventrículos. Los ganglios varían considerablemente de tamaño, aunque la mayoría están situados sobre la cara superior del corazón, cerca de la vena cava superior y las arterias aorta y pulmonar. Todos poseen cápsulas bien definidas y la mayoría de las neuronas contenidas en ellos, cree que son de tipo multipolar, aunque también detecta pseudounipolares, y ocasionalmente, bipolares. No encuentra terminaciones nerviosas complicadas, aunque sí terminaciones libres.- En un trabajo posterior estudia el desarrollo de las neuronas autonómicas del corazón **(1971c)**. Indica que las células que aparecen más tempranamente son los neuroblastos, que pronto se diferencian dando lugar a células sensoriales y motoras, con predominio de estas últimas. También observa células binucleadas, las cuales alcanzan una máxima frecuencia en el estadío de 120 mm.; a partir de entonces, su número disminuye, y en los fetos a término, pueden detectarse muy pocas.

THAEMERT (1970,73) estudia la inervación del nódulo atrio-ventricular en corazones de ratón, mediante microscopía electrónica. Observa la existencia de haces nerviosos, relativamente grandes, que se dividen para formar otros más pequeños. Las prolongaciones nerviosas vesiculadas mantienen un íntimo contacto con el sarcolema de las células nodales. Estas

contigüedades neuromusculares, sobre la base de las interrelaciones físicas de sus respectivas prolongaciones nerviosas vesiculadas y células nodales, existen en formas varias. Se pueden catalogar como sigue: **(1)** prolongaciones nerviosas individualizadas, las cuales se alojan en túneles delineados en el sarcolema o en fondo de saco ("cul-de-sac"), dentro de las células nodales; **(2)** prolongaciones nerviosas vesiculadas e individualizadas, que yacen dentro de muescas superficiales y profundas, sobre la superficie de las células nodales; **(3)** prolongaciones nerviosas vesiculadas, las cuales permanecen, en parte, en un haz pequeño, mientras que se sitúan en una muesca sobre la superficie de una célula nodal, o en muescas sobre la superficie de 2 o más células nodales; y **(4)** pequeños haces individualizados de prolongaciones nerviosas individualizadas y su revestimiento de células de Schwann, las cuales residen dentro de túneles delineados en el sarcolema, en el interior de las células nodales. Estas contigüidades neuromusculares se describen meticulosamente y se discute su significado, en relación al status presente de la naturaleza y organización de las ramificaciones postgangliónicas del sistema nervioso autónomo, dentro del sistema nervioso del corazón.

HERVONEN (1971), al estudiar el desarrollo de las células de almacenamiento catecolamínico en los paraganglios y médula adrenal humana, sostiene que si las verdaderas catecolaminas son las que regulan la contracción fetal cardiaca, el origen de estas podría ser debido a las células cardiacas cromafines y/o a la médula adrenal en desarrollo.

OWMAN, SJOBERG y **SWEDIN (1971b)** realizan estudios genéricos histoquímicos y químicos, sobre el desarrollo pre y postnatal de los diferentes sistemas de neuronas adrenérgicas cortas y largas, en los órganos periféricos de la rata. Como anteriores investigadores, indican que en la glándula submaxilar, corazón,

riñón, intestino delgado y tracto genital masculino se observa la existencia de haces nerviosos simpáticos fluorescentes, pero no una inervación terminal; y que en el adulto se incrementa la fluorescencia en las varicosidades y decrece en las áreas preterminales de las fibras nerviosas.

TAYLOR y **SMITH (1971)** analizan la actividad colinesterasica en corazones fetales humanos, entre los 35 y 160 mm. Indican la existencia en el atrio de nervios acetil y butirilcolinesterasa-positivos en los estadíos citados.

ANDERSON y **TAYLOR (1972)**, mediante procederes neurohistológicos, e histoquímicos, estudian el desarrollo del tejido especializado atrio-ventricular en corazones humanos (8 y 9 corazones, respectivamente). Describen las características morfológicas y topográficas de dicho tejido. Indican además, que la acetilcolinesterasa está presente en fetos de 8 semanas.

ASAMI (1972) trabaja sobre el desarrollo embriológico y fetal del sistema de conducción y de los nervios y ganglios cardiacos mediante un método fotográfico. Sus resultados aportan pocos datos nuevos.

COLTART, DAVIES, GILLIBRAND y **HAMER (1972)** estudian la actividad adenil-ciclasa en el corazón fetal humano en desarrollo e intentan relacionar la aparición de la adenil-ciclasa con la contractibilidad inducida por la epinefrina y la captación de calcio en el corazón.

CHANG y **CUMMING (1972)** analizan la respuesta cronotrópica del tejido cardiaco en cultivo humano y demuestran que, hacia la 8ª semana del desarrollo, son funcionales los receptores B-adrenérgicos.

LEBOWITZ, NOVICK y RUDOLPH (1972) estudian el desarrollo de la inervación simpática miocárdica en el borrego fetal, sistematizando los hallazgos obtenidos sobre la ontogénesis de la inervación simpática y vasos coronarios miocárdicos.

MIRKIN (1972) también analiza la ontogénesis del sistema nervioso adrenérgico, observando las implicaciones funcionales y farmacológicas. Efectúa una revisión de varios estudios, los cuales demuestran que la concentración cardiaca de catecolaminas se va incrementando desde el periodo fetal y a través del periodo neonatal.

DAIL y PALMER (1973), mediante métodos histoquímicos, estudian la localización y correlación de las células con contenido catecolamínico y las actividades adenilciclasa y fosfodiesterasa en el corazón fetal humano. Indican que la inervación adrenérgica, examinada con la técnica de fluorescencia de Flack-Hillarp, así como también mediante microscopía electrónica, revela la presencia de células con contenido catecolamínico en o cerca del corazón fetal en los estadíos estudiados (8-18 semanas). Estas células suelen encontrarse en asociación con los nervios extrínsecos, situados a lo largo de los troncos aórtico y pulmonar o en el septum interatrial. También señalan la existencia de nervios cardiacos acetilcolinesterasa-positivos y células ganglionares. Han hallado las actividades basales más altas de la adenil-ciclasa en la sexta semana. Aunque observan células catecolamínicas en el corazón fetal, no han encontrado fibras adrenérgicas en todas las edades estudiadas; este fracaso en la observación de fibras adrenérgicas, señalan, puede relacionarse con la falta de activación hormonal de los mecanismos receptores.

ERSHOVA (1973), al estudiar los problemas de diferenciación de los ganglios vegetativos en distintos órganos del embrión de

pollo, refiriéndose al corazón, indica que al final del 8º dia y principios del 9º se observaron, por primera vez, rudimentos de ganglios cardiacos en el mesénquima del epicardio atrial. El carácter y distribución de los ganglios empieza a ser aparente hacia el 14º dia de la embriogénesis. En la segunda mitad de esta, todos los ganglios que analiza aumentan de tamaño, siendo la causa el incremento del número de neuronas en desarrollo, a la par que continúa la diferenciación.

NANOT, BERMON y **Le DOUARIN (1973)** observan el establecimiento de la inervación en el corazón del embrión de ratón, utilizando como procederes de contraste las técnicas de impregnación argéntica y de fluorescencia inducida a partir del 11º dia postcoito. Indican que la inervación del corazón alcanza el miocardio auricular hacia el 12º dia y los ventrículos hacia el 14º. Hasta el 16º dia no se observa la fluorescencia característica de las catecolaminas. Señalan además, que la inyección de L-Dopa en la madre hace posible detectar más tempranamente los elementos adrenérgicos, especialmente en el área del nódulo el seno.

FINLAY y **ANDERSON (1974)** siguen el desarrollo de la actividad colinesterásica en el corazón de la rata, obteniendo los siguientes resultados: la colinesterasa inespecífica es la primera en aparecer en el corazón en desarrollo y en los ganglios cardiacos; la actividad de la acetilcolinesterasa se hace predominante, últimamente, en ambos lugares; la acetilcolinesterasa aparece dentro del corazón después de su aparición en los ganglios cardiacos. Durante el primer mes de la vida, la acetilcolinesterasa cardiaca está restringida al tejido de conducción y nervios asociados. El patrón adulto de la inervación colinesterasa-positiva no está establecido totalmente hasta el 31º dia de edad. El significado y la implicación funcional de sus hallazgos se discuten a la luz de trabajos pevios en ratas de

otras especies.

PAPKA (1974,76,78,81) realiza una serie de estudios sobre el desarrollo de la inervación cardiaca en diferentes estadíos pre- y postnatales del conejo, mediante técnicas histoquímicas y de microscopía electrónica. Orienta tales trabajos en los siguientes sentidos.- Estudio de las células con contenido catecolamínico en el corazón de conejos fetales y postnatales **(1974)**, en donde demuestra la presencia de células cromafines muy tempranas en el desarrollo prenatal. Indica que las catecolaminas fluorescentes, cuando existen, se relacionan fundamentalmente con las células cromafines, en los primeros estadíos del desarrollo del corazón, y no con las fibras nerviosas.- También analiza los ganglios cardiacos en conejos pre- y postnatales **(1976)**, describiendo la ultraestructura normal de las neuronas intracardiacas.- En un trabajo posterior **(1978)**, describe las terminales nerviosas del miocardio del conejo en periodos fetales y neonatales. Mediante microscopio electrónico, observa en este tejido cuatro tipos de perfiles axonales: axones adrenérgicos, que contenían principalmente vesículas pequeñas, de núcleo denso, las cuales presumiblemente pueden almacenar 5-hidroxidopamina; axones colinérgicos, que contenían pequeñas vesículas sinápticas y transparentes, de tipo acetilcolinesterasa-positivas; axones que contení . grandes vesículas, repletas de un material moderadamente electrodenso, que se parecían a los axones colinérgicos; y perfiles repletos de mitocondrias, vesículas de distintos tamaños, cuerpos parecidos a lisosomas y microtúbulos, que se parecían a terminaciones sensoriales. Finalmente **(1981)**, combinando la técnica de catecolaminas con la microscopía electrónica, estudia el desarrollo de la inervación del miocardio ventricular, desde el dia 22º de gestación hasta 35 dias después del parto. En él, presta especial atención a la primera aparición morfológica de fibras y terminaciones nerviosas, en estrecha yuxtaposición con las células miocárdicas. En animales tratados

con alfametilnorepinefrina, las fibras adrenérgicas fluorescentes se evidenciaron, por primera vez, en los ventrículos hacia el 24º dia de la gestación. En términos ultraestructurales, observa que en dicho dia, las terminaciones adrenérgicas y colinérgicas estaban en estrecha relación con las células del músculo cardiaco. Durante pocas semanas después, la densidad de la inervación aumentó, alcanzando el patrón adulto hacia el 35º dia postparto. En muchos casos eran evidentes fibras adrenérgicas y colinérgicas en el mismo haz nervioso, encontrándose en estrecha aposición con la fibra muscular, sin interposición del citoplasma de las células de Schwann. Esta relación podría permitir más interacciones periféricas entre estas fibras y el miocardio.

BRIDE (1975), mediante técnicas específicas, observa el establecimiento de la inervación en el corazón de renacuajos de 9 a 18 mm. (tetard de xénope) y sus repercusiones en el funcionamiento del órgano. Encuentra que el ritmo del corazón aneural aumenta paulatinamente, siendo el funcionamiento automático inicial de tipo ventricular. Trás el establecimiento de la inervación, el potencial de acción ventricular adquiere su forma típica, y a la vez, el ritmo cardiaco se estabiliza en 110 latidos por minuto.

ATWOOD y **KIRSHNER (1976)** realizan estudios sobre el desarrollo postnatal de la captación y almacenamiento de catecolaminas en el corazón de la rata recién nacida. Para ello utilizan la captación de ^{3}(H)-norepinefrina como indicador de la cantidad relativa de inervación adrenérgica del corazón. Sus resultados aportan poco a la orientación de nuestro estudio.

GARDNER y **O'RAHILLY (1976)** analizan el abastecimiento nervioso y el sistema de conducción del corazón humano al final del periodo embrionario (estadío 23). Los nervios del lado derecho toman su origen de filamentos simpáticos cervicales y de

vagales cervicales y torácicos. Además de sus interconexiones, los nervios vagosimpáticos dan las siguientes ramas: una, enfrente de la tráquea, para el ganglio aórtico-pulmonar, con la que se abastecen las estructuras arteriales y venosas; y otra forma el nervio del seno derecho, el cual abastece al nódulo sino-atrial, y da filamentos al septum interatrial, los cuales pueden ser seguidos hacia el nódulo atrio-ventricular y las venas pulmonares. Los nervios del lado izquierdo toman sus orígenes, similarmente, de filamentos simpáticos cervicales y de vagales cervicales y torácicos. Estos forman varios filamentos ganglionados descendentes vagosimpáticos, que descienden al lado derecho del arco de la aorta y penetran en el ganglio aórtico-pulmonar. Filamentos que dejan el ganglio, abastecen el tronco pulmonar, aorta ascendente, septum interatrial, venas pulmonares, y como el nervio del seno izquierdo, el pliegue de la vena cava izquierda. Los filamentos torácicos vagales descienden a la izquierda del arco de la aorta y abastecen, principalmente, el extremo arterial del corazón. No se encontraron filamentos cardiacos simpáticos torácicos.

ORTS LLORCA, DOMENECH MATEU y **PUERTA FONOLLA (1977,79)** estudian el desarrollo de los nervios del nódulo sino-atrial en embriones humanos de 20 y 23 mm. (36-40 dias) mediante la técnica argéntica de Bielchowsky. Indican que es posible identificar un nervio en el lado derecho, que se podría denominar sinusal, el cual toma origen, mediante varias raíces, en el nervio vago derecho. Este nervio desciende a través de la cara ventrolateral derecha de la tráquea primitiva y el bronquio derecho, y envía una rama anastomótica delgada que, cuando se encuentra delante de la arteria pulmonar derecha, pasa al lado izquierdo. En esta zona envía una gran rama, destinada al nódulo sino-atrial, por detrás de la pared de la vena cava superior, a la cual suministra una rica inervación. A partir de entonces, también envía ramas delgadas que, siguiendo el pliegue atrial, van a distribuirse por

la cara posterior del atrio derecho. Cuando el nervio pasa por el ángulo formado por las venas pulmonares derechas y el atrio derecho, alcanza la porción intrapericárdica de la vena cava inferior, en la zona de su origen en el atrio. En los estadíos que se estudian, toda la inervación es de tipo parasimpático.

PAPPANO (1977) estudia en corazones embrionarios y fetales de pollo, el desarrollo ontogénico de la transmisión neuroefectora y reactividad de los transmisores. Indica, que la estimulación de los nervios intracardiacos provoca, primeramente, cardioaceleración propanolol-sensitiva del nódulo sino-atrial del pollo de 21 dias de incubación.

HIGGINS y **PAPPANO (1979,81)** realizan, primeramente, un estudio histoquímico de la ontogénesis de los axones con contenido catecolamínico en el corazón del embrión de pollo **(1979)**. Observan que en el desarrollo normal de la inervación simpática del corazón, aparecen los primeros nervios fluorescentes del atrio sobre el 10º dia de incubación.- Posteriormente **(1981)**, estudian el desarrollo del mecanismo de los transmisores secretorios por neuronas adrenérgicas en el ventrículo del embrión de pollo.

LICHNOVSKY, OBRUCNIK, MALEK y **NEDBALEK (1979)**, al estudiar el desarrollo del sistema de conducción de corazones humanos embrionarios y fetales, además de la diferenciación del nódulo sino-atrial, analizan la actividad colinesterasa en dichas estructuras, encontrándola muy elevada en el citado nódulo.

En los último tiempos, **KIRBY** y sus colaboradores realizan, bajo varios puntos de vista y por diferentes tipos de técnicas, el análisis de la inervación del corazón del pollo en distintos estadíos. Primeramente, **KIRBY, MCKENZIE** y **WEIDMAN (1980a)** estudian, mediante métodos histofluorescentes y microscopía de

luz, la inervación simpática. Indican, que los nervios simpáticos cardiacos surgen, desde los primeros ganglios simpáticos torácicos, hacia el 7º dia de incubación. Crecen lateral y después ventral con respecto a los pulmones, en vías de desarrollo, hasta unirse a los vagos, y se encuentran en la región bulbar del corazón y atrio hacia el 10º dia de incubación. Células fluorescentes y sin prolongaciones marcan el curso de los nervios simpáticos cardiacos; estas células se encuentran en la región bulbar a partir del 10º dia. Las células ganglionares simpáticas pierden su fluorescencia entre los dias 8º y 10º de incubación; esto es debido, presumiblemente, a la dilución del transmisor en el volumen, cada vez más grande, del citoplasma en las neuronas. Las pequeñas células de intensa fluorescencia SIF y las células medulares adrenales no pasan por un proceso de disminución de fluorescencia durante este periodo. Las células SIF aparecen bien diferenciadas hacia el dia 16º.

En el mismo año, **KIRBY, WEIDMAN** y **MCKENZIE (1980b)** realizan estudios ultraestructurales en el corazón, en desarrollo, del pollo y analizan las características ultraestructurales de estas células y elementos nerviosos. También observan, que nervios cardiacos simpáticos, con origen en los primeros ganglios simpáticos torácicos, proporcionan una inervación relativamente discreta; y que los primeros nervios fluorescentes aparecen en el atrio, sobre el 10º dia de incubación.

Después, **KIRBY, GALE** y **STEWART (1983)**, mediante extirpación de la cresta neural cefálica, producen anormalidades conotruncales. De tales experiencias deducen, que las células de la cresta neural contribuyen a la septación aórtico-pulmonar normal. Además, también observan que las células de la cresta neural del 3er,4º y áreas del 6º arco aórtico emigran hacia el saco aórtico; y que células crestales del 4º y áreas del 6º arco, emigran hacia el tracto de desembocadura del corazón o región

conotruncal.

STEWART y **KIRBY (1983)** estudian la captación de ^{3}(H)-norepinefrina y las concentraciones de catecolaminas en corazones de pollo en desarrollo, después del tratamiento con 6-hidroxidopamina. Como resultados, obtienen que es posible usar la neurotoxina 6-hidroxidopamina para inducir denervación simpática del corazón. El tratamiento de embriones de pollo con la citada neurotoxina durante la última mitad de incubación, causa una disminución de la captación de norepinefrina en el corazón, como la ablación de la cresta neural, sobre los somitas 10º al 20º.

KIRBY y **STEWART (1984)** estudian la inervación adrenérgica del corazón del pollo en desarrollo, realizando ablaciones de la cresta neural, para producir corazones simpáticamente aneurales. Observan los siguientes hechos: después de la ablación de la cresta neural sobre los somitas 10-15 ó 15-20, la captación decreció significativamente en el atrio, alrededor de los dias 16-17 del desarrollo. La ablación de la cresta neural sobre los somitas 5-10 y 20-25, no causa disminución en la captación de ^{3}(H)-norepinefrina. La extirpación de la cresta neural sobre los somitas 5-25 ó 10-20, causó aproximadamente igual depleccion de la captación de ^{3}(H)-norepinefrina en el atrio. La concentración de norepinefrina cardiaca estaba significativamente disminuida después de la ablación de la cresta neural sobre los somitas 5-25, pero no en los 10-20. Las preparaciones mediante microscopio de luz e histofluorescencia confirmaron la ausencia del tronco simpático en la región normal de origen de los nervios cardiacos simpáticos, después de la ablación de la cresta neural sobre los somitas 10-20. El tubo neural y los ganglios de las dos raíces dorsales estaban dañados en el área de ablación de la cresta neural; sin embargo, todas estas estructuras eran normales en las áreas craneal y caudal a la mencionada. El desarrollo de la mayor parte de los embriones, así como también la morfología

de todos los corazones era normal después de la lesión. Estos resultados indican que es posible producir corazones simpáticamente aneurales mediante ablación de la cresta neural; sin embargo, se consideraron nervios cardiacos simpáticos por una cantidad insignificante de norepinefrina cardiaca. La médula adrenal es el origen más probable de la norepinefrina cardiaca en los corazones simpáticamente aneurales.

DOLEZEL, GEROVA, GERO y **VASKU (1981)** orientan sus investigaciones hacia el estudio de la fase final del desarrollo de la inervación simpática de las arterias coronarias y del miocardio del perro (en la última semana antes del nacimiento, en cachorrillos de 1 y 6 semanas, de 4 meses y adultos), basándose en la técnica histoquímica de fluorescencia para la noradrenalina. Mediante la técnica de Haug, observan la densidad de inervación en el ventrículo y aurícula izquierdos.

EBENDAL (1981) estudia la dinámica del crecimiento de las neuritas producida hacia explantes de corazón de pollo embrionario y ganglios simpáticos espinales, en cultivos de gelatina con colágeno. Las neuritas emergían, preferencialmente, hacia el lado que estaba orientado el explante cardiaco, incluso sólo a partir de las 6 horas, aunque incrementaba su longitud durante los dos próximos dias. La eliminación del explante cardiaco después de una estimulación inicial, dió lugar a un crecimiento menos denso de las neuritas. El lavado de estos cultivos produce retracción de las neuritas pero estos efectos pudieron ser contrarrestados volviendo a añadir explantes cardiacos. La adición de un segundo conjunto de explantes cardiacos sobre la superficie de los ganglios, iniciaba una segunda fase de crecimiento neurítico local. Extraidos los ganglios de la gelatina y separados sus halos fibrosos, al transferirlos, no consiguieron regenerar las neuritas, a no ser que fueran estimuladas con nuevos explantes cardiacos. Los

resultados revelaron que la extensión de las diversas categorías de neuritas ganglionares es reversible y que se puede controlar por la concentración de un factor neurotrópico soluble, liberado del órgano terminal en vías de desarrollo.

NAKAO, SUZUKI y **SAITO (1981)** realizan estudios, mediante microscopía electrónica, de la inervación cardiaca en las larvas de la lamprea. Observan que las larvas jóvenes, de 13 mm. (26 dias), aún no tenían nervios en el corazón; sin embargo, en las de 21 mm. se observaron dos series de fibras cardiacas nerviosas: unas penetran en el corazón, vía vena porta, las cuales caminan a lo largo de la vena yugular impar y terminan en el seno venoso; los otros nervios penetran con la arteria porta y termina en la región proximal del bulbus cordis. Se observaron dos tipos característicos de terminaciones nerviosas: unas, con numerosas vesículas pequeñas y claras, de alrededor de 40 nm. de diámetro, situadas en las paredes de la vena yugular impar y seno venoso; y el segundo tipo, que contenían grandes vesículas nucleadas de 60 a 130 nm. de diámetro, mezcladas con vesículas claras y pequeñas, que se encontraban en la vena yugular impar, seno venoso y bulbus cordis. Subrayan que el bulbus cordis contenía sólo el segundo tipo de terminaciones nerviosas. Los nervios del corazón están confinados en regiones específicas, permaneciendo separados los de los dos orígenes. Indican además, que las aurículas, ventrículos, ductus de Cuvier y vena hepática estaban completamente desprovistos de nervios. No encuentran células ganglionares en región alguna del corazón.

MACDONALD, POOT, COLENBRANDER y **Cols. (1983)** estudian el desarrollo del tejido nervioso del corazón del cerdo, en fetos y recién nacidos, y los efectos que sobre los nervios produce la decapitación en el útero. Se basan, fundamentalmente, en técnicas histoquímicas y obtienen los siguientes resultados: la cantidad de fibras reactivas a la acetilcolina se incrementa en el atrio,

nódulo atrio-ventricular y ventrículos a través de la gestación. En cierta edad, la cantidad de tejido nervioso es más alta en el nódulo atrio-ventricular y más grande en los ventrículos. Los corazones de fetos decapitados tenían cantidades más pequeñas de tejido nervioso que aquellos de fetos intactos, a una edad estudiada. Existían ganglios, tanto en los fetos intactos como en los decapitados. Fueron observadas células fluorescentes con contenido catecolamínico en corazones de fetos tan jóvenes como 30 dias de gestación. Aunque se observan raramente fibras nerviosas fluorescentes en corazones de 70 dias de gestación, la mayor parte de las fibras se observan cerca del nacimiento, y pronto aparece un incremento considerable en el número de fibras, según la intensidad con que ellas fluorescen. Estos resultados demuestran que existe un sustancial crecimiento nervioso dentro del corazón del cerdo durante la gestación y que las fibras nerviosas que contienen catecolaminas se desarrollan más tarde que las reactivas a la acetilcolina.

Finalmente, en nuestro Departamento, bajo la dirección del Profesor Soler y a partir del año 1982, venimos trabajando sobre la inervación del corazón y su influencia en la dinámica vísceral, bajo diferentes puntos de vista y con distintas técnicas. Hasta ahora, se han obtenido los siguientes resultados:

TALLON BARRANCO (1984) estudia los elementos nerviosos en el sistema aurículo-ventricular de conducción y sus ramas, en distintas especies animales (ternera, carnero, gato y hombre) y en estadíos fetales y adultos, mediante los métodos argénticos de Gros y Soler. Observa que entre los elementos del sistema de conducción de las distintas especies animales, se encuentran abundantes dispositivos nerviosos ganglionados. Los acúmulos celulares se hallan en la periferia del haz en todas las especies analizadas, pero en los Artiodáctilos, además de los ganglios antes citados, se encuentran otros pequeños entre sus estructuras

específicas. Los elementos fibrilares adoptan una disposición plexiforme en la zona nodular y forman gruesos troncos nerviosos en las zonas fasciculadas y sus ramas; ambas formaciones se encuentran entremezcladas con el tejido específico e inmersas en el tejido conectivo intersticial de la zona. Tales dispositivos nerviosos, aunque abastecen la inervación de los elementos del sistema específico, su misión fundamental es la de inervar estructuras interiores cardiacas, fundamentalmente las capas internas del miocardio y el endocardio ventricular, en sus aspectos sensitivo y motor.

GARCIA, SOLER, MERIDA, RODRIGO y BARRANCO (1985) estudian la organización neuroganglionar del plexo endocárdico autónomo humano. Observan que en embriones de 10 mm. de longitud, existe un nido celular, falto de diferenciación específica, localizado en la implantación del mesocardio dorsal; este es el anticipo o anlage preganglionico extracardiaco. Hacia el periodo de 12 mm. pueden observarse, en las proximidades del corazón, desprenderse de los vagos diferentes ramas nerviosas. Hacia los 15 mm. de longitud se observan los nervios cardiacos, y las neuronas prengaliónicas inician su diferenciación. Antes de que acabe el periodo embrionario (22-24 mm.) se observan varias formaciones ganglionares infraaórticas junto al pedículo arterial. Durante el periodo fetal dichos ganglios maduran y se esparcen por la zona vascular, estando íntimamente ligados a las formaciones nerviosas, formando el plexo vegetativo extracardiaco autónomo.

SOLER, MEGIAS, RODA y LOPEZ SOLER (1985) analizan los aspectos ultraestructurales de las neuronas de los ganglios autónomos de la raíz del pedículo arterial cardiaco en gatos recién nacidos y en cerdo. Encuentran la existencia de dos tipos de células nerviosas, diferenciables por su núcleo: en unas es redondeado u ovalado, con núcleo prominente, mientras que las otras lo poseen con contornos irregulares y muchas escotaduras.

El hialoplasma celular presenta un R.E.R. abundante y muy dilatado, que forma complejos cisternales y con gran contenido polirribosómico en su superficie. Por otro lado, un tipo de células presenta en su citoplasma abundante población neurofilamentosa, a veces con disposición radial, que se extiende desde la envoltura nuclear a la membrana plasmática. Este último aspecto concuerda con los resultados obtenidos mediante microscopía de luz y en preparaciones teñidas con métodos argénticos.

SOLER, LOPEZ SOLER y **RODRIGUEZ LOZANO (1985)** analizan la topografía y aspectos morfológicos y estructurales de los ganglios autónomos de la raíz del pedículo arterial cardiaco en material humano (fetos, recién nacidos y adultos) y de animales domésticos (gato, ternera y carnero), mediante los métodos argénticos de Gros y Soler. Por su topografía, distinguen en esta zona dos tipos de ganglios: subepicárdicos e intramusculares, los cuales a su vez se pueden subdividir en superficiales y profundos. Los ganglios subepicárdicos se encuentran inmersos en el tejido adiposo que rodea a los vasos del pedículo; los superficiales son mayores (100-300 células nerviosas) y de morfología irregular (ovoidea, esférica o laminar); los profundos son pequeños, ovoideos y suelen estar adosados a las paredes de las arterias coronarias, en su origen. Ambos tipos de ganglios, por la relación de sus prolongaciones, parecen abastecer de inervación a los elementos vasculares de la zona (grandes vasos y arterias coronarias). Los ganglios intramusculares se localizan en el infundíbulo de las grandes arterias: los mayores en la raíz de los vasos y los pequeños entre las capas musculares del cono arterial. Las prolongaciones de las neuronas, en estos ganglios, parecen abastecer de inervación las estructuras de esta zona. Tanto en los ganglios subepicárdicos como en los intramusculares, se encuentran grandes neuronas argentófilas, relacionadas sinápticamente con la inervación extrínseca, y neuronas más

pequeñas y argentófobas que, parece ser, son las que, en último extremo, abastecen de inervación a las citadas estructuras cardiacas y vasculares.

SOLER y **LOPEZ SOLER (1985)**, tras distintos tipos de lesiones de la inervación extrínseca del corazón en el gato, estudian las proyecciones wallerianas consecutivas en los ganglios autónomos de la raíz del pedículo arterial, utilizando como método de contraste los procedimientos argénticos de Gros y Soler. Obtienen, en resumen, los siguientes resultados: tras simpatectomías cérvico-torácicas, se observan proyecciones wallerianas en los ganglios subepicárdicos, en relación con sus grandes neuronas argentófilas; e igualmente, también se encuentran fibras degeneradas en la adventicia de los vasos, donde forman redes difusas de tipo sensitivo. Tras lesiones de los nervios vagos, la degeneración walleriana se proyecta sobre las neuronas argentófilas de los ganglios intramusculares o situados entre los dos grandes vasos. Además, se observan otras fibras degeneradas, las cuales creemos que son de tipo sensitivo, que se nos pierden por entre las estructuras parietales de la zona sin que, por el momento, podamos precisar las áreas concretas de terminación, ni sus dispositivos terminales.

Finalmente, **SOLER VIÑOLO** y **LOPEZ SOLER (1986)** vuelven a insistir en la cuestión del análisis de los ganglios cardiacos de las raíces arteriales aórtica y pulmonar, con idénticos procederes a los analizados, insistiendo además, en los aspectos topográficos, morfológicos y estructurales en sus dispositivos aferentes y eferentes, analizando el modo de distribución, por esa zona, de los elementos fibrilares (tanto extrínsecos como los procedentes de las prolongaciones de las neuronas locales autónomas), a fín de conseguir esquemas funcionales para el trazado de arcos reflejos simples y vago-simpáticos complejos, en relación con el neuroeje. Para esto último, dichos autores se

basan en los hallazgos de los trabajos del resto de los investigadores que constituyen el equipo de investigación antes citado y trabajos previos del autor y sus colaboradores.

MATERIAL
Y
METODOS

M A T E R I A L

Para la realización del presente trabajo, hemos tenido a nuestra disposición material embrionario humano, perteneciente a las colecciones del Departamento de Ciencias Morfológicas y del Instituto "Federico Olóriz" de la Facultad de Medicina de la Universidad de Granada, que a continuación procedemos a exponer:

E.H. SG-1 de 4 mm.
E.H. AS-1 de 4,5 mm.
E.H. MA-4 de 5 mm.
E.H. PT-8 de 5 mm.
E.H. JD-8 de 6 mm.
E.H. JD-1 de 8 mm.
E.H. JD-4 de 8 mm.
E.H. JD-6 de 8,16 mm.
E.H. RI-6 de 9 mm.
E.H. JD-3 de 10 mm.
E.H. SA-7 de 11 mm.
E.H. JD-5 de 13 mm.
E.H. SG-1 de 15 mm.
E.H. SG-2 de 15 mm.
E.H. FV-1 de 15 mm.

E.H. CG-1 de 17 mm.
E.H. BE-1 de 17 mm.
E.H. X-11 de 18 mm.
E.H. X-12 de 18 mm.
E.H. A-57 de 19 mm.
E.H. HA-2 de 19 mm.
E.H. Pe-5 de 19,5 mm.
E.H. PT-9 de 20 mm.
E.H. BB-5 de 20 mm.
E.H. JD-2 de 20 mm.
E.H. MA-7 de 22 mm.
E.H. X-6 de 22,5 mm.
E.H. X-14 de 23 mm.
E.H. BE-3 de 23 mm.
E.H. CH-1 de 24 mm.
E.H. EA-3 de 24,5 mm.
E.H. BB-4 de 26 mm.
E.H. GV-4 de 27 mm.
E.H. NA-2 de 27,5 mm.
E.H. FA-5 de 28 mm.
E.H. HE-1 de 28 mm.
E.H. NA-1 de 29 mm.
E.H. Ri-4 de 29 mm.
E.H. BB-2 de 30 mm.
E.H. X-18 de 30 mm.
E.H. X-4 de 31 mm.
E.H. SA-8 de 31 mm.

Una vez hecho un análisis general del material citado, fueron seleccionados, como base fundamental para nuestro estudio, las series embrionarias que expondremos a continuación.

El motivo de esta selección fué debido en unos casos, como las series embrionarias más jóvenes (E.H. SG-1, de 4 mm. y AS-1,

de 4,5 mm.) a que los elementos nerviosos de nuestro estudio no estaban aún patentes. En otros (E.H. JD-1 y JD-4, de 8 mm.; JD-6, de 8,16 mm.; y X-12, de 18 mm.) a que las series embrionarias, si bien eran útiles para un estudio morfológico, presentaban ciertos fallos para el análisis de tipo estructural a grandes aumentos. Finalmente, en el resto de las series embrionarias que omitimos, fué debido a que presentaban características básicas similares a las seleccionadas.

Una vez hecha la selección, las series embrionarias que elegimos fueron las de los especímenes:

E.H. MA-4 de 5 mm.
E.H. JD-8 de 6 mm.
E.H. JD-3 de 10 mm.
E.H. JD-5 de 13 mm.
E.H. HA-2 de 19 mm.
E.H. X-14 de 23 mm.
E.H. EA-3 de 24,5 mm.
E.H. BB-4 de 26 mm.

Estos embriones nos han aportado datos suficientes para seguir el proceso evolutivo de la inervación cardiaca durante el periodo embrionario en que basamos nuestros estudios.

Las características de cada uno de los embriones del material seleccionado las describiremos en el siguiente capítulo, como encabezamiento de los resultados obtenidos en cada embrión.

PREPARACION DEL MATERIAL

El material seleccionado para nuestro estudio fué preparado con anterioridad según las siguientes pautas:

Fijación.-

Se realizó por inmersión en solución de formaldehido, en agua destilada, del 10 al 20%. No obstante, algunos embriones, al efectuarse su extracción, fueron fijados previamente en alcohol de 96º para su transporte a este Departamento; posteriormente se continuó la fijación con las mezclas formaldehídicas indicadas.

El tiempo de fijación fué de aproximadamente dos o más semanas, según el tamaño del especimen; durante este tiempo se renovó el fijador con una cierta frecuencia hasta que la pieza se encontró en un líquido totalmente transparente.

A continuación, se procedió al lavado abundante en agua destilada. para eliminar el exceso de fijador.

Inclusión en Parafina.-

Para ello se siguieron los siguientes pasos:

- Deshidratación en series de alcoholes de graduación ascendente, hasta finalizar en alcohol absoluto.
- Inmersión de la pieza en una mezcla alcohol-benzol, y posteriormente sólo en benzol (el cual constituye el líquido intermediario solvente de la parafina), hasta su total transparencia. En algunos casos se efectuaron, previamente a la utilización del benzol, inmersiones en benzoato de metilo y celoidina, durante unos 60 minutos.
- Pase a soluciones de concentración creciente de parafina en benzol, en una estufa termostatada a 40ºC.
- Inmersión en parafina fundida, en un molde adecuado, a la temperatura ambiente y hasta la total solidificación del bloque.

Cortes Microtómicos

Fueron realizados cortes seriados del bloque, mediante microtomo de parafina. El grosor con que se efectuaron osciló, generalmente, entre las 8 y 10 micras. La orientación del corte fué transversal o sagital con relación al eje mayor del especímen, según se indica en cada caso.

Una vez obtenidos los cortes, se procedió a su fijación al portaobjetos mediante albúmina de Meyer; a desparafinización con xilol; y, finalmente, lavado en alcoholes de graduación descendente, hasta finalizar en agua destilada.

Métodos de Tinción.-

Se utilizaron dos técnicas de tinción: el método de hematoxilina-eosina de Harris **(ROMEIS, 1928)** y el método de hematoxilina-V.O.F. **(GUTIERREZ y Cols., 1963)**.

Técnica de hematoxilina-eosina de Harris:

1.- La tinción con hematoxilina se realizó con la fórmula clásica, durante un tiempo aproximado de 10 a 15 minutos.

(Se disuelve 1 gr. de hematoxilina en 10 cc.de alcohol absoluto y, separadamente, 20 grs. de alumbre potásico en 200 cc. de agua destilada caliente. Al cabo de 24 horas, se mezclan ambas soluciones y se agrega a la mezcla 0,5 grs. de óxido mercúrico rojo o amarillo.A continuación, se calienta el líquido hasta ebullición y se enfría rápidamente, quedando entonces de color

rojo oscuro y listo para el uso).

2.- Lavado en agua corriente.

3.- Tinción en solución de eosina, durante un tiempo aproximado de 3 a 5 minutos.

(Solución madre de eosina al 1% en agua destilada, la cual se diluye en un volumen 3 a 20 veces mayor de agua destilada para su uso).

4.- Lavado de los cortes en agua corriente.

5.- Deshidratación en alcoholes de graduación ascendente, finalizando en alcohol absoluto.

6.- Transparentación en carbol-xilol (a partes iguales).

7.- Protección con bálsamo y cubreobjetos.

Técnica de hematoxilina-V.O.F.

Previa tinción con hematoxilina, según la fórmula ya descrita, durante 3 a 5 minutos y lavado en agua destilada, se procedió a la tinción con el colorante V.O.F., cuya preparación es la siguiente:

Fueron mezclados en mortero 0,2 grs. de verde luz S.F.amarillento, 0,25 grs. de orange G. y 0,30 grs. de fucsina ácida, obteniéndose un polvo castaño uniforme. A esta mezcla se añaden 50 ml. de agua destilada a más de 90ºC., agitándose hasta disolver el polvo. Una vez enfriado,

se agregan 0,75 grs. de ácido fosfotúngstico, 1,5 - 2 grs. de ácido acético glaciar y 100 ml. de etanol absoluto. El colorante así obtenido se puede guardar por tiempo indefinido en frasco topacio.

A continuación se procede al lavado, deshidratación, transparentación y montaje, como en la técnica anteriormente indicada.

Es preciso puntualizar que el tiempo empleado en las distintas etapas depende del grosor de los cortes hasta conseguir el objetivo deseado.

APARATO DE MICROSCOPIA Y MICROFOTOGRAFIA.-

El estudio microscópico y microfotográfico ha sido realizado con un microscopio "Leitz", modelo Orthoplan, con cámara automática de microfotografía, tipo Orthomat, de lentes variables (2:1, 2,5:1 y 3,2:1) y tubo vario (1.0., 1.25, 1,6., 2.0., 2.5 y 3.2). Las lentes empleadas han sido: ocular GW 10 x MF y los objetivos PLFL 4/014 y 10/030; PL 25/050 y 40/065; y PL A po Oel 100/132.

PROCEDERES DE ESTUDIO Y RECONSTRUCCION DE LOS ELEMENTOS NERVIOSOS.-

En todas las series embrionarias se realizó un análisis previo de los troncos del nervio Vago y de la Cadena Simpática, desde sus extremos cefálicos hasta la desaparición de los pedículos cardiacos, analizando sus características y puntualizando las ramas que se originaban a partir de ellos.

Después se siguieron individualizadamente cada una de las ramas hasta llegar a su destino final, haciendo un estudio detallado de sus distintas colaterales, grupos ganglionares intermedios y finales, formación de los plexos yuxta e intraparietales cardiacos y sus relaciones con las diferentes zonas y vasos del corazón.

Posteriormente, para puntualizar mejor estos detalles, se realizó un estudio reconstructivo mediante microfotografías a distintos aumentos, que abarcaba el trayecto de los diferentes elementos nerviosos, desde su origen hasta los dispositivos terminales de las diferentes ranas y plexos. Para este análisis, fueron realizadas un promedio de 300 microfotografías aproximadamente, según el tamaño del emorión, algunas de las cuales se presentan para la ilustración del presente trabajo.

RESULTADOS OBTENIDOS

Se sabe que los elementos nerviosos intrínsecos y extrínsecos del corazón están formados, respectivamente, por conglomerados de células nerviosas autónomas, con sus correspondientes prolongaciones, y una serie de ramas nerviosas centrales que caminando junto a las fibras del vago y las de la cadena simpática, se desprenden de estos elementos, formando los nervios cardiacos. Estos nervios cardiacos, en las vecindades del corazón y junto con las células autónomas, forman los plexos cardiacos, de donde, finalmente, se originan los nervios que abastecen a esta víscera y a sus vasos.

Los citados nervios cardiacos centrales llegan al corazón a través de dos mesos fundamentales: arterial y venoso; en el espesor de ellos, junto a o en las propias paredes cardiacas, se situan los principales acúmulos ganglionares. Pues bien, con el fin de hacer un estudio sistemático desde la aparición de los primeros esbozos nerviosos centrales y la evolución que siguen durante el desarrollo embrionario, hemos analizado aisladamente, en cada uno de los especímenes, el origen aparente, trayecto y relaciones topográficas de las distintas ramas nerviosas vagales y simpáticas hasta su terminación en los plexos cardiacos.

Ahora bien, como tras el análisis de diferentes estadíos

embrionarios próximos hemos comprobado que los citados elementos nerviosos presentan características morfológicas, topográficas y áreas de distribución análogas, con el fin de evitar repeticiones, según hemos dicho, hemos tomado entre las distintas series embrionarias, las que presentan aspectos de evolución más significativos.

Por otra parte, para mejor comprensión y dada la similitud de los últimos estadíos embrionarios con el adulto, hemos realizado el estudio y exponemos los resultados obtenidos comenzardo a partir de las fases más tardías, si bien, en el capítulo de "Discusión" expondremos el Resumen de los resultados en sentido inverso, para seguir los pasos de su evolución. Finalmente y por los motivos citados, iniciamos la descripción de los resultados obtenidos a partir del estadío humano de 26 mm., que presenta características homólogas a las de los estadíos embrionarios más terminales.

EMBRION HUMANO: BB-4.

CARACTERISTICAS GENERALES:

Tamaño: 26 mm.
Edad aproximada: 54 días.
Estadío O'Rahilly: 22.
Cortes: transversales de 10 micras.
Tinción: hematoxilina-eosina de Harris.

RAMOS VAGALES:

Ramos Vagales Derechos

El comienzo de la aparición de los ramos vagales cardiacos derechos se efectua, en este embrión, en la parte inferior del cuello, por encima y un poco antes del inicio de la fusión de la arteria subclavia con la carótida común. En dicha área el nervio vago derecho se halla situado en el margen externo de la carótida común, entre esta y la vena yugular; vena esta última, que se encuentra fundida con la subclavia, formando el tronco

branquiocefálico.

En la zona indicada aparece una yema de la parte anterointerna del nervio vago, la cual, durante cierto trayecto, permanece adosada a él; su individualización y separación se realiza en cortes más inferiores (LAMINA I, Figuras 1 y 2) en la zona en que empieza a iniciarse la fusión de la arteria subclavia con la carótida común. En esta zona el nervio vago derecho se halla situado en el margen anteroexterno de la arteria subclavia, en el punto de unión de ambos troncos arteriales (subclavia y carótida común), limitado exteriormente por el lago venoso que han formado los troncos braquiocefálicos venosos derecho e izquierdo. Igualmente, en esta zona, próximo a la rama vagal neoformada, se encuentran ramitos nerviosos simpáticos, los cuales están situados, concretamente, en el espacio laxo que existe entre esta primera rama cardiovagal y margen externo de la carótida común.

La citada rama cardiovagal, en cortes sucesivos inferiores y hasta que se realiza la fusión de la arteria carótida común y subclavia, sigue avanzando hacia adelante y hacia adentro, situándose en la zona de unión de ambos vasos; mientras tanto, algunas de las ramitas cardiacas simpáticas superiores citadas se ponen en contacto con la rama cardiovagal (LAMINA I, Figura 3) llegando a fusionarse con ella; esto hace que la primera rama vagal aumente de tamaño (LAMINA II, Figura 4) y se transforme en una rama mixta cardiovago-simpática.

Cuando desaparece el área de unión entre la arteria subclavia y la carótida común (LAMINA II, Figuras 5 y 6), además de la indicada fusión de las ramas simpáticas que caminaban por la parte externa de la subclavia, empiezan a unírsele otras ramas simpáticas que caminan por la parte interna de dicha arteria (asa de Vieussens) delante del nervio recurrente; de esta forma, la

rama cardiovagal superior, con la mezcla de ambos tipos de fibras simpáticas (externas e internas de la subclavia) aumenta de volumen y más lo hará en cortes sucesivos inferiores.

Precisamente en la citada zona aparece un nuevo brote en el margen anteroexterno del vago que, en forma de delgado filete, se dirige hacia adelante adentro, siguiendo el margen interno del tronco braquiocefálico venoso derecho, entre este y la rama cardiovagal antes citada. También en esta zona se desgaja del vago el nervio recurrente, por el margen postero-interno del mismo.

En cortes sucesivos inferiores la rama cardiovagal sigue aumentando de tamaño por asimilación del resto de las ramas simpáticas internas y sus fibras se separan en tres compartimentos. Finalmente, en cortes sucesivos más inferiores se desglosa el primer nervio vagosimpático así formado (LAMINA III, Figura 7) en las tres siguientes ramas: una, que se situa más a la izquierda y se adosa al margen posteroderecho del tronco braquiocefálico arterial derecho, cuando desemboca en el cayado de la aorta, la cual pronto se ramifica por los márgenes derecho y anterior de la porción superior del cayado aórtico. De los otros dos restantes elementos nerviosos, uno se situa en la zona pretraqueal más anterior, detrás de la vena cava superior y junto a su margen posterointerno; este elemento nervioso es de tipo fibrilar. Detrás de esta última rama, entre ella y la tráquea, separada de esta última por tejido laxo, se encuentra la tercera rama nerviosa, en la cual se observa alguna infiltración celular, aunque escasa. Estos dos últimos elementos nerviosos se encuentran, por otra parte, próximos al margen anterointerno del nervio vago, entre este y el cayado de la aorta en su porción superior, aunque más próximos del vago que de la arteria.

Con la fusión y desdoblamiento dicho de los elementos

vagales y simpáticos se hace difícil poder deducir el tipo de fibras de cada uno de los componentes; creemos que llevarán todos mezcla de ambas, aunque predominarán más las fibras vagales en la rama nerviosa situada junto al margen de la vena cava, ya que a esta última se le han incorporado nuevas fibras vagales del fino filete nervioso indicado anteriormente.

La citada topografía de los elementos nerviosos de nuestro estudio seguirá similar en cortes inferiores, si bien a partir de las ramas pretraqueales, sobre todo de la posterior con células neuroblásticas, van a salir filetes nerviosos que se dirigen hacia el margen posterointerno de la aorta. Ambas ramas pretraqueales cada vez se van haciendo más internas y anteriores, avanzando hacia la izquierda y, aunque separadas, se situan adosadas la una a la otra, llegando en ocasiones a fundirse, conservando las simpáticas los conglomerados celulares. Las ramas situadas más a la izquierda, junto a la cara anteroexterna de la aorta, siguen ramificándose, extendiéndose por la parte anterior del cayado de esta, siendo difíciles de precisar (LAMINA III, Figura 8).

Este aspecto de las tres ramas continua en los cortes siguientes, si bien, en algunas ocasiones, la rama posteromedial pierde los conglomerados celulares, haciéndose cada vez más interna, hasta situarse enfrente de la parte media de la tráquea, en el espacio comprendido entre el margen posterointerno de la vena cava y margen interno del vago. Las ramificaciones izquierdas siguen situadas hacia el margen anteroexterno del cayado de la aorta en las secciones en que desemboca en dicho cayado la carótida primitiva izquierda.

En cortes sucesivos inferiores (LAMINA IV, Figuras 9 y 10), tanto las ramificaciones nerviosas, como los nervios prebronquiales citados siguen con topografía similar; la única diferencia

estriba en que la rama anterior empieza a emitir pequeños ramitos, que se dirigen hacia la parte anterointerna de la cúspide de la aorta para unirse con las anteriores dichas; y la posterior sigue con conglomerados celulares. Precisamente en estos últimos cortes, donde en la porción anterointerna de la cúspide de la aorta estaban las ramificaciones nerviosos izquierdas, empiezan a aparecer algunos conglomerados neuroblásticos difusos. También se observan conglomerados difusos en la rama pretraqueal anterior, sobre todo por su parte anterointerna. En este corte la aorta ascendente va haciendo hernia sobre la cavidad pericárdica y aparece como un fondo de saco entre la aorta ascendente y el meso de la vena cava superior. También en esta sección empieza a desprenderse del vago un gran brote por su margen anterointerno, que en cortes próximos va haciendo mayor priminencia, aunque sigue adosado al vago; este nuevo brote lo denominamos segundo nervio cardiovagal o primero infrarrecurrente.

En cortes inmediatos inferiores (LAMINA IV, Figura 11) encontramos los siguientes cambios: las ramificaciones cardiovagales y simpáticas que se situaban en la porción anteroexterna de la aorta aparecen en igual situación, pero enviando filetes hacia la cara anterior izquierda del arco aórtico. Los dos ramos pretraqueales están prácticamente fundidos (el cardiovagal superior con las ramificaciones simpáticas) y empiezan a infiltrarse nuevamente de células, sobre todo en su periferia; este conjunto vagosimpático superior se va situando cada vez más hacia la izquierda, rebasando la línea media de la tráquea, y emite ramificaciones que se dirigen hacia la cara posteroderecha de la aorta, por la zona donde se forma el fondo de saco aórticomediastínico; fondo de saco que el citado conglomerado nervioso, en conjunto, tiende a ocupar. Mientras tanto, el primer nervio cardiovagal infrarrecurrente se va separando paulatinamente del vago y tiende a situarse hacia la

línea media, en el espacio pretraqueal. Este nervio también ha recibido infiltraciones de ramitas simpáticas, que se han ido incorporando a su conjunto.

En los siguientes cortes inferiores (LAMINA V, Figura 12) todos los elementos nerviosos citados tienden a dirigirse hacia la izquierda, tanto las ramas cardiovagales de la adventicia del cayado aórtico, como el nervio cardiovagal superior, que sigue infiltrado de neuroblastos. La primera rama cardiovagal infrarrecurrente, hasta ahora, sigue siendo fundamentalmente fibrilar. Así continuan en cortes sucesivos en donde las fibrillas aórticas se van situando hacia la cara anteroizquierda del cayado de la aorta; por lo que el primer nervio cardiovagal o superior, al ir dando ramas para la cara posteroderecha de la aorta, se va reduciendo de tamaño y sigue avanzando hacia el fondo de saco aórtico-mediastínico; y el nervio cardiovagal infrarrecurrente o 2º cardio vagal, tiende a desdoblarse en dos ramas, adosadas aún una a la otra, las cuales ocupan ya una posición más medial, aproximándose a la línea media de la tráquea.

Si seguimos con el análisis de cortes próximos inferiores se observa la iniciación de un nuevo brote vagal, la tercera rama cardiaca, o segundo nervio infrarrecurrente, que pronto se aisla del tronco principal (LAMINA V, Figuras 13 y 14). Este hecho, junto con el desdoblamiento del primer ramo infrarrecurrente, hacen que en esta sección se distingan cuatro ramas nerviosas principales, más las ramificaciones anterolaterales izquierdas del cayado aórtico y de la aorta ascendente que derivaron de la primera rama. El tronco de la primera rama cardiovagal suprarrecurrente, con las fibras simpáticas dichas, se encuentra ya prácticamente en el fondo de saco aórtico-mediastínico; las ramas cardiovagales y simpáticas, derivadas de esta primera rama, siguen el curso descendente en la aorta ascendente, como pequeños

nerviecillos que se dirigen hacia el origen de esta por su cara anterior y externa izquierda. La segunda rama cardiovagal o primera infrarrecurrente, desdoblada en dos porciones (a y b) que se encuentran en situación pretraqueal medial, entre esta y la vena cava superior; y la tercera rama, o segunda infrarrecurrente, también está situada delante de la tráquea, un poco lateralizada hacia la derecha y próxima al nervio vago que le dió origen. También en estas secciones se encuentran pequeñas ramitas pretraqueales, motivadas por las ramificaciones ya dichas, originadas de las dos primeras ramas vagales y formaciones simpáticas.

En cortes sucesivos inmediatos se observa que la tercera rama vagal (segunda infrarecurrente) se va traslandando paulatinamente hacia la izquierda, haciéndose más medial y acercándose a la rama derecha (2b) de desdoblamiento del segundo ramo cardiaco (segundo infrarrecurrente), observándose pronto como se fusionan ambas ramas (tercera con 2b), volviéndose a observar en el corte sólo tres ramas: la primera, situada en el fondo de saco aórtico-mediastínico; la segunda (a), situada en el margen ventral y ligeramente hacia la izquierda de la tráquea; y la otra rama, más a la derecha, resultante de la fusión de la tercera con la 2b en situación completamente ventral a la tráquea; los ramitos vagosimpáticos aórticos derivados de la primera rama siguen su curso sin apenas modificaciones. Este aspecto es similar al nivel que describimos a continuación.

En cortes inferiores próximos (LAMINA VI, Figura 15) la situación de los ramos cardiovagales derechos principales indicados, como hemos dicho, no varía sustancialmente: sólo se observa la aparición de ramitas al primer ramo cardiovagal, que se dirigen hacia la parte posterolateral derecha de la aorta, además de que el tronco principal de este primer ramo cardiovagal se rodea en su periferia de células neuroblásticas, formando un

acúmulo ganglionar. Las que si empiezan a modificarse son las ramas cardiovagales del cayado de la aorta del primer nervio; esta variación consiste en que, al aparecer el tejido laxo que separa la aorta ascendente del origen de la arteria pulmonar, los ramos cardiovagales derechos superiores se situan en la mencionada área y, además, a su alrededor aparecen células neuroblásticas que dan lugar a la aparición del ganglio laminar situado entre ambos vasos en su origen, formando parte de los conglomerados celulares del meso arterial. También se puede indicar que entre la primera rama cardiovagal y la segunda (a) aparecen una serie de ramitos pretraqueales.

En cortes más inferiores, ya en pleno pedículo arterial, los elementos de nuestro estudio empiezan a enmascararse: por una parte, por las ramificaciones que dan para formar el plexo arterial, mediante el cual se combinan algunos ramos derechos entre si y con los del lado izquierdo; y, por otra, debido a la invasión de los elementos celulares que enmascaran tales fibras. No obstante, en dichas áreas aún se pueden seguir algunas de las fibras de los troncos principales, así como la aparición de nuevos nervios a partir del vago.

Así por ejemplo, en secciones que abarcan el citado plexo arterial (LAMINA VI, Figura 16) se inicia la formación de una cuarta rama cardiovagal derecha a partir del margen anterointerno del tronco del vago correspondiente; ramas que, como sus antecesoras, tienden a dirigirse hacia las posiciones mediales y ventrales en planos inferiores. De las restantes ramas, el tronco principal de la rama cardiovagal superior (ya que las ramificaciones las dejamos perdidas en el ganglio laminar interaórtico-pulmonar) se va infiltrando cada vez más de células neuroblásticas, que forman alrededor y verdadero acúmulo ganglionar, el cual mantiene conexiones, mediante fibras y regueros celulares, con los ganglios y nervios del lado izquierdo

supraductal y del recurrente, además de con el interaórtico-pulmonar, relacionado con sus fibras preaórticas. Las ramitas pretraqueales, situadas entre este nervio y el ramo 2a, también empiezan a rodearse de células neuroblásticas. Por lo demás, los restantes nervios (la rama b del segundo nervio junto con el tercero) siguen en su posición correspondiente pretraqueal y al lado interno posterior de la vena cava superior. Por otra parte, cuando ya se va acercando la porción más medial del mesocardio arterial y aparece el origen de la arteria pulmonar derecha, el entrecruzamiento de las ramas se ha hecho bastante marcado y los acúmulos de células ganglionares empiezan a disminuir.

A la par y en cortes sucesivos inferiores, la primera rama cardiovagal, situada al principio en el fondo de saco aórtico-mediastínico, con la aparición de la arteria pulmonar derecha, se situa en el margen derecho de esta arteria. La rama 2a, que permanecía aislada, se coloca en situación pretraqueal, desviada hacia la izquierda; mientras que la tercera rama, que se unió con la segunda 2b, también permanece en situación pretraqueal, desviada un poco a la derecha en el margen interno de la vena cava. Finalmente, la cuarta rama, desprendida últimamente, se situa en el margen anteroderecho de la tráquea, también detrás de la vena cava, al avanzar desde el vago en sentido anterior y medial.

En este área citada (LAMINA VI, Figura 17), a nivel del origen de la arteria pulmonar derecha, se le ve salir al vago nuevas raicillas nerviosas que tienden a unirse con la cuarta. Alrededor de todas las ramas dichas se observan células neuroblásticas, aunque no en mucha profusión; igual le ocurre a las diferentes ramitas que, tanto procedentes de los nervios del lado derecho como del izquierdo, siguen formando el plexo arterial y al cual integran, fundamentalmente, las ramas primera y 2a del lado derecho.

Esta disposición se sigue manteniendo en cortes sucesivos, la variación más notable existente es que la tercera rama del nervio vago empieza a desdoblarse en tres porciones, aunque aún en estas zonas permanecen contactando. La cuarta rama, con las nuevas raicillas que van saliendo del vago, sigue avanzando hacia adelante, pero sin sobrepasar mucho el margen anterolateral derecho de la tráquea.

También se altera poco en cortes sucesivos inferiores, hasta que, cuando la arteria pulmonar derecha tiende a separarse de lugar de origen, la primera rama cardiovagal, con su componente simpático, que se situaba en el margen derecho de esta arteria y poseían grandes acúmulos neuroblásticos, tiende a perder los elementos celulares nerviosos y la rama aparece dividida en múltiples ramificaciones que se difuminan por los márgenes derecho y posterior de esta arteria, así como del área vecina del ductus arteriosus; estas ramificaciones, en cortes subsiguientes, cada vez se van haciendo más difusas, apareciendo entonces hacia el margen postero-derecho de esta arteria la rama segunda (a), más otros pequeños filetes nerviosos que se formaron a partir de este plexo. Mientras esto ha ido ocurriendo, la tercera rama se desdobla en tres porciones, dos anteriores, de las cuales la derecha es de mayor volumen, y una posterior, más pequeña; estas tres ramas se encuentran ahora en situación pretraqueal media. Finalmente, la cuarta rama, aumentada de volumen por los pequeños filetes nerviosos que se han ido originando a partir del vago, se encuentran ya en dirección pretraqueal, junto al margen anteroexterno de la tráquea e inmediatamente detrás de la vena cava superior. En esta zona prácticamente ha desaparecido el contacto del corazón con el mediastino, por lo tanto podemos decir que ha terminado el llamado meso arterial. En el mediastino sólo quedan, como elementos vasculares, la arteria pulmonar derecha y la porción del conducto arterioso en comunicación con la aorta descendente; y como elementos venosos, la vena cardinal

izquierda, atrófica, situada en el meso de unión del pericardio con el mediastino y en posición anterolateral con respecto al nervio vago izquierdo; y la vena cava superior, también entre el desdoblamiento de la raíz mediastínica del pericardio y en situación anterolateral respecto a la tráquea y anterior respecto al vago izquierdo.

Una vez desaparecido el meso arterial y en los cortes próximos subsiguientes inferiores, la disposición de los elementos nerviosos es similar a la analizada. Las variaciones empiezan a surgir cuando empieza a independizarse la arteria pulmonar izquierda y, sobre todo, cuando ambas arterias se aislan y desde la posición lateral izquierda primitiva tienden a hacerse mediales, pues, mientras tanto, las únicas variaciones existentes en relación con los elementos nerviosos cardiovagales izquierdos, es que la rama cardiovagal 2a va adoptando una posición retroarterial con respecto a la arteria pulmonar derecha, si bien todavía lateralizada hacia la derecha; y completamente detrás, en posición medial a esta arteria, lo que se encuentra es una rama del plexo pretraqueal, pero relacionada con los elementos nerviosos izquierdos. La tercera rama conjuntamente con la 2b sigue desdoblada en sus tres componentes y con idéntica topografía pretraqueal media. En cambio, la cuarta rama sigue avanzando en posición antero-medial y queda desdoblada en dos componentes principales: uno más anterior, prebronquial y lateral a las tres ramas de la tercera anteriormente citada; y otra, de mayor tamaño, que sigue en posición anterolateral respecto a la tráquea y en el margen interno de la vena cava superior. No se ha observado al nervio vago dar nuevos elementos nerviosos, además de las raicillas anteriormente [illegible]cadas.

En cortes más inferiores (LAMINA VII, Figuras 18 y 19), cuando la tráquea se ensancha para iniciar su bipartición en los bronquios, empieza a iniciarse una infiltración neuroblástica

alrededor de la rama nerviosa 2a y la porción más interna y anterior de la tercera, a la par que ambas ramas citadas se ponen en comunicación mediante cordones fibrilares. Por el momento, las restantes ramas de la tercera y la cuarta permanecen sin variación, hasta que un poco más adelante y a partir de la porción más interna de la tercera, con la rama que recibió de la 2a, empieza a emitir una formación nerviosa que se situa hacia la porción lateral derecha de la arteria, entre esta y la desembocadura de la vena cava superior, en el asta derecha del seno. Esa rama nerviosa vuelve a infiltrarse de células inmediatamente, y a ella se le van a unir los restantes ramitos de la tercera y la porción más avanzada de la cuarta, encontrándose todo este conglomerado de fibras intercalado de abundantes células neuroblásticas. A partir de ahí van a salir ramitas nerviosas que se dirigen hacia el corazón, en la desembocadura de la vena cava, por su porción interna fundamentalmente. La porción posterior de la cuarta rama sigue con su topografía anterolateral a la pared bronquial.

Finalmente, en cortes más inferiores (LAMINA VIII, Figuras 20 y 21), cuando la vena cava superior desemboca en el seno venoso, los conglomerados celulares y fibrilares formados fundamentalmente por la tercera rama, algunas fibrillas de la segunda (a) y la porción más avanzada de la cuarta, se van abriendo en Y, dando una rama que rodea a la arteria pulmonar derecha por su parte anterior, y otra que iba a la desembocadura de la cava en el asta del seno. Mientras tanto, la rama 2a permanece en posición retroarterial, desviándose un poco hacia la izquierda, y la rama cuarta, con los nerviecillos que posteriormente recibió del vago, se situa en posición anterior al bronquio derecho, que ya se vislumbra por partición de la tráquea. Este esquema lo seguiremos observando en los siguientes cortes, hasta que terminada la formación en Y de los conglomerados dichos de la rama tercera, uno sigue rodeando a la

arteria pulmonar derecha y el otro se dirige a la desembocadura de la vena cava en el seno; la porción restante o base de la Y se va a dirigir hacia abajo, situado en el margen posterolateral de la arteria y un poco hacia adelante y más medial que la cuarta rama que siguió en posición prebronquial derecha. La rama 2a permanece en posición posterolateral izquierda respecto a la arteria pulmonar.

En zonas inferiores aparecen nuevas raicillas nerviosas a partir del vago (LAMINA VIII, Figura 22), que bordeando al bronquio derecho en su origen, tienden a concentrarse en un área anterolateral a este, detrás de la desembocadura de la vena cava superior.

En cortes próximos inferiores, la cuarta rama se une a los restos de la tercera, y a su vez, se desdobla en ramas que se dirigen hacia adelante y hacia adentro. Por otra parte, las ramas neoformadas también contactan con las ramificaciones de las anteriores, y así se forma un plexo donde no se puede definir bien ninguno de sus componentes primitivos, a no ser la rama 2a que permanece en posición posterolateral izquierda respecto a la arteria pulmonar derecha. Es más, también en cortes próximos inferiores esta rama 2a empieza a dividirse, dando ramificaciones que se dirigen hacia la parte anterior de la arteria pulmonar derecha. De esta manera esta arteria se encuentra rodeada de ramas nerviosas, tanto por su parte anterior, como posterior; ramas que, como hemos dicho, la forman: las arteriores, la segunda (a) y la tercera, con mezcla de la cuarta; y las posteriores, por mezcla de la cuarta y las ramitas que se formaron posteriormente del vago. También a partir de las ramitas que salen de la cuarta rama del vago, además de formar parte del plexo pretraqueal, se van a dirigir algunas hacia la zona del pericardio parietal en estas porciones inferiores. De las mencionadas ramas de los plexos prebronquiales, además de las

fibras descendentes que continuan hacia el meso venoso inferior, otras fibrillas siguen a la arteria pulmonar, cuando se va iniciando el pedículo de este órgano. Estas ramas entran en el pulmón acompañando a las distintas ramificaciones que la arteria realiza en cada lóbulo. También las ramas prebronquiales, sobre todo las situadas delante de la arteria pulmonar, se van a dirigir hacia la parte dorsal inferior del septum interauricular, a través de los mesos correspondientes, pero ya íntimamente mezcladas con fibras procedentes del lado izquierdo, sin poderse individualizar ramas concretas.

En cortes más inferiores, además de las ramas que van al septum, se van a distribuir otras por el área de desembocadura de las venas pulmonares, llegando a partir de los citados mesos, hasta la desembocadura del seno coronario.

Ramos Vagales Izquierdos.-

El primer ramo cardiovagal izquierdo se inicia en el margen anterointerno del nervio vago (LAMINA IX, Figuras 23 y 24) mediante una pequeña yema, la cual permanece, en un principio, incluida dentro del perineuro. La topografía del origen de esta rama está en la parte inferior del cuello del embrión, en un área que secciona la parte inferior del tiroides y paratiroides; este área tiene como marco óseo, la sección del mango del esternón, con las clavículas, y el inicio de la articulación del hombro.

En cortes sucesivos inferiores y durante un cierto trayecto, esta yema, aunque aislada del nervio vago, sigue adosada a él o permanece muy próxima al tronco principal, para después ir paulatinamente alejándose del mencionado tronco, dirigiéndose hacia adelante y hacia adentro; en estas últimas áreas han desaparecido ya los vestigios del tiroides y paratiroides, observándose, en la porción anterolateral de la tráquea, los vestigios del timo. La primera rama cardiaca vagal superior está situada en el espacio comprendido entre la masa tímica y el nervio vago. La topografía de este último nervio es lateral a la tráquea y limitado externamente por la vena yugular, en el área en que se le une la vena subclavia.

En la posición indicada sigue el nervio vago en cortes más inferiores, hasta que, hacia las partes más superiores del tórax, cuando la yugular y subclavia se han unido para formar el tronco braquiocefálico, empieza a emitir otro nuevo brote vagal, el segundo superior, que pronto se individualizará del tronco principal (LAMINA IX, Figura 25 y LAMINA X, Figura 26). Mientras tanto, la primera rama cardiovagal superior, anteriormente indicada, se situa hacia el margen posterolateral de la masa

tímica izquierda, entre esta y el tronco braquiocefálico; entre ambas ramas se observa un pequeño vaso venoso.

Ambas ramas vagales, en cortes sucesivos inferiores y mientras que se funden los dos troncos braquiocefálicos venosos derecho e izquierdo para formar un vaso común en la zona superior del tórax, permanecen independientes, pero poco a poco se van aproximando entre si para, próximo a la zona en que van a desembocar los tres troncos arteriales (arteria braquiocefálica derecha, carótida primitiva y subclavia izquierda) en el cayado de la aorta, ambas ramas tienden a adosarse entre si (LAMINA X, Figuras 27 y 28), encontrándose en un intersticio laxo situado en la parte anterolateral interna del vago, limitado por fuera por los restos de la vena cardinal superior, y por delante y por dentro, por la masa tímica. Finalmente, las citadas ramas cardiacas se funden en la zona de desembocadura del tronco arterial braquiocefálico derecho y carótida primitiva izquierda en el cayado de la aorta, formando un tronco común, el nervio cardiaco vagal superior (LAMINA XI, Figuras 29 y 30), que se situa topográficamente en el margen anterointerno del vago, entre el margen anteroexterno de la cúspide del cayado aórtico y el anterointerno de la cardinal superior.

Durante un cierto trayecto aparece el nervio cardiaco vagal superior como un sólo tronco, resultante de la fusión de las dos ramas citadas; mientras tanto, se van situando, primero detrás del vago, después hacia el margen anterointerno de este, y finalmente detrás del ramo vagal superior, una serie de ramitos simpáticos que tienden a fundirse con la porción más posterior de esta rama (LAMINA XI, Figura 31). A esos niveles, conforme se van fundiendo ramas vagales con simpáticas, el nervio cardiaco vagal superior se vuelve a desdoblar en sus dos ramas de origen: una anterior, en que suponemos predomina o está formada exclusivamente por fibras vagales, y otra posterior, mixta, de

tipo vagosimpático. Además, por la parte anterior de la rama cardiovagal anterior se observan también pequeñas ramitas vagales procedentes de pequeños desdoblamientos de esta última. Estas transformaciones ocurren a nivel anteroexterno del cayado de la aorta, cuando desemboca en ella la subclavia izquierda; la rama vagosimpática posterior también dá un ramo anterointerno.

A partir de estas zonas de desflecación de las dos ramas anterior y posterior del nervio cardiaco vagal superior y cuando el cayado aórtico empieza a estrangularse para separar la porción descendente del propio cayado de la aorta y áreas ascendentes, estas ramas nerviosas empiezan a infiltrarse de células neuroblásticas, por una parte, y, por otra, se van aproximando a la rama posterior del nervio vago superior nuevas raicillas de los nervios simpáticos, que también se infiltran de células neuroblásticas.

De esta manera y en una zona triangular de vértice posterior situada entre el vago, porción ascendente de la aorta y pericardio parietal, aparecen un conjunto de masas fibrilares y neuroblásticas que inician la formación del plexo del meso arterial. En este área, en un principio, se pueden distinguir las fibras nerviosas de entre las masas celulares (LAMINA XII, Figura 32).

En cortes sucesivos inferiores se van enmascarando las fibras al aumentar la masa celular, siendo difícil la diferenciación de los elementos fibrilares, no sólo de los vagales entre sí, sino de estos con los simpáticos. Esta transformación ocurre en un área situada por encima del ductus arteriosus, cuando aún se encuentran separadas la arteria pulmonar de la aorta descendente. También se observan en este área células neuroblásticas, aunque en escasa cantidad, rodeando al nervio vago.

Cuando el origen de la arteria pulmonar se une con la porción descendente del cayado de la aorta por medio de un tejido laxo (LAMINA XII, Figura 33), y cuando en el corte no han aparecido aún secciones del ductus arteriosus, área que pudiéramos llamar supraductal, la concentración neuroblástica es muy intensa, pudiéndose distinguir apenas las dos ramas cardiovagales superiores que, por otra parte, junto con las simpáticas, se encuentran desflecadas. De estas ramas, las fibrillas que se desflecaban de la porción anterior de la rama cardiovagal superior avanzan hacia adelante, siguiendo el margen izquierdo de la adventicia del cayado aórtico, para relacionarse con aquellas ramificaciones anteroexternas de la aorta, procedentes del vago derecho, que en esta zona se encuentra infiltrada de neuroblastos; así se forma el ganglio laminar del intersticio entre los dos grandes vasos del pedículo. El resto de las fibras de la rama anterior del nervio cardiovagal superior intentan rodear a la aorta descendente, por su margen anterior, para pasar hacia la zona derecha del ductus y enviar ramificaciones que se unen con las fibras de la rama superior del nervio vago situadas en el fondo de saco aórticotraqueal. Finalmente, la rama posterior del nervio cardiovagal superior, con ramas simpáticas, tienden, a rodear también el margen anterior de la aorta descendente, pero pegada a su adventicia, para conectarse con ramas procedentes del nervio recurrente izquierdo. Desde luego, esto que hemos indicado es la tendencia general de las ramas principales, pero en realidad lo que se forma es un intricado plexo con múltiples interconexiones anatómicas entre las distintas ramas del vago izquierdo entre si, con las del recurrente del mismo lado, y con las distintas ramificaciones de las ramas del nervio cardiovagal derecho, que en esta zona están infiltradas también de neuroblastos.

En cortes más inferiores, cuando se secciona tangencialmente la parte superior del ductus arteriosus, el conglomerado

supraductal que venimos analizando queda dividido en dos partes (LAMINA XII, Figura 34): una porción externa, entre el ductus arteriosus y el vago, con algunas fibras nerviosas que circundan a este nervio; y una porción interna, por el momento la mayor. Esto quiere decir que el citado ganglio, con las ramificaciones nerviosas antes dichas, cabalga sobre dicho ductus, adoptando una forma cóncava por la parte inferior, para adaptarse a la convexidad del margen superior del ductus. Parte de las fibrillas y células nerviosas de la porción externa se esparcen hacia adelante, intentando rodear la cara externa de la arteria pulmonar en su crigen; esta porción externa pronto se va perdiendo en cortes inmediatos inferiores, sobre todo en lo que respecta al elemento celular, pues pequeñas neurofibrillas se van viendo durante todas las secciones del porta y hasta llegar a las áreas cardiacas donde se implanta dicha arteria. La parte interna, en cambio, es más gruesa, y, en cortes sucesivos inferiores, sigue manteniendo conglomerados celulares, entre los cuales podemos distinguir dos fundamentalmente: uno más anterior, que se adosa al margen posterointerno de la arteria pulmonar en su origen; y otro, posterior, adosado a la cara anterointerna de la aorta descendente, por delante del nervio recurrente. Entre estos conglomerados no existe un límite neto de demarcación, sino que predominan más o menos en una zona que en otra. Del primero o anterior van a salir difusiones celulares y ramificaciones que, unas, siguiendo el margen interno de la pulmonar, se van a unir con el ganglio situado entre el origen de las dos grandes arterias, al que también confluían las fibras más anteriores del nervio cardiovagal superior derecho; y otras fibras van a mantener conexiones con el ganglio del fondo de saco interaórtico cobronquial, el cual estaba relacionado con las fibras retroaórticas del ganglio cardiovagal superior derecho. El ganglio posterior, además de relacionarse con los ganglios anteriormente citados, mantiene conexiones con algunos grupos ganglionares situados junto al nervio recurrente. Estos dos

ganglios citados, en cortes más inferiores, se hacen una sóla gruesa masa primero, que ocupa el espacio comprendido entre el ductus arteriosus, por fuera; la tráquea, por dentro: el nervio recurrente, por detrás; y el ganglio del fondo de saco interaórti coesofágico por delante. En la zona más anterior a este último ganglio se encuentra el grupo ganglionar laminar situado entre el origen de los dos vasos del pedículo arterial.

Conforme descendemos, los citados grupos ganglionares van disminuyendo de tamaño; esta disminución va a estar motivada porque a partir de ellos, sobre todo del yuxtaductal interno, salen ramificaciones y difusiones celulares que, además de conectarse con el ganglio del fondo de saco aorticobronquial, otras, más posteriores, van a seguir el margen anterior de la tráquea para unirse con las ramas cardiovagales segunda y tercera. Por otra parte, a partir del nervio recurrente izquierdo sale un grueso tronco, que se dirige hacia adelante y hacia adentro, el cual, rodeando los márgenes lateral izquierdo y anterior de la tráquea, sigue el mismo trayecto que las ramificaciones de los grupos ganglionares antes citados, para entremezclarse con las ramas cardiovagales del lado derecho. Este último nervio cardiovagal recurrente forma un grueso tronco nervioso.

Cuando se secciona la luz del ductus (LAMINA XIII, Figura 35) y, además, empieza a aparecer la arteria pulmonar derecha derivada de este tronco, van desapareciendo los conglomerados celulares y lo intrincado de fibras del plexo del mesocardio arterial. Como hemos visto, casi todas las fibras vagales, tanto de las ramas superiores, como los dos nervios derivados del recurrente, se dirigen a la parte anterior de la tráquea, dando lugar al plexo pretraqueal, al conglomerado de células y fibras nerviosas del ganglio del fondo de saco aorticotraqueal, que se va a situar hacia el margen derecho de la arteria pulmonar

derecha recien formada.

Por otra parte, el corazón se va a desconectar del mediastino posterior en cortes relativamente próximos, por ello a partir del tronco principal del nervio vago no se van a formar nuevas ramas para este meso arterial, en cambio, lo que si hace el nervio vago es tabicarse y prepararse para que, en cortes sucesivos inferiores, cuando desaparezca la luz del ductus arteriosus, dar lugar al nervio recurrente; por lo tanto las fibras nerviosas que, procedentes del recurrente, van a los ganglios del pedículo arterial (porción interna de la orejuela del ganglio supraductal) han salido del recurrente en secciones superiores al área donde realiza su recurrencia. Además del nervio del recurrente se observan salir prqueños filetes próximos al área d recurrencia; pero estos son de pequeño volumen y ello ocurre, sobre todo, en el área en que aparece la arteria pulmonar izquierda. En este mismo área, también a partir del vago, se observan desprenderse finos filetes nerviosos del tronco principal, los cuales se dirigen hacia sus márgenes posterior y lateral izquierdo de esta última arteria.

Del nervio recurrente (LAMINA XIII, Figura 36), próximo al área de recurrencia del vago, se originan fibras nerviosas que, dirigiéndose hacia adelante y hacia la izquierda, rodean la arteria pulmonar izquierda por su margen izquierdo y anterior, para dar lugar al plexo prearterial pulmonar; también, a la par de este recurrente salen fibras nerviosas para el plexo pretraqueal. A niveles próximos inferiores se desprende del vago el nervio recurrente, el cual se situa entre la aorta descendente y arteria pulmonar izquierda con las ramas nerviosas anteriormente citadas (prearteriales, prebronquiales y las ramas posteriores, que se situan en el espacio comprendido entre la tráquea cuando va a dividirse en los dos bronquios, el esófago y la aorta descendente.

También en esta zona, a partir del nervio vago por su cara anterior se origina un pequeño brote, que, en cortes sucesivos inferiores, se va separando de él (LAMINA XIII, Figura 37) y se dirige hacia adelante, entre el nervio vago y la arteria pulmonar izquierda, para finalmente situarse en la cara anterior de dicha arteria, como lo hicieron ramas análogas superiores. También del nervio vago van a salir ramas que penetran en el pedículo pulmonar. Estas últimas ramas parece ser siguen a la arteria pulmonar izquierda en su curso.

En tramos más inferiores (LAMINA XIX, Figura 38) se observan ramas de gran longitud cortadas tangencialmente, las cuales se dirigen hacia la línea media y se situan delante del bronquio izquierdo, en un área próxima a la zona de inserción mediastínica del meso de los vestigios de la vena cardinal izquierda, o sea, junto al meso de la vena oblícua, donde permanecen en su base, junto con otras formaciones nerviosas, y se infiltran de elementos neuroblásticos (LAMINA XIV, Figura 39). Cuando dicho meso se repliega y se une con el meso venoso del corazón los elementos nerviosos citados caminan en su espesor por el margen izquierdo de la desembocadura de las venas pulmonares. Esto ocurre en niveles próximos inferiores (LAMINA XIV, Figura 40). Los nervios continuan su trayecto junto a la vena oblícua y seguirán hasta su desembocadura en el corazón.

A partir de estas últimas zonas indicadas no se observa salir nuevas ramas nerviosas para el corazón del tronco del vago o del nervio recurrente.

RAMOS SIMPATICOS:

Ramos Simpáticos Derechos.

La primera rama simpática cardiaca derecha se origina del margen anterointerno del tronco de la cadena simpática, en un plano cervical situado por debajo de la laríngе (LAMINA XV, Figura 41). En este plano se secciona el esófago, porción superior de la tráquea, glándula tiroides y las paratiroides inferiores. Como elementos vasculonerviosos nos encontramos el paquete del cuello, formado por la vena yugular, en situación anteroexterna; el nervio vago, en situación anterointerna; y detrás de este último, la carótida primitiva. También nos encontramos con la porción superior del nervio recurrente, situado en posición medial con respecto al paquete, entre la tráquea y el esófago; y la cadena simpática, en posición posterior con relación al paquete vasculonervioso, situada delante de la musculatura prevertebral.

En la zona anteriormente indicada y a partir , fundamentalmente, de dos raicillas originadas a niveles diferentes, se forma el primer ramo simpático cardiaco (LAMINA XV, Figuras 42 y 43). De estas raicillas, la primera (LAMINA XV, Figura 42) o superior es de mayor volumen que la segunda o inferior (LAMINA XV, Figura 43); ambas, desde su origen y durante un corto trayecto, se encuentran abundantemente infiltradas de células neuroblásticas.

Las citadas raicillas, en planos inferiores sucesivos, se desdoblan y vuelven a fundirse, dando la sensación de formar como mallas de una red; de manera que si describimos la película del juego que realizan durante su primer trayecto, paso a paso, sería el siguiente: la primera raicilla, de mayor tamaño y situación más anterior y medial, se une a un ramo nervioso que viene de

áreas superiores (rama inferior del glosofaríngeo); mientras que la segunda, más lateral y pequeña, se situa entre las primeras y el cordón simpático.

En cortes sucesivos inferiores, la rama anterior se subdivide en varios ramos, los cuales siguen haciéndose cada vez más anteriores y mediales; en tanto que la rama posterior se va haciendo de mayor volumen al incorporársele nuevas raicillas con neuroblastos, procedentes de la cadena simpática; esta última rama también inicia un proceso de desdoblamiento. De esta manera, las dos primitivas ramas se transforman en 5 o 6 pequeñas ramitas situadas en el espacio comprendido entre el cordón simpático, por detrás, y, por delante, el paquete vasculonervioso del cuello y el nervio recurrente más interno (LAMINA XV, Figura 44).

De las ramitas citadas, las más internas y anteriores se dirigen hacia el nervio recurrente, con el cual posteriormente se funden (LAMINA XVI, Figura 45); las más anteriores y externas se dirigen hacia adelante y hacia afuera para adosarse primero y unirse después al nervio vago (LAMINA XVI, Figura 46). De esta manera, quedan sólo 2 o 3 ramitos pequeños situados detrás de la arteria carótida primitiva.

En secciones más distales (límite entre cuello y tórax) en que ya ha desaparecido la glándula tiroides y se observa por delante de la tráquea los cuerpos del timo y, por otra parte, cuando a las venas yugulares se les unen a las subclavias para formar los troncos braquiocefálicos (LAMINA XVI, Figura 47), se origina a partir del tronco de la cadena simpática (de estructura fibrilar en esta zona) un nuevo y grueso ramo, infiltrado en su origen de neuroblasto. Este ramo posteriormente (LAMINA XVII, Figura 48) se alarga y se dirige hacia adelante, para llegar a fundirse, posteriormente, con algunas de las ramitas simpáticas retrocarotídeas descritas. También, como las raicillas de origen

de los nervios cardiacos superiores citados, este ramo va a sufrir, además de los procesos de fusión dichos, otros de desdoblamiento, en cortes sucesivos inferiores. La nueva rama se une a una de las ramitas más posteriores ya existentes; en cambio las anteriores de estas últimas se desdoblan en dos filetes que permanecen adosados entre sí; por lo tanto, se observa una rama ventral desdoblada, y una posterior, resultante del englobamiento de la ramita posterior, que previamente existía, por el filete últimamente originado. Esta rama posterior, con contenido neuroblástico, se divide en dos, de las cuales la más ventral se une a la anterior, volviéndose a observar en el espacio retroarterial otra vez sólo dos ramas: una resultante de la fusión de las anteriores y otra es la posterior. La rama más anterior vuelve a desdoblarse en otras dos, de las cuales la parte más ventral inicia un trayecto cabalgando encima de la adventicia de la arteria subclavia; mientras tanto, el ramo simpático posterior pierde sus neuroblastos y disminuye de tamaño.

Cuando la superficie superior de la arteria subclavia se hace más patente, sirviendo de límite de separación entre los nervios recurrente y vago, la posición que adoptan estos tres ramos nerviosos es la siguiente: de los dos ramos anteriores, uno se hace más externo y se situa detrás del nervio vago, por la parte lateral externa de la arteria subclavia; el otro nervio se situa por la parte lateral interna de la arteria subclavia, en posición anterolateral con respecto al nervio recurrente; finalmente, la rama posterior, que es la más externa, camina también en situación lateral externa a la arteria subclavia, pero en situación más posterior, por detrás del nervio vago, pero a un nivel aproximado al borde posterior del nervio recurrente. Esta última rama, en la zona que analizamos (LAMINA XVII, Figura 49) aumenta mucho de tamaño por infiltración neuroblástica; también aparecen masas o acúmulos neuroblásticos en el ramo situado entre

la arteria subclavia y el vago; en cambio carece de ellos la rama situada entre la arteria subclavia y el nervio recurrente.

En secciones un poco más inferiores (LAMINA XVII, Figura 50), las dos ramas anteriores, las situadas entre el vago y la arteria subclavia, y el borde anterior del nervio recurrente y la arteria subclavia, aparecerán infiltrados de neuroblastos, mientras que la posterior ya los ha perdido. Esta última rama se va aproximando poco a poco al margen posterior del nervio, hasta que, en secciones inferiores próximas, sus fibras integran a las del vago. Por lo tanto, las dos ramas anteriores rodean a la subclavia por su parte superior externa e interna, respectivamente, en forma de masas ganglionares, en un área próxima a su desembocadura en la arteria carótida común. Ahora bien, estas masas ganglionares en secciones más inferiores, cuando la arteria subclavia en su unión con la carótida se corta tangencialmente en el centro de su luz (LAMINA XVIII, Figura 51; LAMINA I, Figura 3), pierden las células nerviosas, quedando solo los elementos fibrilares, los cuales se situan adosados a la adventicia arterial dorsal y ventralmente: las ramitas dorsales o posteriores a la arteria se colocan delante del recurrente; y las anteriores, o ventrales, se situan laterales a la arteria y próximas a un ramo vagal, el cardiovagal superior, que se origina en esta zona a partir del nervio neumogástrico. Finalmente, en cortes inmediatos inferiores, las ramas que caminan delante del recurrente se unen a las que caminan anteriormente al vago, formando una especie de asa a dicha arteria (Asa de Vieussens). Finalmente ambos tipos de fibras se funden con el nervio cardiovagal superior, cuyos lugares de destino ya hemos analizado. Por lo tanto, en este embrión, las fibras procedentes del simpático se han ido uniendo a distintos niveles con el tronco del vago, nervio recurrente y nervio cardiovagal superior. A partir de este momento no se pueden delimitar unas de otras. A grandes aumentos hemos intentado seguir el trayecto de pequeños

filetes, pero nos ha sido totalmente imposible y lo más probable es que, en este caso, al realizarse las fusiones antes dichas, los filetes simpáticos derechos pierdan su individualidad.

Ramos Simpáticos Izquierdos.

Como las ramas cardiosimpáticas derechas, las izquierdas se originan a partir de varias raicillas de la cadena simpática, con la diferencia de que estas lo hacen en zonas más elevadas, hacia la porción media inferior del ganglio cervical superior; por lo tanto, en el embrión aparece en cortes altos del cuello, que seccionan la laríngе (LAMINA XIX, Figura 52). En dichas áreas y a partir del margen anterointerno del citado ganglio cervical superior, se forma un mamelón de estructura fibrilar, que en cortes próximos inferiores (LAMINA XVI, Figura 53) se individualiza, situándose en un ángulo que forma la superficie externa de la musculatura constructora de la faríngen y el ganglio cervical superior; por delante está la arteria carótida interna, algo alejada, por el momento, de la citada raíz del nervio cardiosimpático superior. También por delante de este se encuentran una rama nerviosa del glosofaríngeo para la citada musculatura constrictora; rama nerviosa a la cual, en cortes sucesivos inferiores, se adosará, pero sin perder su individualidad.

En cortes inmediatos inferiores se desprende otra rama, que pronto se individualiza, y se situa, por el momento, en un plano más externo, aunque al mismo nivel; ambas ramas están situadas en el límite posterior de las masas laterales del tiroides. Esta última rama, en cortes inmediatos inferiores, se infiltran primero de neuroblastos y después se une a la anterior, cuando las células neuroblásticas han desaparecido, formando un grueso tronco nervioso situado en un espacio rómbico mesodérmico. Este espacio está limitado por detrás externamente por el ganglio cervical superior, internamente por el paratiroides, y por delante por la arteria carótida y el tiroides. Del cordón simpático, en una sección a nivel de la porción inferior de la laríngе, cuando este escasea en neuroblastos, se inicia una

concentración neuroblástica en el margen anterointerno del cordón, formando un brote, que intenta aproximarse a la rama nerviosa formada por las dos raíces anteriormente mencionadas (LAMINA XIX, Figura 54). Este nuevo brote, cuando pierde las masas neuroblásticas, se desdobla en dos nuevos cordones (LAMINA XIX, Figura 55), apareciendo, por tanto, a la sección tres ramas nerviosas: una anterior y mayor, formada por las dos raicillas superiores que se situa detrás de la arteria carótida primitiva; y detrás de ella, entre esta y el cordón simpático, las dos nuevas raíces neoformadas.

De las dos raicillas neoformadas, la posterior queda independiente, en tanto que la anterior se une a la rama superior, haciendo que esta última aumente de volumen; además de la rama superior se van a desprender fibras que, dirigiéndose hacia adelante y adentro, se van a incorporar al recurrente del neumogástrico. Una vez desprendida la anastomosis para el recurrente del ramo anterior, ambos cordones nerviosos anterior y posterior, que continuan independientes, se van separando cada vez más del cordón simpático, que apenas posee neuroblastos, quedando la rama anterior más lateral, próxima al margen posterointerno de la carótida, y la otra rama más posterior y medial. De esta última rama (LAMINA XX, Figura 56) se ven salir fibrillas nerviosas que se dirigen hacia el nervio recurrente, si bien, previamente a la salida de esta anastomosis recurrencial, ha habido una infiltración neuroblástica en dicha rama posterior.

Pero a la par que esto ocurre, la rama anterior o retrocarotídea tiende a desdoblarse en dos ramas: una externa pequeña y otra interna mayor. Del cordón simpático, que se va a infiltrar de neuroblastos para formar el ganglio estrellado, se va a formar un nuevo mamelón, el cual, en cortes sucesivos inferiores, formará una nueva raicilla que se une a la rama posterior o medial. Esto está ocurriendo en la porción inferior

del cuello, cuando las venas yugular y subclavia se unen para formar el tronco branquiocefálico. En esta zona ya ha desaparecido el tiroides y aparecen los brotes tímicos; y además se seccionan las arterias subclavia y vertebral.

En cortes próximos inferiores (LAMINA XX, Figura 57), de las dos ramas neoformadas de la rama simpática superior o retrocarotídea, la externa, después de rodear a la arteria carótida por su margen posterior y lateral externo, se aproxima al nervio vago por su margen posterior, terminando incorporándose en su estructura. La porción interna de esta rama superior se aproxima a la raíz inferior o medial, a la cual, en cortes sucesivos, se adosa o se separa, pero siempre permanece independiente.

Mientras han ocurrido estas modificaciones, se ha ido formando el asa de la subclavia (LAMINA XX, Figura 58); precisamente de esta asa aparecen unos mamelones que se infiltran de neuroblastos, a partir de los cuales se forma un fascículo nervioso (LAMINA XXI, Figura 59) que tiende a dirigirse a las dos ramas cardiovagales que quedan.

El citado mamelón neoformado da origen a dos ramas, observándose pués, en esta región, en el espacio comprendido entre la subclavia por detrás y la carótida por delante, cuatro ramitas: dos posteriores, procedentes de los citados mamelones y las dos anteriores que venimos analizando (LAMINA XXI, Figura 60). De los ramos anteriores, el antero lateral, que se infiltra de neuroblastos, da origen a un filete nervioso que, rodeando a la carótida por sus márgenes posterior y lateral externo, se dirige hacia el vago, al cual se adosa e integra en él por su margen posterior, en cortes inferiores; con esta cesión dicha rama nerviosa queda disminuida de tamaño, pero no desaparece, y siguen existiendo pues, los mismos cuatro filetes en dicha raíz.

En esta zona, el ganglio estrellado se separa de la arteria subclavia, aunque esta conserva a su alrededor algunos filetes nerviosos.

En cortes sucesivos inferiores todos los filetes mencionados, excepto el anteroexterno y los periadventiciales subclavios, tienden a aproximarse entre si e infiltrarse de neuroblastos, formándose una masa ganglionar en el espacio comprendido entre ambas arterias subclavia y carótida común izquierda; masas que se siguen observando en cortes sucesivos inferiores (LAMINA XXI, Figura 61).

Cuando desaparecen las masas neuroblásticas dichas, se sigue observando los mismos cuatro filetes nerviosos, si bien los dos troncos posteriores se funden después en uno grueso, que se situa en el margen posterointerno del espacio comprendido entre ambos vasos; los restantes quedan en el margen anteroexterno de la zona comprendida entre ambos vasos en un espacio de forma prismático triangular entre la carótida común y el neumogástrico, y tienden a aproximarse a este último nervio. En ambos lados externo e interno, además de los troncos principales, quedan también algunos pequeños filetillos nerviosos (LAMINA XXII, Figura 63). En esta zona (LAMINA XXII, Figura 62), los elementos nerviosos analizados están plenamente incorporados dentro del tórax; y el tronco braquiocefálico derecho ya desembocó en la aorta y la carótida común lo está haciendo a este nivel.

En dicha posición continuan en cortes inferiores, las citadas ramas nerviosas internas y externas. Las ramas externas avanzan hacia adelante hasta que, en la zona próxima de la desembocadura de la arteria subclavia en el cayado aórtico, las dos ramitas anteriores se situan entre el cayado aórtico y el vago; en la misma línea, de atrás hacia adelante y junto a la cara posteroexterna de la subclavia, se situan las dos ramitas

externas posteriores (LAMINA XXIII, Figura 64). De las ramas internas, la gruesa continua entre el cayado aórtico y el recurrente; y la pequeña más externa, se situa junto a la adventicia del margen interno de la subclavia.

En cortes sucesivos inferiores las ramas simpáticas externas anteriores se situan en un plano anterior al tronco del vago, por detrás de la rama cardiovagal superior. De esta manera, cuando esta rama cardiovagal superior se desdobla en dos, anterior y posterior, las ramitas simpáticas anteriores, fundidas, se van aproximando a la porción posterior de la rama cardiaca vagal, llegando a unirse con ella (LAMINA XXIII, Figura 65); en tanto que las ramitas posteroexternas quedan en el espacio situado entre el tronco del nervio vago y el cayado de la aorta. Las ramas simpáticas internas continuan avanzando por dentro del cayado de la aorta, rebasando al recurrente y situándose al mismo nivel que la pared traqueal posterior.

Finalmente, en cortes ya más inferiores, cuando seccionado el cayado de la aorta aparece la zona supraductal, se observa como, en un plano superior y refiriendo a las fibras cardiosimpáticas externas al cayado de la aorta, se comprueba que, tanto las fibras anteriores, unidas a la rama cardiovagal superior posterior, como las posteriores que siguen progresando hasta sobrepasar el nivel del margen anterior del nervio vago (LAMINA XII, Figuras 32 y 33), todas ellas se infiltran de células neuroblásticas, iniciándose así la formación de la masa ganglionar yuxtaaórtica anteroexterna o supraductal.

A partir de la citada zona, las ramas externas pierden su individualidad, al iniciarse el plexo del meso arterial. Las ramas simpáticas cardiacas internas al cayado de la aorta siguen aún individualizadas en este área, haciéndose cada vez más anteriores (LAMINA XII, Figura 33), hasta que, por encima del

ductus arteriosus, rodean las márgenes interno y anterior del cayado de la aorta descendente, para hacerse, en su mayoría, externas y unirse con la masa ganglionar supraductal antes mencionada. Otras fibrillas pueden posiblemente unirse con ramitas del recurrente y caminar hacia el plexo prebronquial (LAMINA XII, Figura 34).

Por lo tanto se comprueba que las ramas simpáticas cardiacas, desde su origen y hasta este área supraductal, se han ido uniendo, para llegar a sus lugares de destino, a los nervios recurrentes del vago, al tronco del nervio vago y a las ramas vagales cardiacas superiores. Al llegar al comienzo del plexo del meso arterial e iniciarse la formación de los ganglios yuxtaductales pierden su individualidad, no siendo posible seguirlas aisladamente a otras zonas del pedículo arterial, ni a las áreas del meso venoso. A esta última área llegarán conjuntamente con fibras vagales, bien procedentes del tronco del nervio vago o de las ramas colaterales del recurrente.

EMBRION HUMANO BB-4 (26 mm.).

Nervios Cardiovagales Derechos.

LAMINA I

Figura nº 1.- Area inferior del cuello en el inicio de la fusión de la arteria subclavia y carótida común. (Preparación 54-2/7. Coordenadas 17-111,5. Objetivo 4. Cámara 3.2:1. Tubo vario 1.0. Film C 6/12).

Figura nº 2.- Ampliación de la figura anterior. Se observa separarse del vago el nervio cardiovagal superior. (Coordenadas 17-111,3. Objetivo 25. Cámara 3.2:1. Tubo vario 1.0. Film C 11/5)

Figura nº 3.- Zona de unión de la arteria subclavia con la carótida común. Fusión de las ramas simpáticas con el nervio cardiovagal superior. (Preparación 55-1/7. Coordenadas 14,2-99. Objetivo 25. Cámara 3.2:1. Tubo vario 1.0. Film C 16/1).

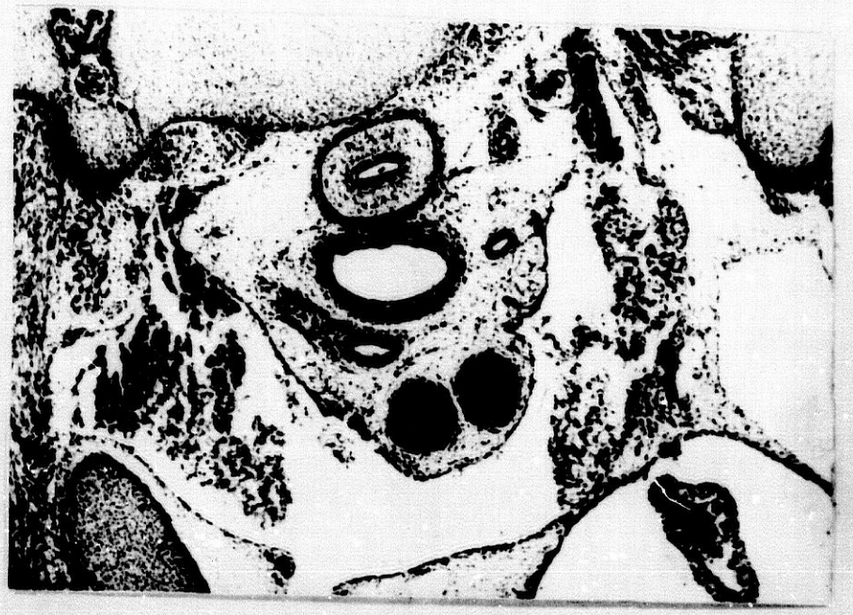

Figura nº 1

Figura nº 2

Figura nº 3

EMBRION HUMANO BB-4 (26 mm.).
Nervios Cardiovagales Derechos.

LAMINA II

Figura nº 4.- Sección a nivel inferior de la zona de unión de la subclavia con la carótida común. (Preparación 55-2/6. Coordenadas 23,2-111,3. Objetivo 25. Cámara 3.2:1. Tubo vario 1.0. Film C 16/2).

Figura nº 5.- Corte debajo del área de unión de la subclavia y carótida común (iniciación del tronco braquiocefálico derecho). Al nervio cardiosimpático vagal superior se le unen más ramas simpáticas. (Preparación 56-1/3. Coordenadas 53-99. Objetivo 10. Cámara 2:1. Tubo vario 1.0. Film C 6/23).

Figura nº 6.- Visión a mayores aumentos de la figura anterior. (Preparación 56-1/2. Coordenadas 60,8-98,7. Objetivo 25. Cámara 3.2:1. Tubo vario 1.0. Film C 16/9).

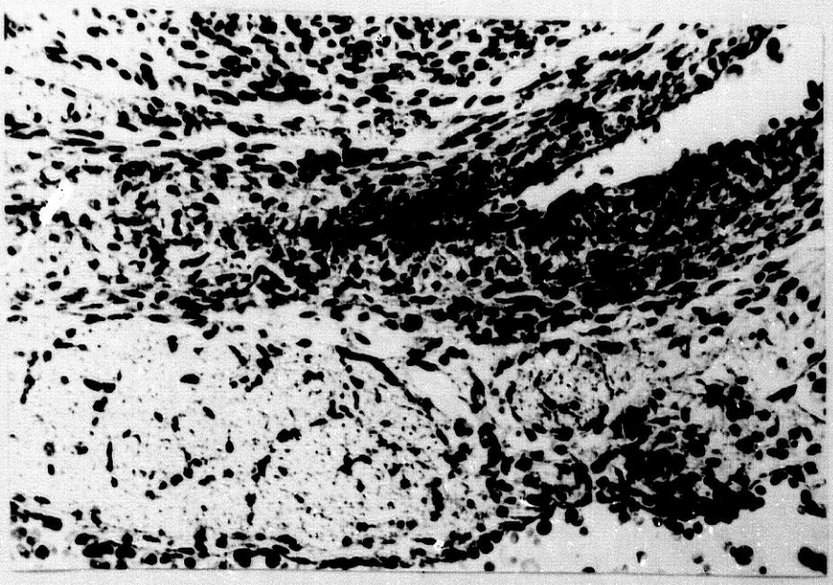

Figura nº 4

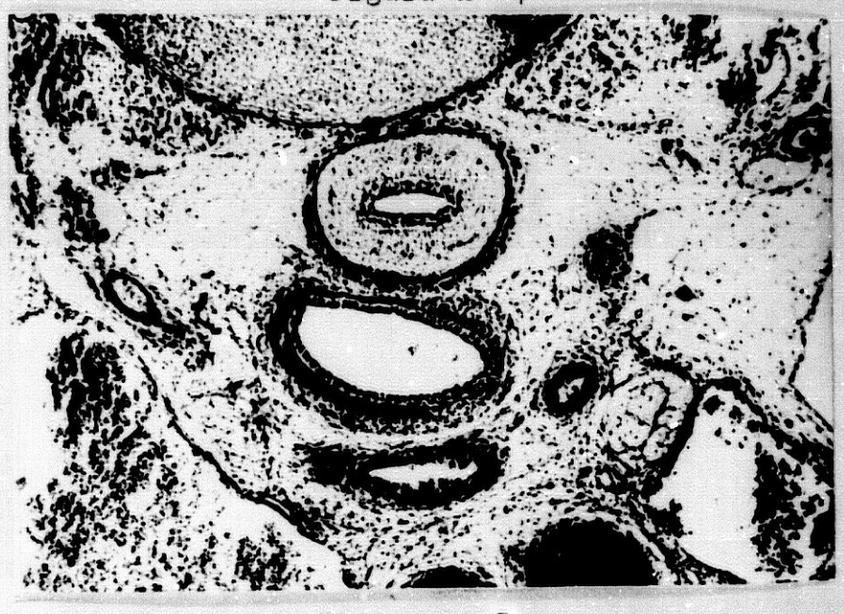

Figura nº 5



Figura nº 6

EMBRION HUMANO BB-4 (26 mm.).
Nervios Cardiovagales Derechos.

LAMINA III

Figura nº 7.- Sección a nivel del margen superior o cúspide del cayado de la aorta, en donde se observa la trifurcación del nervio cardiovagal superior (vease texto). (Preparación 56-2/4. Coordenadas 45,4-112. Objetivo 25. Cámara 3.2:1. Tubo vario 1.0. Film C 16/9).

Figura nº 8.- Sección a un nivel un poco más inferior del anterior corte. Se pierden las ramas cardiovagales yuxtaaórticas y los ramos externos se engrosan por asimilación de las fibras del segundo brote vagal. (Preparación 57-1/1. Coordenadas 60,3-99. Objetivo 25. Cámara 3.2:1. Tubo vario 1.0. Film C 16/14).

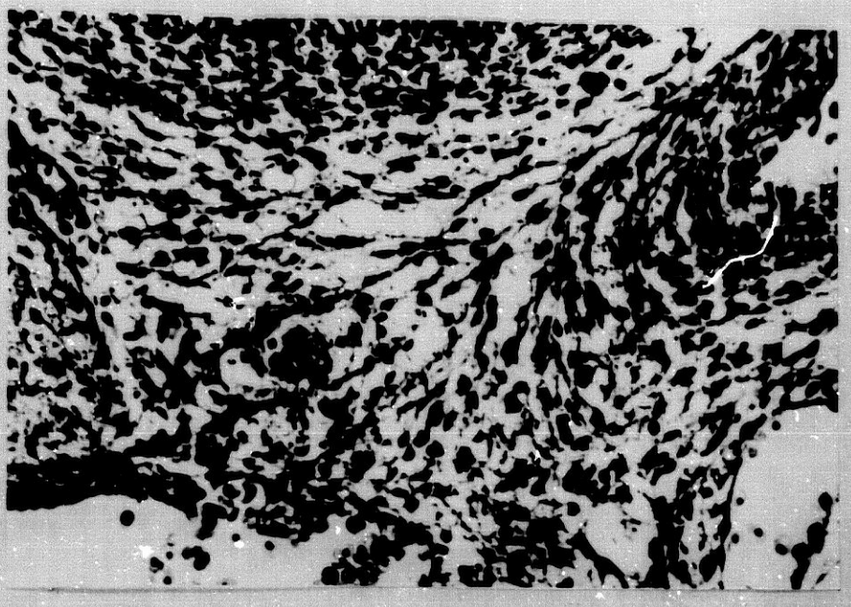

Figura nº 7

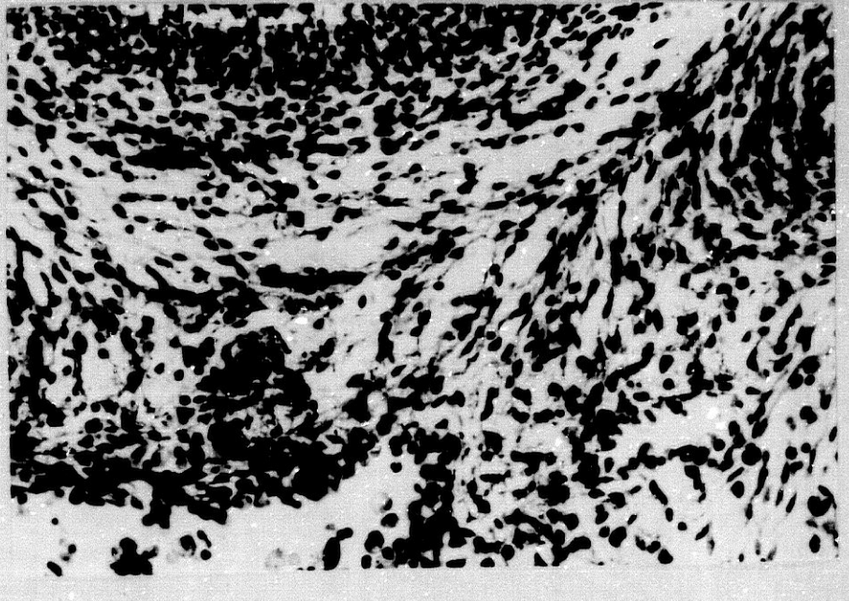

Figura nº 8

EMBRION HUMANO BB-4 (26 mm.).
Nervios Cardiovagales Derechos.

LAMINA IV

Figura nº 9.- Sección a nivel de la cúspide aórtica un poco por debajo de la sección de la figura anterior. En donde se inicia el surco o fondo de saco peritoneal aórticobronquial. Aparece del Vago el brote del segundo nervio Cardiovagal o primero infrarrecurrente. (Preparación 57-2/3. Coordenadas 53-112. Objetivo 4. Cámara 2:1. Tubo vario 1.0. Film C 6/34).

Figura nº 10.- Ampliación de la figura anterior para demostrar los ramos nerviosos. (Coordenadas 52,5-112. Objetivo 25. Cámara 3.2:1. Tubo vario 1.0. Film C 16/17).

Figura nº 11.- Zona media superior del cayado de la aorta. Se pone bien de manifiesto el fondo de saco peritoneal aórtico traqueal y la rama nerviosa originada del vago; la superior, ramificada, infiltrada de neuroblastos. (Preparación 58-1/5. Coordenadas 43-99,9. Objetivo 10. Cámara 3.2:1. Tubo vario 1.0. Film C 11/12).

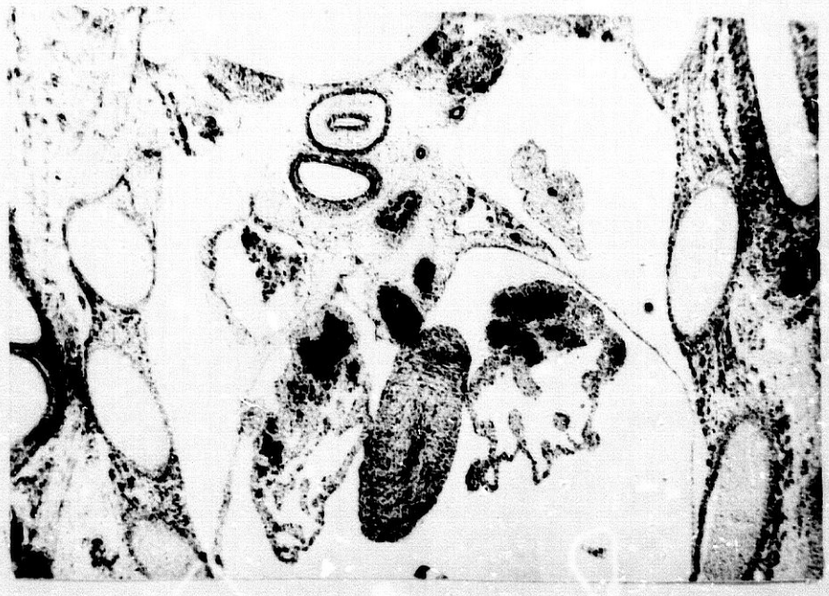

Figura nº 9

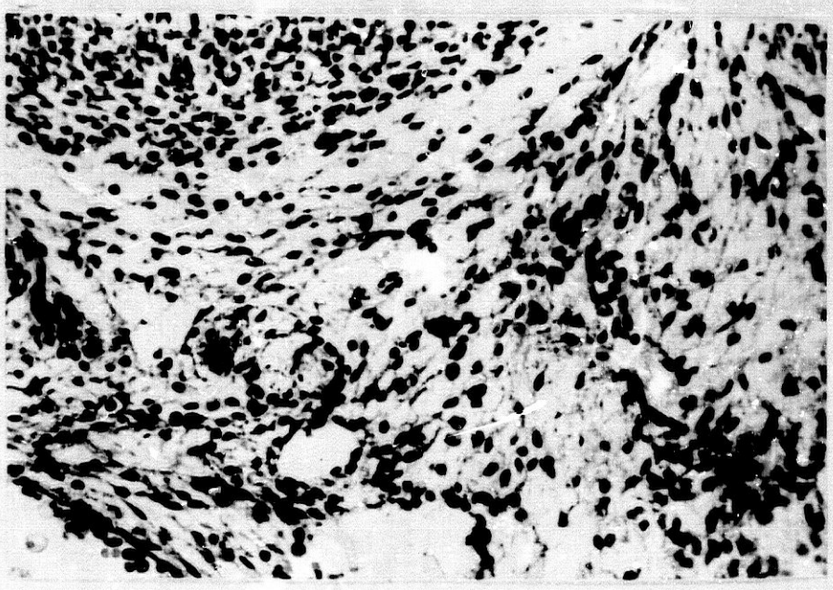

Figura nº 10

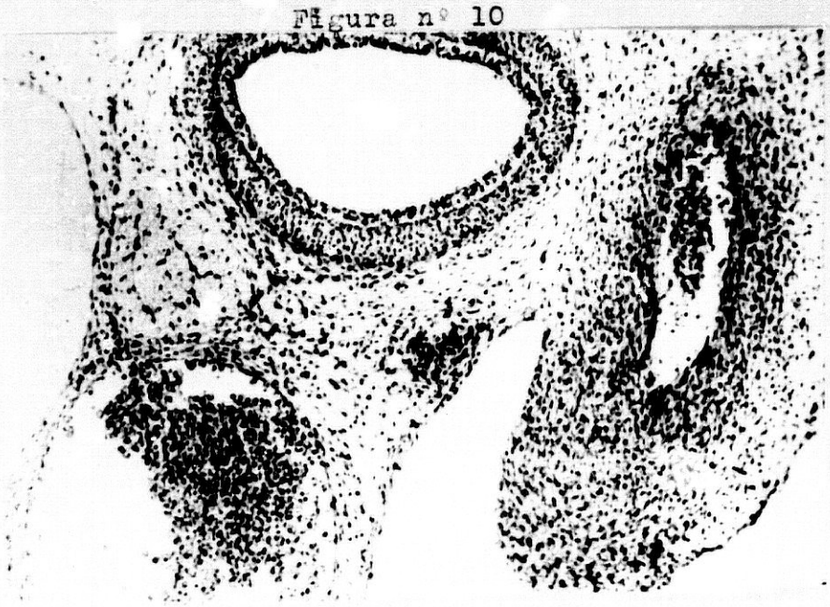

Figura nº 11

EMBRION HUMANO BB-4 (26 mm.).
Nervios Cardiovagales Derechos.

LAMINA V

Figura nº 12.- Sección limítrofe inferior al anterior corte. (Preparación 58-2/8. Coordenadas 21,7-111. Objetivo 25. Cámara 2:1. Tubo vario 1.0. Film C 7/10).

Figura nº 13.- Corte que secciona la luz del cayado de la aorta en toda su extensión; por su parte posterior se inicia la desembocadura de la carótida izquierda. (Preparación 59-1/4. Coordenadas 46,4-99. Objetivo 10. Cámara 2:1. Tubo vario 1.0. Film C 7/14).

Figura nº 14.- Ampliación de la zona pretraqueal izquierda de la figura anterior. (Coordenadas 45,8-99,8. Objetivo 25. Cámara 3.2:1. Tubo vario 1.0. Film C 11/16).

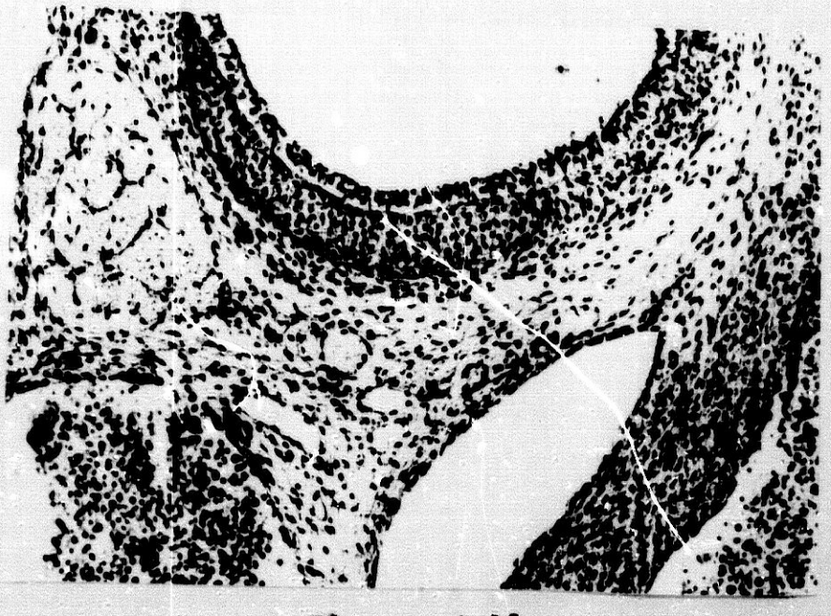

Figura nº 12

Figura nº 13

Figura nº 14

EMBRION HUMANO BB-4 (26 mm.).

Nervios Cardiovagales Derechos.

LAMINA VI

Figura nº 15.- Sección próxima a nivel del origen del pedículo arterial, por debajo del cayado de la aorta; aparecen en plano anterior y medial la sección de la aorta ascendente anterior; en el área anterolateral izquierda la arteria pulmonar y detrás de ambos vasos, la aorta descendente. Se inicia la aparición del conducto arterioso. Sobre elementos nerviosos (ver texto). (Preparación 60-2/8. Coordenadas 14-110. Objetivo 10. Cámara 2:1. Tubo vario 1.0. Film C 7/34).

Figura nº 16.- Visión a mayores aumentos de un plano inmediato-inferior de la figura anterior. Se inicia el cuarto nervio Cardiovagal derecho. Sobre las restantes ramas (ver texto). (Preparación 61-1/6. Coordenadas 30-99. Objetivo 10. Cámara 3.2:1. Tubo vario 1.0. Film C 12/18.

Figura nº 17.- Corte a nivel del origen de la arteria pulmonar derecha. Para topografía de ramas nerviosas (ver texto). (Preparación 62-1/3. Coordenadas 53-99. Objetivo 10. Cámara 3.2:1. Tubo vario 1.0. Film C 12/24).

Figura nº 15

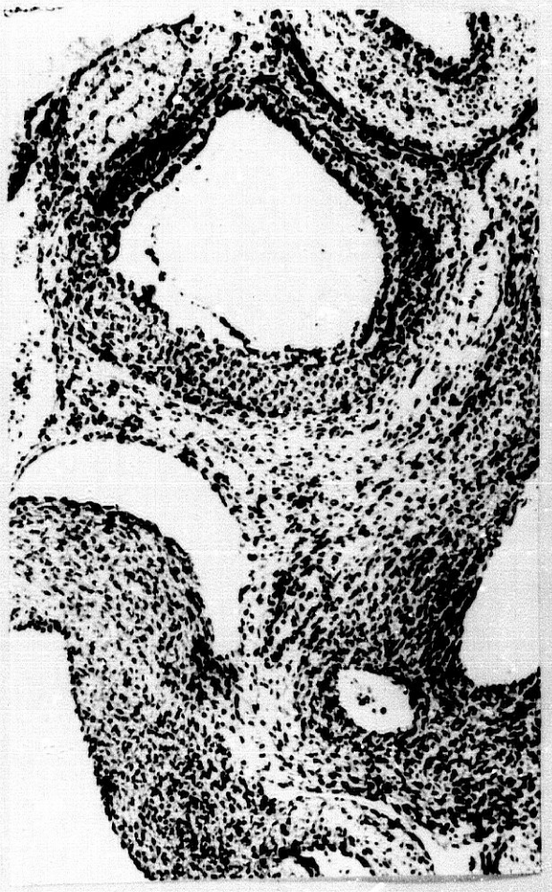

Figura nº 17

Figura nº 16

EMBRION HUMANO BB-4 (26 mm.).

Nervios Cardiovagales Derechos.

LAMINA VII

Figura nº 18.- Sección a nivel de la bifurcación de la tráquea. Aparecen las dos arterias pulmonares y la aorta descendente. (Preparación 63-1/7. Coordenadas 23,3-99. Objetivo 10. Cámara 3.2:1. Tubo vario 1.0. Film C 13/12).

Figura nº 19.- Ampliación de la figura anterior en la zona pretraqueal para ver las múltiples ramificaciones de las ramas cardiovagales y simpáticas y su infiltración de células neuroblásticas. (Coordenadas 23,3-99. Objetivo 25. Cámara 3.2:1. Tubo vario 1.0. Film C 13/14).

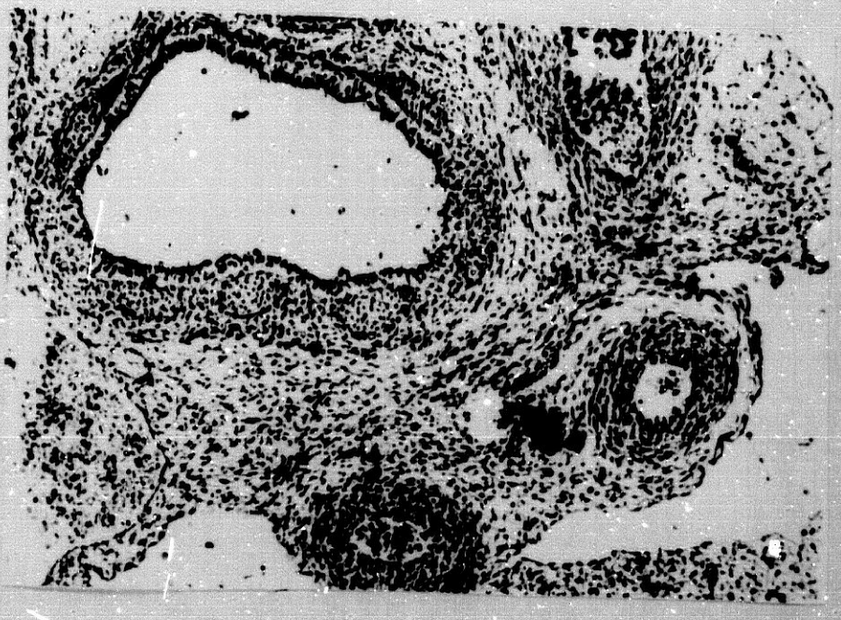

Figura nº 18

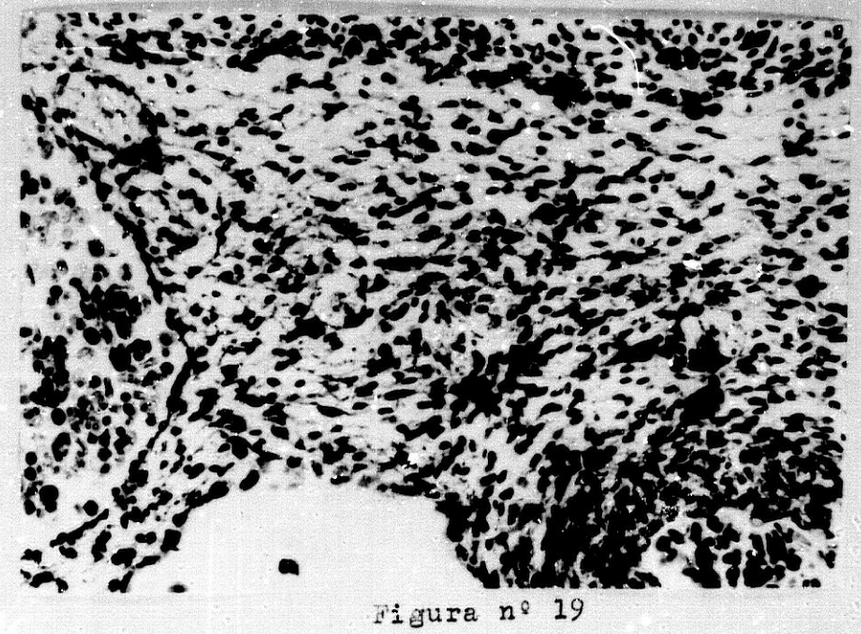

Figura nº 19

EMBRION HUMANO BB-4 (26 mm.).

Nervios Cardiovagales Derechos.

LAMINA VIII

Figura nº 20.- Zona desembocadura de la cava superior en el seno venoso. (Preparación 63-2/7. Coordenadas 23-112. Objetivo 4. Cámara 3.2:1. Tubo vario 1.0. Film C 13/29).

Figura nº 21.- Visión a mayores aumentos de la figura anterior para demostrar la entrada de ramas nerviosas y neuroblastos en la zona de desembocadura de la cava al seno venoso. (Coordenadas 44-99. Objetivo 10. Cámara 2:1. Tubo vario 1.0. Film C 13/31).

Figura nº 22.- Sección a nivel un poco más inferior del corte anterior. (Preparación 64-1/4. Coordenadas 44-99. Objetivo 10. Cámara 2:1. Tubo vario 1.0. Film C 9/2).

Figura nº 20

Figura nº 21

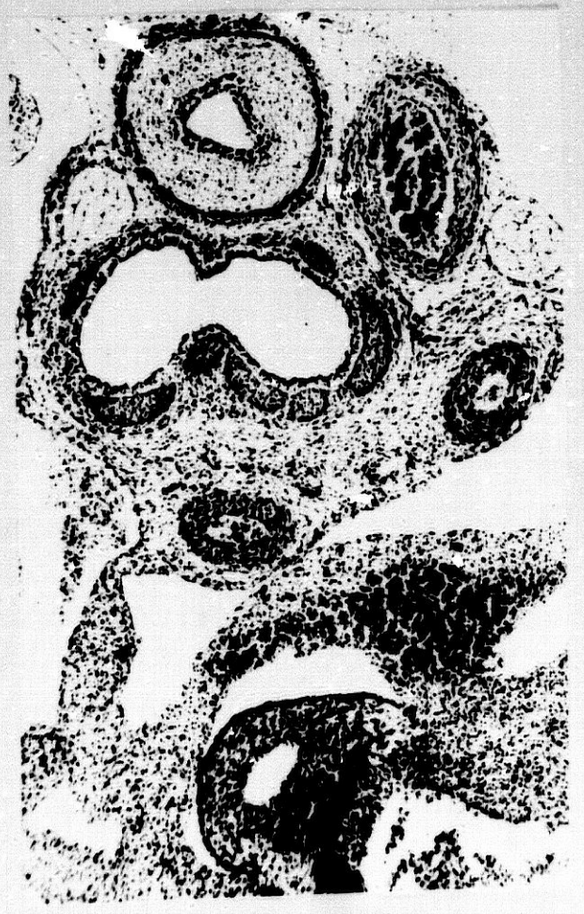

Figura nº 22

EMBRION HUMANO BB-4 (26 mm.).
Ramos Cardiovagales Izquierdos.

LAMINA IX

Figura nº 23.- Corte a nivel inferior del cuello limitando con la entrada del tórax. Desprendimiento del primer ramo cardiaco superior izquierdo. (Preparación 49-1/3. Coordenadas 50,5-99. Objetivo 10. Cámara 2:1. Tubo vario 1.0. Film C 4/35).

Figura nº 24.- Ampliación a mayores aumentos de la figura anterior para observar la yema origen del primer ramo cardiovagal izquierdo. (Coordenadas 51-99,4. Objetivo 25. Cámara 3.2:1. Tubo vario 1.0. Film C 11/1).

Figura nº 25.- Sección a nivel de la porción superior del tórax. Origen del segundo ramo cardiovagal izquierdo. (Preparación 53-2/7. Coordenadas 18-111,8. Objetivo 10. Cámara 2:1. Tubo vario 1.0. Film C 6/5).

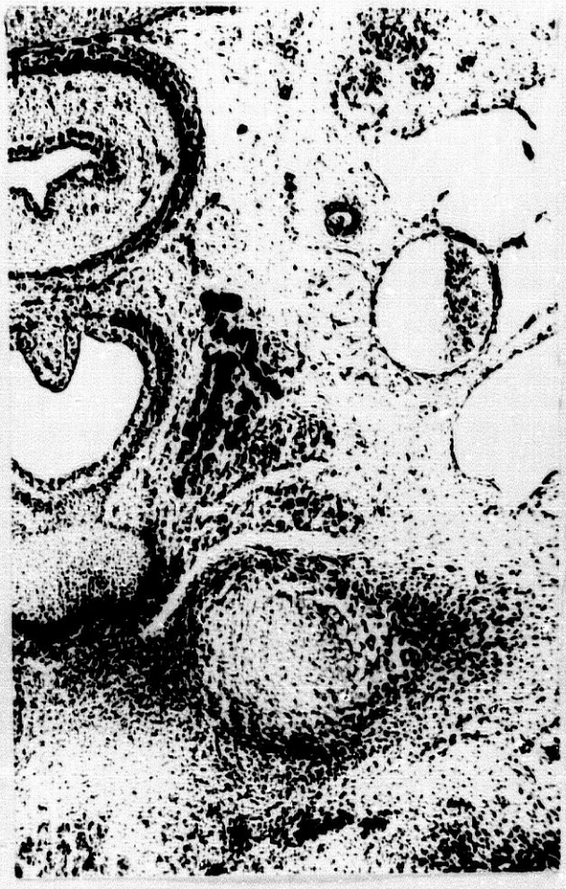

Figura nº 23

Figura nº 24

Figura nº 25

EMBRION HUMANO BB-4 (26 mm.).
Ramos Cardiovagales Izquierdos.

LAMINA X

Figura nº 26.- Visión a mayores aumentos de la figura anterior, para observar la disposición de las dos ramas cardiovagales separadas ambas por un pequeño vaso. (Preparación 53-2/5. Coordenadas 46,5-112. Objetivo 25. Cámara 3.2:1. Tubo vario 1.0. Film C 11/4.

Figura nº 27.- Sección próximo al nivel en que los grandes vasos arteriales (tronco braquiocefálico derecho y carótida izquierda van a desembocar en la aorta). (Preparación 56-2/7. Coordenadas 18-111,5. Objetivo 4. Cámara 2:1. Tubo vario 1.0. Film C 6/28).

Figura nº 28.- Ampliación de un área de la figura anterior. Las dos ramas cardiovagales izquierdas tienden a fundirse. (Preparación 56-2/7. Coordenadas 18-111,8. Objetivo 25. Cámara 3.2:1. Tubo vario 1.0. Film C 11/7).

Figura nº 26

Figura nº 28

Figura nº 27

EMBRION HUMANO BB-4 (26 mm.)

Ramos Cardiovagales Izquierdos.

LAMINA XI

Figura nº 29.- Zona a nivel de desembocadura de la aorta de los troncos arteriales braquiocefálico derecho y carótida izquierda. Las dos ramas cardiovagales izquierdas se encuentran fundidas en un solo tronco, el nervio cardiovagal superior. (Preparación 57-2/6. Coordenadas 26,5-112. Objetivo 10. Cámara 2:1. Tubo vario 1.0. Film C 7/1).

Figura nº 30.- Visión a mayores aumentos de los nervios vago y cardiovagal superior izquierdo. (Preparación 57-2/6. Coordenadas 17,5-112. Objetivo 25. Cámara 3.2:1. Tubo vario 1.0. Film C 11/10).

Figura nº 31.- Sección a nivel del cayado de la aorta. El nervio cardiovagal superior se desdobla en varias ramas y a la posterior se le unen filetes nerviosos simpáticos. (Preparación 59-2/2. Coordenadas 63,5-112,4. Objetivo 25. Cámara 3.2:1. Tubo vario 1.0. Film C 11/18.

Figura nº 29

Figura nº 30

Figura nº 31

EMBRION HUMANO BB-4 (26 mm.).

Ramos Cardiovagales Izquierdos.

LAMINA XII

Figura nº 32.- Sección a nivel del límite inferior del cayado de la aorta. El nervio cardiovagal superior se desdobla en múltiples ramas a las cuales se unen las ramas simpáticas. Todas estas ramas se infiltran de neuroblastos. (Preparación 60-1/5. Coordenadas 38-99. Objetivo 25. Cámara 3.2:1. Tubo vario 1.0. Film C 12/2).

Figura nº 33.- Sección a nivel del margen superior del Ductus arterioso. En este nivel se forman un gran conglomerado neuroblástico que imposibilita seguir las ramas del nervio cardiovagal superior. (Preparación 60-2/3. Coordenadas 54,8-110. Objetivo 25. Cámara 2:1. Tubo vario 1.0. Film C 7/32).

Figura nº 34.- Sección sagital a nivel del borde superior del ductus arterioso. El conglomerado neuroblástico se desdobla en dos porciones una posterior lateral izquierda y otra anterolateral. (Preparación 61-1/2. Coordenadas 62,5-99,4. Objetivo 25. Cámara 3.2:1. Tubo vario 1.0. Film C 12/2).

Figura nº 32

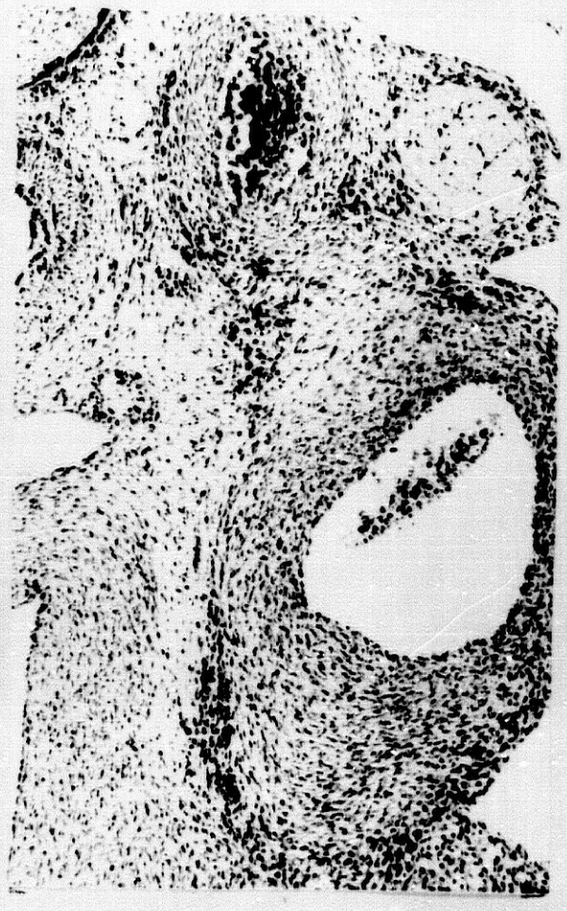

Figura nº 34

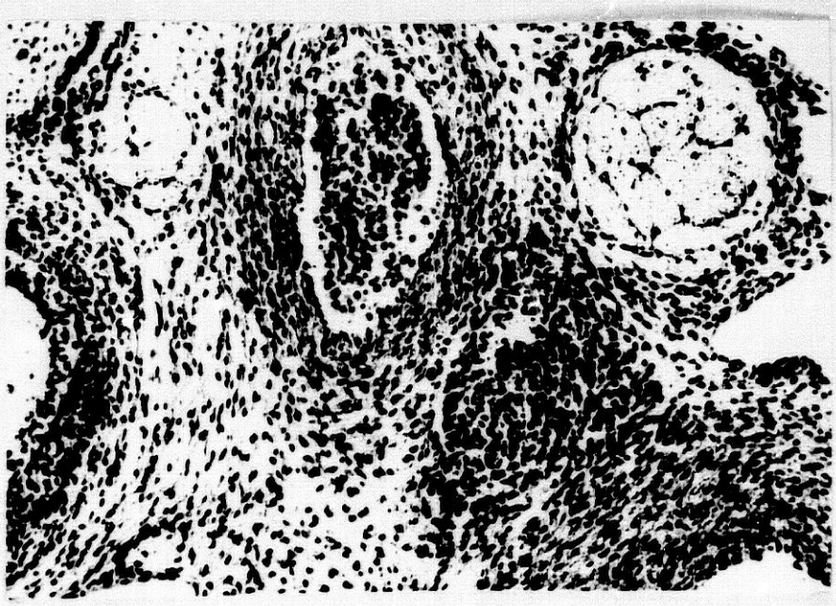

Figura nº 33

EMBRION HUMANO BB-4 (26 mm.).

Ramos Cardiovagales Izquierdos.

LAMINA XIII

Figura nº 35.- Corte a nivel de la sección de la luz del ductus arterioso e inicio de la arteria pulmonar derecha. Desaparición de los conglomerados celulares del mesocardio arterial quedando en su puesto elementos fibrilares derivados de esos ganglios. Comienzo de la formación del plexo pretraqueal. (Preparación 62-2/7. Coordenadas 21-112. Objetivo 10. Cámara 3.2:1. Tubo vario 1.0. Film C 12/30).

Figura nº 36.- Sección a nivel inmediato superior al origen del recurrente. En este área a partir del vago se forman ramas que rodeando la arteria pulmonar izquierda se dirige hacia el espacio anterior a estas arterias formando prearterial de las pulmonares. Del recurrente se originan ramas cardiacas para el plexo pretraqueal. (Preparación 62-1/5. Coordenadas 40-100. Objetivo 10. Cámara 3.2:1. Tubo vario 1.0. Film C 13/7).

Figura nº 37.- Visión a mayores aumentos del plexo pretraqueal y prearterial. (Preparación 64-1/7. Coordenadas 24-98,8. Objetivo 25. Cámara 2:1. Tubo vario 1.0. Film C 9/7).

Figura nº 35

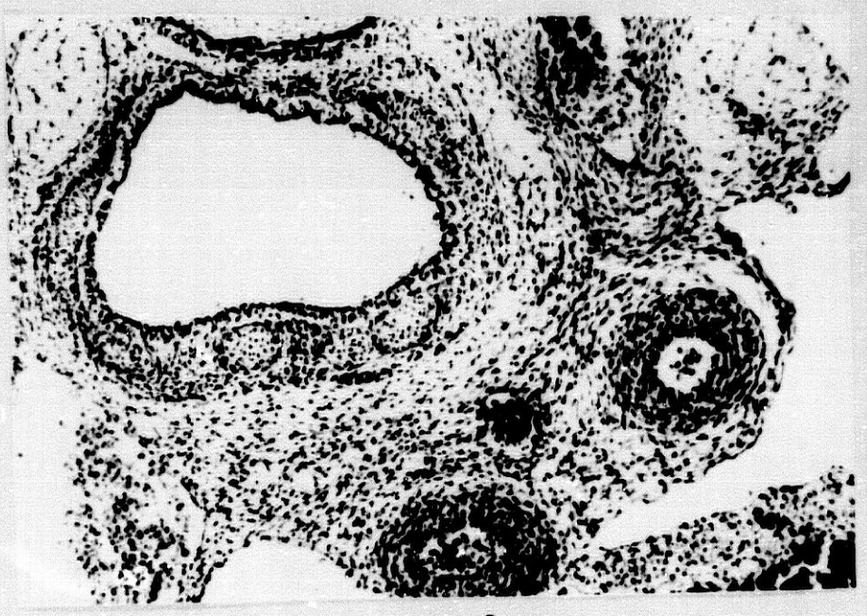

Figura nº 36

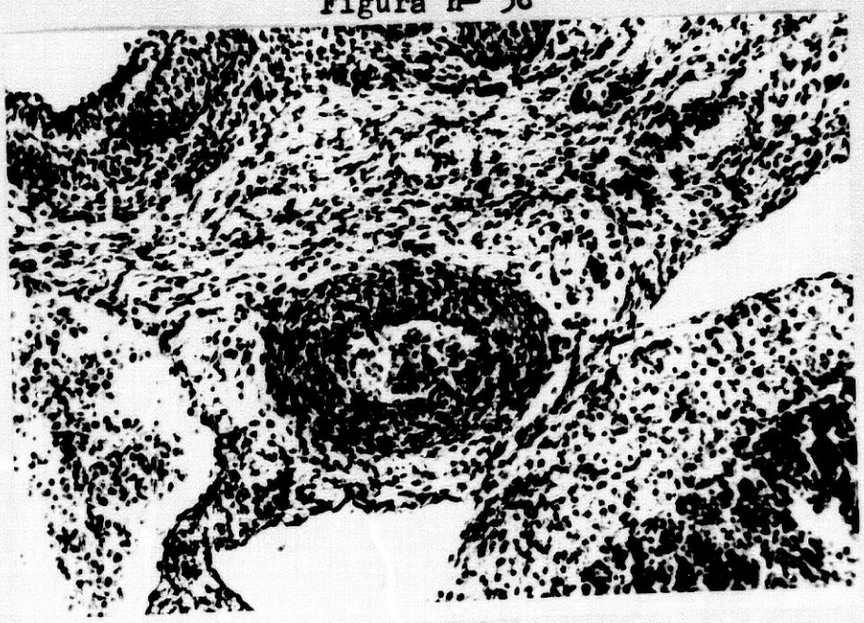

Figura nº 37

EMBRION HUMANO BB-4 (26 mm.).

Ramos Cardiovagales Izquierdos.

LAMINA XIV

Figura nº 38.- Corte a nivel de la bifurcación de los dos bronquios pulmonares. A partir del nervio recurrente y del margen externo del nervio vago salen ramas nerviosas que formando parte de los plexos prebronquial y prearterial se dirigen hacia la base del meso de la vena oblícua. (Preparación 64-2/8. Coordenadas 17-111,5. Objetivo 10. Cámara 2:1. Tubo vario 1.0. Film C 9/14).

Figura nº 39.- Infiltración de neuroblastos de los nervios de la base del meso de la vena oblícua. (Preparación 65-2/6. Coordenadas 28-111. Objetivo 25. Cámara 2:1. Tubo vario 1.0. Film C 9/27).

Figura nº 40.- Ramas nerviosas en el área de desembocadura de las venas pulmonares y meso de la vena oblícua. (Preparación 66-2/7. Coordenadas 18-112. Objetivo 25. Cámara 2:1. Tubo vario 1.0. Film C 10/4).

Figura nº 38

Figura nº 39

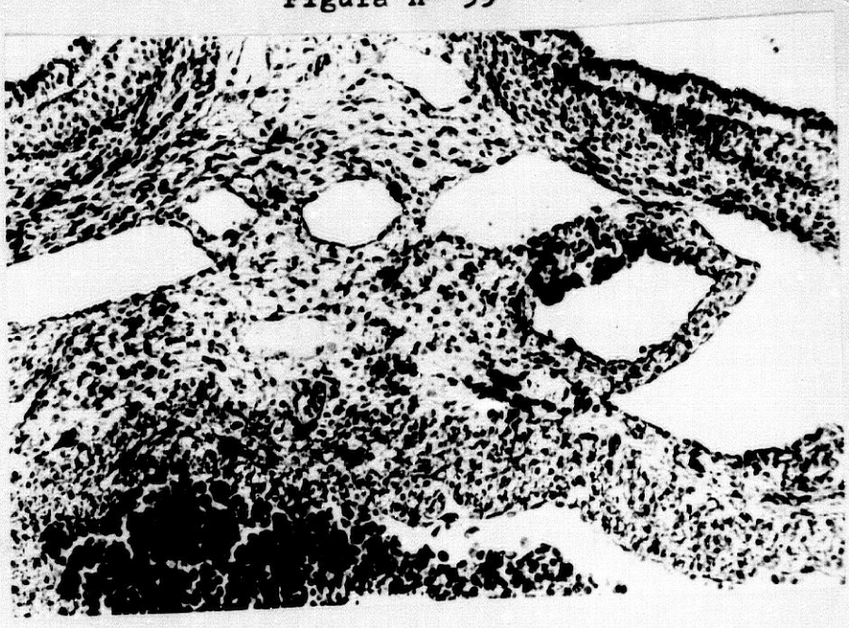

Figura nº 40

EMBRION HUMANO BB-4 (26 mm.).

Nervios Cardio-simpáticos Derechos.

LAMINA XV

Figura nº 41.- Corte a nivel cervical inferior por debajo de la laringe. Se secciona tiroides y paratiroides. Origen del primer ramo Cardiosimpático. (Preparación 49-1/3. Coordenadas 50,5-99. Objetivo 10. Cámara 2:1. Tubo vario 1.0. Film C 4/36).

Figura nº 42.- Visión a mayores aumentos del origen del ramo cardiosimpático. (Preparación 49-1/7. Coordenadas 15,2-88,8. Objetivo 25. Cámara 3.2:1. Tubo vario 1.0. Film C 15/2).

Figura nº 43.- Segunda raicilla de origen del primer ramo cardiosimpático. (Preparación 49-2/3. Coordenadas 52-112,8. Objetivo 25. Cámara 3.2:1. Tubo vario 1.0. Film C 15/3).

Figura nº 44.- Desdoblamiento de las raicillas del nervio cardiosimpático superior en varias ramitas. (Preparación 50-2/4. Coordenadas 43,4-112,3. Objetivo 25. Cámara 3.2:1. Tubo vario 1.0. Film C 15/9).

Figura nº 41

Figura nº 42

Figura nº 43

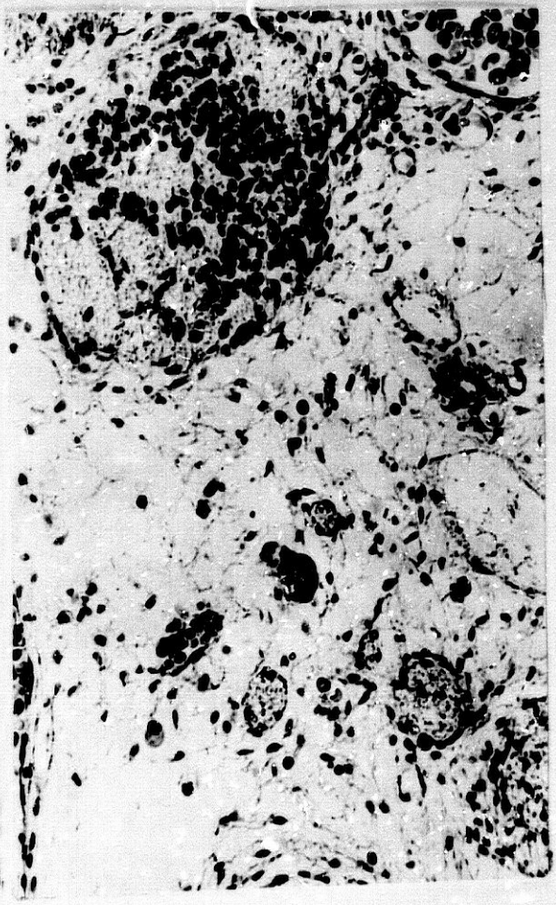

Figura nº 44

EMBRION HUMANO BB-4 (26 mm.).

Nervios Cardio-simpáticos Derechos.

LAMINA XVI

Figura nº 45.- Fusión de las ramitas simpáticas anterointernas con el recurrente. (Preparación 50-2/6. Coordenadas 26,5-112. Objetivo 25. Cámara 3.2:1. Tubo vario 1.0. Film C 15/10).

Figura nº 46.- Fusión de las ramitas anteroexternas con el vago. (Preparación 51-2/3. Coordenadas 52-111,8. Objetivo 25. Cámara 3.2:1. Tubo vario 1.0. Film C 15/14).

Figura nº 47.- Corte a nivel de la zona de transición de cuello y tórax. Aparición de una segunda rama cardiosimpática, infiltrada de neuroblastos en su origen. (Preparación 52-2/3. Coordenadas 49,2-112. Objetivo 10. Cámara 2:1. Tubo vario 1.0. Film C 5/29).

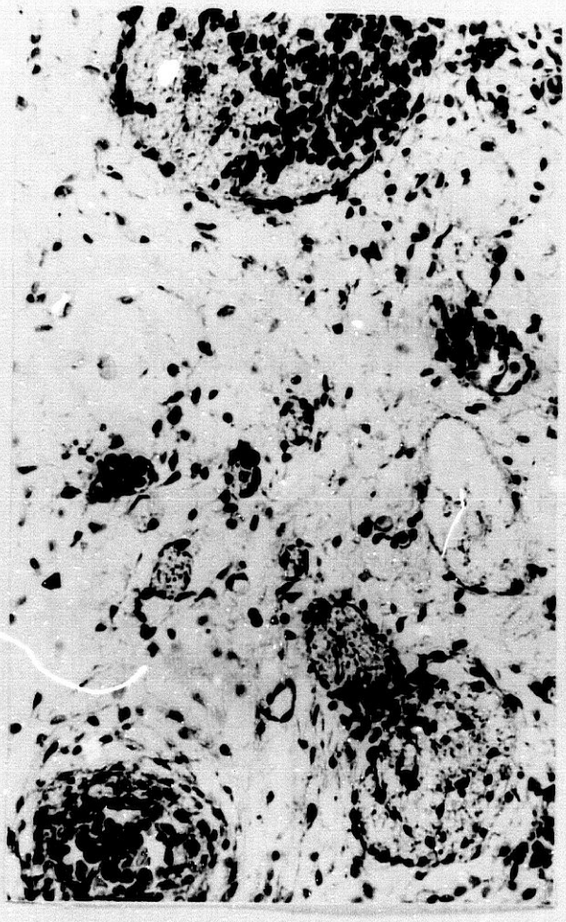

Figura nº 45

Figura nº 46

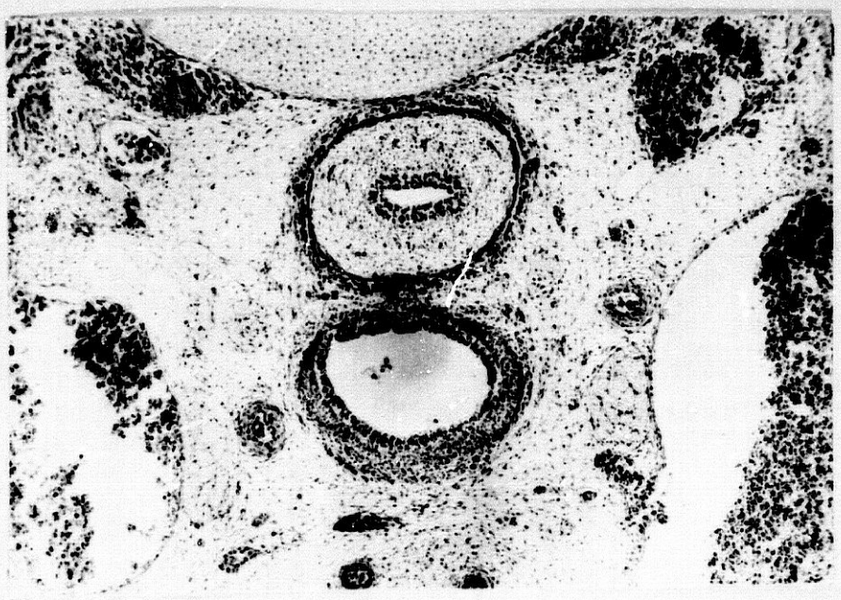

Figura nº 47

EMBRION HUMANO BB-4 (26 mm.).

Nervios Cardio-simpáticos Derechos.

LAMINA XVII

Figura nº 48.- Alargamiento de la segunda yema simpática para unirse con la rama retrocarotídea. (Preparación 52-2/5. Coordenadas 32-111,5. Objetivo 25. Cámara 3.2:1. Tubo vario 1.0. Film C 15/18).

Figura nº 49.- Nivel próximo al arco de la subclavia. Se observa el nervio recurrente y el vago. Las ramitas simpáticas infiltradas de neuroblastos. (Preparación 54-1/3. Coordenadas 51,5-99,3. Objetivo 25. Cámara 3.2:1. Tubo vario 1.0. Film C 15/27).

Figura nº 50.- Zona de interposición de la arteria subclavia entre vago y recurrente. Las diferentes ramas simpáticas van avanzando, a un infiltrado de neuroblastos, para unirse a uno y otro nervio, e intentar formar el asa de la subclavia. (Preparación 54-1/6. Coordenadas 28,4-96. Objetivo 25. Cámara 3.2:1. Tubo vario 1.0. Film C 15/29).

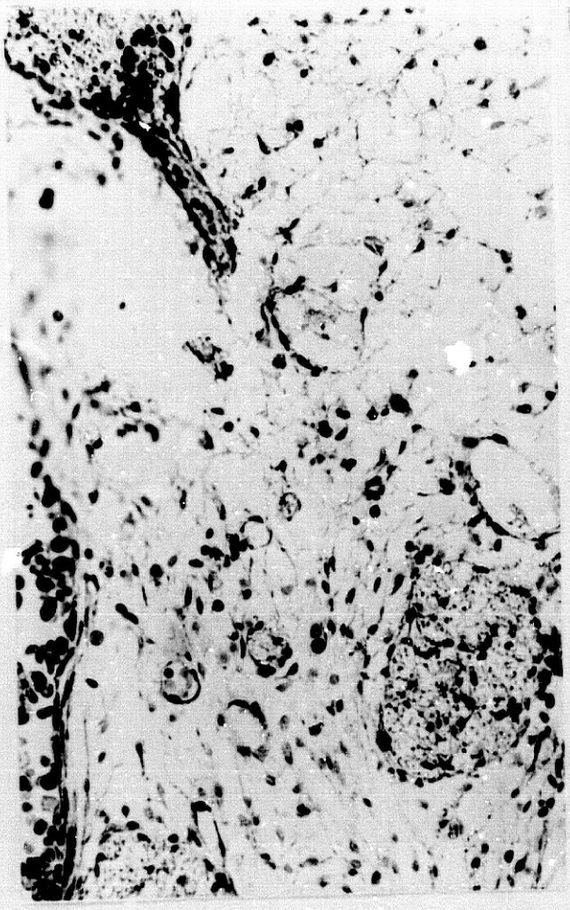

Figura nº 48

Figura nº 49

Figura nº 50

EMBRION HUMANO BB-4 (26 mm.).

Nervios Cardio-simpáticos Derechos.

LAMINA XVIII

Figura nº 51.- Corte tangencial a nivel de la luz de la subclavia, después de unírsele la arteria carótida común. Las ramas simpáticas van perdiendo su individualidad al unirse las internas al nervio vago y las externas a los nervios cardiovagales. (Preparación 55-1/7. Coordenadas 14,5-99. Objetivo 10. Cámara 2:1. Tubo vario 1.0. Film C 6/17).

Figura nº 51

EMBRION HUMANO BB-4 (26 mm.).
Nervios Cardio-simpáticos Izquierdos.

LAMINA XIX

Figura nº 52.- Sección hacia la porción media inferior del ganglio cervical superior. Origen de las primeras raicillas de las ramas cardiosimpáticas izquierdas. (Preparación 43-2/3. Coordenadas 57-109,8. Objetivo 4. Cámara 2:1. Tubo vario 1.0. Film C 3/4).

Figura nº 53.- Visión a mayores aumentos del origen de las raicillas cardiosimpáticas izquierdas. (Preparación 43-2/3. Coordenadas 57,8-110,5. Objetivo 25. Cámara 3.2:1. Tubo vario 1.0. Film C 16/21).

Figura nº 54.- Formación de nuevas raicillas del ganglio simpático, infiltradas de neuroblastos, que tienden a unirse con la anterior que es fibrilar. (Preparación 47-2/8. Coordenadas 14,3-111,7. Objetivo 25. Cámara 3.2:1. Tubo vario 1.0. Film C 16/33).

Figura nº 55.- Desdoblamiento del segundo brote en dos ramas. (Preparación 48-2/1. Coordenadas 69-111,5. Objetivo 25. Cámara 3.2:1. Tubo vario 1.0. Film C 16/36).

Figura nº 52

Figura nº 53

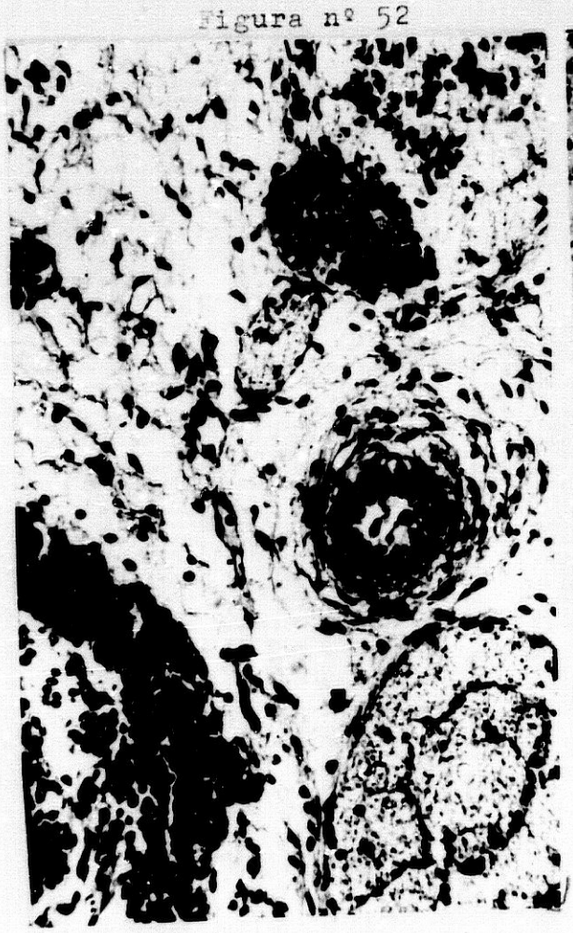

Figura nº 54

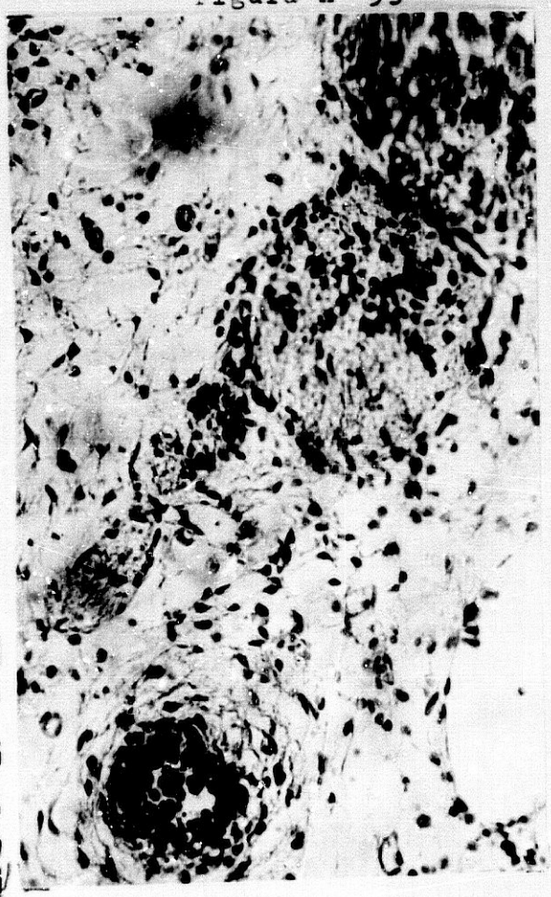

Figura nº 55

EMBRION HUMANO BB-4 (26 mm.).

Nervios Cardio-simpáticos Izquierdos.

LAMINA XX

Figura nº 56.- Anastomosis de las ramas internas del plexo simpático con el recurrente. La externa en posición retrocarotídea tendiendo a dar ramas hacia el nervio vago. Aparece una nueva yema. (Preparación 52-1/6. Coordenadas 26-99,5. Objetivo 25. Cámara 3.2:1. Tubo vario 1.0. Film C 17/º).

Figura nº 57.- Las ramas interna y externa del plexo simpático se han fundido respectivamente con el recurrente y vago. Quedan la mitad en posición retrocarotídea a las cuales se unen la anterior raíz neoformada. (Preparación 53-2/3. Cámara 3.2:1. Tubo vario 1.0. Film C 17/13).

Figura nº 58.- Zona de aparición del asa de la subclavia con mamelones neuroblásticos y ramas que tienden a unirse al plexo simpático retrocarotídeo. (Preparación 54-1/3. Coordenadas 51,7-99. Objetivo 10. Cámara 2:1. Tubo vario 1.0. Film C 6/7).

Figura nº 56

Figura nº 57

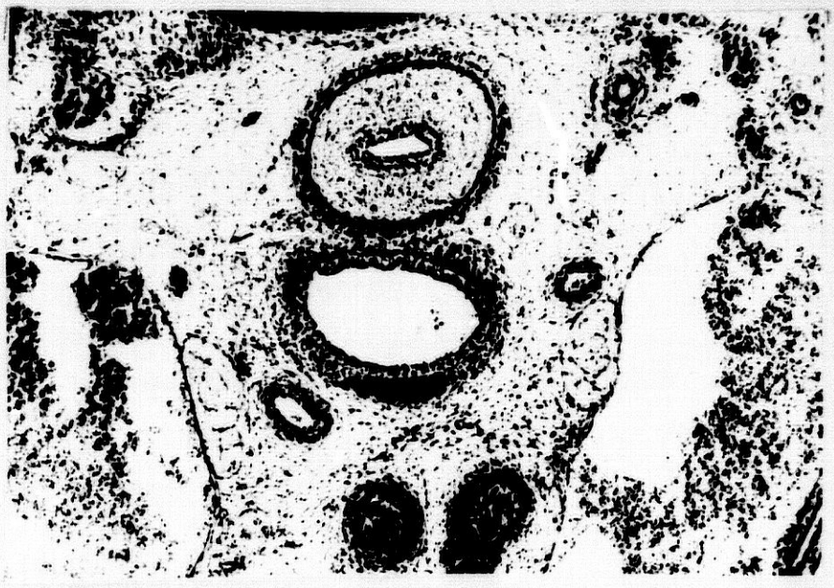

Figura nº 58

EMBRION HUMANO BB-4 (26 mm.).

Nervios Cardio-simpáticos Izquierdos.

LAMINA XXI

Figura nº 59.- Visión a mayores aumentos de los elementos simpáticos indicados en el corte anterior. (Coordenadas 52,3-99,4. Objetivo 25. Cámara 3.2:1. Tubo vario 1.0. Film C 17/16).

Figura nº 60.- Llegada de los ramos del asa de Viussens al plexo retrocarotídeo y orientación de estos últimos ramos para dirigirse en zonas inferiores hacia los nervios recurrente y vago. (Preparación 54-1/6. Coordenadas 27,7-95,4. Objetivo 25. Cámara 3.2:1. Tubo vario 1.0. Film C 17/18).

Figura nº 61.- Fusión de algunas ramas del plexo retrocarotídeo con los nervios recurrentes y vago quedando reducido de volumen e infiltrado de neuroblastos. (Preparación 55-1/4. Coordenadas 43-99,3. Objetivo 25. Cámara 3.2:1. Tubo vario 1.0. Film C 17/21).

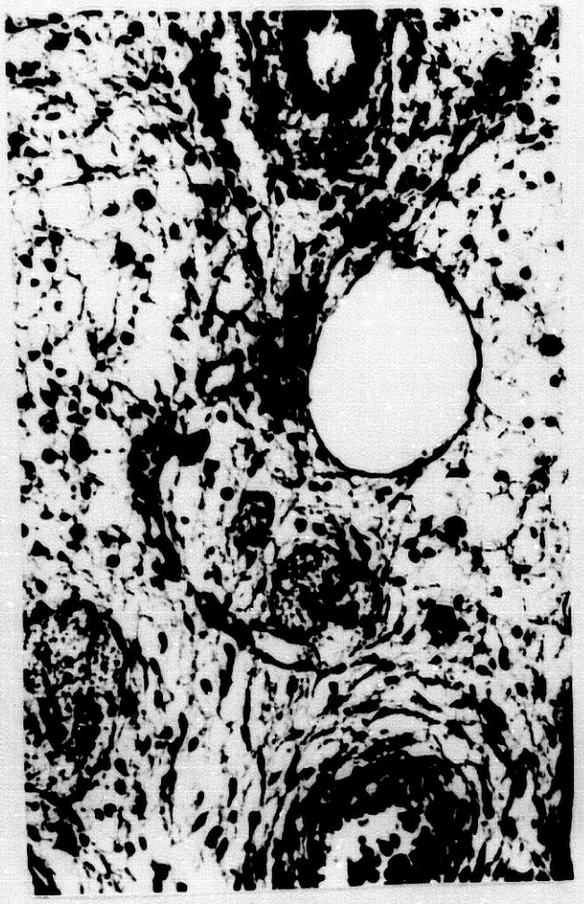

Figura nº 59

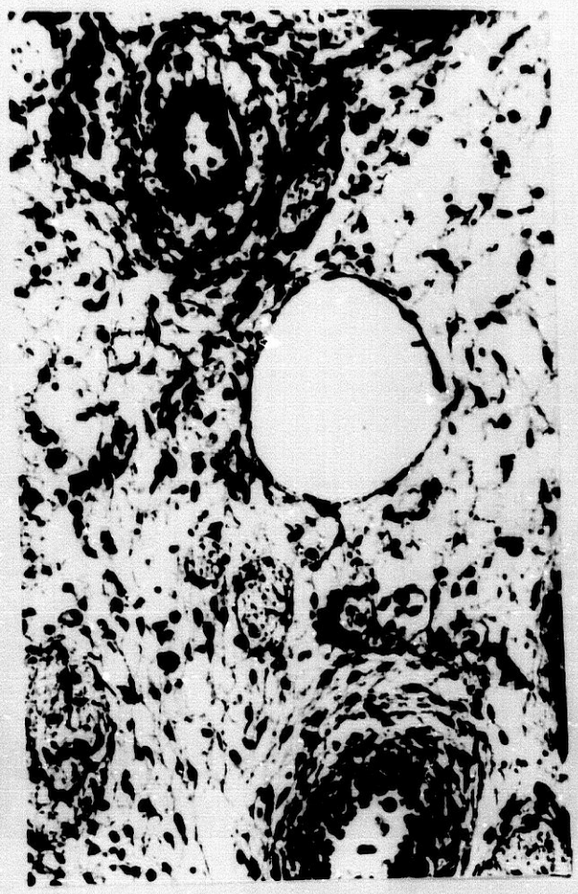

Figura nº 60

Figura nº 61

EMBRION HUMANO BB-4 (26 mm.).

Nervios Cardio-simpáticos Izquierdos.

LAMINA XXII

Figura nº 62.- Sección a nivel del tronco braquiocefálico en la cúspide del cayado aórtico. Los nervios del plexo retrocarotídeo avanzan por los márgenes externo e interno de esta arteria para aproximarse a los nervios recurrente y vago citados. (Preparación 57-2/3. Coordenadas 53-112. Objetivo 10. Cámara 2:1. Tubo vario 1.0. Film C 6/35).

Figura nº 63.- Visión a mayores aumentos de los elementos nerviosos analizados en la figura anterior. (Preparación 57-2/3. Coordenadas 52,8-112,3. Objetivo 25. Cámara 3.2:1. Tubo vario 1.0. Film C 17/27).

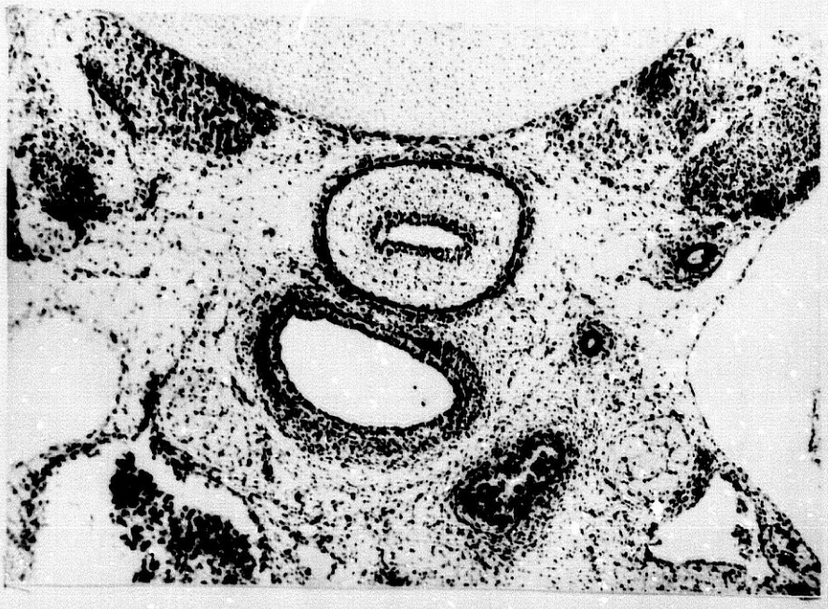

Figura nº 62

Figura nº 63

EMBRION HUMANA BB-4 (26 mm.).

Nervios Cardio-simpáticos Izquierdos.

LAMINA XXIII

Figura nº 64.- Sección próxima al lugar de desembocadura de la subclavia en la aorta. Los elementos del plexo simpático han avanzado y se situan los internos entre el recurrente y la aorta y los externos entre la acrta y el nervio vago, tendiendo a avanzar hacia adelante. (Preparación 58-1/7. Coordenadas 37-100. Objetivo 25. Cámara 3.2:1. Tubo vario 1.0. Film C 7/29).

Figura nº 65.- Area de desembocadura de subclavia en la aorta. Las ramas simpáticas externa e interna situadas entre los elementos citados, han progresado hacia adelante encontrándose a nivel anterior a los nervios vago y recurrente. (Preparación 59-1/5. Coordenadas 38,8-99,5. Objetivo 25. Cámara 3.2:1. Tubo vario 1.0. Film C 17/31).

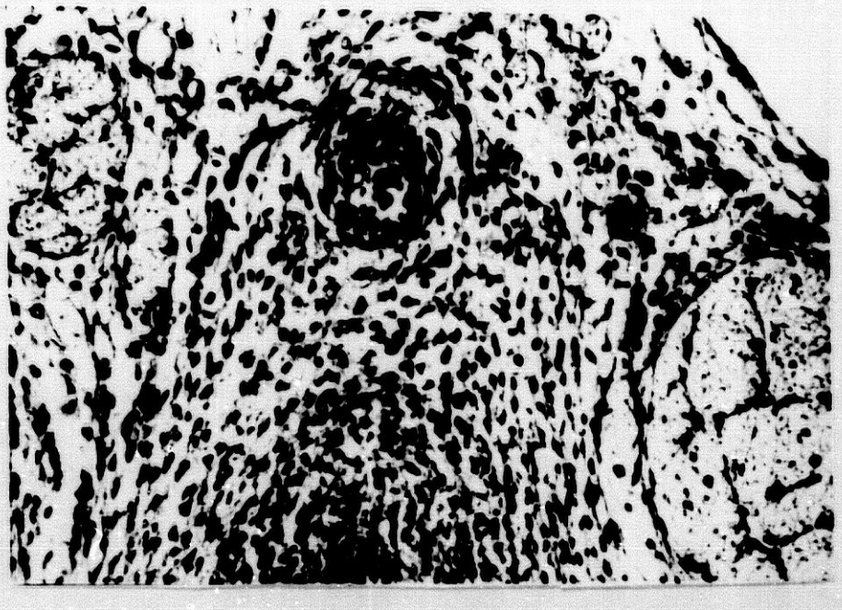

Figura nº 64

Figura nº 65

EMBRION HUMANO: EA-3

CARACTERISTICAS GENERALES:

Tamaño: 24,5 mm.
Edad aproximada: 54 dias.
Estadío O'Rahilly: 22.
Cortes: transversales de 10 micras.
Tinción: hematoxilina-eosina de Harris.

RAMOS CARDIACOS VAGALES Y SIMPATICOS:

Lado Derecho.-

Dado que en este embrión, al ser cortado sagitalmente, aparecen en la misma sección el origen de diferentes ramos vagales y simpáticos, con el fin de evitar repeticiones, vamos a realizar un examen conjunto de ellos, a partir de las secciones más externas hacia las zonas mediales del embrión, máxime en cuanto que el anterior embrión y en otros cortados horizontalmente, hacemos el análisis individualizado, siguiendo el curso de los nervios en sentido descendente.

Los elementos de nuestro estudio (cadena simpática y vago, con las ramas que salen de ellos) se inician en un plano paramedial del embrión, cuando se seccionan las apófisis transversas de las vértebras.

El primer elemento que aparece en las secciones (LAMINA XXIV, Figura 66) es la cadena simpática, y de esta, fundamentalmente los dos ganglios cervicales, superior y estrellado. Delante del ganglio cervical superior se observa una

ramificación del nervio glosofaríngeo, que se divide en dos ramas: una de ellas se situa junto al ganglio cervical superior, la cual recibirá ramas simpáticas, como en el embrión anteriormente mencionado; y la otra permanece independiente (LAMINA XXIV, Figura 67).

Delante del ganglio estrellado (LAMINA XXIV, Figura 68) aparece la arteria subclavia rodeada de fibras nerviosas, las cuales se originan a partir de este ganglio, para formar el anillo de Vieussens.

De estos dos elementos citados, ganglio cervical superior y anillo de Vieusesns, se iniciarán, en cortes mediales próximos, los nervios cardiosimpáticos fundamentales, aunque, como veremos, también se originarán algunas raicillas a partir del cordón simpático que une ambas masas gangliónicas, ya que en este especimen no existe ganglio cervical medio.

Así, a partir de la zona más inferior del ganglio cervical superior se desgaja un conglomerado neuroblástico (LAMINA XXIV, Figura 69), de cuyo extremo inferior sale un haz de fibras. Este nerviecillo va a constituir la rama superior del nervio cardiosimpático superior, nerviecillo que se situa entre el cordón simpático, por detrás, y por delante de él se observa el extremo inferior de la rama glosofaríngea, que se adosó al ganglio simpático, la cual muestra un conglomerado neuroblástico en esta zona. Esta rama simpático glosofaríngea se observa en la imagen por detrás del nervio vago y, en cortes sucesivos inferiores, caminará por la zona medial a este nervio para ir a su lugar de destino.

En secciones mediales similares, en el área correspondiente al ganglio estrellado (LAMINA XXV, Figura 70), se sigue observando delante de este a la arteria subclavia, desprovista ya

del anillo de Vieussens, aunque en su porción más anterior posee algunos filetes nerviosos cortados perpendicularmente, que originan las fibras cardiosimpáticas que nacen a partir del citado ganglio. En esta zona, precisamente, como rama de la subclavia, emerge la arteria vertebral, la cual se encuentra rodeada de los elementos nerviosos correspondientes, que le forman su anillo.

En cortes inmediatos más mediales (LAMINA XXV, Figura 71) aparece una nueva raicilla para el nervio cardiosimpático superior, raicilla que se situa, en un principio, por detrás de la rama superior del mismo nervio; el nervio simpático glosofaríngeo se pierde del campo al dirigirse a su lugar de destino. Ambas raicillas del nervio cardiosimpático superior caminan paralelas primeramente, situadas entre el cordón simpático por detrás y el nervio vago por delante, hasta que, en cortes mediales próximos, tienden a unirse formando un plexo (LAMINA XXV, Figura 72), entre cuyas mallas se encuentran abundantes células neuroblásticas. A este plexo se le van a unir nuevas raicillas (LAMINA XXV, Figura 73) que emergen del tronco simpático en la zona intermedia, aproximadamente, o a un nivel algo superior del cordón que conecta el ganglio cervical superior con el estrellado.

Las conexiones mencionadas con dicho cordón son varias: unas lo hacen en sentido ascendente, desde el cordón simpático hasta el ganglio que está en un nivel más superior; y otras las hacen a partir del cordón simpático, pero al mismo nivel. De esta manera, el nervio cardiosimpático superior, constituido por esos diferentes tipos de raices indicadas, se dispone primeramente adoptando aspecto plexiforme, con infiltración de abundantes células neuroblásticas, de cuyo extremo inferior salen elementos fibrilares que terminan en una masa ganglionar adosada al nervio vago por su cara posterior.

En cuanto a los nervios situados alrededor de la arteria subclavia se siguen observando, por la parte anterior a esta, las pequeñas ramitas cortadas perpendicularmente, indicadas ya en anteriores secciones: las cardiovagales procedentes del ganglio estrellado. Pero además, por detrás de la arteria subclavia han aparecido nuevas ramas procedentes del cordón simpático, infiltradas de neuroblastos, formando pequeños ganglios retrosubclavios.

En cortes inmediatos más internos van surgiendo, a partir del plexo de los nervios cardiosimpáticos superiores, además de la rama teminal que dijímos acababa en un ganglio retrovagal, otros pequeños hacecillos nerviosos que se dirigen, adosan y pierden entre las estructuras del vago, quedando sólo la porción terminal con su ganglio retrovagal. Este ganglio, en distintas secciones, sufre fases de aumento de tamaño, para, en esta zona (LAMINA XXVI, Figura 74), volver a disminuir al ceder constantemente elementos fibrilares al nervio vago. En cuanto a los elementos situados alrededor de la subclavia, se siguen observando pequeños filetes en la parte anterior a esta y, sobre todo, los ganglios retrosubclavios antes mencionados, los cuales aumentan en grosor.

Precisamente a partir de los citados ganglios retrosubclavios van a salir ramas que, por una parte, se unen al nervio cardiovagal superior (LAMINA XXVI, Figura 75); y, por otra, a partir de estas formaciones retrosubclavias (LAMINA XXVI, Figura 76), se va a formar un plexo retrosubclavio que manda conexiones hacia el vago, por la parte posterior e inferior de la arteria subclavia, en la zona donde va a aparecer el brote del recurrente; en esta zona se va a situar el ganglio retrosubclavio inferior, que permanecerá por algún tiempo en cortes sucesivos. Precisamente en la citada área, conforme van desapareciendo las fibras del vago, en su porción superior, aparece el primer esbozo

del nervio cardiovagal superior, el cual se situa en el margen anterior a la carótida primitiva. En esta zona continuará en cortes más mediales, seccionado perpendicularmente, puesto que adopta una dirección medial.

En secciones más mediales (LAMINA XXVI, Figura 77), cuando a partir del vago se observa el origen de las fibras del recurrente, por debajo de la subclavia, y las fibras de este nervio superiores a la subclavia desaparecen de la imagen, podemos observar la situación de tres nervios vagales cardiacos: uno, el superior que venimos analizando; inmediatamente debajo de él otro pequeño filete, cortado perpendicularmente, como el anterior; ambos se encuentran a nivel del ángulo teórico de unión de la arteria carótida con la subclavia; los dos filetes dichos, que se ven ampliados mejor en la (LAMINA XXVII, Figura 78), son de pequeño volumen, al estar cortados perpendicularmente, y alrededor del superior se observan células neuroblásticas, merced a que se han unido a él algunas fibras simpáticas superiores. El nervio cardiovagal inferior es más pequeño y está constituido fundamentalmente por elementos fibrilares.

También se observa a partir del vago (LAMINA XXVII, Figura 79) otra ramita nerviosa, en un nivel muy inferior, por encima del bronquio principal derecho; este último nervio es, en orden de arriba abajo, un cuarto nervio cardiovagal, pues el tercero, como veremos en planos mediales, se originará por varias raicillas a partir del recurrente.

En cuanto a los elementos simpáticos, las ramas superiores se siguen observando en situación posterior a las cardiovagales, en forma de dos hacecillos que están situados sobre la arteria subclavia; estos hacecillos les acompañan algunas células neuroblásticas. Hay otro hacecillo también superior a la arteria subclavia, pero hacia el límite posterior, que tiende a bordear a

esta por la cara posterior, según se observa en cortes sucesivos. De esta manera, las citadas ramas simpáticas podemos desdoblarlas ahora en dos tipos: unas anteriores y superiores, y otras, también superiores, pero posteriores, que pasan por el margen posterior de la subclavia, delante de las fibras del recurrente, llegando, en secciones más mediales, a unirse con las anteriores, dando lugar, en dicha zona, a acúmulos neuroblásticos. En estos dos tipos de nervios quedan resumidas, en esta zona las fibras simpáticas, tanto las superiores, como las inferiores; estas últimas proceden del asa de Vieussens y de los ganglios retrosubclavios indicados. De estas últimas fibras, sobre todo las posteriores y las del ganglio retrosubclavio inferior, muchas de ellas van a estar infiltradas por elementos neuroblásticos, los cuales se observan entremezclados entre las fibras del recurrente.

El tercer nervio cardiovagal (LAMINA XXVII, Figura 80) nace, como hemos dicho, del recurrente por dos o tres raicillas; junto con algunas de estas raicillas caminan las ramitas simpáticas inferiores retro e infrasubclavias citadas; este hecho se pone de manifiesto, además, porque como se puede observar en la citada figura, junto a las raicillas del tercer nervio cardiaco, procedente del recurrente y vago, se observan los conglomerados simpáticos que venimos analizando. A partir de entonces este tercer nervio cardiovagal se transforma en un nervio mixto vagosimpático y en él se pierden las estructuras simpáticas inferiores. Las fibras simpáticas superiores aún se pueden individualizar, pero ya se van aproximando a las ramas cardiovagales, con las cuales se irán fundiendo en cortes sucesivos, perdiendo su individualidad; no obstante, muchas de ellas se han fundido con ellos y los nervios cardiovagales se encuentran infiltrados de células neuroblásticas. En esta última sección el nervio vago, por su parte inferior y una vez dado el recurrente, se coloca en situación retrotraqueal.

Si continuamos el análisis de los distintos elementos nerviosos hacia la zona más medial (concretamente en la zona de unión con la arteria carótida primitiva y subclavia del lado derecho, corte en el que también se secciona sagitalmente el margen derecho de la tráquea y bronquio principal derecho cerca de su origen, en el corazón está próximo a desembocar las venas cavas superior e inferior, y entre el inicio de la desembocadura de la vena cava superior y el atrio derecho se observa la zona nodular sinoatrial) en esta sección mencionada, los distintos elementos cardiacos adoptan la siguiente posición: los nervios cardiovagales superior y segundo (LAMINA XXVIII, Figura 81) se encuentran en un plano anteroinferior a la subclavia; próximos a ella se situan las ramas simpáticas superiores y algunas de las posteriores. Ambos ramos nerviosos siguen la marcha descendente de la arteria, y con respecto a ella, están situados prácticamente en igual posición. Estas fibras simpáticas se unirán con uno y otro nervio cardiovagal y, a partir de entonces, en cortes inferiores, los nervios cardiacos serán mixtos, no pudiéndoseles seguir trayecto individualizado a estas últimas fibras simpáticas, al igual que en secciones anteriores le ocurrió al tercer nervio, con las fibras simpáticas infrasubclavias.

El tercer nervio vagal cardiaco se encuentra en posición pretraqueal aproximadamente a igual distancia entre la arteria subclavia y pulmonar derecha (LAMINA XXVIII, Figura 82). La cuarta ramita cardiovagal se encuentra en un intersticio situado entre la desembocadura de la cava superior y la arteria pulmonar, por encima de la pequeña rama arterial bronquial superior, derivada de la pulmonar derecha. A partir de estos últimos nervios se observan ramas que tienden a dirigirse hacia el meso de la vena cava y a la parte derecha del nódulo sinoatrial (LAMINA XXVIII, Figura 83), en cuya periferia podemos observar

algunas fibras nerviosas cortadas.

Conforme nos seguimos aproximando a la línea media del cuerpo del embrión, cuando ya se secciona sagitalmente al árbol respiratorio y aparecen también secciones sagitales de algunos tramos esofágicos (LAMINA XXVIII, Figura 84), se observa mejor el trayecto y, en algunos casos, la terminación de los nervios simpático vagales cardiacos que venimos analizando. Los ramos cardiovagales superiores están situados por debajo del tronco arterial braquiocefálico (LAMINA XXIX, Figura 85), si bien continuan individualizadas algunas ramas. Estas se han dividido y se adosan después unas ramas con otras, persistiendo en algunas de ellas, sobre todo en las centrales, algunos acúmulos ganglionicos. De todas maneras estos nervios van descendiendo a la par que se dirigen hacia el lado izquierdo, tendiendo a situarse hacia la parte superior del cayado de la aorta, que en esta sección se observa como un óvalo macizo.

Los nervios cardiovagales medio e inferior adoptan una posición pretraqueal, colaborando en la formación de los plexos anterior y posterior a la arteria pulmonar derecha (LAMINA XXIX, Figura 86). En estas últimas ramas se observan, cuando ya ha desaparecido la desembocadura de la cava superior, como sus fibras se van a distribuir, no sólo por el nódulo sinoatrial, sino también por la zona correspondiente a la desembocadura de las venas pulmonares derechas; o sea, por el meso venoso, distribuyéndose entre los conglomerados celulares del meso venoso y llegando hasta la desembocadura de la cava inferior. Estos últimos nervios del meso venoso, conforme vamos hacia la línea media y en la zona correspondiente al meso citado, se ramifican tanto en dicho meso, que es imposible seguir su trayecto individualizado. A partir de entonces los que predominan más son los acúmulos neuroblásticos, que se van acentuando conforme nos acercamos al surco interauricular y en donde van a aparecer ya

formaciones nerviosas del lado izquierdo, que ayudan a formar el mencionado plexo del meso venoso. Las únicas formaciones que podemos seguir son los nervios cardiovagales superiores, con las ramas simpáticas, en su desplazamiento hacia el lado izquierdo, que lo va realizando de la siguiente manera:

Conforme seguimos avanzando a planos más mediales, los nervios situados debajo del tronco branquiocefálico arterial derecho van descendiendo de nivel conforme lo hace la arteria correspondiente, para aproximarse a la parte posterior de la sección del cayado aórtico, que ya se secciona en su luz. A la par que esto ocurre van sufriendo una infiltración neuroblástica los distintos ramos parasimpáticos y simpáticos superiores, quedando sólo sin infiltrar algunos ramitos posteriores del simpático inferior (LAMINA XXIX, Figuras 87 y 88). Posteriormente tienden a desaparecer las masas neuroblásticas (LAMINA XXX, Figura 89), apareciendo un grueso tronco fibrilar en la zona de contacto del cayado aórtico con la pared torácica posterior, rodeado de neuroblastos; la rama posterior está aislada del conjunto y sin elementos neuroblásticos. Después, en zonas más mediales izquierdas prácticamente pierden estos nervios las formaciones neuroblásticas; entonces se les observa descender por la parte posterior del cayado de la aorta con tendencia a dirigirse hacia la arteria pulmonar (LAMINA XXX, Figura 90); esto le ocurre, sobre todo, a la rama posterior, que corresponde al sengundo nervio cardiaco vagal superior.

Finalmente, ya en pleno lado izquierdo (LAMINA XXX, Figura 91) cuando el tronco braquiocefálico derecho va a desembocar en el cayado de la aorta, de los citados elementos nerviosos, el posterior o segundo vagal superior tiende a descender hacia la arteria pulmonar derecha; y el superior tiene un componente fibrilar situado detrás de la rama descendente del cayado de la aorta. A partir de esta zona se observan infiltraciones

neuroblásticas que tienden a dirigirse también hacia la arteria pulmonar.

A partir de las zonas citadas (LAMINA XXX, Figura 92) en cortes más izquierdos, cuando se ha realizado la desembocadura del tronco braquiocefálico derecho en la aorta, todos los elementos nerviosos dichos se mezclan con los del lado izquierdo (LAMINA XXXI, Figuras 93 y 94) ayudando a formar, conjuntamente, los plexos prebronquiales izquierdos; plexos que constan de dos porciones situadas una delante y otra detrás de la arteria pulmonar. De esta manera ya no es posible diferenciar, en lo sucesivo, los elementos nerviosos del lado derecho con los del lado izquierdo; que según hemos indicado van a formar parte del pedículo arterial.

Lado izquierdo.-

Como en el lado derecho, a partir de brotes celulares del ganglio cervical superior, se observa la formación del nervio cardiaco simpático superior, por varias raicillas (LAMINA XXXII, Figuras 95, 96 y 97); estas raicillas caminan entre el vago y la arteria carótida primitiva por delante, y el cordón de la cadena simpática por detrás. Las citadas raicillas caminan primero independientemente, pero después tienden a unirse y se unen (LAMINA XXXII, Figura 98) formando un grueso tronco que, cerca de su origen y durante su trayecto, muestra engrosamientos debidos a agrupaciones celulares neuroblásticas.

Pero a la par que esto ocurre, en el área próxima a la arteria subclavia, se originan a partir de la cadena simpática de este nivel varias raicillas: una toma su origen por encima del ganglio estrellado y, adoptando una dirección descendente (LAMINA XXXIII, Figura 99), tienden a dirigirse a la porción superoanterior de la subclavia. Otras nuevas raicillas se organizan de la parte inferior del ganglio estrellado y se dirigen hacia la zona inferior de la arteria subclavia; estas últimas raicillas, en las fotos citadas que presentamos, aparecen cortadas perpendicularmente en su área de origen, y con grupos ganglionares en el área de terminación. Ambas raicillas van a formar el asa de la subclavia.

En secciones más internas (LAMINA XXXIII, Figura 100) se observa como al origen del nervio cardiosimpático superior se le incorporan nuevas raicillas, las cuales, próximas a su origen en el ganglio y junto a las anteriores, dan lugar a una formación plexiforme que, en un principio, consta de tres ramas con infiltraciones neuroblásticas en ellas; después, en el extremo inferior del plexo, las ramas se funden en dos, que se situan junto a la carótida común, estando ambas ramas adosadas entre sí;

estas ramas durante su trayecto hacia zonas más distales siguen poseyendo algunos conglomerados neuroblásticos, que van variando de volumen en secciones sucesivas. Conforme van descendiendo estas ramas se adosan al margen posterior del vago, adoptando, como este, una posición más anterior conforme descienden. En la sección que analizamos las ramitas inferiores que formaban el asa de la subclavia, se encuentran seccionadas perpendicularmente, por encima y por debajo de la arteria subclavia y aisiadas de esta, sobre todo la inferior.

Conforme las secciones son más mediales, el vago tiende a dirigirse hacia abajo y adentro; por lo tanto, la porción superior de este nervio desaparece, pudiéndose ver en estas áreas (LAMINA XXXIII, Figura 101) entre la formación venosa del tronco braquiocefálico izquierdo y la arteria carótida, las primeras ramas que se desprenden del vago con dirección al meso arterial, y concretamente hacia la zona posterior del conducto arterioso por la parte externa, como veremos; son por tanto las primeras manifestaciones de las ramas vagales del lado izquierdo.

En cuanto a los nervios simpáticos, algunos de ellos, en zonas más externas y superiores, se han ido adosando al vago; en este área sólo se pueden observar pequeñas fibras nerviosas por detrás de la arteria carótida, las cuales descienden entrecortadas para aproximarse al vago y situarse entre este y la sección de la subclavia. En cuanto a las ramitas del asa de la subclavia, siguen observándose cortadas perpendicularmente; una hacia el margen anterior de la citada arteria, y otra pegada a un plano profundo delante de la musculatura prevertebral, aunque situada prácticamente al mismo nivel inferior que la arteria subclavia.

Igual aspecto se nos va mostrando en secciones más internas, con la única diferencia de que, conforme vamos avanzando hacia la

línea media y desaparece el cordón del vago, se van poniendo mejor de manifiesto las ramas terminales del meso arterial del lado izquierdo (LAMINA XXXIII, Figura 102), además de las ramas de origen, ya mencionadas, de la zona comprendida entre carótida y vena. En cuanto a ramos terminales podemos observar por encima del ductus arteriosus, en un plano que correspondería a una sección imaginaria anterior a la arteria carótida, las ramas vagales; estas se observan mejor a mayores aumentos. Dichas ramas son gruesas y rodeándolas se encuentran muchas masas neuroblásticas; hemos de aclarar también que en las ramas terminales indicadas, aunque predominan las fibras vagales, son mixtas, pues se les han adherido pequeños cordones simpáticos en áreas más superiores.

Las fibras simpáticas puras están situadas en un plano posterior a la carótida, en el área superior. Estas fibras, cuando aparecen los vestigios del arco aórtico, se desdoblan en dos ramas: una externa y otra interna al cayado de la aorta. Las ramas externas tienden a dirigirse hacia los grupos ganglionares supraductales antes mencionados; y las internas van a situarse por delante del nervio recurrente. El origen de este nervio recurrente ya empieza a observarse en la microfotografía citada, por debajo de la unión del ductus con los restos de la aorta, pero está cortado perpendicularmente.

A partir de las citadas secciones y en cortes más mediales (LAMINA XXXIV, Figuras 103 y 104) el aspecto de las ramas nerviosas que venimos analizando va a ser similar. Se ven terminar en los ganglios supraductales y aórticos externos las ramas cardiovagales superiores. Por la parte interna del cayado aórtico pasan ramas simpáticas posteriores, que se situan delante del nervio recurrente, para ir a la cara superointerna del ductus; estas últimas ramas se relacionan con las anteriores después de hacer intercambios en los diferentes grupos

ganglionares, de los cuales no vamos a insistir.

El nervio vago no da más ramas hasta zonas inferiores o del mismo nivel aproximadamente de donde se origina el nervio recurrente: estas ramas van a corresponder a aquellas que formarán parte del plexo prebronquial en el cual hemos visto se fundían ramas de los dos lados, izquierdo y derecho, para abastecer los mesos venosos de la vena oblícua (antiguo conducto de Cuvier) y de las venas pulmonares, hasta llegar entremezclándose al surco interatrial. Así:

Desde el mismo origen del recurrente o zona inmediatamente superior, sobre todo cuando el recurrente bordea la cara medial del cayado aórtico para irse a áreas más superiores (LAMINA XXXIV, Figura 105), empieza ya a emitir ramas que se dirigen unas, las más superiores, para los grupos ganglionares indicados del ductus arteriosus, las cuales se prolongan por encima de la arteria pulmonar derecha y llegan hasta el origen de los grandes vasos; otras, que siguen un trayecto anterior y descendente hacia el espacio prebronquial, se situan entre el bronquio izquierdo y arteria pulmonar derecha. En esta última zona es factible, mediante los citados ramos inferiores, abastecer la inervación del meso de la vena oblícua y llegar hasta el origen de las venas pulmonares en su porción superior. Estos filetes nerviosos se abren en abanico y se extienden medialmente, para unirse con los del lado derecho; y, además, tanto unas fibras nerviosas como otras, están infiltradas de formaciones neuroblásticas.

En planos más mediales (LAMINA XXXI, Figuras 93 y 94) se van observando mejor los citados nervios, además de otros que salen del propio vago por la parte inferior; estos últimos también caminan hacia el espacio prebronquial delante de los anteriores, por debajo del meso de la vena oblícua, para llegar al meso de la vena pulmonar. Los cortes de las figuras 106 y 107 (LAMINA XXXIV

y XXXV) marcan la transición entre ambos mesos, hasta llegar a la porción más medial de la aurícula izquierda (LAMINA XXXV, Figura 108 y 109); las ramas terminales indicadas, acompañadas de acúmulos ganglionares, se entremezclan con las del lado izquierdo (LAMINA XXXV, Figura 110 y LAMINA XXXVI, Figura 111). A estas últimas ramas ya vimos que previamente se les habían unido las fibras simpáticas posteriores del lado izquierdo, en el lado interno del cayado aórtico, y al fundirse las ramas simpáticas con las vagales fué imposible seguir el trayecto individualizado de ambas.

EMBRION HUMANO EA-3 (24,5 mm.).

Nervios Cardiovagales y Simpáticos Derechos.

LAMINA XXIV

Figura nº 66.- Sección paramedial de la región cervical del embrión, a nivel de la apófisis transversa del lado derecho. Ganglios simpáticos cervical superior y estrellado. (Preparación 28-1/1. Coordenadas 67,7-99. Objetivo 4. Cámara 2:1. Tubo vario 1.0. Film C 1/14).

Figura nº 67.- Ampliación de la figura anterior, a nivel del ganglio cervical superior. (Coordenadas 68,8-99. Objetivo 10. Cámara 3.2:1. Tubo vario 1.0. Film C 11/1).

Figura nº 68.- Ampliación de la figura nº 66, a nivel del ganglio estrellado con la formación del asa de la subclavia. (Coordenadas 67,2-100,8. Objetivo 10. Cámara 3.2:1. Tubo vario 1.0. Film C 11/2).

Figura nº 69.- Sección del ganglio estrellado a nivel un poco más medial de la figura 66. Origen de la primera ramita del nervio cardio-simpático superior. (Preparación 29-1/2. Coordenadas 53-98,3. Objetivo 10. Cámara 3.2:1. Tubo vario 1.0. Film C 11/3).

Figura nº 66

Figura nº 67

Figura nº 68

Figura nº 69

EMBRION HUMANO EA-3 (24,5 mm.).

Nervios Cardiovagales y Simpáticos Derechos.

LAMINA XXV

Figura nº 70.- Sección del ganglio estrellado a nivel del origen de la arteria vertebral. Asa de la vertebral en el origen de esta arteria. Delante de la subclavia se observan pequeños filetes cardiosimpáticos originados en el asa de la subclavia. (Preparación 29-1/3. Coordenadas 36,5-99,5. Objetivo 10. Cámara 3.2:1. Tubo vario 1.0. Film C 11/5).

Figura nº 71.- Sección a nivel de la porción inferior del ganglio cervical superior. Origen de una nueva raicilla del ganglio cardiosimpático superior. La anterior raicilla camina por delante y paralela a la última citada. (Preparación 29-2/4. Coordenadas 24,8-111. Objetivo 10. Cámara 3.2:1. Tubo vario 1.0. Film C 11/8).

Figura nº 72.- Unión de las dos raicillas cardiosimpáticas formando un plexo con infiltración neuroblástica. (Preparación 30-1/2. Coordenadas 42,8-100. Objetivo 10. Cámara 3.2:1. Tubo vario 1.0. Film C 11/9).

Figura nº 73.- Origen del tronco de la cadena simpática (área cervical medial de una nueva raicilla que se une al plexo cardiosimpático superior. (Preparación 30-1/4. Coordenadas 20-99. Objetivo 10. Cámara 3.2:1. Tubo vario 1.0. Film C 11/11).

Figura nº 70

Figura nº 71

Figura nº 72

Figura nº 73

EMBRION HUMANO EA-3 (24,5 mm.).

Nervios Cardiovagales y Simpáticos Derechos.

LAMINA XXVI

Figura nº 74.- Area comprendida entre la arteria carótida primitiva y la subclavia. El plexo cardiovagal superior se desfibra al vago. Fibrillas y ganglios simpáticos retrosubclavios. (Preparación 30-2/4. Coordenadas 20,6-111. Objetivo 10. Cámara 3.2:1. Tubo vario 1.0. Film C 11/15).

Figura nº 75.- Area similar y un poco más medial que la anterior. Aparición del nervio cardiovagal superior. Ramas cardiosimpáticas superiores próximas al vago, y ramas retrosubclavias. (Preparación 31 1/2. Coordenadas 50,8-99,7. Objetivo 10. Cámara 3.2:1. Tubo vario 1.0. Film C 11/17).

Figura nº 76.- Aparición del nervio recurrente, a partir del vago y conexiones con la rama retrosubclavia. (Preparación 31-1/4. Coordenadas 19,5-100. Objetivo 10. Cámara 3.2:1. Tubo vario 1.0. Film C 11/18).

Figura nº 77.- Sección del nervio recurrente. En el ángulo entre la carótida y subclavia, por su porción anterior ramas cardiovagales superior e inferior suprarecurrentes. (Preparación 32-1/3. Coordenadas 29-100. Objetivo 10. Cámara 3.2:1. Tubo vario 1.0. Film C 11/22).

Figura nº 74

Figura nº 75

Figura nº 76

Figura nº 77

EMBRION HUMANO EA-3 (24,5 mm.).

Nervios Cardiovagales y Simpáticos Derechos.

LAMINA XXVII

Figura nº 78.- Ampliación de la figura nº 77 para observar las ramas cardiovagales y las cardiosimpáticas supra-subclavias que se adosarán a dicho nervio. (Coordenadas 29-100. Objetivo 25. Cámara 3.2:1. Tubo vario 1.0. Film C 11/23).

Figura nº 79.- Origen del cuarto nervio cardiovagal o segundo infrarecurente. (Preparación 32-1/3. Coordenadas 28-100,6. Objetivo 10. Cámara 3.2:1. Tubo vario 1.0. Film C 11/24).

Figura nº 80.- Origen del tercer nervio cardiovagal o primero infrarecurrente, por varias raicillas a partir del recurrente. A este nervio se le unen ramas retrosubclavias simpáticas. Anterior y por encima de la subclavia las ramas cardiovagales y simpáticas superiores. (Preparación 32-2/2. Coordenadas 47,5-112. Objetivo 10. Cámara 3.2:1. Tubo vario 1.0. Film C 11/25).