S U J E T O "A3 - 5"

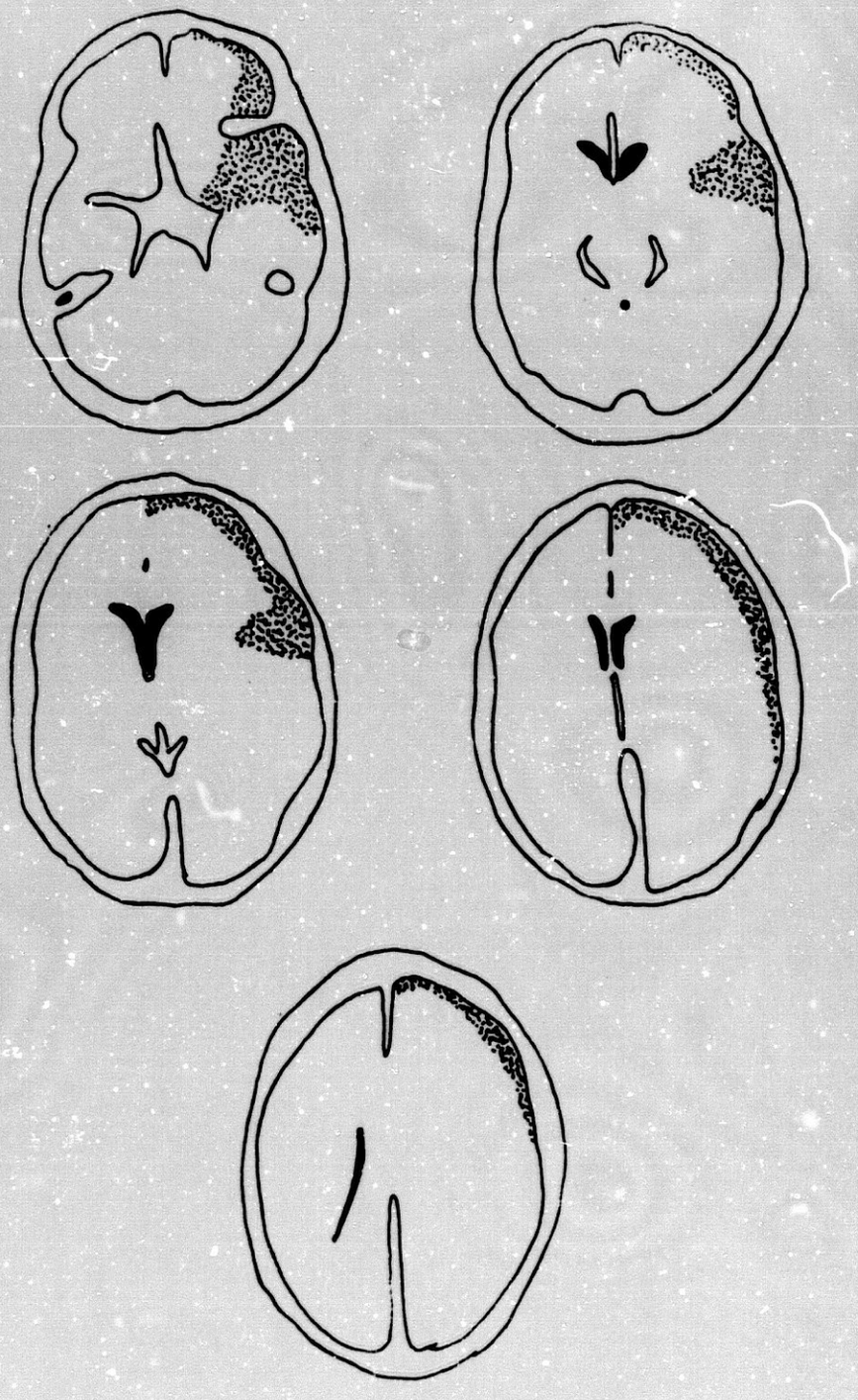

CORTES DE LA TC DONDE APARECE LA LESION

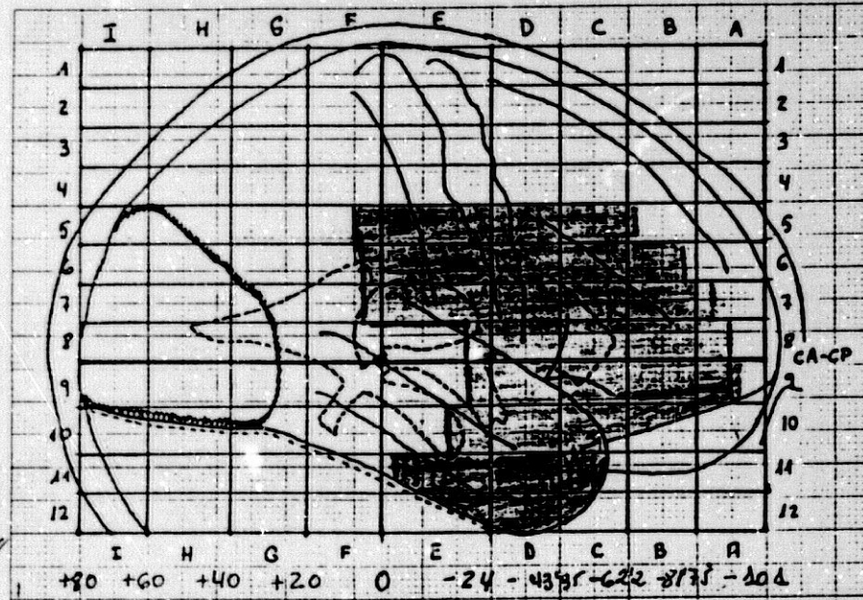

NOMBRE: _____

CODIGO: A3-5

		DIST CP	DIST CA	LESION DESDE CP
TC	1.-	62 mm	--- mm	0 / -56
	2.-	68 mm	--- mm	- 5 / -56
	3.-	72 mm	77 mm	-14 / -39
	4.-	77 mm	77 mm	-20 / -99
	5.-	80 mm	72 mm	-20 / -95
	6.-	76 mm	66 mm	+ 5 / -86
	7.-	68 mm	59 mm	+ 2 / -78
	8.-	59 mm	47 mm	+ 6 / -64
	9.-	mm	mm	
	10.-	mm	mm	
	11.-	mm	mm	
	12.-	mm	mm	

V.C.P. - Occ. = 80 en TC 5 = /4 = 20

V.C.A. - Fr. = 77 en TC 3-4 = /4 = 19,25

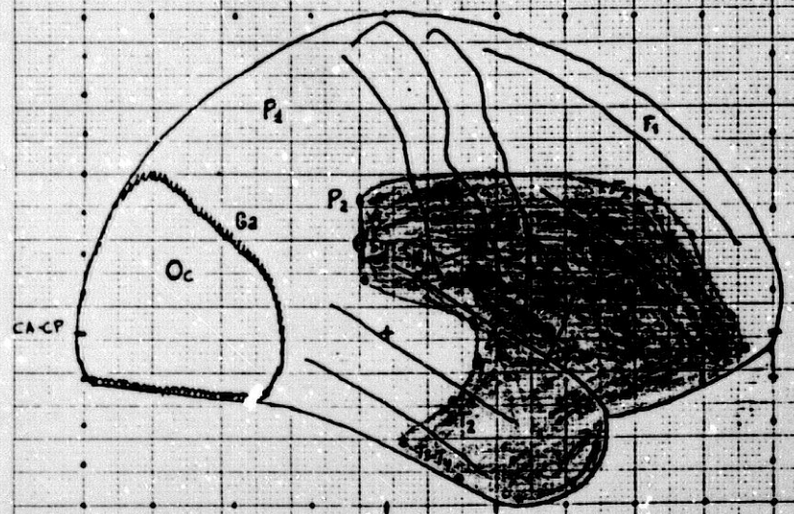

- 420 -

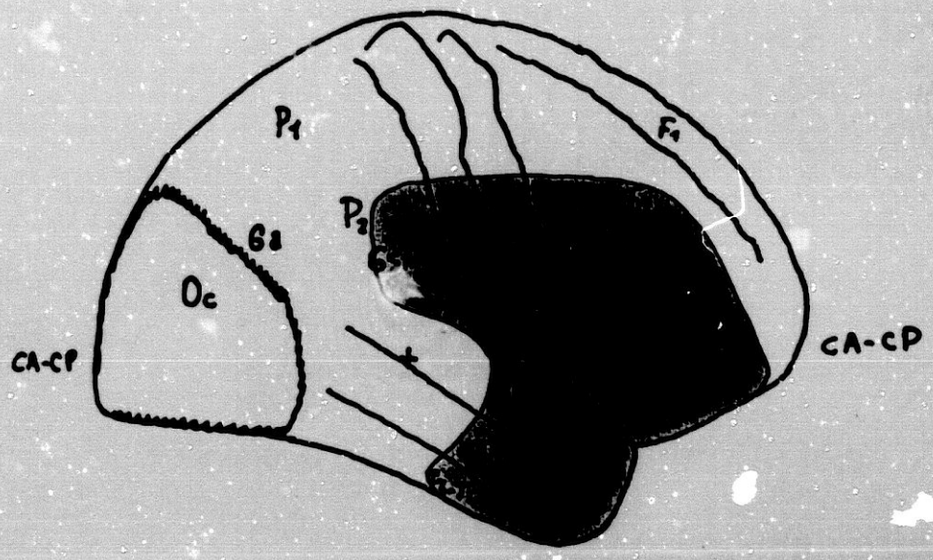

Representación de la lesión
en la superficie lateral del cerebro
después de haber aplicado el método proporcional



Representación de la lesión
en una proyección estandar
para ofrecer una adecuada visión de conjunto

SUJETO "A3 - 6"

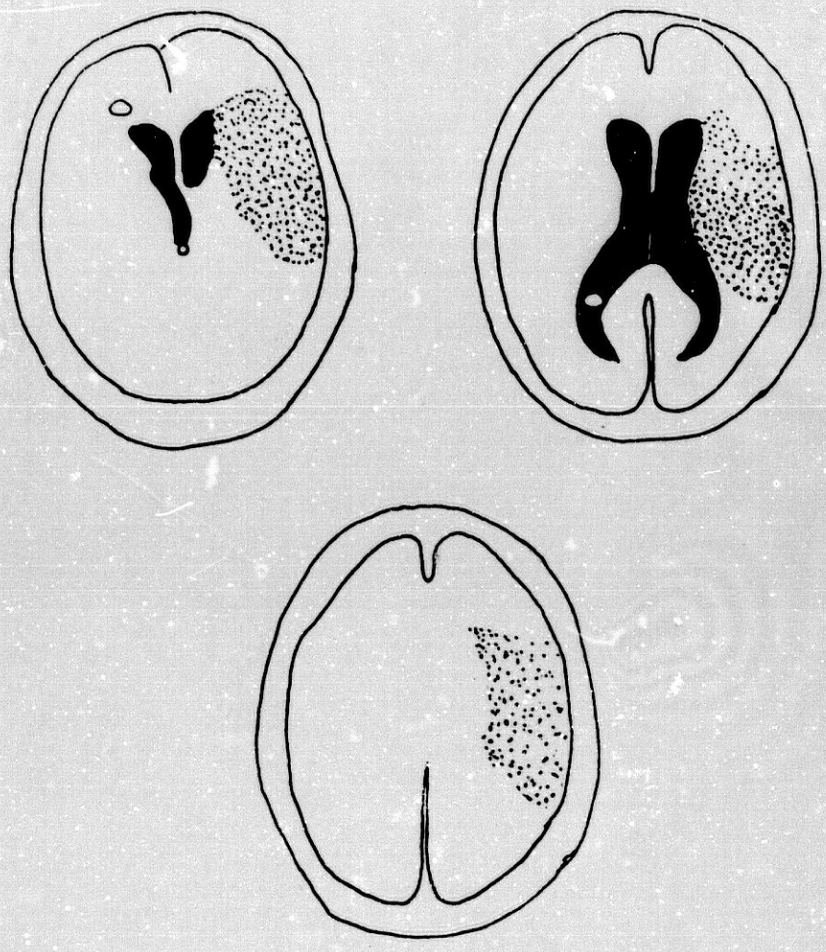

CORTES DE LA TC DONDE APARECE LA LESION

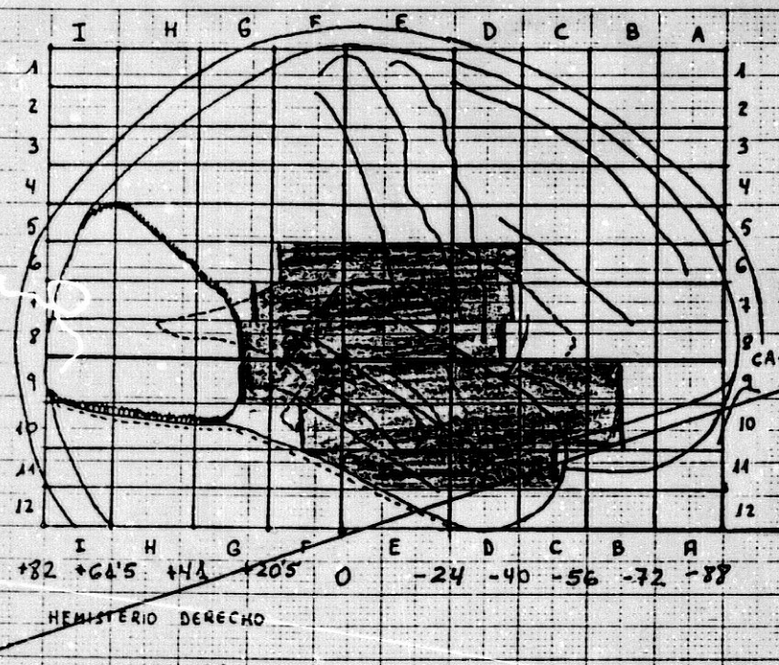

NOMBRE: _____

CODIGO: A3-6

		DIST CP	DIST CA	LESION DESDE CP
TC	1.-	mm	mm	
	2.-	71 mm	43 mm	+12 / -47
	3.-	71 mm	64 mm	+11 / -61
	4.-	76 mm	64 mm	+29 / -61
	5.-	82 mm	64 mm	+29 / -36
	6.-	81 mm	59 mm	+22 / -38
	7.-	73 mm	50 mm	+17 / -40
	8.-	mm	mm	
	9.-	mm	mm	
	10.-	mm	mm	
	11.-	mm	mm	
	12.-	mm	mm	

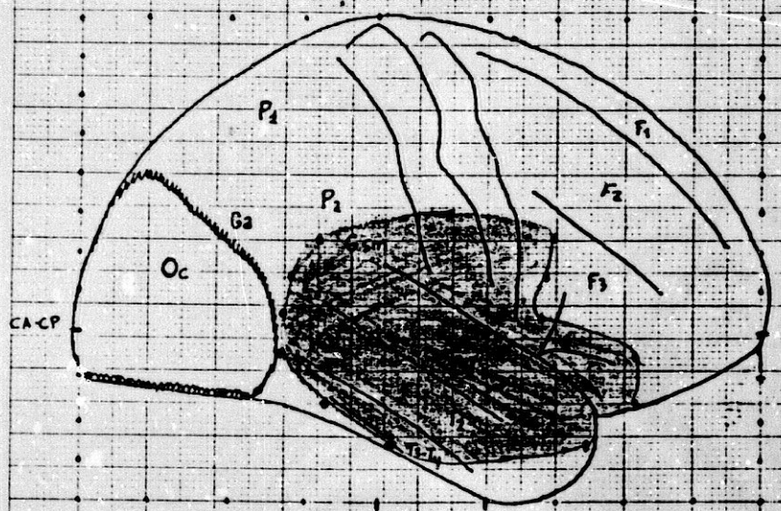

V.C.P. - Occ. = 82 en TC 5 = 20,5

V.C.A. - Fr. = 64 en TC 3-4-5 = 16

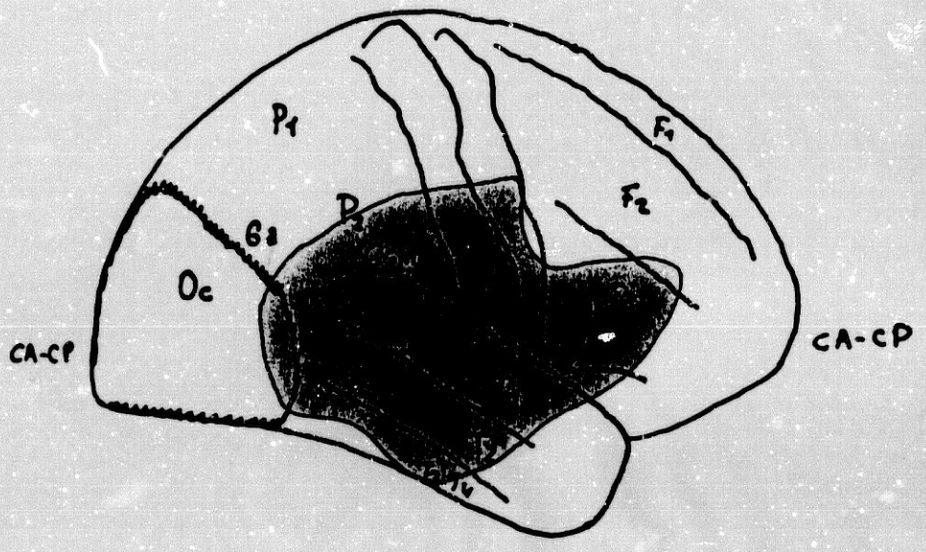

Representación de la lesión
en la superficie lateral del cerebro
después de haber aplicado el método proporcional



Representación de la lesión
en una proyección estandar
para ofrecer una adecuada visión de conjunto

S U J E T O "A3 - 7"

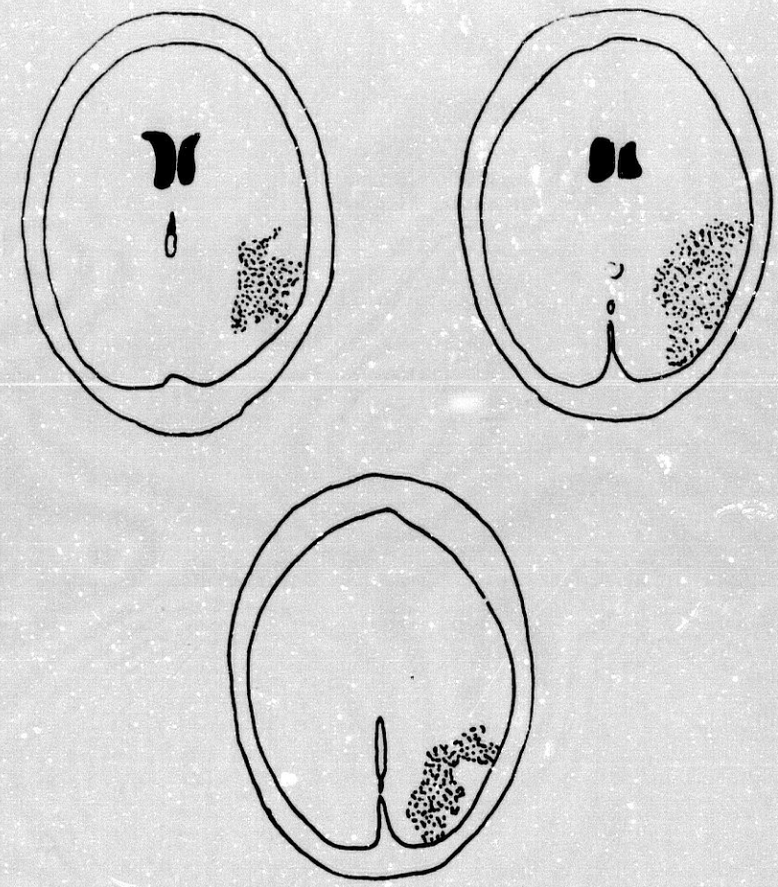

CORTES DE LA TC DONDE APARECE LA LESION

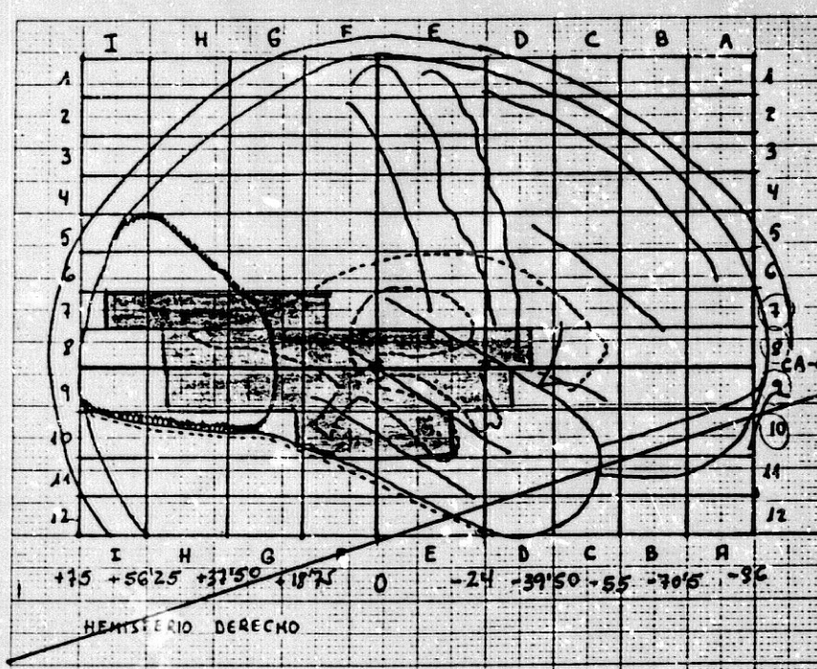

NOMBRE: _____

CODIGO: A3-7

TC		DIST CP	DIST CA	LESION DESDE CP
1.-	--	mm	mm	
2.-	68	mm	-- mm	
3.-	67	mm	62 mm	+21 / -16
4.-	67	mm	62 mm	+53 / -31
5.-	75	mm	56 mm	+53 / -35
6.-	75	mm	48 mm	+ 73 / +12
7.-	71	mm	34 mm	
8.-	56	mm	20 mm	
9.-	60	mm	5 mm	
10.-		mm	mm	
11.-		mm	mm	
12.-		mm	mm	

19°

V.C.P. - Occ. = 75 en TC 5-6 = /4 = 18,75

V.C.A. - Fr. = 62 en TC 3-4 = /4 = 15,50

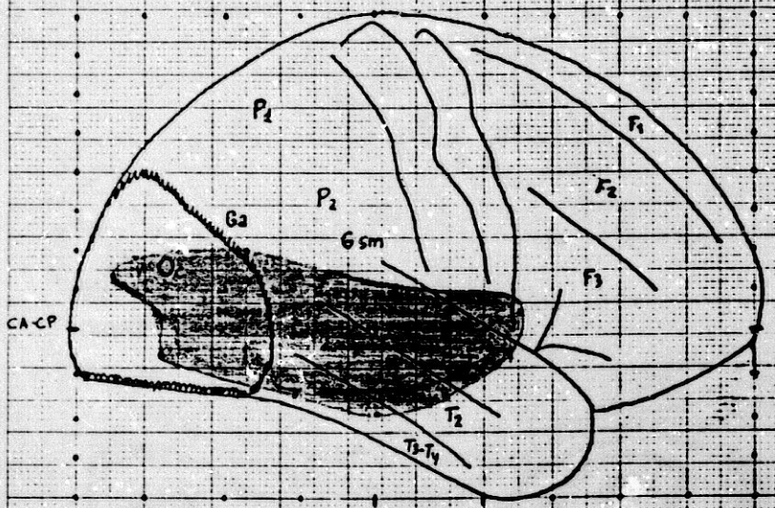

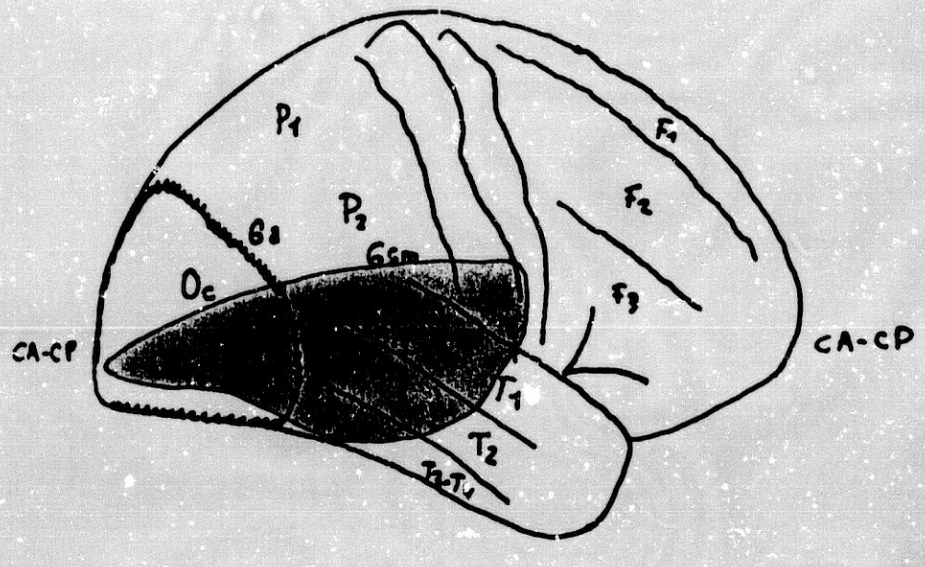

Representación de la lesión
en la superficie lateral del cerebro
después de haber aplicado el método proporcional



Representación de la lesión
en una proyección estandar
para ofrecer una adecuada visión de conjunto

S U J E T O "A3 - 8"

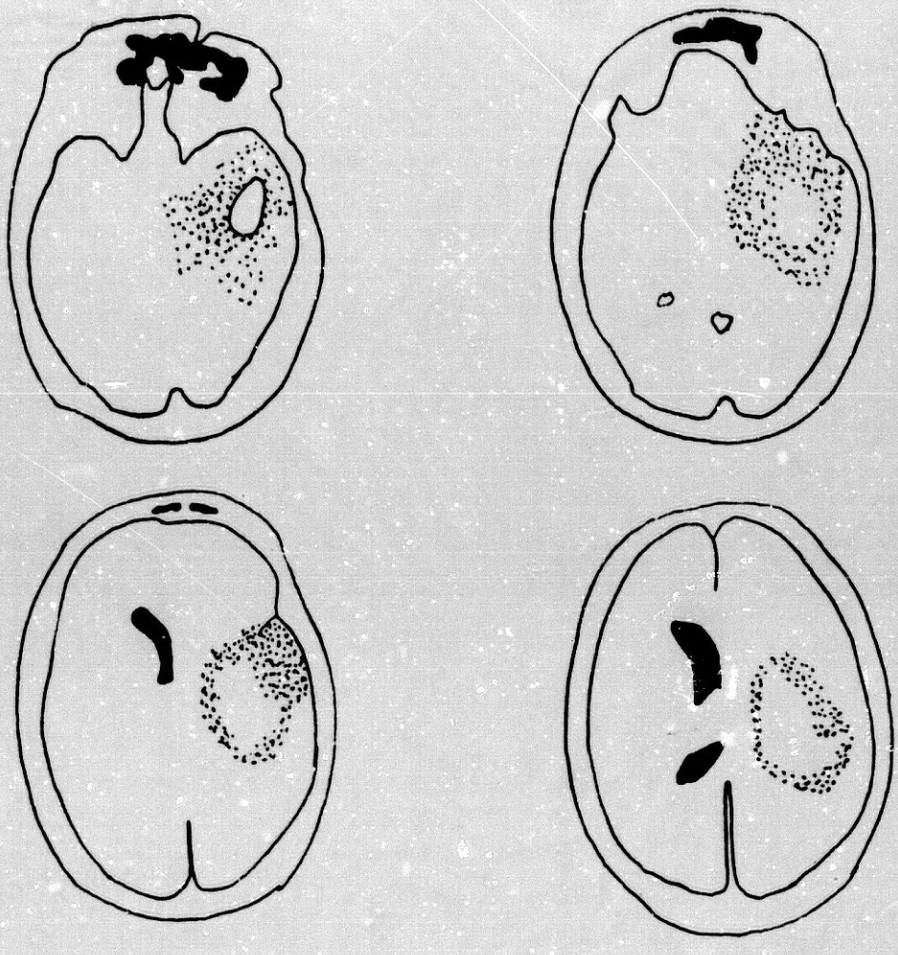

CORTES DE LA TC DONDE APARECE LA LESION

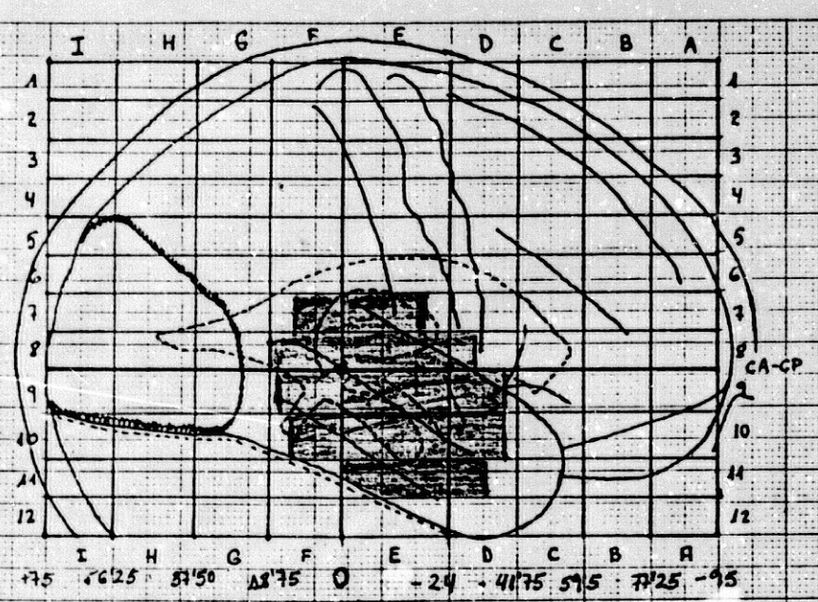

HEMISFERIO DERECHO

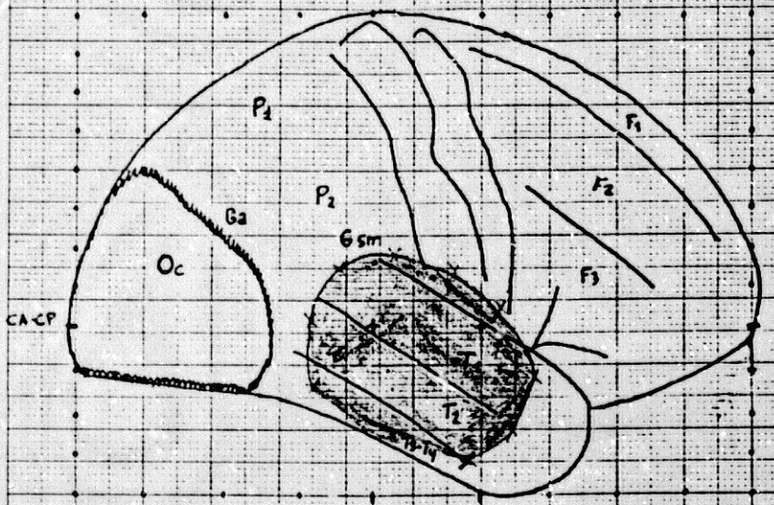

NOMBRE: _____

CODIGO : A3-8

		DIST CP	DIST CA	LESION DESDE CP
TC	1.-	62 mm	-- mm	
	2.-	72 mm	47 mm	0 / -36
	3.-	75 mm	62 mm	+12 / -38
	4.-	74 mm	68 mm	+15 / -38
	5.-	71 mm	71 mm	+17 / -30
	6.-	66 mm	65 mm	+14 / -17
	7.-	60 mm	56 mm	
	8.-	51 mm	41 mm	
	9.-	mm	mm	
	10.-	mm	mm	
	11.-	mm	mm	
	12.-	mm	mm	

V.C.P. - Occ. = 75 en TC 4 = /4 = 18,75

V.C.A. - Ft. = 71 en TC 5 = /4 = 17,75

0°

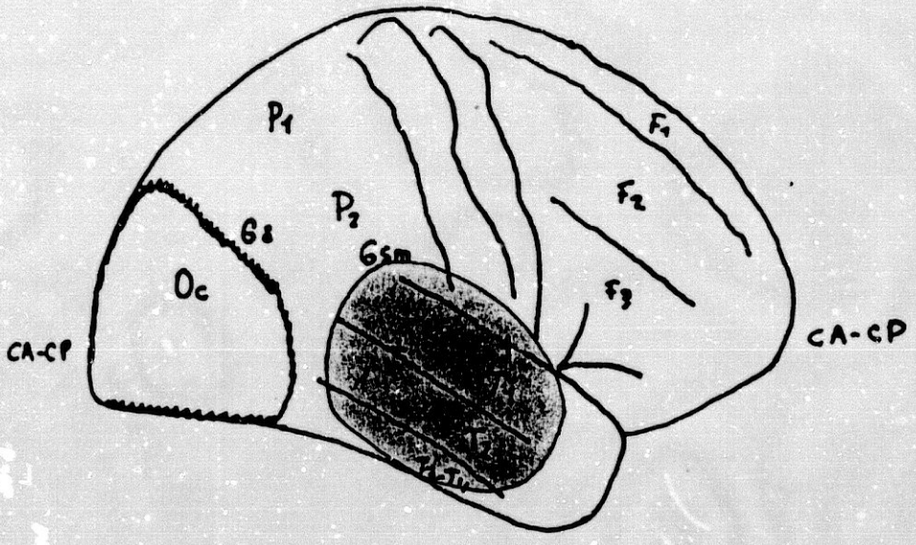

Representación de la lesión
en la superficie lateral del cerebro
después de haber aplicado el método proporcional

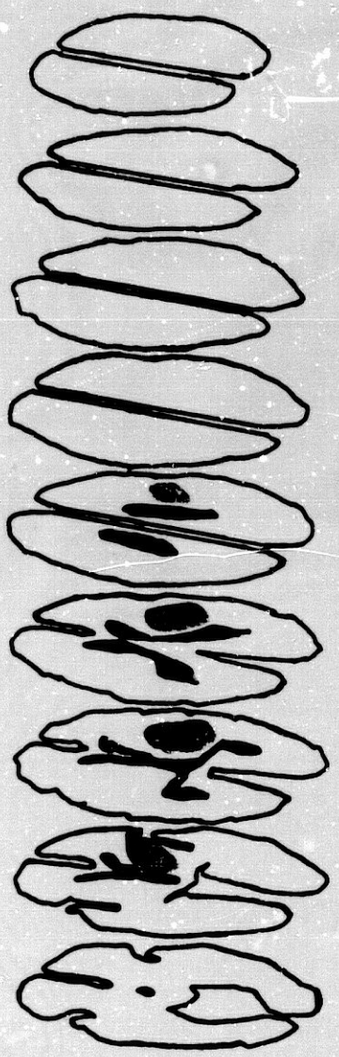

Representación de la lesión
en una proyección estandar
para ofrecer una adecuada visión de conjunto

S U J E T O "A3 - 9"

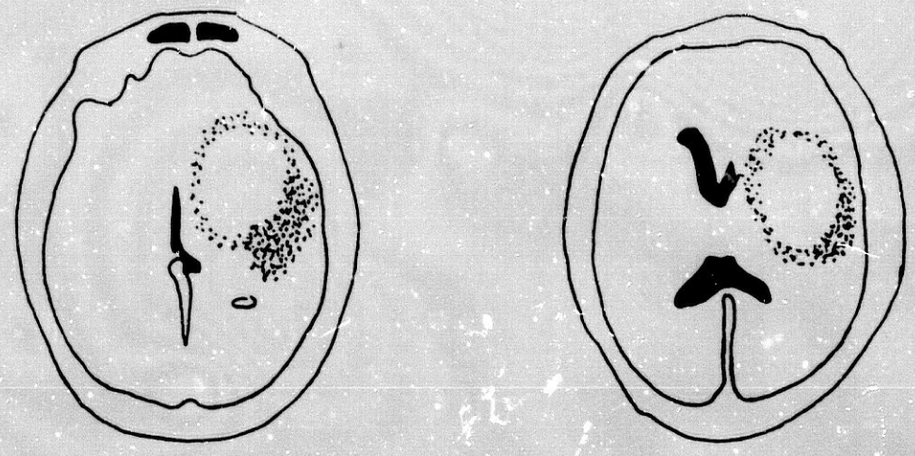

CORTES DE LA TC DONDE APARECE LA LESION

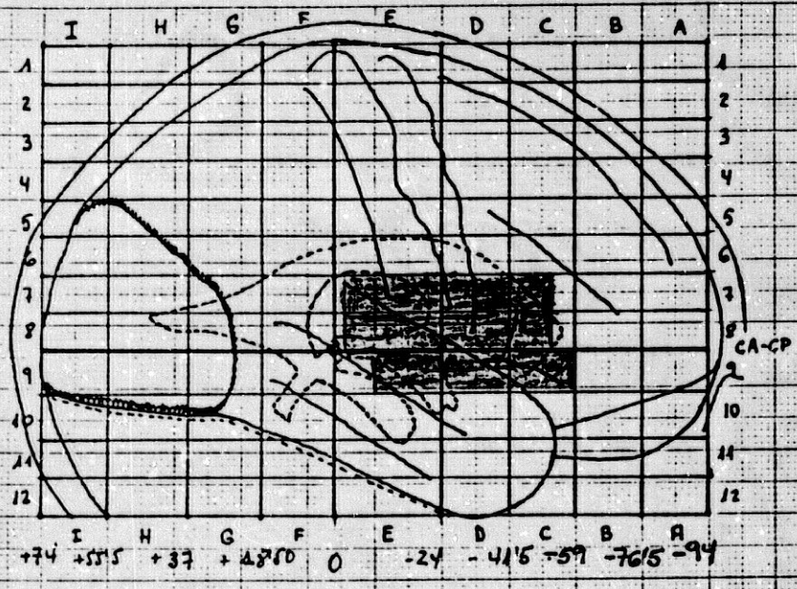

HEMISFERIO DERECHO

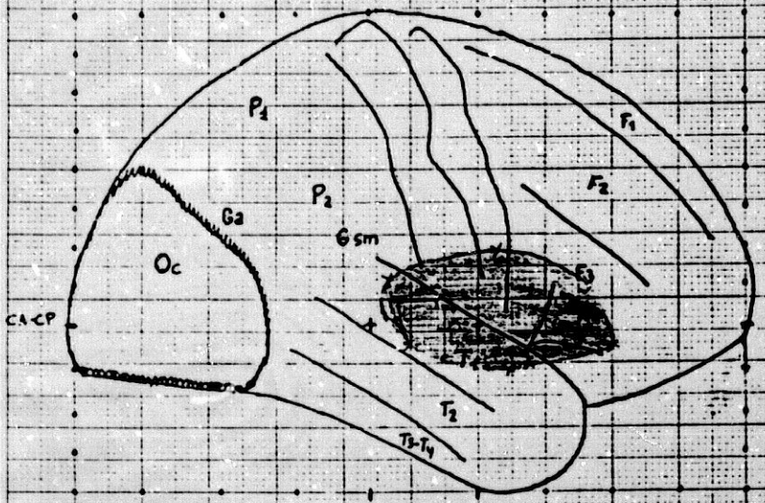

NOMBRE: _____

CODIGO: A3-9

		DIST CP	DIST CA	LESION DESDE C.P
TC	1.-	68 mm	-- mm	
	2.-	74 mm	-- mm	
	3.-	73 mm	75 mm	
	4.-	71 mm	66 mm	-11 / -59
	5.-	66 mm	70 mm	-3 / -53
	6.-	50 mm	70 mm	-3 / -54
	7.-	54 mm	65 mm	
	8.-	44 mm	56 mm	
	9.-	mm	mm	
	10.-	mm	mm	
	11.-	mm	mm	
	12.-	mm	mm	

V.C.P. - Occ. = 74 en TC2 = /4 = 18,50

V.C.A. - Fr. 70 en TC 5-6 = /4 = 17,50

- 440 -

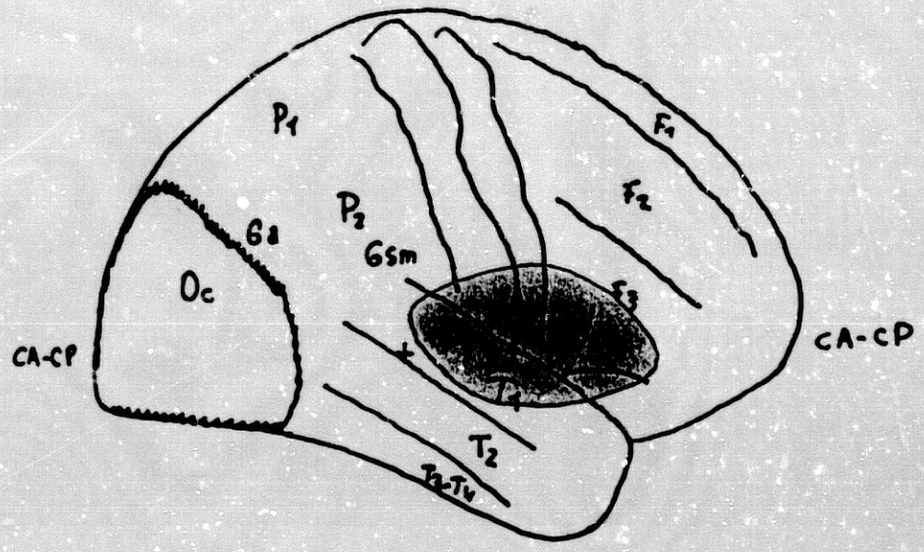

Representación de la lesión
en la superficie lateral del cerebro
después de haber aplicado el método proporcional



Representación de la lesión
en una proyección estandar
para ofrecer una adecuada visión de conjunto

S U J E T O "A3 - 10"

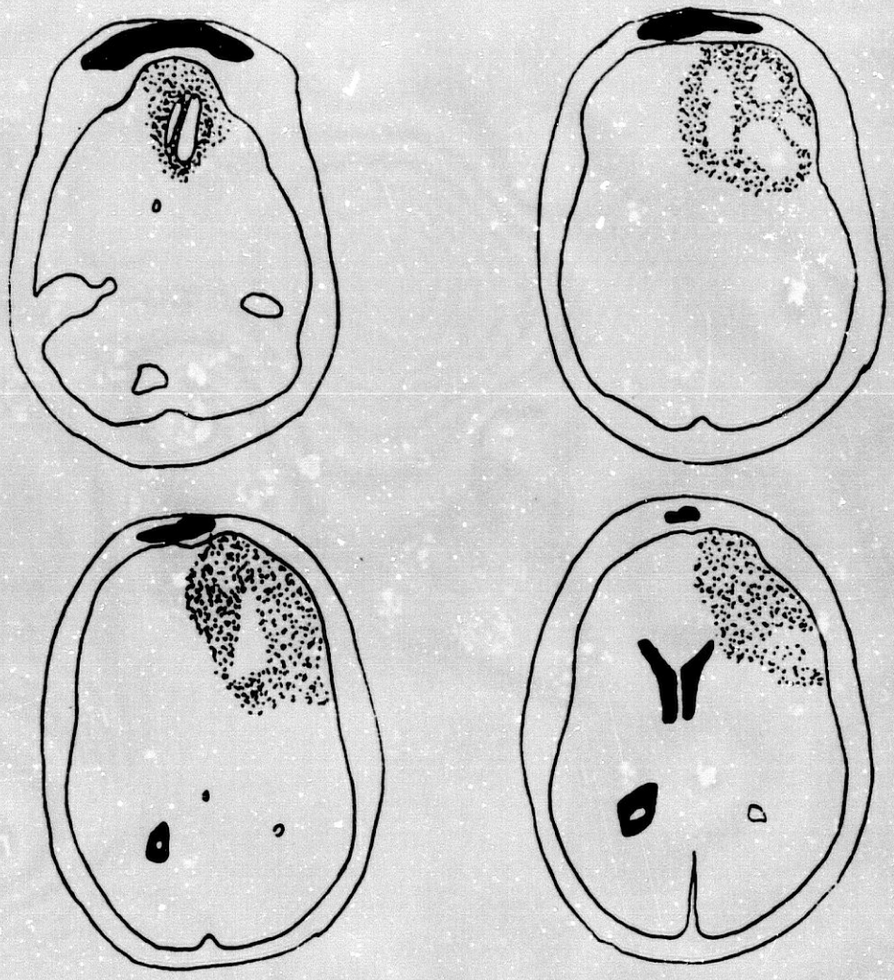

CORTES DE LA TC DONDE APARECE LA LESION

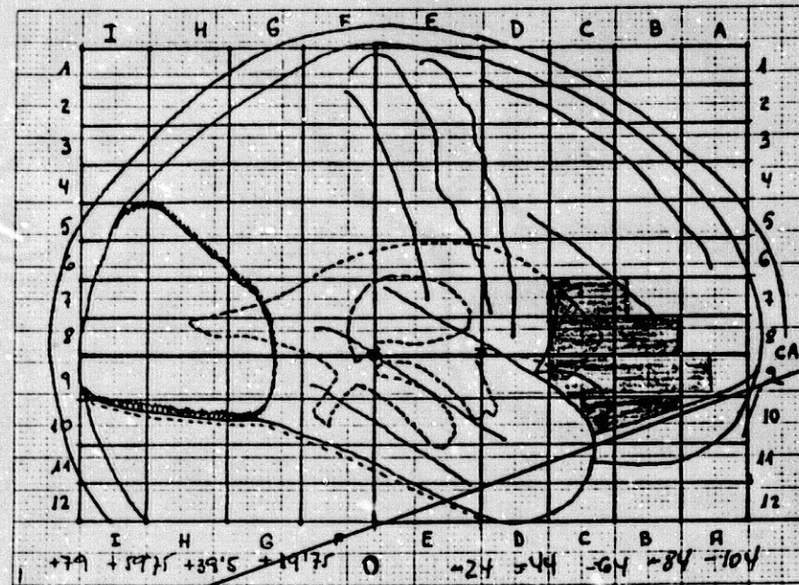

NOMBRE: _____

CODIGO: A3-10

		DIST CP	DIST CA	LESION DESDE CP
TC	1.-	-- mm	-- mm	
	2.-	62 mm	55 mm	
	3.-	64 mm	72 mm	-48/ -83
	4.-	71 mm	75 mm	-41/ -94
	5.-	79 mm	80 mm	-41/ -84
	6.-	79 mm	80 mm	-44/ -65
	7.-	74 mm	76 mm	
	8.-	21 mm	68 mm	
	9.-	65 mm	53 mm	
	10.-	mm	mm	
	11.-	mm	mm	
	12.-	mm	mm	

V.C.P. - Occ. = 79 en TC 5-6 = /4 = 19,75

V.C.A. - Fr. = 80 en TC 5-6 = /4 = 20,00

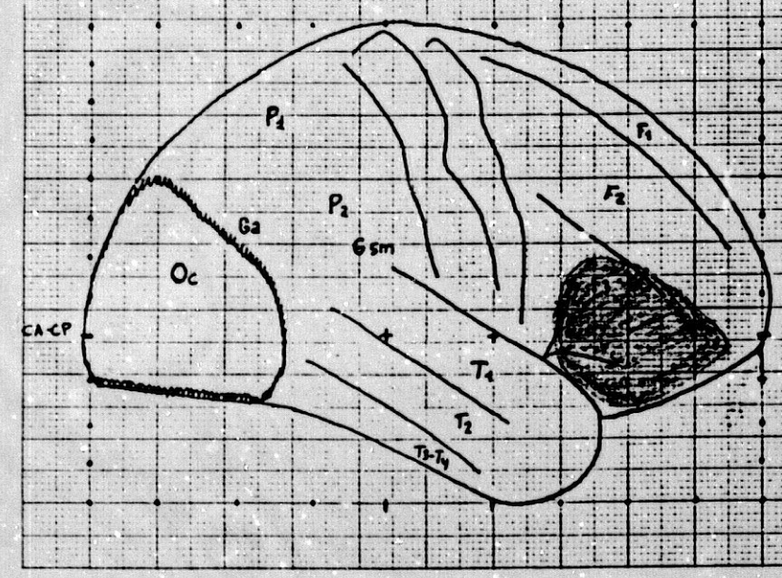

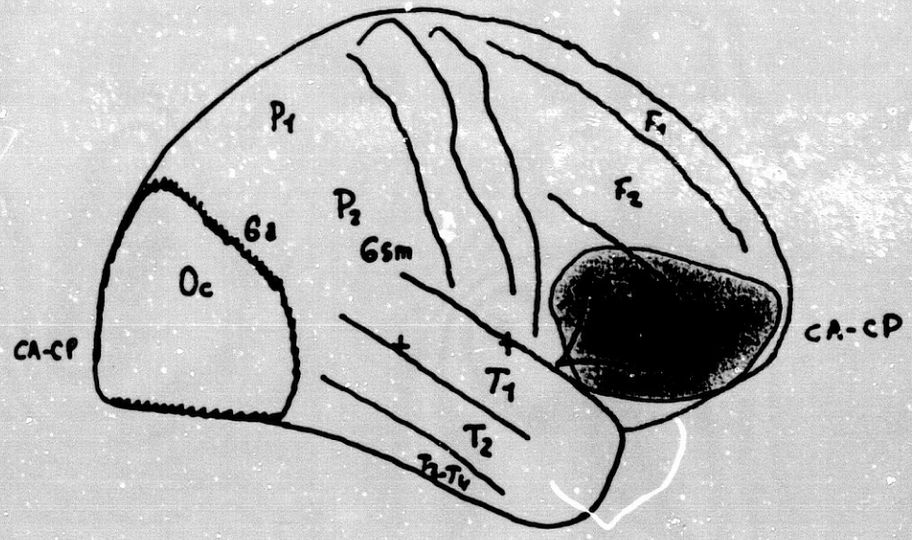

Representación de la lesión
en la superficie lateral del cerebro
después de haber aplicado el método proporcional



Representación de la lesión
en una proyección estandar
para ofrecer una adecuada visión de conjunto

7. Capítulo VII: Denominación y neuropsicolinguística.

1. Denominación y categorías afásicas.
2. Denominación y lateralización hemisférica.
3. Denominación y neuroanatomía.

El objetivo del presente capítulo es el de relacionar los datos aportados hasta el momento presente entre sí, por una parte, y colocarlos en el marco explicativo de la neuropsicolinguística por otro.

Denominación y categorías afásicas

En el capitulo II se expusieron los objetivos de la investigación: En primer lugar, estudio de algunos factores que pueden influir en una tarea de obligada utilización en la clinica neuropsicológica como es la denominación: modalidades sensoriales de presentación, cantidad de inrormación presente en el elemento que se somete a dicha tarea, categoría semantica a la que pertenecen tales elementos.

Este primer objetivo es el que ha pretendido cubrirse en los tres capítulos siguientes, donde se ha podido comprobar la relativa importancia de los factores mencionados anteriormente.

Respecto a las modalidades sensoriales de presentación pudo verse cómo el grupo de pacientes afásicos -- que componen la muestra presentan una alteración en la denominación con independencia del tipo de entrada empleada en la estimulación. Este fracaso, sin embargo, no se debe a un problema de reconocimiento de los elementos como pone de manifiesto la ejecución comparable a la del grupo control adulto e infantil en la tarea de identificación. Este dato era posteriormente interpretado, en base al modelo explicativo que nos ha estado sirviendo de referencia, como indicativo de

que el problema de la denominación no podía deberse a un problema del procesamiento en sus etapas iniciales tal como quedaban configuradas en el citado modelo. Por otra parte, la ausencia de diferencias en la denominación en relación a la modalidad sensorial elegida en la entrada permite la elección de una de ellas despreocupándose de la posible existencia de problemas de reconocimiento ligado a cualquier modalidad sensorial. Por su interés, comodidad y por el amplio uso, se eligió la modalidad sensorial visual para el análisis de los siguientes factores en su posible influencia sobre la denominación. Lo expresado en este momento, se podrá comprobar fácilmente, no es toda la información que extraímos sobre este aspecto, aunque - es la que interesa resaltar.

Seguidamente en el siguiente capítulo se consideró la posibilidad de influjo en la denominación de otro factor: la cantidad de información presente en el elemento que se presenta al sujeto. Del modelo explicativo se deduce que puede ser un factor de importancia en las etapas iniciales del procesamiento implicado en la tarea de denominación. En consecuencia podía ser de interés el estudio de si el fracaso de la denominación de los pacientes afásicos pudiera deberse a este factor. Manipulada de la forma en que lo hicimos, pudimos contemplar que efectivamente la cantidad de información influye en la denominación, aunque encontramos que es precisamente el grupo de pacientes afásicos el que mostraba menor sensibilidad a la manipulación de

la cantidad de información. El grupo de pacientes afásicos siempre se mostró con una ejecución inferior a la del resto de los grupos con independencia de la cantidad de información mostrada. En consecuencia, aunque la cantidad de información es un importante factor no es precisamente el que puede estar a la base del problema de la denominación del grupo de pacientes afásicos. Lo expresado en este momento, como se podrá comprobar fácilmente acudiendo al capitulo correspondiente, no es toda la información que se extrajo

Seguidamente se pasó a la consideracion de otro posible factor que puede estar afectando a la denominación y que se desprende del modelo explicativo que se ha estado siguiendo. Una correcta denominación pasa por un adecuado estado y un correcto empleo de la estructura de conocimiento que se conoce como memoria semántica, puesto que cualquier elemento a denominar tiene una representación mental conexa con otros elementos con los que comparte cualidades y de los que tiene que ser diferenciado. Se vio la conveniencia entonces de analizar en primer lugar la posibilidad de una alteración selectiva en la denominación en función de la categoría semántica de pertenencia del elemento. Pese a que otros investigadores sí han aportado datos de la influencia de este factor en determinados pacientes afásicos, no ha sido así en la presente investigación. El grupo de pacientes afásicos seleccionados se ha mostrado siempre inferior en su ejecución que el resto de los grupos de la muestra con independencia de la

categoría semántica a la que pertenecieran los elementos presentados para su denominación.

Lo anterior va en la línea de la no disrupción selectiva de la denominación en las categorías semánticas evaluadas en la investigación. Pero no nos indica si ese trastorno generalizado en la tarea de estudio se debe a un problema en la estructuración o en el manejo de la información en nuestra memoria semántica. Los resultados obtenidos con la prueba efectuada empleando dos tipos de relaciones semánticas indican que los pacientes afásicos de nuestra muestra o no poseen o no pueden utilizar de forma adecuada la estructura de conocimiento explorada. Posiblemente sea este un factor que influye en los errores de denominación producidos por los pacientes afásicos, según se aludió en su momento. Sin embargo no lo establecimos como el factor definitivo, entre otras razones, al establecer comparaciones en la ejecución con otros grupos de la muestra. Tampoco, como se podrá comprobar fácilmente, supone lo expresado en estos dos últimos apartados toda la información extraída en su momento con estos dos tipos de pruebas.

Si consideramos el modelo seguido (Caramazza, Berndt y Brownell, 1982) puede comprobarse que no se han culminado las etapas propuestas en el mismo para que la denominación pueda realizarse adecuadamente. La presente investigación se ha centrado esencialmente sólo en algunos aspectos del proceso que tienen que

ver más directamente con las primeras etapas del modelo explicativo. Cubrir todas las etapas del proceso será objeto de posteriores investigaciones.

Hasta el momento presente se está haciendo referencia al grupo de pacientes afásicos. Tal expresión para definir el conjunto de sujetos asignados a dicho grupo puede inducir a error por dos razones. En primer lugar puede dar lugar a pensar que la categoría de "afasia" es una categoría nosológica homogénea. Como se desprende de la informacion del capítulo dedicado a suministrar la información básica que constituye el contexto teórico donde se mueve la presente investigación no es correcta tal suposición. Decir que un paciente es "afásico" nos indica tan sólo que se trata de uno con problemas de lenguaje, pero sin especificar el tipo de trastorno linguístico derivado de su patología orgánica. En segundo lugar, y en el sentido opuesto, podría caerse en la tentación de atribuir al grupo una heterogeneidad derivada de la posibilidad de inclusión en el mismo de sujetos asignados a muy diversos síndromes afásicos.

Si se quiere relacionar nuestros resultados con los estudios neuropsicolinguísticos con más precisión se necesita conocer de forma más exacta la asignación de los pacientes afásicos en relacion con la taxonomía tradicional en este campo de estudio.

Cuadro 7-1

Clasificación de los pacientes afásicos de la muestra.

Sujeto.	.Habla.	Repet.	.Compr.	.Denom.
1.	Fluida.	--.	++.	--.
2.	Fluida.	--.	--.	--.
3.	Fluida.	--.	--.	--.
4.	Fluida.	--.	++.	--.
5.	Fluida.	--.	+-.	--.
6.	Fluida.	--.	--.	--.
7.	Fluida.	--.	++.	--.
8.	Fluida.	--.	--.	--.
9.	Fluida.	--.	++.	--.
10.	Fluida.	--.	++.	--.

Como se vio en el capitulo I de la presente investigación la asignación de los pacientes a los diferentes síndromes se establece en base a la evaluación del estado del paciente en fundamentalmente cuatro aspectos de la ejecución linguística: habla espontanea, repetición, comprensión y denominación. El cuadro 7-1 muestra la situación de los 10 pacientes del grupo A1 respecto a tales tareas. En esta taxonomía elemental "--" indica alterada y "++" relativamente conservada la tarea linguística correspondiente.

Como puede observarse la muestra de pacientes presenta una relativa homogeneidad respecto a tres de las cuatro tareas mencionadas en el cuadro 7-1. Diverge no obstante en una de ellas, la comprensión. La di-

Cuadro 7-2

Categorización de los pacientes en base a su ejecución en los cuatro tipos de tareas psicolinguísticas.

Sujeto 1: Conducción
Sujeto 2: Wernicke
Sujeto 3: Wernicke
Sujeto 4: Conducción
Sujeto 5: Wernicke
Sujeto 6: Wernicke
Sujeto 7: Conducción
Sujeto 8: Wernicke
Sujeto 9: Conducción
Sujeto 10: Conducción

ferenciación de los pacientes afásicos en esta tarea hace que, desde el punto de vista tradicional, queden clasificados en síndromes diferentes. El cuadro 7-2 -- muestra la asignación de cada uno de los pacientes a - la categoría nosológica correspondiente.

Como puede apreciarse el diferente grado de conser vacion de la comprensión, a igualdad de ejecución en - resto de las otras tres tareas, hace que los pacientes queden asignados al grupo de afásicos de conduccion - cuando la tienen relativamente conservada y al grupo de afásicos de Wernicke cuando la tienen alterada.

En consecuencia, hay que precisar diciendo que los resultados obtenidos en las pruebas que se presentan - en esta investigación, al igual que los hallazgos de las estructuras anatómicas alteradas, hay que referir los a estos dos tipos de síndromes afásicos al anali - zar los resultados del grupo A1.

En concreto los resultados obtenidos en las prue - bas de modalidades sensoriales, de identificación, de cantidad de información, de categorias semánticas y de relaciones semánticas hay que ponerlas, en su conjunto, en relación con tales tipos de categorías en la afasia.

Desde este nuevo enfoque puede añadirse un dato significativo a la discusión planteada respecto a la desestructuración semántica o a su no utilización como una posible causa del fracaso de la denominación tal como se deducía de las pruebas de categorías y de rela ciones semánticas. En su momento insinuamos dos cosas: el influjo del factor semántico en la denominación y la sospecha de la intervención de otros factores adi-- cionales. Puede que este estado de la situación esté - reflejando a su vez las características de composición del grupo de pacientes afásicos utilizados en la pre - sente investigación, pese al grado inicial de homoge - neización con que fueron seleccionados los sujetos.

Pese a todo, los resultados obtenidos no contradi- cen a los que suelen presentarse con tales tipos de pa cientes afasicos (Ellis, 1985; Kertesz, 1982 a y b; - Wayland y Taplin, 1982; Williams y Canter, 1982).

Otro problema planteado surge del desajuste de los niveles de análisis entre la neuropsicología tradicional y la psicología cognitiva actual. Las pruebas tradicionales al uso como el el Test de Denominación de - Boston (Kaplan, Goodglass y Weintraub, 1983), pese a que controlen en la actualidad factores tales como la frecuencia de uso de las palabras y proporcionen información para la valoración adecuada dentro del cuadro taxonómico clásico, no agotan los aspectos que el in - vestigador procedente del área de la psicología necesita saber acerca del problema de denominación que está manifestando el paciente. Ya enumeramos en su momento una relación de todos ellos. En el presente trabajo de investigación se han analizado en detalle tres.

Tal como expone Marshall (1986) los neurólogos del siglo pasado, padres de la afasiología, expusieron con toda claridad su posición respecto al marco teórico en el que debían ser interpretados los datos linguísticos de los pacientes con lesiones cerebrales: el marco proporcionado por el análisis funcional del procesamiento normal del lenguaje. La taxonomía clínica era secundaria respecto a los modelos de las relaciones normales entre mente y cerebro (Arbib, Caplan y Marshall, 1982; Marshall, 1982). Con posterioridad dicha taxonomía se reificó tomando vida propia y olvidando sus orígenes. Hubiera sido de esperar que el cuadro de clasificación de las afasias fuera cambiando a medida que las disciplinas que estudiaban el lenguaje fueran proporcionando nuevos datos. Pero se produjo el divorcio entre la

neurología y el resto de las áreas de estudio. Con toda seguridad si Wernicke y Lichteim tuvieran que -- "inventar" la afasiología escogerían los modelos actuales del funcionamiento del lenguaje que la psicología presenta en este momento.

En consecuencia, la clasificación de las afasias debe cambiar por su inadecuación con lo que hoy se va conociendo acerca del procesamiento del lenguaje. Frente a un cuadro clasificatorio basado en tareas, debe - ir imponiéndose otro basado en componentes más elementales de las mismas (Badecker y Caramazza, 1985; Caramazza, 1984; Marshall, 1982; Swartz, 1984; Shallice, 1979).

De los resultados de la presente investigación puede concluirse del mismo modo. En el capítulo I del presente trabajo de investigación se expusieron algunos datos relativos a la participación del hemisferio derecho en tareas linguísticas. En el capitulo V se analizó la influencia de determinadas categorías semánticas en la denominación. Entre otros, los resultados obtenidos mostraban la peor ejecución de los pacientes con lesiones en el hemisferio derecho respecto a los grupos de sujetos normales en las categorías de partes del cuerpo y en las dos categorías de acciones. En base al modelo explicativo que se ha estado utilizando de manera constante, se ha interpretado dicho fracaso como un problema en el procesamiento en las etapas iniciales del mismo debido a las características de esti-

mulo de los elementos que se presentan a la denomina - ción aunque no al elemento en sí mismo. Sin embargo la concepción de un investigador considerando la denominación como un proceso indivisible, le podría llevar a - la conclusión --suponiendo que además tuviera en cuenta un conjunto de requisitos añadidos-- de que el he - misferio derecho tiene la capacidad de procesamiento linguístico a nivel lexical para determinadas catego - rías semánticas tales como partes del cuerpo y accio - nes en general.

Sin embargo tanto los datos obtenidos en la prueba de cantidad de información, como el marco conceptual empleado no nos llevan a semejante conclusión. Por el contrario, de establecer un intento de correlacion biológica habría que ubicar tales resultados en el contexto más actual del estilo diferencial de los hemisfe -- rios cerebrales que se va perfilando en la actualidad (Alien, 1983; Moscovitch, 1979; Robertson y Delis, - 1986).

En consecuencia, la neuropsicolinguística debe ir trabajando con modelos como los empleados en la presente investigación para situar en una perspectiva teórica más adecuada los datos que van obteniéndose.

La denominación en concreto, desde mi punto de vista, debe enmarcarse dentro de los modelos explicativos de la producción normal del lenguaje (Fromkin, 1973, - 1980; Garrett, 1975; Stemberger, 1985). Tales modelos

de la producción normal del lenguaje se van introduciendo poco a poco en el análisis de la producción hablada tanto normal como del afásico (Butterworth,1979, 1985; Garrett, 1982). Sin embargo no se aplica para el análisis de la tarea de denominación sino para tareas con producciones verbales a nivel supralexical evaluándose los errores de producción. Esto supone un intento loable de unificacion de interpretación de los errores de habla producidos por personas supuestamente sin patología cerebral --en especial los denominados "trabpies de lengua"-- con los producidos por los pacientes afásicos.

Por otra parte, el estudio de la denominación se está analizando como un proceso en sí mismo --desmenuzando todos los componentes implicados en la tarea-- como centrando la atención en aspectos específicos que se suponen pueden estar afectándola. Morton (1985) ha efectuado el intento de enmarcar los problemas de la denominación con las teorías de acceso léxico y recuperación en situaciones normales.

Sin embargo en base a consideraciones más estrictamente psicolinguísticas, el marco teórico que pienso puede adoptarse para el estudio de la denominación es el de los modelos de producción verbal. La tarea de denominación, desde el punto de vista psicolinguístico, representa un episodio de comunicación en si mismo complejo. Pese a la sencillez de respuesta exigida por el investigador y al nivel "lexical" de la respuesta, es-

ta se produce aisladamente por el fenómeno de "elipsis contextual", aunque en realidad se trata de un episodio de comunicación. Al mismo tiempo dicho encuadre no excluye enfoques más selectivos como el del acceso y recuperación de la información del archivo lexico ya que tales factores suponen una etapa necesaria del proceso de producción verbal (Fromkin, 1980; Garrett, 1975; Stemberger, 1985).

En otro orden de cosas, si se considera inadecuada la clasificación en síndromes de la forma en que se establece en la afasia, va perdiendo sentido en consecuencia, su empleo como criterio de clasificación de los individuos para su estudio. Aunque este punto es muy controvertido (Caramazza, 1984; Marshall, 1986; Kertesz, 1982 a y b) es la consecuencia de considerar un nivel de análisis más molecular. La ejecución final de un paciente en cualquiera de las tareas clásicas empleadas en la neuropsicolinguística puede estar alterada por diferentes subprocesos en malfuncionamiento y sin embargo pueden estar clasificados en un mismo grupo en base al resultado final de la tarea en cuestión. Esto aboga cada vez en mayor medida por el estudio del caso individual, clásico por otra parte en la neuropsicología tradicional. El objetivo en este caso es la búsqueda del componente o componentes de la tarea que pueden ser responsables del fracaso en la tarea que se somete al paciente.

Si, por último, deben ponerse en concordancia los modelos explicativos de la normalidad con los datos observados en situaciones de patología cerebral, también es aconsejable el empleo de la misma metodología y variables dependientes.

En la presente investigación se ha utilizado como variable dependiente la tasa de aciertos en la ejecución de los sujetos en las distintas tareas a las que han sido sometidos. Esta medida constituye, por otra parte, una medida usual en el ámbito de la neuropsicolinguística. Otros tipos de medidas pueden ser utilizados como variables dependientes. Algunas de tales medidas como el tiempo de reacción es de difícil aplicación a muchos pacientes afásicos debido a sus largos y variados tiempos de reacción por estar demasiado alterados como para permitir un uso sensible de tales técnicas experimentales. Sin embargo, Tyler (1987, citado por Marshall, 1986) ha mostrado recientemente que determinados métodos pueden proporcionar pruebas acerca de la asignación del tiempo real de procesamiento de estructuras linguísticas en algunos pacientes afásicos.

Lo que se está proponiendo, en resumidas cuentas, es una propuesta del establecimiento de un marco de la investigación que en el futuro pueda realizarse en este campo de la neuropsicología: encuadre teórico de la denominación tal como se ha establecido en la presente investigación situándolo en la perspectiva psico

linguística de la producción verbal, cerrando el ciclo del proceso iniciado en la presente investigación; realización de estudios de casos individuales para aislar el/los componente/s específico/s alterado/s en cada situación patológica (1); empleo en la medida de lo posible de variables dependientes más acordes con las utilizadas en la psicología experimental.

Antes de pasar al siguiente apartado es necesario hacer alusión a un aspecto relacionado con una interpretación teórica esgrimida en la explicación de la afasia. Determinados autores acuden a una hipótesis de regresión en la explicación de la "disolución" o "desintegración" del lenguaje en la afasia (Rochford y Williams, 1962, Rudel et. al., 1980). Esta posición teórica, añadida al interés que la tarea de denominación presenta para los investigadores en estas edades de desarrollo con diversos fines (Leonard et. al. 1983; Bornstein, 1985; Wiegel-Crump y Dennis. 1986), estuvo a la base de la inclusión de un grupo de sujetos en la edad del desarrollo.

---

(1) Aunque no aparecen en la presente investigación ya se han realizado dos estudios individuales con pacientes afásicos de la muestra. Recuérdese que anteriormente se hizo alusión al empleo de determinado número de pruebas no analizadas aquí pero efectuadas bien al conjunto de sujetos bien a nivel individual dependiendo de los intereses de investigación.

Rudel et al. (1980) encuentran un paralelismo en el grado de dificultad entre su muestra infantil (5-11 anos) y los pacientes afásicos con respecto a los diferentes contextos manipulados en una tarea de denominación. Aunque no se adhiere a una hipótesis de regresión pura, sí abraza la hipótesis de una "primitividad" del procesamiento linguístico en este último tipo de pacientes. Gardner (1974) sin embargo, encontró precisamente divergencias de ejecución entre los niños y los afásicos. En concreto observó cómo la categoría semántica del elemento a denominar afectó diferencialmente a los niños y a los afásicos. Rudel et al. (1980) atribuyen dicho fracaso en el estudio de Gardner a la edad de la muestra infantil seleccionada (ninos de 3 a 4 años). Los datos de Wiegel-Crump y Dennis (1986) van en paralelo y divergen al mismo tiempo porque por una parte determinados errores de denominación van en paralelo con los encontrados en muestras de adultos , en tanto que por otro lado los ninos muestran una mayor tasa de errores sintagmáticos a diferencia de los anteriores.

Los resultados obtenidos en nuestro caso, en el contexto y de la forma en que se ha establecido, no apoyan un paralelismo entre la muestra de pacientes afásicos y el grupo infantil. Por lo general este último grupo se asemeja en su comportamiento al grupo control de adultos. Posiblemente sea digno de destacar el comportamiento presentado por la muestra infantil en la manipulación de la cantidad de información (capí

tulo IV del presente trabajo). En general la muestra infantil se muestra más sensible en el nivel de más -- baja información gráfica, en el que su tasa de denominación difiere de la del grupo control adulto. Pero el paso de dicho nivel (1/4) al siguiente (2/4) es drástico, alcanzando significación estadística tal paso de - una a otra categoría. En consecuencia el acercamiento en la ejecución al grupo afásico en el nivel de información más escasa haya que interpretarlo posiblemente de manera diferente en uno y en otro caso.

Tampoco se presentan diferencias en tareas que pueden ser de interés según se mencionaron anteriormente. Ni en las categorías semánticas ni en los dos tipos de relaciones semánticas evaluadas (de clase versus funcional) se observan diferencias apreciables de ejecución.

La visión de los trastornos de la desintegración del lenguaje en la patología cerebral desde la óptica de la adquisición del lenguaje está sujeto a muchos problemas tanto teóricos como de estrategias de procedimiento (Dennis y Wiegel-Crump, 1979).

Denominación y lateralización hemisférica

Un segundo objetivo que se pretendía cubrir con la presente investigación se relacionaba con el problema de la lateralización funcional hemisférica. El empleo en la muestra de sujetos de pacientes con lesiones en ambos hemisferios puede permitirnos, en su caso, el establecimiento de relaciones entre los resultados obtenidos y la localización de la lesión.

En el capitulo I se ofreció un panorama básico de la relativa participación del hemisferio cerebral derecho en tareas que se suelen asignar fundamentalmente al otro hemisferio, o más precisamente, a determinadas estructuras del mismo. Tal presentación estuvo basada fundamentalmente en los datos procedentes de la clínica neuropsicológica.

La realización de las pruebas por parte de la muestra de sujetos nos ha proporcionado una serie de datos que pueden enmarcarse dentro de la problemática de la lateralización hemisférica.

En los correspondientes capítulos se han ido estableciendo, en cada caso concreto, el patrón de resultados que es pertinente en este momento. La interpretación que se ha ido ofreciendo en la discusión de cada una de las pruebas analizadas en el presente trabajo de investigación estaba subordinada a las operaciones que el modelo de Caramazza, Berndt y Brownell (1982)

postula para que el proceso de denominación pueda realizarse con éxito. En concreto las pruebas cubren fundamentalmente, aunque no en exclusividad, los pasos iniciales descritos en el modelo. En consecuencia, lo que más específicamente se pone en relación con el tema de la lateralización hemisférica es el resultado de la manipulación de unos cuantos factores que pueden poner a prueba determinadas operaciones mentales previa a la categorización semántica del elemento que se presenta a la denominación, de una parte, y a la categorización en sí del mismo por otra.

Al haberse seleccionado pruebas más directamente relacionadas con las primeras etapas del modelo, han resultado ser mucho más ricos los datos procedentes de los grupos de pacientes no afásicos que el grupo de estos últimos. Esa es la razón por la que en los correspondientes apartados de discusión se ha centrado la atención más en el patrón de resultados de tales grupos no afásicos.

En su conjunto, los tres núcleos fundamentales de pruebas --modalidad sensorial de presentación, cantidad de información presentada y categoría de pertenencia de los elementos-- han sido analizados desde la misma óptica: la suficiencia de la información y la disposición de la misma como factores claves en el comportamiento de los grupos de pacientes sin afasia. Aunque el grupo de pacientes afásicos también se ha visto influído en cierta manera por ello no es, como ha que-

dado visto el factor crucial causante de este tipo de tarea en los pacientes afásicos seleccionados. También se ha observado el influjo de algunos factores en el grupo infantil, analizados anteriormente.

Los datos obtenidos en este contexto teórico pue - den relacionarse con los de De Renzi, Scotti y Spinler 1969; Newcombe, Oldfield, Ratcliff y Wingfield (1971); Rochford (1971); Bryden y Allard (1976); Young, Bion y Ellis (1980); Levine y Banich (1982); Robertson y Delis (1986) --véase también la bibliografía citada en los correspondientes capítulos donde se analizan los resultados de las pruebas.

La información más específica respecto a cada una de las variables manipuladas y los correspondientes re sultados en los grupos de Ínteres se ha descrito previamente en los capitulos III, IV y V donde se remite en este momento para su consideración.

Denominacion y neuroanatomia

El tercero de los objetivos propuestos era el de la correlación de los datos observados con la base anatómica lesionada.

En el capítulo I de este trabajo de investigación se ofreció un panorama de la clasificación de las afasias siguiendo los criterios que normalmente se utilizan en la neurolinguística para a continuación presentar información de aquellas zonas corticales que aparecen normalmente lesionadas en relación a los diferentes síndromes. Se ha confeccionado en consecuencia un mapa de la corteza cerebral que cuando se lesiona pueden surgir trastornos de la denominación. En ese mapa se muestra en especial un área, donde se superponen vários tipos específicos de afasia.

También se contempló la relativa participación del hemisferio derecho en el procesamiento linguístico al igual que la de determinados núcleos talámicos.

Se ha podido comprobar el grado de alteración de la denominación del grupo de pacientes afásicos en los diferentes tipos de manipulación efectuados. En consecuencia puede pensarse a continuación en relacionar el lugar de la lesión con la patología linguística observada.

Para la correcta ubicación de la estructura

cerebral lesionada se ha utilizado el "scanner" y se ha empleado el método propuesto por Vanier et al. (1985) para obviar una serie de problemas que impedirían la correcta comparación de la lesión entre los pacientes. Siguiendo un método substractivo se ha alcanzado una zona en la que la totalidad de los pacientes del grupo o casi la totalidad de los mismos presentan una lesión.

Por último sabemos a qué tipo de síndrome pueden asignarse los diferentes pacientes del grupo: Wernicke y Conducción. Como puede comprobarse fácilmente acudiendo a las respectivas figuras, la zona que se ha aislado mediante el método desarrollado coincide con el área que normalmente se postula está alterada para dichos tipos clínicos de afasia.

Sin embargo no debe concluirse de forma ingenua con la asignación a dicha zona cortical de la capacidad de denominación: Sería muy tentador, pero sólo eso, concluir diciendo que la capacidad de denominar se realiza fundamentalmente en el giro temporal superior del hemisferio izquierdo. Como se ha podido comprobar en la presente investigación: a) otras zonas aparecen lesionadas que también "causan" perturbaciones en la denominación como determinadas estructuras subcorticales, b) existen lesiones donde es difícil separar el componente cortical del subcortical, c) otras zonas del hemisferio izquierdo y del derecho se encuentran afectadas en determinadas condiciones de

denominación.

Si se considera la denominación, sin embargo, como un proceso funcional complejo en el que intervienen, como se ha podido comprobar, un amplio abanico de operaciones para que pueda llevarse a cabo con éxito, el problema se traslada a la búsqueda de la base estructural anatómica responsable del componente necesario para que la tarea pueda realizarse. Desde esta posición teórica existe ya en consecuencia una mayor aproximación entre cómo la psicología entiende los procesos y la forma de trabajar del cerebro.

Es la búsqueda de esta relación el objetivo principal de la neuropsicología. Sin embargo, siendo precisos, nuestros datos, tal como se han presentado no poseen aún las condiciones necesarias como para poder establecer de forma adecuada tal tipo de relación funcional (ver Klein, 1977; Caplan, 1981).

No obstante poseen un valor indudable a tener en cuenta para ir relacionando con otros datos procedentes de otros investigadores y con las investigaciones propias a realizar en un futuro.

Existen otros problemas adicionales para el establecimiento de las relaciones entre función y localización. Puede hacerse referencia, entre otras, a la posibilidad de una reorganización cerebral amplia subsecuente a la lesión, a la aparición de mecanismos normales,

aunque usualmente sin utilizar, tras la destrucción de áreas cerebrales que en circunstancias normales inhiben su funcionamiento, la adopción consciente o inconsciente de estrategías que eviten la utilización de un subsistema alterado (ver sin embargo a Marshall, 1986; Marshall y Patterson, 1985; Patterson y Besner, 1984).

Pese a todo, el grado de coincidencia de nuestros datos con los de investigadores anteriores es digno de tenerse en cuenta, tanto en lo relacionado con la zona cortical aislada como con la subcortical (Naeser y Hayward, 1977; Palma, 1981 a; Naeser, 1982; Glosser, Kaplan y LoVerme, 1982; Basso, Lecours, Moraschini y Vanier, 1985).

Como puede apreciarse comparando el lugar de la lesión substraida en el grupo de pacientes afásicos, se produce una coincidencia de ubicación entre las lesiones corticales y subcorticales. Como se explicó en su momento ese hecho puede deberse a la extensión de la lesión sobrepasando los respectivos límites de corticalidad/subcorticalidad. Desde ese punto de vista hay que ser prudentes en el establecimiento del alcance del valor funcional del área afectada.

Existe otro problema no planteado hasta el momento presente en la investigación. Los pacientes incluídos en la muestra no son uniformes respecto a la etiopatogenia del morbo. Unos presentan formaciones tumorales, otros patologías de tipo vascular, abscesos. Por otra

parte es de suponer que no sea idéntico el efecto de masa desarrollado por un tumor intraventricular que el de otro parenquimatoso. Toda esta heterogeneidad puede causar problemas a la hora del establecimiento de la ubicación de la lesión tanto a nivel individual como cuando se agrupan las lesiones entre sí.

La experiencia acumulada por la realización del presente trabajo de investigación hace pensar que posiblemente los pacientes vasculares sean los más susceptibles de un análisis pormenorizado tanto del comportamiento psicolinguístico como de la ubicación de la lesión. A este dato hay que añadir, claro está, razones de pervivencia, cuando se comparan con otro tipo de patologías.

Un último dato merece destacarse. La investigación realizada se ha desarrollado en un ambiente hospitalario en el que fundamentalmente predominan criterios de eficacia en la gestión hospitalaria, teniéndose necesariamente el investigador que someterse a las pautas de dicho funcionamiento. Ello ha implicado una ligera variación entre los diferentes pacientes respecto al momento de su evaluación.

APENDICE GENERAL

A. Puntuaciones transformadas de los cinco grupos de sujetos en las pruebas analizadas en el presente trabajo de investigación.

B. Informes médicos de los pacientes empleados en la muestra de sujetos.

APENDICE - A

Puntuaciones de los cinco grupos de sujetos en la pruebas analizadas en el presente trabajo de investigación

1. Modalidades sensoriales de presentación.
2. Cantidad de información.
3. Categorías semánticas.
4. Reconocimiento semántico.

MODALIDADES SENSORIALES DE PRESENTACION

Grupo A1.

Grupo A2.

Grupo A3.

Grupo A4.

Grupo A5.

Grupo A1

	B1		B2		B3	
	C1	C2	C1	C2	C1	C2
1	39,23	80,90	56,79	63,43	26,57	80,90
2	18,43	80,90	50,77	56,79	33,21	80,90
3	33,21	80,90	56,79	33,21	39,23	80,90
4	56,79	80,90	63,43	80,90	45,00	80,90
5	26,57	80,90	33,21	50,77	33,21	45,00
6	9,10	80,90	39,23	39,23	9,10	80,90
7	56,79	80,90	80,90	71,57	39,23	80,90
8	9,10	80,90	39,23	45,00	9,10	80,90
9	26,57	80,90	45,00	56,79	9,10	9,10
10	9,10	80,90	56,79	71,57	9,10	80,90
	284,89	809,00	522,14	569,26	252,85	701,30

Grupo A2

	B1		B2		B3	
	C1	C2	C1	C2	C1	C2
1	45,00	80,90	80,90	56,79	80,90	50,77
2	80,90	80,90	80,90	80,90	80,90	80,90
3	71,57	80,90	80,90	80,90	80,90	80,90
4	80,90	80,90	80,90	80,90	80,90	80,90
5	50,77	80,90	80,90	56,79	9,10	56,79
6	80,90	80,90	80,90	80,90	80,90	80,90
7	56,79	80,90	80,90	80,90	80,90	80,90
8	80,90	80,90	80,90	80,90	80,90	80,90
9	80,90	80,90	80,90	80,90	80,90	80,90
10	80,90	80,90	80,90	80,90	9,10	9,10
	709,53	809,00	809,00	760,78	665,40	682,96

Grupo A3

	B1		B2		B3	
	C1	C2	C1	C2	C1	C2
1	56,79	80,90	80,90	63,43	56,79	63,43
2	63,43	80,90	80,90	80,90	63,43	71,57
3	50,77	80,90	80,90	63,43	33,21	71,57
4	80,90	80,90	80,90	80,90	80,90	80,90
5	80,90	80,90	80,90	80,90	80,90	80,90
6	63,43	80,90	80,90	71,57	50,77	71,57
7	56,79	80,90	80,90	80,90	80,90	80,90
8	63,43	80,90	80,90	50,77	9,10	9,10
9	45,00	80,90	80,90	63,43	71,57	63,43
10	80,90	80,90	80,90	80,90	80,90	80,90
	642,34	809,00	809,00	717,13	608,47	674,27

Grupo A4

	B1		B2		B3	
	C1	C2	C1	C2	C1	C2
1	80,90	80,90	80,90	80,90	80,90	80,90
2	80,90	80,90	80,90	80,90	80,90	80,90
3	80,90	80,90	80,90	80,90	80,90	80,90
4	80,90	80,90	80,90	80,90	80,90	80,90
5	71,57	80,90	80,90	80,90	80,90	80,90
6	80,90	80,90	80,90	80,90	80,90	80,90
7	80,90	80,90	80,90	80,90	80,90	80,90
8	80,90	80,90	80,90	80,90	80,90	80,90
9	71,57	80,90	80,90	80,90	80,90	80,90
10	80,90	80,90	80,90	80,90	80,90	80,90
	790,34	809,00	809,00	809,00	809,00	809,00

Grupo A5

	B1		B2		B3	
	C1	C2	C1	C2	C1	C2
1	71,57	80,90	80,90	71,57	80,90	80,90
2	63,43	80,90	80,90	80,90	80,90	80,90
3	80,90	80,90	80,90	71,57	80,90	80,90
4	80,90	80,90	80,90	80,90	80,90	80,90
5	71,57	80,90	80,90	80,90	80,90	80,90
6	71,57	80,90	80,90	71,57	80,90	80,90
7	80,90	80,90	80,90	80,90	80,90	80,90
8	80,90	80,90	80,90	80,90	80,90	80,90
9	80,90	80,90	80,90	80,90	80,90	80,90
10	80,90	80,90	80,90	80,90	80,90	80,90
	763,54	809,00	809,00	781,01	809,00	809,00

CANTIDAD DE INFORMACION

Grupo A1.

Grupo A2.

Grupo A3.

Grupo A4.

Grupo A5.

Grupo A1

	B1	B2	B3	B4	B5	B6
1	50,77	45,00	45,00	39,23	33,21	39,23
2	18,43	26,57	39,23	26,57	26,57	26,57
3	9,10	9,10	9,10	26,57	26,57	33,21
4	39,23	50,77	50,77	56,79	56,79	50,77
5	9,10	18,43	26,57	45,00	26,57	45,00
6	9,10	9,10	18,43	18,43	18,43	26,57
7	39,23	56.79	71.57	63,43	63,43	63,43
8	9,10	18.43	33,21	33,21	33,21	33,21
9	26,57	18,43	33,21	33,21	50,77	39,23
10	9,10	18,43	9,10	18,43	18,43	18,43
	219,73	271,05	336,19	360,87	353,98	375,65

Grupo A2

	B1	B2	B3	B4	B5	B6
1	9,10	9,10	18,43	18,43	9,10	71,57
2	50,77	71,57	80,90	80,90	80,90	80,90
3	45.00	71,57	80,90	80,90	80,90	80,90
4	71,57	80,90	80,90	80,90	80,90	80,90
5	18,43	18,43	18,43	18,43	18,43	71,57
6	80,90	80,90	80,90	80,90	80,90	80,90
7	50,77	45,00	63,43	71,57	80,90	80,90
8	71,57	80,90	80,90	80,90	80,90	80,90
9	63,43	80,90	80,90	80,90	80,90	80,90
10	80,90	80,90	80,90	80,90	80,90	80,90
	542,44	620,17	666,59	674,73	674,73	790,34

Grupo A3

	B1	B2	B3	B4	B5	B6
1	18,43	18.43	18,43	33,21	39,23	80,90
2	39,23	63,43	71,57	71,57	71,57	80,90
3	18,43	9,10	39,23	50,77	39,23	63,43
4	56,79	80,90	80,90	80,90	80,90	80,90
5	71,57	80,90	80,90	80,90	80,90	80,90
6	26,57	39,23	56.79	63,43	80,90	80,90
7	18,43	26,57	33,21	26,57	50,77	80,90
8	9,10	,9,10	18,43	18,43	18,43	50,77
9	26,57	26,57	50,77	56,79	71,57	80,90
10	71,57	80,90	80,90	80,90	80,90	80,90
	356,69	435,13	531,13	563,47	614,40	761,40

Grupo A4

	B1	B2	B3	B4	B5	B6
1	63,43	80,90	80,90	80,90	80,90	80,90
2	63,43	80,90	71,57	80,90	80,90	80,90
3	56,79	80,90	71,57	80,90	80,90	80,90
4	45.00	80,90	80,90	80,90	80,90	80,90
5	71,57	80,90	80,90	80,90	80,90	80,90
6	71,57	80,90	71,57	80,90	80,90	80,90
7	63,43	80,90	80,90	80,90	80,90	80,90
8	56,79	80,90	71,57	80,90	80,90	80,90
9	50,77	80,90	80,90	80,90	80,90	80,90
10	39,23	80,90	71,57	80,90	80,90	80,90
	582,01	809,00	762,35	809,00	809,00	809,00

Grupo A5

	B1	B2	B3	B4	B5	B6
1	33,21	45,00	56,79	71,57	63,43	71,57
2	39,23	63.43	71,57	80,90	80,90	80,90
3	50,77	71,57	80,90	80,90	71,57	80,90
4	50,77	80,90	80,90	80,90	80,90	80,90
5	39,23	50,77	56,79	63,43	80,90	80,90
6	45,00	63,43	63,43	80,90	80,90	80,90
7	50,77	71,57	80,90	80,90	80,90	80,90
8	45,00	71,57	63,43	80,90	80,90	80,90
9	56,79	80,90	71,57	80,90	80,90	80,90
10	50.77	80,90	80,90	80,90	80,90	80,90
	461,54	680,04	707,18	782,20	782,20	799,67

CATEGORIAS SEMANTICAS

Grupo A1.

Grupo A2.

Grupo A3.

Grupo A4.

Grupo A5.

Grupo A1

	B1	B2	B3	B4	B5
1	33,21	50,77	45,00	50,77	39,23
2	39,23	50,77	45,00	45,00	33,21
3	39,23	33,21	18,43	26,57	50,77
4	71,57	80,90	80,90	80,90	71,57
5	18,43	33,21	26,57	26,57	26,57
6	18,43	9,10	9,10	9,10	26,57
7	50,77	71,57	45,00	39,23	63,43
8	9,10	18,43	18,43	9,10	26,57
9	39,23	45,00	39,23	26,57	39,23
10	9,10	26,57	18,43	9,10	18,43
	328,30	419,53	346,09	322,91	395,58

Grupo A2

	B1	B2	B3	B4	B5
1	39,23	26,57	39,23	45,00	63,43
2	80,90	80,90	80,90	80,90	80,90
3	80,90	80,90	80,90	71,57	56,79
4	80,90	80,90	80,90	80,90	71,57
5	56,79	39,23	33,32	39,23	56,79
6	80,90	80,90	80,90	80,90	71,57
7	71,57	71,57	71,57	71,57	80,90
8	80,90	80,90	80,90	80,90	80,90
9	80,90	80,90	80,90	80,90	71,57
10	80,90	80,90	80,90	80,90	80,90
	733,89	703,67	710,31	712,77	715,32

Grupo A3

	B1	B2	B3	B4	B5
1	71,57	56,79	56,79	50,77	71,57
2	71,57	80,90	80,90	56,79	56,79
3	71,57	56,79	50,77	39,23	63,43
4	80,90	71,57	50,77	39,23	63,43
5	80,90	80,90	80,90	80,90	80,90
6	80,90	63,43	80,90	71,57	71,57
7	80,90	56,79	63,43	50,77	80,90
8	63,43	26,57	39,23	26,57	56,79
9	71,57	56,79	63,43	71,57	80,90
10	80,90	80,90	80,90	80,90	80,90
	754,21	631,43	678,15	609,97	751,32

Grupo A4

	B1	B2	B3	B4	B5
1	80,90	80,90	80,90	80,90	80,90
2	80,90	80,90	80,90	80,90	80,90
3	80,90	80,90	80,90	80,90	71,57
4	80,90	80,90	80,90	80,90	71,57
5	80,90	80,90	80,90	80,90	80,90
6	80,90	80,90	71,57	71,57	80,90
7	80,90	80,90	80,90	80,90	80,90
8	80,90	80,90	71,57	80,90	63,43
9	80,90	80,90	80,90	80,90	80,90
10	80,90	80,90	80,90	80,90	56,79
	809,00	809,00	790,34	799,67	748,76

Grupo A5

	B1	B2	B3	B4	B5
1	71,57	63,43	63,43	63,43	71,57
2	71,57	80,90	71,57	80,90	80,90
3	80,90	80,90	71,57	80,90	80,90
4	80,90	80,90	80,90	80,90	71,57
5	80,90	80,90	80,90	80,90	71,57
6	71,57	63,43	80,90	80,90	63,43
7	80,90	80,90	80,90	80,90	63,43
8	80,90	80,90	80,90	80,90	63,43
9	80,90	80,90	80,90	71,57	63,43
10	80,90	80,90	80,90	80,90	71,57
781,01		774,06	772,87	782,20	701,80

RELACIONES SEMANTICAS

Grupo A1.

Grupo A2.

Grupo A3.

Grupo A4.

Grupo A5.

	GRUPO A1		GRUPO A2		GRUPO A3	
	B1	B2	B1	B2	B1	B2
1	63,43	80,90	26,57	71,57	56,79	63,43
2	56,79	26,57	80,90	80,90	80,90	80,90
3	45,00	33,21	63.43	71,57	71,57	80,90
4	80,90	80,90	80,90	80,90	71,57	80,90
5	45,00	50,77	50,77	26,57	80,90	80,90
6	9,10	9.10	56,79	56,79	50,77	50,77
7	71,57	80,90	18,43	50,77	71,57	71,57
8	56,79	80,90	80,90	80,90	63,43	71,57
9	80,90	71,57	80,90	80,90	71,57	80,90
10	80,90	80,90	71,57	80,90	80,90	80,90
	590,38	595,72	611,16	681,77	699,97	742,74

	GRUPO A4		GRUPO A5	
	B1	B2	B1	B2
1	80,90	80,90	45,00	33,21
2	71,57	80,90	80,90	80,90
3	80,90	80,90	80,90	80,90
4	80,90	80,90	80,90	80,90
5	80,90	80,90	80,90	80,90
6	80,90	80,90	71,57	71,57
7	80,90	80,90	80,90	80,90
8	80,90	80,90	80,90	80,90
9	80,90	80,90	80,90	80,90
10	80,90	80,90	80,90	80,90
	799,67	809,00	763,77	751,98

APENDICE - B

Informes médicos de los pacientes empleados en la muestra de sujetos

Grupo A1: Pacientes afásicos.

Grupo A2: Pacientes no afásicos con lesiones del hemisferio izquierdo.

Grupo A3: Pacientes con lesiones del hemisferio derecho.

Grupo A4: Sujetos adultos normales.

Grupo A5: Sujetos infantiles normales.

SUJETO "A1 - 1"

Informe del enfermo J.E.Q. de 30 años, que ingresó en nuestro Servicio el día 22-6-81 procedente de Granada y dado de alta con fecha de hoy, 13-7-81.

Este enfermo ingresa nuevamente en este Servicio dado que el diagnóstico anatomopatológico del proceso expansivo extirpado parcialmente en su ingreso anterior, había sido el de meningioma meningoteliomatoso. La intención actual era la de practicar una extirpación total.

La nueva TAC mostró la existencia del gran proceso expansivo frontal que infiltra la base de la fosa anterior y penetrando en la órbita izquierda.

Con fecha 3-7-81 se intervino quirúrgicamente comprobando que la duramadre estaba infiltrada comportándose la tumoración de forma distinta a como lo haría un meningioma meningoteliomatoso.

No disponemos aún del estudio anatomopatológico actual que como hemos indicado más arriba sospechamos sea distinto al anterior.

Informe del enfermo J.E.Q. de 30 años, ingresado en el Servicio el 3-9-81 procedente de Granada y dado de alta con fecha de hoy, 4-9-81.

Este enfermo fue estudiado e intervenido en el Servicio de un proceso expansivo frontal calificado anteriormente de meningioma, que infiltraba la base de la fosa anterior y penetraba en órbita izquierda.

En la actualidad reingresa porque tras haber hecho una retención urinaria hace dos semanas, comenzó hace cuatro días con fiebre entrando en estado de coma. En la exploración neurológica se comprobó la existencia de un coma profundo sin respuesta ninguna.

Puestos al habla con la familia y una vez agotadas las posibilidades quirúrgicas y médicas le damos de alta hospitalaria aconsejando mantener cuidados generales y conservar una vía endovenosa para hidratación.

SUJETO "A1 - 2"

Informe del enfermo A.P.P, de 60 años, ingresado en nuestro Servicio el 22-5-81, procedente de Maracena (Granada) y dado de alta con fecha de hoy, 9-6-81.

Este enfermo ingresa en nuestro Servicio procedente de la Sección de Neurología de este Hospital por haber comenzado una semana antes de su ingreso con trastornos de memoria y confusión de palabras desviándosele la boca hacia la izquierda.

En la exploración neurológica se encontró trastornos de memoria, disminución de la capacidad de atención y paresia facial inferior derecha.

Se practicó un estudio angiográfico de carótida izquierda que evidenció un proceso expansivo temporal. Una TAC confirmó los hallazgos angiográficos.

Con fecha 26-5-81 se interviene quirúrgicamente y a través de una craniotomía temporal izquierda se extirpó un proeeso expansivo que ocupaba fundamentalmente la punta del lóbulo temporal.

En el postoperatorio aparecieron crisis convulsivas de hemicuerpo derecho que cedieron con tratamiento. También presentaba una afasia fundamentalmente motora que ha ido progresivamente desapareciendo.

El diagnóstico anatomopatológico de la pieza extirpada es de Astrocitoma grado III.

Le damos de alta aconsejando continúe con la medicación prescrita y sea visto en el Servicio de Oncología del Hospital Clínico.

S U J E T O "A1 - 3"

Informe de la enferma F.M.H. de 49 años, ingresada en nuestro Servicio el día 31-7-81 procedente de Almería y dada de alta hospitalaria en el día de la fecha 14-9-81.

Esta enferma ingresa en nuestro Servicio presentando un cuadro de cefalea frontal con crisis de pérdida de conciencia y convulsiones, progresivo deterioro mental y hemiparesia derecha.

La exploración clínica mostró la existencia de un edema de papila incipiente con deterioro intelectual global y hemiparesia derecha de predominio distal.

La angiografía carotídea y la TAC mostraron la existencia de un gran proceso expansivo vascularizado en región parieto-temporal izquierda.

Con fecha 19-8-81 se intervino quirúrgicamente extirpándosele parcialmente dicha tumoración que infiltra el tejido cerebral de alrededor.

La evolución de la enferma no fue del todo satisfactoria motivo por el que se le practicó un TAC de control que mostró la existencia de un hematoma en el lecho tumoral motivando una nueva intervención quirúrgica el 28-8-81.

El examen anatomopatológico fue de Astrocitoma grado II-III.

La evolución de la enferna es algo tórpida per-

sistiendo una moderada hipertermia debido a la moderada infección urinaria que mejora con medicación.

Se da el alta con fecha de hoy en nuestro Servicio trasladándose a la Residencia de la Seguridad Social de Almería con el fin de que se la vigile unos días hasta la mejora de su cuadro infeccioso debiendo por otra parte solicitar con caracter de Urgencia su traslado a centro de Radioterapia.

Desde el punto de vista quirúrgico hemos agotado las posibilidades no precisando por tanto nueva revisión en nuestro Servicio.

S U J E T O "A1 - 4"

Informe del enfermo A.A.R. de 19 años, ingresado en nuestro Servicio el día 13-8-81 procedente de Ubeda (Jaén) y dado de alta hospitalaria el día de la fecha, 25-8-81.

Este enfermo ingresó en nuestro Servicio procedente del Hospital Clínico con una historia que se había iniciado 5 meses antes de forma brusca por parestesias en hemicuerpo derecho, tras lo que quedó con un ligero déficit motor en dicho lado. Las parestesias continuaron y el déficit se hizo más intenso apareciendo cefaleas y vómitos.

En el momento de ingresar presentaba un edema de papila bilateral discreta hemiparesia derecha con aumento de reflejos y Babinski positivo y una muy discreta afasia nominal.

En el Hospital Clínico habían practicado un E.E.G. que mostraba un foco lesivo temporal izquierdo, una Gammagrafía cerebral que evidenciaba una hipercaptación en región parietal izquierda y una Angiografía carotidea izquierda donde había un desplazamiento hacia delante, arriba y fuera del grupo silviano. Se le practicó aquí una T.A.C. que evidenció un enorme tumor intraventricular con gran captación en las fases con contraste.

Se intervino y a través de una craniotomía parieto-temporo-occipital izquierda se extirpó por completo un voluminoso tumor que estaba en su mayor parte en el ventrículo lateral izquierdo pero que se salía de los confines del mismo. El tumor era duro y

_sangrante y bien diferenciado del parénquima cerebral. El diagnóstico anatomopatológico del tumor ha sido el de meningioma meningoteliomatoso.

El posoperatorio ha cursado sin complicación y el enfermo ha quedado sin déficit alguno habiendo recuperado su hemiparesia preoperatoria. El pronóstico es muy bueno y no necesita por nuestra parte tratamiento alguno.

Se trata de un pacidnte de 19 años de edad que el pasado mes de Abril presentó subitamente un episodio que el cuenta como un mareo, en el que el paciente quedó como ausente sin entender lo que le decian, ni poder hablar.

Desde entonces y de forma paulatina ha ido perdiendo memoria, no acordandose a veces del nombre de las cosas y de hechos de su vida, presentando también dificultad para la pronunciación. Ultimamente ha notado pérdida de fuerzas haciendose dificultosa la marcha.

En la exploración destaca discreta pérdida de fuerzas en miembro superior derecho, Babinski (+) en miembro inferior derecho, siendo lo mas destacable el trastorno de la marcha que presenta consistente en proyección del miembro inferior derecho hacia adentro apoyandose sobre el borde externo del pie (marcha de segador) permaneciendo el miembro derecho pegado al tronco no realizando movimientos de balanceo.

En el E.C.G. efectuado nos informan de la existencia de un foco lesivo temporal izquierdo. Fondo de ojo:- borrosidad de contornos papilares, en ambos ojos, edema papilar incipiente. Analítica efectuada dentro de los - límites normales.

Realizamos gammagrafía cerebral parareciendo una zona de hipercaptación en región parietal izquirda. Le realizamos arteriografía carotidea izquierda en la que aparece gran desplazamiento tranmedias de la cerebral anterior y desplazamiento hacia adelante y hacia arriba de las arterias del grupo silviano. Se realiza T.A.C. - cuyo informe se adjunta, no pudiendo realizar copias.

Antes las caracteristicas del tumor, compatible con un papiloma gigante de plexo coroideos, os enviamos al enfermo para completar estudio y valorar las posibilidades quirúrgicas.

SUJETO "A1 - 5"

Informe del enfermo J.M.M.C. de 38 años, ingresado en nuestro Servicio el 30-1-82, procedente de Marmol Rus (Jaén) y dado de alta con fecha de hoy 11-2-82.

Enfermo ingresado en nuestro Servicio con carácter de urgencia por presentar horas antes un episodio súbito de trastorno del lenguaje y hemiparesia derecha acompañada de pérdida de conciencia y que a su ingreso presentaba una profunda obnubilación aunque reaccionaba fácilmente a estímulos dolorosos, apreciándose la citada hemiparesia derecha con afectación facial del mismo lado.

El estudio con T.A.C. mostró la presencia de un hematoma intraparenquimatoso temporal izquierdo y la angiografía de carótida no evidenció malformación vascular responsable.

Fue intervenido quirúrgicamente con fecha 2-2-82 evacuándose el citado hematoma.

La evolución postoperatoria ha cursado favorablemente y actualmente persiste como secuela una disfasia y discreta hemiparesia derecha; le damos de alta pues en el día de la fecha debiendo realizar ejercicios de rehabilitación complementaria en una clínica local y por nuestra parte deberá volver para revisión a nuestra consulta.

Informe del enfermo J.M.M.C. de 38 años, ingresado en nuestro Servicio el 3-5-82 procedente de Marmol Rus (Jaén) y dado de alta con fecha de hoy, 16-6-1982.

Este enfermo fue intervenido en nuestro Servicio de un Hematoma intraparenquimatoso espontáneo el 2-2-1982. Con fecha 11-2-82 se concedió el alta y fue revisado en nuestra consulta el 22-3-82, indicándose la existencia como secuelas de dicha lesión , de una hemiparesia derecha, una marcada disfasia y una hemianopsia homónima derecha. El pasado 3-6-82 nos volvió de nuevo por un supuesto empeoramiento de su cuadro residual. La situación actual es de persistencia de la disfasia, habiéndose recobrado marcadamente de la hemiparesia derecha. Ha aparecido sin embargo un cuadro doloroso, que creemos de origen talámico y en relación con la lesión residual al hematoma, habiéndose iniciado tratamiento farmacológico.

S U J E T O "A1 - 6"

Informe del enfermo A.R.H. de 59 años, que infresó en el Servicio el 4-7-81 procedente de La Carolina (Jaén) y dado de alta el 14-7-81.

Una semana antes de su ingreso comienza con cefaleas occipital que se irradia a región orbitaria izquierda y se acompaña de borrosidad de visión, persistiendo desde entonces igual sintomatología habiendosele añadido en los últimos días una discreta inestabilidad en la bipedestación. Ha sido estudiado en su lugar de origen con la práctica de una T.C. de cráneo con el diagnóstico de proceso expansivo intracraneal.

Antecedentes: gota.

Exploración: Discreta desorientación tempro-espacial, ligera borrosidad papilar bilateral más evidente en lado izquierdo y hemianopsía homonima derecha.

Se práctica estudio angiográfico carotideo izquierdo y un nuevo T.C. que evidencia un proceso expansivo bien delimitado temporo-parietal izquierdo profundo paraventricular.

Con fecha 8-7-81 se interviene quirúrgicamente practicandoles una craniotomía parieto-temporal izquierda y extirpandose un proceso expansivo en la localización ya mencionada, cuyo diagnóstico hustopatológico ha sido de Glioblastoma multiforme.

Diagnóstico: Glioblastoma multiforme parieto-temporal izquierdo.

El postoperatorio ha cursado de forma satisfactoria, habiendosele sumado a los síntomas previos una disfasia mixta, por lo que con fecha 14-7-81 se le dá el alta hospitalaria aconsejandose tratamiento Cobaltoterapico a la mayor brevedad posible. Volverá a control por nuestra consulta externa una vez finalizado dicho tratamiento previa cita.

S U J E T O "A1 - 7"

Informe del paciente J.G.B. de 20 años, ingresado el 25-6-79 en nuestro Servicio procedente de Benalúa de Guadix (Granada) y dado de alta del Servicio para traslado al Departamento de Rehabilitación en el día de la fecha 6-8-79.

Ingresa con caracter de urgencia por haber sufrido un traumatismo craneal al chocar la moto que conducía contra otra motocicleta, ocasionándole una herida en región fronto-temporal izquierda. Tiene una primera asistencia en Guadix donde le saturan con agrafes y le ponen vendaje comprensivo.

Exploración: paciente en coma profundo, aunque a estímulos dolorosos intensos moviliza los cuatro miembros en flexión, apreciándose una desviación conjugada de la mirada hacia la derecha. Constantes vitales normales.

Se le practica arteriografía de carótida izquierda, que muestra una imagen contusiva temporal posterior, pero dada la inexistencia de signos deficitarios en miembros, se toma una postura expectante.

RX simples de cráneo: estallido de bóveda craneal izquierda con irradiación a zona occipital contralateral.

Al día siguiente de su ingreso comienza con distress respiratorio por lo que se la practica traqueostomía y un día más tarde desarrolla un cuadro de hemiparesia izquierda de predominio faciobraquial por lo -

que se práctica un control angiográfico que muestra igual imagen que el día de su ingreso, siendo intervenido con - carácter de urgencia, apreciandose salida de masa encefálica por el trazo de fractura temporal posterior, observandose que la dura está rota y existiendo un hematoma - intraparenquimatoso y foco contusivo cerebral, que se evacua suturándose según costumbre por planos, retirandose el colgajo oseo. El postoperatorio cursa de forma tormentuosa requiriendo transfusiones sanguinéas y tratamiento corticotérápico , reaccionando en extensión con M.sup. Derecho. Lentamente va consiguiendo recuperar la conciencia y en el curso de un mes el paciente está consciente, habla con los familiares, necesita sondaje nasogastrico y uretra y desaparecen los signos de déficit neurológico. Dada la edad del paciente, y la aceptable evolución de su cuadro neurológico, se ha solicitado consulta al Departamento de Rehabilitación, quienes han propuesto su traslado. Por nuestra parte no requiere terapeutica especial.

Informe del enfermo J.G.B. de 20 años, ingresado en nuestro Servicio el 25-6-79 y dado de alta en el día de la fecha 26-9-79.

Paciente ingresado anteriormente en nuestro Servicio, ver informe del 6-8-79, que fue trasladado a Rehabilitación de donde nos es remitido por no precisar ya dicho tratamiento, ya que los déficits motores han remitido.

Al existir un defecto óseo en la zona de la craniotomía temporal izquierda se le somete a intervención quirúrgica, que se le practica con fecha 18-9-79 colocándose una plastía acrílica.

Diagnóstico: Contusión traumática del lóbulo temporal izquierdo. Plastía acrílica.

El postoperatorio ha cursado de forma satisfactoria por lo que con fecha de hoy le damos de alta hospitalaria no requiriendo ningún tipo de medicación por nuestra parte. En caso de que tenga alguna agitación le podrá ser prescristo algún tipo de sedante según criterio de su Médico de Cabecera.

Volverá a control a nuestra consulta externa el día 21-3-80.

SUJETO "A1.- 8"

Informe del enfermo J.A.L.C. de 33 años ingresado en nuestro Servicio el 8-5-82, procedente de Mancha Real (Jaén) y dado de alta con fecha de hoy 26-5-1982.

Este enfermo nos fue enviado de urgencias desde la Residencia de Linares el pasado día 8-5-82 con el diagnóstico de Meningitis de origen Otógeno, y con antecedentes de haber sido intervenido dos semanas antes de una radical de mastoides izquierda, presentando ya entonces síntomas meníngeos. La evolución de dicho cuadro había sido favorable hasta unas horas antes de decidir su envío, en que aparecieron de nuevo síntomas meníngeos agudos.

El enfermo a su ingreso estaba obnubilado y con agitación psicomotora, no apreciándose signos neurológicos focales y sí signos meníngeos. Practicada una TAC se encontraron hallazgos compatibles con un abceso temporal izquierdo, por lo que el enfermo fue intervenido de urgencia practicándose una craniotomía temporal izquierda, a través de la que se extirpó un abceso cerebral bien encapsulado sin encontrarse defecto óseo que le sirviera de vía de entrada.

El cultivo del pus dio desarrollo de un Bacterioides Fragilis, tratándose con Cloranfenicol y Metronidazol, a los que se encontró sensible en el antibiograma.

El enfermo mejoró rápidamente tras la intervención, y ha seguido un buen curso clínico. Su proceso ótico ha sido revisado en el Servicio de ORL donde

nos han informado que por dtoscopia y bajo visión microscópica encuentran una cavidad radical activa, habiendo indicado tratamiento con Gentamicina y Celestone S-Coloide y recomendado su revisión periódica por O.R.L. , por lo que creemos debe acudir al Servicio de Linares donde fue intervenido.

Por nuestra parte recomendamos mantener tratamiento con Flagyl tres comprimidos de 250 miligramos al día durante una semana y volverá a revisión a nuestra consulta el día 28-6-82 a las 11 horas.

INFORME DE ANATOMIA PATOLOGICA

El especimen biopsico remitido macroscopicamente - consiste en: Tres fragmentos irregulares que en conjunto miden 4 X 4 X 2 cm. de d.m. Son de coloración pardoamarillenta con áreas rojo negruzcas y consistencia blanda. Se hacen tomas de cada uno de ellos que se incluyen en un - bloque.

Micróscopicamente se trata de parenquima cerebral que muestra unaligera proliferación glial, destacando - la presencia de extensas áreas de necrosis, con infiltración inflamatoria constituida fundamentalmente por elementos polimorfonucleares sin caracteres de especificidad etiológica. No se observan estructuras de caracter neoplasico maligno.

DIAGNOSTICO: Capsula de abceso.

SUJETO "A1 - 9"

Informe de la enferma A.C.C. de 52 años ingresada en nuestro Servicio el 23-6-82 procedente de Torredonjimeno (Jaén) y dada de alta con fecha de hoy 13-7-82.

Esta enferma ingresó en nuestro Servicio procedente del Hospital Clínico de Jaén por una historia de parestesias en hemicuerpo derecho con hemiparesia progresiva del mismo, de un mes de evolución. Ultimamente ha presentado alteraciones de lenguaje. Fue estudiada en Jaén donde se practicó una TAC que mostró una tumoración en región parietal izquierda con aspecto de Glioma.

Se realizó en este Servicio una Angiografía carotídea izquierda que mostró una tumoración vascularizada con aspecto gliomatoso. Se intervino y a través de una craneotomía parietal izquierda se extirpó una tumoración cuyo informe anatomopatológico ha sido el de Glioblastoma Multiforme.

El postoperatorio ha cursado sin complicaciones excepto un aumento de la disfasia que la enferma tenía y en el momento en que se le da de alta se encuentra bastante recuperado desde el punto de vista motor. Por nuestra parte no precisa tratamiento especial alguno y sugeriría que se le diera tratamiento radioterápico.

INFORME DE ANATOMIA PATOLOGICA

El especimen biopsico remitido macroscopicamente consiste en: En varios fragmentos irregulares, el mayor de los cuales mide 1,5 X 1 X 0,8 cm., mostrando en zonas una coloración blanco amarillenta siendo en otras grisaceas y de aspecto necrotico. La consistencia es firme.

Microscopicamente se trata de una neoformación teletípica de estirpe neutral constituida por elementos celulares sin disposición determinada que poseen citoplasma amplio eosinófilo y cuyos nucleos muestran extensas variaciones en la forma, tamaño y apetencia cromatica de sus núcleos en ocasiones con nucleo los prominentes y estando dispuestos los núcleos a veces en un estremo del citoplasma; la actividad mitótica es moderada apreciandose áreas de hemorragia y necrosis con presencia de macrofagos cargados de pigmento hemosiderinico. Los vasos muestran la pared ligeramente engrosada con endotelios prominentes - e hialinización de la misma. Parece existir una transición del parenquima cerebral no afectado que muestra reacción de gliosis y la zona tumoral. Se han efectuado técnicas - especiales (PAS y Fontana) para demostrar la presencia de mucopolisacaridos y melanina, resultando ambas negativas.

DIAGNOSTICO: Glioblastoma multiforme.

SUJETO "A1 - 10"

Informe del enfermo B.C.Y de 60 años, ingresado en nuestro Servicio el 27-4-82 procedente de Jaén y dado de alta con fecha de hoy, 24-5-82.

Este enfermo ingresó con carácter de urgencia por haber caído de su motocicleta estando previamentemasintomático.

La exploración neurológica a su ingreso mostró un enfermo confuso y desorientado sin síntomas focales neurológicos.

Se practicó una TAC de cráneo que mostró lo que interpretamos como una contusión-hematoma parieto--temporal izquierdo de origen traumático. Sin embargo el enfermo continuaba aquejando cefalea intensa y a veces parecía encontrarse una hemiparesia derecha por lo que se repitió la TAC, que por las imágenes distintas, ya que era una lesión rodeada de edema, nos hizo pensar en la existencia de una Neoplasia temporal basal. Esta sospecha la confirmamos mediante una arteriografía de carótida.

Con fecha 12-5-82 se interviene quirúrgicamente practicándole una craniotomía temporal izquierda a través de la cual fue posible la extirpación de una masa de localización temporal izquierda.

El examen anatomopatológico ha arrojado el diagnóstico de Astrocitoma grado I.

Desde su ingreso, el enfermo mostró cifras elevadas de Glucemia que han sido reguladas al principio con Insulina y posteriormente con una tableta de Dao-

nil y alimentación de diabetes.

Le damos de alta aconsejando comience tratamiento con Radioterapia y volver a revisión a nuestra consulta ambulatoria el día 27-8-82, a las 11 horas.

INFORME DE ANATOMIA PATOLOGICA

El especimen biopsico remitido macroscopicamente consisten en varios fragmentos irregulares que en conjunto miden 3 X 2 X 1 cm. De superficie irregular y coloración blanquecina con áreas parduzcas que presentan al corte una superficie amarillenta, homogénea y lisa junto a zonas parduzcas en la periferia de los mismo. La consistencia es en todos de moderada a blánda y friable en las zonas rojizas.

Microscopicamente se trata de unaneoformación tele típica, de estirpe neuroglial, cuyos elementos celulares presentan una moderada atipicidad nuclear. Destacando a nivel del estroma vasos de paredes algo engrosadas y endotelios prominentes, junto con zonas de hemorrágia difusa y necrosis. En los fragmentos remitidos no se han evidenciado estructuras sugerentes de metastasis.

DIAGNOSTICO: Astrocitoma grado I.

SUJETO "A2 - 1"

Informe del enfermo A.M.M. de 57 años, en el día de la fecha 30-4-79.

Este enfermo fue visto inicialmente en nuestro Servicio en Diciembre de 1977. En resumen, su historia es que estando previamente bien, sufrió un accidente de tráfico, a consecuencia del cual quedó con un estado de obnubilación y agitación. Días después se quejó de no ver bien, sin especificar claramente. Dado que el enfermo colaboraba mejor, se pudo encontrar en la exploración una hemianopsia homónima izquierda. Destacaremos de los exámenes complementarios, como hallazgos positivos, una angiografía de carótida bilateral en la que se encontró un desplazamiento de la línea media, de izquierda a derecha.

Se indicó entonces la práctica de una TAC que mostró la presencia de un hematoma intracerebral occipital derecho. No se consideró indicada una intervención quirúrgica dado que el enfermo evolucionaba bien, y no había, pese a que el hematoma no era pequeño, un problema expansivo.

Posteriormente, el enfermo reingresó de urgencia con un cuadro agudo de confusión, intensa cefalea y marcada hipertensión arterial. Pudo encontrarse además, que el enfermo había perdido prácticamente la visión, por sufrir una nueva hemianopsia, pero contralateral a la previa.

En su evolución ha sufrido también crisis convulsivas, que interpretamos como secuelas de sus infartos cerebrales. Ha sido visto por el Servicio de

Nefrología debido a su hipertensión arterial. Continúa en tratamiento en ese Servicio.

Desde nuestro punto de vista, hemos de decir, que el enfermo ha mejorado algo, y se encuentra estabilizado. Sin embargo, sigue exhibiendo un marcado déficit visual, comprobado de nuevo por el Servicio de Oftalmología con fecha 24-4-79. Igualmente, continúa, y debe continuar con tratamiento anticomicial, a base de luminal, para prevenir la presentación de nuevas crisis.

En las condiciones actuales, el enfermo no precisa otro tratamiento por nuestra parte pues consideramos su cuadro clínico estable. Continúa siendo visto en el Servicio de Nefrología.

Informe del enfermo A.M.M. de 57 años procedente de Albuñol (Granada).

Enfermo intervenido quirúrgicamente por una hernia discal lumbar. Ha sido asimismo estudiado y puesto en tratamiento por hipertensión arterial. Ha sufrido episodios vasculares transitorios que le han producido un déficit en extremidades derechas.

Recientemente ha sufrido uno de estos episodios vasculares transitorios que le han acentuado su hemiparesia derecha y le ha producido una disartria. El enfermo admite haber descuidado la medicación.

Las cifras de tensión arterial a su ingreso eran excesivamente altas, habiendo descendido posteriormente a valores aceptables, oscilando entre 15/10.

Por nuestra parte deberá continuar tratamiento a la misma dosis que anteriormente: Luminal comp. y Neosidantoína.

S U J E T O "A2 - 2"

Informe de la enferma E.A.P. de 32 años, ingresada en nuestro Servicio el 1-5-81 procedente de Quesada (Jaén) y dada de alta con fecha de hoy 20-5-81.

Esta enferma nos fue enviada por el centro Hospitalario Princesa de España de Jaén en donde había sido estudiada por una historia de dos meses de evolución de cefaleas parieto-occipitales izquierdas, de carácter púlsátil, acompañadas de diplopia y estrabismo convergente por paresia de recto externo izquierdo. La exploración mostró cierto deterioro psíquico, acompañada de edemapapilar bilateral, paresia de VI par izquierdo y discreta desviación de la comisura bucal a la izquierda. Practicaron TAC de cráneo que mostraba un área de baja densidad frontal izquierda, apreciándose en los cortes más coronales una sospechesa zona de mayor densidad sugerente de metástasis.

Entre sus antecedentes destaca el haber sido intervenida un año antes, en varias ocasiones, con el diagnóstico de Adenocarcinoma de Colon grado III.

A su ingreso nuestra exploración muestra una enferma bradipsíquica, con tendencia al sueño, edema de papila bilateral y discreta paresia del VI izquierdo.

El estudio radiológico y analítico preoperatorio fue normal. El día 5-5-81 fue sometida a una intervención quirúrgica extirpándosele el tejido sospechoso del que estamos pendientes de recibir el resultado anatomopatológico pero que macroscópicamente parece corresponder a una zona de infarto. El curso postoperatorio ha sido favorable encontrándose la enferma

asintomática.

Deberá volver a revisión a nuestra consulta ambulatoria el día 26-6-81 a las 11 horas debiendo pasar previamente por la primera planta para la práctica de una TAC , debiendo presentarse en ayunas.

Informe de la enferma E.A.P. ingresada el día 1--5-81 y dada de alta el día 9-7-81.

Esta enferma que había sido intervenida en este Servicio practicándosela una descompresión frontal empeoró los últimos días comenzando con cefaleas y vómitos.

En la exploración se constata un edema de papila bilateral y una hiperreflexia en hemicuerpo derecho. Se practicó una TAC , que demostró una tumoración frontal medial basal con gran edema peribasal. Se intervino extirpándose una tumoración adherida a la hoz y base de la fosa frontal. El diagnóstico de dicho tumor ha sido metástasis de adenocarcinoma bien diferenciado de colon.

El postoperatorio ha cursado sin complicaciones y dada la naturaleza de la lesión no creo esté indicado radioterapia ni ningún otro tipo de tratamiento sobre el sistema nervioso central.

Por nuestra parte no precisa tratamiento especial alguno.

S U J E T O "A2 - 3"

(No se encontraba la historia clínica en el Servicio de Documentación)

SUJETO "A2 - 4"

Informe del enfermo F.Q.V. de 23 años, ingresado en nuestro Servicio el 21-2-80 procedente de Sevilla y dado de alta con fecha de hoy, 5-5-80.

Este enfermo nos ha sido enviado por el Servicio de Neurología de la Ciudad Sanitaria Virgen del Rocío de Sevilla. Su historia comenzó el 26-12-76 en que presentó un traumatismo craneoencefálico con fractura hundimiento abierto en región frontal izquierda que precisó ser intervenida de urgencia. Posteriormente el 23-11-77 se le colocó una plastia acrílica para cubrir el defecto óseo. El 19-5-78 comienza a sufrir crisis convulsivas, que no ha dejado de padecer desde entonces pese al tratamiento médico y pese a que el 11-10-78 fue reintervenido extirpándole tejido cicatricial en región frontal izquierda. Las crisis comiciales que padece han sido calificadas de pseudoausencias.

La exploración ha puesto de manifiesto una cicatriz frontal izquierda. Desde el punto de vista mental, parece haber un cierto descenso de C.I.. Reducción de agudeza visual en ojo derecho y reducción concéntrica de ambos campos visuales. Nistagmus horizontal a la mirada derecha, tendencia a la exoforia derecha, palidez en ambas papilas, viveza de reflejos generalizada, dismetría derecha, Romberg con caída a la derecha y ataxia.

Ha sido consultado el Servicio de Oftalmología que confirma nuestros hallazgos. Es de mencionar también que durante el tiempo que el enfermo ha estado

estado ingresado ha presentado con alguna frecuencia nauseas e incluso vómitos postpandriales, por lo que ha sido visto por el Servicio de Digestivo que tras un examen exhaustivo no han encontrado nada patológico y recomiendan Primperan y Becozime-C. Además hemos sugerido, con buen resultado, que tome la medicación anticomicial pulverizada.

Por lo que respecta a su problema fundamental, la epilepsia postraumática, se le ha practicado un estudio radiográfico simple de cráneo que ha puesto de manifiesto las secuelas óseas de sus anteriores intervenciones. La arteriografía de carótida izquierda ha mostrado únicamente una zona avascular frontal polar, en relación con la lobectomía anteriormente practicada, sin ningún otro hallazgo patológico digno de mención. Se le han practicado varios E.E.G. que han puesto de manifiesto con variable intensidad alteraciones irritativas epileptógenas en región fronto-temporal izquierda, fácilmente difundibles, y en general un trazado enlentecido sobre región frontal lateral izquierda.

Consideramos que el enfermo es potencialmente tratable quirúrgicamente, para lo que precisa algunas investigaciones más. Teniendo en cuenta lo prolongado de su estancia actual en este Centro consideramos conveniente, una temporada de descanso en su domicilio donde deberá continuar con la misma medicación actual.

Deberá volver a reingresar a primeros del mes de Julio.

Informe del enfermo F.Q.V. de 23 años ingresado en nuestro Servicio el 4-11-80 procedente de Algaba - (Sevilla) y dado de alta con fecha de hoy 15-12-80.

Este enfermo que nos había sido envíado por el - Servicio de Neurología de la Ciudad Sanitaria Virgen del Rocío de Sevilla, estaba siendo visto en nuestro Servicio por padecer una Epilepsia postraumática. En la actualidad ha reingresado para continuar estudio - y ser intervenido. Sobre las pruebas complementarias previamente realizadas, hemos añadido una TAC que ha mostrado imágenes de dilación ventricular sobre todo el lado izquierdo con quiste pro-encefálico en región frontal izquierda. Nuevos registros E.E.G. han mostrado hallazgos similares a los ya conocidos.

Fue intervenido el día 2-12-80 reabriéndose la antigua craniotomía, y ampliando hacia atrás con un - colgajo temporal. Se ha practicado una loboctomía temporal, y se ha suplementado la resección cortical - frontal, a nivel de córtex orbitario y región frontal intermedia, incluyendo convexidad y línea media. La - plastía acrílica que el enfermo tenía, hubo de ser eliminada.

El postoperatorio ha cursado sin incidencias, no habiendo presentado el enfermo más crisis. Un E.E.G. de control postoperatorio, muestra únicamente un discreto enlentecimiento del trazado en región fronto-- temporal izquierda, sin apreciarse alteraciones cla-- ramente epileptógenas.

El enfermo debe continuar con tratamiento anti-- comicial ininterrumpido a base de Luminal comp. y Neo

sidantoína simple comp.. Se ha comprobado además la - presencia de una discreta anemia hipocroma, por lo - que sería conveniente le fuera prescrita medicación - al respecto.

El enfermo podrá acudir para revisiones clínicas al Servicio de Neurología de la Ciudad Sanitaria Virgen del Rocío de Sevilla. Acudirá a nuestro Servicio para reingresar dentro de seis meses, en cuyo momento si lo consideramos indicado le reimplantaremos la - plastia acrílica en el defecto óseo frontal.

Informe del enfermo F.Q.V. de 23 años ingresado en nuestro Servicio el día 14-7-81, procedente de Sevilla y dado de alta en el día de la fecha 7-8-81.

Este enfermo que ha venido siendo tratado en este Servicio por una Epilepsia postraumática , ha reingresado en la actualidad para implantarle una plastia acrílica en el defecto óseo craneal que padece. Desde el punto de vista clínico refiere que ha continuado sufriendo crisis y el E.E.G. muestra alteraciones en forma punta-onda de expresión frontal izquierda con gran difusión a la región homóloga contralateral.

El pasado día 30-7 fue intervenido implantándosele una plastia craneal que ocluye satisfactoriamente el defecto.

Debe continuar con el mismo tratamiento anticomicial, controlando su evolución por el Servicio de Neurología de la Ciudad Sanitaria de Sevilla.

S U J E T O "A2 - 5"

(No se encontraba la historia clínina en el Departamento de Documentación)

S U J E T O "A2 - 6"

Informe del enfermo J.H.S. de 32 años, ingresado en el Servicio el 27-7-81 procedente de Albolote (Granada) y dado de alta en el día de la fecha 15-8-81.

Enfermo ingresado en la Sección de Neurología - con carácter de urgencia por presentar horas antes de manera súbita un cuadro de malestar general y vómitos con aparición poco después de desviación de la comisura bucal hacia la izquierda e imposibilidad para articular el lenguaje y pérdida de fuerzas en extremidades derechas.

La exploración clínica neurológica mostró un paciente discretamente obnibulado con afasia completa, desviación conjugada de la mirada a la derecha, paresia facial inferior derecha con hemiplejía derecha - completa.

Los estudios analíticos de sangre y LCR se encontraban dentro de la normalidad, descartándose patología cardíaca y de coagulación en los respectivos Servicios.

El estudio neuroradiológico: angiografía de carótida izquierda mostró una obstrucción casi completa - (90%) de la arteria cerebral media y la TAC evidencia una zona de infarto frontotemporal izquierdo.

Al cuarto día de su ingreso el cuadro fue retrocediendo y en días sucesivos se recuperó totalmente - el lenguaje y la motilidad en miembros derechos persistiendo tan solo una discreta paresia facial inferior derecha.

Se practicó un nuevo estudio con TAC a los 15 - días después del primero en el que la zona del infarto se había reducido notablemente.

Pasado un mes del inicio del cuadro se intervino quirúrgicamente para practicar una microanastomosis arterial entre la temporal superficial izquierda y una rama cortical Silviana del mismo lado a fin de establecer un flujo arterial complementario como profilaxis de futuros accidentes isquémicos en el citado hemisferio cerebral.

La evolución postoperatoria ha cursado sin incidentes lo que nos permite darle de alta en el día de la fecha, 15-8-81, aconsejando reposo relativo y tratamiento con Persantín de 50 mgrs. y Rhonal.

Volverá a revisión por nuestra consulta ambulatoria el día 5-11-81.

S U J E T O "A2 - 7"

(No se encontraba la historia clínica en el Servicio de Documentación)

SUJETO "A2 - 8"

Informe de la enferma M.M.O.S. de Torredonjimeno (Jaén) ingresada en nuestro Servicio el día 10-9-81 y dada de alta en el día de la fecha 5-10-81.

Esta enferma nos fue enviada desde Jaén ya diagnosticada de proceso expansivo intracraneal. Su historia es de un año de evolución de cefaleas.

La exploración fue normal a exceoción de edema de papila bilateral.

Las radiografías simples de cráneo mostraban una silla turca de suelo poco nítido y dorso afilado. El E.E.G. informó de foco lesivo en región temporal izquierda. El estudio angiográfico mostraba un área de vascularización patológica temporal izquierda con otra zona quística siendo confirmado mediante TAC por lo que en principio se pensó que se trataba de un proceso expansivo de naturaleza glial.

El día 15-9-81 fue intervenida quirúrgicamente practicándosele una craniotomía temporal izquierda extirpándose a través de ella, el citado proceso expansivo en su totalidad apreciándose que se trataba macroscópicamente de un meningioma, cosa que ha sido confirmada por los estudios anatomopatológicos.

El curso postoperatorio no ha mostrado alteraciones importantes a excepción de un lóbulo que ha sido resuelto satisfactoriamente.

Damos de alta recomendando tratamiento con Luminal, pudiendo realizar una vida progresivamente más activa. Será revisado en consulta el día 8-3-82.

INFORME DE ANATOMIA PATOLOGICA

El material remitido consiste en varios fragmentos irregulares de tejido, por zonas multilobulares de coloración blanquecina que alterna con otras de aspecto rosáceo En conjunto mide 6 X 6 cm.

Microscopico: El estudio histológico revela la existencia de una neoformación aracnoidea que infiltra duramadre y está constituido por elementos proliferantes típicos que se disponen en nidos, y con frecuencia adoptan patron concéntrico y aspecto endoteliforme en torno a pequeños elementos vasculares. El estroma tumoral, presenta abundantes vasos de variable calibre, algunos de ellos oón fenómenos degenerativos en su pared y en proximidad a los cuales las células tumorales adquieren formas irregulares e hipercromatismo nuclear.

S U J E T O "A2 - 9"

Informe del enfermo J.A.U.S. de 22 años, ingresado en nuestro Servicio el día 13-9-81 procedente de - Huetor Santillán (Granada) y dado de alta hospitalaria el día de la fecha 9-10-81.

Este enfermo acudió a urgencia el pasado día 12--9-81 por haner sufrido una crisis adversiva de cabeza, sin pérdida de conciencia. Al repetirle al día siguiente y acudir de nuevo se decidió su ingreso.

La exploración neurológica y Rx simples de cráneo fueron normales, así como la analítica rutinaria de sangre. El E.E.G. mostró una focalidad temporal - posterior derecha y por último la TAC de cráneo y la arteriografía de carótida derecha pusieron en evidencia un proceso expansivo rolándico izquierdo con discreta vascularización patológica, compatible con un - glioma.

El enfermo se intervino el 24-9-81, extirpándose una tumoración cortical-subcortical localizada a nivel rolándico izquierdo y cuyo estudio anatomopatológico ha demostrado tratase de un Astrocitoma grado II.

En el postoperatorio inmediato sólo existía una paresia facial inferior derecha, pero a los dos días de la intervención aparecieron una paresia de miembro superior derecho y una disfasia. Practicada una TAC - de cráneo se apreció un hematoma extradural moderado y sobre todo un marcado edema cerebral, atribuyéndose a este último el aumento de déficit reseñado, por lo que se decidió no reintervenir al enfermo.

En los días sucesivos ha ido mejorando y aunque en la actualidad persiste aún una cierta disfasia, - un nuevo TAC ha demostrado una importante disminu -- ción del edema cerebral. Por todo ello creemos que está en condiciones de marchar a su domicilio, donde - debe hacer tratamiento de forma initerrumpida con Luminal de 0.1 gr. comp., debiendo venir a revisión a nuestra consulta a las 11 horas del 26-10-81.

S U J E T O "A2 - 10"

Informe del enfermo S.N.P. ingresado en el Servicio el 12-9-81 procedente de Baza (Granada) y dado de alta en el día de la fecha 9-10-81.

Este enfermo se ingresó en nuestro Servicio de urgencia tras haber sufrido un traumatismo craneal al parecer por una caída. Perdió conciencia durante un corto espacio de tiempo siendo llevado a la Clínica en Baza donde le suturaron una herida en región occipital. Entonces notó que no podía hablar bien y sensación de acorchamiento en miembros derechos, siendo enviado a nosotros.

En el momento de ingresar estaba consciente pero presentaba disartria y hemiparesia derecha de predominio faciobraquial. Se mantuvo en observación, observando como la sintomatología anteriormente descrita persistía por lo que se practicaron radiografías simples de cráneo y columna cervical que pusieron de manifiesto una fractura lineal en región occipital derecha. Se practicó una angiografía carotídea izquierda que mostró un posible proceso expansivo en región parieto temporo-occipital izquierda.

Al día siguiente se realizó una TAC que puso de manifiesto una imagen de hipercaptación compatible con un hematoma en la zona anteriormente descrita y otra imagen de menor tamaño en región frontal izquierda, que se interpretó como hematoma y se decide adoptar una posición espectante.

Tres días más tarde, se volvió a repetir la TAC mostrando que dicha imagen no se había modificado.

El estado clínico del enfermo continuó sin mejorar e incluso su hemiparesia se hizo más intensa y su disartria más marcada por lo que volvimos a repetir - la TAC el 25-9-81 observándose que junto a las imágenes previamente descritas existía una zona de edema - alrededor, sobre todo de la zona parietal.

Se planteó entonces si se trataban de hematomas postraumáticos o de focos metastasicos que habían sangrado, decidiéndose la intervención, lo que realizamos el 28-9-81, extirpando a través de una craniotomía parietal, un gran hematoma situado en la encrucijada izquierda, no existiendo imágenes tumorales a simple vista.

La evolución del enfermo ha sido satisfactoria - estando en condiciones de ser dado de alta hospitalaria en el día de hoy. Previa a la salida del Hospital se le practicó una TAC de control, observándose la total desaparición de ambos hematomas.

El informe anatomopatológico del hematoma y material extraído en la intervención ha revelado la ausencia total de células tumorales por lo que el diagnóstico definitivo es el de hematoma intracerebral traumático.

Durante su estancia en el Hospital se han realizado toda una serie de análisis mostrando que la glucosa y la urea están dentro de los límites normales. Ha sido tratado con Gentamicina y Analgésicos.

En el momento de ser dado de alta no precisa -

tratamiento especial alguno por nuestra parte y si debe ser vigilado por su Médico de Cabecera desde el punde vista general.

Nos gustaría volver a verlo en revisión dentro de tres meses. Quizás fuera conveniente para activar su - recuperación que le dieran tratamiento rehabilitador.

SUJETO "A3 - 1"

Informe del enfermo E.A.C. de 58 años enviado desde Almería con el diagnóstico de proceso expansivo intracraneal con el fin de completar su estudio.

Diagnosticado recientemente de diabetes y enfisema pulmonar es fumador de más de 40 cigarrillos al día y no bebedor de alcohol.

Hace 3 meses, de forma súbita, tuvo pérdida de conciencia de duración indeterminada y caída al suelo, siendo diagnosticado de hipoglucemia.

Hace 3 semanas comienza con cefalea frontal derecha y nauseas, sensación de inestabilidad en la marcha y despistes frecuentes.

La exploración a su ingreso muestra edema de papila derecho, bradipsiquia, apraxia de vestido y constructiva, astereognosis en mano izquierda, cuadrantagnosia homónima superior izquierda, hemi-hipoestesia izquierda, ptosis parpebral derecha y marcha inestable.

La exploración cardio-respiratoria es normal.

Rx de tórax: aumento del tamaño del hileo pulmonar derecho. Rx simple de cráneo de mala calidad.

Se realiza TAC de cráneo con contraste urgente que muestra una zona de coeficiente de atenuación disminuídos rodeada por una zona anular, irregular, que se ilumina tras la administración del contraste, situada en la región temporo-parieto-occipital dere-

cha. Existe un edema importante que inicia hernia de huncus derecho y hernia subfalx de 1 cm..

DIAGNOSTICO: Proceso expansivo maligno temporo-parieto-occipital derecho. Probable glioblastoma multiforme.

Granada, 19-6-81

Informe del enfermo E.A.C, de 58 años, ingresado en nuestro Servicio el 19-6-81 procedente de Almería y dado de alta con fecha de hoy, 30-6-81.

Este enfermo ingresa en nuestro Servicio procedente de la Sección de Neurología del Servicio de Medicina Interna de Almería por sufrir en el mes de - Marzo último un episodio de pérdida de conciencia y posteriormente comenzó con cefaleas supraorbitarias derechas prácticamente continuas, sensación de inestabilidad en la marcha y náuseas.

La exploración neurológica mostró un edema de - papila en ojo derecho, bradipsíquia agtereognosia en mano izquierda y marcha inestable.

Se practicó una TAC de cráneo con contraste que mostró una zona de coeficientes de atenuación disminuídos que se ilumina tras la administración de contraste y situada en la región temporo-parieto-occipital derecha.

Con fecha 22-6-81 se interviene quirúrgicamente y a través de una craniotomía temporo-parietal, fue posible la extirpación del mencionado proceso expansivo. El estudio anatomopatológico de la pieza ha arrojado el diagnóstico de Astrocitoma grado II-III.

Actualmente el enfermo está prácticamente asintomático por lo que le damos de alta aconsejando radioterapia en un Centro de ámbito nacional.

INFORME DE ANATOMIA PATOLOGICA

Descripción macroscópica; El material remitido consiste - en 7 fragmentos de consistencia blanda, coloración grisacéa y áreas de necrosis y hemorragía . El mayor mide 2X1 cm. de diámetro mayores.

Microscopica: El estudio histológico revela la existenda de una neoformación polimorfa que presenta en su seno amplias áreas de necrosis y de hemorragía. Los elementos - proliferantes oscilan desde células de pequeño tamaño y - aspecto linfocitoide, hasta multinucleades gigantes con núcleos atípicos, pasando por típicos elementos astrogliales estrellados fibrosos con predominio de formas gemistiocíticos que se encuentran en vecindad a pareas microquísticas. Las atípicas nucleares son manifiestas, observandose numerosas figuras de mitosis típicos y atípicos. La reasción estromal intensisíma muestra fenómenos de hiperplasia endotelial típicos y atípicos, de hiperplasia adverticial así como formaciones glomeruloides.

DIAGNOSTICO: Glioblastoma multiforme.

SUJETO "A3 - 2"

Informe del enfermo A.R.V. de 29 años, ingresado en nuestro Servicio el día 30-6-80 procedente de Jaén y dado de alta el día de la fecha 25-7-81.

Paciente que como consecuencia de un accidente laboral sufrió traumatismo craneoencefálico, y fue ingresado en la residencia de Ubeda, donde tras tratamiento inmediato e intubación respiratoria, es remitido a este Servicio.

A su ingreso se encuentra en estado de coma grado II-III, con pupilas isocoriosas y normoreactivas no presentando focalidad neurológica. Tenía una pequeña herida cortante en región temporal derecha que fue suturada. Las radiografías simples de cráneo eran normales.

Aproximadamente a las 36 horas de su ingreso como quiera que persistía su estado de coma y había aparecido un Babinsky izquierdo, se practicó una TAC en la que se apreciaba la existencia de un probable gran hematoma intraparenquimatoso temporal derecho, razón ésta por la que fue inmediatamente sometido a intervención quirúrgica tipo craniotomía temporal derecha observándose existía una pequeña fractura estrellada, ligero hundimiento de la escama temporal, pequeño hematoma extra y subdural, y considerable hematoma intraparenquimatoso, hematomas que fueron evacuados.

El postoperatorio ha sido lentamente progresivo hacia la mejoría, encontrándose actualmente bien recuperado de sus funciones psíquicas sin existir défi

cits focales, aunque tadavía presenta una discreta ataxia troncular que mejora progresivamente. Por todo ello es dado de alta hospitalaria no precisando - tratamiento específico por nuestra parte, y siendo - conveniente sea visto por el Servicio de Rehabilitación de la Residencia Sanitaria de Jaén por si consideran oportuno tratamiento rehabilitador.

Volverá a revisión por nuestra consulta el día 28-8-81.

SUJETO "A3 - 3"

Informe de la enferma D.C.M. de 56 años, ingresada en nuestro Servicio con fecha 22-7-81 procedente de Huelma (Jaén) y dada de alta con fecha de hoy 11-8-81.

Esta enferma ingresa en nuestro Servicio procedente del Servicio de Neurología de Jaén por presentar una clínica de crisis convulsivas y cefalea de 6 meses de evolución. Acompañaba una TAC en la que se apreciaba una gran tumoración fronto-temporal derecha.

Una vez completado el estudio clínico y neuroradiológico se ha intervenido quirúrgicamente extirpándosele subtotalmente un proceso expansivo en región fronto-temporal derecha cuyo examen anatomopatológico ha sido de Astrocitoma grado III.

La evolución de la enferma ha sido satisfactoria quedándole una hemiparesia izquierda residual.

Se da de alta con fecha de hoy en nuestro Servicio aconsejando se ponga en contacto con el Servicio de Neurología de Jaén con el fin de que sigan la evolución. Deberá asimismo iniciar tratamiento radioterápico.

SUJETO "A3 - 4"

Informe de la enferma M.R.C. de 49 años, ingresada en nuestro Servicio el día 1-7-81 procedente de Velez Rubio y dada de alta con fecha de hoy 22-7-81.

Esta enferma ingresa en nuestro Servicio por haber sufrido un episodio de pérdida de conciencia acompañado o precedido (no se conoce porque estaba la enferma sola) de un traumatismo craneoencefálico. La enferma perdió la conciencia durante dos horas continuando con intensas cefaleas y vómitos y así como estado estuporoso que persiste en el momento de su ingreso. En la exploración clínica mostraba además normalidad de pares craneales. No focalidad neurológica en miembros. No rigidez nucal.

Las radiografías simples de cráneo mostraron la existencia de un trazo de fractura occipital.

El trazado de E.E.G. fue normal.

Se la han practicado dos TAC que muestran la existencia de una contusión frontal derecha no evolutiva que ha mejorado con tratamiento médico instaurado.

La evolución de la enferma ha sido favorable - por lo que se le da de alta en nuestro Servicio, aconsejando continúe tratamiento médico con Hydelgina y algún anagésico suave si lo precisara.

Deberá volver a revisión por nuestra consulta - el día 2-10-81.

SUJETO A3 - 5

Informe del enfermo F.S.G. de 16 años, ingresado en nuestro Servicio el día 23-7-81 procedente de Granada y dado de alta con fecha de hoy 3-8-81.

Este niño, con antecedentes de conducta difícil pero rendimiento escolar bueno, sufrió un traumatismo craneal basal aproximadamente un mes antes de su ingreso . Desde entonces ha venido aquejando cefaleas por lo que fue ingresado en el Hospital Clínico - donde únicamente se comprobaron cifras bajas de Glucemia . Posteriormente se la practicó un estudio radiográfico simple y una TAC. En el primero se apreció una asimetría craneal y en la segunda, imágenes compatibles con el diagnóstico de quiste aracnoideo de Cisura de Silvio, en lado derecho. La exploración clínica no puso de manifiesto hallazgos relevantes.

Fue intervenido el pasado 23-7-81 practicándosele una craniotomía fronto-temporal derecha que permitió extirpar las membranas del quiste, comunicándolo ampliamente con los espacios subaracnoideos.

El postoperatorio ha cursado bien presentando únicamente un síndrome meníngeo producido por la contaminación hemática del LOR. Continuará tomando la - medicación prescrita hasta que se le indique, y volverá a revisión el 25-9-81.

SUJETO "A3 - 6"

Informe del enfermo B. C.V. de 47 años, ingresado en el Servicio el 7-8-81 procedente de Torredelcampo (Jaén) y dado de alta en el día de hoy 25-9-81.

Este enfermo fue intervenido de un hematoma intraparenquimatoso cerebeloso el 19-5-81 practicándosele el 8-6-81 una derivación ventriculo-atrial para el tratamiento de la hidrocefalia que siguió a su cuadro inicial.

El enfermo fue dado de alta presentado un discrecreto síndrome frontal y una discreta hemiparesia izquierda.

Poco a poco fue mejorando de sus déficits pero pocos días antes de ingresar comienza el enfermo con náuseas y vómitos y, según su mujer, un empeoramiento del síndrome frontal

La exploración neurológica mostró una discreta paresia facial inferior izquierda, una casi imperceptible hemiparesia izquierda con hiperreflexia y Babinsky izquierdos, dismetría bilateral, Romberg positivo y marcha con tendencia a la caída a la derecha.

Se ha practicado TAC de cráneo repetidos en los que se ha apreciado, aparte de la existencia de sendas zonas de infarto antiguo temporal y cerebeloso derechos, un moderado grado de hidrocefalia.

Hemos practicado asimismo registro continuo de presión intracraneal habiéndose apreciado un muy moderado aumento de la misma así como la aparición de

ondas alfas por lo que el día 18-9-81 le fue revisado el sistema derivativo trasladándose éste a peritoneo.

Por otra parte el enfermo ha sido visto por el - Servicio de Digestivo el cual tras estudiarlo, ha pensado que el enfermo puede tener un ulcus gastroduodenal habiéndosele prescristo tratamiento con Primperan y Maalox-F.

Por nuestra parte lo damos de alta sin necesidad de que siga tratamiento específico alguno debiendo - volver para revisión a nuestra consulta el día 29-1--82.

S U J E T O "A3 - 7"

Informe de la enferma N.G.M. de 39 años, ingresada en nuestro Servicio el 26-8-81 procedente de Quéntar (Granada) y dada de alta hospitalaria en el día de hoy 11-9-81.

Esta enferma presentó un mes antes de su ingreso, de forma brusca, una cefalea parietal y bitemporal intensa que se acompañaba de náuseas y borrosidad de visión. Ingresó en el Hospital Clínico donde fue estudiada neurológica y neurorradiológicamente llegándose al diagnóstico de proceso expansivo occipital derecho. - Por esa razón nos es remitida desde la cátedra de Patología General.

La exploración neurológica muestra una hemianopsia homónima izquierda, edema de papila bilateral, más marcado en el lado derecho y una discreta hemiparesia izquierda.

Hemos practicado nueva arteriografía y TAC de cráneo que nos hacen pensar en el diagnóstico de infarto en el territorio de la Arteria Silviana derecha.

Vamos a estudiar a la enferma con vistas a una eventual terapéutica quirúrgica para su episodio isquémico, para lo cual acudirá a nuestra consulta el próximo 17-9-81 a las 12 horas.

Informe de la enferma N.G.M. de 39 años, ingresada en nuestro Servicio 3-3-82, procedente de Quéntar - (Granada) y dada de alta con fecha de hoy 12-3-82.

Esta enferma había sido previamente estudiada en nuestro Servicio por un episodio de hemiparesia izquierda transitoria y que se apreció en la TAC una pequeña zona de infarto temporal derecha.

Posteriormente la evolución no ha sido totalmente satisfactoria aquejando la enferma sensación de mareo y cefaleas sobre un fondo bastante neurótico.

A su ingreso actualmente no se ha apreciado claro déficit motor en MM.II. y se ha completado el estudio angiográfico carotídeo bilateral no encontrando hallazgos que justifiquen la existencia de una insuficiencia vascular hemisférica, por lo que no hemos considerado oportuno conjuntamente con los Neurólogos, el considerar a esta enferma buena candidata a un Bay-Pass temporal superficial cerebral media como tratamiento profiláctico de su cuadro.

Por todo lo anterior y dado que durante se estancia en este Servicio y con tratamiento ansiolítico ha mejorado notablemente su situación clínica le damos de alta en el día de la fecha aconsejando tratamiento con Rhonal, Librium y Tonopan.

SUJETO "A3 - 8"

Informe del enfermo F.C.T. de 49 años, ingresado en nuestro Servicio el día 4-10-81 procedente de Sabiote (Jaén) y dado de alta en el Servicio el día de la fecha.

Este enfermo el día de su ingreso presentó un episodió de parestesias y pérdida de fuerzas en miembro inferior izquierdo que poco después seextendió a miembro superior derecho apareciendo también desviación de la comisura bucal. Unas 4 horas más tarde empezó a quejarse de cefaleas. Fué atendida en la Residencia de Ubeda en donde se le practicó una punción lumbar que fué hemorragica.

A su ingreso el enfermo presentaba una hemiplegía izquierda y una hemianopsía izquierda.

La T.A.C. y la angiografía pusieron de manifiesto una gra masa hiperdensa en región temporal derecha.

El día 14-10-81 le fué evacuado a través de una Trefina temporal derecha un hematoma intraparenquimatoso temporal muy voluminoso.

El curso postoperatorio ha transcurrido sin incidencias y sin que se haya añadido deficit al ya existente.

El T.A.C. de control muestra una resolución completa del hamatoma sin que se aprecien signos de proceso expansivo alguno.

Con fecha de hoy se produde a su traslado al departamento de Rehabilitación de esta Ciudad Sanitaria - en donde seguirá con el oportuno tratamiento.

Por nuestra parte será revisado en nuestra consulta externa Nº 9 .

SUJETO "A3 - 9"

Informe del enfermo J.Q.M. ingresado en nuestro Servicio el 15-5-82 procedente de Granada y dado de alta con fecha 7-6-82.

Este enfermo con historia previa de cefaleas inespecífica desde hace años y síntomas depresivos en los 2-3 últimos años, se ingresó de urgencias el pasado 15-5-82 por presentar una crisis convulsiva generalizada. Visto inicialmente en la Sección de Neurología, le encontraron una ligera paresia de M.I.I. y un aumento del reflejo rotuliano izquierdo con Babinski izquierdo. La analítica rutinaria y Rx de cráneo y tórax fueron normales, pero en el E.E.G. se recogió una actividad delta temporal derecha y en la T.A.C. de cráneo se puso de manifiesto la existencia de un proceso expansivo fronto-temporal derecho basal, cuyas características, unidas a los hallazgos angiográficos, nos llevaron al diagnóstico de Mengioma del ala menor del esfenoides.

El enfermo fue intervenido el pasado día 25-5-82 consiguiendose mediante una craniotomía fronto-temporal derecha y con la ayuda de técnicas micro-quirúgicas, la extirpación total de una tumoración de la mencionada localización, que efectivamente se implantaba en el ala menor del esfenoides y que tenía el aspecto de Meningioma, habiendo confirmado la anatomía patológica que se trata de un Meningioma Meningoteliomatoso. El postoperatorio no ha presentado problemas dignas de mención y el enfermo solo precisa mantener tratamiento con Luminal comp. medio por la mañana y uno por la noche, de forma indefinida, pudiendo tomar si tuviera cefaleas Gelocatil comp. hasta un máximo de tres al día.

Por otra parte venía siendo ya tratada por una - Tromboflebitis de M.I.I., que en tiempos se complicó con una embolia pulmonar, y que mientras ha estado ingresado se ha venido tratando con Heparina 0,3 cm^3. subcutáneos cada 8 horas. Lo enviamos a Hematología para que indiquen paúta a seguir en adelante.

Deberá volver a revisión a nuestra consulta ambulatoria el día 12-7-82, a las once de la mañana.

Paciente de 57 años, con antecedentes de trombo-flebitis pulmonar hace una año, tratamiento con antiagregantes plaquetarios. Refiere cefaleas inespecíficas desde hace años.

Hace 6 días, de madrugada, sufre una pérdida de conciencia, presentando respiración estertorosa y movimientos tónico-clónicos generalizados con encajamiento de mandibula. Se recupera en unos 15 minutos, presentando a continuación vómitos y cefaleas generalizada.

Exploración general: normal T.A. 120/70.

Examen Neurológico: e. mental y P.C. normales. Leve paresia de M.I.I. aumento del rotuliano izquierdo con Babinski. No trastornos sensitivos. Cerebelo y marcha normales.

Puebas complementarias: Hemograma V.D.S. sangre y orina normales.

E.C.G. : Normal.

Rx de torax y cráneo: normales

E.E.G.: Delta dos temporal derecho.

T.A.C.: Proceso expansivo temporal derecho sin importante edema circundante, que desplaza ligeramente linea media y se ilumina tras la administración de contraste, de forma irregular.

Angiografía: de cafótida derecha: existen placas de ateroma anivel de cafótida interna a la altura de C2 y en el sifón. Signos de proceso expansivo temporal derecho que se extiende a fosa anterior, dando la impresión de neoformación vascular.

DIAGNOSTICO: Proceso expansivo temporo-frontal derecho: probable mengioma.

INFORME DE ANATOMIA PATOLOGICA

El especimen biopsico remitido macroscopicamente consiste en:

- Varios fragmentos irregulares que en conjunto m miden 5 X 3 X 1,5 cm. La consistencia es media y la coloración blanquecinas con areas parduzcas. Se incluyen - dos bloques.

Microscoroscopicamente consiste en:

- Neoformación de estirpe meningea constituida por elementos meningotreomatosos que se disponen en playas - y a veces arremolinadamente mostrando gran isomorfismo - con núcleos redondeados u ovoides de cromatina laxa sin actividad mitotica en un citoplasma amplio debilmente - eosinofilo de bordes indistintos, dicha neoformación se halla surcada por delgados tabiques de tejido conectivo fibroso con vasos numerosos desde la pared. No se observan estructuras de caracter Neoplasico maligno.

DIAGNOSTICO: Meningioma meningoteliomatoso.

S U J E T O "A3 - 10"

Informe del enfermo J.M.P.T de 19 años, ingresado en nuestro Servicio el 26-2-82 y dado de alta con fecha de hoy 16-3-82.

Este enfermo ingresó con carácter de urgencia - por sufrir un politraumatismo en accidente de circulación. A su ingreso el enfermo estaba en coma II con - agitación evidente aunque no presentaba focalidad neurológica ni en pares craneales ni en miembros. Presentaba herida inciso contusa en cuero cabelludo (región occipital).

Poco después de su ingreso se apreció palidez - progresiva de piel y mucosas con evidente hipotensión arterial, detectándose una probable rotura de bazo - por lo que fue intervenido con carácter de urgencia - por los cirujanos generales de guardia, quiénes pudieron confirmar la sospecha clínica y practicaron esplenectomía. Posteriormente pasó a la UVI.

A la mañana siguiente a su ingreso, el enfermo - comenzó a presentar una anisocoria por mayor tamaño - de la pupila derecha y se iniciaba un reflejo extensor plantar izquierdo. Se practicó un estudio con TAC que evidenció la existencia de un hematoma intraparenquimatoso frontal derecho con gran edema perifocal, - que desplazaba la línea media; asimismo se observo otro pequeño hematoma-contusión en hemisferio cerebeloso izquierdo paramedial que no desviaba ni obstruía - el IV ventrículo. Fue intervenido quirúrgicamente a - continuación para, mediante craniotomía frontal derecha practicar una lobectomía de la punta del lóbulo - frontal que englobó el hematoma y el tejido cerebral

contundido. La evolución postoperatoria cursó de modo totalmente satisfactoria, sin apreciarse déficit neurológico alguno.

Previamente había presentado hematuria evidente, por lo que se la practicó una pielografía que se encontró dentro de la normalidad, lo que no descarta sin embargo que existiera un cierto grado de contusión renal. La hematuria desapareció poco después.

Durante su estancia en la UVI se apreció en el E.E.G una ligera elevación ST en todas las precordiales que según los intensivistas podría corresponder a una contusión cardíaca y aconsejan sea visto por el cardiólogo; no obstante en E.E.G. de control posteriores esta alteración se ha corregido y el enfermo no ha acusado clínica relacionable con problema cardíaco.

Por todo lo anterior le damos de alta, aconsejando sea visto por el Departamento de Cirugía General que lo intervino, y por nuestra parte deberá acudir para revisión pasado un mes, previa cita.

BIBLIOGRAFIA

AJURIAGUERRA,J. y TISSOT, R. 1975. Some aspects of language in various forms of senile dementia (Comparisons with language in childhood). En E.H. LENNEBERG y LENNEBERG (Eds.) Foundations of language development. New York: Academic Press. pgas. 323-339.

ALLEN, M. 1983. Models of hemispheric specialization. Psych. Bulletin, 93, 73-104.

ARBIB, M.A. 1982. Perceptual-motor processes and the neural basis of language. En M.A.ARBIB, D. CAPLAN y J.C. MARSHALL (Eds) Neural models of language processes. New York. Academic Press.

ARBIB, M.A. y CAPLAN, D. 1979. Neuropsycholinguistics must be computational. The Behavioral and Brain Sciences, 2, 449-483.

ARBIB,M.A., CAPLAN, D. y MARSHALL, J.C. 1982. Neurolinguistic in historical perspective. En M.A. ARBIB, D.CAPLAN Y J.C.MARSHALL (Eds.) Neural models of language processes. New York. Academic Press.

ARDILA, A. Y LOPEZ, M.V. 1984. Transcortical motor aphasia: one or two aphasias? Brain & Language, 22, 350-353.

ATKINSON, R.C. Y WESCOURT, K.T. 1975. Some remarks on long-term memory. En P.M.A. RABBIT Y S. DORNIC (Eds) Attention and performance. Vol 5. New York. Academic Press.

BADECKER, W., CARAMAZZA, A. 1985. On considerations of method and theory governing the use of clinical categories in neurolinguistics and cognitive neuro psychology: The case against agrammatism. Cognition, 20, 97-125.

BARRAQUER, L. 1976. Afasias, apraxias y agnosias. Edic Toray. 2 ed. Barcelona.

BASSO, A., LECOURS, A.R., MORACCHINI, S. Y VANIER, M. 1985. Anatomoclinical correlation of the aphasias as defined through computerized tomography: Excep tions. Brain & Language, 26, 201-229.

BEAUVOIS, M. SAILLANT, B. Y MEININGER, V. Y LHERMITTE, F. 1978. Bilateral tactil aphasia: A tacto-verbal dysfunction. Brain, 101, 381-401.

BECKER, C.A. 1976. Allocation of attention during visual word recognition. J. of Experimental Psychology: Human perception & performance. 2, 556-566.

BECKER,C.A. Y KILLION, T. H. 1977. Interaction of visual and cognitive effects in words recognition. J. of Experimental Psychology: Human Perception and Performance, 3, 389-401.

BENSON, D.F. 1979. Neurologic correlates of anomia. En H. WHITAKER Y H.A. WHITAKER (Eds) Studies in neuro linguistics. Vol. 4. New York: Academic Press.

BENTON, A. R. 1971. Introducción a la neuropsicología. Edit. Fontanella. Barcelona.

BERMAN, S.A., HAYMAN, L.A Y HINCK, W.C. 1984. Correlation of CT cerebral vascular territories with function:3. Middle cerebral artery. A.J.R. 142, 1035-1040.

BERNDT,R.S. Y CARAMAZZA, A. 1980. A redefinition of the syndrome of Broca!s aphasia: implications for neuropsychological models of Language. Applied Psycholinguistics 1, 225-278.

BEYN,E.S. Y VLASENKO, I.T. 1974. Verbal paraphasis of aphasic patient in the course of naming action. British journal of disorders of communication. 9, 24-34.

BIERWISC. M. 1970. Semantics. En J. LYONS (Ed.) New horizons in linguistics. Baltimore. Penguin Books pp 161-185.

BISIACH,E. 1966. Perceptual factors in the pathogenesis of aphasia. Cortex, 2,90-95.

BORING, E.G. 1979. Historia de la psicologia experimental. Mexico: Trillas. 1.

BORNSTEIN.M.H. 1985. On the development of color naming in young children: Data and theory. Brain and language, 26,72-93.

BRADLEY,D.C.,GARRET,M.F. Y ZURIF,E.B. 1.980. Syntactic Broca's aphasies. En D.CAPLAN (Ed.) Biological studies of mental processes. MIT. Press, Cambridge.

BRADSHAW,J.L. Y NETTLETON,N.C. 1.981. The nature of hemispheric specialization in man. Behavl. Brain Sc.,4,51-91.

BROWN,J.W. 1,979. alamic mechanisms in language . En GAZZANIGA,M. (Ed.). Handbook of behavioral neurobiology. New York: Plenum Press.

BROWN,R. Y McNEILL,D. 1.966. The top of the tongue phenomenon. J. Verbal Learn. Behavior, 5,325-337.

BRYDEN,M.P. 1.982. Laterality: Funtional asymmetry in the intact brain. Academic Press, New York.

BRYDEN,M. Y ALLARD,F. 1976. Visual hemifield differences depend on typefaces. Brain and Language, 3,191 200.

BRYDEN,M.P.,HECAEN,H. Y DeAGOSTINI,M. 1983. Patterns of cerebral organization. Brain and Language, 20, 249-262

BRUNNER.R.J.,KORNHUBER,H.H.,SEEMULLER,E.,SUGER,G. Y WALLESCH,C.W. 1982. Basal ganglia participation in language pathology. Brain and Language,16,281-299

BURGER,R.A. Y MUNA.J.R. 1980. Cognitive distancing in mediated categorization in aphasia. Journal of Psycholinguistic Research, 9,355-365.

CAPLAN,D. 1.981. On the cerebral localization of linguistic functions: Logical and empirical issues surrounding deficit analysis, and functional location. Brain and Language, 14,120-137.

CAPPA,S.F. Y VIGNOLO,L.A. 1979. Transcortical features of aphasia following left thalamic hemorrhage. Cortex, 15,121-130.

CARAMAZZA,A, 1.984. The logic of neuropsychological Research and the problem of patient classification in aphasia. Brain and Language, 21,161-189.

CARAMAZZA,A. BERNDT,R.S. Y BROWNELL,H.H. 1982. The se mantic deficit hypothesis: Perceptual parsing and ogject classification by aphasic patients. Brain and Language,15,161-189.

CARAMAZZA,A. Y BERNDT,R.S. 1978. Semantic and syntac tic processes in aphasia: A Review of the litera- ture. Psychological Bulletin, 85,898-918.

CARAMAZZA,A.,GORDON,J.,ZURIF,E Y DeLUCA,D. 1976. Right hemisphere damage and verbal problem solving beha vior. Brain and Language, 3,41-46.

CARAMAZZA,A. Y ZURIF,F.B. 1.976. Dissociation of algo rithmic and heuristic processes in language com-- prehension: Evidence fron aphasia. Brain and Lan guage, 3,572-582.

CARROL,J.B. Y WHITE,M.N. 1.973. Word frequency and age of acquisition as determiners of picture-naming latency. Quarterly J. of Exp. Psychology, 25,85-95.

CHESSON,A.L.Jr. 1983. Aphasia following a right thala mic hemorrage. Brain and Language, 19,306-316.

CLARK,H.H. Y CHASE,W.G. 1.972. On the process of com pasing sentencesm against pictures. Cognitive Psychology, 3,472-517.

CLARK,H.H. Y CLARK,E.V. 1.977. Psychology and Language New York, Harcourt Brace Jovanovich.

CLARK,H.H. Y HAVILAND,S.E. 1.977. Comprehension and the given-new contract. En B.O.FREEDLE (Ed.). Discourse production and comprehension.Worwood, N.J.: Ablex Publishing,1-40.

COLLINS,A'M' Y QUILLIAM,M.R. 1969. Retrieval time from semantic memory. J. verbal learning verbal beha vior, 8,240-247.

COLTHEART,M.,DAVELAAR,E.,JONASSON,J.T. Y BESNER,D. 1.977. Access to the internal lexicon. En. S. DORNIC (Ed.) Attention and performance. New York Academic Press. Vol.VI.

CORBALLIS,M.C. 1.983. Human Laterality. Academic Press New York.

DAMASIO,H. Y DAMASIO,A. 1.980. The anatomical basis of conduction aphasia. Brain, 103,337-350.

DAMASIO,A.R.,McKEE,J. Y DAMASIO,H. 1.979. Determinants of performance in color anomia. Brain and Language 7,74-85.

DENES,O. Y SEMENZA,C. 1.975. Auditory-specific anomia: evidence from a case of pure word deafness. Cortex 11,401-411.

DENIS,M. 1979. Les images mentales. Paris PUF

DENNIS,M. 1976. Dissociated naming and locating of body part after left anterior temporal lobe resection: an experimental case study. Brain and Language, 3,147-163

DENNIS,M. Y WIEGEL-CRUMP,C.A. 1978. Aphasic dissolution and language acquisition. En H. WHITAKER Y H. WHITAKER (EDS). Studies in neurolinguistics. New York. Academic Press. Vol. 4 pgas. 211-224.

DeRENZI,E.,SCOTTI,G. Y SPINNLER,H. 1969. Perceptual and associative dissorders of visual cognition. Neurology, 19, 634-642.

ELLIS,A.W.1985.The production of spoken words: A cognitive neuropsychological perspective. En A.W. ELLIS (EDS).Progress in the Psychology of Language Vol.2. LEA.

ELLIS,A.W. 1987. Intimation of modularity or the modularity of mind: Doing cognitive neuropsychology without syndromes. En COLTHEART, JOB Y SARTORI (EDS).The Cognitive Neuropsychology of Language. LEA.

ELLIS, A.W., MILIER,D. Y SIN,G. 1983. Wernicke's aphasia and normal language processing: a case study in the cognitive neuropsychology. Cognition, 15, 111-144.

FARAH,M.H. 1984. The neurological basis of mental imagery: a componential analysis. Cognition, 18, 245-272.

FORSTER,K.I. 1976. Accesing the mental lexicon. En E.C.T. WALKER Y R.J.WALES (Eds). New approaches to language mechanisms. North Holland, Amsterdam.

FORSTER,K.I. 1978. Accessing the mental lexicon. En E.W. WALKER (Ed). Explorations in the biology of Language. Montgomery, Vermont: Bradford Books.

FORSTER,K.I. Y BEDNALL,E.S. 1976. Terminating and exhaustive search in lexical access. Memory and Cognition, 4, 53-61.

FORSTER,K.I. Y CHAMBERS,S.M. 1973. Lexical access and naming time. J. Verbal Learning and Verbal Behavior, 12, 627-635.

FRAISSE,P. 1963. La perception des mots. En Problemes de Psycholinguistique. PUF. Paris.

FRAZIER,L. 1979. Constraining models in Psycholin guistics. Behavioral and Brain Sciences, 2, 463-464.

FRIEDERICI,A.D. Y SCHDENLE,P.W. 1980. Computational dissociation of two vocabulary type: evidence from aphasia. Neuropsycholgia, 18, 11-20.

FROMKIN,V. (Ed). 1973. Speech errors as linguistic evidence. The Hague. Mouton Publishers.

FROMKIN,V. 1980. Errors in linguistic performance: Slips of the tongue, ear, pen and hand. Academic Press. New York.

GARDNER,H. 1973. The contribution of operativity to naming capacity in aphasic patients. Neuropsychologia, 11, 213-220.

GARDNER,H. 1974. The naming of objects and symbols by children and aphasic patients. J. of Psycholinguistic Research, 13, 133-149.

GARRETT, M.F. 1975. The analysis of sentence production. En G.BOWER (Ed). Psychology of Learning and Motivation. Academic Press. New York.

GARRETT,M.F. 1976. Syntactic processes in sentence production.En R.J. WALES Y E.WALKER (Eds). New Approaches to Language Mechanisms. North Holland. Amsterdam.

GARRET,M.F. 1978. Word and sentence perception. En R. HELD, H.W. LEIBOWITZ Y H.L. TEUBER (Eds). Handbook of sensory Psychology.Vol.VIII: Perception. Springer Verlag. Berlin.

GARRETT M.E. 1979. Levels of processing in sentence production. En B. BUTTERWORTH (Ed). Language Production. London. Academic Press.

GARRETT, M.E. 1980. Levels of processing in sentence production. En B. BUTTERWORTH (Ed). Language Production. Voll: Speech and Talk.

GARRETT,M.E. 1982. Productions of Speech: Observations from normal and pathological language use. En A.W. ELLIS (Ed). Normality and Pathology in Cognitive Function. London. Academic Press.

GAZZANIGA,M.S. 1970. The bisected brain. New York. Meredith Corporation. pga. 172.

GAZZANIGA, M.S., SMYLIE, Ch. S.,BAYNES, K., HIRST,W. Y McCLEARY, C. 1984. Profiles of right hemisphere language and speech following brain bisection. Brain and Language, 22, 206-220.

GESCHWIND, N. 1965. Disconnection syndromes in animal and man. Brain, 88, 237-294, 585-644.

GESCHWIND,N.1970. The organization of Language and the Brain.Science, 170, 940-944.

GESCHWIND,N. 1972. Language and the brian. Scientific American, 22, 76-83.

GESCHWIND,N. 1979. Some comments on the neurology of language. En D.CAPLAN (Ed). Biolological studies of mental processes. Cambridge, Mass:MIT.

GESCHWIND,N. Y FUSILLO,M. 1966.Color-naming defects in association with alexia. Archives of Neurology, 15, 137-146.

GLANZER'M. Y EHRENREICH,S.L. 1979. Structure and search of the internal lexicon. J. Ver. Learn. Verb. Behav. 18,381-398.

GLOSSER,G., KAPLAN,E. Y LoVERME,S. 1982. Longitudinal neuropsycholgical report of aphasia following left-subcortical hemorrhage. Brain and Language, 15, 95-116.

GOODGLASS,H., BARTON. M. Y KAPLAN,E. 1968. Sensory modality and object-naming in aphasia. J. of Speech and Hearing Research, 11, 488-496.

GOODGLASS,H., HYDE,M.R. Y BLUMSTEIN,S. 1969. Frequency picturability and the availability of nouns in aphasia. Cortex, 5, 104-119.

GOODGLASS,H. Y KAPLAN,E. 1972. Assessment of aphasia and Related dissorders. Philadelphia: lea and Febiger.

GOODGLASS,H.,KLEIN,B.,CAREY,P. Y JONES,K. 1966. Specific semantic word categories in aphasia. Cortex. 2,74-89.

GORDON,B. 1982. Confrontation naming: Computational model and disconnection. En M.A.ARBID,D.CAPLAN Y J.C.MARSHALL (Eds). Neural models of language processes. New York, Academic Press.

GORDON,B. 1983. Lexical access and lexical decision: mechanisms of frequency sensitivity. J. of Verbal Learning and Verbal Behavior, 22, 24-44.

GORDON,B Y CARAMAZZA,A. 1982. Lexical decision for open and closed words: failure to replicate differential frequency sensitivty. Brain and Language, 15, 143-160.

GREEN,E. Y HOWES,D.H. 1977. The nature of conduction aphasia: a study of anatomy and clinical features and the underlined mechanisms. En H. WHITAKER Y H. WHITAKER (Eds).Studies in neurolinguistics. Vol3. New York. Academic Press.

HABIB,M. RENUCCI,R.L., VANIER,M. CORBAZ, J.M. Y SALAMON, G. 1984. CT assessment of right-left asymmetries inthe humnan cerebral cortex. J. of Computer Assisted Tomography, 8, 922-927.

HECAEN,H. Y ALBERT, M.L. 1978. Human neuropsychology. John Wiley & Sons Inc.

HEILMAN,K.M., TUCKER,D.M. Y VALENSTEIN,E. 1976. A case of mixed transcortical aphasia with intact naming. Brain, 99, 415-426.

HOWES,D. 1957. On the relatioship between intelligi bility and the frequency of occurrence of english words. J. of Acoustic Soc. Am.9, 487-494.

HOWES,D. 1979. The naming act and its disruption in aphasia. En D. AARONSON Y R. W. RIEBER (Eds). Psy cholinguistic Research. New York . LEA.

HOWES,D. Y SOLOMON,R.L. 1951. Visual duration tresholds as a function of word probability. J. of Exp. Psychology, 41, 401-410.

JAKOBSON,R. 1974. Lenguaje infantil y afasia. Madrid. Ed. Ayuso.

JOANETTE,Y., LECOURS,A.R. LEPAGE, Y. y LAMOUREUX,M. 1983. Language in right-handers with right-hemis pheric lesions: A preliminary study including anatomical, genetic and social factors. Brain and Language, 20, 217-248.

JONAS,S 1982. The thalamus and aphasia including transcortical aphasia: A review. J. of Communication Dissorders., 15, 31-41.

JUILLAND,A y CHANG-RODRIGUEZ,E. 1964. Frequency Dictionary of Spanish words. Mouton and Co. London

KAPLAN,E., GOODGLASS,H. Y WEINTRAUB,S. 1983. Boston naming Test. Lea & Febiger. Philadelphia.

KAPUR,N. Y DUNKLEY,B. 1984. Neuropsychological analysis of a case of crossed dysphasia verified at post mortem. Brain and Language, 8, 34-50.

KATZ,J.J. 1972. Semantic Theory. New York. Harper Row.

KEAN,M.L. 1980. Grammatical representation and the description of language processing. En D. CAPLAN (Ed). Biological studies of mental processes. Cambridge, MA. MIT Press.

KEAN,M.L. 1980. A note on Kolk's "judgement of sentence structure in Broca's aphasia". Neuropsychologia, 18, 357-360.

KEMPEN,G. Y HUIJBERS,P. 1983. The lexicalization process in sentence production and naming: indirect election of words. Cognition, 14, 185-209

KERTESZ,A. 1982 a. Two case studies: Broca's and Wernicke's aphasia. En A.ARBIB, D. CAPLAN Y J.C. MARSHALL (Eds). Neural models of language processes. New York. Academic Press. pgas. 327-344

KERTESZ,A., HARLOCK,W. Y COATES,R. 1979. Computer tomography localization lesions size and prognosis in aphasia and non verbal impairement. Brain and Language, 8, 34-50.

KLEIN,B.,y VonECKHART. 1977. Inferring functional localization from neurological evidence. En E.WALKER (Ed). Exploration in the biology of Language. Montgomery,VT: Bradford Books.

KOHN,S.E. Y GOODGLASS,H. 1985. Picture naming in the aphasia. Brain and Language, 24, 266-283.

KOLB,B. Y WHISHAW, I.Q. 1986. Fundamentos de neuropsicología humana. Ed. Labor.

KOSSLYN,S.M. 1978. Imagery and internal representation En E. ROSCH Y B.B. LLOYD (Ed). Cognition and categorization. Hillsdale,N.J.:LEA.

KOSSLYN,S.M. 1980. Image and mind. Cambridge, Mass. Harvard University Press.

KOSSLYN,S.M. 1983, Ghost in the mind's machine.New York. Norton.

KOSSLYN,S.M. Y POMERANTZ. 1977. Imagery, propositions and the form of internal representation. Cognitive Psychology, 9, 52-76.

LACHMAN,R. 1973. Uncertainty effects on time to access the internal lexicon. J. Esp. Psychology, 99, 199-208.

LACHMAN,R. SHAFFER,J.P. Y HENNRIKUS,D. 1974. Language and cognition: effects of stimulus codability, name-word frequency and age of acquisition of lexical reaction times. J. of Verbal Learning and Verbal Behavior, 13, 613-625.

LANDAUER,T.K. 1975. Memry without organization: Properties of a model with random storage and undirected retrieval. Cognitive Psychology, 7, 495-531.

LEECH,G. 1974. Semantics. Baltimore. Penguin Books.

LEONARD,L.B., NIPPOLD,M.A. KAIL,R. Y HALE,C.A. 1983. picture naming in language impaired children. J. of Speech and Hearing Research, 26, 609-615.

LEVINE.S.C. Y BANICH,M.T. 1982. Lateral asymmetries in the naming of words and corresponding line drawings. Brain and Language, 17,34-45

LEVINE Y SWEET,E. 1982. The neurological basis of Broca's aphasia and its implications for the cerebral control of speech. En A. ARBIB, D.CAPLAN Y J.C. MARSHALL (Eds). Neural models of language processes. New York. Academic Press.

LEVY,J., TREVARTHEN,C.B. Y SPERRY,R.W. 1972. Perception of bilateral of chimeric figures following hemispheric disconnection. Brain, 95, 61-78.

LHERMITTE,F. Y BEAUVOIS,M.F. 1973. A visual-speech disconection syndrome. Brain, 96, 695-714.

LHERMITTE,F. CHAIN,F., CHEDRU,F. PENET,C. 1976. A sudy of visual process in a case of interhemispheric disconnexion. J. of neurological Science, 28, 317-330.

LURIA.A.R. 1974. El cerebro en accion. Fontanella. Barcelona. 1 ed.

LURIA, A.R. 1974. Cerebro y lenguaje. Fontanella. Barcelona. 1 edic.

LURIA, A.R. 1977. On quasi-aphasic speech disturbances in lesion of the deep structures of the brain. Brain and Language, 4, 432-459.

MARIN,O., SCHWARTZ,M. Y SAFFRAN,E. 1979. Origins and distribution of language. en M.GAZZANIGA (Ed). Handbook ob behavioral neurobiology. Plenum Press. New York.

MARSHALL,J.C. 1982. What is a symtom-complex? En M.A. ARBIB, D. CAPLAN Y J.C. MARSHALL (Eds). Neural models of language processes. Academic Press. New York.

MARSHALL,J.C. Y PATERSON,K.E. 1985. Left is still left for semantic paralexias: a replay to Jones and Martin. Neuropsychologia, 23, 689-690.

MATEER,C.A. Y OJEMANN,G.A. 1983. Thalamic mechanisms in language and memory. En S.J. SEGALOWITZ (Ed). Language function and brain organization. New York Academic Press.

MAZZOCCHI,F. Y VIGNOLO,L.A. 1978. Computer assisted tomography in neuropsychological research: A simple procedure for lesion mapping. Cortex, 14, 136-144.

McCLEARY,C. Y HIRST, W. 1986. Semantic classification in aphasia: a Study of basic, superordinate and function relations. Brain and Language, 27, 199-209.

McFARLING,D., ROTHI,L.J. Y HEILMAN,K.M. 1982. Transcortical aphasia from ischemic infart of the thalamus: a report of two cases. J. of Neurology, Neurosurgery and Psychiatry, 45, 107-112.

METCALFE,J. Y MURDOCK,B.B. 1981. An encoding and retrieval model of single-trial free recall. J. Ver. Lear. Verb. Behav., 20, 161-169.

METTER,E.J. RIEGE,W.H. HANSON, W.R. KUHL,D.E. PHELPS,M.E.,SQUIRE.,L.R. WASTERLAIN,C.G. Y BENSON,D.F. 1983. Comparison of metabolic rates, language and memory in subcortical aphasias. Brain and Language, 19, 33-47.

MILLS,R.H., KNOX,A.W., JUOLA,J.F. Y SALMON,S.J. 1979. Cognitive loci of impairement in picture naming by aphasic subjects. J. of Speech and Hearing Research, 22, 73-87.

MORTON,J. 1969. The interaction of information in word recognition. Psych. Review, 76,165-178.

MORTON,J. 1970. A Functional model for memory. En D.A. NORMAN (Ed). Models of human memory. New York. Academic Press.

MORTON,J. 1980. Word recognition. En J. MORTON Y J.C. MARSHALL (Eds).Psycholinguistics 2: Structures and processes. Cambridge MA: MIT Press.

MORTON,J. 1985. Naming. En S.NEWMAN Y EPSTEIN (Eds). Currents perspectives in dysphasia. Churchill Livingston. Edimburg.

MOSCOVITCH,M. 1979. Information processing and the cerebral hemispheres. En M.GAZZANIGA (Ed). Handbook of behavioral neurobiology. Plenum Press. New York.

NAESER,M.A. 1982. Language behavior in stroke patients. TINS, 53-59.

NAESER,M.A. Y HAYWARD, R.W. 1978. Lesion localization in aphasia with cranial computer tomography and the Boston Diagnostic Aphasia Exam. Neurology, 28, 545-551.

NAESER,M.A., HAYWARD,R.W., LAUGHLIN,S.A. Y ZATZ,L.M. 1981. Quantitative CT scan studies in aphasia. I. Infarct size and CT numbers. Brain and Language, 12, 140-164.

NAESER,M.A., HAYWARD,R.W., LAUGHLIN, S.A., BECKER,J.M. JERNIGAN,T.L. Y ZATZ.L.M. 1981. Quantitative CT scan studies in aphasia II: comparison of the right and the left hemispheres. Brain and Language 12, 165-189.

NEBES,R.D. 1978.Direct examination of cognitive functions in the right and left hemispheres. En M. KINSBOURNE (Ed). Asymmetrical function of the brain. Cambridge University Press.

NEISSER,U. 1976. Cognition and reality: principles and implications of cognitive psychology. S. Francisco Freeman.

OJEMANN,G.A. 1976. Subcortical language mechanisms. En H.WHITAKER (Ed).Neurolinguistic.Vol.1. New York. Academic Press.

OLDFIELD,R.C. Y WINGFIELD,A. 1964. The time it takes to name an object. Nature, 202, 1031-1032.

OLDFIELD,R.C. Y WINGFIELD,A. 1965. Response latencies in naming objects. Quaterly Journal of Experimen tal Psychology, 17, 273-281.

ORGASS,B., POECK,K. Y KERSCHENSTEINER,M' 1974. Das Verstandnes fur nominalmit spezifischer referenz bei aphasischen patienten. Zeitschrift fur Neurologie, 202, 95-102.

PAIVIO,A. 1971. Imagery and verbal process. New York. Holt, Rinehart y Winston.

PALMA,A. 1981 a. Bases biologicas del lenguaje. En A.PUERTO (Ed). Psicofisiologia Vol.2. Madrid. UNED

PALMA,A. 1981 b. Lateralizacion y dominancia cerebral. En A. PUERTO (Ed). Psicofisiologia. Vol. 2. Madrid UNED.

PALMER, S.E. 1975. Visual perception and world know ledge: Notes on a model of sensory-cognitive interaction. En D.A. NORMAN Y D.E. RUMELHART (Ed) Explorations of cognition. S. Francisco. Freeman.

PALMER,S.E. 1982. Symmetry, transformation and the structure of the perceptual systems. En J. BECK (Ed). Organization and representation in perception. Earlbaum Associated.

PARADIS,M. 1977 Bilinguism and aphasia. En H. WHITAKER Y H. WHITAKER (Ed). Studies in neurolinguistics Vol.3 .New York . Academic Press. pgas 65-121.

PARADIS,M. 1983. Readings on aphasia in bilinguals and polyglots. Montreal. Didier.

PATTERSON,K.E. Y BESNER,D. 1984. Isthe right hemisphere literate?. Cognitive Neuropsychology,1,315-341.

PENFIELD,W. Y ROBERTS,L. 1959. Speech and brain mechanisms. Priceton: Univ. Press.

PERECMAN,E. 1984. Spontaneous translation and language mixing in polyglots aphasic. Brain and Language, 23,43-63.

POECK, 1983. What do we mean by "aphasic syndromes"? A neurologist's view. Brain and Language, 20, 79-89.

POECK,K., HARTJE,W. KERSCHENSTEINER,M. Y ORGASS,B. 1973. Sprachverstandnisstorungen bei aphasischen und nicht-aphasischen hirkranken, Deutsch Medizinische Wochenschirift, 98, 139-147.

POECK,K. Y STACHOWIACK, F.J. 1975. Farbennungss torungen bei aphasischen und nichttaphasischen hirnkranken. J. of Neurology, 209, 95-102.

POSNER,M.I. 1978. Chronometric explorations of mind. Hillsdale,N.J. LEA.

PUERTO,A.1981. Introduccion historica a la psicologia fisiologia. En A.PUERTO (Ed). Psicofisiologia. Vol.1. Madrid. UNED.

PYLYSHYN,Z.W. 1973. What the mind's eye tells the mind's brain: A critiwue of mental imagery. Psych Bulletin, 80, 1-24.

RATCLIFF,R. 1978. A theory of memory retrieval. Psych. Review, 85, 59-108.

ROBERTSON,L.C. Y DELIS,D.C. 1986. "Part-whole" processing in unilateral brain-damaged patients: dysfunction of hierarchical organization. Neuropsychologia, 24, 363-370.

ROBERTSON,L.C. Y PALMER,S.E. 1983. Holistic processes in the perception and the transformation of disoriented figures. J. of Exp. Psychol:Hum. Percept. Perfor., 9, 203-214.

ROCHFORD,G. 1971. A study of naming errors in dysphasic and in demented patients. Neuropsychologia, 9, 437-443.

ROCHFORD,G. Y WILLIAMS, M. 1962. Studies in the development and breakdown of the use of names.I. The relationship between nominal dysphasia and the acquisition of vocabulary in childhood. J. Neur., Neurs. and Psych., 25, 222-227.

ROSCH,E., MERVIS,C.B. GRAY,W. JOHNSON,D. Y BOYES-BRAEM 1976 Basic objects in natural categories. Cogniti ve Psychology, 8, 382-439.

RUBENSTEIN,H., GARFIELD,L. Y MILLIKAN,J. 1970. Homographic entries in the internal lexicon. J. Verb. Lear. Verb. Behav., 9, 487-494.

RUBENSTEIN,H. LEWIS,S.S. Y RUBENSTEIN,M.A. 1971. Evidence for phonemic recoding in visual word iden tification. J. Ver. Lear. Verb. Beh., 10, 645-657.

RUDEL,R.G., DENKLA,M.B. Y BROMAN,M. 1981. The effects of varying stimulus context on word-finding abi'ity: dyslexia further differentiated from other learning disabilities. Brain and Language, 13, 130-144.

RUDEL,R.G. Y DENKLA,M.B., BROMAN.M. Y HIRSCH,S. 1980. Word-finding as a function os stimulus context: children compared with aphasic adults. Brain and Language, 10, 111-119.

SALAMON,G., LECAQUE,G. 1978. Choice of the plane of incidence for computed tomography of the cerebral cortex. J. Comput. Assited Tomogr., 2, 93-97.

SCHWARTZ, M.F. 1984. What the classical aphasia categories can't do for us, and why. Brain and Language, 21,3-8.

SEGUI,J., MEHLER,J. FRAUNFELDER,U. Y MORTON,J. 1982. The word frequency effect and lexical access. Neuropsychologia, 20,615-627.

SEYMOUR,P.H.K. 1979. Human visual ccognition. London. Collier McMillan.

SHALLICE,T. 1979. Case study approach in neuropsycho logical research. J. clin. Neuropsychology, 1, 183-211.

SHEPARD,R.N. 1975. Form, formation and transformation of internal representation. En R.L. SOLSO (Ed). Information processing and cognition. The Loyola Symposium. N. J. Hillsdale.

SHEPARD, R.N. Y COOPER,L.A. 1982. Mental images and their transformation. Cambridge Mass. MIT Press.

SMITH,E.E., BALZANO,G.J. Y WALKER,J. 1977. Nominal, perceptual codes in picture categorization. En J. COTTON Y R.L. KLATZKY (Ed). Semantic factors in cognition. N.J. Hillsdale y LEA.

SNEDECOR, G.W. Y COCHRAN, W.G. 197 . Statistical methods. The Iowa State University Press.

SOARES,C. 1984. Left-hemispheric language lateralization in bilinguals. Use of the concurrence activities paradigm. Brain and Language, 23, 86-96.

SPREEN, O., BENTON, A.L. Y VanALLEN,M.W. 1966. Dissociation of visual and tactile naming in amnesic aphasia. Neurology, 16, 807-814.

SPRINGER, S.P.Y DEUTSCH,G. 1981. Left brain, right brain. Freeman. S. Francisco.

STANNER,R.F. Y FORBACH,G.B. 1973. Analysis of letter string in word recognition. J. Exp. Psycho., 98, 31-35.

STERNBERG,S. 1975. Memory scanning: New findings and currents controversies. Quater. J. Exper. Psych. 27, 1-32.

SWINNEY,D. ZURIF,E.B. Y CUTLER,A. 1980. Effects of sentential stress and word class upon comprehension in Broca's aphasics. Brain and Language, 10, 132-144.

TALAIRACH,J., Y SZIKLA,G. 1967. Atlas of stereotaxic anatomy of the telencephalon. Anatomo-radiological studies. Paris :Watson et cia.

THATCHER,R.W. 1980. Neurolinguistics: Theoretical and evolutionary perspectives. Brain and Language, 11, 235-260.

TUDELA,P. 1983. La representación por imágenes. En P. TUDELA (Ed). Psicología experimental vol2. Madrid. UNED.

TUDELA,P. 1983. Memoria semántica. En P.TUDELA (Ed). Psicología experimental vol. 2. Madrid. UNED.

TWEEDY, J.R. Y SCHULMAN,P.D. 1982. Toward a functional classification of naming impairemen s. Brain and Language, 15, 193-206.

TYLER,L.K. 1987. Spoken language comprehension in aphasia: a real-time processing perspective. En M. COLTHEART, R. JOB Y G. SARTORI (Ed). The cognitive neuropsychology of language.LEA.

VANIER,M., LECOURS,S.A.R.,ETHIER,R., HABIB,M. PONCET,M., MILETTE,P.C. Y SALAMON,G. 1985. Proportional localization system for anatomical interpretation of cerebral computed tomograms. J. Comput. Assisted Tomography, 9, 715-724.

VARNEY,N. Y BENTON,A.L. 1975. Tactile perception of direction in relation to handedness and familial handedness. Neuropsychologia, 13, 449-454.

WALLESCH,C.W., HENRINKSEN,L. KORNHUBER,H.H. Y PAULSON,O.B. 1985 Observations on regional cerebral blood flow in cortical and subcortical structures during language production in normal man. Brain and Language, 25, 224-233.

WALLESCH,C.W., KORNHUBER,H.H.,BRUNNER,R.J. KUNZ,Th., HOLLERBACH,B. Y SUGER,G. 1983. Lesions of the basal ganglia, thalamus and deep white matter: differential effects on language functions. Brain and Language, 20, 286-304.

WAYLAND,S. Y TAPLIN,J.E. 1982. Nonverbal categori zation in fluent and nonfluent anomic aphasics. Brain and Language, 16, 87-108.

WEPMAN,J. 1961. Dimensions of language performance in aphasia. J. Speech Hear. Research, 4, 220-232.

WHALEY, C.P. 1978. Word-nonword clasification time. J. Ver. Lear. Ver. Behav., 17, 143-154.

WHITEHOUSE,P.J. 1981. Imagery and verbal encoding in left and right hemisphere damaged patients. Brain and Language, 14, 315-332.

WIEGEL-CRUMP.C.A. Y DENNIS,M. 1986. Development of word-finding. Brain and Language, 27, 1-23.

WIEGEL-CRUMP,C.A. Y KOENIGSKNECHT, R. 1973. Tapping the lexical store of the adults aphasics: analysis of the improvement made in word retrieval skills. Cortex, 9, 410-417.

WILLIAMS,S.E. Y CANTER,G.J. 1982. The influence of situational context in naming performance in aphasic syndromes. Brain and Language, 17, 92-106.

YAMADORI,A. Y ALBERT,M.L. 1973. Word-category aphasia. Cortex, 9, 112-125.

YOUNG, A.W., BION,P.J. Y ELLIS, A.W. 1980. Studies toward a model of laterality effects for pictures and word naming. Brain and Language, 11, 54-65.

ZAIDEL,E. 1978. Auditory language comprehension in the right hemisphere: A comparison with child language and aphasia. En A. CARAMAZZA Y E.B. ZURIF (Ed) The acquisition and breakdown of language:Paralelles and divergences. Baltimore . John Hopkins Univ. Press.

ZURIF,E.B. 1980. Language mechanisms: A neuropsychological perspective. Amer. Scient., 68, 305-311.

ZURIF,E.B. Y BLUMSTEIN,S.E. 1978. Language in the brain. En J. BRESNAN, M. HALLE Y G.A. MILLER (Ed). Linguistic theory and psychological reality. MIT Press. Cambridge.

ZURIF,E.B. Y CARAMAZZA,A. 1976. Psycholinguistic structure in aphasia: Studies in sintax and semantics. En H.WHITAKER Y H.WHITAKER (Ed). Studies in neurolinguistics. New York. Academic Press.