

UNIVERSIDAD DE GRANADA  
FACULTAD DE ODONTOLOGÍA  
DEPARTAMENTO DE ESTOMATOLOGÍA

# ESTUDIO HISTOPATOLÓGICO DE LEUCOPLASIAS ORALES



Doctoranda

**M<sup>a</sup> Cristina Martos Órpez**

Directores

**Prof. Dr. D. Alejandro Ceballos Salobreña**

**Prof. Dr. D. Mariano Toro Rojas**

Editor: Editorial de la Universidad de Granada  
Autor: M<sup>a</sup> Cristina Martos Órpez  
D.L.: GR 2246-2012  
ISBN: 978-84-9028-147-5



**D. ALEJANDRO CEBALLOS SALOBREÑA, CATEDRÁTICO DE MEDICINA BUCAL DE LA DE LA FACULTAD DE ODONTOLOGÍA DE LA UNIVERSIDAD DE GRANADA, Y D. MARIANO TORO ROJAS, CATEDRÁTICO DE ANATOMÍA PATOLÓGICA (JUBILADO) DE LA UNIVERSIDAD DE CÓRDOBA**

**HACEN CONSTAR:**

Que el trabajo titulado "*ESTUDIO HISTOPATOLÓGICO DE LEUCOPLASIAS ORALES*" ha sido realizado por Dña. Cristina Martos Órpez bajo nuestra dirección y supervisión reuniendo a nuestro entender los méritos suficientes para ser defendido ante el tribunal correspondiente y poder optar al grado de Doctora.

Lo que firmamos en Granada a 10 de Enero de 2012

Fdo.: Dr. A. Ceballos Salobreña

Fdo. Dr. M. Toro Rojas

## ÍNDICE

<b>INTRODUCCIÓN</b>	<b>5</b>
Embriología	5
Anatomía	9
Histología	16
Fisiología	26
Lesiones Blancas	30
Leucoqueratosis	32
Lesiones Precancerosas de la mucosa oral	38
Leucoplasias	41
Cáncer oral	59
<b>OBJETIVOS</b>	<b>73</b>
<b>MATERIAL Y MÉTODOS</b>	<b>75</b>
<b>RESULTADOS</b>	<b>80</b>
<b>DISCUSIÓN</b>	<b>91</b>
<b>CONCLUSIONES</b>	<b>97</b>
<b>BIBLIOGRAFÍA</b>	<b>99</b>
<b>FIGURAS Y TABLAS</b>	<b>121</b>

## INTRODUCCIÓN

### EMBRIOLOGÍA

La cavidad bucal deriva de regiones tanto ectodérmicas como endodérmicas. El crecimiento rostral del embrión y la formación del pliegue encefálico hacen que el área pericárdica y la membrana bucofaríngea entren en contacto con la superficie ventral del embrión.

Cuando el encéfalo anterior se expande en dirección dorsal y el pericardio protruye en dirección ventral, al mismo tiempo que las prominencias faciales crecen lateralmente, la membrana bucofaríngea se deprime, formando la base de una cavidad, el estomodeo o cavidad bucal primitiva.

Al final de la cuarta semana, esta membrana se rompe; el estomodeo y el extremo craneal del intestino anterior (futura orofaringe) establecen comunicación.

En el embrión de 4 semanas y media, el estomodeo está constituido por una serie de elevaciones formadas por proliferaciones del mesénquima; así, vemos los procesos mandibulares caudales al estomodeo, procesos maxilares, lateralmente, y el proceso frontal en situación craneal.

En el adulto no hay vestigio alguno de la membrana y esta comunicación embrionaria no debe confundirse con el istmo oro faríngeo permanente.

A cada lado del proceso frontal e inmediatamente por encima del estomodeo, se encuentra la placoda nasal.

El epitelio de los labios y encías, las glándulas salivales y el esmalte de los dientes son de origen ectodérmico y proceden de las paredes del estomodeo, pero el epitelio de parte de la lengua y la faringe deriva del endodermo.(1)

Durante la quinta semana aparecen dos pliegues de crecimiento rápido, los procesos nasolabial y nasomediano, que rodean a la placoda nasal, la cual forma el suelo de una depresión denominada fosita nasal. Los procesos nasolabiales formarán las alas de la nariz y los procesos nasomedianos las porciones medias de la nariz, labio superior, maxilar y todo el paladar primario. Mientras tanto, los procesos maxilares se aproximan a los procesos nasomedianos y nasolabiales, quedando separados de ellos por surcos definidos.

En las dos semanas siguientes se modifica mucho el aspecto de la cara. Los procesos maxilares siguen creciendo en dirección interna y comprimen los procesos

nasomedianos hacia la línea media. Posteriormente estos procesos se fusionan entre sí; el surco que los separaba es borrado por la migración del mesodermo de los procesos adyacentes y también se unen con los procesos maxilares hacia los lados.

En consecuencia, el labio superior se forma por los dos procesos nasomediano y por los dos procesos maxilares. En el desarrollo normal, el labio superior nunca presenta hendiduras

Los arcos faríngeos crecen en dirección ventral y se sitúan progresivamente entre el estomodeo y el pericardio; al completarse las prominencias mandibulares y con el desarrollo de los maxilares, la apertura del estomodeo asume una forma pentagonal, limitada cranealmente por la prominencia frontonasal, caudalmente por las prominencias mandibulares y lateralmente por las prominencias maxilares. Con el crecimiento interno y la fusión de los procesos palatinos, el estomodeo se divide en una parte nasal y otra bucal. A lo largo de los márgenes libres de los procesos que limitan la cavidad oral, ésta aparece como una fosa poco profunda y el ectodermo sobre su suelo aumenta de grosor e invade el mesénquima subyacente; se divide en una lámina dental media y una lámina vesicular lateral. (2)

Las células centrales de esta última degeneran y el surco se hace más profundo, denominándose entonces surco o fosa labio gingival; su pared interna contribuye a la formación de las apófisis alveolares de los maxilares y la mandíbula y sus encías, mientras que su pared externa forma los labios y las mejillas.

Las estructuras de la pared de la cavidad oral, es decir, las glándulas mucosas, salivales, dientes y papilas gustativas se forman por interacciones entre ectodermo y mesénquima.

De la misma forma se constituye el epitelio bucal pero, al contrario de la capa ectodérmica que forma el estrato queratinizado de la piel, aquí el epitelio no es queratinizado. (3)

Los procesos maxilares también se fusionan en un breve trecho con los procesos del arco mandibular, dando lugar a los carrillos y rigiendo el tamaño definitivo de la boca.

Los procesos nasomedianos se fusionan en la superficie y también a nivel más profundo. En dirección craneal se fusiona con la porción superior del tabique nasal. Las estructuras formadas por la fusión de estos procesos reciben en conjunto el nombre de segmento intermaxilar, que consiste en lo siguiente:

- Componente labial, que forma el surco del labio superior (filtrum).

- Componente maxilar superior, que comprende los 4 incisivos.
- Componente palatino, que forma el paladar primario triangular.

Si bien el paladar primario deriva del segmento intermedio, la porción principal del paladar definitivo se forma por las excrescencias laminares de la porción profunda de los procesos maxilares. Estas excrescencias, denominadas prolongaciones palatinas, aparecen a las seis semanas y descienden oblicuamente hacia ambos lados de la lengua. Cuando desciende la lengua (7 semanas) las crestas palatinas ascienden y se hacen horizontales. Durante la octava semana, las crestas se fusionan entre sí y forman el paladar secundario, y con el paladar primario hacia delante, quedando el agujero incisivo como resto de la primitiva separación. Al mismo tiempo, el tabique nasal crece hacia abajo y se une con la superficie cefálica del paladar neoformado.

A las 4 semanas, en el surco que une las primeras bolsas branquiales derechas e izquierdas, aparece un mamelón, el tubérculo impar. Al mismo tiempo aparecen dos prominencias laterales, anteriores, los tubérculos laterales, situados a nivel ventral de los esbozos mandibulares. Estos tres tubérculos se fusionan, dando lugar a los 2/3 anteriores de la lengua, es decir, a la porción de la lengua situada por delante de la V lingual.

El tercio posterior de la lengua se forma a partir de esbozos laterales posteriores que confluyen muy pronto en la línea media, constituyendo la *pars corpuscularis*, que hace prominencia en el surco que une las segundas bolsas branquiales derecha e izquierda.

Mientras que en los 2/3 anteriores el recubrimiento es ectodérmico, en el 1/3 posterior el recubrimiento es endodérmico.

El origen de los esbozos dentarios serían células emigradas de las crestas neurales. El origen neural de los dientes explicaría la exquisita sensibilidad de la dentina (4). El proceso de maduración de los gérmenes dentarios y su posterior proceso de erupción sería algo complejo y quedaría fuera del contexto de este trabajo.

Las glándulas salivales surgen del revestimiento epitelial de la boca. La glándula parótida puede reconocerse ya en embriones humanos de 8 mm de longitud como un surco alargado que parte del ángulo de la mandíbula entre las prominencias maxilares



y mandibular y se dirige hacia atrás. El surco, que se convierte en un tubo, pierde su conexión con el epitelio de la boca salvo en su extremo ventral, y crece dorsalmente en el espesor de la mejilla. El tubo persiste como conducto parotídeo y su extremo ciego prolifera en el mesénquima local para formar la glándula. Posteriormente, el tamaño del mesénquima local disminuye por fusión parcial entre las prominencias maxilar y mandibular y el conducto se abre desde entonces en la cara interna de la mejilla, a cierta distancia del ángulo de la boca.

La glándula submandibular puede identificarse en embriones humanos de 13 mm de longitud como una yema epitelial procedente del suelo del surco gingivolingual que se introduce en el mesénquima. Aumenta rápidamente de tamaño y se ramifica en numerosas prolongaciones que posteriormente adquieren luces.

Al principio, la conexión del brote submandibular con el suelo de la boca se halla a un lado de la lengua, pero los bordes del surco en el que se abre se reúnen de atrás adelante y forman la porción tubular del conducto submandibular.

En consecuencia, el orificio del conducto se desvía hacia delante, hasta quedar por debajo del vértice de la lengua, cerca del plano medio. La glándula sublingual aparece en embriones de unos 20mm de longitud en forma de varios pequeños engrosamientos epiteliales del surco gingivolingual y sobre la parte lateral de este que más tarde se cierra para formar el conducto submandibular. Cada engrosamiento se canaliza de manera individual; muchos de los conductos sublinguales múltiples se abren por separado en la parte profunda del pliegue sublingual, mientras que otros se unen al conducto submandibular.

La lengua aparece como una pequeña elevación media denominada yema lingual media /tubérculo impar en el suelo de la faringe, antes de que los arcos faríngeos se unan ventralmente; más tarde queda incorporada a la parte anterior de la lengua: Poco después aparecen en la porción interna de las prominencias mandibulares dos yemas linguales distales (engrosamientos linguales) de forma oval. Estas se unen entre sí en la parte frontal, mientras que caudalmente convergen sobre la yema lingual media, con la que se fusionan.

A lo largo de los márgenes ventral y lateral de esta elevación aparece un surco, interno a la futura apófisis alveolar de la mandíbula, que adquiere profundidad y forma el surco gingivolingual, mientras que la elevación constituye la parte anterior o bucal de la

lengua. Caudal a la yema lingual media se desarrolla una segunda elevación media, la prominencia hipobranquial (cópula de His) en el suelo de la faringe, hacia la que convergen los extremos ventrales de los arcos faríngeos cuarto, tercero y, ulteriormente, segundo. Un surco transversal separa su parte caudal para formar la epiglotis, mientras que ventralmente se acerca a la parte interior del rudimento lingual, extendiéndose en forma de V y formando la parte posterior o faríngea de la lengua.

En el proceso, los elementos del tercer arco crecen y entierran a los del segundo arco, separándolo de la lengua. Como resultado, la membrana mucosa de la porción faríngea de la lengua recibe su inervación sensitiva desde el nervio glossofaríngeo, que corresponde al tercer arco. En el adulto, la unión de las partes anterior y posterior de la lengua corresponde, aproximadamente, al *angulado sucus terminales*, cuyo vértice es el *foramen caucus*, una depresión ciega que se forma en el momento de la fusión de las partes constituyentes de la lengua, aunque también marca el lugar de invaginación y crecimiento del rudimento medio de la glándula tiroides.

Al principio la lengua consiste en una masa de mesénquima cubierta en su superficie por ectodermo y endodermo. Durante el segundo mes, emigran miotomos occipitales procedentes de las porciones laterales del mielencéfalo que invaden la lengua y forman su musculatura. Pasan ventralmente rodeando la faringe hasta alcanzar el suelo y van acompañados de su nervio (el hipogloso).

### **ANATOMÍA**

La cavidad bucal es la porción más superior del aparato digestivo. Está limitada adelante y a los lados por los labios y los carrillos, arriba por el paladar, abajo por el suelo de la boca y detrás por los pilares anteriores del istmo de las fauces (5).

A su vez está dividida en una zona externa y pequeña, el vestíbulo, y una zona interna más grande, la cavidad bucal propiamente dicha. Los dientes y procesos alveolares dividen estas dos zonas (6).

### VESTIBULO BUCAL

El vestíbulo de la boca es un espacio virtual en reposo, vertical, en forma de hendidura limitado externamente por los labios y carrillos, e internamente por las arcadas dentarias. Comunica con el exterior a través de la hendidura bucal. Sus límites superior e inferior están marcados por la reflexión de la mucosa desde los labios y carrillos hasta las encías. Cuando los dientes se mantienen apretados, el vestíbulo y la cavidad bucal propiamente dicha comunican a través de una abertura existente detrás del tercer molar de cada lado, y a través de las estrechas hendiduras que existen entre los dientes contiguos

En el vestíbulo se encuentran estructuras anatómicas visibles o palpables de gran interés, como son:

-Frenillo labial superior:

Se localiza en línea media del maxilar superior.

-Frenillo labial inferior:

En la misma localización que el superior, pero de menos tamaño y menos prominente.

-Espina nasal anterior:

Es una eminencia ósea palpable en la porción más superior del pliegue mucovestibular, justo debajo de la nariz.

-Eminencia Canina:

Es el resalte que hacen en los huesos maxilar y mandibular las raíces de los caninos.

-Fosa canina:

Es una depresión palpable en la parte superior del pliegue mucovestibular, entre el canino y el primer premolar.

-Frenillos vestibulares:

Similares a los frenillos labiales, pero de menos entidad y situados entre caninos y premolares.

-Tuberosidad del Maxilar:

Es la porción más posterior redondeada de la apófisis alveolar superior.

-Línea obliqua externa:

Eminencia ósea que puede ser palpada en la profundidad del vestíbulo, en la región del primer molar.

-Trígono retromolar:

Se encuentra por detrás del último molar inferior y está formado por la unión de las líneas oblicuas interna y externa. El tejido blando que lo rodea se denomina almohadilla retromolar.

Sobre la superficie interna de cada carrillo, enfrente de la corona del segundo molar superior, existe una pequeña formación capilar que señala la salida del conducto excretor de la glándula salival parotídea.

### LABIOS

Los labios son dos pliegues carnosos que rodean el orificio bucal. En su zona externa aparecen recubiertos por piel, y en su zona interna por mucosa; bajo estos dos tipos de revestimiento superficial se encuentran el musculo orbicular de los labios, los vasos y nervios labiales, el tejido areolar y numerosas pequeñas glándulas salivales labiales. La línea de contacto que forman los labios cerrados (hendidura bucal) queda enfrente del borde de corte de los dientes incisivos superiores, y forma, a cada lado, la comisura labial que forma el ángulo de la boca; este último queda normalmente enfrente del primer premolar. En la zona media de la superficie externa del labio superior existe un surco vertical y poco profundo, denominado surco subnasal, que caudalmente finaliza en una prominencia (el tubérculo), y que está limitado a cada lado por una cresta. En un plano medio, la superficie interna de cada labio se une a su correspondiente encía mediante un pliegue de la mucosa, llamado frenillo labial, que es mayor en el labio superior. (3)

Las glándulas labiales están situadas entre la mucosa y el musculo orbicular de los labios, alrededor del orificio bucal. Su tamaño es aproximadamente el de pequeños guisantes, y su estructura es similar a la de las glándulas salivales de tipo mucoso. Sus conductos se abren en el vestíbulo.

### CARRILLOS o REGIONES YUGALES

Los carrillos constituyen una gran extensión de ambos lados de la cara, se continúan con los labios en la parte frontal, y están separados de los mismos por medio de un surco, a cada lado de la zona externa, denominado surco nasolabial, el cual, a su vez, tiene un recorrido caudal y lateral partiendo de la cara lateral de la nariz y terminando en el ángulo de la boca. Los carrillos se componen de un estrato muscular y de una cantidad variable, pero a menudo considerable, de tejido adiposo, junto a tejido areolar, vasos, nervios y glándulas genianas. Están revestidos por piel en su parte externa y por mucosa en su parte interna.

La mucosa que reviste cada carrillo se refleja, por encima y por debajo, en las superficies más externas de los maxilares superior e inferior, y, por consiguiente, se continúa con las encías; en su parte posterior se continúa con la mucosa del paladar blando. Enfrente de la corona del segundo molar superior existe una pequeña papila en cuya parte más alta desemboca el conducto parotídeo. El musculo principal de cada carrillo es el bucinador, pero existen otros, como el cigomático mayor, el risorio y el cutáneo del cuello, que intervienen en la formación del carrillo.

Los carrillos constituyen los límites laterales del vestíbulo. A la altura del primer-segundo molar superior se encuentra una elevación, que es la papila parotídea, que es por donde desemboca el conducto de Stenon (6) Algunas personas presentan glándulas sebáceas ectópicas en la mucosa yugal, visibles como gránulos amarillentos denominados Gránulos de Fordyce.

### CAVIDAD BUCAL

La cavidad bucal se extiende desde la cara palatina o lingual de los dientes, hacia atrás hasta el istmo de las fauces, que la comunica con la faringe.

La cavidad bucal propiamente dicha está limitada tanto lateral como frontalmente por los arcos alveolares, los dientes y las encías; por detrás comunica con la faringe a través del istmo orofaríngeo (de las fauces), entre los pliegues palatoglosos. El techo de la cavidad bucal lo forman el paladar duro y el paladar blando, mientras que el suelo está formado, en su mayor parte, por la región anterior de la lengua y el resto está constituido por la reflexión de la mucosa desde los lados y bajo la superficie de la lengua hasta la encía en la superficie interna del maxilar inferior. En el plano medio existe un pliegue de mucosa en forma de semiluna, el frenillo de la lengua, que une la superficie inferior de la parte anterior de la lengua con el suelo de la boca. A cada lado de la parte más baja del frenillo existe una pequeña elevación, la papila (*carúncula*) sublingual, en cuya superficie se abre el orificio de salida de la glándula salival submaxilar. Desde esta papila se forma sobre la mucosa del suelo de la boca una cresta que se extiende lateral y dorsalmente, el pliegue sublingual, y que está formada por la prominencia de la glándula salival sublingual subyacente. Sobre el borde de la cresta están los múltiples y diminutos orificios de los conductos de esta glándula. (3)

La mucosa de la boca se continúa con la piel a nivel del borde libre de los labios, y con el revestimiento mucoso de la faringe a nivel del istmo orofaríngeo; durante la vida tiene una coloración rosada, y adquiere un gran grosor cuando recubre las partes duras que limitan la cavidad. Aparece revestida por un epitelio plano estratificado,

cuyas capas superficiales, a diferencia de lo que ocurre en la piel, no se queratinizan en condiciones normales.

El paladar ó bóveda palatina conforma el techo de la boca, y está formado por dos regiones: el paladar duro en la parte anterior, y el paladar blando en la posterior, del que forma parte la úvula.

El paladar duro es una estructura con forma de herradura abierta hacia atrás, limitada anterior y lateralmente por las apófisis alveolares del maxilar. Está formado por las apófisis palatinas de los maxilares superiores y por las porciones horizontales de los palatinos; anterior y lateralmente está limitado por los arcos alveolares y por las encías; por detrás se continúa con el paladar blando. Está cubierto por un tejido denso, formado por el periostio y la mucosa, con el que aparece íntimamente conectado. A lo largo de la línea media se halla un ligero relieve o rafe fibroso que se extiende hasta la papila palatina (5) que cubre la fosita incisiva. A cada lado del rafe la mucosa de la porción anterior es gruesa, de coloración pálida y arrugada; en la porción posterior es delgada, lisa y de un color más rojizo; está cubierta por epitelio plano estratificado queratinizado y en su mitad posterior se encuentran numerosas glándulas mucosas palatinas que se localizan entre la mucosa y el periostio. Del tercio anterior del rafe parten pliegues mucosos trasversales, en número de 2 a 6, denominados arrugas palatinas, característicos de cada individuo y de gran importancia como referencia de la lengua en la fonación. La superficie más alta del paladar duro forma parte del suelo de las fosas nasales, y está revestida por epitelio ciliado en su mayor parte.

El paladar blando es un pliegue móvil suspendido del borde posterior del paladar duro que se extiende hacia abajo y hacia atrás entre la rino y la orofaringe. Está constituido por un pliegue de mucosa que incluye en su interior una aponeurosis, fibras musculares, vasos, nervios, tejido linfático y glándulas mucosas. Cuando está en su posición habitual (es decir, relajado y pendular) su superficie anterior (oral) es cóncava y presenta un rafe medio. Su superficie posterior es convexa, y se continúa con el suelo de las fosas nasales. Su borde superior está unido al margen posterior del paladar duro, y sus bordes laterales se funden con la faringe. Su borde inferior es libre. La región más baja del paladar blando cuelga como una cortina entre la boca y la faringe.

La mucosa del paladar blando es delgada, y está formada por epitelio plano estratificado excepto en la parte más alta de su superficie posterior y a nivel del orificio

faríngeo de la trompa auditiva, en donde el epitelio es cilíndrico y ciliar (“epitelio respiratorio”), similar al de las fosas nasales con el cual se continúa. En ambas superficies existen numerosas glándulas mucosas palatinas subyacentes a la mucosa, pero son más abundantes en la superficie oral y alrededor de la úvula. En el epitelio de la superficie oral existen papilas gustativas. (6)

Un pequeño tubérculo cónico, denominado úvula, pende en la zona media de su borde inferior, y desde cada lado de la base de la úvula parten dos pliegues de mucosa que se extienden lateralmente y hacia abajo. El más anterior de los dos pliegues contiene al músculo palatogloso, y se denomina pilar anterior del velo del paladar (arco palatogloso). Más abajo este pliegue alcanza la parte lateral de la lengua a nivel de la unión de sus porciones oral y faríngea, y forma el límite lateral del istmo de las fauces. El pliegue posterior, llamado pilar posterior del velo del paladar (arco palatofaríngeo), desciende hasta la pared lateral de la orofaringe. El término istmo de las fauces incluye ambos arcos palatinos, su pilar anterior corresponde con el resalte que en la mucosa bucal produce el músculo palatogloso, y su pilar posterior está formado por el músculo palatofaríngeo.

A ambos lados del rafe palatino medio y cerca del punto de unión de las porciones blanda y dura del paladar, se observa con frecuencia un par de depresiones bilaterales separadas por muy pocos milímetros. Estas fosas palatinas pueden tener unos pocos milímetros de profundidad, y sus aberturas pueden estar elongadas en sentido anteroposterior. Es probable que estas fosas representen los orificios comunes de salida de los conductos convergentes de las glándulas palatinas, a los que nos referimos anteriormente.

### SUELO DE LA LENGUA

Es una superficie plana donde se encuentran la inserción del frenillo lingual y las desembocaduras de las glándulas sublingual y submaxilar.

### LENGUA

Es una eminencia muscular móvil que ocupa el suelo de la cavidad bucal, de forma irregularmente ovalada, con la extremidad gruesa hacia atrás y la punta hacia delante.

En ella podemos distinguir dos caras: una superior o dorsal y una inferior o ventral.

En la cara dorsal destaca la presencia de la V lingual, que divide la lengua en una región anterior o bucal y una posterior o faríngea. El vértice de la V lingual está ocupado por el agujero ciego. La porción bucal se halla recorrida por el surco medio anterior, siendo su superficie rugosa por la presencia de las papilas linguales, que pueden ser filiformes, fungiformes, caliciformes y foliadas. La porción faríngea de la lengua presenta un aspecto mamelonado, por la presencia en la submucosa de folículos linfáticos que constituyen la amígdala lingual (2)

En la cara ventral, se distinguen el surco medio inferior y el frenillo lingual.

### REGIÓN GÍNGIVO-DENTARIA

Es el límite anterior de la cavidad bucal, formada por la encía y los dientes. El límite mucogingival separa la mucosa bucal de la mucosa de la encía.

Las encías están formadas por un denso tejido fibroso bien vascularizado revestido por epitelio plano estratificado discretamente queratinizado. Se dividen en dos porciones separadas por el surco marginal; la porción libre o encía marginal, es aquella parte de la encía en contacto con la cresta ósea y el cuello de los dientes a los que rodea como si fuera un collar, y la porción adherida o encía adherente que se halla firmemente anclada a las apófisis alveolares de los maxilares superior e inferior. El tejido fibroso de la encía se continúa con el periostio que recubre los alveolos.

En las personas jóvenes, el epitelio plano estratificado está adherido a la superficie del esmalte de los dientes (adherencia epitelial), pero a medida que pasan los años las encías se alejan del esmalte y se adhieren al cemento. En la cercanía de los dientes, la mucosa de la superficie bucal de las encías se proyecta en altas papilas, pero vuelve a hacerse lisa cuando se relaciona con el esmalte. Los nervios que abastecen la encía superior provienen del nervio maxilar a través de los ramos palatino anterior, ansopalatino y alveolares superiores anteriores, medio y posteriores. El nervio mandibular inerva la encía inferior por medio de sus ramos dentario inferior, lingual y bucal, de manera que los dos últimos inervan las correspondientes superficies de la encía. El nervio bucal inerva la encía inferior hasta más allá del agujero mentoniano mandibular. La mayor parte de los vasos acompañan a los nervios. Los linfáticos de la encía superior drenan en los ganglios linfáticos submandibulares; los que vienen de la parte anterior de la encía inferior lo hacen en los ganglios submentonianos, mientras que los que vienen de su parte posterior drenan en los ganglios submandibulares.



El epitelio plano estratificado de las encías, al igual que el de la piel, contienen melanocitos que son muy abundantes en las razas oscuras. También se ha informado sobre la existencia de células dendríticas, DOPA negativas, pero capaces probablemente de producir melanina. Recientemente se han hecho estimaciones de la incidencia de ambos tipos celulares. Las células dendríticas se localizan más superficialmente que los melanocitos, y son más abundantes que estos en las hendiduras que quedan entre los dientes.

### HISTOLOGÍA

La cavidad bucal es la entrada del aparato digestivo y en ella la comida es fragmentada mecánicamente por los dientes y químicamente modificada y lubricada por la saliva, antes de ser transportada por medio de la faringe y del esófago hacia el estómago para seguir siendo procesada. El vestíbulo es el estrecho espacio entre la superficie interna de los labios y las mejillas y la superficie externa de las encías y los dientes. Los límites de la cavidad bucal propiamente dichos son por arriba el paladar duro y blando, en sentido anterior la cara interna de las encías y los dientes, y en sentido posterior los dos repliegues palatoglosos de la membrana mucosa a cada lado de la unión entre la boca y la faringe. La mayoría de la boca está ocupada por la lengua, una estructura muscular de enorme movilidad que participa en la masticación y deglución. En el hombre también ejerce un papel en el habla.

Los labios están formados por el músculo esquelético orbicular de los labios y un tejido conjuntivo denso recubierto en su superficie externa por la piel y por folículos pilosos sebáceos y glándulas sudoríparas. En el borde libre de los labios este recubrimiento está formado por una piel sin folículos pilosos, muy delgada, con una epidermis suficientemente transparente como para permitir a los capilares de la dermis impartirles su color rojo característico. En la superficie interna de los labios existe una transición gradual de piel a membrana mucosa que recubre el vestíbulo y la cavidad bucal propiamente dicha.

La mucosa bucal reviste la cavidad del mismo nombre, que consta de dos partes:

- Vestíbulo externo, limitado por las mejillas y los labios.
- Cavidad bucal propiamente dicha.

Estas dos partes están separadas por la cresta alveolar, formada por la encía y los dientes (7).

Las mucosas que tapizan los diversos componentes del vestíbulo y la cavidad bucal son diferentes en su estructura y función. Así se pueden observar tres tipos de mucosas, denominadas masticatoria, de revestimiento y sensorial o lingual.

Las diversas funciones que realiza la mucosa bucal incluyen protección, sensibilidad, regulación térmica – especialmente en algunas especies animales – y secreción de saliva (8,9).

La mucosa bucal consta de tres componentes independientes:

A.- Epitelio bucal de tipo plano poliestratificado que, a semejanza de la epidermis de la piel, se organiza en capas múltiples de dos tipos de células, los queratinocitos, que intervienen en el proceso de queratinización, y los no queratinocitos: melanocitos, células de Langerhans y células de Merkel, que intervienen en funciones especializadas que se describirán más tarde.

B.- Lámina propia. Es un tejido conectivo areolar laxo con una cantidad considerable de fibras elásticas en su cara superficial. Aquí se encuentran vasos sanguíneos y glándulas salivares menores, así como elementos linfoides.

C.- Lámina basal. Es la interfase existente entre el epitelio bucal y la lámina propia.

-Epitelio bucal.

Como ya se señaló es de tipo plano poliestratificado. Según la zona de la cavidad o del vestíbulo bucal a la que nos refiramos, este epitelio puede ser delgado o grueso, estar o no queratinizado y variar en sus estratos (8).(figs 2,3 y 4)

Las capas o estratos que integran el epitelio bucal son:

- 1.- Capa basal.
- 2.- Estrato espinoso.
- 3.-Capa granulosa.
- 4.- Estrato córneo.

El epitelio bucal se conserva por un proceso de renovación continua, en el que participa la actividad mitótica de las células de la capa basal (9).

El número de las capas celulares varía según la localización de la mucosa bucal, siendo el estrato granuloso el que está ausente con más frecuencia.

La estructura y función de las diferentes capas se examinan a continuación:

1. Capa basal: Las células de esta capa son las menos diferenciadas del epitelio bucal. Tiene por lo general un grosor de tres células dependiendo de la zona de cavidad bucal que consideremos. Estas células tienen capacidad de dividirse, por lo que a veces se le denomina estrato o capa germinativa. De las dos células hijas que se forman de la división de una sola célula madre, una repetirá el ciclo como célula madre para una posterior proliferación y la otra entrará a la población general del epitelio para su posterior diferenciación y maduración (8).

La velocidad de la renovación es de 20 a 60 días. La velocidad de sustitución, que refleja el índice de la proliferación celular, parece estar influida por ciertos factores como son: grado de queratinización, hormonas (adrenalina y corticoides), presencia o no de inflamación y las chalonas, sustancias descubiertas recientemente, producidas por las células epiteliales mismas y que actúan inhibiendo las mitosis, siendo su acción reversible (10).

2. Estrato espinoso: Se localiza inmediatamente por encima de la capa de células basales, estando constituida por células de forma poligonal que parecen poseer prolongaciones espinosas. Estas prolongaciones aparecen como resultado de la retracción celular, durante el procesamiento del tejido para su estudio histológico, siendo en realidad desmosomas, puntos de unión entre células epiteliales de esta zona.

3. Capa granulosa: Es una capa de células aplanadas que contienen gránulos de queratohialina intensamente basófilos, que se cree que actúan en el proceso de queratinización.

4. Estrato córneo: Está formado por células aplanadas eosinófilas, que se caracterizan por carecer de núcleos y presentar, casi exclusivamente, tonofibrillas en el citoplasma. Las células más externas de esta capa se desprenden durante el proceso de descamación.

No en todas las regiones de la cavidad oral la estratificación es la misma, sino que varía de unas zonas a otras. Así la mucosa masticatoria de la encía y el paladar duro está casi siempre completamente queratinizada (ortoqueratinización), aunque en ciertas ocasiones se presenta paraqueratinizada, esto es, que aunque las células del estrato córneo se encuentran repletas de queratina, conservan su núcleo picnótico y encogido y suele faltar el estrato granuloso (9) (fig.2).

A diferencia de la mucosa masticatoria, la mucosa de revestimiento del vestíbulo y de la cavidad bucal suele no estar queratinizada. Aunque exista estrato basal y espinoso, faltan los estratos granuloso y córneo, capas que son sustituidas por un estrato intermedio y un estrato superficial. Este tipo de estratificación se encuentra en labios, mejillas, paladar blando, cresta alveolar, cara inferior de la lengua y suelo de la boca (fig.3).

Existen también en el epitelio bucal células que no intervienen en el proceso de queratinización y que denominamos no queratinocitos, que son:

-Melanocitos. Son células de localización basal que producen el pigmento endógeno denominado melanina. Son las encargadas, en parte, del color de la mucosa bucal.

Se caracterizan por la presencia de largas prolongaciones celulares, conocidas como prolongaciones dendríticas, que pasan entre los queratinocitos adyacentes. Los melanocitos carecen de desmosomas y tonofilamentos, conteniendo sin embargo una zona de Golgi y un RER bien desarrollados, donde se produce la tiroxinas. La melanina se sintetiza y se almacena en inclusiones citoplasmáticas, electrónicamente densas, que se denominan melanosomas.

Todos los individuos poseen el mismo número de melanocitos independientemente del color de la piel y de la mucosa bucal. La diferencia de la coloración depende de la actividad de los melanosomas y de los procesos enzimáticos que ocurren dentro de ellos. Las regiones de la mucosa bucal en la que es más evidente la pigmentación por la melanina son las encías, el paladar duro y la lengua (8).

-Células de Langerhans. Son células dendríticas que suelen habitar en estratos externos del epitelio, sobre todo en el estrato granuloso. Se caracterizan por la presencia de gránulos en forma de bastoncillos o raqueta.

No presentan desmosomas ni tonofilamentos, pero tienen un aparato de Golgi y un retículo endoplasmático rugoso bien desarrollado.

A través de los años se le han atribuido distintas funciones: nerviosa, de regulación del proceso de maduración de los queratinocitos o más recientemente en la respuesta inmune a través de un antígeno de superficie.

-Células de Merkel. Son células claras que residen en capas basales, caracterizadas por la presencia en su citoplasma de gránulos esféricos, semejantes a los gránulos que contienen catecolaminas en las células argentafines del tubo digestivo.

Pruebas neurofisiológicas nos indican que las células de Merkel son células sensoriales que responden al tacto.

-Células de inflamatorias. Son acúmulos de linfocitos, leucocitos polimorfonucleares y células cebadas que existen normalmente en el epitelio bucal y que no indican necesariamente la existencia de un proceso inflamatorio en él.

-Lámina basal.

La interfase entre el epitelio bucal y la lámina propia es muy irregular, con crestas epiteliales que alternan con papilas dérmicas.

Esta interfase realiza varias funciones, como son aumentar la superficie para vasos y nervios y conseguir una mejor unión entre los dos tejidos.

Se tiñe con la técnica del ácido periódico de Schiff, lo que indica la presencia de glicoproteínas especialmente mucopolisacáridos.

En la lámina basal, por microscopía electrónica se pueden distinguir 2 zonas:

-Lámina lúcida. Está en contacto con las células del epitelio basal y unida a ellas por medio de hemidesmosomas.

-Lámina densa. Consta de una malla de filamentos finos (colágeno tipo IV) incluida en una matriz amorfa.

Las fibras de la lámina propia son principalmente de colágena (tipo I), pudiéndose encontrar también fibras reticulares y elásticas.

Entre las células de la lámina propia podemos encontrar fibroblastos, macrófagos, células cebadas, linfocitos y células plasmáticas, distribuyéndose por la cavidad oral según las funciones y necesidades específicas de cada región.

La sustancia fundamental amorfa está constituida de glucosaminoglucanos, como el ácido hialurónico y condroitín sulfato, organizados en forma de proteinglicanos y glucoproteínas. Se encuentran también proteínas derivadas del suero.

Diferencias estructurales de los diferentes tipos funcionales de la mucosa oral:

-Mucosa masticatoria. Es la mucosa que recubre encía y paladar duro, es decir, las zonas expuestas a las fuerzas abrasivas de la masticación.

El epitelio es grueso, por lo general siempre está queratinizado y presenta numerosas crestas epiteliales, en especial en las encías (fig. 2).

La mucosa masticatoria está fuertemente unida al hueso del paladar y de los procesos alveolares, por la inserción de los haces de fibras colágenas de la lámina propia al periostio de los huesos adyacentes para formar el mucoperiostio. Esta inserción es directa y hace que el epitelio sea inextensible y capaz de resistir las fuerzas masticatorias.

-Mucosa de revestimiento. Es la mucosa que recubre la superficie bucal del labio, paladar blando, suelo de la boca y cresta alveolar. Se caracteriza por su capacidad para experimentar movimiento, distensión o ambos (fig. 3)

El epitelio es grueso, mucho más que el de la mucosa masticatoria, y por lo general no está queratinizado, aunque en algunos casos puede presentar focos de queratinización.

Comparándola con la mucosa masticatoria, el número de crestas epiteliales y de papilas de tejido conectivo es bastante inferior, lo mismo que es menor el grosor y la cantidad de fibras de colágena de la lámina propia.

La presencia de fibras de colágena, no organizadas en haces, y de fibras elásticas permite que la mucosa de revestimiento se distienda, volviendo a su situación de reposo una vez terminado el estímulo.

- Superficie extraoral del labio. Se asemeja en su morfología a la piel. Es un epitelio plano estratificado queratinizado, formado por cuatro estratos: basal, espinoso, granuloso y córneo. Por debajo del epitelio se localiza la lámina propia y la submucosa, que contiene tejido adiposo, folículos pilosos, glándulas sebáceas y fibras de músculo esquelético.

-Mucosa especializada. Es la que recubre al dorso de la lengua (11).

Sus funciones son semejantes a las de la mucosa masticatoria, pero la presencia en ella de papilas linguales y botones gustativos hace que se clasifique aparte de aquella.(fig. 4)

Inmediatamente por delante de la V lingual, que divide a la lengua en porción anterior (2/3) y porción posterior (1/3), se localizan grandes papilas circunvaladas. Cada papila está rodeada por un surco o depresión aún más profundo, donde desembocan los conductos de las glándulas de Von Ebner que son glándulas salivales de tipo seroso.

Cada papila circunvalada está formada por un centro de tejido conectivo, cubierto de un epitelio plano estratificado queratinizado, salvo por las porciones laterales de las papilas, donde no está queratinizado.

En la porción anterior de la lengua se encuentran papilas adicionales, fungiformes y filiformes. Estas últimas son cónicas y están cubiertas epitelio queratinizado. Estas papilas actúan fundamentalmente en la masticación.

Los botones gustativos se encuentran en el epitelio de las papilas fungiformes, foliadas y circunvaladas. Son unas estructuras ovoides formadas por múltiples células fusiformes, cuya porción basal está rodeada por una extensa red de fibras amielínicas. En su porción apical se localiza un foramen gustativo, que comunica con la superficie por medio de una abertura denominada poro gustativo.

### Lengua

El gran espesor de la lengua está formado por haces entrelazados de musculatura estriada orientada en sentido vertical, horizontal y longitudinal que se entrecruzan en ángulos rectos. Esta disposición garantiza un alto grado de movilidad de la porción anterior de la lengua la cual es esencial para la masticación, fonación y deglución. La porción posterior de la lengua es menos móvil debido a su continuidad con el suelo de la boca y su inserción al hueso hioideo. La superficie dorsal de la lengua está recubierta por un epitelio relativamente grueso, firmemente adherido a la capa subyacente de tejido conectivo denso; de este se extiende un septo hacia abajo entre los haces subyacentes de fibras musculares. Los dos tercios anteriores y el tercio posterior de la lengua poseen diferente origen embriológico, de manera que el límite entre estas regiones está marcado por una depresión poco profunda en forma de V que es el surco terminal. La parte abierta de la V se dirige hacia delante y en el ápice de la V existe una discreta depresión que es un vestigio del conducto tirogloso, una

evaginación del suelo de la boca que da lugar a la glándula tiroidea en estadios precoces del desarrollo embrionario.

### Papila lingual

En la zona anterior al surco terminal el dorso de la lengua es rugoso estando recubierto por multitud de pequeñas excrecencias denominadas papilas linguales. Son de cuatro tipos: filiformes, fungiformes, foliadas y circunvaladas. Las más frecuentes son las papilas filiformes que son finas, de forma cónica y tienen una ligera curvatura con su extremo señalando hacia la zona de detrás de la lengua. Tienen de 2-3 mm de longitud y se disponen en hilera más o menos precisas que discurren paralelamente a los brazos divergentes del surco terminal en forma de V. Las células altamente queratinizadas de los extremos de las papilas se exfolian continuamente. En los trastornos de la función gastrointestinal se altera su recambio habitual acumulándose en una capa y entremezclándose con bacterias, dando lugar a una película grisácea que recubre la superficie de la lengua originando la lengua "saburral" que los médicos antiguos buscaban como signo de enfermedad. En los animales las papilas filiformes son grandes y tiesas, y motivan la textura acartonada de la lengua de los gatos.

Las papilas fungiformes tienen una base estrecha y una porción superior hemisférica ligeramente aplanada. Miden de 0.5 a 1.0mm de diámetro y sobresalen ligeramente sobre las papilas filiformes. El tejido conjuntivo primario y secundario del núcleo de la papila se proyecta en prolongaciones contorneadas en la parte baja de su epitelio que es prácticamente no queratinizado y tienen una superficie libre lisa. Debido a que el núcleo de la papila es altamente vascular y el epitelio suprayacente es relativamente fino, la papila fungiforme tiene un color rosa.

Las papilas circunvaladas son solo entre 6 y 14 y están limitadas a la zona posterior de la lengua en la cual se alinean justo en frente del surco terminal. Son mucho mayores que las papilas fungiformes (1-2mm) y cada una ocupa una depresión de la mucosa de tal manera que quedan rodeadas de un surco circular. El núcleo de tejido conjuntivo forma múltiples papilas secundarias. El epitelio de la superficie libre es liso y en el de las superficies laterales se pueden ver numerosos botones gustativos. En un corte vertical de una papila circunvalada se pueden encontrar de diez a doce, en las paredes laterales del surco puede aparecer alguno. El número medio de botones gustativos en una papila se calcula que es alrededor de 250. En la profundidad del tejido conjuntivo de la musculatura subyacente se encuentran las glándulas de tipo seroso de von Ebner. Su conducto excretor se abre en el surco alrededor de la papila circunvalada. Se cree que su secreción ejerce una función de limpieza del surco alrededor de la papila.

Las papilas foliadas son rudimentarias en el ser humano, estando bien desarrolladas en los conejos, burros y otros animales. En estas especies se encuentra un grupo de



crestas paralelas separadas por surcos profundos en una región ligeramente elevada en los lados laterales de la lengua en la unión entre las porciones anteriores y posteriores de la misma. El epitelio de las superficies laterales de estas crestas contienen numerosos botones gustativos. Las glándulas serosas de la lámina propia eliminan su secreción por medio de conductos que se abren en la profundidad de los surcos. Estos rasgos topográficos están prácticamente ausentes en el hombre, pero existen algunos botones gustativos en esta región. También se encuentran botones gustativos en número reducido en el arco glosopalatino, en el paladar blando, en la superficie posterior de la epiglotis y en la pared posterior de la faringe.

### Conductos salivales

Los conductos intercalares están revestidos por células epiteliales cuboidales que carecen de especialización ultraestructural significativa. Su dotación de organelas es poco marcada y la membrana plasmática muestra una escasa amplificación de su superficie. Además de servir de conductos para las secreciones líquidas pueden tener una función de células madre. Las células a nivel de la unión de los conductos intercalados con el acino contienen normalmente unos pocos gránulos secretores. Estas células han sido interpretadas por algunos investigadores como células intermediarias en la transformación de células del conducto en células acinares.

Los conductos estriados, mucho mayores, están recubiertos por un epitelio columnar, que muestra especialización citológica, generalmente asociada al transporte activo de electrolitos. La estriación del citoplasma basal que se aprecia con el microscopio óptico se puede observar también con micrografía electrónica y es debida a la alineación vertical de numerosas mitocondrias largas en estrechos compartimentos formados en parte por las profundas invaginaciones de la membrana plasmática en la base de la célula. Sin embargo, algunos de estos compartimentos no están abiertos en sus extremos y son sin duda largas prolongaciones interdigitadas de las células vecinas. Esta elaborada especialización basal se asemeja a la que se aprecia en el epitelio que reviste determinados segmentos de la nefrona. Mediante el enorme aumento del área de membrana asociada a una fuente de energía en la mitocondria se establecen las condiciones para un transporte activo eficaz de agua e iones que modifican la secreción primaria del acini durante su paso por el conducto. Además de cambiar la composición electrolítica de la sangre se dice que los conductos estriados segregan lisozima y calicreína y transportan a la saliva inmunoglobulina A segregada por las células plasmáticas.

Los conductos interlobulares siguen su curso a través del tejido conjuntivo de la estroma, haciéndose progresivamente más grandes y finalmente convergiendo en el conducto principal que se abre a la cavidad bucal. Al acercarse el conducto principal al sitio de su apertura en la mucosa bucal su epitelio de revestimiento se hace estratificado columnar durante una corta distancia y después estratificado escamoso en el punto en el que se continúa con el revestimiento de la cavidad bucal.

### Membrana mucosa

La membrana mucosa de la cavidad bucal difiere de una región a otra en las características de su epitelio y en la lámina propia subyacente. El epitelio es escamoso estratificado en toda ella, pero no sufre una queratinización completa como en la piel. En el vestíbulo, suelo de la boca y debajo de la lengua el epitelio es relativamente fino y no sufre queratinización. Su lámina propia es laxa, proporcionando una movilidad considerable sobre las estructuras subyacentes. En las mejillas es algo más grueso. Este epitelio no queratinizado no presenta la diferenciación en zonas propias de la epidermis. Al ir ascendiendo desde la capa basal las células aumentan considerablemente de tamaño y comienzan a contener tonofilamentos, pero no se aplanan al ir alcanzando la superficie. Los desmosomas son menos numerosos y más pequeños que los de la epidermis.

Donde la mucosa roja y libre del suelo de la boca se refleja sobre el proceso alveolar se produce una abrupta transición hacia una capa rosa firmemente adherida al hueso subyacente por un tejido conjuntivo denso. Está en la mucosa gingival la cual recubre las encías y se extiende entre los dientes. En el techo de la boca se continúa desde el proceso alveolar sobre todo el paladar duro. Tiene un epitelio escamoso estratificado grueso con numerosas papilas que penetran profundamente en su superficie interna.

Al igual que en la piel se pueden distinguir un estrato basal, otro estrato espinoso, otro granuloso y un estrato córneo. Las células del estrato córneo están queratinizadas, pero mantienen un núcleo condensado y parecen ser viables, exfoliándose continuamente en la saliva. Las células del estrato espinoso contienen haces de tonofilamentos que terminan en desmosomas llamativos firmemente unidos a las células vecinas. También existen hemidesmosomas en la base del epitelio a partir de los cuales las fibras de anclaje rodean los haces de fibras colágenas de la lamina propia subyacente. El mayor espesor, su firme inserción y el mayor grado de queratinización del epitelio de las encías y del paladar duro hacen que estas regiones sean más resistentes a la atracción durante la masticación.

El epitelio de las distintas zonas de la cavidad bucal difiere no solamente en el grado de queratinización sino también en su permeabilidad. El epitelio fino, no queratinizado del suelo de la boca y de debajo de la lengua, es más permeable. Esta propiedad se emplea clínicamente para determinadas medicaciones, tales como la nitroglicerina en los casos de crisis de angina en los cuales se coloca un tableta de estas debajo de la lengua para que a través del epitelio se difunda a la circulación. En muchas especies animales, especialmente en ruminantes que se alimentan de hierbas gruesas, el epitelio bucal está mucho más queratinizado que en el hombre.

La lamina propia del epitelio se extiende mediante profundas prolongaciones en la superficie subyacente del epitelio dando lugar a papilas de tejido conjuntivo como las que se encuentran en la epidermis de la piel, aunque estas son más delicadas, con fibras colágenas y elásticas más finas. En la lámina propia de la mucosa en la zona posterior de la cavidad bucal se encuentra un gran número de linfocitos muchos de los

cuales migran hacia el epitelio. En el suelo de la boca y en las mejillas donde la lamina propia está sostenida por una submucosa laxa, la mucosa puede moverse o elevarse dando repliegues. Sin embargo, en las encías y en el paladar duro la mucosa está firmemente unida al periostio del hueso subyacente mediante un tejido conjuntivo denso. La mucosa del paladar blando se continúa en su margen posterior y durante cierta distancia sobre su superficie nasal, dando lugar allí su epitelio estratificado escamoso a un epitelio pseudoestratificado ciliado y columnar característico de las vías nasal y respiratoria.

El aporte sanguíneo a la mucosa bucal es semejante al de la piel. Hay un plexo de grandes vasos en la submucosa el cual da lugar a ramas que forman a su vez un plexo de vasos más pequeños en la lamina propia, del que parten ramas para redes capilares destinados a los tejidos conjuntivos de las papilas por debajo del epitelio. La mucosa bucal está ricamente inervada por el nervio trigémino (V) y en la porción que recubre la lengua por ramas especiales sensoriales del nervio facial (VII) que inervan los órganos específicos gustativos.

### **FISIOLOGÍA**

La boca es el lugar donde se inicia el proceso digestivo, comenzando con la aprehensión de los alimentos y la masticación; después, por medio de acciones físicas y químicas de mezcla con la saliva, termina con la deglución.

Glándulas salivales; características de la saliva.

Las principales glándulas salivales son las parótidas, las submandibulares y las sublinguales; además, existen muchas glándulas bucales menores. La saliva contiene dos tipos principales de secreción proteica: 1) una secreción serosa rica en ptialina (una alfa-amilasa), que es una enzima que interviene en la digestión de los almidones, y 2) una secreción mucosa que contiene mucina, que cumple funciones de lubricación y protección de la superficie. Las glándulas parótidas secretan exclusivamente saliva serosa, mientras que las submandibulares y sublinguales secretan ambos tipos. Las glándulas bucales solo secretan moco. (12)

Secreción de iones por la saliva. La saliva contiene, sobre todo, grandes cantidades de iones de potasio y de bicarbonato. Por otra parte, las concentraciones de iones de sodio y cloro son varias veces menores en ella que en el plasma. La descripción siguiente del mecanismo de secreción de la saliva permite comprender estas concentraciones de iones peculiares.

La secreción de la glándula submaxilar, una glándula compuesta característica que contiene acinos y conductos glandulares. La secreción salival se produce en dos fases: en la primera intervienen los acinos y en la segunda, los conductos. Los acinos producen una secreción primaria que contienen ptialina, moco o ambas sustancias en una solución de iones a una concentración no muy distinta de la del líquido extracelular. Cuando la secreción primaria fluye por los conductos, se desarrollan dos procesos de transporte activo que modifican de manera importante la composición iónica de la saliva.

La constante secreción salival desempeña un papel importante en el mantenimiento de los tejidos bucales. La boca contiene grandes cantidades de bacterias patógenas que pueden destruir fácilmente sus tejidos y provocar caries dentales. La saliva ayuda a evitar este deterioro. En primer lugar mediante el propio flujo de saliva que ayuda a lavar y arrastrar los gérmenes y partículas alimenticias. En segundo lugar, la saliva contiene iones y distintas enzimas proteolíticas. Por tercer lugar, la saliva suele contener cantidades significativas de anticuerpos proteicos capaces de destruir las bacterias. Por tanto, en ausencia de salivación, los tejidos bucales se ulceran y se infectan y se produce un desarrollo desmedido de caries dentales.

Aunque la salivación es constante, de manera que la mucosa y los dientes se encuentran constantemente humedecidos, permitiendo a deglución en vacío, la saliva se produce fundamentalmente en los momentos prandiales y con el estímulo psíquico de los alimentos. Su función es principalmente mecánica, al empapar los alimentos, ablandarlos y hacerlos resbaladizos para ser deglutidos, constituyéndose lo que se denomina bolo alimenticio. Cooperan también en la limpieza natural, la autólisis: la lengua y las mejillas arrastran los restos de alimentos, realizando esta función con la ayuda de la saliva, sobre todo la saliva serosa de la parótida (4).

Esta afirmación viene reforzada por el hecho de que en cuadros clínicos en los que la producción de saliva está disminuida (Hiposialia post-radiación, S. de Sjögren), la existencia de policaries es la norma.

La saliva interviene también en:

-El proceso químico de la digestión, ya que en su composición entran a formar parte enzimas, como la amilasa (Ptialina), que interviene en el metabolismo del almidón.

-La defensa del organismo mediante un mecanismo que arrastre que lleva los gérmenes al estómago, donde son destruidos por el pH bajo allí existente y por la existencia en su composición de enzimas (lisozimas), que destruyen las proteínas de la pared bacteriana, interferón, e inmunoglobulinas, sobre todo IgA (4).

-Lubrificación, que protege al tubo digestivo de lesiones mecánicas y químicas

La cavidad bucal, por sus condiciones de humedad y temperatura (aproximadamente 37°C de forma casi constante), es un medio de cultivo ideal para la proliferación de gérmenes. Así, de forma habitual se pueden encontrar; micrococos, bacilos, espiroquetas, vibriones, actinomyces, leptotrix y algunas amebas. Aún cuando la mayoría de estos gérmenes son patógenos "per se", su patogenicidad queda disminuida por las defensas naturales de la cavidad bucal. Por todo ello, algunos autores consideran infectada toda herida existente en la boca... Aunque esta afirmación es exagerada, ya que la experiencia demuestra que tras intervenciones cruentas como son las extracciones, frenilectomías, etc., las complicaciones infecciosas son poco frecuentes, da una idea de la capacidad patógena de la flora existente en la cavidad bucal.

Por tanto, la boca necesita medios de defensa que le permitan mantener la integridad del medio interno. Esto lo consigue por:

-Saliva. A través de los mecanismos ya citados.

-Mucosa bucal. Es un epitelio con fuertes uniones intercelulares, que actúa como una barrera física, presentado en su interior células inflamatorias (linfocitos, células plasmáticas) que actúan reaccionando ante cualquier agresión. Además, la existencia en su seno de terminaciones nerviosas amielínicas y corpúsculos sensoriales, permite que ante cualquier estímulo haya un reflejo que contribuya a la defensa de la integridad de esta mucosa.

Interviene la cavidad bucal también de manera fundamental en el sentido del gusto, a través de los botones gustativos existentes en las papilas linguales, paladar y faringe. Vuelve a tener aquí la saliva un papel fundamental, ya que permite la disolución de productos existentes en los alimentos, facilitando así su llegada a estas papilas. Junto a estos botones gustativos, existen también terminaciones libres en el interior del epitelio bucal que intervienen en el sentido del gusto. (12)

Otra de las funciones básicas de la cavidad bucal, es la masticación, no como una función aislada de apertura y cierre de la cavidad bucal, sino como una función de un complejo aparato, que hoy se denomina aparato estomatognático, y que incluye a cóndilos, maxilar, mandíbula, musculatura y dientes.

Un concepto básico en la masticación es la oclusión, que es toda relación de contacto entre dientes de ambas arcadas antagonistas.

-Oclusión céntrica. Es una relación de engranaje de las piezas dentarias, de modo que el engranaje sea máximo.

-Oclusión excéntrica. Es cualquier posición de contacto no céntrica.

Estos conceptos de oclusión tienen importancia, ya que existen maloclusiones que hacen que los dientes produzcan traumatismos repetidos en la mucosa, pudiendo desencadenar lesiones premalignas o malignas, que puede prevenirse con el sólo hecho de corregir esta maloclusión.

Por último, citar una última función en la que la cavidad bucal presenta un papel fundamental, la fonación, en la que la lengua, labios y estructuras palatinas modulan los sonidos emitidos por las cuerdas vocales.

### LESIONES BLANCAS

El término leucoplasia ha venido usándose durante años para denominar a todas las lesiones de la cavidad oral de aspecto blanquecino, sin ningún otro tipo de connotación, por lo que quedaban englobados dentro de él múltiples enfermedades de distinta etiología (infecciosas, inflamatorias preneoplásicas y neoplásicas).

En 1967, la OMS definió la leucoplasia por exclusión como una lesión blanca que no puede ser clasificada ni clínica ni patológicamente como ninguna otra enfermedad (13).

Quedaba así el término leucoplasia perfectamente delimitado, pero existía el dilema de cómo clasificar a las otras entidades nosológicas de aspecto clínico parecido pero con una identidad propia. Se acuñó así el término lesión blanca, bajo el cual se agrupan todas las lesiones bucales de color blanquecino, sea cual sea a su etiología, cuadro histopatológico y pronóstico. Por tanto la leucoplasia se engloba dentro de este grupo, pero no todas las lesiones blancas son leucoplasias.

Dentro de las lesiones blancas se encuentran muchos cuadros clínicopatológicos, algunos de los cuales, por tener una etiología concreta y ser una manifestación en la cavidad bucal de cuadro sistémico, consideramos que no deben estar incluidos en el cuadro de las lesiones blancas, pero al estar así recogidos en la literatura los incluimos en la clasificación, si bien después, al realizar un breve estudio anatomopatológico, no los consideremos.

Clasificación de las lesiones blancas:

-Leucoqueratosis Simple.

Leucoqueratosis friccional

Queratosis protésica

Morsicatio Bucae

-Leucoqueratosis por Irritantes Químicos

Estomatitis Nicotínica

Estomatitis por Decúbitos de Medicamentos

-Leucoqueratosis por Irritantes Térmicos

Queratosis planta tabáquica

-Leucoqueratosis Hereditarias

Nevo blanco esponjoso

Disqueratosis Folicular

Disqueratosis Intraepitelial Benigna

-Leucoplasias (leucoqueratosis con displasia)

Leucoplasia con displasia Leve

    Con displasia Moderada

    Con displasia Grave

Carcinoma in situ

Carcinoma microinvasor

Leucoplasia vellosa (SIDA)

Eritroleucoplasia. Si se ulceran.

-Otras lesiones blancas:

Hiperplasia epitelial focal

Papilomas

Papilomatosis oral florida

Pólipos

Fibrosis submucosa

Leucoedema

Perlas de Ebstein

Verruga Vulgar

Liguen Plano

Lupus Eritematoso

Psoriasis. Cuadro sistémico



Sífilis

Condilomas acuminados

Molluscum Contagiosum

Moniliasis. Candidiasis

### **LEUCOQUERATOSIS**

La queratosis puede desarrollarse en cualquier región de la boca con una gran variación de tamaño y forma.

Clínica;

En general se presenta como una mancha lisa, blancogrisácea, adherente de superficie generalmente lisa con escasa o nula evidencia de excrecencias y límites periféricos difusos. Es blanda a la palpación.

Rara vez presenta erosiones o úlceras crónicas (14).

Anatomía Patológica

En general consiste en una capa anormal de queratina donde normalmente no existe, o bien una capa de queratina excesivamente gruesa cuando la lesión se asienta donde existe normalmente queratina.

El epitelio escamoso que existe por debajo no presenta signos de displasia.

A veces la cantidad excesiva de queratina va acompañada por una hiperplasia epitelial, siendo esto una manifestación totalmente benigna.

Etiología:

La mayor parte de las lesiones queratósicas son el resultado de la aplicación local de irritantes crónicos. Estos irritantes comprenden una gran diversidad de acciones específicas cualitativamente diferentes así como una gran cantidad de sustancias o fenómenos.

Así se encuentran irritantes físicos como cúspides agudas o rugosas de los dientes, márgenes irritantes, presión excesiva de las barras y ganchos de las prótesis o el abuso del cepillo de dientes.

Dentro de los irritantes químicos podemos encontrar la nicotina y el alquitrán derivados del hábito de fumar cigarrillos, puros o pipa, o los aceites esenciales de algunas pastillas. Un irritante muy común en nuestro medio es la aspirina, dado el hábito de algunas personas de colocar una pastilla de aspirina sobre una muela para combatir un dolor pulpar o el clorato potásico, en forma de comprimidos, para curar úlceras o aftas bucales.

La irritación térmica es la consecuencia derivada del consumo de alimentos calientes. El principal irritante térmico es el café.

Existen también factores generales que producen lesiones queratósicas. Así, la deficiencia de vitamina A es capaz de producir hiperactividad del epitelio escamoso, con hiperqueratinización de éste.

Las hormonas sexuales son estimulantes epiteliales y por ello, la administración prolongada de éstas puede dar lugar a la aparición de queratosis.

La sífilis secundaria y terciaria, guarda una asociación definida con la queratosis sobre todo el dorso de la lengua, si bien no se sabe exactamente, si ésta es una manifestación más de la sífilis o si la sífilis actúa como factor predisponente.

También son frecuentes las lesiones queratósicas de enfermos afectados de hipoparatiroidismo pero se desconoce el cómo o por qué de su presencia (14).

Existen también enfermedades de origen hereditario, una de cuyas manifestaciones es la queratosis en la mucosa oral (13).

El hecho de que existan factores irritantes locales es tan significativo que algunas queratosis de una etiología concreta han sido consideradas como entidades nosológicas independientes. Describiremos brevemente algunas de ellas.

Clasificación etiológica:

Leucoqueratosis simple

Leucoqueratosis friccional

-Queratosis protésica

-Morsicatio Bucae

Leucoqueratosis por Irritantes Químicos

-Estomatitis Nicotínica

-Estomatitis por Decúbito de Medicamentos

Leucoqueratosis por Irritantes Térmicos

-Queratosis Palatina Tabáquica

Leucoqueratosis Hereditarias

-Nevo Blanco Esponjoso

-Disqueratosis Folicular

-Disqueratosis Intraepitelial Benigna

### 1. Estomatitis nicotínica.

Son lesiones resultantes de fumar en exceso y sobre todo en pipa.

Las lesiones suelen comenzar como un enrojecimiento ligero y difuso y no suelen ser reconocidas hasta su periodo queratósico.

Se localizan más frecuentemente en la porción más posterior del paladar ósea y en el velo del paladar, pero a veces se afecta en su totalidad.

Como regla general, la lesión está constituida por una mancha queratósica extensa en el paladar, relativamente llana y lisa de color blanco grisáceo, punteada por un número variable de nódulos redondeados y umbilicados. Estos son los orificios de las glándulas salivares accesorias que han sido irritadas por fumar y están dilatadas e inflamadas (15).

En algunos casos la lesión es más notable a causa de la presencia de líneas deprimidas de color rojo pálido, que siguen un curso irregular a través de la queratosis.

El tratamiento es el mismo que el de cualquier queratosis, y al igual que la mayoría de ellas regresan al eliminar el factor irritante.

### 2. Queratosis palatina tabáquica.

Es debida al hábito de fumar con la brasa del cigarro hacia dentro de la boca. Es poco frecuente y se limita a ciertas zonas geográficas donde existen estos hábitos.

Clínicamente se caracteriza por la aparición de una lesión queratósica, blanquecina que posteriormente se convierte en una úlcera plana con bordes hiperplásicos y duros, en el centro del paladar óseo, de sintomatología mínima, ya que es un cuadro de instauración muy lenta.

Anatomopatológicamente se observa una hiperqueratosis acentuada en el borde la úlcera, con hipertrofia del cuerpo mucoso de Malpighi y un intenso edema submucoso.

Existe una auténtica úlcera con las células modificadas por la acción del calor (15).

Debido a la posibilidad de la regresión de las lesiones en casos no muy avanzados, el tratamiento debe ser la supresión del hábito de fumar y la valoración por biopsia de la presencia de fenómenos displásicos, siendo el tratamiento la extirpación de la lesión en el caso de la existencia de éstos.

### 3. Queratosis protésica:

Aparece en las zonas de recubrimiento de las prótesis removibles o en aquellos lugares donde una barra o un gancho ejercen excesiva presión.

La incidencia es mayor de lo que se supone ya que, al ser asintomáticas, pasan inadvertidas para el paciente, siendo un hallazgo casual la mayoría de las veces (15).

El cuadro clínico es completamente silencioso, aunque al realizar la historia clínica pueden recogerse antecedentes de úlceras de repetición en los bordes de la prótesis.

A la inspección se observa una formación blanquecina, alargada o puntiforme coincidiendo con una cicatriz que corresponde a una zona de presión de la prótesis (16).

La lesión histopatológica muestra una hiperqueratosis focal y una paraqueratosis. En la zona lesionada se produce un discreto aumento de la vascularización en la submucosa, pudiendo observarse áreas fibrosas en el tejido conectivo.

El tratamiento consiste en el alivio adecuado de la prótesis del paciente.

#### 4. Morsicatio bucae:

Constituye una lesión consecutiva a un hábito iatrogénico de mordisqueo continuo de ambas regiones yugales.

Este hábito es más frecuente en el sexo femenino y en edades juveniles, teniendo una gran influencia las situaciones de stress (15).

Clínicamente no se llegan a producir lesiones ulcerosas ni áreas eritematosas, pudiendo aparecer discretamente aumentado el color rosa del área traumatizada, la cual está sembrada de abundantes formaciones blanquecinas del tamaño de la cabeza de un alfiler.

El diagnóstico diferencial debe realizarse con el leucoedema, pero el ser una lesión en la mucosa yugal o labial al alcance de los dientes, es un índice muy valorable.

No necesita tratamiento, sólo la recomendación al paciente de que abandone ese hábito, hecho muy poco probable.

Existen enfermedades hereditarias que presentan como una manifestación clínica más la queratosis en la mucosa bucal (13)

Dentro de ellas citaremos:

#### 5. Nevo blanco esponjoso:

Se denomina también Enfermedad de Canon, Leucoqueratosis Congénita, Gingivostomatitis Alicata Blanca o Displasia Alicata Blanca Familiar.

Es una lesión blanca que afecta a la mucosa bucal así como a otras mucosas. A pesar de su nombre, no tiene relación alguna con el resto de los neos (15).

Son formaciones blanquecinas que afectan generalmente un área no muy amplia, de consistencia blanda esponjosa al tacto (14).

Anatomopatológicamente se encuentra una mucosa evidentemente aumentada de tamaño, a pesar de que no existe ninguna alteración en la capa basal. La queratinización es escasa. Existe acantosis, edema intracelular y grandes zonas de vacuolización.

No necesita tratamiento.

### 6. Disqueratosis Folicular.

Se denomina también Enfermedad de Darier-White.

Es una rara enfermedad hereditaria de la piel que puede afectar también a mucosas. Se transmite de forma autosómica dominante (14).

Las lesiones asientan con frecuencia en encías, paladar óseo y velo del paladar, donde aparecen numerosas pápulas elevadas y diminutas con su cúspide blanca, que sugieren una papilomatosis múltiple.

Histológicamente presenta hiperqueratosis, papilomatosis, acantosis y una disqueratosis benigna con cuerpos redondeados y lagunas.

Se han usado muchos tratamiento, de los cuales la vitamina A, sin ser infalible, parece el más eficaz.

### 7. Disqueratosis intraepitelial benigna.

Se transmite de forma autonómica dominante y posiblemente esté restringido a un grupo tri-racial (caucásico, indio y negro.)

Afecta a la mucosa bucal, con lesiones parecidas a las del nevo esponjoso blanco, y a la conjuntiva ocular.

Las lesiones en la cavidad bucal presentan una coloración blanco grisácea, ligeramente levada y su consistencia es esponjosa. Las células superficiales están maceradas y se desprenden fácilmente.

Histológicamente las lesiones orales y conjuntivales, son idénticas. Existe hiperplasia epitelial con vacuolización prominente de las porciones media y superior del estrato de células espinosas. En esta región se ven numerosas células disqueratóticas semejantes a diminutas perlas epiteliales que están englobadas por células normales.

No se recomienda tratamiento alguno a pesar de que, en algunos casos, durante la primavera se producen cegueras pasajeras que remiten al llegar el otoño y el invierno (14).

### LESIONES PRECANCEROSAS DE LA MUCOSA ORAL

El concepto de premalignidad oral ha madurado dramáticamente en las recientes décadas, en gran parte a causa de la excelencia de los estudios de seguimiento, la inclusión de parámetros clínicos y la desestimación del precepto de que todas estas lesiones deben convertirse en malignidad si se dejan evolucionar. Actualmente se define una lesión precancerosa como "tejido morfológicamente alterado en el cual el cáncer es más probable que aparezca que en su aparentemente normal homólogo" (17) Además de las lesiones específicas, la mucosa oral puede también ser afectada por condiciones precancerosas, que son estados generalizados, a menudo asociados con hábitos del paciente y que los cuales no deberían alterar la morfología aparente del tejido, pero que están asociados con un significativo riesgo de desarrollar cáncer.

La OMS ratificó en su última reunión de consenso de 1997 (18) el seguir considerando dentro del precáncer oral a las lesiones precancerosas y a los estados precancerosos

En dos publicaciones recientes, se confirma a la leucoplasia como parte del precáncer oral incluyéndola uno, conjuntamente con la eritroplasia, dentro de las lesiones epiteliales precursoras y el otro en lo que denomina como alteraciones potencialmente malignas (19,20).

Además de por lesiones específicas, la mucosa oral, también pueden verse afectada por condiciones precancerosas (21,22), que son estados generalizados, a menudo asociados con hábitos del paciente y los cuales no deberían alterar la morfología aparente del tejido, pero que se asocian con un riesgo significativo de desarrollar cáncer.

La mayoría de las lesiones precancerosas orales se diagnostican sobre la base de una combinación de características clínicas e histopatológicas.

Pueden existir todas las que se describen a continuación:

#### 1) Lesiones precancerosas:

-Leucoplasia

Leucoplasia verrugosa proliferativa

Queratosis por el humo del tabaco

Leucoplasia candidiásica

Eritroleucoplasia

-Eritroplasia

### II) Condiciones precancerosas:

Fibrosis oral submucosa (fig. 6)

Queilitis actínica (fig. 7)

Liquen plano erosivo (fig. 8)

Disfagia sideropénica (síndrome plummer-vinson)

Lupus eritematoso discoide (fig. 9)

Sífilis (fig. 10)

De estas las lesiones precancerosas, las mejor conocidas son la leucoplasia y la eritroplasia.

La leucoplasia verrucosa proliferativa, descrita por Hansen, es un tipo muy agresivo de lesión no homogénea, multifocal o difusa y que de forma casi constante evoluciona desarrollando un carcinoma oral de células escamosas. En la actualidad hay publicados unos 150 casos, con una mayor incidencia en mujeres que en hombres en una proporción de 4:1, tanto fumadores como no fumadores y una edad media de 60 años (23). El diagnóstico es retrospectivo una vez visto su comportamiento (25)

La leucoplasia verrucosa proliferativa es un tipo especial de leucoplasia oral con un comprobado alto riesgo de convertirse en maligna. Inicialmente tiene una apariencia relativamente benigna, una macha, homogénea y solitaria que se va convirtiendo gradualmente en un lesión exofítica, difusa o multifocal, progresiva e irreversible. El diagnóstico es retrospectivo, después de que lo evidencia seguimiento clínico acompañado de un deterioro particular en los cambio histológicos. Este tipo de leucoplasia suele predominar en las mujeres (solo lo padece un hombre por cada cuatro mujeres), y se diagnostica a una edad media de 62 años. La epidemiología de la leucoplasia verrucosa proliferativa no resalta ningún agente causal en particular, suele ser multifactorial. La ausencia de conocimiento sobre los factores asociados al cáncer oral y la preponderancia en mujeres de avanzada edad podría indicar una



diferente patogénesis entre el cáncer relacionado con la leucoplasia verrugosa y el que no lo está. Aparece de forma más frecuente en la mucosa oral, seguido del tejido gingival, lengua y suelo de la boca. La severidad de los rasgos histológicos se corresponde con la duración de la lesión. Desde una lesión queratinosa benigna a una hiperplasia verrugosa y finalmente a una de las tres formas de carcinoma de células escamosas: de tipo verrugoso, convencional o papilar. La leucoplasia verrugosa debe considerarse como un posible diagnóstico cuando se haya establecido una discrepancia entre el seguimiento clínico y los rasgos histológicos de la lesión. La imagen al microscopio de la hiperplasia verrugosa y la del carcinoma verrugoso son muy similares, por lo que no hay argumentos convincentes que contradigan que la hiperplasia verrugosa sea otra cosa que una variante del carcinoma verrugoso. Se calculó una media de tiempo de 7,7 años desde la aparición de leucoplasia verrugosa hasta el desarrollo de cáncer en el 70,3 de los pacientes. El tratamiento de la leucoplasia verrugosa continúa siendo un problema sin resolver con altas tasas de recurrencia, ya que su total escisión es en pocas ocasiones posible debido a su extenso crecimiento.

La eritroplasia oral es mucho menos común que la leucoplasia oral. Se da con mayor frecuencia en los hombres mayores como una mancha roja o placa con una textura suave y aterciopelada y con una coloración claramente delimitada y regular. Esta enfermedad tiene igual prevalencia en ambos sexos y es más frecuente en personas entre los 60 y 79 años de edad. El suelo de la boca, la zona ventral y lateral de la lengua, la región retromolar, y el paladar blando son las regiones que con mayor frecuencia se ven afectadas. Las eritroplasias orales que están entremezcladas con zonas blancas se denominan eritroleucoplasia y se cree que actúan del mismo modo que la OE pura. La apariencia rojiza de la eritroplasia oral debe estar relacionada con un incremento de los vasos sanguíneos subepiteliales, una falta de la capa superior de queratina y a la delgadez del epitelio. Se deben excluir otras patologías antes de hacer el diagnóstico de la eritroplasia oral, como: todos los tipos de heridas, infecciones y lesiones alérgicas, hemorragias, tumores de los vasos, la granulomatosis de Wegener, etc. Aunque la eritroplasia oral es una lesión rara, es mucho más dada a mostrar displasia o carcinoma.

Shafer y Waldron revisaron las biopsias de 65 casos de eritroplasia oral y de ellos, el 51% mostraban carcinoma invasor, el 40% eran carcinomas in situ o displasias severas y el 9% restante mostraba una displasia suave o moderada. En todas las lesiones rojas de la mucosa oral que no muestren regresión después de dos semanas a partir de la eliminación de los posibles factores etiológicos, la biopsia es por lo tanto obligatoria. (25)

### LEUCOPLASIAS

El término leucoplasia, cuyo significado literal es placa blanca, se ha usado durante años por clínicos y anatomopatólogos para denominar a cualquier lesión que pueda ser descrita como una placa blanca. También ha llevado implícito durante años el carácter de potencialmente maligno.

De todas formas muchas de las lesiones blancas son benignas y solo excepcionalmente cuando se asocian distintos factores aparece la característica de premalignidad. Por esta razón muchos autores consideran que el término leucoplasia debe reservarse para lesiones que muestran cambios histológicos de premalignidad, por lo que hoy se aplica un diagnóstico microscópico.

Surge el problema de que no todas las lesiones que histológicamente tiene el carácter de premaligno son lesiones blancas, sino que muchas de ellas son rojas o rosadas. Así muchas lesiones blancas que presentan un mínimo grado de ulceración se denominan clínicamente leucoplasias y al ser estudiadas histológicamente son ya auténticos carcinomas "in situ" o microinvasores.

Así las cosas la Organización Mundial de la Salud en 1967 recomendó que se denominaran leucoplasias a aquellas lesiones blancas que no se pueden desprender por raspado y que ni clínicamente ni histológicamente puede ser caracterizadas como otra lesión conocida (figs. 12 y 13)

Las leucoplasias pueden asentar no sólo en la cavidad oral sino en cualquier mucosa de la economía dándose muy frecuentemente en la mucosa vesical y del cuello uterino.

#### Definición de las leucoplasias:

Desde el punto de vista etimológicos el término leucoplasia significa crecimiento o proliferación blanca. Fue propuesta por primera vez por Schwimmer en 1877 y se utilizó con un sentido anatomoclínico para distinguir a una lesión blanca de las mucosas, principalmente de la bucal, con un destacado pleomorfismo clínico, histológico y etiológico que en una pequeña proporción de casos podía experimentar una transformación maligna. En 1949 se impone un criterio estrictamente histológico al restringir el término de leucoplasia a aquellas lesiones que microscópicamente presentaran disqueratosis, término que se utilizó en contraposición al de displasia (26)

A partir de la reunión de Copenhague, donde fueron tenidos en cuenta los trabajos de la escuela danesa del profesor Jens J.Pindborg, la Organización Mundial de la Salud (OMS) en 1978 publicó su primera definición de leucoplasia como "placa blanca, que no puede desprenderse por el raspado y que no es posible calificarla como ninguna otra enfermedad" (27). Se señaló que no se trataba de una entidad histológica y que dentro de ella podía hallarse una amplia variedad de alteraciones. Desde el primer

momento existieron discrepancias con estas consideraciones ya que daban lugar a interpretaciones diagnósticas muy diversas. Se distinguen tres tipos: simple, verrugosa y erosiva.

En la 1ª Conferencia Internacional de leucoplasias, en 1984, se revisó la definición y se señaló que: “La leucoplasia oral es una placa blanca que no se caracteriza clínicamente ni patológicamente como ninguna otra lesión y no está provocada por ningún agente físico o químico excepto el consumo del tabaco”. (28)

En Uppsala en 1994 se discutieron nuevamente los problemas que acompañaban a las definiciones de leucoplasias (21). El tema relacionado con el consumo de tabaco de modo estricto, entre los problemas resultaba muy controvertido para algunos. Los resultados experimentales del autor en este campo respaldan la relación de las leucoplasias con el consumo del tabaco y, por lo tanto, la atinada fundamentación de las conclusiones finales presentadas por la convención de Malmö (28). Tal vez la redacción presentaba esta asociación causa-efecto demasiado esquemática, pero su intención de establecer el diagnóstico clínico-etiológico para las leucoplasias resultaba un importante avance con relación a las anteriores propuestas eminentemente descriptivas. En la convención de Uppsala se aceptó nuevamente la descripción de cada variedad, el manejo diagnóstico provisional y definitivo así como una clasificación clínica para la enfermedad. Se eliminó el tema controversial, para algunos, en torno al tabaco y se volvió prácticamente a la definición original lo cual, a nuestro juicio, distrae la atención sobre la participación inobjetable del tabaquismo en sus diferentes manifestaciones como agente carcinogénico en el desencadenamiento de estas lesiones. (21)

Como en cualquier entidad muy estudiada se han realizado numerosas clasificaciones atendiendo a muy diversos criterios (29)

En vista de la confusión que podían crear tantas clasificaciones y con fin de aunar criterios, la O. M. S. en 1971 (17) clasifica las leucoplasias en:

- Leucoplasias Homogéneas.
- Leucoplasias Ulceradas.
- Leucoplasias Moteadas o Nodulares.

Según el grado de alteración epitelial las leucoplasias (30) se clasifican en:

- Queratosis simple
- Queratosis con hiperplasia ordenada del epitelio
- Queratosis con hiperplasia desordenada del epitelio, esto es, una displasia epitelial que puede ser local y difusa, inicial, moderada e intensa.
- Displasia Difusa. Es un carcinoma "in situ".
- Hay rotura de la membrana basal. Es un carcinoma invasor.

Concluyendo en 1997 con la última y definitiva clasificación realizada por la OMS (18):

- Leucoplasia homogénea:
- Leucoplasia no Homogénea (Verrugosa, Nodular, Ulcerada, Eritroleucoplasia)

### Características histopatológicas

El factor que más intensamente condiciona el potencial maligno de una leucoplasia es la presencia de displasia epitelial en el análisis histopatológico (31). Según el criterio histopatológico, la leucoplasia puede ser sin displasia y con displasia (32.)

Los cambios histopatológicos de las leucoplasias son muy diversos, pudiendo variar desde una hiperqueratosis sin displasia hasta diversos grados de displasia epitelial.

Las leucoplasias sin displasia epitelial suponen el 80-90% de todas las leucoplasias. En las leucoplasias sin displasia, el epitelio está bien estructurado. El rasgo histopatológico más constante viene dado por la presencia de hiperqueratosis. Ésta puede ser una ortoqueratosis o una paraqueratosis o incluso estar presente ambas formas de queratinización. En la mayoría de los casos se acompaña de una hiperplasia epitelial debida a un aumento en espesor del estrato espinoso (acantosis) y es frecuente la papilomatosis. En las leucoplasias sin displasia el infiltrado inflamatorio del corion suele ser escaso o estar ausente. Las leucoplasias con displasia epitelial, son menos frecuentes, representando el 10-20% de todas las leucoplasias. En éstas es más frecuente la paraqueratosis y la presencia de un infiltrado inflamatorio a nivel del corion. (33)

La displasia epitelial (literalmente: crecimiento anormal) representa una combinación de las alteraciones celulares individuales (atipias) y de la estructuración normal del epitelio observadas en la transición gradual hacia la malignidad (pre malignidad). Una displasia puede o no evolucionar en un cáncer, también puede involucionar. Es importante observar si está presente por la posibilidad de transformación maligna.

La displasia epitelial se refiere a la serie de cambios morfológicos que presenta el epitelio, cada uno de los cuales por separado se conoce como atipia, los cuales son:

- a) pérdida de la polaridad de las células basales;
- b) presencia de uno o más estratos con aspecto basaloide;
- c) aumento de la relación núcleo-citoplasma;
- d) papilas del corión en forma de gotas
- e) estratificación epitelial irregular;
- f) aumento del número de mitosis;
- g) presencia de mitosis de formas anormales;
- h) presencia de mitosis en la mitad superficial del epitelio;
- i) pleomorfismo celular y nuclear;
- j) hiper cromatismo nuclear;
- k) nucléolos agrandados;
- l) disminución de la cohesión celular;
- m) queratinización celular o en grupos aislados, en el estrato espinoso.

Todas estas alteraciones son a nivel celular, pero también puede haber alteraciones a nivel arquitectónico por ejemplo hiperplasia del estrato basal, alteración en la queratinización, maduración y proliferación de los queratinocitos. En la displasia hay integridad de la membrana basal, si se invade el conjuntivo se habla de un carcinoma invasor. La importancia de la displasia epitelial es que nos sirve de predictor de transformación maligna de una lesión.

Estas 13 características o atipias son señaladas por la OMS como las más representativas. Generalmente se considera displasia epitelial leve cuando se observa

hasta 3 características; moderada hasta 6, y avanzada 6 ó más. Aunque ante una displasia leve en suelo de boca, cara ventral o borde de lengua debe tenerse más precaución que si se encuentra en la mejilla, y de todas maneras las de mayor riesgo de transformación son las displasias moderadas y severas, aunque uno no puede estar seguro si inclusive una hiperqueratosis sin displasia epitelial puede evolucionar a carcinoma.(18)

La presencia y severidad de una displasia epitelial están relacionadas con el status de riesgo de una lesión precancerosa.

Hay mucha subjetividad entre displasia severa y un carcinoma in situ. En una displasia epitelial severa hay muchas posibilidades de desarrollar un cáncer. Sin embargo la transformación maligna puede originarse de un epitelio sin displasia previa. Lo más frecuente es que el cáncer sea precedido por displasia epitelial.

El grado de intensidad de la displasia depende de la frecuencia de los cambios displásicos y de la afectación de los estratos profundos de forma aislada, de los estratos profundos e intermedios o de la totalidad del epitelio. Así, de forma subjetiva, se clasifica la displasia como leve, moderada o severa. Cuando los signos displásicos involucran todo el espesor del epitelio estaremos ante un carcinoma "in situ" (neoplasia intraepitelial), lo que excluye al diagnóstico de leucoplasia. Esta lesión ya no se considera reversible, pudiendo transcurrir varios años hasta que se produce la invasión. Cuando focos de células epiteliales sobrepasan la basal, invadiendo la lámina propia, ya se considera un carcinoma invasivo.

-displasia leve: los cambios displásicos son "mínimos" y confinados al tercio inferior del epitelio.

-displasia moderada: los cambios displásicos ocurren en los dos tercios inferiores del epitelio.

-displasia severa: los cambios ocupan más de dos tercios, pero no todo el espesor epitelial.

La presencia de atipias en las células epiteliales así como la situación de displasia deben ser signos de alarma en una leucoplasia, procediendo a una revisión y seguimiento sistemático de la lesión en previsión de un resurgimiento de transformación maligna.

En 1991 y en 1994 Bouquot realizó una clasificación esquemática de las leucoplasias atendiendo su apariencia y su correlación histopatológica, dividiéndolas en fases, que tipificó desde mucosa normal a eritroleucoplasia (34) (35)

La displasia epitelial se diagnostica con mayor frecuencia en leucoplasias no homogéneas pero también es frecuente en las homogéneas. (36)(37) Se ha constatado mayor riesgo de transformación maligna en las leucoplasias no homogéneas en comparación con las homogéneas. (38)(39)(40)(41).

Pese a que el diagnóstico de displasia es esencialmente subjetivo y a la existencia de algún trabajo reciente que no encuentra relación entre esta y la evolución posterior de las leucoplasias, la presencia de displasia epitelial en el examen histológico se considera actualmente como el indicador más importante de una mayor probabilidad de transformación maligna de la leucoplasia. (20)

### Etiología

Al igual que en otras enfermedades, se plantean causas de orden general y local que actúan sobre un terreno predispuestos. Los factores etiopatogénicos generales son variados y pueden estar relacionados con un descenso de los mecanismos defensivos, y los locales se asocian preferentemente con el trauma. Resulta importante señalar que tanto los factores locales como los generales sistémicos pueden producir una leucoplasia aisladamente. Existen casos en los que resulta difícil precisar una causa o factor causal, y constituyen las denominadas "leucoplasias idiopáticas".

A continuación se relacionan los factores generales y locales que han sido asociados a la génesis de las leucoplasias bucales:

Factores generales:

Edad, género, tipo racial, enfermedades, sífilis, alteraciones genéticas, hipovitaminosis A y B, anemias, disfagia sideropénica, inmunodeficiencias.

Factores generales

Desde hace tiempo se conoce la relación entre la sífilis y la leucoplasia bucal. Hasta la década de los años cuarenta del siglo XX, época en que se logró desarrollar terapéutica y comercialmente la penicilina descubierta por Sir Alexander Fleming (1881-1955) en 1929, la sífilis era muy común y los tratamientos poco efectivos. Por esta razón era frecuente que la enfermedad avanzara hacia etapas tardías y se reportaban leucoplasias linguales en pacientes con sífilis terciaria, generalmente en individuos que eran fumadores. Autores como Grinspan y Neville han considerado la

posibilidad de que la glositis intersticial del período terciario de la sífilis condiciona la aparición de una leucoplasia.

La etiología de la leucoplasia ha sido atribuida a numerosos factores, dentro de los cuales se incluyen tabaco, alcohol, irritaciones mecánicas, sífilis, candidiasis, déficit vitamínicos, alteraciones hormonales, galvanismo, malnutrición, virus y en el caso de las leucoplasias labiales, las radiaciones actínicas.

Analizaremos brevemente el papel etiológico de algunos de estos factores en el desencadenamiento de las leucoplasias.

-Tabaco:

Actualmente se admite que el tabaco es el factor más claramente relacionado con la producción de leucoplasias, considerándose que alrededor del 80% se asocian al hábito de fumar.

Así se ha demostrado en diferentes estudios disponiendo de bastantes pruebas clínicas y estadísticas para apoyar esta opinión (14) (29) (42).

No todos los hábitos tabáquicos influyen de la misma manera en la producción de leucoplasias: Así es más frecuente la leucoplasias en los labios en los fumadores de pipa, en el paladar en los fumadores de cigarrillos y en la lengua en los de cigarros puros.

En referencia a otras formas de consumo de tabaco, estudios realizados en deportistas y otros grupos, relacionan el consumo de diferentes formas de rapé y tabaco masticable con una mayor prevalencia de leucoplasia oral (43). Trabajos realizados en USA han demostrado un vínculo positivo entre el tabaco mascado y el cáncer de encía, vestíbulo bucal y mucosa yugal (44). Sin embargo, estudios realizados en Suecia no encuentran esta correlación, atribuyéndolo a una diferente composición del tabaco empleado, sobre todo en lo referente a la concentración de N-nitrosaminas (45).

Otras formas de consumo, como el fumar con la lumbre hacia dentro, usual en comunidades aisladas de India, Caribe o Sudamérica, se vincula con una elevada incidencia de leucoplasia y cáncer en el paladar. En este tipo de consumo hay que considerar el efecto térmico como un cofactor importante. (33)

Un estudio más reciente realizado en EEUU se encuentra menor riesgo en el tabaco mascado con respecto al fumado (46)

Por otra parte, un porcentaje considerable de leucoplasias asociadas al tabaco regresan cuando se abandona el hábito. Road-Petersen y Pindborg, en un estudio de



168 fumadores con leucoplasia encontraron que entre los que disminuía el nivel de consumo a menos de la mitad durante 3 meses en un 50% mejoraba la lesión y en un 6.2% desaparecía, mientras que entre los que dejaron de fumar la lesión desaparecía en un 37% a los 3 meses y en un 58.2% a los 6 meses (47). En este mismo sentido, otros autores confirman que alrededor del 80% de la leucoplasias asociadas al hábito de fumar regresan cuando se abandona el hábito (48) (49)

También se ha constatado en estudio con un largo seguimiento, un menor riesgo de transformación maligna en las leucoplasias asociadas al tabaco en comparación a las leucoplasias idiopáticas (38) (50) Como características clínicas de las leucoplasias asociadas al tabaco se ha señalado la aparición de finas estrías blanquecinas en su superficie a modo de "huella digital" y una mayor frecuencia de aparición en suelo de boca (51).

### -Alcohol:

El consumo de alcohol se ha señalado como un factor de mayor riesgo en el cáncer oral y en todo el tracto aerodigestivo superior. En estudios controlados con el tabaco, los consumidores moderados-altos de alcohol tienen un riesgo de 3 a 9 veces mayor de adquirir cáncer en estas localizaciones (52)

En 1978 se realizó un estudio en Alemania en el que se comprobó que el porcentaje de personas que ingerían más de 80 g. de alcohol por día, era 1.5 veces mayor en el grupo de personas que padecían una leucoplasia, que en el grupo de personas que no la padecían. (53)

En un estudio efectuado en Francia, los grandes consumidores de alcohol (más de 100g de alcohol por día) tienen un riesgo 30 veces mayor de adquirir cáncer oral y orofaríngeo (54). Además, en las personas que consumen mucho alcohol y son grandes fumadores, el riesgo puede llegar a ser hasta 100 veces superior (55)

### -Infección Candidiásica:

En los últimos años se ha discutido mucho la posible relación entre leucoplasia bucal e infección candidiásica.

Entre un 7% y un 50% de las lesiones leucoplásicas están infectadas por Cándida, especialmente Cándida albicans (figs. 22 y 23). Si bien la mayoría de los casos se considera que se tratan de sobreinfecciones de leucoplasias preexistentes, existen datos que apoyan que la infección por Cándida pueda representar el principal agente etiológico de algunos tipos de leucoplasia. De una u otra forma, la invasión por Cándidas de las capas queratinizadas de la superficie epitelial de las leucoplasias, particularmente en las no homogéneas, se asocia con una mayor prevalencia de displasia (56) (57). El potencial de malignización de la leucoplasia candidiásica, puede

ser explicado en parte por la capacidad que tienen las especies de *Candida* para catalizar la formación de nitrosaminas carcinogénicas (58)

Cawson en 1969 (59) destacó que la asociación entre leucoplasia candidiásica avanzada y el cáncer bucal era grande y sugirió que la infección candidiásica es de por sí una causa de leucoplasia y no solo una infección sobreañadida.

### -Infecciones víricas:

En 1977 se describieron un tipo peculiar de leucoplasias bucales cuya histología se caracterizaba por una aparente ausencia de estratificación normal por debajo de una capa superficial queratinizada. El cuadro general sugirió carcinoma "in situ", pero en el examen estructural se comprobó que la perturbación de la estratificación obedecía a la presión que las grandes células globulosas y las células epiteliales ejercían sobre las células circundantes de aspecto normal.(60)

Posteriormente se han realizado estudios donde se han encontrado papilomavirus (61), virus de Epstein Barr (62) y Herpesvirus (63) en leucoplasias, si bien estos últimos lo han sido en pacientes afectados de Sida que por ser una entidad de tanta importancia clínica y patológica la estudiaremos en un apartado específico (fig. 5)

En estudios más recientes (64) Una cepa particular del virus del papiloma humano (HPV 16) que es fuente común de infección de transmisión sexual, ha sido relacionada con el cáncer oral, planteándose una estrecha relación entre el sexo oral y esta patología.

En un estudio publicado en 2003 se ha detectado el VPH-16 en casi el 22% de los cánceres orales, mientras que el VPH-18 se ha encontrado en más del 14% de los casos. (65)

### -Riesgos industriales:

La actuación de productos químicos sobre la mucosa oral puede inducir la formación de leucoplasias.

En Polonia sobre 100 trabajadores de una fábrica de artículos de goma, 11 presentaron leucoplasias mientras que ningún trabajador de una fábrica de muebles la presentaron (59).

Prime realiza en 1981 un trabajo experimental en el que pintaba con 4-nitroquinolina el paladar de ratas e iba sacrificando a los animales con una periodicidad mensual y vio que las lesiones de atipias y disqueratosis se hacían cada vez más evidente, sugiriendo que cuando más prolongado es el contacto con ciertos productos más alta es la probabilidad de desarrollar una leucoplasia.

### -Agentes mecánicos:

La irritación mecánica local parece ser un agente etiológico claro en los casos en los que la leucoplasia parece en zonas crónicamente irritadas por prótesis mal ajustadas, por piezas dentarias mal realizadas o por obturaciones con bordes mal adaptados.

La mordedura sistemática de la mejilla o lengua también puede producir una zona de hiperqueratosis a nivel de la irritación crónica.

Aparecen también leucoplasias en tramos edéntulos cuando existen dientes antagonistas, por un traumatismo oclusal (14) (15).

### -Sífilis:

Desde hace mucho tiempo la sífilis se ha venido considerando como un factor importante en la etiología de la leucoplasia.

Existe una forma clínica de sífilis terciaria que es la glositis intersticial difusa en la que aparece leucoplasia en la lengua alternando con un patrón de surcos irregulares (66).

### -Leucoplasia y SIDA:

La presentación clínica está determinada por la extensión de la depleción de linfocitos T cooperadores y varía desde ser asintomático hasta infecciones por gérmenes oportunistas o presencia de tumores generalizados (Sarcoma de Kaposi).

En la mucosa oral los pacientes de SIDA pueden presentar una lesión descrita por Greenspan en 1984 y denominada leucoplasia vellosa que se considera casi patognomónica del SIDA (67) (figs. 19, 20 y 21)

La leucoplasia vellosa ocurre principalmente en los bordes laterales de la lengua, en forma de lesión de apariencia moderadamente elevada, con unos bordes no muy nítidos y con aspecto de superficie arrugada, extendiéndose ocasionalmente hacia las caras ventral o dorsal de la lengua.

La lesión suele tener unos 3x3cm, no suelen existir zonas eritematosas y es asintomática. Es frecuente la sobreinfección por Cándidas.

Etiología: En muestras de leucoplasia vellosa, con técnicas de microscopía electrónica, se han encontrado tanto partículas víricas pertenecientes a virus de Epstein Barr como, antígenos de papilomavirus humanos por técnicas de inmunohistoquímica por lo que se ha sugerido que la leucoplasia vellosa es una

simbiosis entre virus de Epstein Barr y papilomavirus en pacientes infectados y profundamente inmunodeprimidos por VIH.

Anatomía patológica: Los aspectos histológicos dominantes son hiperqueratosis son proyecciones vellosas, hiperplasia, acantosis junto a la presencia de células vacuolizadas denominadas coilocitos. No existe inflamación en el tejido conectivo subyacente y es frecuente encontrar hifas de Cándidas en los estratos más superficiales de la lesión.

Tratamiento: Es evidente que dentro de una entidad como es el SIDA, el tratamiento de la leucoplasia es de un interés secundario, y que debe ser el tratamiento de la enfermedad original el que prevalezca. De todas formas se han observado remisiones totales de la leucoplasia al usar fármacos para el tratamiento del SIDA.

Así se han publicado éxitos durante el tratamiento con zidovudina (68), (1,3-dihidroxi-2-2propoximetil) guanina (DHPG) (69), aciclovir (70), o azidotimidina (Phelan, 1988).

También se ha recomendado usar derivados de la vitamina A para el tratamiento de este tipo de leucoplasia (70)

### -Anemia ferropénica

La anemia ferropénica, formando parte del denominado síndrome de Plummer-Vinson o síndrome de Paterson-Kelly, se ha señalado y descrito, sobre todo en países escandinavos, como un factor de riesgo de cáncer orofaríngeo y esofágico (45).

### -Inmunosupresión

Los estados de inmunosupresión predisponen a desarrollar neoplasias malignas. Se han descrito cánceres de labio en pacientes trasplantados que recibían tratamientos inmunosupresores y en jóvenes con sida, en los que se han informado carcinomas orales y linfomas.

### -Factores genéticos.

Existe aún poca información sobre los posibles factores genéticos implicados en el desarrollo de las leucoplasias, no obstante, es aceptada por muchos una posible susceptibilidad hereditaria para el cáncer oral. Es importante comentar sobre la disqueratosis congénita, que representa una rara genoqueratosis, con una transmisión autosómica dominante, que muestra una alteración en el locus X9 28 cuyas

manifestaciones clínicas principales son: pigmentación cutánea de color pardogrisácea, distrofia ungueal y leucopasia bucal. También se ha informado de ocasionales casos con un amplio espectro de manifestaciones clínicas como esqueleto frágil, retardo mental, silla turca pequeña, disfagia, membranas timpánicas transparentes, sordera, infecciones palpebrales, anomalías uretrales, testículos pequeños, anomalías dentales, telangiectasias e hiperhidrosis palmoplantar. La importancia de este síndrome radica en la alta frecuencia de cáncer bucal en los adultos jóvenes afectados a partir de las lesiones leucoqueratósicas bucales.

Se ha detectado pérdida de la heterocigosidad LOH en las regiones 9p21 (36%) y 3p14 (45%) en los pacientes con leucoplasias bucales. La OH del cromosoma en las regiones 9p21 o 3p14, serían alteraciones tempranas y frecuentes en las lesiones premalignas. El gen supresor de tumor p16 puede ser inactivado por múltiples mecanismos genéticos. Este gen se encuentra en el locus 9p21.

Existen algunas alteraciones genéticas, que se bien no forman parte de los factores generales, por ser resultado de la participación de agentes carcinogénicos, serán aquí comentadas como es el caso del gen p16 que codifica una proteína del ciclo celular que inhibe las ciclinas dependientes de kinasas 4 y 6 (cyclin-dependent kinase-CDK), previniendo la fosforilación de la proteína Rb y provocando la inhibición de la progresión de la fase G1 a la fase S del ciclo celular. Las alteraciones genéticas de p16 conllevan su inactivación resultando la desregulación de la proliferación celular y de la génesis tumoral. El gen supresor de tumor p16 puede ser inactivado por múltiples mecanismos genéticos lo que ha sido descrito como delección homocigota, mutación y metilación de 5'CCpG

La pérdida de heterocigosidad en el cromosoma 9p21 y la inactivación del p16 por diferentes mecanismos se han encontrado en muchos tipos de cánceres incluido el carcinoma de células escamosas de cabeza y cuello.

En un estudio realizado por Scully en año 2000 se muestra que hay evidencias de que las diferencias genéticas entre individuos en el metabolismo de los procarcinógenos por parte de las enzimas, así como diferencias en la reparación del ADN, pueden condicionar un mayor riesgo de desarrollar cáncer oral (71)

### Diagnóstico:

El término leucoplasia es considerado inicialmente por la OMS en 1978 fundamentalmente como descriptivo. En el simposio de Uppsala en 1994 se propuso que el diagnóstico tuviese dos fases diagnósticas: diagnóstico provisional y diagnóstico definitivo.

El diagnóstico provisional se basa en el estudio clínico de la lesión. Los criterios clínicos incluyen la apariencia, consistencia al tacto, localización de la lesión,

extensión y sintomatología acompañante. Por inspección podremos clasificarla como homogénea o incluirla en alguna subdivisión de las no homogéneas. La palpación meticulosa de la lesión deberá descartar la presencia de induración o dolor a la compresión de los tejidos, lo que estaría más en consonancia con una lesión maligna. Se hace un diagnóstico provisional de la leucoplasia oral cuando la lesión al examen clínico no puede ser diagnosticada como ninguna otra lesión de la mucosa oral con una apariencia blanca.

Dentro de la valoración clínica es importante identificar los posibles factores causales, pudiendo catalogar la leucoplasia como idiopática, asociada al tabaco o relacionada con un agente traumático. En este último caso, si en un plazo de 2 a 4 semanas tras la eliminación del agente irritativo no desaparece la lesión se considerará el diagnóstico clínico de leucoplasia.

Finalmente, es preciso realizar un hemograma y una bioquímica sanguínea para detectar posibles estados sistémicos asociados, principalmente una anemia sideropénica. En algunos casos puede estar indicado el practicar una serología luética.

El diagnóstico definitivo se lleva a cabo, tras la eliminación de los factores etiológicos, mediante el estudio histopatológico de las lesiones persistentes. Se realizará en todos los casos, incluso cuando se trate de leucoplasias homogéneas con todos los rasgos de benignidad, debido a que en ocasiones no hay correlación entre las alteraciones histológicas y la apariencia de benignidad clínica de la lesión (72). Su principal objetivo reside en excluir a otras entidades, fundamentalmente el carcinoma de células escamosas. Además de la confirmación del diagnóstico de leucoplasia es importante conocer si existen signos de displasia y el grado de la misma.

En el caso de lesiones pequeñas se recomienda una biopsia escisional, con eliminación completa de la lesión. Cuando se trata de lesiones extensas se realizará una biopsia incisional, incluyendo en la toma el margen lesional y algo del tejido normal adyacente. Deben elegirse las zonas clínicamente sospechosas de malignización, como las áreas eritoplásicas, engrosadas o ulceradas. Si existe más de un área sospechosa, se tomarán varias muestras en la misma sesión. La tinción con azul de toluidina, que muestra apetencia por las áreas displásicas, tiene una baja especificidad, pero puede ser útil como ayuda al elegir la zona a biopsiar.

Las siguientes anotaciones son importantes para el diagnóstico de la leucoplasia oral y deben ser usadas en conjugación con las definiciones anteriores.

El tiempo requerido para la regresión de lesiones blancas después de la eliminación de factores etiológicos sospechosos puede variar de algunas semanas a meses. Cuando hay signos de regresión visibles dentro de dos a cuatro semanas después de la eliminación de los presuntos agentes etiológicos, debe tomarse una biopsia.

Las lesiones blancas en las que puede ser identificada una causa local se clasificarán de acuerdo con la causa establecida y esta no debe ser incluida dentro de las

leucoplasias. Ej.: lesiones friccionales, lesiones asociadas con restauraciones dentales, lesiones asociadas con mordeduras.

Hay un amplio rango de lesiones blancas de la mucosa oral causadas por varios productos del tabaco y otros elementos físicos o químicos. Algunas de estas lesiones tienen un riesgo sustancial de transformación maligna, mientras que otras tienen un riesgo más limitado o desconocido. Ha de tenerse en cuenta las considerables variaciones geográficas en los hábitos así como el riesgo de malignidad asociado a ellos.

La biopsia y su correspondiente reporte histopatológico se requieren para hacer un diagnóstico definitivo de leucoplasia oral.

Sobre los rasgos histopatológicos de la leucoplasia oral deben contemplarse los siguientes aspectos:

-hiperqueratosis: hiperortoqueratosis y hiperparaqueratosis.

-modificaciones en el espesor epitelial: acantosis o atrofia.

-displasia epitelial: puede o no estar presente, si está presente su severidad puede variar. Es recomendable que un reporte histopatológico de leucoplasia oral incluya una declaración sobre la presencia o ausencia de displasia, si está presente aclarar la evaluación de su severidad. La leucoplasia oral que muestra una displasia epitelial tiene un incremento de riesgo de malignidad. Algunas veces la transformación maligna se desarrolla asociada con leucoplasias orales en las que las biopsias efectuadas inicialmente no demostraron displasia epitelial.

-si un carcinoma in situ o carcinoma invasivo se descubre en una biopsia con diagnóstico clínico de leucoplasia oral, entonces el diagnóstico provisional de leucoplasia oral debe ser reemplazado por el diagnóstico definitivo obtenido microscópicamente.

Las variantes clínicas de lesiones premalignas blancas y rojas tienen importantes implicaciones, algunos tipos pueden tener mayor potencial de malignidad que otros.

Hay un acuerdo general de que las leucoplasias homogéneas tienen bajo riesgo de transformación maligna, mientras que las formas no homogéneas de leucoplasia y las eritroplasias demuestran un mayor riesgo de transformación.

### Manifestaciones clínicas:

La leucoplasia se caracteriza por la presencia de una formación blanquecina que ocupa parte de la mucosa oral y que excepcionalmente produce sintomatología clínica. La transparencia es blanca nacarada y la evolución es larga pudiendo pasar por fases de lesiones planas y por otros momentos en los que las lesiones aparecen cuarteadas con pequeñas fisuras (15).

Las lesiones son más frecuentes en las áreas labio-comisurales pudiéndose dar también en la lengua, el paladar duro, el suelo de la boca y las encías.

En la mucosa yugal las lesiones suelen ser de tipo homogéneo y de tamaño muy variable. Muchas veces este aspecto se asocia con una trama de estrías muy delicadas, queratinizadas. A veces la leucoplasia parece de color amarillo parduzco. En las encías y cresta alveolar las leucoplasias son más frecuentemente de tipo nodular.

En el suelo de la boca la leucoplasia toma normalmente aspecto de ondulaciones aunque a veces son lesiones planas que se extienden por la cara ventral de la lengua.

En la lengua la leucoplasia puede presentarse como una placa homogénea bien delimitada, o extenderse a modo de sábana por todo el dorso de la lengua. Existe también un tipo de leucoplasia denominada por Greenspan "leucoplasia vellosa", de localización preferentemente lingual, que por ser una manifestación del Sida estudiaremos en un apartado específico dada la importancia de esta enfermedad.

En la mucosa labial las lesiones son bien definidas y de tipo uniforme, homogéneo ocurriendo la mayoría en la mucosa labial del labio inferior. Muchas veces estas lesiones presentan una trama de estrías muy finas y queratinizadas (59).

La mayor parte de estas lesiones son asintomáticas en las primeras fases y hasta muy tardíamente, salvo excepciones. Lo normal es que sean descubiertas de forma casual, en sujetos de edad adulta y con más frecuencia en hombres, hasta el momento. Según Bagan en su estudio el 82.5% de los pacientes con leucoplasia no tenían ningún tipo de molestia y n aproximadamente un 70% fueron descubiertas de forma casual por un profesional (73).

### Tratamiento

El tratamiento de la leucoplasia tiene tres niveles de actuación, que se adecuan en función de los hábitos del paciente, de las sobreinfecciones asociadas, del tipo clínico, de la localización y de las características histopatológicas de la lesión (74.) Autores como Lodi y col. (Grupo Cochrane) han incluido en sus estudios que, hasta la fecha,



no existen evidencias de que ningún tratamiento sea efectivo para prevenir la transformación maligna; algunos tratamientos son efectivos para la resolución de la lesión, no obstante, ello no es indicativo de que no se produzcan recurrencias. (75)

1. En primer lugar se actuará sobre los factores desencadenantes o asociados a la leucoplasia (factores leucoplasticogénicos) (76). La actuación a este nivel es el paso previo al tratamiento médico y/o quirúrgico de la lesión (77).

Se eliminarán los elementos que puedan ser el origen de microtraumatismos mecánicos relacionados con la lesión (superficies dentarias anfractuadas, prótesis dentales con aristas cortantes, etc.) (76).

Se debe recomendar la supresión del consumo de alcohol y de tabaco, ya que con solamente esta medida un 50-60% de las leucoplasias desencadenadas por el tabaco desaparecen a los 6-12 meses de abandonar este hábito (78) (79).

Los hábitos higiénicos orales, si son deficientes, se reconducirán hasta conseguir un estado de higiene bucal correcto. Si existiesen niveles elevados de placa bacteriana, se pautarán enjuagues de clorhexidina (al 0,12%), y si con esta medida no se consiguiese adecuadamente su reducción, se eliminarán los dientes y prótesis capaces de retener placa bacteriana.

Se controlarán los hábitos nutricionales y se corregirán los estados carenciales. Es recomendable evitar la ingestión de alimentos muy calientes, excesivamente condimentados o ácidos.

2. El tratamiento médico es el segundo nivel de actuación, y se puede aplicar de forma tópica y sistémica.

Antes de instaurar cualquier tipo de tratamiento es necesario haber realizado un estudio histopatológico de la lesión, para descartar la existencia de malignidad y determinar si hay displasia y el grado de la misma.

Inicialmente, si se sospecha sobreinfección por *Cándida* se establecerá un tratamiento tópico antimicótico con nistatina o con miconazol durante 15 días, hasta el día programado para la revisión del paciente y la práctica de la biopsia. Si se comprueba la persistencia de *Cándida* en el tejido biopsiado, se pautará fluconazol u otro derivado azólico por vía oral durante 15 días más (80) (81). Tras el tratamiento antimicótico, algunas leucoplasias cambian de forma clínica, evolucionando favorablemente hacia una hiperqueratosis o disminuyendo su grado de displasia.

Tratamiento tópico. Los principios activos más utilizados en aplicación tópica son el ácido retinoico (13 cis-retinoico o etretionato) y la bleomicina. El ácido retinoico se pauta en orabase al 0,1%, aplicándose 3-4 veces al día (80).

El sulfato de bleomicina se pauta al 1% en dimetilsulfóxido. Su aplicación se realiza con torundas de algodón (manteniéndose 5 minutos de contacto), una vez al día, durante 2 semanas (82) (83). Con este tratamiento se consigue una reducción de la lesión y una disminución o desaparición de la displasia entre el 50% y el 95% de los pacientes tratados. Estudios comparativos entre la eficacia de la exéresis quirúrgica y la utilización de bleomicina tópica han puesto de manifiesto que el índice de recurrencias es menor con la bleomicina. (84)(85)

Tratamiento sistémico. Para el tratamiento de la leucoplasia se han utilizado por vía oral la vitamina A o sus derivados y la vitamina E.

La vitaminoterapia A tiene dos grandes inconvenientes que limitan su administración. Uno es la necesidad de utilizar dosis elevadas para obtener alguna eficacia (100.000-300.000 U/día), con las que se manifiestan efectos secundarios importantes (exantema, sequedad de piel, prurito, alto potencial carcinogénico, etc.) (86)(87). El segundo inconveniente es el elevado porcentaje de recidivas tras finalizar el tratamiento (38-55% de los casos). En ocasiones se ha administrado en asociación con la vitamina E (100.000 U/día) (88).

El ácido 13 cis-retinoico (isotretinoína) se ha mostrado eficaz a dosis bajas y con una mínima toxicidad (89) (90). La dosis inicial de tratamiento es de 0,2 mg/kg/día durante 3 meses. Posteriormente se incrementa con 0,2 mg/kg/día adicionales en 3 ciclos sucesivos. No se debe superar la cantidad de 0,8 mg/kg/día si se administra durante largos períodos de tiempo, para evitar la presentación de efectos secundarios consistentes en alteraciones cutáneas, mucosas y hematológicas con aumento de concentración de triglicéridos y de colesterol (todos ellos trastornos reversibles) (91). Como precaución general respecto a la teratogenicidad de los retinoides, se recomienda utilizar anticoncepción eficaz durante al menos un mes después de que se suspenda el tratamiento con isotretinoína (92).

El etretinato se emplea pautado de 1-1,5 mg/kg/día en 3 tomas, durante 3-4 meses. Es hepatotóxico y provoca gran descamación del tegumento cutáneo, prurito, sequedad de mucosa y alopecia. A dosis de 30 mg/día durante 3-6 meses se han obtenido buenos resultados, observándose una mejoría en el 71% de los casos sin presentar efectos adversos que requiriesen interrumpir el tratamiento (93).

La fenretinida (4-HPR), otro retinoide sintético, se ha utilizado como quimioprevención asociada al tratamiento quirúrgico. A dosis de 200 mg/4 veces al día es eficaz en la prevención de las recidivas y de nuevas localizaciones (94)

La vitamina E se ha empleado a dosis de 800 U diarias en períodos de 6-24 meses, apreciándose alguna mejoría en menos de la mitad de los pacientes sometidos a estudio (95)

3. El tercer nivel de actuación es el tratamiento quirúrgico ya sea por técnicas convencionales, por el empleo del láser o mediante crioterapia. Teniendo en cuenta

que ninguna de ellas impide evitar la presentación de recidivas (20%), sea cual sea la técnica empleada, y que las dos últimas tienen el inconveniente de la imposibilidad de estudiar histológicamente toda la pieza. La situación más deseable sería la extirpación quirúrgica de todas aquellas leucoplasias que persisten tras la eliminación de los posibles factores etiológicos. Esto es particularmente factible en leucoplasias únicas de pequeño tamaño, cuyo tratamiento se limitaría a la realización de una biopsia escisional, requiriendo posteriormente revisiones periódicas semestrales. (96)(97)

En las leucoplasias con displasia la técnica más recomendada es la cirugía con controles de márgenes<sup>26</sup>, ya que permite el análisis histológico posterior de la pieza quirúrgica y una valoración de los bordes de la resección. Su porcentaje de recurrencia se estima en un 10-20% y está en relación con la localización en suelo de boca y con la presencia de displasia (96)

Sin embargo, en lesiones mayores la actitud terapéutica vendría dictada por distintos factores, como el aspecto clínico y localización de la leucoplasia y fundamentalmente, por la histología de la lesión. En general, habría que tratar siempre las leucoplasias no homogéneas, las leucoplasias localizadas en áreas de alto riesgo como el suelo de la boca y cara ventral de la lengua y muy especialmente las leucoplasias con displasia, sobre todo de grado moderado o severo.

En lesiones grandes sin displasia, en las que la cirugía resulta complicada, muchos clínicos aconsejan una actitud expectante: además de asegurar la eliminación de los posibles factores etiológicos, revisar al paciente cada 6 meses y si se produce un cambio de aspecto de la lesión o se vuelve sintomática, volverla a biopsiar. Por el contrario, otros prefieren una actitud intervencionista, eliminando la lesión si en la primera revisión a los 6 meses no muestra una mejoría evidente.

En algunos casos, debido a la extensión de la lesión, después de la intervención se requiere realizar injertos cutáneos o autoinjertos de mucosa oral cultivada in vitro (98)

El láser CO<sub>2</sub> generalmente se reserva para leucoplasias extensas sin displasia, se utiliza con diferentes potencias; en las leucoplasias homogéneas oscilan en 5-8 W de energía de forma focalizada o desfocalizada; cuando son verrucosas la vaporización se hace focalizada con 10-15 W, y en las formas erosivas se utilizan 20-25 W focalizados (99)(100). Para algunos autores es la técnica ideal por su inocuidad, la facilidad de aplicación, su escasa morbilidad y recurrencia (101).

La ventaja de la crioterapia radica en la escasa profundidad de su campo de acción, lo que supone cicatrices superficiales y flexibles (102). Las complicaciones que puede desencadenar son la falta de control de la coagulación, el dolor y la necrosis postoperatoria (103). El porcentaje de recurrencia se estima en un 13-25% (104)(105).

Reevaluación y seguimiento. Si la leucoplasia no es displásica, se realizará una reevaluación clínica cada 6 meses. En las formas eritroleucoplasias y en las displásicas independientemente de su forma clínica) la revisión se realizará cada 2-3 meses (106). Es conveniente practicar una biopsia si el paciente sigue fumando o si ha habido cambios clínicos que incrementen la gravedad de la lesión (107) (79)

### **CÁNCER ORAL**

El cáncer oral es el sexto en frecuencia entre los tumores malignos a nivel mundial (108) (109), representa el 5.5% de todos los tumores malignos, con una tasa de supervivencia cercana al 80% cuando el diagnóstico es precoz (110). Sin embargo, aproximadamente el 50% de los pacientes diagnosticados fallecen antes de los cinco años (111).

Aunque la mayoría de los cánceres orales probablemente surgen en mucosa clínicamente normal algunos son precedidos por una lesión precancerosa que indica un mayor riesgo de desarrollar cáncer en un sitio en particular. El papel del histopatólogo es reconocer las características patológicas que indican un alto riesgo y proporcionar información pronóstica a partir del examen de los tumores extirpados.

Los profesionales de la salud podrían contribuir a la disminución de su incidencia mediante la detección temprana de las condiciones malignas y premalignas (112) (113)

Se define una lesión precancerosa como “un tejido de morfología alterada más propenso a cancerizarse que el tejido equivalente de apariencia normal” (114); la mucosa oral se ve muy frecuentemente afectada por estas lesiones (115) (116)

La lesión oral precancerosa más frecuente y mejor conocida es la leucoplasia (10), que se define clínicamente como “placa blanca que no se desprende con el raspado y que no puede ser clasificada como otra enfermedad” (115) (116) Su frecuencia de malignización oscila, según los diversos autores, en el 0.13-17.5% (116) (117). De hecho, García Pola opina que la incidencia de cáncer sobre la leucoplasia es 50-100 veces mayor que en la mucosa oral normal (118).

La prevalencia de leucoplasia en la población general según la bibliografía revisada está en cifras que oscilan entre 0.2% y 11.7% (119) (120)

Según Waldrom en la población occidental se produce por lo general en un 2-4% de los adultos y representa el 80% de todas las lesiones precancerosas de la boca. La incidencia anual estimada es de 14 casos por 100.000 habitantes (25). Similar al estudio de Mehta con una tasa de prevalencia de 3.48%. Las cifras obtenidas en estudios realizados en países europeos fluctúan entre 1.4% (Holanda), el 1.6% obtenido en España y el 3.6% hallado en Suecia. Para Bouquot en EEUU hoy en día se encuentra en el 1% (46).

En dos publicaciones recientes, se confirma a la leucoplasia como parte del precáncer oral incluyéndola uno, conjuntamente con la eritroplasia, dentro de las lesiones epiteliales precursoras (121) y el otro en lo que denomina como alteraciones potencialmente malignas (19).

La evidencia de que la leucoplasia es una lesión precancerosa proviene principalmente de los estudios que han evidenciado que:

- a) Numerosas lesiones de cáncer oral están asociadas a lesiones de leucoplasia cuando son diagnosticadas.
- b) Una proporción de leucoplasias muestran rasgos morfológicos y citológicos similares a los de COCE (carcinoma oral de células escamosas), salvo invasión.
- c) Fundamentalmente, que el seguimiento de algunas leucoplasias ha constatado su transformación maligna.

Entre los factores más implicados en la transformación maligna de la leucoplasia se citan: edad superior a 70 años, larga patocronía, pertenecer al sexo femenino, localización en suelo de boca y cara ventral de lengua, forma clínica no homogénea y presentar displasia epitelial, siendo este último el dato más indicativo de predisposición a la lesión (122)

Desde el punto de vista anatomopatológico la leucoplasia siempre conlleva algún grado de displasia epitelial; si no es así, se denomina leucoqueratosis.

El término displasia epitelial es un concepto global que señala la existencia de una combinación variable de fenómenos microscópicos indicativos de un desorden de la maduración epitelial y de una alteración de la proliferación celular (123)

Su valoración y su análisis son actualmente procesos subjetivos y con gran variabilidad observacional pues existe una reconocida discrepancia entre patólogos individuales (124) (125) (126), y una variedad de esquemas de clasificación (18) (127) (128). Sin embargo, la displasia epitelial de la mucosa oral constituye todavía la mejor aproximación diagnóstica en la valoración de la capacidad de malignización de las lesiones premalignas (129).

Las estimaciones de las tasas de transformación de las lesiones premalignas en la literatura varían enormemente, desde un sitio a otro dentro de la boca, de una población a otra, y de estudio a estudio. Schepman (130) y Silverman (131) detectaron un rango del 1,4% al 7%. En 1995, Lumerman (132) informó de que del 6.6% al 36% de las displasias epiteliales pueden transformarse en carcinoma oral de células escamosas. En un estudio reciente realizado en 2007 por Hsue (133), la tasa de transformación maligna de las lesiones premalignas se estima que del 1,9% al 5,4%. De acuerdo con los estudios citados, Ho y colaboradores (134) describieron que el riesgo de transformación de la displasia epitelial con el cáncer tiene un rango del 1,4% al 7,62% anual. La variación en las tasas de estudio a estudio se atribuye a las diferencias en los tiempos de seguimiento, la selección del grupo de estudio, y los hábitos tabáquicos (135).

Al comparar los tipos de leucoplasias, se ha constatado en varios estudios un riesgo 4-7 veces mayor de transformación maligna en las leucoplasia no homogéneas respecto a las de tipo homogéneo (130) (131) (136) (137)). Sin embargo, hay que poner de manifiesto como en las leucoplasias homogéneas la tasa de malignización esta alrededor de un 5% en estudios sobre poblaciones de pacientes seleccionados y de un 0.6% en estudios en población general (137)

El porcentaje de leucoplasias con displasia varía de unos estudios a otros, justificadas porque los resultados dependen de los factores etiológicos que inciden en mayor o menos medida según la población estudiada (influencia geográfica). Así, se han descrito porcentajes de leucoplasias con displasia que varían entre el 6%-10% descrito por Bagán en 1993, o Banóczy que determinó cifras entre el 15%-23% en 1976 (80) (138)

Es importante recalcar, que salvo una mayor frecuencia de displasia en las leucoplasias no homogéneas, no existe una correspondencia entre el aspecto clínico y los hallazgos histopatológicos. Esto queda demostrado por trabajos como el de Waldron y Shafer (1975), en el que el análisis histopatológico de 3256 leucoplasias orales reveló como lesiones de aspecto benigno a veces correspondían a carcinomas

infiltrantes y otras leucoplasias con un aspecto clínico de carcinoma sólo mostraban distintos grados de hiperqueratosis (25)

En general se acepta que un promedio del 5% de las leucoplasias son susceptibles de cancerificación en un periodo de cinco años (130)

A pesar de la introducción de nuevos métodos inmunohistoquímicos y biomoleculares en la actualidad el "gold standard" para la detección y diagnóstico de las lesiones precancerosas del tejido oral sigue siendo la combinación de características clínicas e histopatológicas (139)

La displasia epitelial de la mucosa oral constituye en la actualidad una alteración morfológica que traduce una serie de modificaciones de la normalidad histológica y que se correlaciona con la capacidad de malignización de su epitelio escamoso.

La interpretación de cambios displásicos en el epitelio oral está cargado de dificultad, no solo a causa de la similitud entre el epitelio displásico y el epitelio regenerativo, sino también debido a la reconocida variabilidad entre patólogos individuales. La mayoría de los patólogos gradan la displasia epitelial de acuerdo a la combinación entre cambios celulares y tisulares. El análisis de la displasia epitelial oral es un proceso con gran variabilidad observacional al tratarse de un actividad subjetiva en la que intervienen muchos factores imposibles de calibrar. Al revisar los trabajos y estudios publicados de más repercusión e impacto sobre este tema se nos señala la dificultad del diagnóstico clínico e histopatológico de la premalignidad oral y los diferentes intentos de gradación objetiva (124) (125) (126). A esto se añade la confusión entre diferentes esquemas de clasificación que han sido propuestos (18) (127) y la variable calidad del tejido biopsiado y procesado.

Todavía no disponemos de marcadores definitivos que nos puedan señalar la existencia o no de displasia y, lo que es más su importante, su evolución.

Esto explicaría, como MacDonald y Rennie en 1975 demostraron, que hasta un 25% de lesiones consideradas reactivas y por tanto biológicamente benignas en principio, mostraban datos de displasia epitelial en el análisis histopatológicos (140). Esto se debe a que muchos de los aspectos reparativos o regenerativos presentes en el epitelio en estas lesiones pueden ser indistinguibles de las alteraciones presentes en

la verdadera displasia epitelial. Estos datos vienen de nuevo a resaltar la importancia de la relación clinicopatológica en el diagnóstico de las lesiones orales.

En la actualidad en Patología Oral y Maxilofacial la biopsia y el análisis histopatológico mediante microscopio siguen siendo el “gold estándar de las pruebas diagnósticas”. (figura 1). Como regla general se considera que un paciente que muestra displasia epitelial en una biopsia de la mucosa oral tiene 5 veces más riesgo de desarrollar un carcinoma oral que uno que no la presenta. No obstante, presentar Displasia epitelial no es sinónimo de malignización segura de la lesión. En el trabajo clásico de Mincer en el que estudiaron durante 8 años la evolución de 45 pacientes con lesiones displásicas, pudieron comprobar que sólo un 11% sufrieron transformación en un carcinoma oral (141). En un estudio similar, Gupta y colaboradores, encontraron como en un periodo de seguimiento de 10 años la malignización se produjo en menos del 10% de las lesiones orales displásicas; asimismo, el 30% empeoraron, el 13% regresaron y el 50% permanecieron sin cambios (137). Más recientemente, Hsue y colaboradores estudiando 166 con lesiones orales displasias durante 10 años, también reconocen transformación maligna únicamente en un 4.8% (133).

El análisis de la displasia epitelial es un proceso con una gran variabilidad observacional al tratarse de una actividad subjetiva en la que intervienen muchos factores imposibles de calibrar. En 1985 Pindborg y colaboradores realizaron una curiosa experiencia en el seno de un Congreso de patólogos orales en la que demostraron esta variabilidad, ya que sobre 9 microfotografías obtuvieron 72 diagnósticos (126). El estudio de la variabilidad observacional en relación con la displasia oral se ha planteado en diferentes trabajos con distintos resultados. Así Abbey muestra un acuerdo del 50.5% y Karabulut también señala una concordancia variable entre el 49 y el 69% (142) (143). Por el contrario Brothwell y colaboradores reconocen una buena concordancia intra e interobservador, concluyendo que las diferencias reconocidas en otros estudios se deben a la no utilización de unas buenas herramientas de análisis estadístico (144). En otro estudio Fischer señala que la concordancia en la valoración de la displasia epitelial está directamente relacionada con algunos datos específicos como la presencia de inflamación, la localización o incluso la técnica biopsica (145).

Recientemente Kujan al analizar también esta circunstancia de la variabilidad señala que “la valoración de la displasia epitelial no es una ciencia exacta”, por lo que se hace necesario conseguir datos consensuados para valorarla de un modo adecuado y lo más objetivamente posible (124).

El profesor Pindborg en su monografía de “Cáncer y precancer bucal” exponía el listado de características que debían ser valoradas en la Displasia epitelial (146). También indicaba que no todos los cambios se observan necesariamente en un caso



dado y que muchas veces a la displasia epitelial se la divide arbitrariamente en categorías. Clásicamente se ha clasificado a la displasia epitelial siguiendo el modelo inicialmente propuesto para el cérvix uterino en leve, moderada y severa, dejando aparte a la situación denominada carcinoma in situ que representaría el mayor grado de alteraciones displásicas afectando a todo el espesor epitelial pero sin sobrepasar la membrana basal, es decir sin reconocer invasión.

En 1968 Smith y Pindborg realizaron un intento de gradación de la displasia epitelial tratando de cuantificarla, valorando 13 datos microscópicos hasta alcanzar una puntuación máxima de 75. En base a ello consideraron que cuando el valor se situaba entre 11 y 25 puntos era displasia leve, entre 26 y 45 displasia moderada y cuando era mayor de 45 displasia severa. (136)

Los expertos van der Waal y Axel publicaron el años 2002 un interesante trabajo en el que redefinían los criterios clínicos e histopatológicos relacionado con al leucoplasia oral, tratando de alcanzar un consenso en como esquematizarlos. En el apartado de la displasia epitelial estos autores proponen diferenciar sólo dos situaciones: un grado 0 (OIN 0) para aquellos casos sin displasia epitelial o con una posible displasia epitelial leve; y un grado I (OIN ½) para aquellos casos que muestran displasia epitelial pero no severa, y que incluiría las situaciones de displasia epitelial “leve a moderada” y de displasia epitelial “moderada a posible severa”. Estos autores, que dejan fuera de esta gradación a la displasia epitelial severa a la que consideran sinónima e imposible de diferenciar del carcinoma in situ, y por lo tanto fuera del concepto de premalignidad (127).

También en el año 2002 Kuffer y Lombardi publicaron un trabajo en el que siguiendo las nuevas directivas consensuadas para otras lesiones mucosas como las genitales, proponían reducir las situaciones orales a dos, que denominan “precursoras del carcinoma oral”. Una denominada “neoplasia intraepitelial oral de bajo riesgo” (LOIN) y otra “neoplasia intraepitelial oral de alto riesgo” (HOIN). En el LOIN se incluiría la displasia epitelial leve y en el HOIN a la displasia epitelial moderada, a la severa e incluso al carcinoma in situ (125).

En sintonía con lo expuesto por González Moles creemos que el afán simplificador de la propuesta de Kuffer y Lombardi no es útil ya que puede hacer que se valore inadecuadamente algunas de estas lesiones y además, no se justifica la inclusión del carcinoma in situ (147)(125).

Recientemente la WHO en su libro azul para cabeza y cuello muestra un capítulo que bajo el enunciado de “epitelial precursor lesions” expone la existencia de situaciones histopatológicas en el análisis displásico de la mucosa oral: hiperplasia células escamosas, displasia leve, displasia moderada, displasia severa y carcinoma in situ. Estos autores realizan una tabulación comparativa con otras clasificaciones que no consideramos acertada ya que los factores carcinogénicos de la cavidad oral no son los de la laringe, o de otras mucosas por mucho que el epitelio de recubrimiento mucoso sea escamoso (148).

La displasia representa una combinación de las alteraciones celulares individuales y de la estructuración normal del epitelio observadas en la transición gradual hacia la malignidad.

Los datos histopatológicos arquitecturales y citológicos que definen la displasia epitelial según los expertos de la OMS (148), se describen a continuación:

Datos arquitecturales:

1. Estratificación irregular.
2. Pérdida de polaridad de las células basales.
3. Crestas epiteliales anómalas (en gota, bulbosas...)
4. Aumento del número de mitosis.
5. Mitosis anormales superficiales.
6. Queratinización prematura de células aisladas
7. Perlas de queratina dentro de las crestas

Datos citológicos:

1. Variación anormal en el tamaño nuclear.
2. Variación anormal en la forma nuclear.
3. Variación anormal en el tamaño nuclear.
4. Variación anormal en la forma celular
5. Aumento de la proporción núcleo/citoplasma.
6. Aumento del tamaño nuclear
7. Mitosis atípicas
8. Aumento del número/tamaño nucléolos
9. Hiperchromatismo.

Kujan y colaboradores realizaron una valoración de estos parámetros de la OMS para la displasia epitelial, definiendo dos situaciones muy interesantes. Una de “bajo riesgo” para aquellas lesiones displásicas que presentaban menos de 4 datos arquitecturales y menos de 5 citológicos y otra de “alto riesgo” para las lesiones displásicas que presentaban más de 4 datos arquitecturales y más de 5 citológicos.

Aplicando estos datos, estos autores observan que únicamente el 15.1% de las lesiones de bajo riesgo se transformaron en carcinoma oral frente al 80% en las de alto riesgo. Esta clasificación demostró una sensibilidad del 85% y una especificidad del 80%(149).

Con objetivo de explorar la utilidad de este sistema de clasificación se ha realizado un estudio publicado recientemente, que ha tenido resultados muy similares, siendo significativa la relación estadística entre el grado de displasia y el riesgo de transformación maligna (150). Pocos estudios han examinado el riesgo de desarrollo maligno en los diferentes grados de displasia de la leucoplasia oral. En una población de Estados Unidos, la leucoplasia con displasia moderada o severa se asoció con un mayor riesgo 2,30 veces mayor de transformación maligna, en comparación con displasia leve o hiperplasia (

A pesar de las numerosas definiciones y clasificaciones individuales es un acuerdo general que

-el epitelio con la menor proporción de células atípicas tiene el menor riesgo de ser o convertirse en carcinoma

-la atipia celular de la displasia es similar a la vista que en el carcinoma de células escamosas

-la clasificación diagnóstica final debe basarse en el área de cambio más severamente involucrada, incluso si esa zona no implica más que una pequeña parte del tejido

Al igual que la displasia de otros sitios anatómicos, la displasia oral epitelial es típicamente subdividida en tres significantes categorías pronósticas, que suponen una falta de invasión en el tejido conectivo subyacente (22). El sistema de tres grados con la denominación de displasia está todavía muy extendido en la cavidad oral y es el que utiliza la OMS en su clasificación de tumores de la mucosa oral (18) (148). Depende de la frecuencia de los cambios displásicos y de la afectación de los estratos profundos de forma aislada, de los estratos profundos e intermedios, o de la totalidad del epitelio

- displasia leve; existe proliferación de células basales inmaduras o atípicas sobre la región parabasal pero no extendiéndose más allá del tercio inferior del epitelio

- displasia moderada; las células atípicas se han extendido dentro del tercio medio del epitelio

- displasia grave; este término es reservado para aquellos casos con células atípicas o primitivas que se extienden hacia el tercio superior del epitelio, pero sin atravesarlo completamente

El carcinoma "in situ", es el grado máximo de la displasia severa o grave; todo o casi todo el grosor del epitelio muestran desorden estructural, acompañado por pronunciadas anomalías citológicas

Según esta última clasificación describe los resultados de su estudio sobre leucoplasias con displasia Colella (1991), registrando 56% de displasias leves, 32% moderadas y 12% graves. (152)

Se han realizado y se están realizando numerosos estudios inmunohistoquímicos y moleculares que tratan de encontrar marcadores que puedan sustituir, confirmar o predecir la valoración de la displasia epitelial

De esta forma, en algunos estudios se ha encontrado relación entre la expresión suprabasal del marcador biomolecular p53 y su relación con la displasia epitelial y la transformación maligna (153). Algunos autores consideran que las mutaciones del gen p53 pueden estar asociadas a un alto riesgo de desarrollar cáncer oral, indicando que estas mutaciones pueden ser signos tempranos en la génesis de aquel (154). Por el contrario, otros autores no hallaron una utilidad demostrada en la presencia o ausencia del p53 a la hora de predecir la posible malignidad de las lesiones orales (155)

También se ha relacionado en algún estudio la expresión suprabasal de la molécula ki-67, con un mayor riesgo de progresión a displasia epitelial (156). Del mismo modo que se ha relacionado la expresión basal y parabasal de Ki67 en otros estudios (157)

Se ha establecido relación entre los niveles de metaloproteínas de la matriz (MM1 y 9RNAm) y la displasia (Jordan y Seoane han relacionado la expresión de la proteína de choque térmico HSP70 con la aparición de displasia) (158) (159) (160)

Estudios recientes demuestran que la pérdida de la heterocigosidad en algunas regiones cromosómicas específicas que contienen genes supresores de tumores puede ser un signo temprano y predictor de la subsiguiente progresión hacia un cáncer (161). Igualmente, el contenido de ADN puede ser, para algunos autores, un predictor válido de progresión de la leucoplasia oral hacia el carcinoma oral (162)

En un estudio recientemente publicado en 2011, se analiza la expresión inmohistoquímica de la molécula CD44 como posible marcador para detección de alto riesgo de leucoplasia (163).

Sin embargo, los resultados de estos estudios sólo son por el momento alentadores. En este sentido, un estudio publicado en el año 2000, indicó que los marcadores biomoleculares no eran buenos predictores de la posible malignización en las lesiones precancerosas, concluyendo según sus resultados que el estudio histológico clásico continuaba siendo el más fiable hasta el momento (164).

Por todo esto, la presencia de displasia epitelial, a pesar la subjetividad en su valoración o gradación, se considera aún como el factor predictor de malignidad más importante, mientras que los marcadores moleculares serían un elemento complementario. Lo publicado hasta ahora pone de manifiesto la necesidad de seguir estudiando, buscando nuevos datos y consensuando esquemas de clasificación que sean capaces de predecir de un modo incuestionable la potencialidad maligna de una lesión de la mucosa oral

La leucoplasia representa una lesión premaligna con una potencial de transformación entre el 1% al 10%, según describe Banoczy en 1977 (165)

Al revisar datos sobre la evolución de las leucoplasias, cuando se dan focos de displasia la probabilidad de evolucionar hacia la malignización o de hacer un carcinoma in situ, es del 52% en las formas homogéneas de leucoplasia y del 1.32% en las formas no homogéneas.

La presencia de displasia es el dato histológico más importante relacionado con un mayor riesgo de transformación maligna de las leucoplasias. Algunos de los porcentajes registrados en la literatura sobre las leucoplasias con displasia que han malignizado han sido del 9% (146), del 20% (141) y del 36% (166). Las leucoplasias con displasias de carácter leve malignizan en un 4-11% y con displasias severas en el 20-35% (107)

Otros factores que se han citado como influyentes en los cambios evolutivos de la leucoplasia (167) son la edad superior a los 50 años, el tamaño mayor de 1 cm y un tiempo de evolución amplio.

Referente a las características topográficas de la leucoplasia, se han considerado como zonas de alto riesgo al suelo de la boca, la cara ventrolateral de la lengua y el paladar blando, al ser las áreas de mayor incidencia para el COCE y con una mayor exposición a los agentes carcinogénicos. En este sentido, los estudios han señalado un mayor potencial de malignización en las leucoplasias localizadas en estas áreas (116) (161)

Sin embargo, otros estudios han relacionado a las leucoplasias localizadas en el suelo de la boca con el tabaco y no han encontrado una mayor tasa de transformación (130). Igualmente, un estudio reciente, se encontró que el potencial de malignización fue independiente de la localización de la leucoplasia (168)

Cuando revisamos la literatura referente a los datos epidemiológicos, nos podemos dar cuenta que se ha tratado de estudiar la incidencia, frecuencia, grados y características histológicas de la displasia epitelial, además de tratar de correlacionar esta patología con variables como edad, sexo, aspecto clínico y localización.

Waldron y Shafer, 1975 realizaron un estudio clínico patológico de 3.256 LB, desde el punto de vista histopatológico, se encontró Displasias leves o moderadas en el 12,2% de los casos, Displasias severas o carcinomas "in situ" en el 4,5% y Carcinomas Espinocelulares en el 3,1% de los casos. En el 80% de los casos, no hubo evidencia de DE. Las alteraciones displásicas y los carcinomas fueron frecuentes en el suelo de la boca (42,9%), lengua (24,2%) y labios (24%) (25).

Banoczy y Csiba, en 1976 afirman que la DE representa el 24% (120) de los casos, en un análisis de 500 cortes histológicos diagnosticados clínicamente como Leucoplasia. El grado de severidad fue clasificado como leve en 25 casos (20,6%), moderado en 72 casos (60,0%) y severo en 33 casos (19,5%). Los cambios histológicos más frecuentemente encontrados fueron estratificación epitelial irregular, mamelones epiteliales en forma de gota e hiperplasia de la capa basal. De los ciento veinte (120) pacientes con DE, 104 fueron del sexo masculino (86,7%) y 16 del sexo femenino (18,8%). El promedio de edad está después de los 40 años, la mayoría de los casos fueron observados entre los 50 a 70 años (72,5%). El aspecto clínico más frecuente fue la Leucoplasia, clasificado de la siguiente manera: tipo erosiva (46,6%), verrugosa (35%) y simple (18,4%), La localización más frecuente en relación con el grado de Displasia fue lengua y labio inferior para DE severas (165).

Pindborg y colaboradores, 1977 opinan, basándose en un estudio de 61 casos de displasia epitelial de la mucosa bucal en una población de la India, que el 6,6% se transformó a Carcinomas, tomando en cuenta que estos casos fueron seguidos durante 7 años. De las 61 lesiones que demostraron DE, se ha reconocido que 32 estuvieron presentes en el sexo masculino (52,5%) y 39 en sexo femenino (47,5%). El

aspecto clínico más frecuente fue Leucoplasia (21) (34,4%), seguido por Estomatitis Nicotínica (31) y Fibrosis Submucosa (5) (8,1%). El área de localización predominante estuvo representada por el paladar (31) (50,8%) seguida por la mucosa bucal (26%). Todos los pacientes mostraron hábitos tabáquicos. En el seguimiento de los casos se observó transformación maligna en 2 Leucoplasias moteadas, una homogénea y un Liquen Plano (117).

En un estudio sobre diferentes grados de DE se reportó 85 casos (41%) de DE leves, 60 casos (29%) de DE moderadas y 62 casos (30%) de DE severas. La frecuencia máxima en edad fue en la sexta década, diferenciándose la Displasia severa con una predilección por la octava década de la vida. La proporción masculino - femenino M: F fue de 2:1. La lengua, labio, suelo de la boca y carrillo fueron los sitios más comúnmente involucrados. De los 107 casos diagnosticados, 93 fueron descritos como Leucoplasias homogéneas, 11 moteadas y 3 Eritroplasias. La distribución de las DE leves, moderadas y severas no mostró diferencias significativas en cuanto a edad, sexo y raza. La mitad de las lesiones que envuelve el piso de la boca y orofaringe eran DE severas (169)

En Venezuela se realizó un estudio sobre 343 casos de LB y se analizaron estos casos desde el punto de vista epidemiológico e histopatológico concluyendo que el 2,3% se transformó en Carcinomas Espinocelulares y 39,6% fueron DE. El sexo femenino fue más predominante que el masculino. De acuerdo a la localización el área retromolar fue el sitio más común seguido por la mucosa bucal y paladar (170).

Gregg y colaboradores, 1992 estudiaron 135 casos diagnosticados como DE, determinando que el promedio de transformación maligna de estas lesiones fue de 2,5:1 a 5,4:1. La edad para las lesiones displásicas es menos pronunciada que para carcinomas intra bucales. No hay diferencia significativa en cuanto al sexo (122).

Se realizó un estudio sobre la prevalencia de lesiones en la mucosa bucal en una población de Kenia (África), demostrando que el 22,5% de las lesiones Leucoplásicas demostraron evidencia de DE. La DE fue más frecuente en el sexo masculino (25,7%) que en el femenino (15,4%). El 27,6% de estos casos se presentó antes de los 35 años y el 15% después de los 35 años (171).

En el estudio realizado por Lummerman en 1995, Se estudiaron 308 casos de DE bucal y fueron clasificados de acuerdo a su criterio en leves, moderados, severos, carcinoma "in situ" e hiperplasia verrugosa con Displasia, después fueron analizadas microscópicamente y correlacionadas con características clínicas. El análisis de los 308 casos seleccionados para este estudio revelaron las siguientes características clínicas e histológicas; 162 casos (52,8%) ocurrieron en el sexo masculino y 146 casos (47,2%) ocurrieron en pacientes del sexo femenino. Se observó una preferencia de la

DE moderada, severa y carcinoma "in situ" en pacientes masculinos. Los pacientes femeninos con DE leve representan el 1,3%. En cuanto al rango de edad fue entre 25 a 92 años con una edad promedio de 59,3 años. 56% de los casos ocurrió en pacientes entre 50-69 años. Para pacientes masculinos la edad promedio fue de 60,1 años y para femeninos 58,6 años. Las dos localizaciones anatómicas mayormente involucradas con Displasia fueron el piso de la boca con 81 casos (26,5%) y la lengua con 78 casos (25,2%). La mucosa bucal 53 casos (17,1%). El 73% de todas las lesiones fueron diagnosticadas clínicamente como Leucoplasias, 11,9% fueron descritas con Eritroplasias y 11,3% como úlceras. Un total de 172 casos (55,8%) fueron diagnosticados como DE leves, 85 (27,6%) fueron DE moderadas, 28 (9,1%) fueron DE severas, 12 (3,9%) fueron Carcinomas "in situ" y 11 (3,6%) fueron Hiperplasia Verrugosa con DE leve (12) (123).

A pesar de que la leucoplasia es más común en hombres que en mujeres, varios estudios han demostrado que las mujeres con leucoplasia tienen un riesgo mayor de desarrollar carcinoma oral (131. 138). Otro dato preocupante reflejado en estos estudios, es que las leucoplasias en los no fumadores son más propensas a sufrir una transformación maligna de las leucoplasias en pacientes que fuman.



**OBJETIVOS**

Los objetivos de este estudio son:

- El principal objetivo de nuestro trabajo será el estudio de las características epiteliales de las lesiones precancerosas leucoplásicas de la mucosa oral encontradas en nuestro medio, e intentar a la vista de los resultados una clasificación histopatológica de éstas.
- Se pretende realizar una estimación del grado de displasia epitelial según los criterios actuales pautados por la OMS, añadiendo otros de alto valor histopatológico actual. De esta forma se intenta acalarar el valor que en el diagnóstico de gravedad de la leucoplasia oral pueden tener algunos de estos criterios, como las papilas bulbosas o la hiperplasia basal.
- Con los resultados de nuestro trabajo y los datos encontrados en la bibliografía revisada pretendemos apoyar el diagnóstico de las leucoplasias mediante medios tradicionales, que pueden ser replicados en cualquier Centro de Salud u Hospital comarcal, y que en la actualidad continúan siendo los únicos válidos, aceptados internacionalmente para el diagnóstico de estas lesiones.

## MATERIAL Y MÉTODOS

Se trata de un estudio observacional descriptivo que pretende recoger la frecuencia y características de lesiones leucoplásicas de la mucosa oral detectadas en la población de referencia de nuestro hospital, según los resultados de las biopsias analizadas en el mismo durante los últimos doce años.

### DISEÑO DEL ESTUDIO:

Población diana: pacientes a los que se realiza biopsia con diagnóstico de leucoplasia oral y cuyas muestras son estudiadas por el Servicio de Anatomía Patológica del Hospital Universitario Reina Sofía (Córdoba) durante los años 1995 a 2007.

Estudio observacional descriptivo en el que se pretende realizar el estudio histopatológico de una serie de lesiones precancerosas leucoplásicas de la mucosa oral. Para ello se han revisado los archivos de los Servicios de Anatomía Patológica del Hospital General Provincial y del Hospital Universitario Reina Sofía de Córdoba, correspondientes al período 1995-2007. Se han seleccionado las muestras que se correspondían con lesiones leucoplásicas de la mucosa oral, encontrándose un total de 459 lesiones. Se han revisado según los criterios histopatológicos de displasia epitelial establecidos por la Organización Mundial de la Salud.

### MÉTODOS:

Las preparaciones histológicas de los casos seleccionados (al menos dos por caso), han sido estudiadas en un microscopio óptico de doble cabeza, por dos observadores, con el fin de valorar las características epiteliales de las lesiones.

Así, dentro de las características epiteliales se han estudiado el tipo de epitelio, la existencia o no de atipias y mitosis, el estado de la membrana basal, el tipo de queratinización, la presencia de coilocitosis y la existencia de papilomatosis y acantosis.

Dentro de las características del tejido conjuntivo se ha estudiado el tipo de infiltrado inflamatorio

Se han utilizado también, como datos clínicos, la edad, sexo y localización de la lesión.

La edad se ha reflejado como variable cuantitativa en años.

El sexo al ser variable cualitativa se ha codificado como:

1. Varón
2. Mujer

La localización de la lesión se ha reflejado con los siguientes valores:

1. Mucosa oral
2. Lengua
3. Suelo boca
4. Mucosa yugal
5. Carrillos
6. Labios
7. Trígono
8. Paladar
9. Encía

No se ha podido realizar el estudio de los hábitos del paciente en cuanto al consumo de tabaco y el alcohol, al ser en su mayoría enfermos ambulatorios, en cuya historia no se recogieron estos datos.

A los diferentes cambios celulares y tisulares se les ha asignado unos valores cuantitativos que se exponen seguidamente junto con los valores que se han asignado para su tabulación. Así mismo se ha procedido con los cambios inflamatorios, valores que se expresan a continuación (16):

### Cuantificación:

0. Ausente

1. Discreta

2. Moderada

3. Abundante

A) Cambios celulares:

a. Disqueratosis

b. Atipias (citoplasma, núcleo)

c. Mitosis (número, localización, anormalidades)

d. Aumento relación núcleoplasmática

- e. Hiperchromatismo nuclear
- f. Nucléolos aumentados
- g. Alteraciones citoplasmáticas
- h. Coilocitosis

B) Cambios tisulares:

- a. Pérdida estratificación
- b. Hiperplasia basal
- c. Pérdida polaridad basal
- d. Papilas bulbosas
- e. Disminución cohesividad celular
- f. Queratinización anómala
- g. Perlas córneas
- h. Integridad de la membrana basal
- i. Ulceración
- j. Hiperqueratosis
- k. Paraqueratosis
- l. Edema

C) Infiltración inflamatoria:

- a. Aguda
- b. Crónica
- c. Exocitosis

En cuanto al diagnóstico, inicialmente se ha reflejado ampliamente y con matices precisos, y posteriormente se ha reagrupado en cuatro grandes grupos en función de

la gravedad de la displasia, para hacer más fácil su tratamiento estadístico y la obtención de conclusiones. Así, esta reclasificación se ha codificado como:

0. Leucoqueratosis
1. Leucoplasia con displasia leve
2. Leucoplasia con displasia moderada
3. Leucoplasia con displasia grave

Las preparaciones en todos los casos están teñidas con hematoxilina-eosina y en algunos además con tricrómico de Masson, P.A.S., o impregnación argéntica de Gomori para reticulina.

Los datos han sido registrados en programa Excel y procesados con el paquete estadístico SPSS. 15.0 para Windows. Los valores perdidos y/o no aplicables se han detectado y etiquetado adecuadamente. Para el tratamiento de los datos se han utilizado herramientas de estadística descriptiva y analítica. Las variables cualitativas han sido descritas con frecuencias y porcentajes para cada una de sus categorías, y las cuantitativas con medida de tendencia central y dispersión.

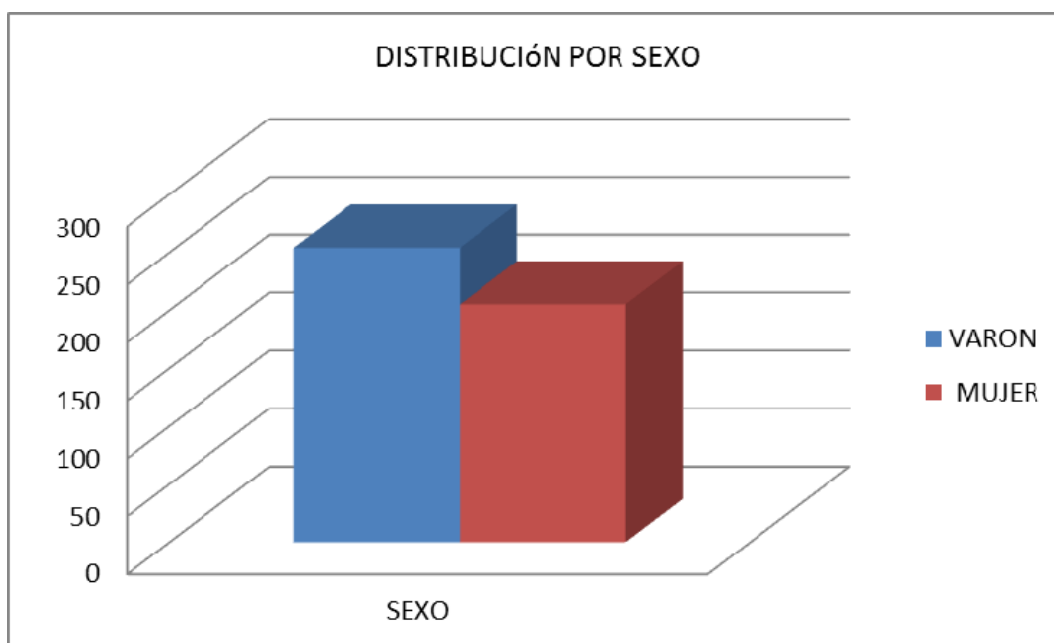
Para el estudio descriptivo se ha utilizado el cálculo de frecuencias absolutas y relativas, la media como medida de posición y la desviación estándar de dispersión.

Para estudiar la relación entre dos variables cualitativas hemos utilizado la prueba para muestras independientes Chi-cuadrado, y cuando ha sido necesario se ha aplicado la corrección de Yates. Para la comparación de más de dos medias se ha utilizado el análisis de la varianza. Se ha comprobado la normalidad de variables con la prueba de Kolmogorov-Smirnov y la homogeneidad de las varianzas con el test de Levene. Para comparar dos medias se ha utilizado la T de Student-Fischer cuando se cumplían las condiciones de normalidad y homogeneidad de varianzas. Cuando no ha sido así, se ha aplicado la prueba no paramétrica de U de Mann-Whitney.

## RESULTADOS

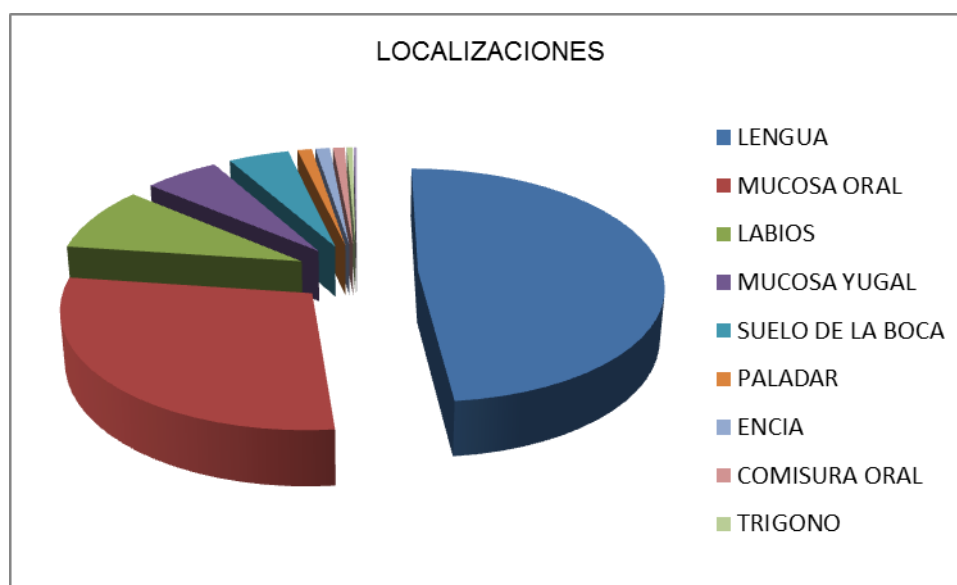


Se han estudiado 459 lesiones, de las cuales, 254 (55%) se corresponden a varones, y 205 (45%) a mujeres; siendo la media de edad de 59 años (+/- 14.35) . La edad media de aparición de las lesiones es ligeramente inferior en las mujeres (58 años), que en los hombres (59 años), con un rango de 18 a 95 años. La mayoría de los pacientes de nuestra muestra presentan entre 50 y 70 años (51%).

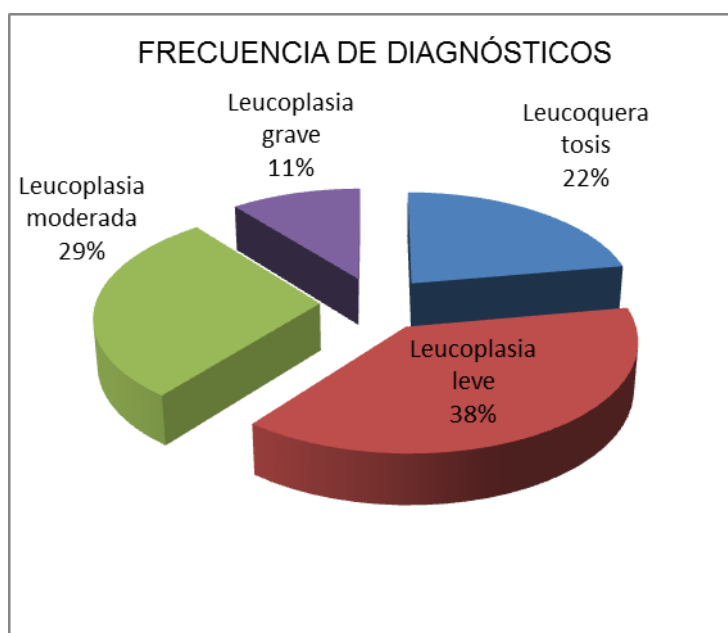


En cuanto a localizaciones, la más frecuente ha sido la lengua, de donde se han recogido 222 lesiones (48.4%). Se ha seguido de la mucosa oral donde han aparecido 132 lesiones (29%). En los labios se han recogido 41 lesiones (9%) (siendo predominante el labio inferior). En la comisura yugal se han detectado 26 lesiones (6%), 21 en el suelo de la boca (5 %). Frecuencias similares se han detectado en el paladar, encía y comisura oral con 5 lesiones cada una y representando un 1% de la muestra cada una de ellas. En un caso (0.2%) , se ha analizado la mucosa de un quiste oral.

LOCALIZACIONES	CASOS	%
LENGUA	222	48,4%
MUCOSA ORAL	132	28,8%
LABIOS	41	8,9%
MUCOSA YUGAL	26	5,7%
SUELO DE LA BOCA	21	4,6%
PALADAR	5	1,1%
ENCIA	5	1,1%
COMISURA ORAL	4	0,9%
TRIGONO	2	0,4%
QUISTE ORAL	1	0,2%
TOTAL	459	100%



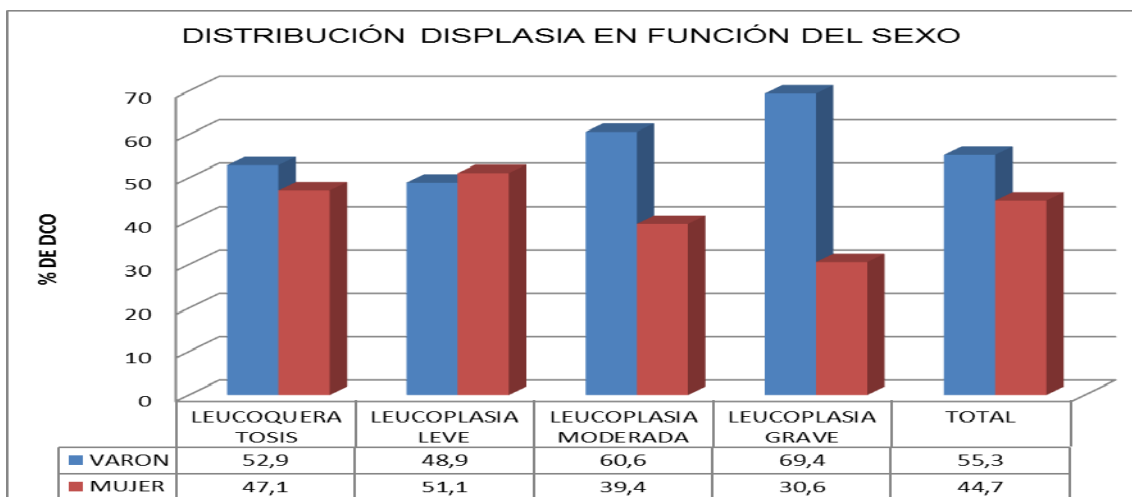
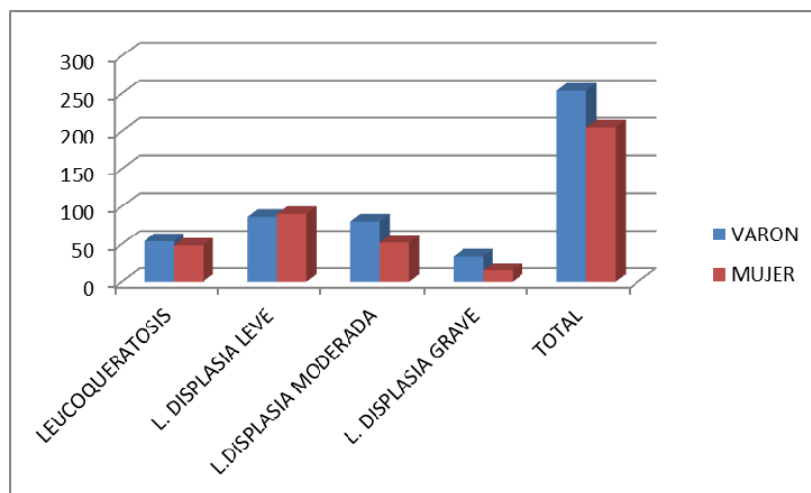
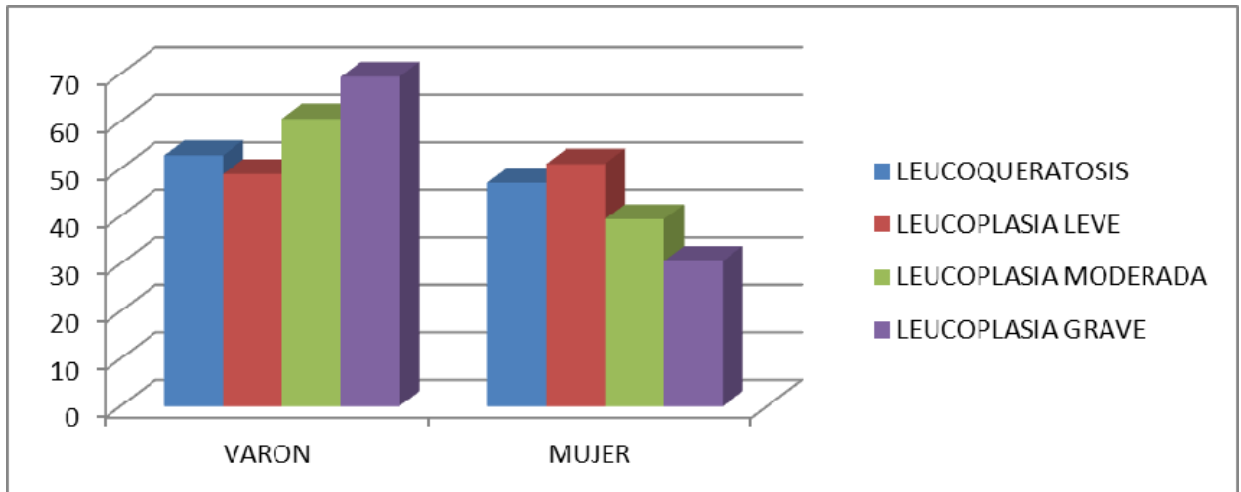
En cuanto a los diagnósticos realizados, existe un predominio de leucoplasia leve (176 casos, 38%), frente a leucoqueratosis (102 casos, 22%) y leucodisplasia moderada (132 casos, 29%) que presentan porcentajes más parecidos; menos frecuentemente se ha detectado leucodisplasia grave/carcinoma in situ (49 casos, 11%).



En relación al sexo la mujer presenta en general lesiones de menor gravedad siendo la mayoría de los hallazgos (90 casos) leucoplasia con displasia leve (51%), por el contrario el varón presenta menos lesiones leves (86 casos, 49%) casi similar en número a las lesiones moderadas (80 casos, 61%) aunque en este caso representan un mayor porcentaje frente al sexo femenino (52 casos). Las leucoplasias con displasia grave (34 casos, 69%) en el caso de los varones cobran mayor importancia frente a los 15 casos descritos en la mujer.

GRAVEDAD	SEXO				TOTAL	
	VARON		MUJER			
	N	%	N	%	N	%
LEUCOQUERATOSIS	54	52.9	48	47.1	102	22
L. DISPLASIA LEVE	86	48.9	90	51.1	176	38
L.DISPLASIA MODERADA	80	60.6	52	39.4	132	29
L. DISPLASIA GRAVE	34	69.4	15	30.6	49	11
<b>TOTAL</b>	254		205		459	

## ESTUDIO HISTOPATOLÓGICO DE LEUCOPLASIAS ORALES



## ESTUDIO HISTOPATOLÓGICO DE LEUCOPLASIAS ORALES

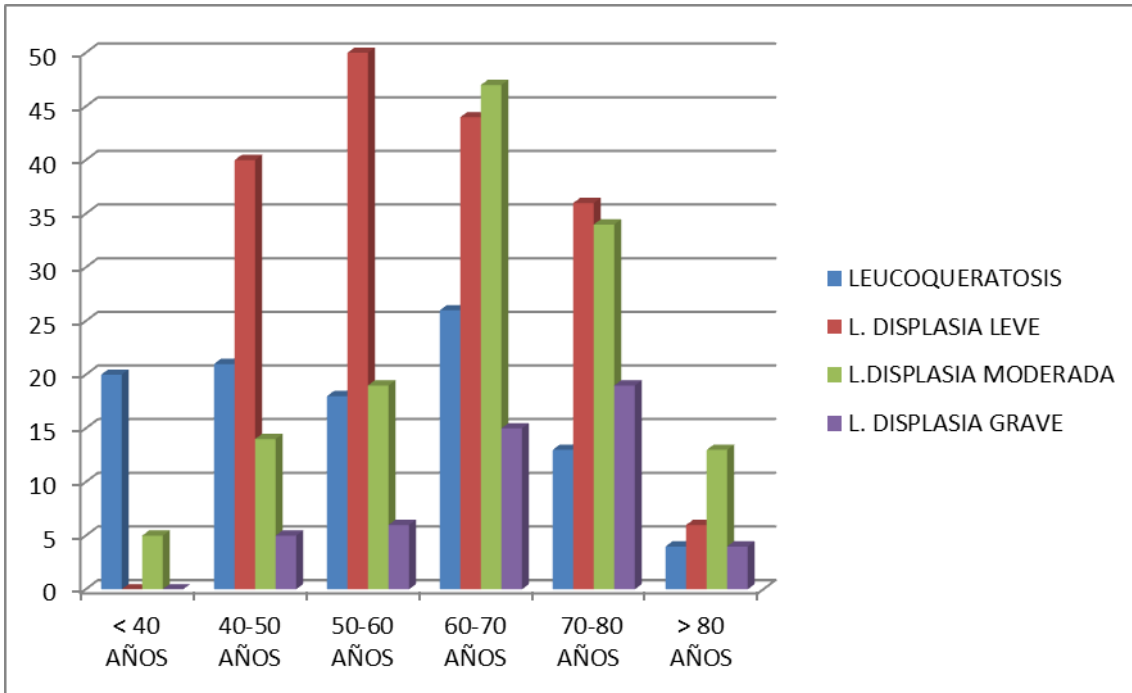
Se ha estudiado estadísticamente la relación entre el sexo y la gravedad de las lesiones encontradas. Para ello se ha empleado la prueba de Chi-cuadrado para variables cualitativas independientes, hallándose una asociación estadísticamente significativa ( $p < 0.05$ ). Así se confirma la teoría observada de que las lesiones más leves predominan en el sexo femenino y las más graves en el sexo masculino. Como valores representativos el 51% de las leucoplasias leves se han detectado en mujeres, encontrándose que el 70% de las leucoplasias con displasia grave pertenecen al grupo de los hombres.

Pruebas de Chi-cuadrado			
	Valor	gl	Sig. Asintótica (bilateral)
Chi-cuadrado de Pearson	8,618(a)	3	0,035
Razon de verosimilitudes	8,752	3	0,033
Asociacion lineal por lineal	5,496	1	0,019
N de casos validos	459		

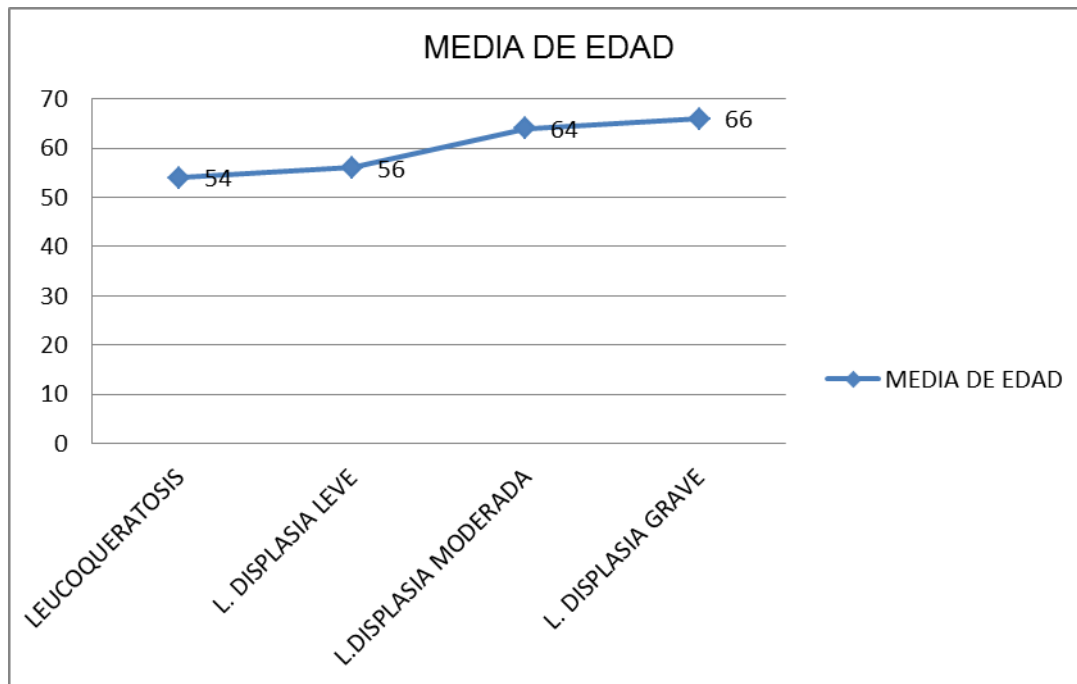
(a) 0 casillas(,0%) tienen una frecuencia esperada inferior a 5. La frecuencia minima esperada es 21,88

Se observa una tendencia en la edad que es directamente proporcional a la gravedad de la lesión, correspondiéndose una mayoría de leucoqueratosis (más del 50%) en menores de 50 años y predominio de leucoplasias moderadas (72%) y graves (78%) en mayores de 60 años.

DIAGNÓSTICO									
EDAD	LEUCOQUERATOSIS		L. DISPLASIA LEVE		L.DISPLASIA MODERADA		L. DISPLASIA GRAVE		TOTAL
	%		%		%		%		
< 40 AÑOS	20	20%	0	0%	5	4%	0	0%	25
40-50 AÑOS	21	20%	40	23%	14	11%	5	10%	76
50-60 AÑOS	18	18%	50	28%	19	14%	6	12%	91
60-70 AÑOS	26	25%	44	25%	47	36%	15	31%	122
70-80 AÑOS	13	13%	36	20.5%	34	26%	19	39%	100
> 80 AÑOS	4	4%	6	3.5%	13	10%	4	8%	25
<b>TOTAL</b>	102	100%	176	100%	132	100%	49	100%	459



Detalladamente, la media en las edades de diagnóstico se corresponde con 54 años en la leucoqueratosis, 56 años en la leucoplasia con displasia leve, 64 años en la leucoplasia con displasia moderada y 66 años en la leucoplasia con displasia grave.



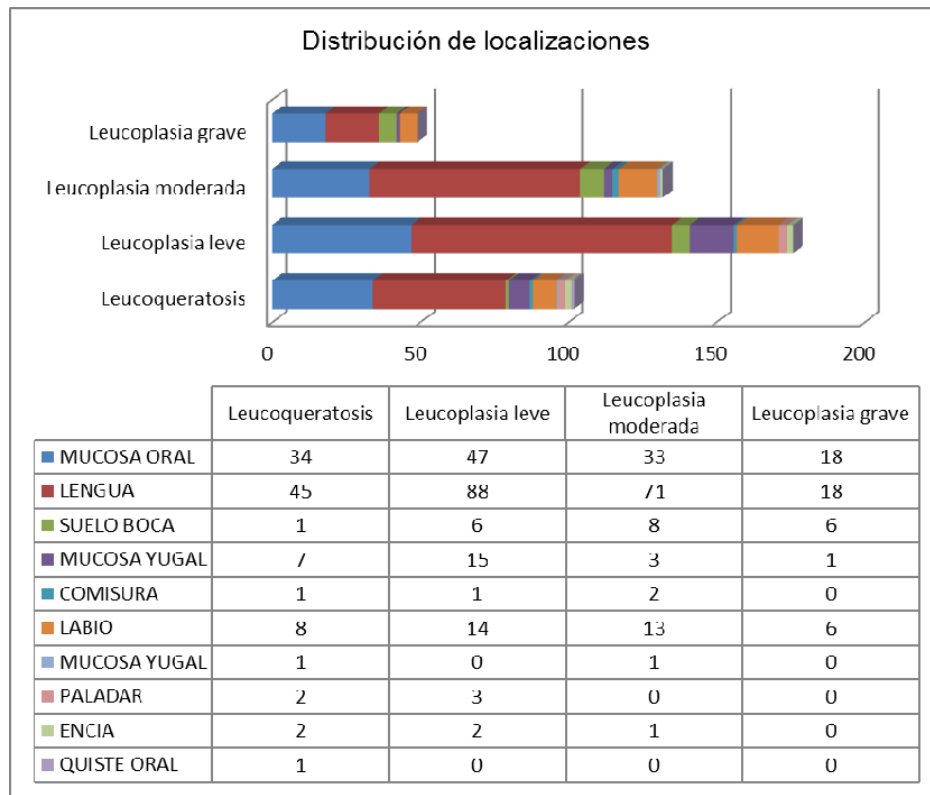
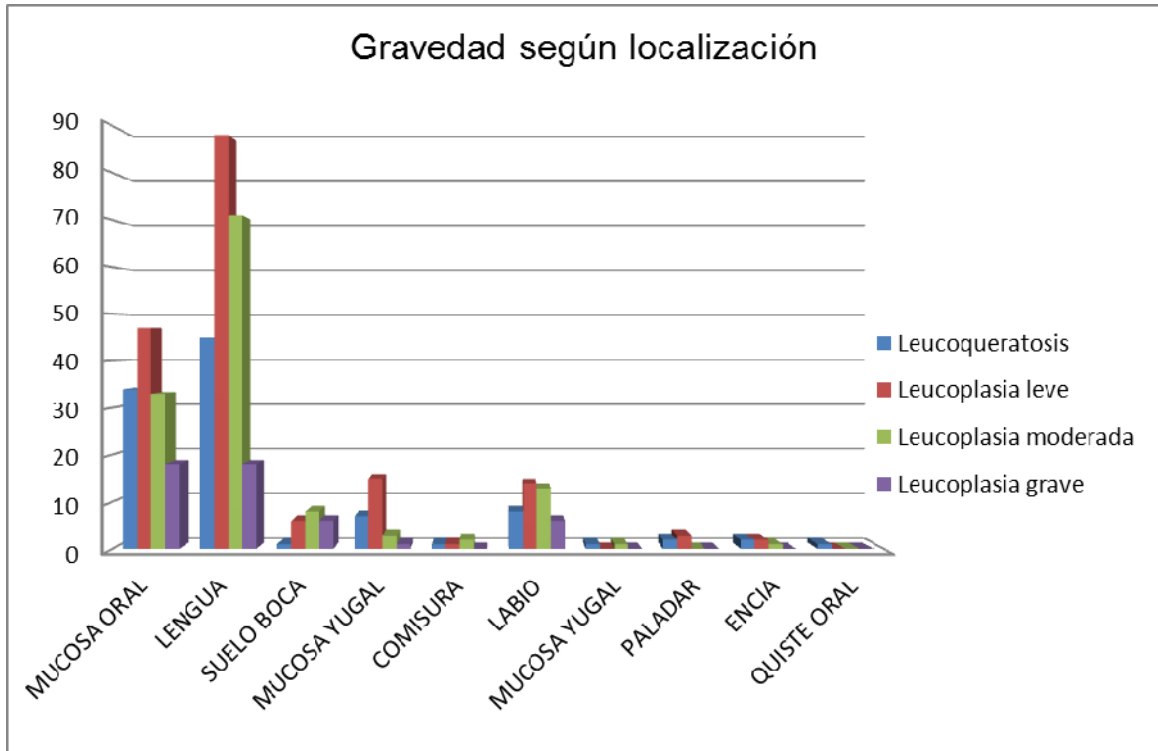
Se ha empleado la prueba de Kruskal-Wallis para pruebas no paramétricas y se ha encontrado que existe asociación estadística significativa ( $p < 0.001$ ). De igual forma se han contrastado los grupos entre ellos mediante la prueba U de Mann-Whitney hallándose asociación estadística ( $p < 0.001$ ) entre la mayoría de los mismos.

<b>Prueba de Kruskal-Wallis</b>			
<b>Rangos</b>			
	dco_rec	N	Rango Promedio
EDAD	Leucoqueratosis	102	190,73
	Leucoplasia leve	176	201,11
	Leucoplasia moderada	132	273,20
	Leucoplasia grave	49	299,14
	Total	459	
<b>Estadísticos de contraste (a,b)</b>			
	EDAD		
Chi-Cuadrado	44,631		
gl	3		
Sig. Asintót.	0,000		

a. Prueba de Kruskal Wallis

b. Variable de agrupación: dco-rec

Al estudiar una posible relación estadística entre la localización de la lesión y la gravedad de la misma, no encontramos relación significativa entre ambas. No obstante las lesiones más graves parecieron más prevalentes en el suelo de la boca, con un 30% de lesiones con displasia grave, mucosa oral y labio con un 13 y 15% respectivamente. La lengua y la mucosa oral acapararon las lesiones con displasia grave, encontrándose el 37% de las mismas en cada una de ellas. De cualquier manera, este dominio careció de representatividad estadística.





## ESTUDIO HISTOPATOLÓGICO DE LEUCOPLASIAS ORALES

En cuanto a las características histológicas encontradas, se reflejan en el cuadro a continuación:

<b>CARACTERÍSTICAS HISTOLÓGICAS EN LEUCOPLASIAS/LEUCOQUERATOSIS ESTUDIADAS</b>										
			AUSENTE		DISCRETO		MODERADO		ABUNDANTE	
			VALOR	%	VALOR	%	VALOR	%	VALOR	%
DISQUERATOSIS			254	55,3	133	29	55	12	17	3,7
ATIPIA CITOPLASMA			185	40,3	195	42,5	66	14,4	13	2,8
Nº MITOSIS			150	25,7	251	52,7	56	17	2	4,6
MITOSIS LOCALIZACION ANÓMALA			279	60,8	145	31,6	34	7,4	1	2
MITOSIS ANORMALES			397	86,5	51	11,1	11	2,4	0	0
RELACIÓN NÚCLEO/CITOPLASMA			156	34	223	48,6	80	17,4	0	0
HIPERCROMATISMO NUCLEAR			53	11,5	275	59,9	122	26,6	9	2
NUCLEOS AUMENTADOS			56	12,2	262	57,1	125	27,2	16	3,5
ALTERACIONES CITOLÓGICAS			255	55,6	152	33,1	51	11,1	1	2
PÉRDIDA DE ESTRATIFICACIÓN			278	60,6	131	28,5	46	10	4	9
HIPERPLASIA BASAL			42	9,2	326	71	91	19,8	0	0
PÉRDIDA POLARIDAD BASAL			224	48,8	200	43,6	35	7,6	0	0
PAPILAS BULBOSAS			310	67,5	118	25,7	31	6,8	0	0
DISMINUCIÓN COHESIVIDAD CELULAR			354	77,1	88	19,2	17	3,7	0	0
PERLAS CORNEAS			459	100	0	0	0	0	0	0
INTEGRIDAD MEMBRANA BASAL			453	98,7	5	1,1	1	2	0	0
ULCERACIÓN			411	89,5	9	2	31	6,8	8	1,7
INFLAMACIÓN			17	3,7	140	30,5	276	60,1	26	5,7
INFLAMACIÓN AGUDA			102	22,2	277	60,3	68	14,8	12	2,6
INFLAMACIÓN CRÓNICA			16	3,5	163	35,5	270	58,8	10	2,2
EXOCITOSIS			244	53,2	169	36,8	44	9,6	2	0,4
ACANTOSIS			1	0,2	100	21,8	328	71,5	30	6,5
PAPILOMATOSIS			2	0,4	88	19,2	339	73,9	0	0
HIPERQUERATOSIS			10	2,2	119	25,9	289	63	41	8,9
COILOCITOSIS			168	36,6	188	41	89	19,4	14	3,1

Existe disqueratosis en 205 lesiones ( 44.7%), atipias citoplasmáticas en 274 muestras (59.7%). Existen mitosis en 292 lesiones (64%) , de las cuales 180 las presentan en localización anómala y 66 son mitosis anormales. La relación núcleo/citoplasma se encuentra conservada en 156 (34%) lesiones . Se ha detectado hiper cromatismo nuclear en 406 muestras (88.5%). En 403 lesiones existen nucléolos aumentados de tamaño (87.8%). 255 lesiones (55.6%) están libres de alteraciones citológicas. 181 de las muestras (39.4%) sufren pérdida de estratificación. Existe un predominio de hiperplasia basal, en 417 lesiones (90.8%). Pérdida de la polaridad basal en 235 lesiones 51.2%. Existen papilas bulbosas en 149 lesiones (32.5%). Disminución de la cohesividad celular en 105 lesiones (22.9%). Ausencia de perlas córneas en todas las muestras. La integridad de la membrana basal estaba conservada en el 98.7% (453) de las lesiones. Ulceración presente en 48 muestras (10.5%). Inflamación detectada en 442 lesiones (96.3%), presentando en mayor medida características de inflamación crónica 96.5%, frente a datos de inflamación aguda en el 77.8%. La exocitosis estaba presente en 215 lesiones (46.8%), acantosis , papilomatosis e hiperqueratosis presentes en la mayoría de las lesiones, 458 (99.8%), 457 (99.6%), 449 (97.8%) respectivamente. La coilocitosis está presente en 291 lesiones (63.4%).

Frente a estos datos podemos concretar que, los hallazgos más predominantes en nuestra muestra son el hiper cromatismo nuclear, nucléolos aumentados de tamaño, hiperplasia basal, acantosis, papilomatosis e hiperqueratosis; que en menor o mayor grado se manifiestan en más del 80% de las lesiones. Con frecuencias similares se observan datos de inflamación en las muestras, en mayor proporción datos de inflamación crónica. La integridad de la membrana basal está conservada en el 99% de las lesiones, sólo se encuentra alterada en 6 lesiones de la muestra tipificadas como con displasia grave/carcinoma in situ. Otros datos que también se encuentran presentes en la mitad de las lesiones son las atipias citoplasmáticas, mitosis, exocitosis y presencia de coilocitosis

**DISCUSIÓN**

Nuestra observación de que la leucoplasia era un poco más común en hombres que en mujeres es consistente con la mayoría de los informes de la literatura, de hecho trabajos de cabecera como el de Waldrom (25), basado en más de 3200 muestras de leucoplasia los porcentajes son casi idénticos (54% a favor del sexo masculino, con respecto al 55% de nuestra muestra). Concuera también con el estudio de Lumerman (123) sobre 308 casos de displasia epitelial oral (53% de los casos en el sexo masculino). Bouquet encuentra el 66%, también a favor del sexo masculino (35). Presenta similitudes también con estudios realizados en nuestro país, donde se mantiene el predominio del sexo masculino, con diferentes proporciones varón/mujer en cada caso; el estudio realizado por García-Pola (118) en el año 91 refleja proporción de 2/1, Martínez (173) describe 184 casos de leucoplasia en el año 1989 con proporción de 1.6/1, Bagán (73) en 2003 encuentra una proporción más dispar de 7/1. Báscones (174) igualmente describe un índice varón/mujer de 3/1. La razón en nuestra muestra es algo menor (1.2/1), lo que se explica por la tendencia actual a que la diferencia entre sexos disminuya; por la igualdad en hábitos y factores de riesgo, como pueden ser el consumo de tabaco. Nuestra razón se asemeja sin embargo a otro estudio publicado recientemente por Santos Pereira y cols. sobre 173 casos de displasia, donde describen una proporción entre mujeres y hombres de 1.37:1(175). Esto puede ser debido como ya se ha dicho, al aumento del número de mujeres expuestas a los factores de riesgo (tabaco, alcohol) en la actualidad.

Esta tendencia se confirma en nuestro estudio hallándose una asociación estadísticamente significativa ( $p < 0.05$ ). Así se confirma la teoría observada de que las lesiones más leves predominan en el sexo femenino y las más graves en el sexo masculino. Gregg y colaboradores, en 1992 estudiaron 135 casos sin encontrar diferencia significativa en cuanto al sexo (122).

Respecto a la dispersión por grupos de edad, en el estudio de Scheifele y colaboradores (176), realizado en los EE.UU. en 2003, la mayoría de los grupos de edad común para el diagnóstico de leucoplasia fue de 40-49 años para los hombres. En las mujeres, fue de 70 años o más. Para Schepman y Banoczy el pico de incidencia se presenta en la sexta década de la vida. En nuestra serie, el grupo de la mayoría de edad para el diagnóstico en ambos hombres y mujeres es más similar a estos últimos (58/59 años respectivamente) Para LIU la edad media al diagnóstico fue de 52,7 años (rango 21-84) y el pico de incidencia fue la quinta década de la vida (33,0%), en concordancia con nuestros resultados (150). Para Bagán el intervalo de edad donde la leucoplasia se diagnostica más frecuentemente es entre los 60-70 años (73). Una vez más coincidimos también con el trabajo de Santos Pereira que describe el grueso de la muestra entre la quinta y la sexta década de la vida (175).

Al analizar en nuestro estudio la relación entre la edad de la población de la muestra y la gravedad de la lesión (o grado de displasia) se observa una tendencia en la edad que es directamente proporcional a la gravedad de la lesión, correspondiéndose una mayoría de leucoqueratosis (más del 50%) en menores de 50 años y predominio de

leucoplasias moderadas (72%) y graves (78%) en mayores de 60 años. Detalladamente, la media en las edades de diagnóstico se corresponde con 54 años en la leucoqueratosis, 56 años en la leucoplasia con displasia leve, 64 años en la leucoplasia con displasia moderada y 66 años en la leucoplasia con displasia grave.

El amplísimo estudio de Scott sobre 4042 biopsias, manifestó que para casi todas las categorías diagnósticas de lesiones mucosas orales, la relación prevalencia-edad era significativa y sobre todo lo era para los procesos premalignos y malignos. (177)

Coincide con esta conclusión el estudio de Vázquez-Álvarez realizado en fechas similares a nuestro estudio en Santiago de Compostela, donde se observa esta tendencia, pero sin ser estadísticamente significativa (178).

Gregg en su estudio de 135 casos determinó que la edad para las lesiones displásicas era menos pronunciada que para carcinomas intra bucales (122).

Un estudio realizado por García Pola en pacientes geriátricos podría dar pistas a esta tendencia en edades más tardías. Dada la trascendencia y el riesgo que conllevan estas lesiones en este tipo de pacientes, donde los factores implicados en su degeneración maligna pueden actuar con más intensidad que en otras edades de la vida, ya que los tejidos orales se encuentran más alterados por el envejecimiento (adelgazamiento de la mucosa oral), y por tanto ser más susceptibles a la acción de factores tóxicos e irritantes (dientes abrasionados y con bordes anfractuados, disminución de la sensibilidad oral, etc.), junto a la posibilidad de que las lesiones hayan progresado a lo largo de mucho tiempo, no sólo por la edad alcanzada, sino por la falta de sintomatología clínica, o bien porque ésta se achaque a otros procesos concomitantes habituales en esta edad, como la orodinia y la xerostomía, y que unido a la dificultad de autoexploración en gran parte de estos pacientes (disminución de la destreza psicomotriz), posibilita el que puedan pasar desapercibidas y que los factores carcinogénicos hayan podido actuar más prolongadamente. (179)

En cuanto a las localizaciones recogidas en nuestro estudio, donde predomina la lengua con el 48% de los casos, existe similitud en la tendencia, aunque variación en los porcentajes, con varios trabajos realizados previamente por Banoczy (180), Katz (181) y Lummerman (123), donde se describe la lengua y labio inferior como la localización anatómica más frecuente. En un estudio publicado en 2003 sobre displasia oral en Europa del este se describe mayoría en suelo de la boca o borde lateral de la lengua. En nuestro país García-Pola (179) describe en el año 97 sobre población geriátrica con predominio de lesiones precancerosas en lengua. En un estudio realizado en 2010 sobre 54 muestras de leucoplasia (178) se apunta como sitio de lesión más frecuente la parte lateral de la lengua, acompañándose de otras zonas llamadas "zonas de roce": mucosa vestibular y encía; cuyos resultados comparte con los publicados por Ikeda en 1991 (182) o Pisanty en 1989 (183). LIU publica en un estudio realizado en diciembre de 2010 sobre 218 pacientes los porcentajes más similares a los de nuestro estudio (150). La lengua se vio afectada en un 51,4% de las lesiones, seguido por la mucosa bucal (32,6%). Pocas lesiones se localizaron en el suelo de la boca y labios, que junto con la lengua fueron los sitios

más frecuentes hallados en los estudios realizados por Haya, Silverman y Schepman (184) (185) (186).

En un estudio publicado en 2003 sobre displasia oral en Europa del este se describe mayoría en suelo de la boca o borde lateral de la lengua. (187). Sin embargo son numerosos los estudios internacionales donde predominan las lesiones detectadas en otras zonas como la mucosa yugal (174) (188) (189), mucosa oral retrocomisural (33), paladar (18) y suelo de la boca (132).

Esta predisposición en la localización podría estar justificada por la alteración y el adelgazamiento que experimenta la mucosa oral en estas zonas, debido al roce con irregularidades dentarias, restos radiculares o dientes con bordes anfractuados debido al desgaste dentario. En pacientes de edad avanzada se une edentulismo parcial o total, prótesis dentales, etc.; facilitando con ello una mayor agresividad por parte de los factores implicados en la génesis del carcinoma epidermoide a partir de una lesión precancerosa, posibilidad demostrada por numerosos estudios epidemiológicos, entre estos factores los más importantes son: tabaco, alcohol, microtraumatismos, en especial el tabaco, que está relacionado con la disminución de la sintomatología clínica, lo que facilita que estas lesiones pasen desapercibidas, se prolonguen en el tiempo, favoreciendo la acción de otros factores carcinogénicos (118)(190).

En cuanto la relación entre la gravedad de la displasia y la localización, en el estudio de Santos Pereira (175), la displasia severa fue más probable en las lesiones de la lengua (26,7%) o en el suelo de la boca (20%), mientras que la displasia leve fue más probable en las lesiones del labio inferior. No se encontró asociación estadísticamente significativa entre el sitio de la lesión y el grado de OED ( $P > 0,05$ )

Tampoco se encontró asociación estadística en nuestro estudio las lesiones más graves parecieron más prevalentes en el suelo de la boca, con un 30% de lesiones con displasia grave, seguidas de mucosa oral y labio con un 13 y 15% respectivamente. La lengua y la mucosa oral acapararon las lesiones con displasia grave, encontrándose el 37% de las mismas en cada una de ellas.

Las áreas de mayor riesgo supone para la transformación maligna cuando se exponen a factores cancerígenos del suelo de la boca y la lengua representaron sólo el 11,3% y 4,8%, respectivamente, de las lesiones OED en el estudio de Kuffer y Lombardi (191). Sin embargo, hubo una mayor frecuencia de DEO severa en estos lugares en comparación con los otros sitios, de acuerdo con los estudios anteriores (186).

Según los archivos de la Sociedad Española de Cirugía Oral y Maxilofacial, tienen mayor riesgo de malignizar las leucoplasias del suelo bucal, cara ventral de lengua y comisuras. Son de menor riesgo las localizadas en mucosa labial, yugal y paladar duro (192)

Zhang informo que algunas zonas de la cavidad oral (suelo de la boca, cara ventral y lateral de lengua y paladar) tenían una mayor potencial de malignidad; y que las

lesiones que se encuentran en zonas de bajo riesgo son genéticamente distintas a las ubicadas en zonas de alto riesgo (161).

Según los estudios de Banoczy, la localización más frecuente en relación con el grado de Displasia fue lengua y labio inferior para DE severas (138).

En nuestro estudio La lengua y la mucosa oral acapararon las lesiones con displasia grave, encontrándose el 37% de las mismas en cada una de ellas.

Igualmente, en un estudio reciente, se encontró que el potencial de malignización fue independiente de la localización de la leucoplasia (168).

Referente a la gradación de las leucoplasias que se realiza en este trabajo, existe un predominio de la leucoplasia leve, que se describe en un 30% de las lesiones estudiadas. Este porcentaje coincide con los trabajos realizados por Bascones (174), Katz (181) y Macigo (171); donde la leucoplasia leve es la más detectada. También Lummerman describe 60% de lesiones con displasia leve, frente al 30% de moderadas y 10% graves (123). En un trabajo publicado en 2008 en Venezuela sobre 180 casos de leucoplasia; Moret (189), se ha descrito igualmente predominio de tipo histológico leve (50%), (40%) de moderadas y (10 %) de severas. Difieren sin embargo, nuestros resultados con la serie de Banoczy-Csiba (138) publicada en 1976 donde se describe la moderada como más frecuente con un 60%, con porcentajes próximos al 20% en la leve y la grave en un 20%.

Colella y colaboradores determinaron en un estudio realizado en 1991 sobre 110 leucoplasias un 56% con displasia leve, 32% con displasia moderada y 12% con displasia grave (152).

En nuestro estudio los hallazgos histológicos más predominantes en nuestra muestra son el hipercromatismo nuclear, nucléolos aumentados de tamaño, hiperplasia basal, acantosis, papilomatosis e hiperqueratosis; que en menor o mayor grado se manifiestan en más del 80% de las lesiones. Con frecuencias similares se observan datos de inflamación en las muestras, en mayor proporción datos de inflamación crónica. La integridad de la membrana basal está conservada en el 99% de las lesiones, sólo se encuentra alterada en 6 lesiones de la muestra tipificadas como con displasia grave/carcinoma in situ. Otros datos que también se encuentran presentes en la mitad de las lesiones son las atipias citoplasmáticas, mitosis, exocitosis y presencia de coilocitosis

Según el estudio de Banoczy y Csiba, los cambios histológicos más frecuentemente encontrados fueron estratificación epitelial irregular, mamelones epiteliales en forma de gota e hiperplasia de la capa basal (180).

A pesar de hacer hincapié en la necesidad de diagnosticar las lesiones precancerosas, esto no nos permite asegurar una prevención segura del cáncer oral. La mayoría de los casos de cáncer bucal se piensa que aparecen de novo a partir de un epitelio aparentemente normal (193). Menos frecuentemente pueden surgir de lesiones calificadas de benignas (mal calificadas de benignas) y se estima que entre un tercio y la mitad de los diagnósticos de cáncer bucal están precedidas de lesiones premalignas. (194). Es muy probable que estas cifras sean erróneas, ya que no se puede descartar que muchos de los casos de lesiones neoplásicas de novo pudieran asentar sobre lesiones preneoplásicas no diagnosticadas o mal diagnosticadas; en este sentido cumple destacar las lagunas en el conocimiento y reconocimiento de lesiones premalignas y malignas de la cavidad oral entre los estudiantes pregraduados, y que podrían solventarse con un programa de enseñanza más estructurado aumentando el énfasis en algunos aspectos del cáncer oral en el currículo dental junto con un entrenamiento clínico apropiado (187)

Otro aspecto a tener en cuenta es la puesta en marcha de programas comunitarios de detección del cáncer oral (194). Los estudios randomizados de la población general pueden tener valor epidemiológico, pero nunca valor preventivo. El conocimiento incompleto de la historia natural de las lesiones premalignas dificulta aún más la tarea. Por ejemplo, considerar a todas las leucoplasias como un diagnóstico positivo, derivaría en un gran sobrediagnóstico ya que la mayoría de las lesiones serán inocentes y la determinación de cuales pueden llegar a degenerar supone la utilización de técnicas invasivas y cuyo valor predictivo dista mucho del ideal (179); además el tratamiento de las leucoplasias no necesariamente previene la progresión a cáncer (195) (186).

El examen de las mucosas de la boca debe incorporarse a la rutina del examen de la cavidad oral. Este puede ser un excelente método de prevención del precáncer y cáncer oral. Inversamente, los protocolos diagnósticos inadecuados pueden soslayar muchas lesiones premalignas y malignas, lo que incluso puede tener consecuencias legales (196).

Por todo ello, no existe suficiente evidencia para recomendar campañas de screening de la población para el cáncer oral. Otras medidas, particularmente las de prevención primaria de la enfermedad pueden ser más válidas para controlar estos procesos en la actualidad (194).



**CONCLUSIONES**

Las conclusiones del presente trabajo son:

-La distribución en nuestro medio en cuanto a sexo y edad de nuestra muestra de pacientes con leucoqueratosis y leucoplasias, es similar respecto a otras poblaciones estudiadas.

-La leucoplasia con displasia grave es más frecuente en pacientes varones de edad avanzada.

-La leucoplasia con displasia leve es más frecuente en mujeres más jóvenes. Igualmente sucede con las leucoqueratosis.

-Las localizaciones prevalentes en nuestro estudio no difieren de otros estudios, salvo por una mayoría de lesiones linguales en el nuestro.

-El sexo masculino y la edad avanzada son características directamente relacionadas con las lesiones de mayor displasia, según los datos de nuestro estudio. La localización en la lengua o suelo de la boca también se relacionan con mayor riesgo de transformación maligna.

-La distribución de las lesiones en nuestra muestra es similar en frecuencias a los estudios previos, siendo la leucoplasia con displasia leve la más encontrada, y con displasia grave la menos frecuente.

-Los cambios histológicos más frecuentemente hallados en nuestra muestra son el hiper cromatismo nuclear, nucléolos aumentados de tamaño, hiperplasia basal, acantosis, papilomatosis e hiperqueratosis y datos de inflamación .

-La presencia de displasia es el dato histológico más importante relacionado con un mayor riesgo de transformación maligna de las leucoplasias, y el parámetro más importante en la rutina de diagnóstico de trastornos potencialmente malignos en patología oral.

-A pesar del desarrollo de nuestras técnicas o herramientas diagnósticas, el "gold standard" para la detección de cáncer oral continúa siendo la exploración clínica, la biopsia y su confirmación histopatológica.

-Sigue existiendo dificultad en el diagnóstico clínico e histopatológicos de la premalignidad oral y es necesario seguir estudiando y buscando nuevos datos que permitan unificar criterios de diagnóstico de la displasia epitelial de la mucosa oral.

**BIBLIOGRAFIA**

1. Langman. Embriología médica. Ed. Medica Panamericana, 2004.
2. Escolar. Anatomía humana funcional y aplicada. 5ª edic. Ed Espax, 2008
3. Gray. Anatomía humana. Ed Elsevier, 2007.
4. Calatrava Paramo L. Lecciones de Patología Oral y Maxilofacial. Ed Oteo, 1979
5. Dunn MJ, Shapiro CZ. Anatomía dental de cabeza y cuello. Ed. Interamericana, 1978
6. Robbins y Cotran. Patología estructural y funcional (7ª edición). Ed Elsevier.
7. Figun ME, Garino RR. Anatomía Odontológica funcional y aplicada. Ed. Ateneo, 1984.
8. Davis WL. Histología y embriología bucal. Ed. Interamericana. Mc Graw-Hill, 1998.
9. Sharry JJ. Prostodoncia dental complete. Ed. Toray, 1977.
10. Dorland. Diccionario enciclopédico ilustrado de Medicina. Tomo I. Ed Interamerica /WB Saunders. 1986
11. Andersen L, Karring T, Mackenzie J. Mucosa oral. En: Mjör IA, Fejerkov O. Embriología e Histología oral humana. Ed Salvat,1989.
12. Guyton & Hall. Tratado de fisiología médica. 11º edición. Ed Elsevier, 2007

13. Bascones Martinez A. y col. Lesiones blancas de la mucosa bucal. Ed Avances en Estomatología. Madrid, 1992.
14. Zegarelli EV, Kilscher AH, Hyman GA. Diagnóstico en patología oral. Ed Salvat, 1982.
15. Lucas Tomas M. Medicina Oral. Ed Salvat, 1988.
16. Dorey JL, Blasberg B, McEntee MI, Conklin RJ. Oral mucosal disorders in denture wearers. J. Prosthet. Dent, 53: 210-213, 1985.
17. WHO International histological classification of tumors. N° 4. Histological typing of oral and oropharyngeal. Ginebra: WHO, 1971
18. Pindborg JJ, Reichart P, Smith CJ, van der Waal. World Health Organization: histological typing of cancer and precancer of the oral mucosa. Berlin: Springer-Verlag. 1997.
19. Warnakulasuriya S, Newell W, Jonson I, van der Vaal. Nomenclature and classification of potentially malignant disorders of the oral mucosa. J Oral Pathol Med 2007 (in press).
20. Barnes L, Eveson JW, Reichardt P, Sidransky D. WHO Classification of tumours. Pathology and genetics. Head and neck tumours. IARC Press. Lyon, 2005.
21. Axell T, Pindborg JJ, Smith CJ, van der Waal I, et al. Oral white lesions with special reference to precancers and tobacco-related lesions: conclusions of an international symposium held in Uppsala, Sweden, May 18-21 1994. J Oral Pathol Med. 1996;25:49-54
22. Neville B, Damm D, Allen C, Bouquot J. Oral and maxillofacial pathology. Philadelphia: W. B. Saunders, 1985

23. Van der Waal I, Reichart PA. Oral proliferative verrucous leukoplakia revisited. *Oral Oncol.* 2007 Nov 29
24. Bagán JV, Lloria E, Jiménez Y, Pérez A. Leucoplasia verrucosa proliferativa. presentación de siete casos. *Rev Eur Odonto-Estomatol.* 1998; 10:363-70.
25. Waldron, C. A. and Shafer, W. G. (1975), Leukoplakia revisited. A clinicopathologic study 3256 oral leukoplakias. *Cancer*, 36: 4, 1386–1392.
26. Borrello, E. Las lesiones blancas de la mucosa oral. Ed. La Médica. Rosario. 1971.
27. WHO Collaborating Centre for Oral Precancerous Lesions. Definitions of leukoplakia and related lesions: An aid to studies on oral precancer. *OralSurg Oral Med Oral Pathol.* 1978; 46:518-39.
28. Axell T, Holmstrup P, Kramer IRH, Pindborg JJ, Shear M. International seminar on oral leukoplakia and associated lesions related to tobacco habits. *Community Dent Oral Epidemiol.* 1984; 12:145-54.
29. Pindborg JJ. Cáncer y precáncer bucal. Buenos Aires: Ed. Medica Panamericana SA, 1981.
30. Bascones Martínez A, Llanes Menendez F. Medicina Bucal. Ed Avances en Odontoestomatología, 1989.
31. Gonzalez MA. Precáncer y cáncer oral. Madrid: es Avances Medicodentales, S.L. 2001
32. Bascones Martínez A, Cerero Lapiedra R, Esparza Gomez GC. Lesiones precancerosas de la mucosa bucal: leucoplasia, liquen plano y úlcera traumática. En: Bascones A, ed. Tratado de Odontología. Tomo III. Madrid: Smithkline Beecham, S. A, 1998; 3037-3089

33. Martínez-Sahuquillo Márquez A, Gallardo Castillo I., Cobos Fuentes M.J., Caballero Aguilar J., Bullón Fernández P. Oral leukoplasia. A precancerous lesion. Av Odontostomatol v.24 n.1 Madrid ene.-feb. 2008
34. Bouquot JE, Gnepp DR. Laryngeal precancer a review of the literature, commentary and comparison with oral leukoplakia. Head Neck 1991; 13: 488-97,
35. Bouquot JE; Whitaker SB. Oral leukoplakia. Rationale for diagnosis and prognosis of its clinical subtypes or phases. Quintessence Int 1994; 25: 133-40.
36. Pindborg JJ, Jolst O, Renstrup G, Roed-Petersen B. Studies in oral leukoplakia: a preliminary report on the period prevalence of malignant transformation in leukoplakia based on a followup study of 248 patients. J Am Dent Assoc 1968;76:767-71.
37. Mehta FS, Pindborg JJ, Gupta PC y col. Epidemiologic and histologic study of oral cancer and leukoplakia among 50915 villagers in India. Cancer. 1969 b. 24: 832-49.
38. Silverman S Jr, Gorsky M, Lozada F. Oral leukoplakia and malignant transformation. A follow-up study of 257 patients. Cancer 1984; 53:563-8.
39. Schepman KP, van der Meij EH, Smeele LE, van der Waal I. Malignant transformation of oral leukoplakia: a follow-up study of a hospital-based population of 166 patients with oral leukoplakia from The Netherlands. Oral Oncol 1998; 34: 270-5.
40. Lee JJ, Hong WK, Hittelman WN, Mao L, Lotan R, Shin DM, et al, Predicting cancer development in oral leukoplakia: ten years of translational research. Clin Cancer Res 2000; 6:1702-10.
41. Cowan CG, Gregg TA, Napier SS, McKenna SM, Kee F. Potentially malignant oral lesions in northern Ireland: a 20-year population-based perspective of malignant transformation. Oral Dis 2001;7:18-24.

42. Johnson N. Tobacco use and oral cancer: A global perspective. J Dent Educ. 2001; 65:328-39.
43. Roed-Petersen B, Pindborg JJ. A study of Danish snuff-induced oral leucoplakias. J Oral Pathol 1973; 2:301-13.
44. Win, DM.; Blot, WJ.; Shy, CM.; Pickle, LW.; Toledo, MA.; Fraumeni, JF. Snuff dipping and oral cancer among women in southern United States. New Engl J Med. 1981; 304:745-9.
45. Larson Å, Axell T, Andersson G. Reversibility of snuff dipper's lesion in Swedish moist snuff users: a clinical and histologic follow-up study. J Oral Pathol Med. 1991; 20:258-64.
46. Bouquot JE, Meckstroth RL. Oral cancer in a tobacco-chewing U.S. population – no apparent increased incidence or mortality. Oral Surg Oral Med Oral Pathol Oral Radiol Endod. 1998;86:697-706.
47. Roed-Petersen B. Effect on oral leukoplakia of reducing or ceasing tobacco smoking. Acta DermVenereol 1982; 62:164-7.
48. Gupta PC, Murti PR, Bhonsle RB, Mehta FS, Pindborg JJ. Effect of cessation of tobacco use on the incidence of oral mucosal lesions in a 10-yr follow-up study of 12,212 users. Oral Dis 1995; 1:54-8.
49. Bánóczy J, Gintner Z, Dombi C (2001). Tobacco use and oral leukoplakia. J Dent Educ 65:322-7.
50. Schepman KP, van der Meij EH, Smeele LE, van der Waal I. Malignant transformation of oral leukoplakia: a follow-up study of a hospital-based population of 166 patients with oral leukoplakia from The Netherlands. Oral Oncol 1998; 34: 270-5.
51. Schepman KP, Bezemer PD, van der Meij EH, Smeele LE, van der Waal I. Tobacco usage in relation to the anatomical site of oral leukoplakia. Oral Dis 2001;7:25-7.



52. Lewin F, Norell SE, Johansson H, y cols. Smoking tobacco, oral snuff, and alcohol in the etiology of squamous cell carcinoma of the head and neck. A population-based case-referent study in Sweden. *Cancer*. 1998;82:1367-75.
53. Pindborg JJ. Tumores benignos de la mucosa oral. Curso precongreso. I Congreso Europeo de Medicina Oral, Madrid, Octubre, 1991,
54. Swango PA. Cancers of the oral cavity and pharynx in the United States: An epidemiologic overview. *J Public Health Dent*. 1996;56:309-18.
55. Blot WJ, McLaughlin JK, Winn DM, y cols. Smoking and drinking in relation to oral and pharyngeal cancer. *Cancer Res*. 1988;48:3282-7.
56. Renstrup G. Occurrence of candida in oral leukoplakias. *Acta Pathol Microbiol Scand [B] Microbiol Immunol* 1970; 78:421-4.
57. Barrett AW, Kingsmill VJ, Speight PM. The frequency of fungal infection in biopsies of oral mucosal lesions. *Oral Dis* 1998; 4:26-31.
58. Krogh P, Hald B, Holmstrup P. Possible mycological etiology of oral mucosal cancer: catalytic potential of infecting *Candida albicans* and other yeasts in production of N-nitrosobenzylmethylamine. *Carcinogenesis* 1987a; 8:1543-8.
59. Pindborg JJ. *Cancer y precancer oral*. Ed Panamericana, 1981.
60. Fejerskov O, Roed-Petersen B, Pindborg JJ. Clinical, histological and ultrastructural features of a possible virus-induced oral leukoplakia. *Acta Pathol. Microbiol. Scand.*, 85:897-906, 1977.
61. Winkler B, Capo V, Reuman W, Ma A, La Porta R, Rully S, Green PM, Richart RM, Crun CP. Human papillomavirus infection of the esophagus. A clinicopathologic study with demonstration of papillomavirus antigen by the immunoperoxidase technique. *Cancer*, 55: 149-155, 1985.

62. Gross G, Wiegand H, Zeutgraj H. Epstein Barr virus detection in oral hairy leukoplakia in AIDS patients, in leukoplakias and on normal tongue epithelia in HIV negative patients. *Z. Hautkr.*, 63:44-48, 1988
63. Reed KD, Fowler CB, Brannon RB. Ultrastructural detection of herpes-type virions by negative staining in oral hairy leukoplakia. *Am J Clin Pathol.* 1988 Sep;90(3):305-8.
64. Díaz Villanueva D, Sánchez Maya MP, Aparicio Carrasco GG. Frecuencia de carcinoma epidermoide en cavidad bucal en el Hospital Central Militar de 1987 a 1997. *Rev Sanid Mil* 2001;55(5):186-9.
65. Fregonesi PA, Teresa DB, Duarte RA, Neto CB, de Oliveira MR, Soares CP. P16 (INK4A) immunohistochemical overexpression in premalignant and malignant oral lesiones infected with human papillomavirus. *J Histochem Cytochem.* 2003;51:1291-7.
66. Woods MA; Mohammad AR, Turner JE, Mincer HH. *Ulceras orales.* Quintessence (Ed. Esp.) 4:116-126, 1991.
67. Van der Waal I, Schulten JM, Pindborg JJ. Oral manifestation of AIDS. *International dental Journal.* 41:3-8, 1991.
68. Kessler HA, Benson CA, Urbanski P. Regression of oral hairy leukoplakia during zidovudine therapy. *Arch. Intern. Med.*, 148:2496-2497, 1988.
69. Newman C, Polk BF. Resolution of oral hairy leukoplakia during therapy with 9-(1.3-dihidroxi-2-2 propoxymethyl) guanine (DHPG). *Ann Intern Med,* 107:348-350, 1987.
70. Schmofer H, Ochsendorf FR, Helm EB, Milbradt R. Treatment of oral hairy leukoplakia in AIDS patients with vitamin A acid (topically) or acyclovir (systemically). *Dermatologica,* 174: 150-151, 1987.

71. Scully C, Field JK, Tanzawa H. Genetic aberrations in oral or head and neck squamous cell carcinoma (SCCHN): 1. Carcinogen metabolism, DNA repair and cell cycle control. *Oral Oncol.* 2000; 36:256-63.
72. King GN, Healy CM, Glover MM. Prevalence and risk factors associated with leukoplakia, hairy leukoplakia, erythematous candidiasis, and gingival hiperplasia in renal transplant recipients. *Oral Surg Oral Md Oral Pathol* 1994; 78:718-726
73. Bagan.J.M: et al. Leucoplasia oral, estudio clínico de 110 casos: ACH de Odontología, nº9; 3.1993, pag 127-138
74. Iriarte Ortabe JI, Caubet Biayna J, Reyhler H. Leucoplasia bucal. *Med Clin (Barc)* 1996;106:387-95.[Medline]
75. Lodi G, Sardella A, Bez C, Demarosi F, Carrasi A. Systematic review of randomized trials for the treatment of oral leukoplakia. *J Dent educ* 2002; 66: 896-902.)
76. Bermejo Fenoll A, López Jornet P. Condición precancerosa y lesión precancerosa. En: Bermejo Fenoll A, editor. *Medicina bucal. Enfermedades mucocutáneas y de las glándulas salivales. Vol I.* Madrid: Síntesis, 1998; p. 248-58.
77. Roed-Petersen B, Gupta PC, Pindborg JJ, et al. Association between oral leukoplakia and sex, age, and tobacco habits. *Bull WHO* 1972;47:13-9.
78. Brightman VJ. Lesiones rojas y blancas de la mucosa bucal. En: Lynch MA, Brightman VJ, Greenberg MS, editores. *Medicina bucal de Burket. Diagnóstico y tratamiento.* México: McGraw-Hill Interamericana, 1996; p. 51-120
79. Regezi JA, Sciuba JJ, editores. *Patología bucal. Correlaciones clinicopatológicas.* México: McGraw-Hill Interamericana, 2000; p. 95-9.

80. Bagán Sebastián JV. Lesiones y estados precancerosos. En: Bagán Sebastián JV, Ceballos Salobreña A, Bermejo Fenoll A, Aguirre Urizar JM, Peñarrocha Diago M, editores. Medicina oral. Barcelona: Masson, 1995; p. 166-76.
81. Lamey PJ, Lewis MA, MacDonald DG. Treatment of candidal leukoplakia with fluconazole. Br Dental J 1989;166:296-8.
82. Wong F, Epstein J, Millner A. Treatment of oral leukoplakia with topical bleomycin. A pilot study. Cancer 1989;64:361-5.[Medline]
83. Hammersley N, Ferguson MM, Rennie JS. Topical bleomycin in the treatment of oral leukoplakia: a pilot study. Br J Oral Maxillofac Surg 1985;23:251-8.[Medline]
84. Malmstrom M, Hietanen J, Sane J, Sysmalainen M. Topical treatment of oral leukoplakia with bleomycin. Br J Oral Maxillofac Surg 1998;26:491-8.
85. Epstein JB, Gorsky M, Wong FL, Millner A. Topical bleomycin for the treatment of dysplastic oral leukoplakia. Cancer 1998;83:629-34.[Medline]
86. Silverman S Jr, Renstrup G, Pindborg JJ. Studies in oral leukoplakias: III. Effects of vitamin A comparing clinical, histopathologic, cytologic, and hematologic responses. Acta Odont Scand 1963;21:271-92.
87. Kaugars GE, Silverman S, Thompson JS, Brandt RB, Singh VN. Use of antioxidant supplements in the treatment of human oral leukoplakia. Review of the literature and current studies. Oral Surg Oral Med Oral Pathol 1996;81:5-14.
88. Stich HF, Mathew B, Sankaranarayanan R, Nair MK. Remission of precancerous lesions in the oral cavity of tobacco chewers and maintenance of the protective effect of beta-carotene or vitamin A. Am J Clin Nutr 1991; 53(Supl 1):298-304.
89. Sherman JA, Partridge M. Expression of retinoic acid receptors in normal, dysplastic and malignant oral epithelia. Br J Oral Maxillofacial Surgery 1997;35:260-6.

90. Toma S, Benso S, Albanese E, et al. Treatment of oral leukoplakia with beta carotene. *Oncology* 1992;49:77-81.[Medline]
91. Toma S, Mangiante PE, Margarino G, Nicolo G, Palumbo R. Progressive 13 cis retinoic acid dosage in the treatment of oral leukoplakia. *Eur J Cancer B Oral Oncol* 1992;28B:121-3.[Medline]
92. Marcus R, Coulston AM. Vitaminas liposolubles. Vitaminas A, K, E. En: Hardman JG, Limbird LE, Molinoff PB, Ruddon RW, Goodman A, editores. *Las bases farmacológicas de la terapéutica*. México: McGraw-Hill Interamericana, 1996; p. 1675-94.
93. Garewal HS, Meyskens FL, Killen D, et al. Response of oral leukoplakia to beta carotene. *J Clin Oncol* 1990;8:1715-20.[Medline]
94. Chiesa F, Tradati N, Marazza M, et al. Prevention of local relapses and new localizations of oral leukoplakia with the synthetic retinoid fenretedine (4HPR) preliminary results. *Eur J Cancer B Oral Oncol* 1992;28B:97-102.[Medline]
95. Benner SE, Winn RJ, Lippman SM, et al. Regression of oral leukoplakia with alpha tocopherol: a community clinical oncology program chemoprevention study. *J Natl Cancer Inst* 1993;85:44-7.[Medline]
96. Vedtofte P, Holmstrup P, Hjorting-Hansen E, Pindborg JJ. Surgical treatment of premalignant lesions of the oral mucosa. *Int J Oral Maxillofac Surg* 1987;16:656-64.[Medline]
97. Horch HH. CO2 laser treatment of oral dysplastic precancerous lesions: a preliminary report. *Laser Surg Med* 1982;2:179-85.
98. Junquera Gutiérrez LM, Albertos Castro JM. Precáncer y cáncer oral. En: López-Arranz JS, De Vicente Rodríguez JC, Junquera Gutiérrez LM, editores. *Patología quirúrgica maxilofacial*. Madrid: Síntesis, 1998; p. 261-81.

99. Martínez González JM, Peris García RM, Baca Pérez R, Blanco Jerez L, Del Canto Pingarrón M. Cirugía láser CO2 en la eliminación de leucoplasias de la cavidad oral. Rev Eur Odontoestomatol 1993;6:321-8.
100. Gaspar L, Szabo G. Use of the carbondioxide laser in the treatment of leukoplakia. Forgov Sz 1990;83:65-9.
101. Roodenburg JLN, Panders AK, Vermey A. Carbon dioxide laser surgery of oral leukoplakia. Oral Surg Oral Med Oral Pathol 1991;71:670-4.[Medline]
102. Ho KH. Excision of cheek leukoplakia and lining the defect with a pedicle buccal fat pad graft. Br Dent J 1989;166:296-8.[Medline]
103. Barrellier P, Louis MY, Babin E. Utilisation de la cryothérapie en pathologie buccale. Notre expérience sur 36 cas. Rev Stomatol Chir Maxillofac 1992;93:345-8.[Medline]
104. Bekke JPH, Baart JH. Six years' experience with cryosurgery in the oral cavity. Int J Oral Surg 1979;8:251-270.[Medline]
105. Gongloff RK, Samit AM, Greene GW, Inneo GF, Gage AA. Cryosurgical management of benign and dysplastic intraoral lesions. Oral Surg 1980;38:671-6.
106. Bouquot JE, Whitaker SB. Leucoplasia oral: principios básicos del diagnóstico y el pronóstico de sus formas o estadios clínicos. Quintessence 1996;5:318-26.
107. Neville BD, Damm DD, Allen CM, Bouquot JE, editors. Oral & maxillofacial pathology. Philadelphia: W.B Saunders, 1995; p. 280-8.
108. Greenlee RT, Hill-Harmon MB, Murray T, Thun M. Cancer statistics, 2001. CA cancer J Clín. 2001;51:15-36

109. Parkin DM, Bray F, Ferlay J, Pisani P. Global cancer statistics, 2002. *CA Cancer J Clín.* 2005;55:74-108
110. Sciubba JJ. Oral Cancer. The importance of early diagnosis and treatment. *Am J Clin Dermatol.* 2001;2:239-51
111. Manuel S, Raghavan SK, Pandey M, Sebastian P. Survival in patients under 5 years with squamous cell carcinoma of the oral tongue. *Int J Oral Maxillofac Surg.* 2003;32:167-73
112. Kujan O, Glenny AM, Oliver RJ, Thakker N, Sloan P. Screening programmes for the early detection and prevention of oral cancer. *Cochrane Database Sys Rev.* 2006;3:CD004150
113. Mignogna MD, Fedefe S. Oral cáncer screening: 5 minutes to save a life. *Lancet.* 2005;365:1905-6
114. Speight PM, Morgan PR. The natural history and pathology of oral cancer and precancer. *Comm Dent Health.* 1993;10(suppl 1):31-41
115. Bagán Sebastián JV. Lesiones y estados precancerosos de la mucosa oral. En: Bagán Sebastián JV, ed. *Medicina Oral.* Barcelona: Masson. 1995;166-76
116. Kramer IR, Lucas RB, Pindborg JJ, Sabin LH. Definition of leukoplakia and related lesions: an aid to studies on oral precancer. *Oral Surg Oral Med Oral Pathol.* 1978 Oct;46(4):518-39
117. Pindborg JJ, Daftry DK, Mehta FS. A follow-up of sixty-one oral dysplastic precancerous lesions in Indian Villagers. *Oral Surg.* 1977;43:383-390
118. García-Pola Vallejo MJ, López-Arranz JS. Criterios clínicos para calcular el riesgo de malignización de la lesión leucoplásica. *Av Odontostomatol* 1991;7:89-102

119. Banóczy J, Rigo O. Prevalence study of oral precancerous lesions within a complex screening system in Hungary. *Community Dent Oral Epidemiol* 1991; 19: 265-267.
120. Silvermann S, Bhargava K, Mani N, Smith LW, Malaowalla AM. Malignant transformations and natural history of oral leukoplakia in 55518 Industrial workwrs of Gujarat, India. *Cancer* 1976; 38: 1790-1795.
121. Barnes L, Eveson JW, Reichardt P, Sidransky D. WHO Clasification of tumours. Pathology and genetics. Head and neck tumours. IARCPress. Lyon, 2005.
122. Gregg TA, Cowan CG, Kee F Trends in the relative frequency of histologically diagnosed epithelial dysplasia and intraoral carcinoma in Nothern Ireland, 1975-1989. *Br Dent J* 1992; 173: 234-23
123. Lumerman H, Freedman P, Kerpel S. Oral epithelial dysplasia and development of invasive squamous cell carcinoma. *Oral Surg Oral Med Oral Pathol Oral Radiol Endod.* 1995;79:321-329
124. Kujan O, Khattab A, Oliver RJ, Roberts SA, Thakker N, Sloan P. Why oral histopathology suffers inter-observer variability on grading oral epithelial dysplasia: an attempt to understand the sources of variation. *Oral Oncol.* 2007;43(3):224-31
125. Küffer R, Lombardi T. Premalignant lesions of the oral mucosa. A discussion about the place of oral intraepithelial neoplasia (OIN). *Oral Oncol.* 2002;38(2):125-30
126. Pindborg JJ, Reibel J, Holmstrup P. Subjectivity in evaluating oral epithelial dysplasia, carcinoma in situ and initial carcinoma. *J Oral Pathol* 1985;14(9):698-708
127. Van der Waal I, Axéll T. Oral leukoplakia: a proposal for uniform reporting. *Oral Oncol.* 2002;38(6):521-6



128. Warnakulasuriya S, Johnson NW, van der Waal I. Nomenclature and classification of potentially malignant disorders of the oral mucosa. *J Oral Pathol Med.* 2007;36(10):575-80
129. Speight PM, Farthing PM, Bouquot JE. The pathology of oral cancer and precancer. *Current Diag Pathol.* 1996;3:165-176
130. Schepman KP, van der Meij EH, Smeele LE, van der Waal I. Malignant transformation of oral leukoplakia: a follow-up study of a hospital-based population of 166 patients with oral leukoplakia from The Netherlands. *Oral Oncol* 1998; 34: 270-5.
131. Silverman S Jr, Gorsky M, Lozada F. Oral leukoplakia and malignant transformation. A follow-up study of 257 patients. *Cancer* 1984; 53:563-8.
132. Lumerman, H; Freedman, P; Kerpel, S. Oral epithelial dysplasia and the development of invasive squamous cell carcinoma. *Oral Surg.* 1995; 79 (3): 321-329.
133. S.S. Hsue, W.C. Wang and C.H. Chen, et al. Malignant transformation in 1458 patients with potentially malignant oral mucosal disorders: a follow-up study based in a Taiwanese hospital. *J Oral Pathol Med.*(2007), pp. 25–2
134. P.S. Ho, P.L. Chen and S. Warnakulasuriya, et al. Malignant transformation of oral potentially malignant disorders in males: a retrospective cohort study. *BMC Cancer*, 9 (2009), p. 260.
135. Napier SS and P.M. Speight PM. Natural history of potentially malignant oral lesions and conditions: an overview of the literature. *J Oral Pathol Med*, 37 (2008), pp. 1–10.

136. Pindborg JJ, Jolst O, Renstrup G, Roed-Petersen B. Studies in oral leukoplakia: a preliminary report on the period prevalence of malignant transformation in leukoplakia based on a followup study of 248 patients. *J Am Dent Assoc* 1968;76:767-71.
137. Gupta PC, Bhonsle RB, Murti PR, Daftary DK, Mehta FS, Pindborg JJ. An epidemiologic assessment of cancer risk in oral precancerous lesions in India with special reference to nodular leukoplakia. *Cancer* 1989; 63:2247-52.
138. Banoczy J; Csiba A. Occurrence of epithelial dysplasia in oral Leucoplakia. *Oral Surg.* 1976; 42: 766-774.
139. Trullenque-Eriksson A, Muñoz-Corcuera M, Campo-Trapero J, Camp-Sánchez J, Bascones-Martínez A. . Análisis de nuevos métodos diagnósticos en lesiones sospechosas de la mucosa oral. *Med Oral Patol Oral Cir Bucal.* 2009;1:14supl4:193-8
140. MacDonald DG, Rennie JS. Oral epithelial atypia in denture induced hyperplasia, lichen planus and squamous cell papilloma. *Int J Oral Surg* 1975; 4(1): 40-45.
141. Mincer HH, Coleman SA, Hopkins KP. Observations on the clinical characteristics of oral lesions showing histologic epithelial dysplasia. *Oral Surg Oral Med Oral Pathol* 1972; 33(3): 389-99.
142. Abbey LM, Kaugars GE, Gunsolley JC, Burns JC, Page DG, Svirsky JA, et al. Intraexaminer and interexaminer reliability in the diagnosis of oral epithelial dysplasia. *Oral Surg Oral Med. Oral Pathol Oral Radiol Endod.* 1995; 80(2): 188-91.
143. Karabulut A, Reibel J, Therkildsen MH, Praetorius F, Nielsen HW, Dabelsteen E. Observer variability in the histologic assessment of oral premalignant lesions. *J Oral Pathol Med.* 1995; 24(5): 198- 200.
144. Brothwell DJ, Lewis DW, Bradley G, Leong I, Jordan RC, Mock D, et al. Observer agreement in the grading of oral epithelial dysplasia. *Community Dent Oral Epidemiol.* 2003; 31(4): 300-5.

145. Fischer DJ, Epstein JB, Morton TH, Schwartz SM. Interobserver reliability in the histopathologic diagnosis of oral pre-malignant and malignant lesions. *J Oral Pathol Med.* 2004;33(2): 65-70.
146. Pindborg JJ. *Cáncer y precáncer bucal.* Buenos Aires: Ed. Medica Panamericana SA, 1981.
147. Gonzalez-Moles MA. Comment on: Küffer and Lombardi "Premalignant lesions of the oral mucosa. A discussion about the place of intraepithelial neoplasia", *Oral Oncology* 2002; 38: 125-30. *Oral Oncol.* 2002; 38(8): 809-10.
148. Gale N, Pilch BZ, Sidransky D, El Naggar A, Westra W, Califano J, et al. Epithelial precursors lesions. En: Barnes L, Eveson JW, Reichart, Sidransky D Eds. *Pathology and Genetics head and neck tumours.* Lyon:IARC Press-WHO Press. 2005, pp 177-9
149. Kujan O, Oliver RJ, Khattab A, Roberts SA, Thakker N, Sloan P. Evaluation of a new binary system of grading oral epithelial dysplasia for prediction of malignant transformation. *Oral Oncol* 2006; 42(10): 987-93.
150. Liu W, Wang YF, Zhou HW, Shi P, Zhou Z, Tang GY. Malignant transformation of oral leukoplakia: a retrospective cohort study of 218 Chinese patients. *BMC Cancer.* 2010; 10: 685
151. Lee JJ, Hong WK, WN Hittelman, Mao L, R Lotán, Shin DM, SE Benner, Xu XC, Lee JS, Papadimitrakopoulou VM, Geyer C, Pérez C, JW Martin, El-Naggar AK, Lippman SM. Predecir el desarrollo de cáncer en la leucoplasia oral: diez años de investigación traslacional. *Clin Cancer Res.* 2000; 6:1702-1710.
152. Colella G, Santoro V, De Luca F, Perasole G, Rosiello R. Rilievi clinici ed istopatologici su 110 casi di leucoplachia del cavo orale. *Minerva Stomatol* 1991;40:357-63
153. Mehrotra R, Gupta A, Sigh M, Ibrahim R. Application of cytology and molecular biology in diagnosing premalignant or malignant oral lesions. *Mol Cancer.* 2006 Mar 23;5:11

154. Qin GZ, Park JY, Chen SY, Lazarus P. A high prevalence of p53 mutations in pre-malignant oral erythroplakia. *Int J Cancer*. 1999;80:345-8
155. Rich AM, Kerdpon D, Reade PC. P53 expression in oral precancer and cancer. *Aust Dent J*. 1999;44:103-5
156. García-Pola Vallejo MJ, Anitua Roldán MJ, Fernández Álvarez BE, García Martín JM, López-Muñiz A. Study comparative of Ki-67 expression in oral liche planus and oral leukoplakia. Quantitative analysis. *Med Oral*. 2001 Nov-Dec;6(5):364-70
157. Takeda T, Sugihara K, Hirayama Y, Hirano M, Tanuma JI, Semba I. Immunohistological evaluation of Ki-67, p63, CK19 and p53 expression in oral epithelial dysplasias. *J Oral Pathol Med*. 2006; 35(6):369-75.
158. Jordan RC, Macabeo-Ong M, Shiboski CH, Dekker N, Ginzinger DG, Wong DT, Schmidt BL. Overexpression of matrix metalloproteinase-1 and -9 mRNA is associated with progression of oral dysplasia to cancer. *Clin Cancer Res*. 2004; 10(19): 6460-5.
159. Seoane JM, Varela-Centelles PI, Ramirez JR, Cameselle-Teijeiro J, Romero MA, Aguirre JM. Heat shock proteins (HSP70 and HSP27) as markers of epithelial dysplasia in oral leukoplakia. *Am J Dermatopathol*. 2006; 28(5): 417-22.
160. Partridge M, Emilion G, Pateromichelakis S, A'Hern R, Phillips E, Langdon J. Allelic imbalance at chromosomal loci implicated in the pathogenesis of oral precancer, cumulative loss and its relationship with progression to cancer. *Oral Oncol*. 1998 Mar;34(2):77-83
161. Zhang L, Rosin MP. Loss of heterozygosity: a potential tool in management of oral premalignant lesions? *J Oral Pathol Med*. 2001;30:513-20
162. Sudbo J, Bryne M, Johannessen AC, Kildal W, Danielsen HE, Reith A. Comparison of histological grading and large-scale genomic status (DNA ploidy) as prognostic tools in oral dysplasia. *J Pathol* 2001;194:303-10

163. Godge PY, Poonja LS. Quantitative evaluation of the expression of cell adhesion molecule (CD44) splice variants: standard CD44 (CD44s) and v5, v6 isoforms in oral leukoplakia: an immunohistochemical study. *Indian J Dent Res* 2011 May, 22 (3) :493-4..
164. Warnakulasuriya S. Lack of molecular markers to predict malignant potential of oral precancer. *J Pathol.* 2002;190:407-9
165. Banoczy J. Follow up studies in oral leukoplakia. *J. Maxillofac.Surg.* 1977. 5: 69-75.
166. Huerta Leteurtre N, Bagán Sebastián JV, Cardona Tortajada F, Llorian De Miguel E, Jiménez Soriano Y, Basterra Alegría J. Oral lichen planus plaques and homogeneous leukoplakia: comparative study results of treatment with CO2 laser. *Acta Otorrinolaringol Esp* 1999;50:543-7
167. Bermejo Fenoll A, López Jornet P. Condición precancerosa y lesión precancerosa. En: Bermejo Fenoll A, editor. *Medicina bucal. Enfermedades mucocutáneas y de las glándulas salivales. Vol I.* Madrid: Síntesis, 1998; p. 248-58.
168. Holmstrup P, Vedtofte P, Reibel J, Stoltze K. Long term treatment outcome of oral premalignant lesions. *Oral Oncology* 2006 42, 461-74.
169. Dietrich T; Reichart P; Scheifele C. Clinical risk factors of oral leukoplakia in a representative sample of the US population. *Oral Oncol* 2004; 40: 158 - 63.
170. Tinoco P; Salazar N. Análisis histopatológico y epidemiológico de 343 casos de Leucoplasia Bucal (Venezuela). *Acta Odontológica Venezolana.* 1986; XXIV(2-3): 137-162.
171. Macigo, F; Mwaniki, D; Guthua, S. Prevalence of oral mucosal lesions in a kenyan population with special reference to oral leukoplakia. *East African Medical Journal.* 1995;72(12): 778-782.

172. Silverman S Jr. Observations on the clinical characteristics and natural history of oral leukoplakia. *J Am Dent Assoc* 1968;76:772-777
173. Martínez JM, Naranjo R, Gutiérrez MT. Leucoplasia oral. A propósito de 184 casos. *Arch Odontoestomatol* 1989;4:490-7.
174. Bascones A; Seoane J; Aguado A; Quintanilla J. Cáncer y Precáncer Oral. Bases Clínico quirúrgicas y moleculares. Ediciones Avances. Madrid. 2006; 40-54.
175. Santos Pereira J, Vasconcelos Carvalho M , Gomes Henriques AC, Tiago Henrique de Queiroz Camara<sup>c</sup>, Costa Miguel MC, Almeida Freitas R. Epidemiology and correlation of the clinicopathological features in oral epithelial dysplasia: analysis of 173 cases. *Annals of Diagnostic Pathology* Volume 15, Issue 2, April 2011, Pages 98-102
176. Scheifele C; Reichart P. Is there a natural limit of the transformation rate of oral leukoplakia. *Oral Oncol* 2003; 39: 470-5.
177. Scott J, Cheah S. The prevalence of oral mucosal lesions in the elderly in a surgical biopsy population: a retrospective analysis of 4042 cases. *GERdentology* 1981; 8:73-8)
178. Rocío Vázquez-Álvarez 1, Francisca Fernández-González 1, Pilar Gándara-Vila 2, Dolores Reboiras-López 2, Abel García-García 3, José-Manuel Gándara-Rey *Med Oral Patol Oral Cir Bucal*. 2010 Nov 1;15 (6):e832-8.
179. García-Pola, M.J; García, J.M; González, M; Telenti, P. Precancerous lesions (oral leukoplakia and lichen planus) in the geriatric patient. *Aten Primaria*. 1997 Jun 15;20 (1):41-4
180. Banoczy J; Csiba A. Occurrence of epithelial dysplasia in oral Leucoplakia. *Oral Surg*. 1976; 42: 766-774.

181. Katz H; Shear M and Altini M. A critical evaluation of epithelial dysplasia in oral mucosal of epithelial dysplasia in oral mucosal lesions using yhe Smith-Pindborg method of Standarduzation. J Oral Pathol. 1985; 14: 476-482.
182. Ikeda N, Ishii T, Iida S, Kawai T Clinical and pathologic correlation in oral leukoplakia. Epidemiological study of oral leukoplakia based on mass screening for oral mucosal diseases in a selected Japanese population. Community Dent Oral Epidemiol 1991; 19: 160-163.
183. Pisanty S, Mersel A, Markitziu A Oral Soft tissue status in elderly institutionalized population. Gerodontology 1989; 8: 59-62
184. Haya-Fernandez MC, Bagan JV, Murillo-Cortes J, Poveda-Roda R, Calabuig C. The prevalence of oral leukoplakia in 138 patients with oral squamous cell carcinoma. Oral Dis. 2004;10:346–348. doi: 10.1111/j.1601-0825.2004.01031.
185. Silverman S Jr, Gorsky M, Lozada F. Oral leukoplakia and malignant transformation. A follow-up study of 257 patients. Cancer. 1984;53:563–568. doi: 10.1002/1097-0142(19840201)53:3<563::AID-
186. Schepman K, van der Meij E, Smeele L, van der Waal I. Concomitant leukoplakia in patients with oral squamous cell carcinoma. Oral Dis. 1999;5:206–209. doi: 10.1111/j.1601-0825.1999.tb00302.x.
187. Jaber, M.A; Porter S.R; Speight, P; Eveson, J.W; Scully C. Displasia epitelial oral: características clínicas del oeste de los residentes europeos. Oncol oral. 2003 Sep; 39 (6) :589-96.
188. García-Pola, M.J; García-Martín J.M;. Oral leukoplakia. Aten Primaria. 2002 Jan;29(1):39-49

189. Moret, Y; Rivera, H; Gonzalez, JM. Correlación clínico - patológica de lesiones diagnosticadas inicialmente como leucoplasia bucal y el diagnóstico histopatológico de displasia epitelial en una muestra de 11.250 pacientes adultos: Facultad de odontología. U.C.V. Acta odontol. venez, dic. 2008, vol.46, no.3, p.265-268..
190. Jovanovic A, Schulten EA, Kostense PJ, Snow GB, Van der Waal I Tobacco and alcohol related to the anatomical site of oral squamous cell carcinoma. J Oral Pathol Med 1993; 22: 459-462
191. R. Kuffer y T. Lombardi, lesiones premalignas de la mucosa oral. Una discusión sobre el lugar de la neoplasia intraepitelial orales (OIN). Orales Oncol, 38 (2002), pp 125-130.
192. Archivos de la SECOM
193. Aguirre J, Echebarría M, Martínez-Conde R. El Odontólogo/Estomatólogo frente al precáncer oral. Rev Act Odontostomat Esp 1994; 44(10):47-64. McIntyre G, Olicer R. Update on precancerous lesions. Dental Update 1999;26:382-6
194. Rodrigues V, Moss S, Tuomainen H. Oral cáncer in the UK: to screen or not to screen. Oral Oncology 1998;34:454-65.
195. Silverman S. Precancerous lesions and oral cancer in the elderly. Clin Geriat Med 1992;8:529-41. McIntyre G, Olicer R. Update on precancerous lesions. Dental Update 1999;26:382-6.)
196. Marder M. The standard of care for oral diagnosis as it relates to oral cancer. Compend Contin Educ Dent 1998;19:569-83.



**FIGURAS Y TABLAS**

Figura 1. Microscopio clásico. Museo Cajal (Madrid)



Figura 2. Boca: Mucosa masticatoria.

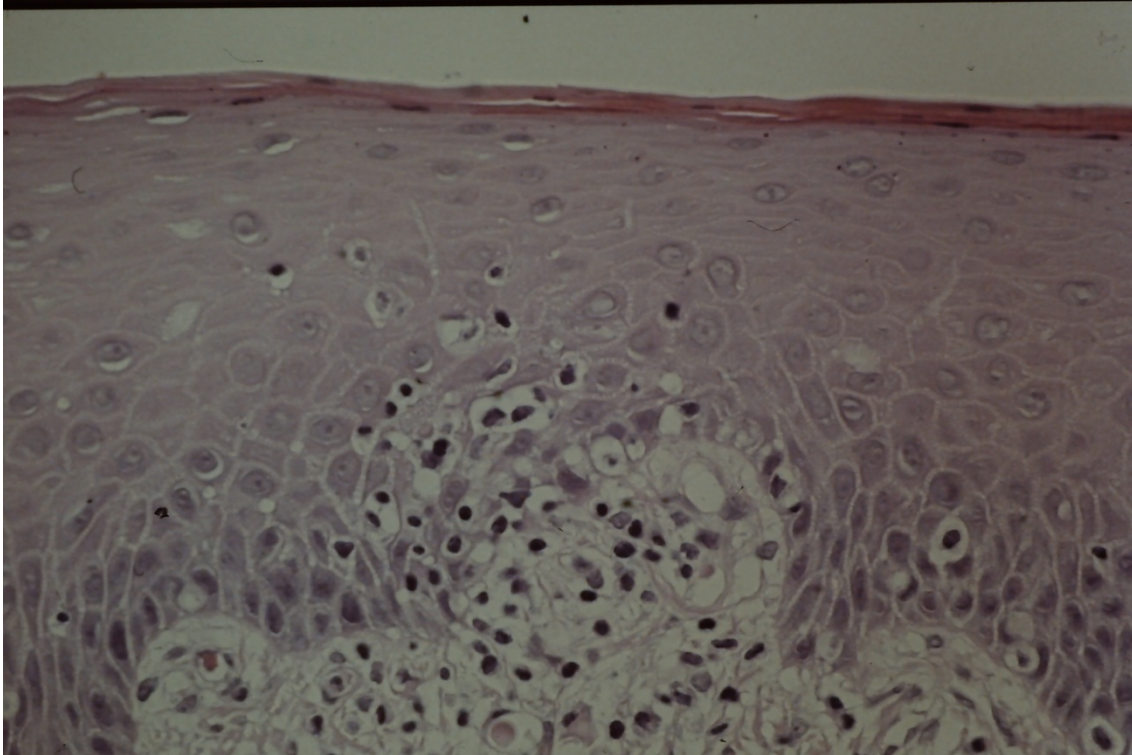


Figura 3. Boca: Mucosa de revestimiento.

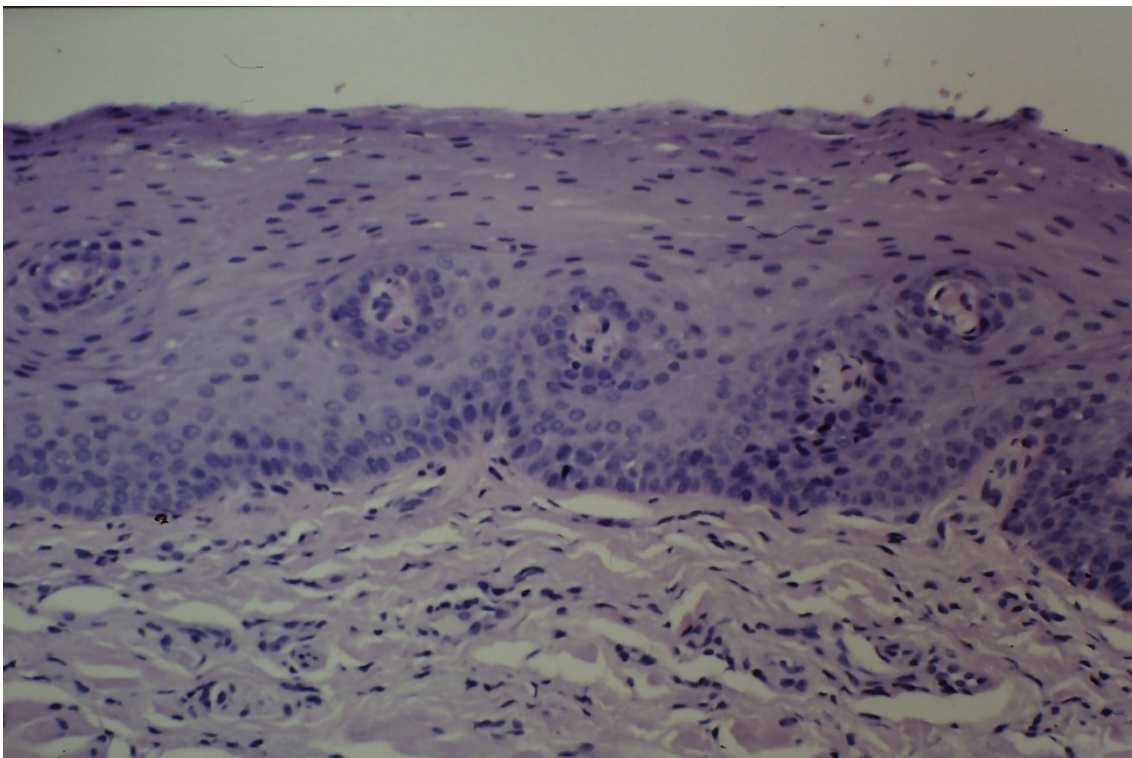


Figura 4. Boca: lengua, dorso.

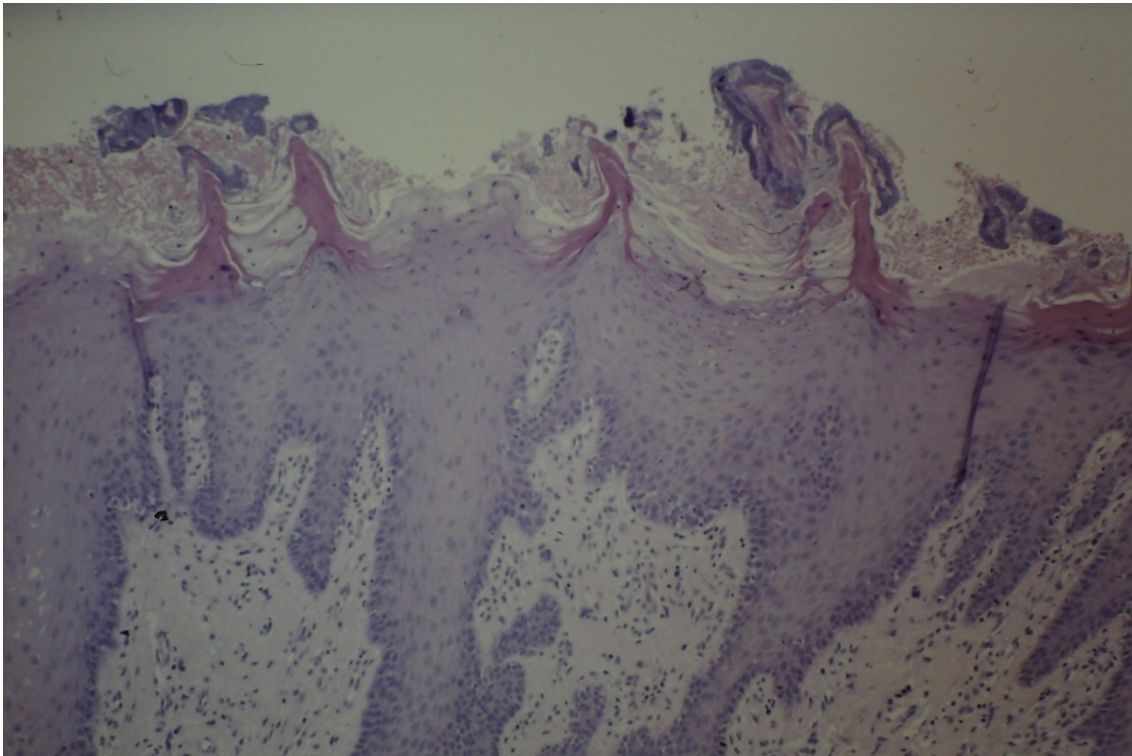


Figura 5. Boca. Papilomavirus. Inmunohistoquímica 250X

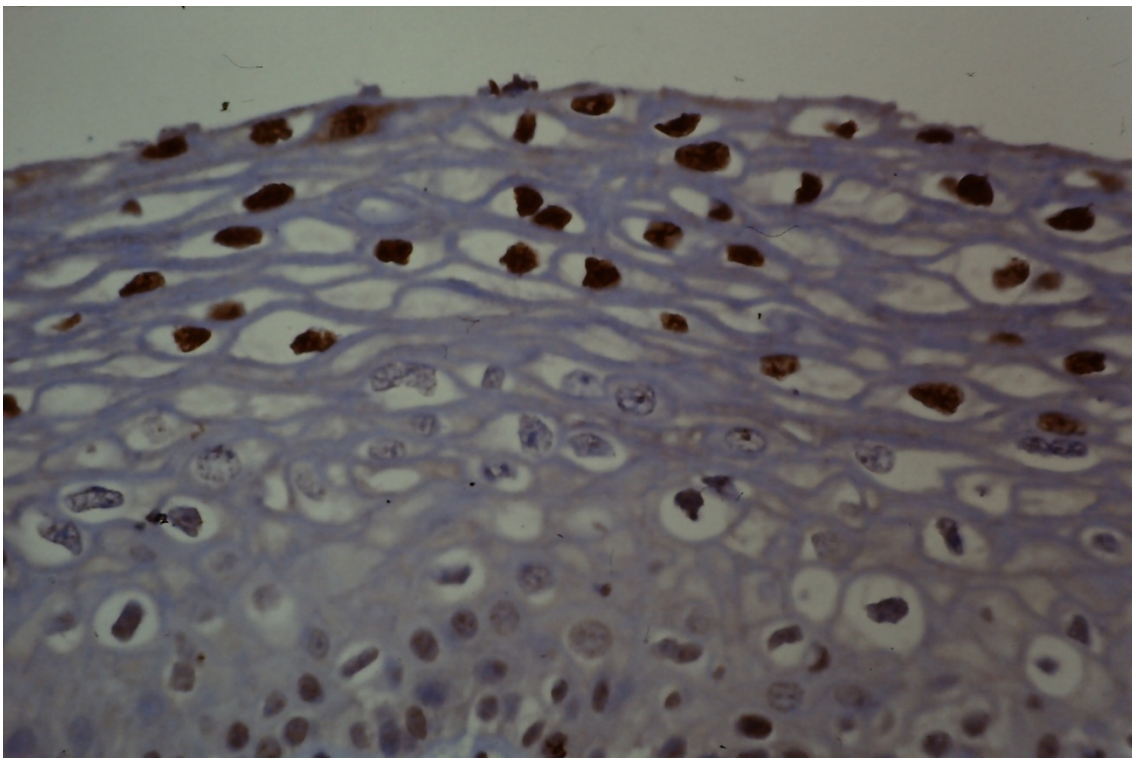


Figura 6. Boca. Fibrosis submucosa. HE 40X

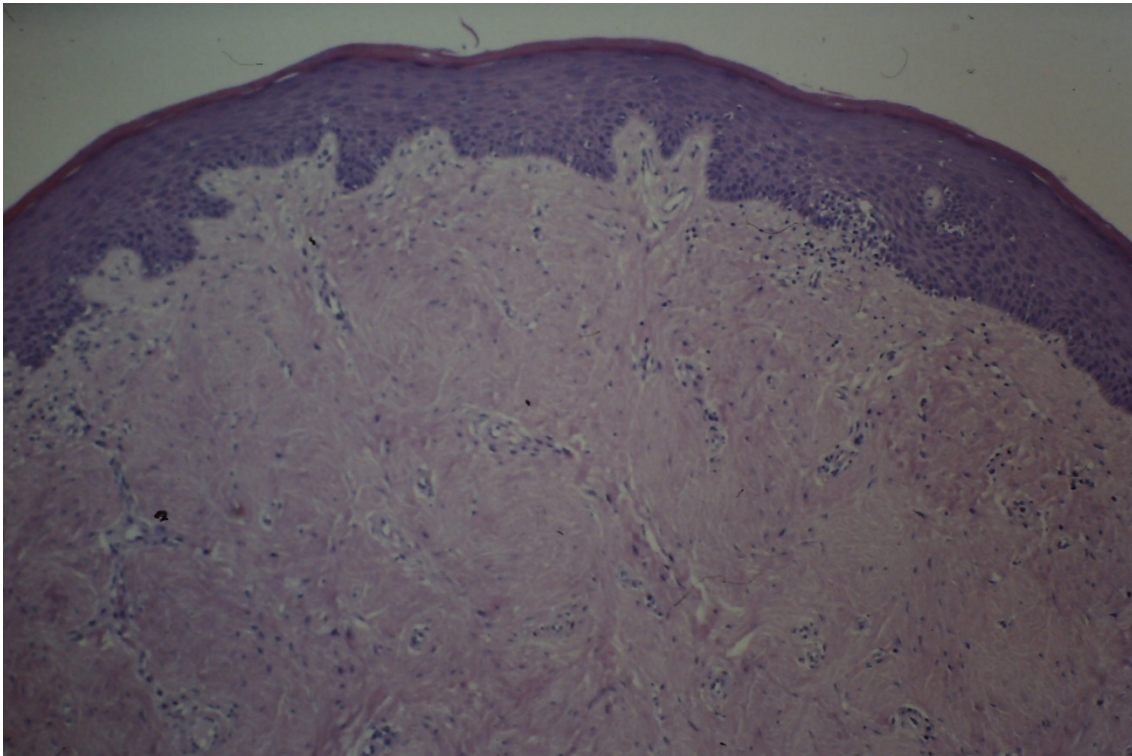


Figura 7. Boca. Queilitis actínica. HE 40X

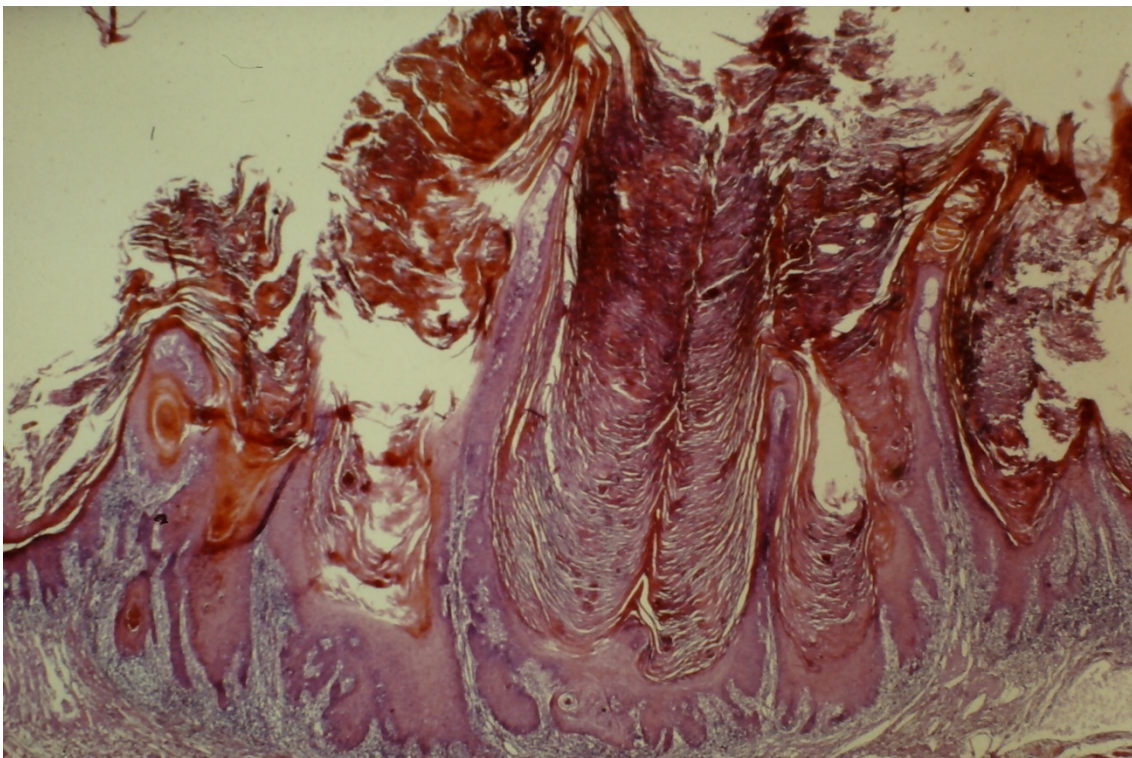


Figura 8. Boca. Liquen plano erosivo. HE 100X

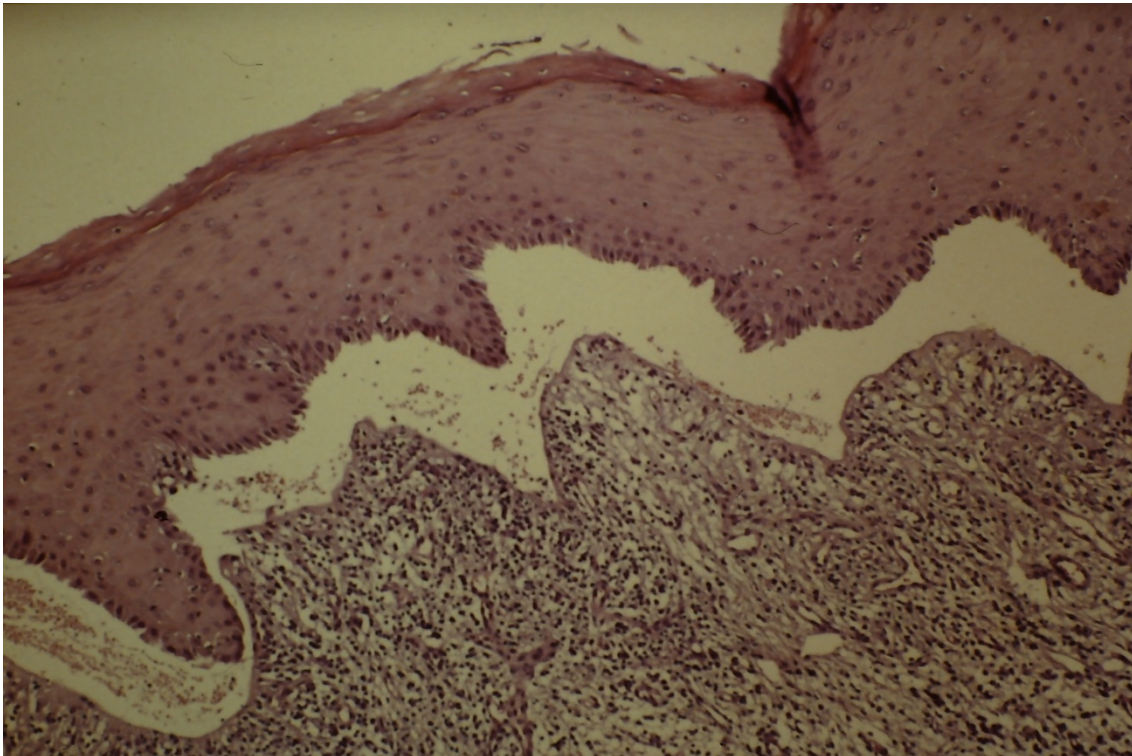


Figura 9. Boca. Lupus eritematoso. HE 100X

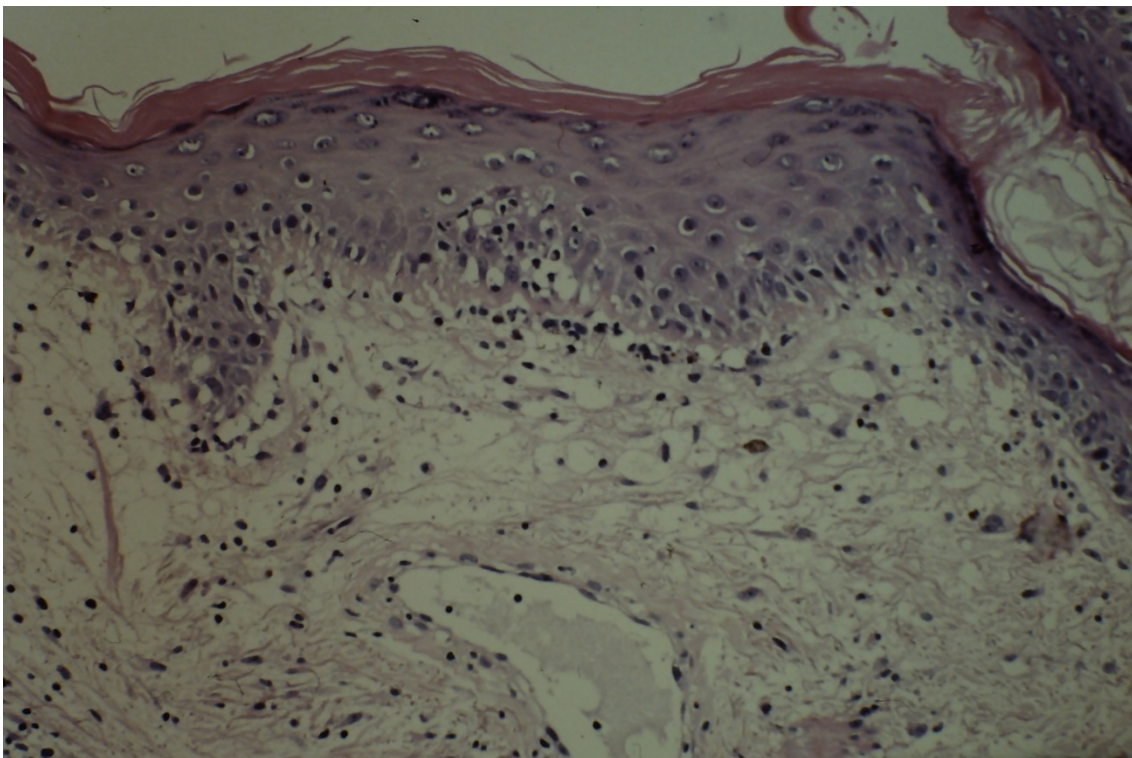


Figura 10. Boca. Sífilis secundaria. HE 100X

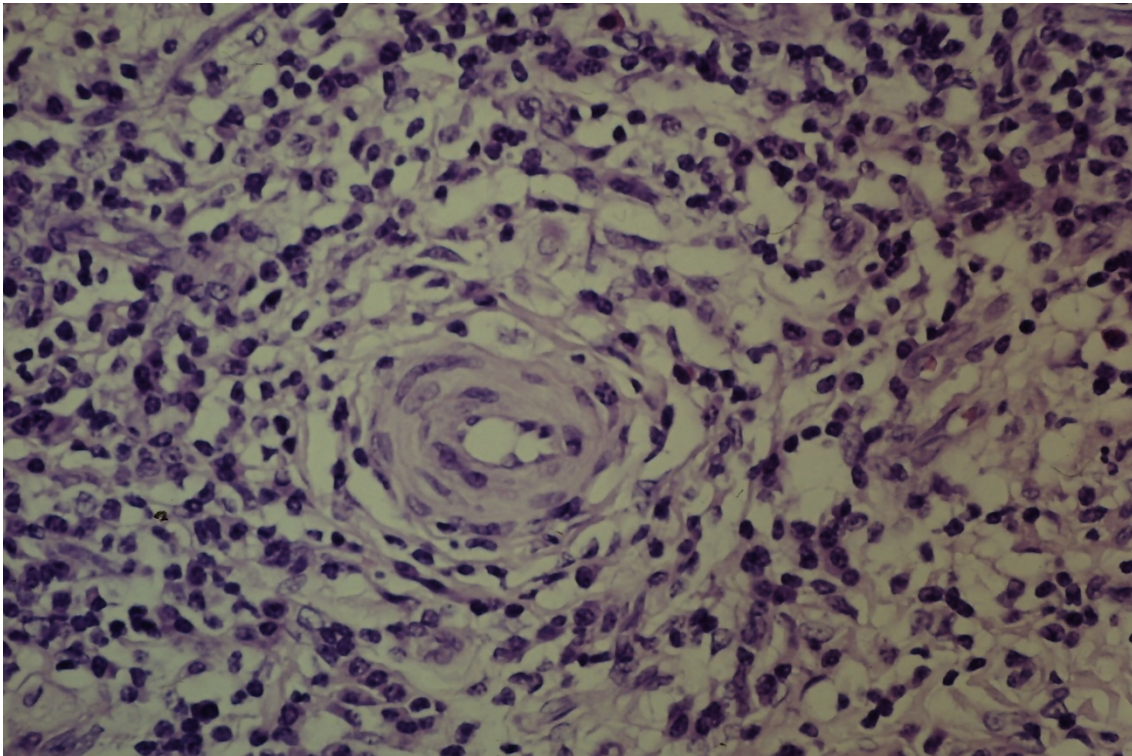


Figura 11. Boca. Sífilis secundaria. HE 250X

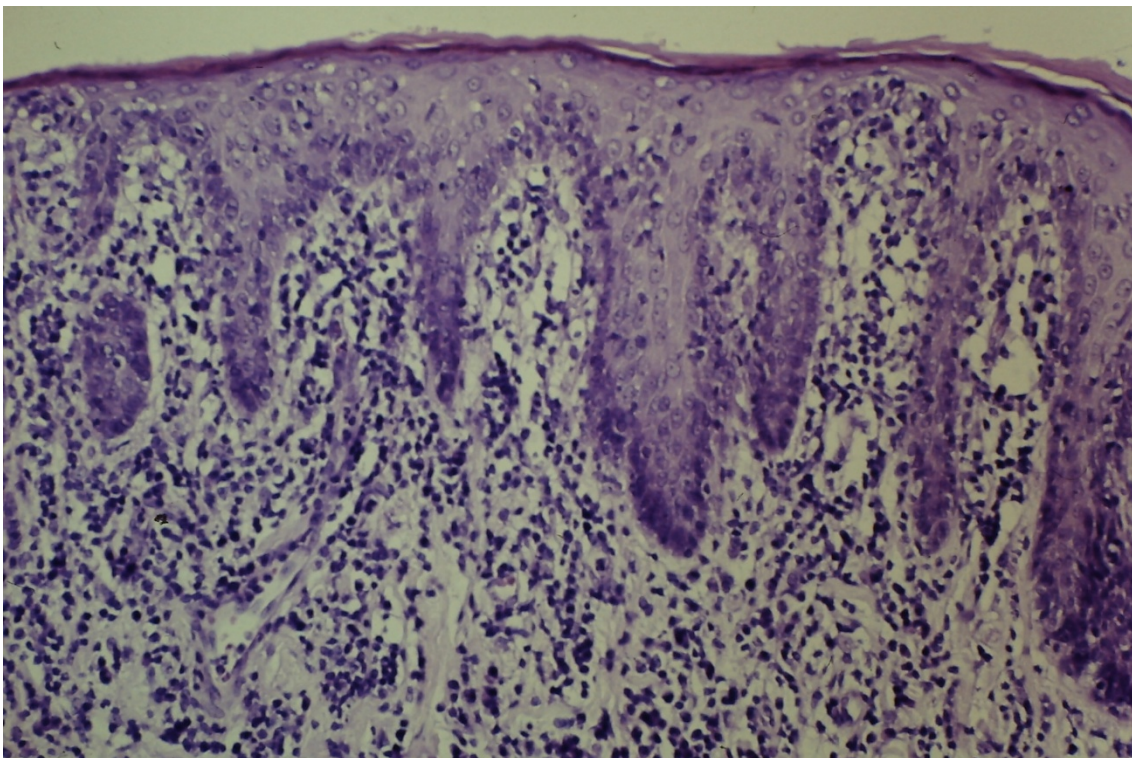


Figura 12. Boca. Leucoplasia de la lengua.

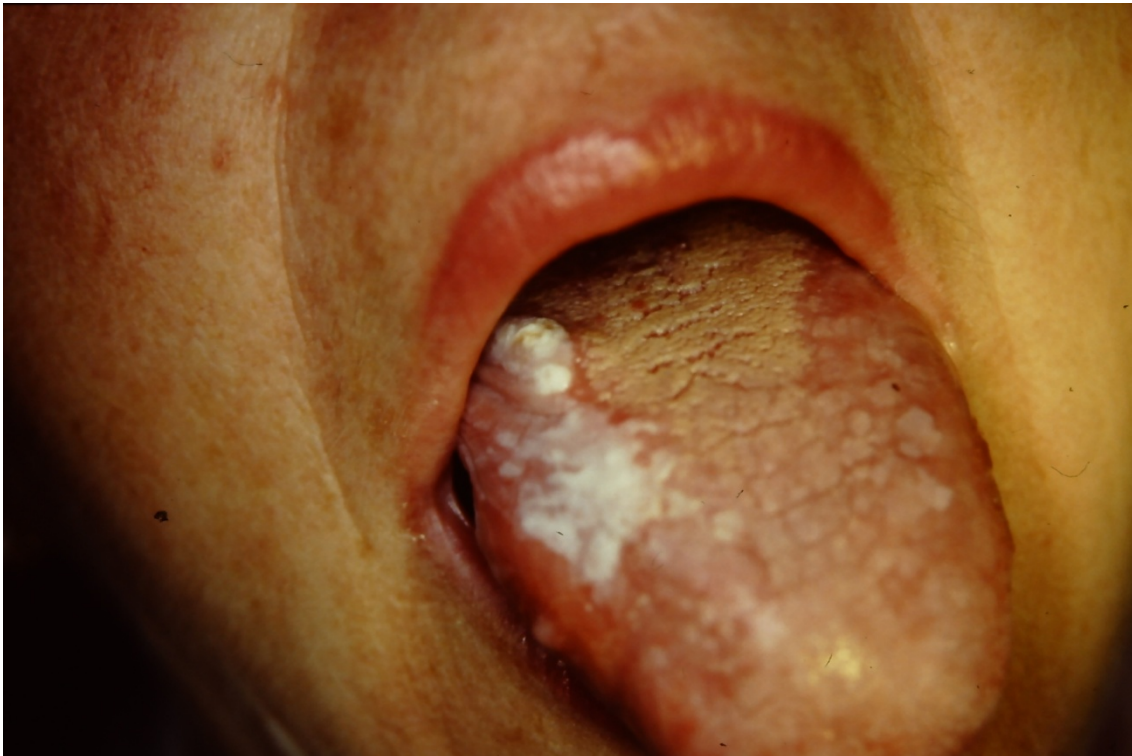

Figura 13. Boca. Leucoplasia del labio inferior.

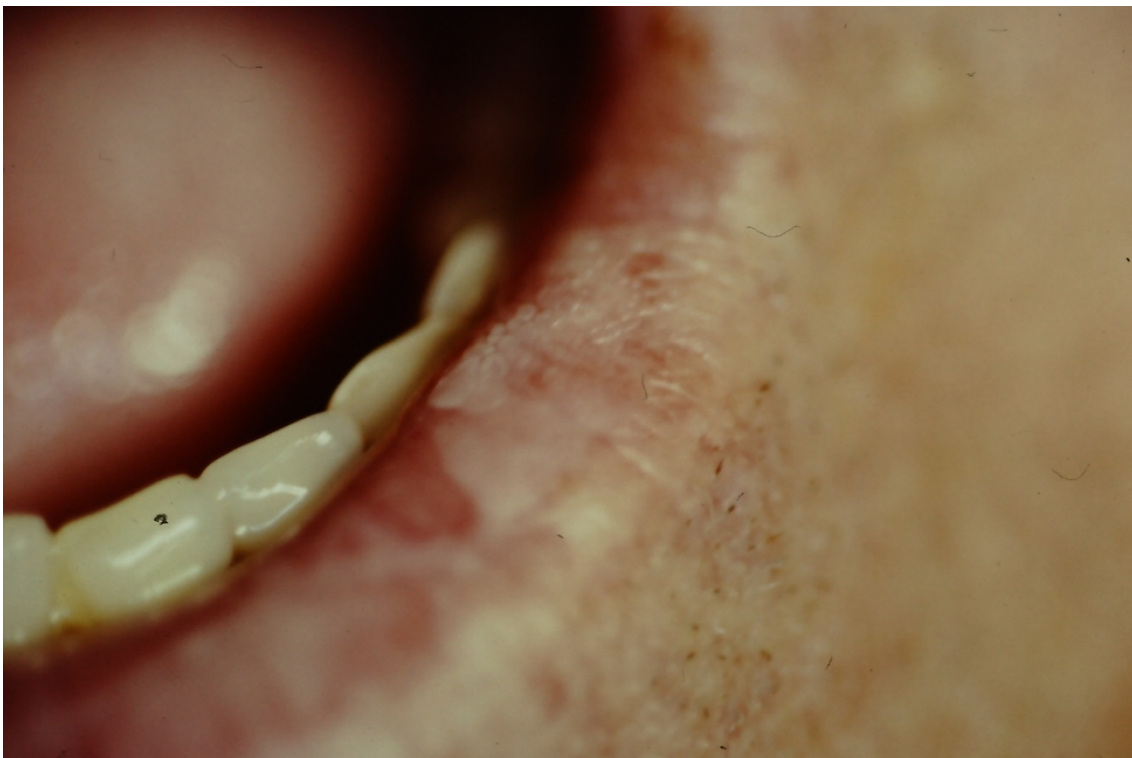



Figura 14. Nevo esponjoso blanco. HE 40X

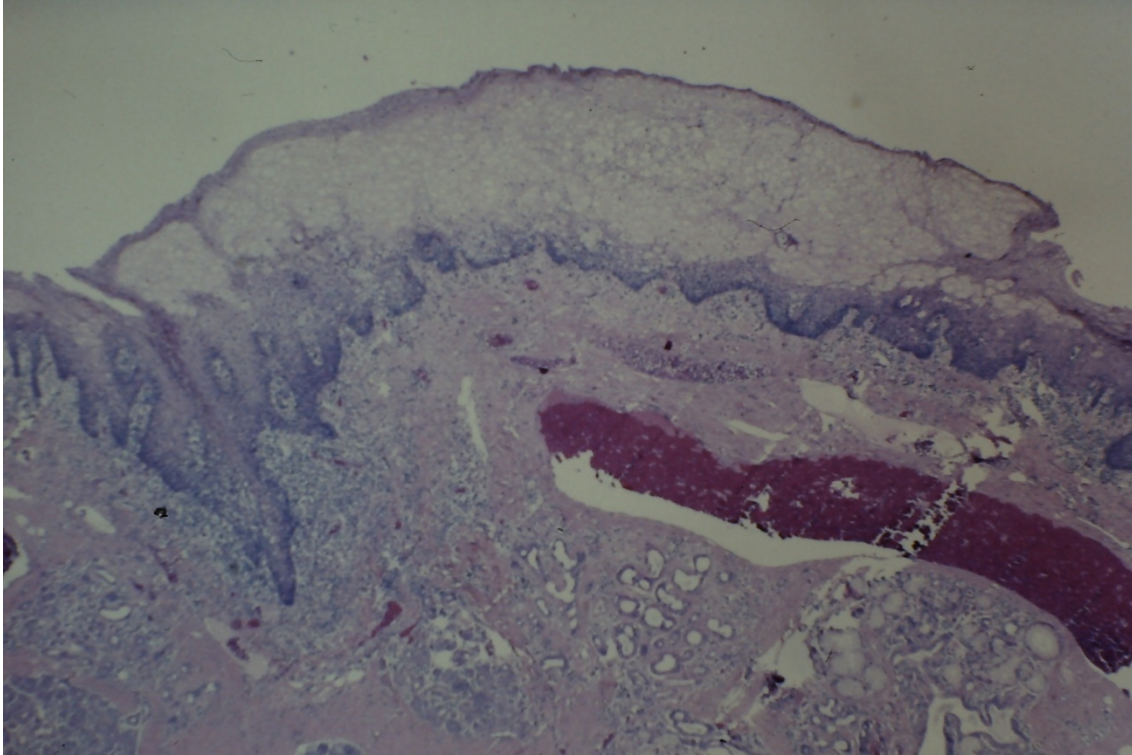


Figura 15. Boca. Nevo esponjoso blanco. HE 400X

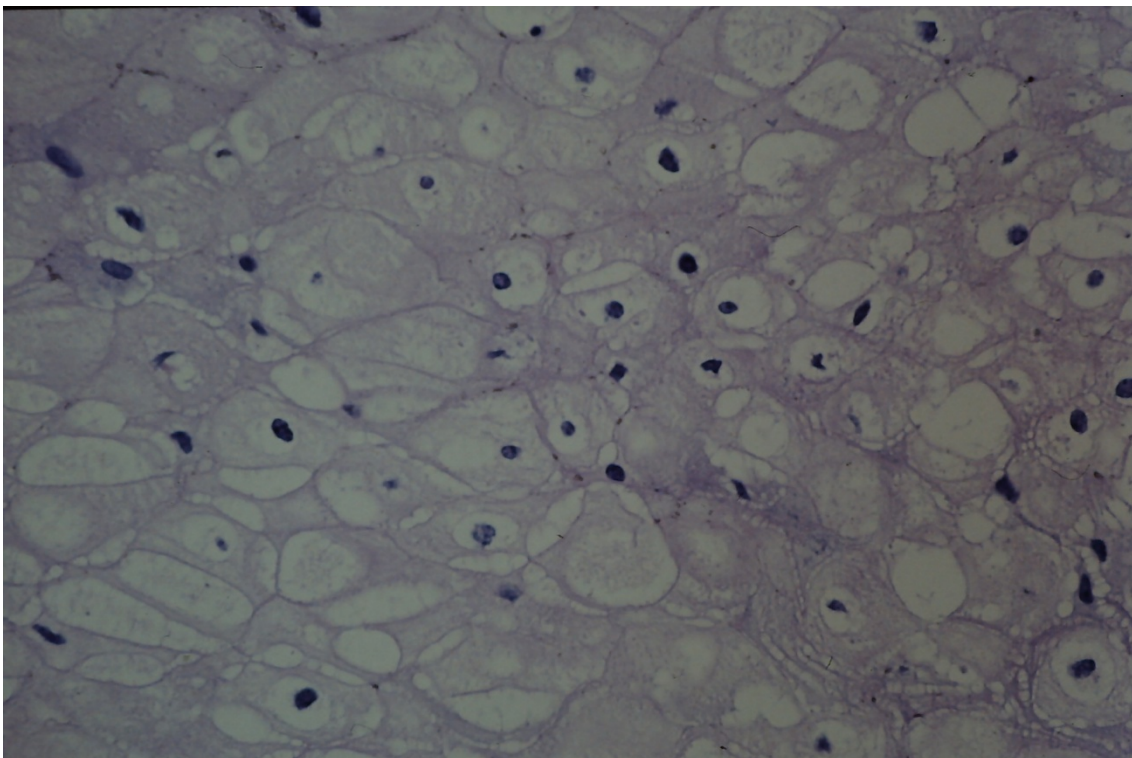


Figura 16. Boca. Leucoqueratosis. HE 100X

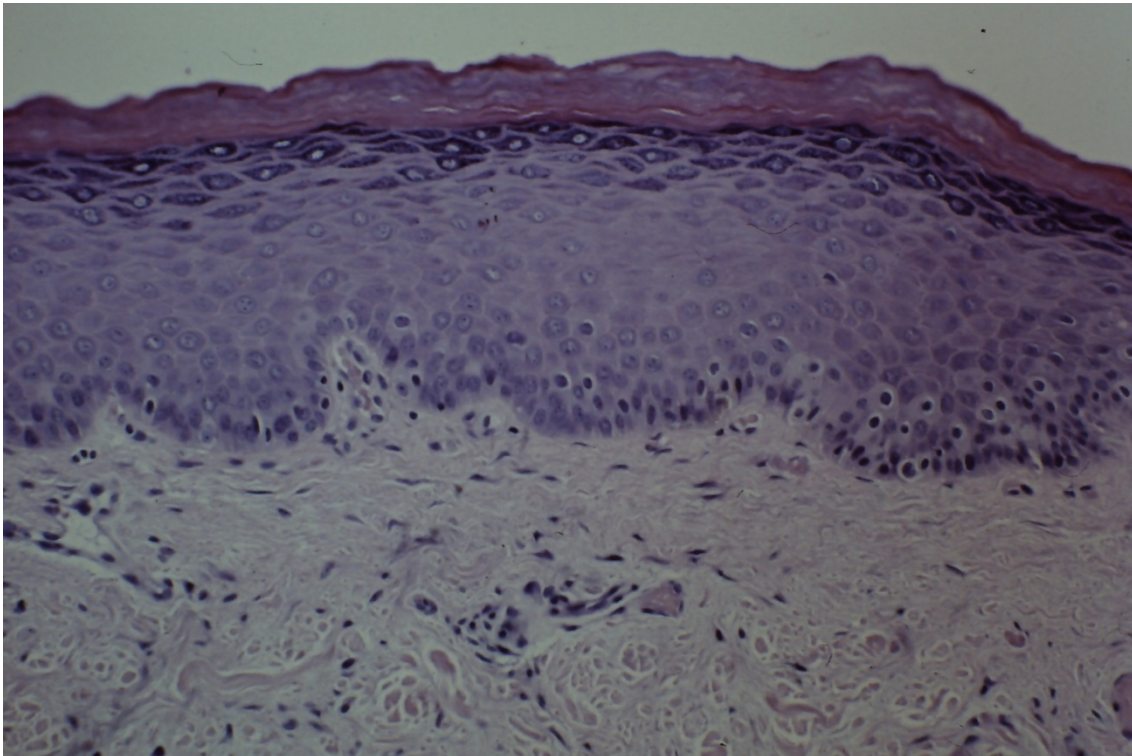


Figura 17. Boca. Leucoqueratosis HE 250X

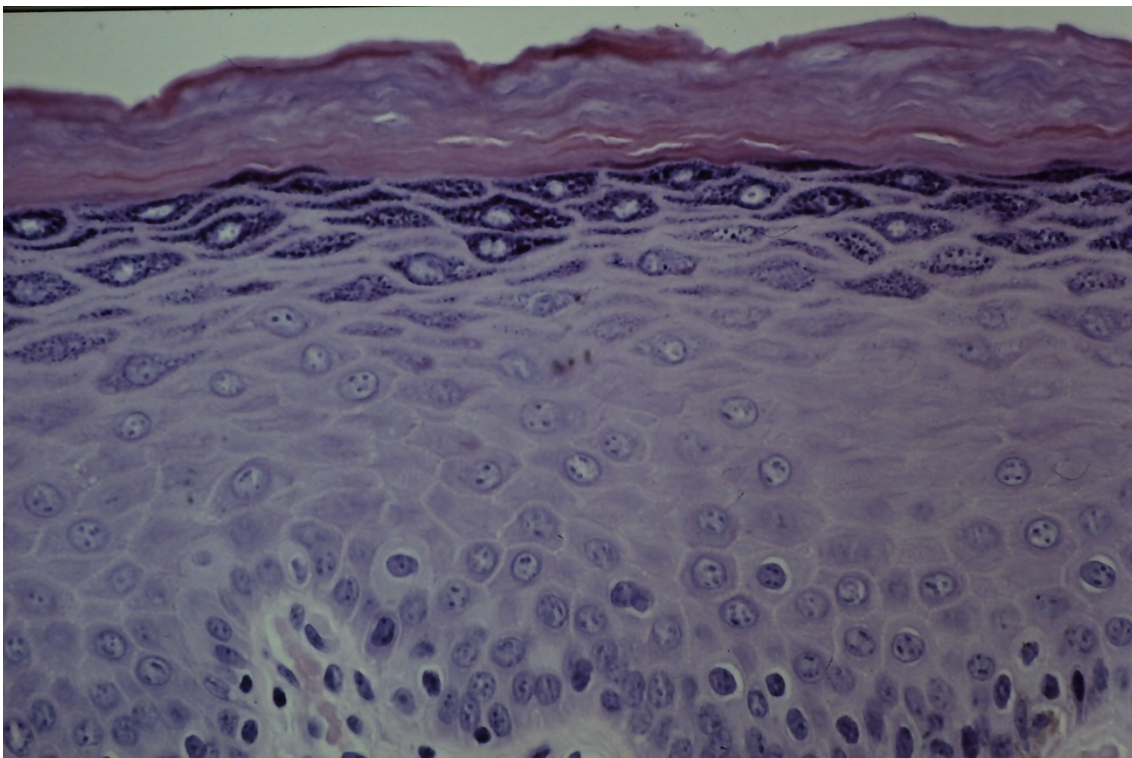


Figura 18. Boca. Hiperplasia pseudoepiteliomatosa.

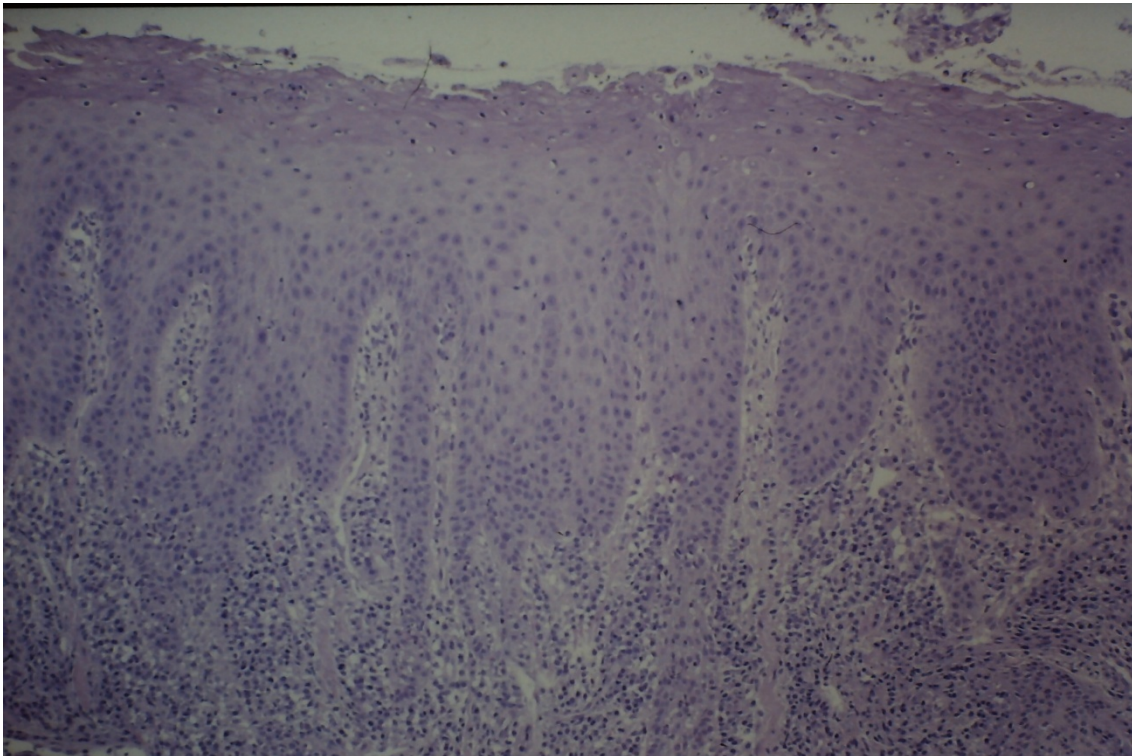


Figura 19. Boca. Leucoplasia vellosa. HE 40X

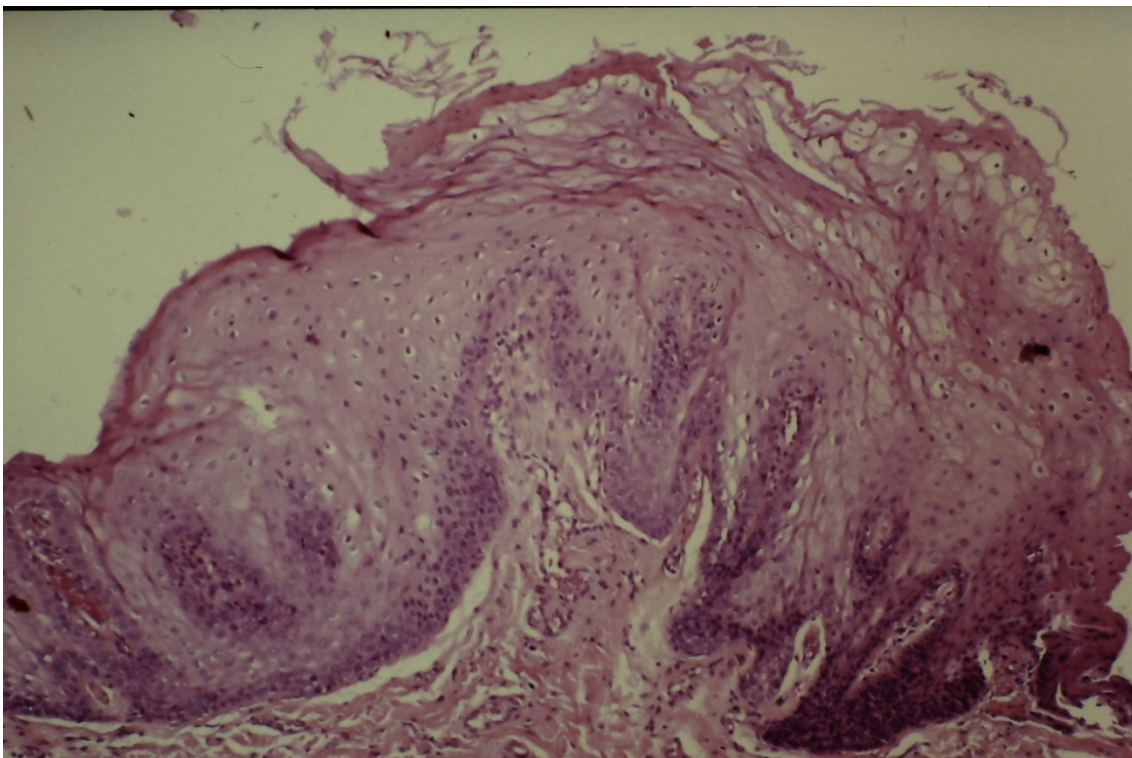


Figura 20. Boca. Leucoplasia vellosa. HE 400X

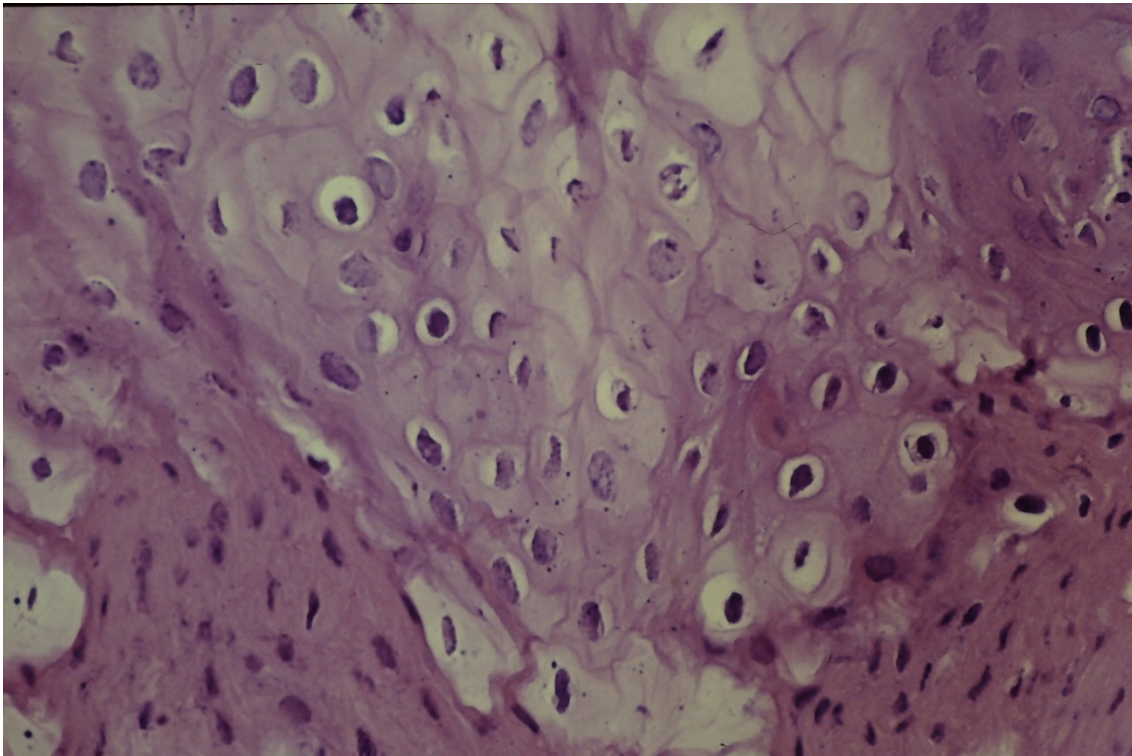


Figura 21. Boca. Leucoplasia vellosa. Papilomavirus. Inmunohistoquímica 400X

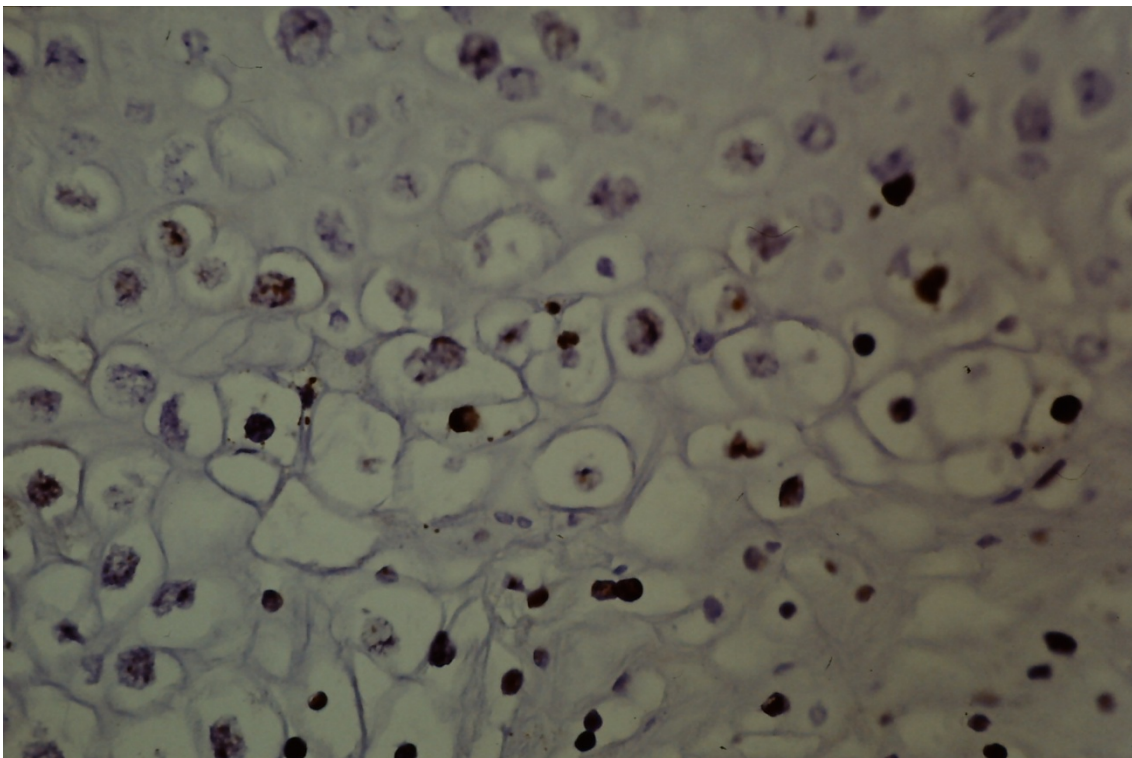


Figura 22. Boca. Candidiasis. PAS 100X

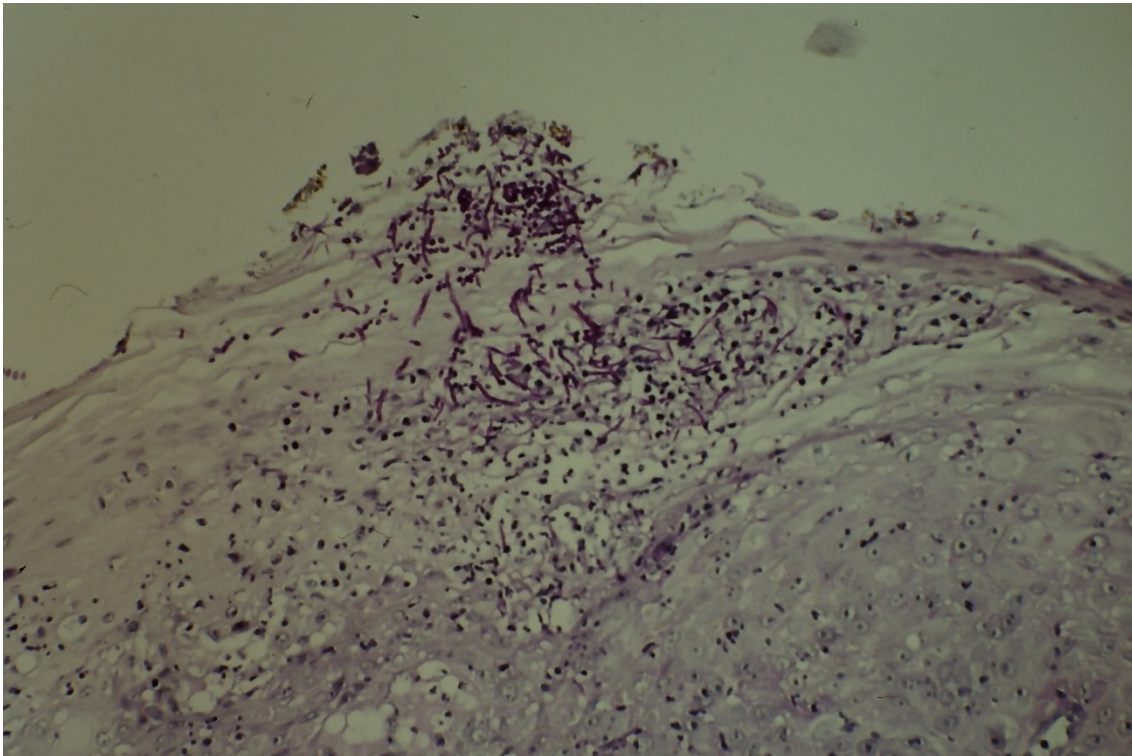


Figura 23. Boca. Candidiasis. PAS 400X

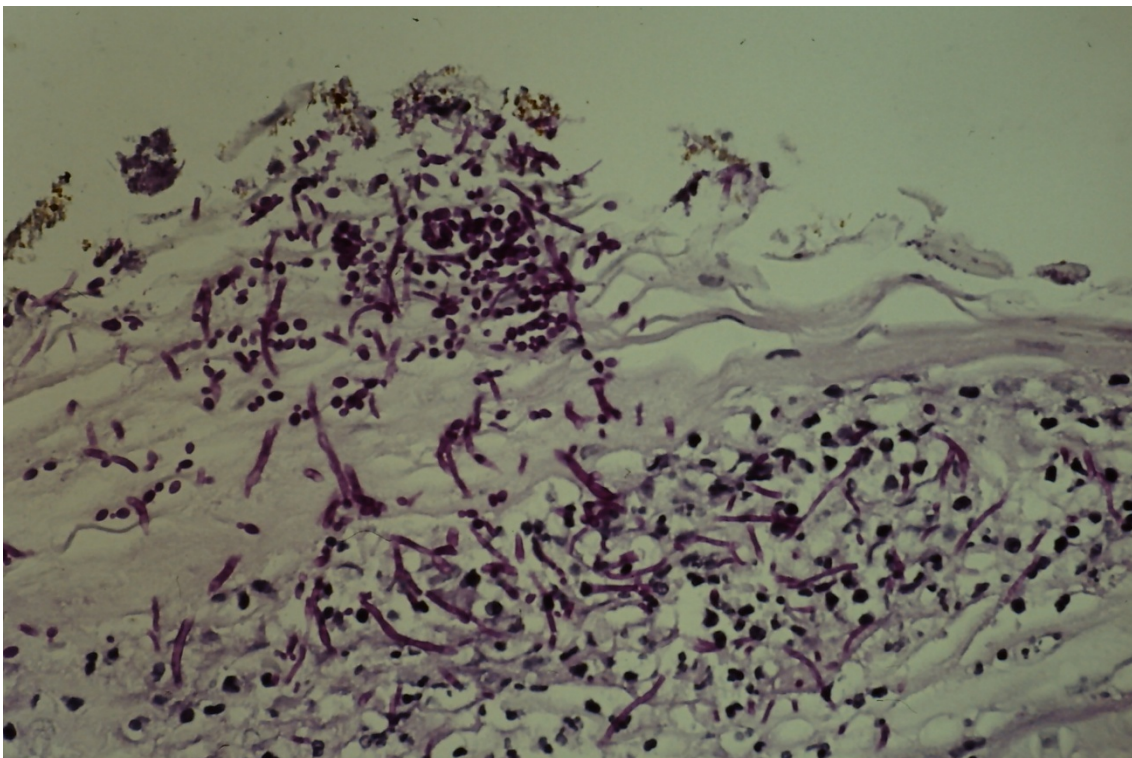


Figura 24. Boca. Eritroplasia con displasia. HE 40X

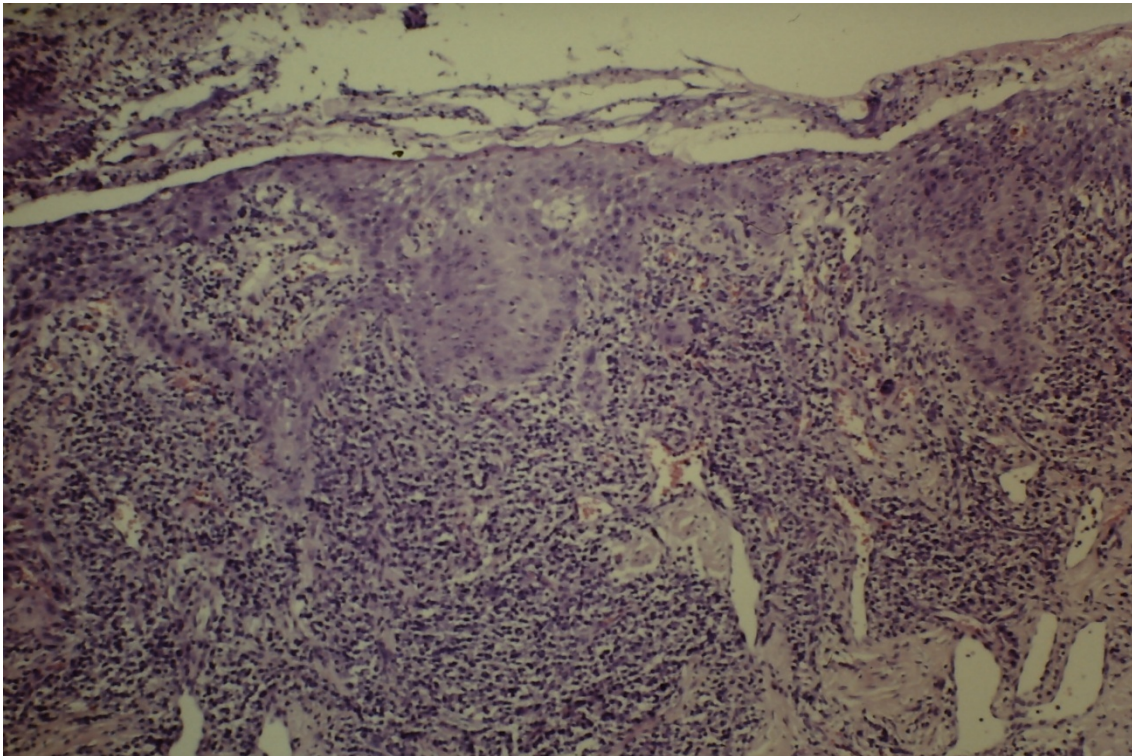


Figura 25. Boca. Eritroplasia con displasia. HE 100X

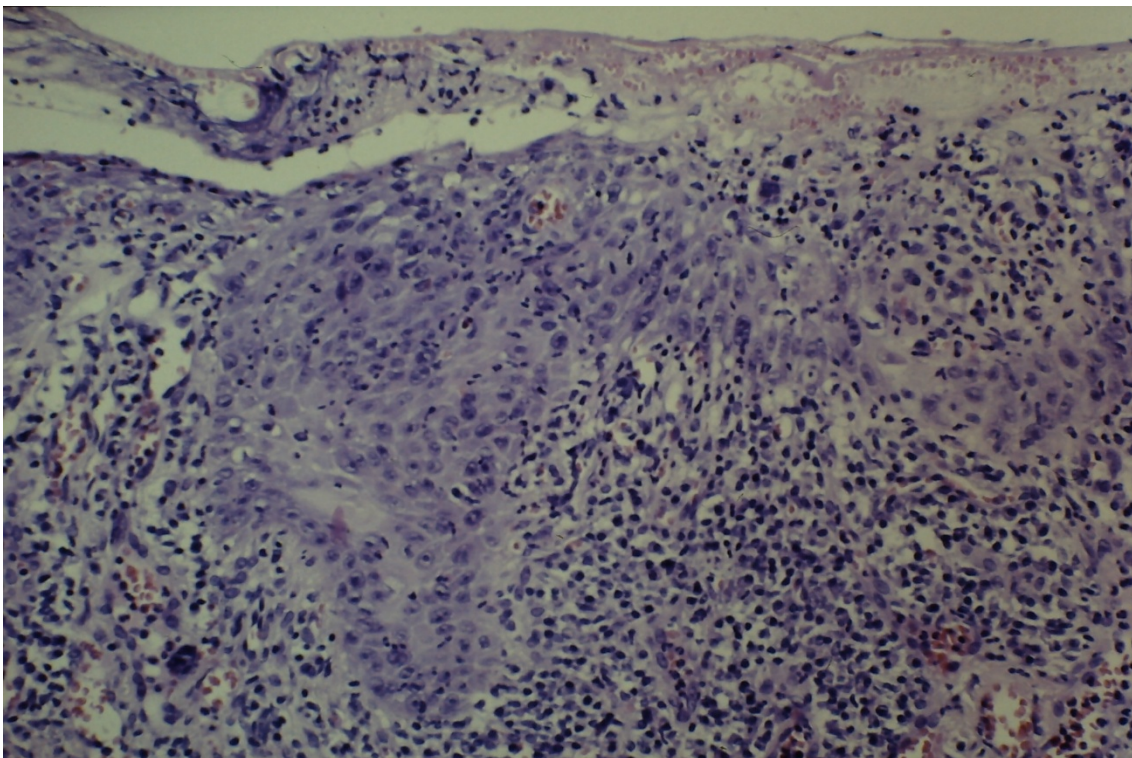


Figura 26. Boca. Leucoplasia. Acanthosis. HE 40X

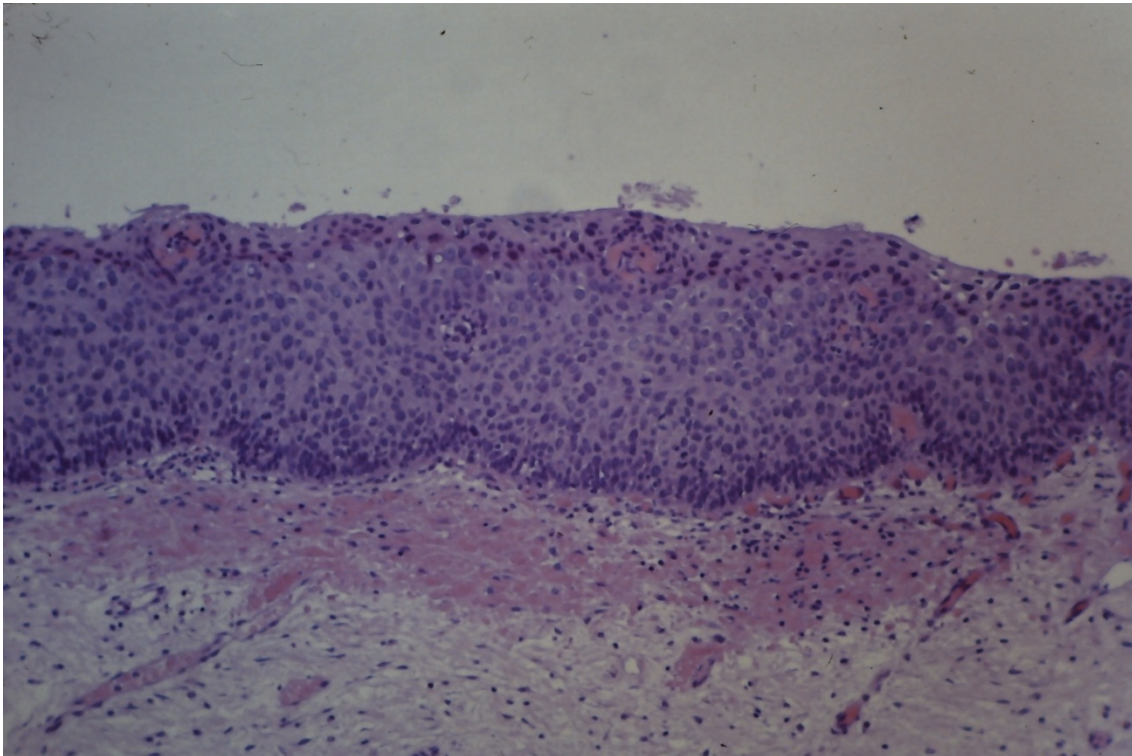


Figura 27. Boca. Leucoplasia. Papilomatosis bulbosa. HE 40X

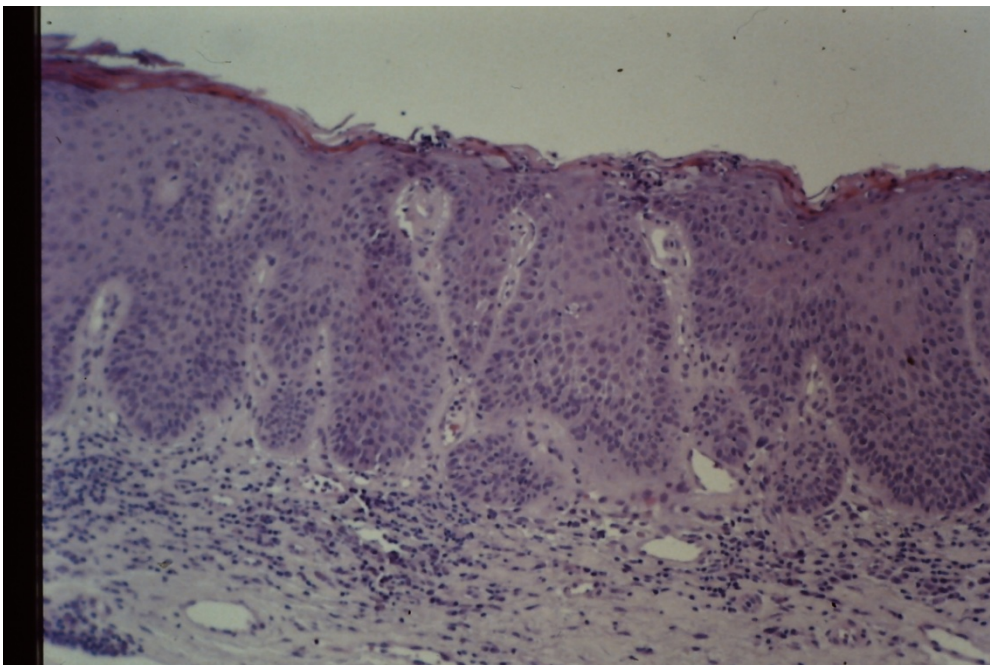


Figura 28. Boca. Leucoplasia. Atipia en estratos altos HE 1000X

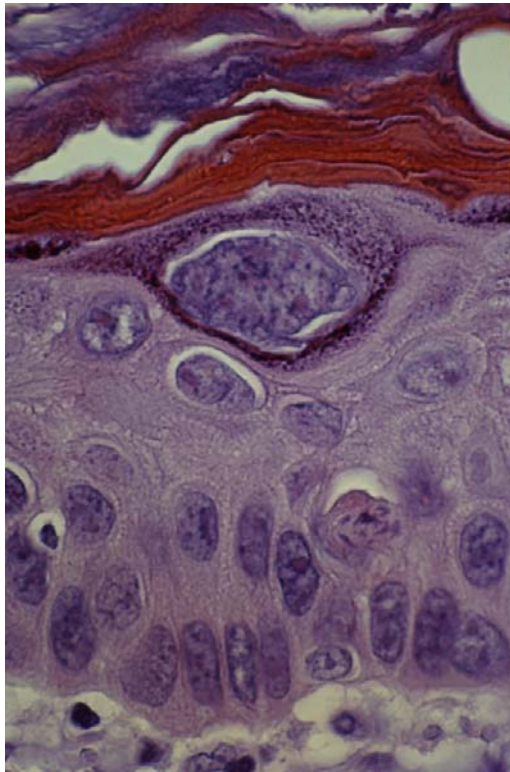


Figura 29. Boca. Leucoplasia. Mitosis atípica tetrapolar. HE 1000X

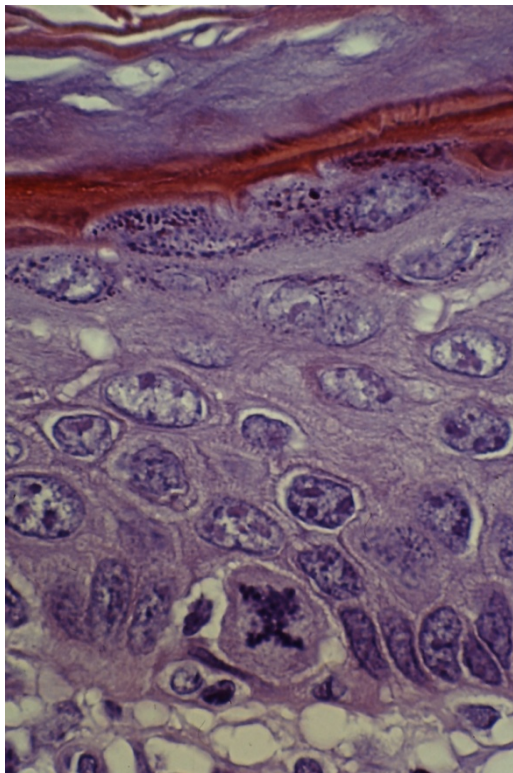




Figura 30. Boca. Leucoplasia. Disqueratosis. HE 1000X

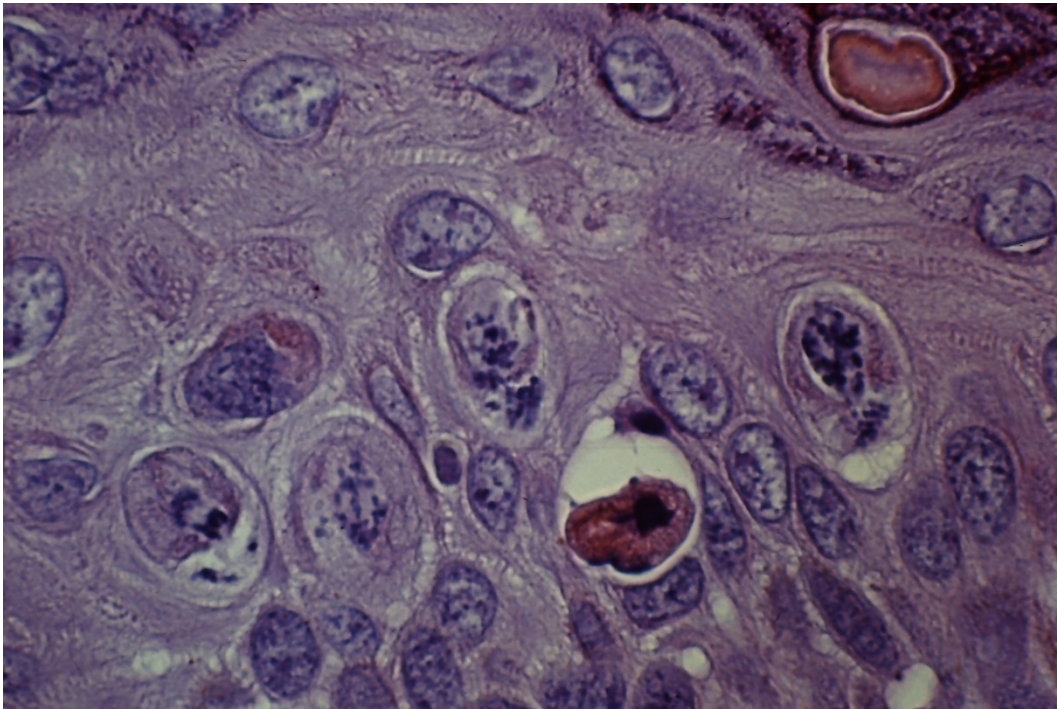


Figura 31. Boca. Leucoplasia. Hiperplasia basal. HE 1000X

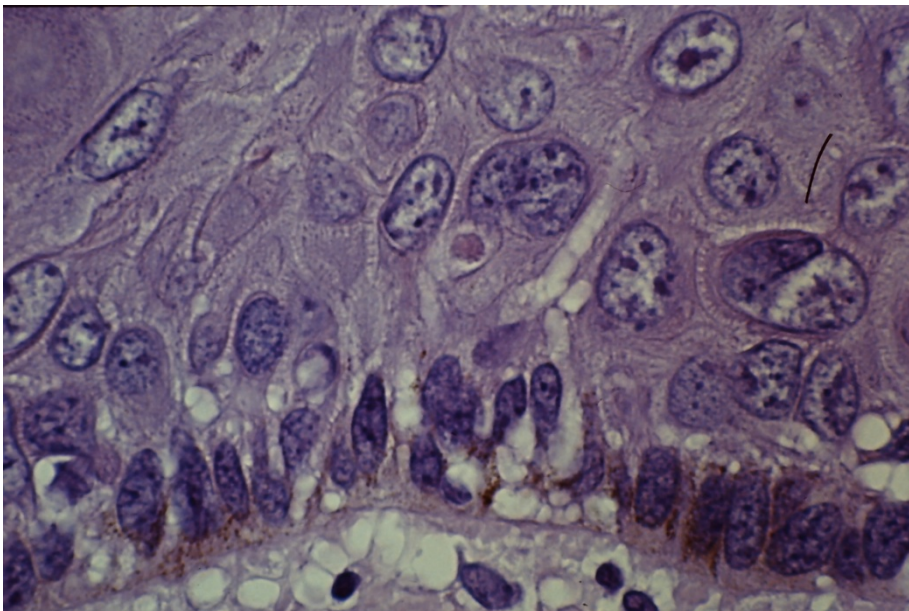


Figura 32. Boca. Leucoplasia. Disqueratosis. HE 1000X

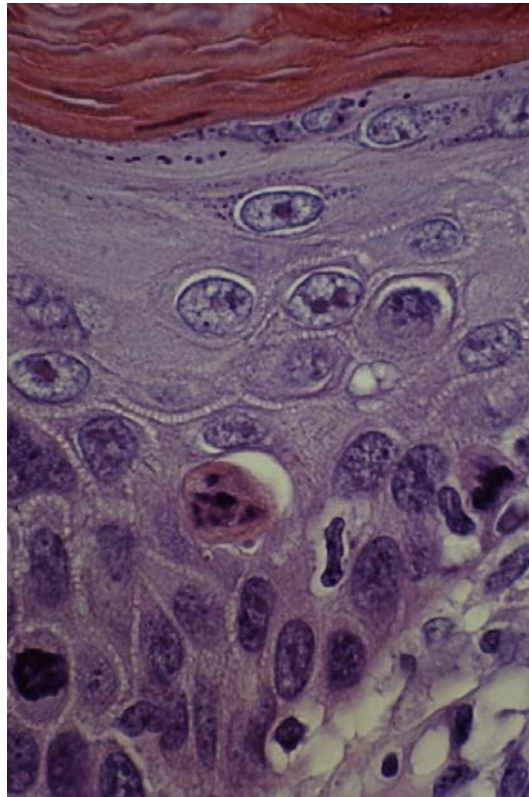


Figura 33. Boca. Leucoplasia con displasia leve. HE 250X

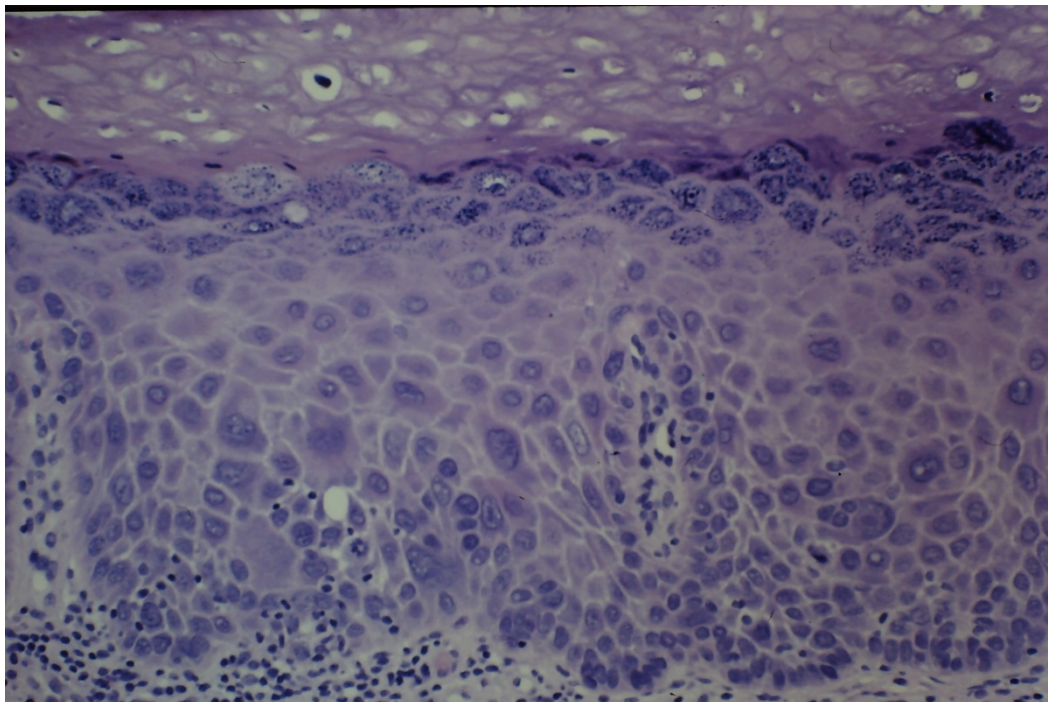


Figura 34. Boca. Leucoplasia con displasia moderada. HE 250X

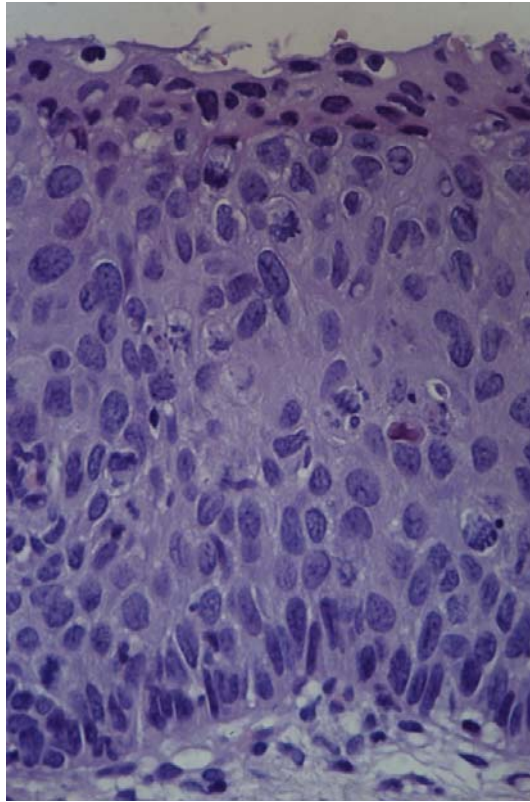


Figura 35. Boca. Leucoplasia con displasia grave. HE 400X

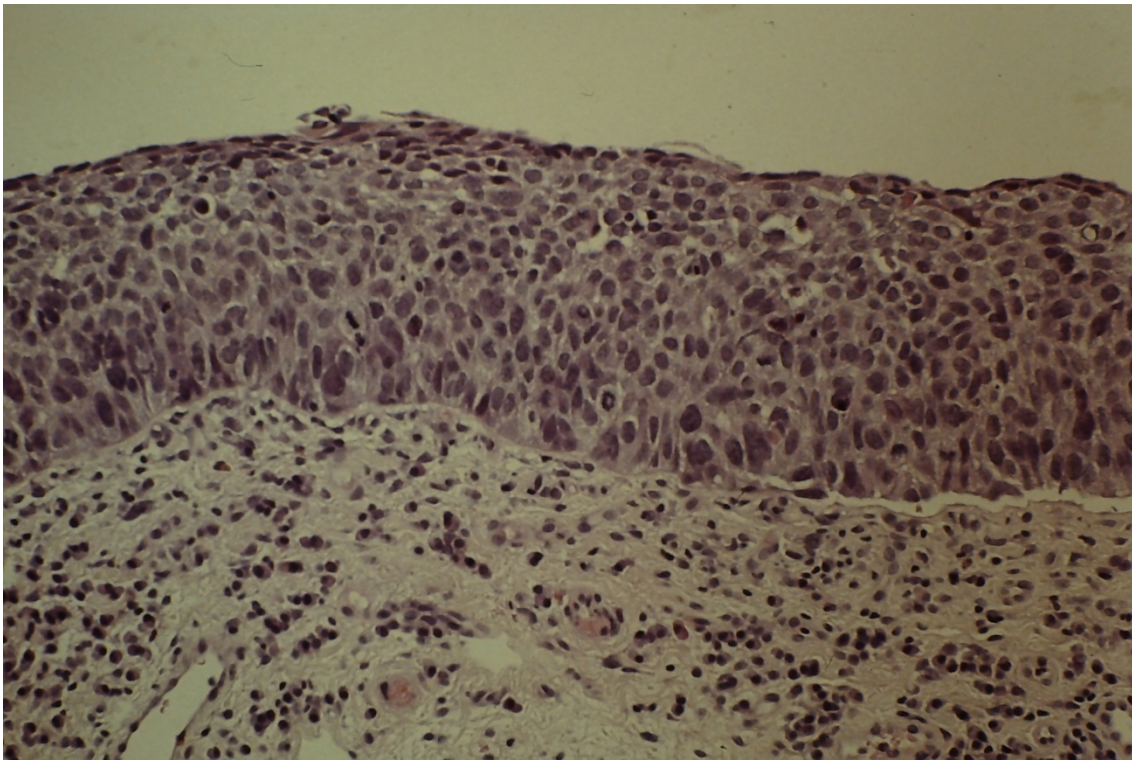


Figura 36. Boca. Leucoplasia con carcinoma in situ. HE 250X

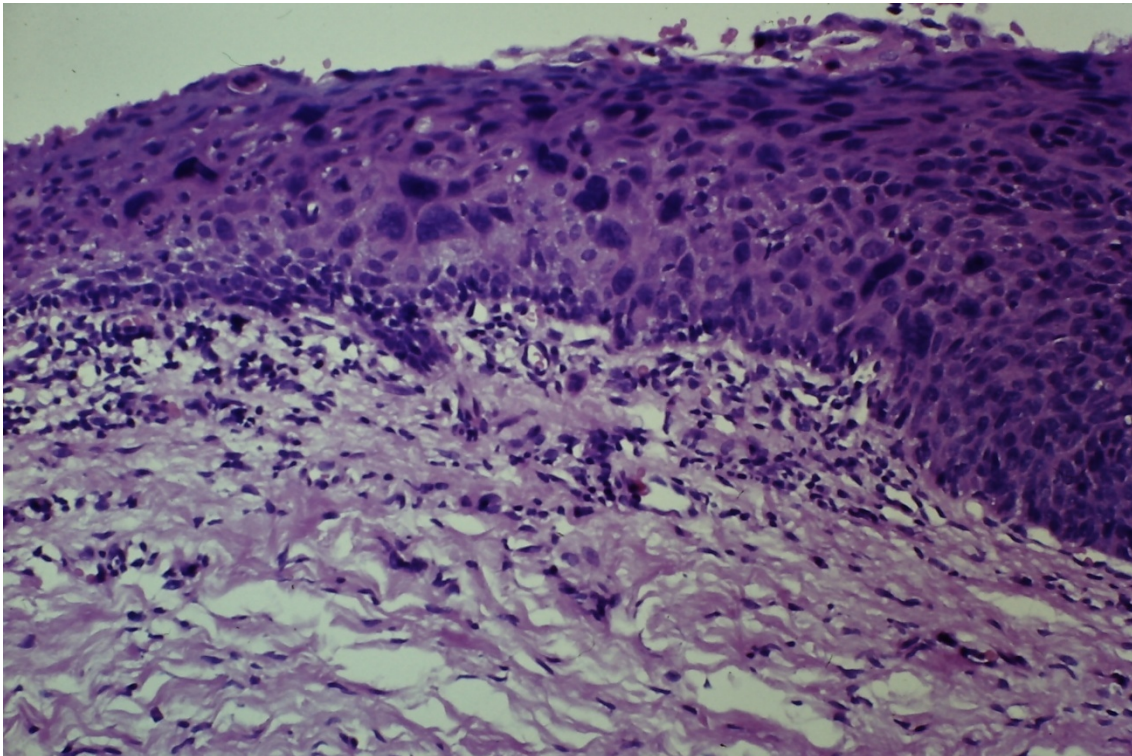


Figura 37. Boca. Leucoplasia con carcinoma in situ. HE 100X

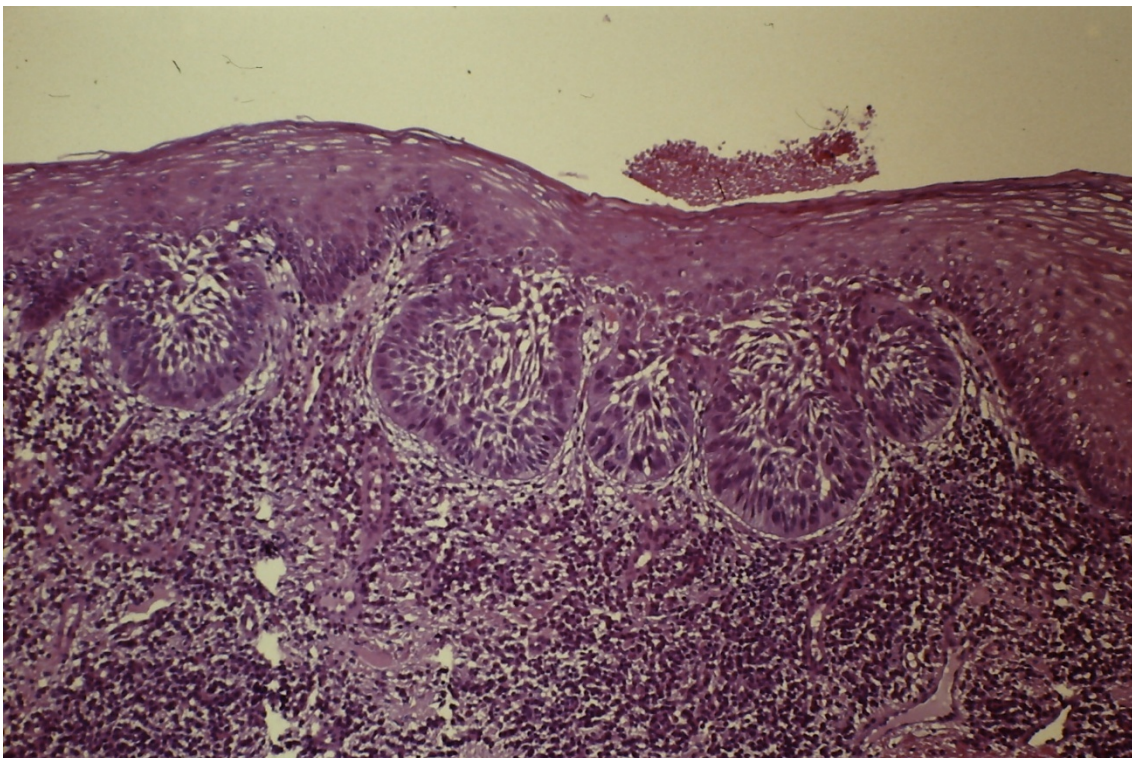


Figura 38. Carcinoma in situ. HE 100X

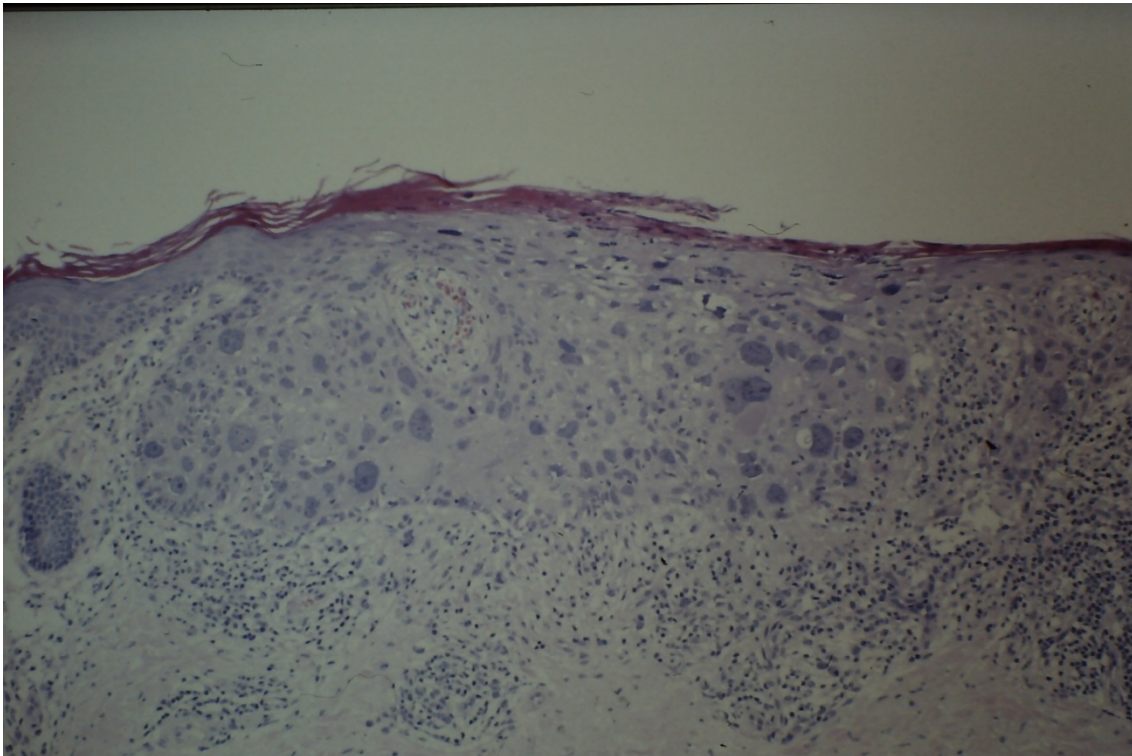


Figura 39. Boca. Carcinoma in situ. HE 400X

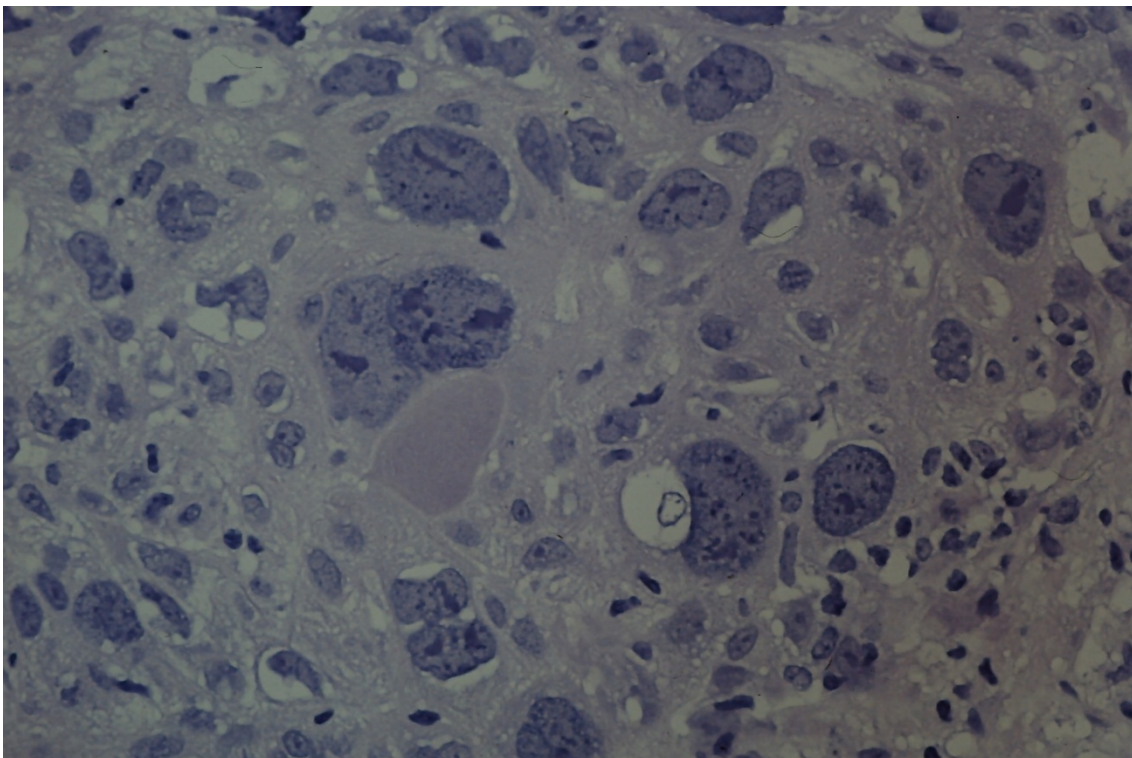


Figura 40. Boca. Carcinoma in situ. HE 1000X

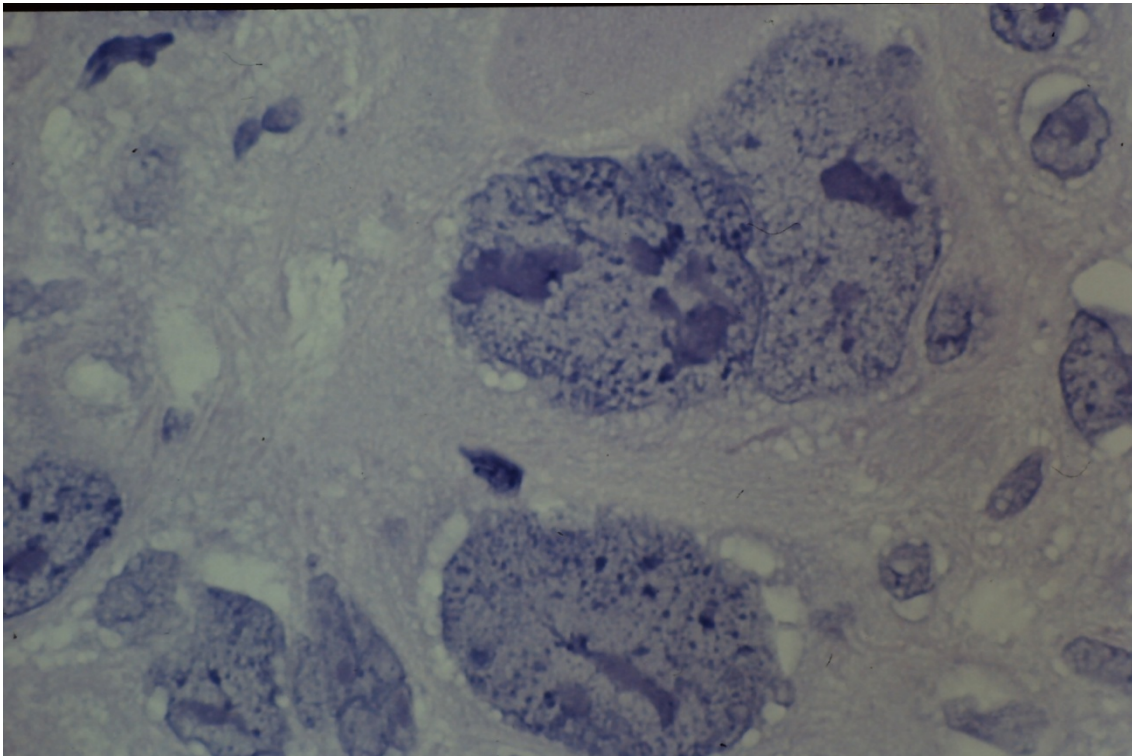
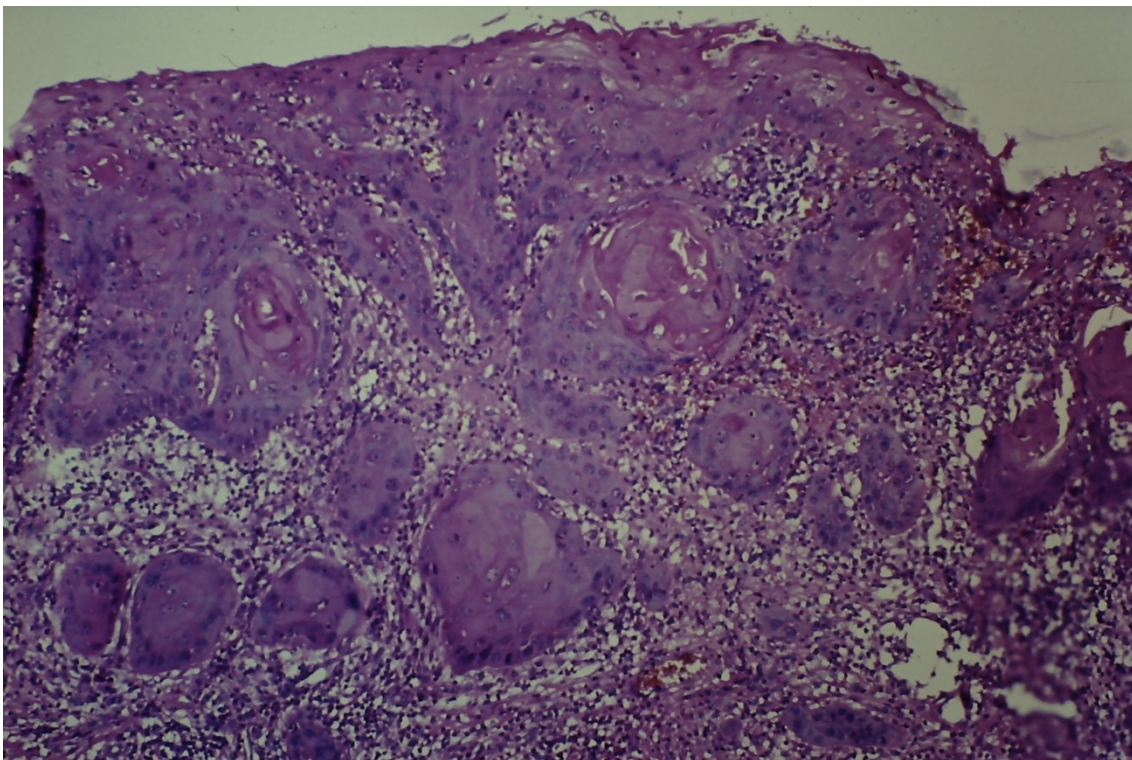


Figura 41. Boca. Carcinoma microinvasor. HE 100X



ESTUDIO HISTOPATOLÓGICO DE LEUCOPLASIAS ORALES

	SEXO	EDAD	LOCALIZACION	DISQUERATOSIS	ATIPIA.CITOPLASMA	ATIPIA.NUCLEAR	NUMERO.MITOSIS	MITOSIS.LOCALIZACION.ANOMALA	MITOSIS.ANORMALES	RELACION.NUCLEO.CITOPLASMA	HIPERCROMATIS.MONUCLEAR	NUCLEOLOS.AUMENTADOS	ALTERACIONES.CITOLOGICAS	PERDIDA.ESTRADIFICACION	HIPERPLASIA.BASAL	PERDIDA.POLARIDAD.BASAL	PAPILA.S.BULBOSAS	DISMINUCION.COHESIVIDAD.CELULAR	PERLAS.CORNEAS	MEMBRANA.BASAL	ULCERACION	INFLAMACION	AGUDA	CRONICA	EXOCITOSIS	ACANTOSIS	PAPILOMATOSIS	HIPERQUERATOSIS	COLOCITOSIS	DIAGNOSTICO	GRAVEDAD
1	V	63	MUCOSA ORAL	0	1	1	1	0	1	1	0	0	1	1	0	0	0	0	0	0	0	0	0	0	0	0	0	2	L.DISPLASIA LEVE FOCAL	LEVE	
2	M	56	MUCOSA ORAL	0	1	1	0	0	1	0	1	0	1	1	1	0	0	0	0	0	1	0	1	0	1	1	0	1	L.DISPLASIA LEVE FOCAL	LEVE	
3	V	66	QUISTE ORAL	0	0	0	0	0	0	0	0	0	0	1	0	0	0	0	0	0	0	0	1	0	1	0	0	1	L.QUERATOSIS	L.QUERATOSIS	
4	V	70	MUCOSA ORAL	1	2	2	2	0	0	1	1	1	0	1	1	1	0	0	0	0	0	2	1	2	1	2	2	0	1	L.DISPLASIA LEVE Y MODERADA FOCAL	LEVE
5	V	29	LENGUA	1	1	1	1	0	0	1	1	1	0	1	1	1	0	0	0	0	0	1	1	2	1	1	1	2	L.DISPLASIA MODERADA	MODERADA	
6	M	56	SUELO BOCA	0	1	1	0	0	0	1	0	0	0	1	1	0	0	0	0	0	0	1	0	1	0	1	1	0	0	L.DISPLASIA LEVE	LEVE
7	V	50	MUCOSA ORAL	0	1	1	0	0	0	1	0	1	0	1	1	0	1	0	0	0	0	1	0	1	0	1	2	2	1	L.DISPLASIA MODERADA	MODERADA
8	M	41	MUCOSA ORAL	0	0	0	0	0	0	0	0	0	0	0	1	0	0	0	0	0	0	1	0	1	0	2	2	2	0	L.QUERATOSIS	L.QUERATOSIS
9	V	59	MUCOSA ORAL	0	0	0	0	0	0	0	0	0	0	0	1	0	0	0	0	0	0	1	0	1	0	3	2	3	2	L.QUERATOSIS	L.QUERATOSIS
10	V	59	SUELO BOCA	3	3	3	2	2	0	2	2	2	1	2	1	1	2	1	0	0	3	3	3	2	3	2	2	1	2	L.DISPLASIA MODERADA Y GRAVE FOCAL	MODERADA
11	M	65	MUCOSA ORAL	0	1	1	1	1	0	0	0	1	0	0	1	0	0	0	0	0	0	0	0	0	0	1	1	0	1	L.DISPLASIA LEVE	LEVE
12	V	79	LENGUA	1	1	1	1	1	0	1	1	1	0	0	1	0	0	0	0	0	0	1	0	1	0	1	1	0	1	L.DISPLASIA MODERADA	MODERADA
13	M	37	MUCOSA ORAL	0	0	0	0	0	0	0	0	0	0	0	1	0	0	0	0	0	0	0	0	0	0	2	2	1	0	L.DISPLASIA LEVE FOCAL	LEVE
14	V	55	MUCOSA YUGAL	0	1	1	0	0	0	0	1	1	0	0	1	0	0	0	0	0	0	1	0	1	0	2	1	1	0	L.DISPLASIA LEVE	LEVE
15	M	67	MUCOSA ORAL	1	1	1	1	1	0	1	1	1	0	1	1	0	1	1	0	0	0	1	1	1	1	3	3	1	1	L.DISPLASIA MODERADA	MODERADA
16	V	74	MUCOSA ORAL	2	2	2	1	1	0	2	2	2	1	1	2	1	1	1	0	0	0	2	1	2	1	3	3	2	2	L.DISPLASIA MODERADA Y GRAVE FOCAL	MODERADA
17	V	71	LENGUA	2	1	1	1	0	0	1	1	1	0	1	2	1	0	0	0	0	0	1	1	1	0	2	2	1	2	L.DISPLASIA MODERADA	MODERADA
18	V	70	MUCOSA ORAL	1	1	1	1	1	0	1	1	1	0	1	2	1	1	1	0	0	0	1	1	1	0	3	3	2	3	L.DISPLASIA MODERADA	MODERADA
19	V	70	MUCOSA ORAL	0	0	0	0	0	0	0	0	0	0	0	1	0	0	0	0	0	0	1	0	1	0	2	1	1	1	L.QUERATOSIS	L.QUERATOSIS
20	V	44	MUCOSA YUGAL	0	1	1	0	0	0	0	1	1	0	0	1	0	0	0	0	0	0	1	1	1	0	2	2	1	2	L.DISPLASIA LEVE FOCAL	LEVE
21	M	74	MUCOSA.ORAL	0	0	1	0	0	0	0	1	1	0	0	1	0	0	0	0	0	0	0	0	0	0	2	2	0	0	L.DISPLASIA LEVE FOCAL	LEVE

ESTUDIO HISTOPATOLÓGICO DE LEUCOPLASIAS ORALES

	SEXO	EDAD	LOCALIZACION	DISQUERATOSIS	ATIPIA.CITOPLASMA	ATIPIA.NUCLEAR	NUMERO.MITOSIS	MITOSIS.LOCALIZACION.ANOMALA	MITOSIS.ANORMALES	RELACION.NUCLEO.CITOPLASMA	HIPERCROMATIS.MONUCLEAR	NUCLEOS.AUMENTADOS	ALTERACIONES.CITOLOGICAS	PERDIDA.ESTRADIFICACION	HIPERPLASIA.BASAL	PERDIDA.POLARIDAD.BASAL	PAPILA.S.BULBOSAS	DISMINUCION.COHEIVIDAD.CELULAR	PERLAS.CORNEAS	MEMBRANA.BASAL	ULCERACION	INFLAMACION	AGUDA	CRONICA	EXOCITOSIS	ACANTOSIS	PAPILOMATOSIS	HIPERQUERATOSIS	COLOCITOSIS	DIAGNOSTICO	GRAVEDAD
22	M	75	MUCOSA ORAL	0	0	0	0	0	0	0	0	0	0	1	0	0	0	0	0	0	0	0	0	0	2	2	2	1	L.QUERATOSIS	L.QUERATOSIS	
23	M	71	SUELO BOCA	3	3	3	2	2	1	2	2	2	1	2	2	2	2	1	0	0	2	3	3	2	2	3	3	2	L.DISPLASIA GRAVE	GRAVE	
24	M	64	MUCOSA YUGAL	0	1	1	0	0	0	0	0	0	0	0	1	0	0	0	0	0	0	0	0	0	2	2	1	1	L.DISPLASIA LEVE FOCAL	LEVE	
25	M	74	SUELO BOCA	1	2	2	1	1	0	1	1	1	1	1	2	1	1	0	0	0	0	2	1	2	1	3	2	1	1	L.DISPLASIA MODERADA	MODERADA
26	V	74	MUCOSA ORAL	1	2	2	1	1	1	1	1	1	1	2	2	1	1	0	0	0	0	2	2	2	2	3	3	2	2	L.DISPLASIA MODERADA	MODERADA
27	V	62	MUCOSA ORAL	2	2	2	2	1	0	1	1	1	1	1	2	1	2	1	0	0	1	3	3	2	2	3	3	1	3	L.DISPLASIA MODERADA Y GRAVE FOCAL	MODERADA
28	M	32	MUCOSA ORAL	0	1	1	0	0	0	0	1	1	0	0	0	0	0	0	0	0	0	0	0	0	0	2	1	1	1	L.DISPLASIA LEVE FOCAL	LEVE
29	M	42	MUCOSA ORAL	0	0	0	0	0	0	0	0	0	0	0	0	0	0	0	0	0	0	0	0	0	0	2	2	2	0	L.QUERATOSIS	L.QUERATOSIS
30	M	62	MUCOSA ORAL	1	2	2	1	1	0	1	1	2	1	1	2	1	1	1	0	0	0	2	1	2	1	2	2	2	2	L.DISPLASIA MODERADA Y GRAVE FOCAL	MODERADA
31	M	60	MUCOSA ORAL	1	2	2	1	0	0	0	1	1	0	1	2	1	0	0	0	0	0	1	1	1	0	3	2	1	1	L.DISPLASIA MODERADA	MODERADA
32	M	64	MUCOSA ORAL	1	1	1	0	0	0	1	1	1	0	1	1	0	0	0	0	0	0	1	0	1	0	2	2	1	1	L.DISPLASIA MODERADA	MODERADA
33	M	51	MUCOSA YUGAL	0	1	1	1	0	0	1	1	1	0	0	1	0	0	0	0	0	0	1	0	1	0	2	1	1	1	L.DISPLASIA LEVE	LEVE
34	V	54	MUCOSA YUGAL	0	1	1	0	0	0	1	0	1	0	0	1	0	0	0	0	0	0	1	0	1	0	2	2	1	1	L.DISPLASIA LEVE	LEVE
35	V	46	SUELO BOCA	0	1	1	0	0	0	0	1	1	0	0	1	0	1	0	0	0	0	1	1	1	1	2	2	1	0	L.DISPLASIA LEVE	LEVE
36	V	72	SUELO BOCA	1	2	2	1	1	0	1	1	1	0	1	1	0	1	1	0	0	0	2	1	2	1	2	2	2	1	L.DISPLASIA MODERADA Y GRAVE FOCAL	MODERADA
37	V	62	COMISURA	1	1	1	1	1	0	1	1	1	0	1	1	0	0	0	0	0	0	2	1	2	1	3	2	3	2	L.DISPLASIA MODERADA	MODERADA
38	V	41	COMISURA	1	2	1	1	0	0	1	1	1	0	1	1	1	1	0	0	0	0	2	1	2	1	3	3	2	1	L.DISPLASIA MODERADA	MODERADA
39	V	70	SUELO BOCA	2	2	2	1	1	0	1	2	2	1	1	2	1	1	0	0	0	0	1	1	1	1	2	2	3	3	L.DISPLASIA MODERADA Y GRAVE FOCAL	MODERADA
40	M	82	SUELO BOCA	2	2	2	1	1	0	1	1	1	0	1	2	1	0	0	0	0	0	2	2	2	1	2	2	2	2	L.DISPLASIA MODERADA Y GRAVE FOCAL	MODERADA
41	M	42	MUCOSA ORAL	1	1	1	0	0	0	1	1	1	0	0	1	0	0	0	0	0	0	1	0	1	0	2	1	1	1	L.DISPLASIA LEVE	LEVE
42	V	35	COMISURA	0	0	1	0	0	0	1	1	1	0	0	0	0	0	0	0	0	0	0	0	0	2	1	2	0	L.DISPLASIA LEVE	LEVE	



ESTUDIO HISTOPATOLÓGICO DE LEUCOPLASIAS ORALES

	SEXO	EDAD	LOCALIZACION	DISQUERATOSIS	ATIPIA.CITOPLASMA	ATIPIA.NUCLEAR	NUMERO.MITOSIS	MITOSIS.LOCALIZACION.ANOMALA	MITOSIS.ANORMALES	RELACION.NUCLEO.CITOPLASMA	HIPERCROMATIS.MONUCLEAR	NUCLEOLOS.AUMENTADOS	ALTERACIONES.CITOLOGICAS	PERDIDA.ESTRADIFICACION	HIPERPLASIA.BASAL	PERDIDA.POLARIDAD.BASAL	PAPILA.S.BULBOSAS	DISMINUCION.COHESIVIDAD.CELULAR	PERLAS.CORNEAS	MEMBRANA.BASAL	ULCERACION	INFLAMACION	AGUDA	CRONICA	EXOCITOSIS	ACANTOSIS	PAPILOMATOSIS	HIPERQUERATOSIS	COLOCITOSIS	DIAGNOSTICO	GRAVEDAD
43	V	68	MUCOSA ORAL	0	0	0	0	0	0	0	0	0	0	1	0	0	0	0	0	0	0	2	0	2	0	2	2	3	0	L.QUERATOSIS	L.QUERATOSIS
44	V	75	MUCOSA YUGAL	3	3	3	3	3	2	2	2	2	2	2	2	2	2	1	0	0	0	3	2	3	2	3	3	2	3	L.DISPLASIA GRAVE,CA. IN SITU Y SOSPECHA INF.	GRAVE
45	V	76	SUELO BOCA	0	0	1	1	1	0	0	0	1	0	0	1	0	0	0	0	0	0	1	0	1	0	2	2	1	2	L.DISPLASIA LEVE FOCAL	LEVE
46	M	71	MUCOSA YUGAL	1	1	1	1	1	0	1	1	1	1	0	1	0	0	0	0	0	0	1	1	1	0	2	2	1	2	L.DISPLASIA MODERADA	MODERADA
47	V	37	MUCOSA YUGAL	0	1	1	1	1	0	0	0	1	0	0	1	0	0	0	0	0	0	3	2	3	2	3	3	2	1	L.DISPLASIA LEVE	LEVE
48	V	40	MUCOSA YUGAL	1	1	1	1	1	0	0	0	0	0	0	1	0	0	0	0	0	0	2	1	2	1	2	2	1	1	L.DISPLASIA LEVE Y MODERADA FOCAL	LEVE
49	V	47	SUELO BOCA	3	2	3	3	2	1	2	2	3	2	3	2	2	2	1	0	0	0	3	2	3	2	3	3	2	3	L.DISPLASIA GRAVE	GRAVE
50	M	66	LENGUA	1	1	1	0	0	0	1	1	1	0	1	1	0	0	0	0	0	0	0	0	0	0	2	1	1	1	L.DISPLASIA LEVE Y MODERADA FOCAL	LEVE
51	M	60	MUCOSA YUGAL	0	0	1	0	0	0	0	1	1	0	0	1	0	0	0	0	0	0	1	0	1	0	2	2	1	1	L.DISPLASIA LEVE	LEVE
52	M	60	MUCOSA YUGAL	0	1	1	0	0	0	1	1	1	0	0	1	0	1	1	0	0	0	2	0	2	0	2	2	2	2	L.DISPLASIA LEVE Y MODERADA FOCAL	LEVE
53	V	73	MUCOSA ORAL	0	1	1	0	0	0	0	1	1	0	0	1	0	0	0	0	0	0	1	0	1	0	1	1	1	1	L.DISPLASIA LEVE	LEVE
54	V	36	MUCOSA YUGAL	0	0	0	0	0	0	0	0	0	0	0	1	0	0	0	0	0	0	0	0	0	0	2	2	1	0	L.QUERATOSIS	L.QUERATOSIS
55	V	36	LENGUA	1	1	2	1	0	0	1	1	1	0	1	1	1	0	0	0	0	0	2	1	2	1	2	2	2	0	L.DISPLASIA LEVE Y MODERADA FOCAL	LEVE
56	V	60	MUCOSA ORAL	2	2	2	1	1	0	1	1	1	0	1	2	1	1	0	0	0	0	2	1	2	1	2	2	2	2	L.DISPLASIA MODERADA Y GRAVE FOCAL	MODERADA
57	M	46	MUCOSA ORAL	1	1	1	0	0	0	1	1	1	0	0	0	0	0	0	0	0	0	0	0	0	0	2	1	1	1	L.DISPLASIA LEVE FOCAL	LEVE
58	V	35	MUCOSA ORAL	0	1	1	0	0	0	0	1	1	0	0	0	0	0	0	0	0	0	1	1	1	1	2	2	2	1	L.DISPLASIA LEVE	LEVE
59	V	54	MUCOSA ORAL	0	0	1	0	0	0	1	1	1	0	0	0	0	0	0	0	0	0	0	0	0	0	1	1	1	0	L.DISPLASIA LEVE FOCAL	LEVE
60	M	70	MUCOSA ORAL	1	1	1	0	0	0	1	1	1	0	0	1	0	1	0	0	0	0	1	1	1	0	2	2	1	2	L.DISPLASIA LEVE Y MODERADA FOCAL	LEVE
61	V	42	MUCOSA ORAL	0	0	1	0	0	0	1	1	1	0	0	0	0	0	0	0	0	0	0	0	0	0	1	1	1	1	L.DISPLASIA LEVE	LEVE
62	M	38	MUCOSA ORAL	0	0	1	1	0	0	1	1	1	0	0	1	0	0	0	0	0	0	1	0	1	0	2	2	1	1	L.DISPLASIA LEVE	LEVE
63	V	54	MUCOSA ORAL	1	1	1	1	1	0	1	1	1	0	1	2	0	0	0	0	0	0	2	0	1	0	2	2	1	2	L.DISPLASIA LEVE Y MODERADA FOCAL	LEVE

ESTUDIO HISTOPATOLÓGICO DE LEUCOPLASIAS ORALES

	SEXO	EDAD	LOCALIZACION	DISQUERATOSIS	ATIPIA.CITOPLASMA	ATIPIA.NUCLEAR	NUMERO.MITOSIS	MITOSIS.LOCALIZACION.ANOMALA	MITOSIS.ANORMALES	RELACION.NUCLEO.CITOPLASMA	HIPERCROMATIS.MONONUCLEAR	NUCLEOLOS.AUMENTADOS	ALTERACIONES.CITOLOGICAS	PERDIDA.ESTRADIFICACION	HIPERPLASIA.BASAL	PERDIDA.POLARIDAD.BASAL	PAPILA.S.BULBOSAS	DISMINUCION.COHEIVIDAD.CELULAR	PERLAS.CORNEAS	MEMBRANA.BASAL	ULCERACION	INFLAMACION	AGUDA	CRONICA	EXOCITOSIS	ACANTOSIS	PAPILOMATOSIS	HIPERQUERATOSIS	COLOCITOSIS	DIAGNOSTICO	GRAVEDAD
64	V	70	MUCOSA ORAL	1	1	2	1	1	0	1	2	2	1	1	2	1	2	1	0	0	0	2	1	2	1	2	2	3	L.DISPLASIA GRAVE	GRAVE	
65	M	42	MUCOSA ORAL	0	0	1	0	0	0	1	1	1	0	0	0	0	0	0	0	0	0	0	0	0	1	1	1	1	L.DISPLASIA LEVE	LEVE	
66	V	63	MUCOSA ORAL	1	1	1	1	1	1	2	2	2	1	2	2	1	2	0	0	0	0	2	1	2	1	3	3	2	2	L.DISPLASIA GRAVE	GRAVE
67	M	66	MUCOSA ORAL	1	1	1	1	1	0	1	1	1	1	1	1	0	0	0	0	0	0	1	1	1	1	2	2	1	2	L.DISPLASIA MODERADA	MODERADA
68	V	62	MUCOSA ORAL	0	0	0	0	0	0	0	0	0	0	0	1	0	0	0	0	0	0	0	0	0	0	1	1	1	1	L.QUERATOSIS	L.QUERATOSIS
69	V	70	MUCOSA ORAL	2	2	2	1	1	1	2	2	2	1	2	2	2	2	1	0	0	2	3	3	2	2	3	3	2	3	L.DISPLASIA GRAVE	GRAVE
70	V	29	MUCOSA ORAL	1	1	1	1	0	0	1	1	1	1	1	2	1	0	1	0	0	0	2	0	2	0	2	2	1	1	L.DISPLASIA LEVE Y MODERADA FOCAL	LEVE
71	M	56	MUCOSA ORAL	1	1	1	1	1	0	1	1	1	1	1	1	0	0	0	0	0	0	2	1	2	1	2	2	1	1	L.DISPLASIA MODERADA	MODERADA
72	V	50	MUCOSA ORAL	1	1	1	1	1	0	1	1	1	0	0	1	1	1	0	0	0	0	1	1	1	0	2	2	1	1	L.DISPLASIA LEVE Y MODERADA FOCAL	LEVE
73	M	41	MUCOSA ORAL	0	0	0	0	0	0	0	1	1	0	0	1	0	0	0	0	0	0	1	1	1	0	1	1	0	0	L.DISPLASIA LEVE	LEVE
74	V	59	MUCOSA ORAL	1	1	1	1	1	0	1	1	1	0	1	1	0	0	0	0	0	0	2	1	2	0	2	2	1	1	L.DISPLASIA MODERADA	MODERADA
75	V	59	MUCOSA ORAL	1	2	2	1	1	0	1	2	2	1	1	1	1	1	1	0	0	0	2	2	2	1	2	2	2	2	L.DISPLASIA MODERADA Y GRAVE FOCAL	MODERADA
76	M	65	MUCOSA ORAL	1	1	1	1	1	0	1	1	0	0	0	1	0	0	0	0	0	0	1	0	1	0	1	1	1	1	L.DISPLASIA MODERADA	MODERADA
77	V	79	MUCOSA ORAL	3	3	3	2	2	2	2	2	2	2	3	2	2	2	2	0	0	2	3	2	3	2	3	3	2	2	L.DISPLASIA GRAVE Y CA.IN SITU	GRAVE
78	M	37	MUCOSA ORAL	0	0	0	1	0	0	0	1	1	0	0	0	0	0	0	0	0	0	1	0	1	0	1	1	1	1	L.DISPLASIA LEVE	LEVE
79	V	55	MUCOSA ORAL	0	1	1	0	0	0	1	1	1	0	0	1	0	0	0	0	0	0	2	1	2	1	2	1	1	2	L.DISPLASIA LEVE Y MODERADA FOCAL	LEVE
80	M	67	MUCOSA ORAL	1	1	1	2	1	1	1	2	2	1	1	2	1	1	1	0	0	1	2	2	1	2	2	2	2	2	L.DISPLASIA MODERADA Y GRAVE FOCAL	MODERADA
81	V	74	MUCOSA ORAL	2	2	2	2	2	1	2	2	2	2	2	1	1	1	1	0	0	0	2	1	2	1	3	2	2	2	L.DISPLASIA GRAVE	GRAVE
82	V	76	MUCOSA ORAL	1	1	1	1	1	0	1	1	1	1	1	1	0	1	0	0	0	1	2	2	2	2	2	2	2	3	L.DISPLASIA MODERADA Y GRAVE FOCAL	MODERADA
83	V	70	MUCOSA ORAL	1	1	1	1	0	0	1	1	1	0	0	0	0	0	0	0	0	0	2	0	2	0	2	2	1	1	L.DISPLASIA MODERADA	MODERADA
84	V	70	MUCOSA ORAL	1	1	1	1	0	0	1	1	1	0	0	1	0	0	0	0	0	0	1	0	1	0	2	2	2	0	L.DISPLASIA MODERADA	MODERADA

ESTUDIO HISTOPATOLÓGICO DE LEUCOPLASIAS ORALES

	SEXO	EDAD	LOCALIZACION	DISQUERATOSIS	ATIPIA.CITOPLASMA	ATIPIA.NUCLEAR	NUMERO.MITOSIS	MITOSIS.LOCALIZACION.ANOMALA	MITOSIS.ANORMALES	RELACION.NUCLEO.CITOPLASMA	HIPERCROMATIS.MONONUCLEAR	NUCLEOLOS.AUMENTADOS	ALTERACIONES.CITOLOGICAS	PERDIDA.ESTRADIFICACION	HIPERPLASIA.BASAL	PERDIDA.POLARIDAD.BASAL	PAPILA.S.BULBOSAS	DISMINUCION.COHEIVIDAD.CELULAR	PERLAS.CORNEAS	MEMBRANA.BASAL	ULCERACION	INFLAMACION	AGUDA	CRONICA	EXOCITOSIS	ACANTOSIS	PAPILOMATOSIS	HIPERQUERATOSIS	COLOCITOSIS	DIAGNOSTICO	GRAVEDAD
85	V	44	MUCOSA ORAL	0	1	1	0	0	0	0	1	1	0	0	0	0	0	0	0	0	0	2	0	2	0	1	1	1	0	L.DISPLASIA LEVE	LEVE
86	M	74	MUCOSA ORAL	1	1	1	1	0	1	1	1	1	1	1	1	0	1	0	0	0	0	2	1	2	0	2	2	2	2	L.DISPLASIA MODERADA Y GRAVE FOCAL	MODERADA
87	M	75	MUCOSA ORAL	2	2	2	1	1	1	2	2	2	2	2	1	1	1	0	0	0	1	3	3	2	2	2	2	2	2	L.DISPLASIA GRAVE	GRAVE
88	M	71	MUCOSA ORAL	1	1	1	1	0	0	1	1	1	1	1	0	0	0	0	0	0	0	2	1	2	0	2	2	1	1	L.DISPLASIA MODERADA	MODERADA
89	M	64	MUCOSA ORAL	1	1	1	1	1	0	1	1	1	0	0	0	0	0	0	0	0	0	2	0	2	0	2	2	1	1	L.DISPLASIA LEVE Y MODERADA FOCAL	LEVE
90	M	74	MUCOSA ORAL	2	2	2	2	2	1	2	2	2	1	2	1	1	1	1	0	0	0	2	1	2	1	2	2	2	2	L.DISPLASIA GRAVE	GRAVE
91	V	74	MUCOSA ORAL	1	2	2	1	1	0	1	1	1	1	1	1	0	0	0	0	0	1	2	2	2	2	2	2	2	1	L.DISPLASIA MODERADA Y GRAVE FOCAL	MODERADA
92	V	62	MUCOSA ORAL	1	1	2	1	1	0	1	1	1	1	1	1	0	1	1	0	0	0	2	0	2	0	2	2	2	1	L.DISPLASIA MODERADA	MODERADA
93	M	36	MUCOSA ORAL	0	0	0	0	0	0	0	0	0	0	0	1	0	0	0	0	0	0	1	0	1	0	1	1	1	1	L.QUERATOSIS	L.QUERATOSIS
94	M	42	MUCOSA ORAL	0	0	1	0	0	0	0	1	1	0	0	1	0	0	0	0	0	0	1	0	1	0	1	1	2	0	L.DISPLASIA LEVE	LEVE
95	V	62	MUCOSA ORAL	1	1	1	1	0	0	1	1	1	1	1	1	0	1	1	0	0	0	2	1	2	0	2	2	2	0	L.DISPLASIA MODERADA	MODERADA
96	V	62	LENGUA	1	1	1	1	1	0	1	2	2	1	2	2	1	1	0	0	0	0	2	2	2	1	2	2	2	1	L.DISPLASIA MODERADA	MODERADA
97	M	64	MUCOSA ORAL	1	0	1	1	0	0	0	1	1	0	1	1	0	0	0	0	0	0	2	0	2	0	2	1	1	1	L.DISPLASIA LEVE Y MODERADA FOCAL	LEVE
98	M	51	MUCOSA ORAL	0	0	1	1	0	0	0	0	1	0	0	1	0	0	0	0	0	0	1	0	1	0	2	2	1	0	L.DISPLASIA LEVE	LEVE
99	V	54	MUCOSA ORAL	1	1	2	2	1	1	1	2	2	1	1	2	1	1	0	0	0	0	2	1	2	1	2	2	2	2	L.DISPLASIA MODERADA Y GRAVE FOCAL	MODERADA
100	V	46	MUCOSA ORAL	0	0	1	1	0	0	0	1	1	0	0	0	0	0	0	0	0	0	2	0	2	0	1	1	1	1	L.DISPLASIA LEVE	LEVE
101	V	72	MUCOSA ORAL	1	1	1	1	1	0	1	1	1	1	1	1	0	0	0	0	0	0	2	1	2	1	2	2	2	1	L.DISPLASIA MODERADA	MODERADA
102	V	62	MUCOSA ORAL	2	2	2	2	1	1	2	2	2	1	2	1	0	0	0	0	0	1	2	2	2	2	2	2	2	1	L.DISPLASIA MODERADA Y GRAVE FOCAL	MODERADA
103	V	41	MUCOSA ORAL	2	2	2	2	2	1	2	2	2	2	2	2	1	0	0	0	0	0	2	2	2	1	2	2	3	2	L.DISPLASIA GRAVE	GRAVE
104	V	70	MUCOSA ORAL	3	3	3	2	2	1	2	2	2	2	2	2	2	0	0	0	0	0	2	2	2	1	3	3	3	3	L.DISPLASIA GRAVE Y CA.IN SITU	GRAVE
105	M	82	MUCOSA ORAL	1	1	1	1	1	0	1	1	1	1	1	1	0	1	1	0	0	0	2	1	2	0	2	2	2	2	L.DISPLASIA MODERADA Y GRAVE FOCAL	MODERADA

ESTUDIO HISTOPATOLÓGICO DE LEUCOPLASIAS ORALES

	SEXO	EDAD	LOCALIZACION	DISQUERATOSIS	ATIPIA.CITOPLASMA	ATIPIA.NUCLEAR	NUMERO.MITOSIS	MITOSIS.LOCALIZACION.ANOMALA	MITOSIS.ANORMALES	RELACION.NUCLEO.CITOPLASMA	HIPERCROMATIS.MONONUCLEAR	NUCLEOS.AUMENTADOS	ALTERACIONES.CITOLOGICAS	PERDIDA.ESTRADIFICACION	HIPERPLASIA.BASAL	PERDIDA.POLARIDAD.BASAL	PAPILA.S.BULBOSAS	DISMINUCION.COHEIVIDAD.CELULAR	PERLAS.CORNEAS	MEMBRANA.BASAL	ULCERACION	INFLAMACION	AGUDA	CRONICA	EXOCITOSIS	ACANTOSIS	PAPILOMATOSIS	HIPERQUERATOSIS	COLOCITOSIS	DIAGNOSTICO	GRAVEDAD
106	M	42	MUCOSA ORAL	0	1	1	0	0	0	0	1	1	0	0	0	0	0	0	0	0	0	1	0	1	0	1	1	1	1	L.DISPLASIA LEVE	LEVE
107	V	35	MUCOSA ORAL	0	0	0	0	0	0	0	1	1	0	0	0	0	0	0	0	0	0	1	0	1	0	1	1	1	0	L.QUERATOSIS	L.QUERATOSIS
108	V	68	MUCOSA ORAL	1	2	2	1	1	1	1	2	2	2	1	1	1	0	0	0	0	0	2	2	2	1	2	2	2	2	L.DISPLASIA GRAVE	GRAVE
109	V	75	MUCOSA ORAL	1	1	1	1	1	0	1	1	1	1	1	0	0	0	0	0	0	0	2	1	2	0	2	2	1	1	L.DISPLASIA LEVE Y MODERADA FOCAL	LEVE
110	V	76	MUCOSA ORAL	2	3	3	2	2	1	2	2	2	2	2	1	2	2	1	0	0	0	3	2	3	2	3	3	2	2	L.DISPLASIA GRAVE	GRAVE
111	M	71	MUCOSA ORAL	2	2	2	2	2	1	2	2	2	2	2	2	1	1	1	0	0	2	3	2	2	2	2	2	1	3	L.DISPLASIA GRAVE	GRAVE
112	V	37	MUCOSA ORAL	0	0	0	0	0	0	0	1	1	0	0	0	0	0	0	0	0	0	1	0	1	0	1	1	1	1	L.QUERATOSIS	L.QUERATOSIS
113	V	37	LENGUA	0	0	0	0	0	0	0	1	1	0	0	1	0	0	0	0	0	0	1	0	1	0	2	2	2	0	L.DISPLASIA LEVE	LEVE
114	V	47	MUCOSA ORAL	3	3	2	2	2	2	2	3	3	3	2	2	1	2	2	0	1	0	3	2	3	1	3	3	3	3	L.DISPLASIA GRAVE Y CA.IN SITU	GRAVE
115	M	66	MUCOSA ORAL	1	1	1	2	2	0	1	2	2	1	1	0	0	0	1	0	0	0	2	1	2	1	2	2	1	1	L.DISPLASIA MODERADA	MODERADA
116	M	60	MUCOSA ORAL	1	2	2	2	2	0	1	2	2	1	1	1	1	0	1	0	0	0	2	0	2	0	2	2	1	2	L.DISPLASIA MODERADA Y GRAVE FOCAL	MODERADA
117	V	73	MUCOSA ORAL	1	2	2	1	1	0	2	2	2	1	1	1	0	0	1	0	0	0	2	1	2	1	3	2	2	2	L.DISPLASIA MODERADA Y GRAVE FOCAL	MODERADA
118	V	36	MUCOSA ORAL	1	1	1	1	1	0	1	1	1	1	0	1	0	0	0	0	0	0	2	1	2	0	2	2	1	1	L.DISPLASIA MODERADA	MODERADA
119	V	60	MUCOSA ORAL	2	2	2	2	2	1	2	2	2	2	2	1	1	0	1	0	0	0	2	2	2	1	2	2	2	2	L.DISPLASIA GRAVE	GRAVE
120	M	46	MUCOSA ORAL	0	1	1	0	0	0	0	1	1	0	0	0	0	0	0	0	0	0	1	0	1	0	1	1	1	1	L.DISPLASIA LEVE	LEVE
121	V	35	MUCOSA ORAL	0	0	0	0	0	0	0	1	1	0	0	1	0	0	0	0	0	0	1	0	1	0	2	2	1	0	L.QUERATOSIS	L.QUERATOSIS
122	V	54	MUCOSA ORAL	2	2	2	2	2	1	2	2	2	2	2	1	1	1	1	0	0	0	2	2	2	1	2	2	2	2	L.DISPLASIA GRAVE	GRAVE
123	M	70	MUCOSA ORAL	2	3	3	2	2	1	2	3	3	2	2	2	2	1	1	0	0	2	3	2	3	2	3	3	2	2	L.DISPLASIA GRAVE	GRAVE
124	V	42	MUCOSA ORAL	1	1	1	1	1	0	1	1	1	1	1	1	0	0	1	0	0	0	2	1	2	1	2	2	1	1	L.DISPLASIA LEVE Y MODERADA FOCAL	LEVE
125	V	44	LENGUA	0	1	1	1	0	0	0	1	1	0	0	1	0	0	0	0	0	0	2	0	2	0	1	1	1	1	L.DISPLASIA LEVE	LEVE
126	V	49	LENGUA	0	1	1	0	0	0	0	1	1	0	0	1	1	0	0	0	0	0	2	1	2	1	2	2	2	0	L.DISPLASIA LEVE	LEVE

ESTUDIO HISTOPATOLÓGICO DE LEUCOPLASIAS ORALES

	SEXO	EDAD	LOCALIZACION	DISQUERATOSIS	ATIPIA.CITOPLASMA	ATIPIA.NUCLEAR	NUMERO.MITOSIS	MITOSIS.LOCALIZACION.ANOMALA	MITOSIS.ANORMALES	RELACION.NUCLEO.CITOPLASMA	HIPERCROMATIS.MONUCLEAR	NUCLEOLOS.AUMENTADOS	ALTERACIONES.CITOLOGICAS	PERDIDA.ESTRADIFICACION	HIPERPLASIA.BASAL	PERDIDA.POLARIDAD.BASAL	PAPILA.S.BULBOSAS	DISMINUCION.COHESIVIDAD.CELULAR	PERLAS.CORNEAS	MEMBRANA.BASAL	ULCERACION	INFLAMACION	AGUDA	CRONICA	EXOCITOSIS	ACANTOSIS	PAPILOMATOSIS	HIPERQUERATOSIS	COLOCITOSIS	DIAGNOSTICO	GRAVEDAD
127	V	61	LENGUA	3	3	3	2	2	2	2	2	2	2	3	2	2	2	2	0	1	0	3	2	3	2	3	3	3	L. DISPLASIA GRAVE, CA. IN SITU Y DUDOSA MICROINFILTRACION	GRAVE	
128	V	75	LENGUA	1	1	1	1	1	0	1	1	1	1	1	0	0	0	1	0	0	0	2	1	2	1	2	2	2	L.DISPLASIA LEVE Y MODERADA FOCAL	LEVE	
129	M	42	LENGUA	1	1	1	1	1	0	1	1	1	1	1	1	1	0	1	0	0	0	2	1	2	0	2	2	1	L.DISPLASIA MODERADA	MODERADA	
130	M	81	LENGUA	2	2	2	2	1	1	2	2	2	2	2	2	2	1	2	0	0	0	2	2	2	1	2	2	3	L.DISPLASIA GRAVE	GRAVE	
131	M	55	LENGUA	0	1	1	0	0	0	0	0	0	1	0	0	1	0	0	0	0	0	1	0	1	0	2	2	1	L.DISPLASIA LEVE	LEVE	
132	M	55	LENGUA	0	1	1	0	0	0	0	0	0	0	0	1	1	1	0	0	0	0	1	0	1	0	2	1	1	L.DISPLASIA LEVE	LEVE	
133	V	74	LENGUA	0	1	1	1	0	0	0	0	0	0	0	1	0	0	0	0	0	0	1	0	1	0	2	2	2	1	L.DISPLASIA LEVE	LEVE
134	V	59	LENGUA	1	1	1	1	1	0	1	1	1	1	1	1	1	1	0	0	0	2	2	2	2	1	2	2	1	L.DISPLASIA MODERADA	MODERADA	
135	V	69	LENGUA	2	2	2	1	1	0	1	1	1	1	2	1	1	1	0	0	0	2	3	3	2	2	3	2	2	1	L.DISPLASIA MODERADA Y GRAVE FOCAL	MODERADA
136	V	80	LENGUA	2	2	2	2	1	1	2	1	2	2	2	1	1	1	0	0	0	3	3	3	2	2	2	2	2	2	L.DISPLASIA MODERADA Y GRAVE FOCAL	MODERADA
137	V	68	LENGUA	3	3	3	2	2	2	2	2	3	2	2	2	2	2	0	0	0	0	3	2	2	1	3	3	2	L.DISPLASIA GRAVE,CA. IN SITU Y SOSPECHA INF.	GRAVE	
138	V	70	LENGUA	1	1	2	1	1	0	1	2	1	1	1	1	1	0	0	0	0	0	2	1	2	0	2	2	2	1	L.DISPLASIA MODERADA	MODERADA
139	V	74	LENGUA	0	1	1	0	0	0	0	0	0	0	0	1	0	0	0	0	0	0	2	0	2	0	2	2	1	0	L.DISPLASIA LEVE	LEVE
140	M	63	LENGUA	2	2	2	1	1	0	1	1	1	1	1	1	1	1	0	0	0	2	3	3	2	0	2	2	2	1	L.DISPLASIA MODERADA Y GRAVE FOCAL	MODERADA
141	V	69	LENGUA	1	2	2	1	1	0	1	2	2	1	1	2	1	0	1	0	0	2	3	3	2	2	2	2	2	1	L.DISPLASIA MODERADA	MODERADA
142	M	53	LENGUA	1	1	2	1	1	0	1	1	1	1	1	1	1	2	0	0	0	0	2	1	2	1	2	2	2	2	L.DISPLASIA MODERADA	MODERADA
143	V	49	LENGUA	1	2	2	1	1	0	1	1	1	1	1	2	0	0	1	0	0	0	2	1	2	0	2	2	1	1	L.DISPLASIA MODERADA	MODERADA
144	V	41	LENGUA	0	0	1	1	0	0	0	0	1	0	0	1	0	0	0	0	0	0	2	0	2	0	1	1	1	0	L.DISPLASIA LEVE	LEVE
145	V	62	LENGUA	0	0	1	1	0	0	0	1	1	0	0	1	0	0	0	0	0	0	2	0	2	0	1	3	1	1	L.DISPLASIA LEVE	LEVE
146	M	77	LENGUA	2	2	2	2	1	0	1	2	2	2	2	1	1	1	1	0	0	0	2	1	2	1	2	2	2	2	L.DISPLASIA GRAVE	GRAVE
147	M	66	LENGUA	0	0	0	0	0	0	0	0	0	0	0	1	0	0	0	0	0	0	1	0	1	0	2	2	1	1	L.QUERATOSIS	L.QUERATOSIS

ESTUDIO HISTOPATOLÓGICO DE LEUCOPLASIAS ORALES

	SEXO	EDAD	LOCALIZACION	DISQUERATOSIS	ATIPIA.CITOPLASMA	ATIPIA.NUCLEAR	NUMERO.MITOSIS	MITOSIS.LOCALIZACION.ANOMALA	MITOSIS.ANORMALES	RELACION.NUCLEO.CITOPLASMA	HIPERCROMATIS.MONUCLEAR	NUCLEOS.AUMENTADOS	ALTERACIONES.CITOLOGICAS	PERDIDA.ESTRADIFICACION	HIPERPLASIA.BASAL	PERDIDA.POLARIDAD.BASAL	PAPILA.S.BULBOSAS	DISMINUCION.COHESIVIDAD.CELULAR	PERLAS.CORNEAS	MEMBRANA.BASAL	ULCERACION	INFLAMACION	AGUDA	CRONICA	EXOCITOSIS	ACANTOSIS	PAPILOMATOSIS	HIPERQUERATOSIS	COLOCITOSIS	DIAGNOSTICO	GRAVEDAD
148	V	52	LENGUA	1	1	1	1	1	1	2	2	1	1	1	1	1	0	0	0	0	0	2	1	2	0	2	2	2	2	L.DISPLASIA LEVE Y MODERADA FOCAL	LEVE
149	V	35	LENGUA	1	1	1	1	0	1	1	1	1	1	1	0	0	0	0	0	0	0	2	0	2	0	2	2	1	0	L.DISPLASIA MODERADA FOCAL	MODERADA
150	M	54	LENGUA	0	0	0	1	0	0	0	0	0	0	0	1	0	1	0	0	0	0	2	1	2	0	2	2	2	1	L.DISPLASIA LEVE	LEVE
151	V	62	LENGUA	0	0	1	1	0	0	1	1	1	0	0	1	0	0	0	0	0	0	2	1	2	0	2	2	1	1	L.DISPLASIA LEVE	LEVE
152	V	49	LENGUA	0	0	0	0	0	0	0	0	0	0	0	1	0	0	0	0	0	0	2	0	2	0	2	2	0	2	L.QUERATOSIS	L.QUERATOSIS
153	M	74	LENGUA	3	3	3	2	2	2	2	3	2	2	3	2	2	2	2	0	0	2	3	3	2	2	2	2	2	2	L.DISPLASIA GRAVE,CA. IN SITU Y SOSPECHA INF.	GRAVE
154	M	62	LENGUA	1	1	1	1	1	0	1	2	2	1	1	2	1	0	0	0	0	0	2	2	2	1	2	2	2	1	L.DISPLASIA MODERADA	MODERADA
155	M	75	LENGUA	1	1	1	1	1	0	1	1	1	1	0	1	0	0	0	0	0	0	2	1	2	0	2	2	1	0	L.DISPLASIA MODERADA	MODERADA
156	V	36	MUCOSA YUGAL	0	0	0	0	0	0	0	0	0	0	0	0	1	0	0	0	0	0	2	0	2	0	1	1	1	0	L.QUERATOSIS	L.QUERATOSIS
157	V	36	LENGUA	0	1	1	1	0	0	0	1	1	0	0	1	0	0	0	0	0	0	2	0	2	0	1	1	1	1	L.DISPLASIA LEVE FOCAL	LEVE
158	M	56	LENGUA	0	0	1	1	0	0	1	1	0	0	0	0	0	0	0	0	0	0	2	1	2	0	2	2	1	0	L.DISPLASIA LEVE	LEVE
159	M	69	LENGUA	1	1	1	1	1	0	1	1	1	1	0	1	0	0	0	0	0	0	2	1	2	1	2	2	2	1	L.DISPLASIA LEVE Y MODERADA FOCAL	LEVE
160	M	58	LENGUA	0	0	0	0	0	0	1	1	0	0	0	1	0	0	0	0	0	0	1	0	1	0	1	1	1	0	L.DISPLASIA LEVE FOCAL	LEVE
161	M	55	LENGUA	0	0	1	1	0	0	1	1	1	0	0	1	0	0	0	0	0	0	2	1	2	1	2	2	2	1	L.DISPLASIA LEVE	LEVE
162	M	72	LENGUA	1	1	1	2	1	0	1	1	1	1	1	2	1	2	0	0	0	0	2	1	2	1	2	2	2	2	L.DISPLASIA MODERADA L. DISPLASIA GRAVE, CA. IN SITU Y DUDOSA	MODERADA
163	M	61	LENGUA	3	2	3	2	2	2	2	2	2	2	2	1	1	2	1	0	1	0	2	2	2	1	3	2	2	2	MICROINFILTRACION	GRAVE
164	M	53	LENGUA	0	0	0	1	0	0	0	1	1	0	0	1	0	0	0	0	0	0	2	1	2	0	2	2	1	0	L.DISPLASIA LEVE	LEVE
165	M	77	LENGUA	0	0	0	0	0	0	0	0	0	0	0	1	0	0	0	0	0	0	1	0	1	0	1	1	0	1	L.QUERATOSIS	L.QUERATOSIS
166	M	64	LENGUA	2	2	2	2	1	1	2	2	2	2	2	1	1	1	0	0	0	0	2	1	2	1	2	2	2	2	L.DISPLASIA GRAVE	GRAVE
167	M	52	LENGUA	1	1	1	1	1	0	1	1	1	1	1	0	0	1	0	0	0	2	3	2	2	2	2	2	2	2	L.DISPLASIA MODERADA	MODERADA
168	V	46	LENGUA	0	0	0	0	0	0	0	0	0	0	0	1	0	0	0	0	0	0	1	0	1	1	1	1	1	0	L.QUERATOSIS	L.QUERATOSIS

ESTUDIO HISTOPATOLÓGICO DE LEUCOPLASIAS ORALES

	SEXO	EDAD	LOCALIZACION	DISQUERATOSIS	ATIPIA.CITOPLASMA	ATIPIA.NUCLEAR	NUMERO.MITOSIS	MITOSIS.LOCALIZACION.ANOMALA	MITOSIS.ANORMALES	RELACION.NUCLEO.CITOPLASMA	HIPERCROMATIS.MONUCLEAR	NUCLEOS.AUMENTADOS	ALTERACIONES.CITOLOGICAS	PERDIDA.ESTRADIFICACION	HIPERPLASIA.BASAL	PERDIDA.POLARIDAD.BASAL	PAPILA.S.BULBOSAS	DISMINUCION.COHESIVIDAD.CELULAR	PERLAS.CORNEAS	MEMBRANA.BASAL	ULCERACION	INFLAMACION	AGUDA	CRONICA	EXOCITOSIS	ACANTOSIS	PAPILOMATOSIS	HIPERQUERATOSIS	COLOCITOSIS	DIAGNOSTICO	GRAVEDAD
169	V	68	LENGUA	1	1	1	1	1	1	2	2	1	1	2	1	0	0	0	0	0	0	2	1	2	1	2	2	2	1	L.DISPLASIA MODERADA Y GRAVE FOCAL	MODERADA
170	V	43	LENGUA	0	1	1	0	0	0	1	1	0	0	0	0	0	0	0	0	0	0	1	0	1	0	1	1	2	0	L.DISPLASIA LEVE	LEVE
171	V	49	LENGUA	0	1	1	1	0	0	0	1	1	0	0	1	0	0	0	0	0	0	1	0	1	0	2	2	2	1	L.DISPLASIA LEVE	LEVE
172	V	73	LENGUA	1	1	2	1	1	0	1	2	2	1	1	1	1	1	0	0	0	0	2	1	2	1	2	2	2	2	L.DISPLASIA MODERADA	MODERADA
173	M	63	LENGUA	0	0	0	0	0	0	0	0	0	0	0	1	0	0	0	0	0	0	1	0	1	0	1	1	1	0	L.QUERATOSIS	L.QUERATOSIS
174	M	53	LENGUA	1	1	2	1	1	0	1	2	2	1	1	1	1	1	0	0	0	0	2	1	2	1	2	2	2	1	L.DISPLASIA MODERADA	MODERADA
175	M	70	LENGUA	0	1	1	1	0	0	0	1	1	1	0	0	0	0	0	0	0	0	1	0	1	0	2	2	2	1	L.DISPLASIA LEVE	LEVE
176	M	63	LENGUA	1	1	2	1	1	0	1	2	2	1	1	1	0	2	1	0	0	3	3	3	2	3	2	2	1	2	L.DISPLASIA MODERADA	MODERADA
177	M	60	LENGUA	0	0	1	1	0	0	1	1	1	0	0	1	0	0	0	0	0	0	2	1	2	0	1	1	1	0	L.DISPLASIA LEVE	LEVE
178	M	74	LENGUA	0	0	1	1	0	0	1	1	1	1	0	0	0	0	0	0	0	3	3	2	2	2	2	2	1	1	L.DISPLASIA LEVE	LEVE
179	V	63	LENGUA	2	2	3	2	2	1	2	3	3	2	2	2	1	2	2	0	0	0	2	1	2	1	2	3	2	2	L.DISPLASIA GRAVE	GRAVE
180	V	66	LENGUA	0	0	1	0	0	0	1	1	1	0	0	1	0	0	0	0	0	1	2	2	2	2	1	1	1	0	L.DISPLASIA LEVE	LEVE
181	V	65	LENGUA	2	2	2	2	1	1	2	2	3	2	2	2	1	1	0	0	0	0	3	1	3	1	2	2	2	1	L.DISPLASIA GRAVE	GRAVE
182	V	75	LENGUA	1	1	1	1	1	0	2	2	2	1	1	1	0	0	1	0	0	0	2	1	2	1	2	2	2	0	L.DISPLASIA MODERADA Y GRAVE FOCAL	MODERADA
183	M	46	LENGUA	0	1	1	1	0	0	0	1	1	0	0	0	0	0	0	0	0	0	2	2	2	1	1	1	2	0	L.DISPLASIA LEVE	LEVE
184	M	55	LENGUA	0	0	1	0	0	0	1	1	1	0	0	0	0	0	0	0	0	0	1	0	1	0	1	1	1	0	L.DISPLASIA LEVE	LEVE
185	V	36	LENGUA	0	0	0	0	0	0	0	0	0	0	0	1	0	0	0	0	0	0	2	1	2	0	2	2	2	0	L.QUERATOSIS	L.QUERATOSIS
186	V	59	LENGUA	0	0	1	1	0	0	0	1	1	1	0	1	0	0	0	0	0	0	2	1	2	0	2	2	3	1	L.DISPLASIA LEVE	LEVE
187	M	54	LENGUA	0	0	1	1	0	0	1	1	1	0	0	1	0	0	0	0	0	0	1	0	1	0	2	2	2	0	L.DISPLASIA LEVE	LEVE
188	M	67	LENGUA	0	0	1	1	0	0	0	1	1	0	0	1	0	0	0	0	0	0	2	1	2	1	1	1	1	0	L.DISPLASIA LEVE	LEVE
189	V	50	LENGUA	0	0	1	1	0	0	1	1	1	1	0	0	0	0	0	0	0	0	2	1	2	1	2	2	2	1	L.DISPLASIA LEVE	LEVE

ESTUDIO HISTOPATOLÓGICO DE LEUCOPLASIAS ORALES

	SEXO	EDAD	LOCALIZACION	DISQUERATOSIS	ATIPIA.CITOPLASMA	ATIPIA.NUCLEAR	NUMERO.MITOSIS	MITOSIS.LOCALIZACION.ANOMALA	MITOSIS.ANORMALES	RELACION.NUCLEO.CITOPLASMA	HIPERCROMATIS.MONUCLEAR	NUCLEOS.AUMENTADOS	ALTERACIONES.CITOLOGICAS	PERDIDA.ESTRADIFICACION	HIPERPLASIA.BASAL	PERDIDA.POLARIDAD.BASAL	PAPILA.S.BULBOSAS	DISMINUCION.COHESIVIDAD.CELULAR	PERLAS.CORNEAS	MEMBRANA.BASAL	ULCERACION	INFLAMACION	AGUDA	CRONICA	EXOCITOSIS	ACANTOSIS	PAPILOMATOSIS	HIPERQUERATOSIS	COLOCITOSIS	DIAGNOSTICO	GRAVEDAD
190	M	61	LENGUA	1	2	2	1	0	0	1	2	1	1	1	1	0	0	0	0	0	0	2	1	1	1	2	2	1	1	L.DISPLASIA MODERADA	MODERADA
191	V	60	LENGUA	0	0	0	0	0	0	0	0	0	0	0	1	0	0	0	0	0	0	1	0	1	0	1	1	1	0	L.QUERATOSIS	L.QUERATOSIS
192	V	79	LENGUA	0	0	1	0	0	0	1	1	1	0	0	1	0	0	0	0	0	0	1	0	1	0	1	2	1	0	L.DISPLASIA LEVE	LEVE
193	M	56	LENGUA	1	1	2	1	1	0	1	1	1	1	0	1	1	1	0	0	0	0	2	1	2	1	2	2	2	1	L.DISPLASIA MODERADA	MODERADA
194	V	58	LENGUA	1	1	2	1	1	1	2	2	2	1	1	1	1	1	1	0	0	0	2	1	2	1	2	2	2	0	L.DISPLASIA MODERADA Y GRAVE FOCAL	MODERADA
195	V	69	LENGUA	0	0	0	0	0	0	0	1	1	0	0	1	0	1	0	0	0	0	1	0	1	0	1	1	1	1	L.QUERATOSIS	L.QUERATOSIS
196	V	75	LENGUA	0	0	0	1	0	0	1	1	1	0	0	1	0	1	0	0	0	0	2	0	2	0	2	2	1	0	L.DISPLASIA LEVE	LEVE
197	V	46	LENGUA	3	2	3	2	2	2	2	2	2	2	1	2	1	2	1	0	0	0	2	1	2	1	2	2	2	1	L.DISPLASIA GRAVE	GRAVE
198	V	64	LENGUA	0	0	0	0	0	0	0	1	1	0	0	1	1	0	0	0	0	0	1	0	1	0	1	1	1	0	L.QUERATOSIS	L.QUERATOSIS
199	M	44	LENGUA	1	1	2	1	1	0	1	2	2	1	1	2	1	2	1	0	0	0	2	1	2	1	2	2	2	1	L.DISPLASIA MODERADA	MODERADA
200	M	60	LENGUA	0	0	0	1	0	0	1	1	1	1	0	1	0	0	0	0	0	0	1	0	1	0	1	2	1	0	L.DISPLASIA LEVE	LEVE
201	M	60	LENGUA	0	0	0	1	1	0	1	1	1	1	0	0	0	1	0	0	0	0	1	0	1	0	2	2	2	1	L.DISPLASIA LEVE	LEVE
202	V	47	LENGUA	2	2	1	1	1	0	1	2	2	1	1	1	1	1	1	0	0	0	2	1	2	1	2	2	2	2	L.DISPLASIA MODERADA Y GRAVE FOCAL	MODERADA
203	V	22	LENGUA	1	1	1	1	1	0	1	1	1	1	1	0	1	1	0	0	0	0	2	1	2	1	2	2	2	0	L.DISPLASIA MODERADA	MODERADA
204	M	50	LENGUA	0	0	0	0	0	0	1	1	1	1	0	1	0	1	0	0	0	0	1	0	1	0	2	2	1	0	L.DISPLASIA LEVE	LEVE
205	V	27	LENGUA	0	0	0	0	0	0	1	1	1	0	0	1	1	0	0	0	0	0	1	0	1	0	1	1	1	0	L.QUERATOSIS	L.QUERATOSIS
206	V	53	LENGUA	0	0	1	1	0	0	1	1	1	0	0	1	1	0	0	0	0	0	2	0	2	0	2	2	2	1	L.DISPLASIA LEVE	LEVE
207	M	63	LENGUA	1	1	2	1	1	1	1	2	2	1	1	1	1	0	1	0	0	0	2	1	2	1	2	2	2	0	L.DISPLASIA MODERADA	MODERADA
208	M	53	LENGUA	0	1	1	0	0	0	1	1	1	0	0	0	0	1	0	0	0	0	1	0	1	0	2	2	1	0	L.DISPLASIA LEVE	LEVE
209	V	58	LENGUA	0	1	1	0	0	0	0	1	1	1	0	1	1	0	0	0	0	0	1	1	1	1	2	2	2	1	L.DISPLASIA LEVE	LEVE
210	M	61	LENGUA	2	1	1	1	1	0	1	2	2	1	1	2	2	1	0	0	0	0	2	1	2	1	2	2	2	0	L.DISPLASIA MODERADA	MODERADA



ESTUDIO HISTOPATOLÓGICO DE LEUCOPLASIAS ORALES

	SEXO	EDAD	LOCALIZACION	DISQUERATOSIS	ATIPIA.CITOPLASMA	ATIPIA.NUCLEAR	NUMERO.MITOSIS	MITOSIS.LOCALIZACION.ANOMALA	MITOSIS.ANORMALES	RELACION.NUCLEO.CITOPLASMA	HIPERCROMATIS.MONUCLEAR	NUCLEOS.AUMENTADOS	ALTERACIONES.CITOLOGICAS	PERDIDA.ESTRADIFICACION	HIPERPLASIA.BASAL	PERDIDA.POLARIDAD.BASAL	PAPILA.S.BULBOSAS	DISMINUCION.COHESIVIDAD.CELULAR	PERLAS.CORNEAS	MEMBRANA.BASAL	ULCERACION	INFLAMACION	AGUDA	CRONICA	EXOCITOSIS	ACANTOSIS	PAPILOMATOSIS	HIPERQUERATOSIS	COLOCITOSIS	DIAGNOSTICO	GRAVEDAD
211	V	78	LENGUA	0	0	1	0	0	1	1	1	1	0	1	0	1	0	0	0	0	0	2	1	2	0	1	1	1	1	L.DISPLASIA LEVE	LEVE
212	V	76	MUCOSAORAL	0	0	0	0	0	0	0	0	0	0	0	1	0	0	0	0	0	0	1	0	1	0	1	1	1	0	L.QUERATOSIS	L.QUERATOSIS
213	V	76	LENGUA	0	0	0	1	0	0	1	1	1	0	0	1	1	1	0	0	0	2	2	2	2	1	2	2	2	1	L.DISPLASIA LEVE	LEVE
214	M	66	BOCA	0	0	0	0	0	0	1	1	1	0	0	1	0	0	0	0	0	0	1	0	1	0	2	2	1	0	L.QUERATOSIS	L.QUERATOSIS
215	M	51	LENGUA	1	1	1	1	0	0	1	1	1	0	0	1	1	0	0	0	0	0	2	1	2	0	2	2	1	1	L.DISPLASIA LEVE	LEVE
216	V	27	LENGUA	0	0	0	0	0	0	0	1	1	0	0	1	0	0	0	0	0	0	1	0	1	0	2	2	2	1	L.QUERATOSIS	L.QUERATOSIS
217	V	84	LENGUA	2	2	2	1	1	0	1	2	2	1	1	1	1	1	0	0	0	0	2	1	2	1	2	2	2	0	L.DISPLASIA MODERADA	MODERADA
218	M	59	LENGUA	1	1	1	1	1	0	1	2	2	1	1	2	1	0	0	0	0	2	2	2	2	2	2	2	2	1	L.DISPLASIA MODERADA	MODERADA
219	M	62	LENGUA	0	0	0	0	0	0	0	0	0	1	0	2	0	0	0	0	0	0	2	1	2	1	1	1	1	0	L.QUERATOSIS	L.QUERATOSIS
220	V	46	LENGUA	1	1	1	1	1	0	1	1	2	1	1	1	1	0	1	0	0	0	2	1	2	1	2	2	2	1	L.DISPLASIA MODERADA	MODERADA
221	V	47	LENGUA	0	0	0	0	0	0	1	1	1	0	0	1	0	0	0	0	0	0	2	1	2	0	1	1	1	0	L.QUERATOSIS	L.QUERATOSIS
222	M	59	LENGUA	0	1	1	0	0	0	1	1	1	1	0	1	0	0	0	0	0	0	2	1	2	1	2	2	2	1	L.DISPLASIA LEVE	LEVE
223	M	59	SUELOBOCA	0	0	0	0	0	0	0	1	1	0	0	1	0	0	0	0	0	0	1	0	1	0	1	1	1	0	L.QUERATOSIS	L.QUERATOSIS
224	M	46	LENGUA	1	1	1	1	0	0	1	1	1	0	0	1	1	1	0	0	0	0	2	1	2	0	2	2	2	2	L.DISPLASIA LEVE	LEVE
225	V	76	LENGUA	0	0	0	0	0	0	0	0	0	0	0	1	0	1	0	0	0	0	1	0	1	0	1	1	1	1	L.QUERATOSIS	L.QUERATOSIS
226	V	76	LENGUA	0	0	1	1	1	0	1	1	1	1	0	1	1	1	0	0	0	2	3	3	2	2	2	2	2	2	L.DISPLASIA LEVE	LEVE
227	M	46	LENGUA	1	1	1	1	1	0	1	1	1	1	0	1	1	0	0	0	0	1	2	2	2	2	1	1	2	0	L.DISPLASIA LEVE	LEVE
228	V	60	LENGUA	1	1	1	1	1	0	1	2	2	1	1	2	1	1	1	0	0	1	2	2	2	1	2	2	2	1	L.DISPLASIA MODERADA	MODERADA
229	V	47	LENGUA	0	0	1	0	0	0	1	1	1	0	0	1	0	0	0	0	0	0	1	1	1	0	2	2	1	0	L.QUERATOSIS	L.QUERATOSIS
230	M	65	LENGUA	0	0	0	0	0	0	0	1	0	0	0	1	0	1	0	0	0	0	1	0	1	0	1	1	2	0	L.QUERATOSIS	L.QUERATOSIS
231	V	79	LENGUA	2	2	2	1	1	1	2	2	2	2	1	2	2	0	2	0	0	0	2	1	2	1	2	2	2	2	L.DISPLASIA GRAVE	GRAVE

ESTUDIO HISTOPATOLÓGICO DE LEUCOPLASIAS ORALES

	SEXO	EDAD	LOCALIZACION	DISQUERATOSIS	ATIPIA.CITOPLASMA	ATIPIA.NUCLEAR	NUMERO.MITOSIS	MITOSIS.LOCALIZACION.ANOMALA	MITOSIS.ANORMALES	RELACION.NUCLEO.CITOPLASMA	HIPERCROMATIS.MONUCLEAR	NUCLEOS.AUMENTADOS	ALTERACIONES.CITOLOGICAS	PERDIDA.ESTRADIFICACION	HIPERPLASIA.BASAL	PERDIDA.POLARIDAD.BASAL	PAPILAS.BULBOSAS	DISMINUCION.COHEIVIDAD.CELULAR	PERLAS.CORNEAS	MEMBRANA.BASAL	ULCERACION	INFLAMACION	AGUDA	CRONICA	EXOCITOSIS	ACANTOSIS	PAPILOMATOSIS	HIPERQUERATOSIS	COLOCITOSIS	DIAGNOSTICO	GRAVEDAD
232	V	48	LENGUA	0	0	1	1	0	0	1	1	1	1	0	1	0	1	0	0	0	0	2	1	2	2	2	2	2	1	L.DISPLASIA LEVE	LEVE
233	M	52	LENGUA	0	0	1	1	0	0	1	1	1	0	0	0	0	0	0	0	0	0	1	0	1	0	1	1	0	L.DISPLASIA LEVE	LEVE	
234	M	63	LENGUA	0	0	0	0	0	0	0	0	1	0	0	1	0	1	0	0	0	0	2	1	2	0	2	2	0	L.QUERATOSIS	L.QUERATOSIS	
235	V	60	LENGUA	1	1	1	1	1	0	1	2	2	1	1	2	1	1	0	0	0	0	2	1	2	1	2	2	1	L.DISPLASIA MODERADA	MODERADA	
236	M	64	LENGUA	2	1	1	1	1	0	2	2	2	1	1	1	1	2	1	0	0	0	2	1	2	1	2	2	1	L.DISPLASIA MODERADA	MODERADA	
237	V	74	LENGUA	1	1	1	1	1	0	1	2	2	1	1	2	1	1	1	0	0	0	2	1	2	1	2	2	1	L.DISPLASIA MODERADA	MODERADA	
238	V	62	LENGUA	0	0	0	0	0	0	1	1	0	0	0	1	0	1	0	0	0	0	1	1	1	0	1	1	2	L.QUERATOSIS	L.QUERATOSIS	
239	V	67	LENGUA	0	0	0	0	0	0	1	1	1	0	0	1	1	1	0	0	0	0	2	1	2	0	2	2	0	L.DISPLASIA LEVE	LEVE	
240	V	60	LENGUA	2	1	2	1	1	1	0	2	2	1	1	2	1	1	1	0	0	0	2	2	2	1	2	2	1	L.DISPLASIA MODERADA Y GRAVE FOCAL	MODERADA	
241	V	25	LENGUA	0	0	0	0	0	0	0	1	1	0	0	1	1	0	0	0	0	0	1	1	1	0	1	1	2	L.QUERATOSIS	L.QUERATOSIS	
242	V	55	LENGUA	0	0	1	1	0	0	1	1	1	1	0	1	1	1	0	0	0	0	2	1	2	0	2	2	1	L.DISPLASIA LEVE	LEVE	
243	M	60	LENGUA	1	1	1	1	1	0	1	1	2	1	1	1	1	2	1	0	0	0	2	1	2	1	2	2	0	L.DISPLASIA MODERADA	MODERADA	
244	V	79	LENGUA	3	3	3	2	2	2	2	2	3	2	2	2	2	1	2	0	0	0	2	1	2	1	2	2	2	L.DISPLASIA MODERADA, CA. IN SITU Y DUDOSA	GRAVE	
245	V	75	LENGUA	0	0	1	1	0	0	1	1	1	1	0	1	1	0	0	0	0	0	2	1	2	0	1	1	2	L.DISPLASIA LEVE	LEVE	
246	M	23	LENGUA	0	0	0	0	0	0	0	0	0	0	0	1	1	0	0	0	0	0	3	1	3	0	2	2	0	L.QUERATOSIS	L.QUERATOSIS	
247	M	72	LENGUA	1	1	1	1	0	0	0	1	1	1	0	0	1	1	0	0	0	0	2	1	2	1	2	1	1	L.DISPLASIA LEVE	LEVE	
248	V	39	LENGUA	0	1	1	1	0	0	1	1	1	1	0	1	1	1	0	0	0	0	2	1	2	1	1	2	0	L.DISPLASIA LEVE	LEVE	
249	M	48	LENGUA	0	1	1	1	0	0	2	1	2	1	0	1	1	1	0	0	0	0	2	1	2	0	2	2	1	L.DISPLASIA LEVE	LEVE	
250	M	46	LENGUA	0	1	1	0	0	0	1	1	1	1	0	1	1	0	0	0	0	0	1	1	1	0	1	2	1	L.DISPLASIA LEVE	LEVE	
251	V	55	LENGUA	0	1	1	1	0	0	1	1	1	1	0	1	1	1	0	0	0	0	2	1	2	1	2	2	0	L.DISPLASIA LEVE	LEVE	
252	M	85	LENGUA	1	1	1	1	1	0	2	2	2	1	1	2	1	2	0	0	0	0	2	1	2	1	2	2	2	L.DISPLASIA MODERADA	MODERADA	

ESTUDIO HISTOPATOLÓGICO DE LEUCOPLASIAS ORALES

	SEXO	EDAD	LOCALIZACION	DISQUERATOSIS	ATIPIA.CITOPLASMA	ATIPIA.NUCLEAR	NUMERO.MITOSIS	MITOSIS.LOCALIZACION.ANOMALA	MITOSIS.ANORMALES	RELACION.NUCLEO.CITOPLASMA	HIPERCROMATIS.MONUCLEAR	NUCLEOS.AUMENTADOS	ALTERACIONES.CITOLOGICAS	PERDIDA.ESTRADIFICACION	HIPERPLASIA.BASAL	PERDIDA.POLARIDAD.BASAL	PAPILA.S.BULBOSAS	DISMINUCION.COHEIVIDAD.CELULAR	PERLAS.CORNEAS	MEMBRANA.BASAL	ULCERACION	INFLAMACION	AGUDA	CRONICA	EXOCITOSIS	ACANTOSIS	PAPILOMATOSIS	HIPERQUERATOSIS	COLOCITOSIS	DIAGNOSTICO	GRAVEDAD
253	M	57	LENGUA	0	0	0	0	0	0	1	1	0	0	1	0	1	0	0	0	0	0	1	1	1	0	2	2	1	0	L.QUERATOSIS	L.QUERATOSIS
254	V	56	LENGUA	0	1	1	0	0	0	1	1	1	0	0	1	1	0	0	0	0	0	2	1	2	1	1	2	2	1	L.DISPLASIA LEVE	LEVE
255	M	85	LENGUA	0	1	1	1	0	0	1	1	1	1	0	0	0	0	1	0	0	2	2	2	2	2	2	2	0	L.DISPLASIA LEVE	LEVE	
256	M	56	LENGUA	0	0	0	0	0	0	0	1	1	0	0	1	1	0	0	0	0	0	2	1	2	1	1	2	1	0	L.QUERATOSIS	L.QUERATOSIS
257	M	78	LENGUA	1	1	1	1	1	0	2	2	2	1	1	2	2	0	1	0	0	0	2	1	2	2	2	2	2	2	L.DISPLASIA MODERADA	MODERADA
258	V	74	LENGUA	1	2	2	1	1	0	2	2	2	1	1	2	1	0	0	0	0	2	2	2	2	2	2	2	0	L.DISPLASIA MODERADA	MODERADA	
259	M	67	LENGUA	0	1	1	1	0	0	1	1	1	1	0	1	1	0	0	0	0	0	2	1	2	0	1	2	2	1	L.DISPLASIA LEVE	LEVE
260	M	58	LENGUA	1	1	1	1	1	0	1	2	2	1	1	2	2	1	1	0	0	0	2	1	2	1	2	2	0	L.DISPLASIA MODERADA	MODERADA	
261	M	50	LENGUA	0	1	1	0	0	0	1	1	1	1	0	1	1	0	0	0	0	0	2	1	1	0	1	2	1	0	L.DISPLASIA LEVE	LEVE
262	V	48	LABIO	0	0	0	0	0	0	1	1	1	0	0	1	1	0	0	0	0	0	1	1	1	0	2	2	2	1	L.QUERATOSIS	L.QUERATOSIS
263	M	56	LENGUA	0	0	0	0	0	0	1	1	2	0	0	0	0	0	0	0	0	0	2	1	2	0	1	1	1	0	L.QUERATOSIS	L.QUERATOSIS
264	M	70	LENGUA	0	0	0	1	0	0	1	1	1	1	0	1	1	0	0	0	0	0	2	1	1	0	2	2	2	0	L.DISPLASIA LEVE	LEVE
265	M	42	LENGUA	1	1	1	1	0	0	1	1	2	1	1	2	1	1	0	0	0	0	2	2	2	1	2	2	2	1	L.DISPLASIA MODERADA	MODERADA
266	M	37	LENGUA	0	1	1	0	0	0	1	1	1	1	0	1	1	0	0	0	0	2	2	2	1	1	2	2	2	0	L.DISPLASIA LEVE	LEVE
267	M	65	LENGUA	0	1	1	0	0	0	1	2	1	1	0	1	1	1	0	0	0	0	2	1	2	0	1	2	2	0	L.DISPLASIA LEVE	LEVE
268	V	69	LENGUA	0	0	0	0	0	0	0	1	1	0	0	1	0	0	0	0	0	0	1	1	1	0	2	2	2	0	L.QUERATOSIS	L.QUERATOSIS
269	M	63	LENGUA	0	1	1	1	0	0	1	1	1	0	0	1	0	0	0	0	0	0	2	1	2	0	2	2	2	1	L.DISPLASIA LEVE	LEVE
270	M	53	LENGUA	0	1	1	1	0	1	1	2	2	1	1	1	1	2	1	0	0	0	2	1	1	0	1	1	2	0	L.DISPLASIA MODERADA	MODERADA
271	M	67	LENGUA	0	0	0	0	0	0	0	1	1	0	0	1	1	0	0	0	0	2	2	2	1	1	2	2	2	1	L.QUERATOSIS	L.QUERATOSIS
272	M	66	LENGUA	1	1	1	1	1	0	1	2	2	1	1	2	2	0	1	0	0	0	2	1	2	0	2	2	2	0	L.DISPLASIA MODERADA	MODERADA
273	M	54	LENGUA	0	1	1	1	0	0	1	1	1	1	1	1	1	1	0	0	0	0	2	1	2	1	2	2	2	1	L.DISPLASIA LEVE	LEVE

ESTUDIO HISTOPATOLÓGICO DE LEUCOPLASIAS ORALES

	SEXO	EDAD	LOCALIZACION	DISQUERATOSIS	ATIPIA.CITOPLASMA	ATIPIA.NUCLEAR	NUMERO.MITOSIS	MITOSIS.LOCALIZACION.ANOMALA	MITOSIS.ANORMALES	RELACION.NUCLEO.CITOPLASMA	HIPERCROMATIS.MONONUCLEAR	NUCLEOS.AUMENTADOS	ALTERACIONES.CITOLOGICAS	PERDIDA.ESTRADIFICACION	HIPERPLASIA.BASAL	PERDIDA.POLARIDAD.BASAL	PAPILA.S.BULBOSAS	DISMINUCION.COHEIVIDAD.CELULAR	PERLAS.CORNEAS	MEMBRANA.BASAL	ULCERACION	INFLAMACION	AGUDA	CRONICA	EXOCITOSIS	ACANTOSIS	PAPILOMATOSIS	HIPERQUERATOSIS	COLOCITOSIS	DIAGNOSTICO	GRAVEDAD
274	V	74	LENGUA	2	2	2	2	1	1	2	2	2	2	2	1	1	1	2	0	0	0	2	1	2	1	2	2	0	L.DISPLASIA GRAVE	GRAVE	
275	V	76	LENGUA	1	1	1	1	0	0	1	1	2	1	1	2	1	1	0	0	0	0	2	1	2	1	2	2	2	L.DISPLASIA MODERADA	MODERADA	
276	V	76	LENGUA	0	1	1	0	0	0	1	1	1	1	0	1	1	0	0	0	0	2	2	2	2	2	1	2	0	L.DISPLASIA LEVE	LEVE	
277	V	66	LENGUA	0	0	0	0	0	0	0	1	1	0	0	1	1	0	0	0	0	0	1	0	1	0	2	2	0	L.QUERATOSIS	L.QUERATOSIS	
278	V	46	LENGUA	1	1	1	1	0	0	1	1	2	1	1	1	1	1	0	0	0	0	2	1	2	1	2	2	1	L.DISPLASIA MODERADA	MODERADA	
279	M	38	LENGUA	0	0	0	0	0	0	1	1	1	0	0	1	0	1	0	0	0	3	2	2	2	2	1	1	0	L.QUERATOSIS	L.QUERATOSIS	
280	V	71	LENGUA	1	1	2	1	1	0	2	2	2	2	1	2	2	0	0	0	0	0	2	1	2	1	2	2	1	L.DISPLASIA MODERADA	MODERADA	
281	M	70	LENGUA	2	2	2	2	2	1	2	2	3	2	2	2	2	1	0	0	0	0	2	1	2	1	2	2	2	L.DISPLASIA GRAVE Y CA.IN SITU	GRAVE	
282	M	95	LENGUA	0	1	1	1	0	0	1	1	1	1	0	1	0	0	0	0	0	0	2	1	2	0	1	2	1	L.DISPLASIA LEVE	LEVE	
283	V	62	LENGUA	0	1	1	1	0	0	1	1	2	2	0	1	1	0	0	0	0	0	2	1	2	1	2	2	0	L.DISPLASIA LEVE	LEVE	
284	V	53	LENGUA	0	1	1	1	0	0	1	1	1	1	0	1	0	1	0	0	0	0	2	1	2	2	2	2	3	L.DISPLASIA LEVE	LEVE	
285	V	78	LENGUA	1	2	2	1	1	0	1	2	2	2	1	2	1	1	1	0	0	0	2	1	2	1	2	2	1	L.DISPLASIA MODERADA	MODERADA	
286	M	82	LENGUA	0	1	1	1	0	0	1	1	1	0	0	1	0	0	0	0	0	0	1	1	1	0	1	2	1	L.DISPLASIA LEVE	LEVE	
287	V	36	LENGUA	0	0	0	0	0	0	0	1	1	0	0	1	1	0	0	0	0	0	1	1	1	0	2	2	0	L.QUERATOSIS	L.QUERATOSIS	
288	M	68	LENGUA	1	1	1	1	1	0	1	1	1	1	1	1	1	0	1	0	0	0	2	1	2	1	2	2	1	L.DISPLASIA MODERADA	MODERADA	
289	M	47	COMISURA	0	0	0	0	0	0	1	1	1	0	0	1	1	0	0	0	0	0	2	1	2	0	2	2	1	L.QUERATOSIS	L.QUERATOSIS	
290	M	64	LENGUA	0	1	1	1	0	0	1	1	1	0	0	1	0	0	0	0	0	0	2	1	2	1	1	2	1	L.DISPLASIA LEVE	LEVE	
291	V	83	LENGUA	1	1	2	1	1	0	2	2	2	1	1	2	1	1	1	0	0	0	2	1	2	1	2	2	2	L.DISPLASIA MODERADA Y GRAVE FOCAL	MODERADA	
292	V	83	LENGUA	1	1	1	1	0	0	1	1	2	1	1	1	1	0	1	0	0	0	2	2	2	1	2	2	1	L.DISPLASIA MODERADA	MODERADA	
293	V	66	LABIO	0	1	1	1	1	0	1	2	2	1	1	1	1	0	1	0	0	0	2	1	2	1	2	2	1	L.DISPLASIA MODERADA	MODERADA	
294	V	58	MUCOSA ORAL	2	2	3	2	2	1	2	3	3	2	2	2	2	2	1	0	0	0	2	1	2	1	2	2	2	L.DISPLASIA GRAVE Y CA.IN SITU	GRAVE	

ESTUDIO HISTOPATOLÓGICO DE LEUCOPLASIAS ORALES

	SEXO	EDAD	LOCALIZACION	DISQUERATOSIS	ATIPIA.CITOPLASMA	ATIPIA.NUCLEAR	NUMERO.MITOSIS	MITOSIS.LOCALIZACION.ANOMALA	MITOSIS.ANORMALES	RELACION.NUCLEO.CITOPLASMA	HIPERCROMATIS.MONUCLEAR	NUCLEOS.AUMENTADOS	ALTERACIONES.CITOLOGICAS	PERDIDA.ESTRADIFICACION	HIPERPLASIA.BASAL	PERDIDA.POLARIDAD.BASAL	PAPILA.S.BULBOSAS	DISMINUCION.COHESIVIDAD.CELULAR	PERLAS.CORNEAS	MEMBRANA.BASAL	ULCERACION	INFLAMACION	AGUDA	CRONICA	EXOCITOSIS	ACANTOSIS	PAPILOMATOSIS	HIPERQUERATOSIS	COLOCITOSIS	DIAGNOSTICO	GRAVEDAD
295	V	48	TRIGONO	1	1	1	1	0	2	2	2	1	1	1	1	0	0	0	0	0	2	2	2	2	2	2	2	1	L.DISPLASIA MODERADA	MODERADA	
296	M	84	LENGUA	2	2	2	2	1	1	2	2	3	2	2	2	1	1	0	0	3	2	2	2	2	1	2	2	2	L.DISPLASIA GRAVE Y CA.IN SITU	GRAVE	
297	V	48	PALADAR	0	0	0	0	0	0	0	1	1	0	0	1	1	0	0	0	0	0	2	1	1	0	2	2	2	L.QUERATOSIS	L.QUERATOSIS	
298	V	52	LENGUA	0	0	0	0	0	0	1	1	1	0	0	1	0	0	0	0	0	0	2	1	2	0	2	2	0	L.QUERATOSIS	L.QUERATOSIS	
299	V	61	LENGUA	0	0	1	1	0	0	1	1	1	1	0	0	0	0	0	0	0	0	1	1	1	0	2	2	0	L.DISPLASIA MODERADA FOCAL	MODERADA	
300	V	62	LENGUA	1	1	2	2	1	0	1	2	2	1	1	1	1	1	0	0	0	2	1	2	1	2	2	2	2	L.DISPLASIA MODERADA Y GRAVE FOCAL	MODERADA	
301	M	64	LENGUA	1	1	1	1	1	0	1	2	2	1	1	1	1	1	0	0	0	2	2	2	2	2	2	2	1	L.DISPLASIA MODERADA	MODERADA	
302	M	64	LENGUA	2	3	3	2	1	1	2	3	3	2	2	1	2	1	2	0	0	3	2	2	2	2	2	3	2	L.DISPLASIA GRAVE Y CA.IN SITU	GRAVE	
303	M	54	LENGUA	0	0	1	0	0	0	1	1	1	0	0	1	0	0	0	0	0	0	1	1	2	0	2	2	1	L.DISPLASIA LEVE	LEVE	
304	V	56	MUCOSA YUGAL	0	0	0	0	0	0	0	1	1	0	0	0	0	1	0	0	0	0	1	1	1	0	1	1	2	L.QUERATOSIS	L.QUERATOSIS	
305	V	24	MUCOSA ORAL	0	0	0	0	0	0	1	1	1	0	0	1	0	0	0	0	0	0	1	1	1	0	1	1	0	L.QUERATOSIS	L.QUERATOSIS	
306	V	49	MUCOSA ORAL	0	0	0	1	0	0	1	1	1	1	0	1	0	0	0	0	0	0	2	1	2	0	2	2	1	L.DISPLASIA LEVE	LEVE	
307	V	73	MUCOSA YUGAL	0	0	0	0	0	0	0	0	1	0	0	1	0	0	0	0	0	0	1	1	1	0	2	2	0	L.QUERATOSIS	L.QUERATOSIS	
308	V	67	LABIO	1	1	1	1	1	0	1	2	2	1	1	1	1	0	0	0	0	0	2	1	2	1	2	2	2	L.DISPLASIA MODERADA	MODERADA	
309	M	80	LENGUA	0	0	0	0	0	0	0	1	1	0	0	1	0	0	0	0	0	0	1	1	1	0	1	1	2	L.QUERATOSIS	L.QUERATOSIS	
310	M	42	LENGUA	0	1	1	0	0	0	1	1	1	0	0	1	0	1	0	0	0	0	1	1	1	0	2	2	2	L.DISPLASIA LEVE	LEVE	
311	V	54	LENGUA	0	0	0	0	0	0	1	1	1	0	0	1	0	1	0	0	0	0	1	0	1	0	1	1	2	L.QUERATOSIS	L.QUERATOSIS	
312	V	36	LENGUA	0	0	1	0	0	0	1	1	1	0	0	1	0	0	0	0	0	0	2	1	2	1	2	2	0	L.DISPLASIA LEVE	LEVE	
313	V	84	SUELOBOCA	2	2	3	2	2	1	2	2	2	2	2	1	1	2	2	0	0	0	2	1	2	1	2	2	1	L.DISPLASIA GRAVE Y CA.IN SITU	GRAVE	
314	M	55	MUCOSA ORAL	0	0	0	0	0	0	1	1	1	0	0	1	1	0	0	0	0	0	2	1	1	0	1	1	2	L.DISPLASIA LEVE FOCAL	LEVE	
315	V	73	LENGUA	0	0	0	1	0	0	1	1	1	0	0	1	0	0	0	0	0	0	2	1	1	1	2	2	1	L.DISPLASIA LEVE	LEVE	

ESTUDIO HISTOPATOLÓGICO DE LEUCOPLASIAS ORALES

	SEXO	EDAD	LOCALIZACION	DISQUERATOSIS	ATIPIA.CITOPLASMA	ATIPIA.NUCLEAR	NUMERO.MITOSIS	MITOSIS.LOCALIZACION.ANOMALA	MITOSIS.ANORMALES	RELACION.NUCLEO.CITOPLASMA	HIPERCROMATIS.MONONUCLEAR	NUCLEOLOS.AUMENTADOS	ALTERACIONES.CITOLOGICAS	PERDIDA.ESTRADIFICACION	HIPERPLASIA.BASAL	PERDIDA.POLARIDAD.BASAL	PAPILAS.BULBOSAS	DISMINUCION.COHESIVIDAD.CELULAR	PERLAS.CORNEAS	MEMBRANA.BASAL	ULCERACION	INFLAMACION	AGUDA	CRONICA	EXOCITOSIS	ACANTOSIS	PAPILOMATOSIS	HIPERQUERATOSIS	COLOCITOSIS	DIAGNOSTICO	GRAVEDAD
316	M	24	MUCOSA YUGAL	0	0	0	0	0	0	0	0	1	0	0	1	0	1	0	0	0	0	1	1	1	0	1	2	0	L.DISPLASIA LEVE FOCAL	LEVE	
317	M	48	MUCOSA ORAL	0	0	0	0	0	0	0	0	0	0	0	1	0	0	0	0	0	3	2	2	2	2	1	1	1	0	L.QUERATOSIS L. DISPLASIA GRAVE, CA. IN SITU Y DUDOSA MICROINFILTRACION	L.QUERATOSIS GRAVE
318	V	68	LABIO	2	2	3	2	2	1	2	2	2	2	2	1	1	2	2	0	1	0	2	1	2	1	2	2	0	L.QUERATOSIS	L.QUERATOSIS	
319	M	66	MUCOSA YUGAL	0	0	0	0	0	0	0	0	1	0	0	1	0	0	0	0	0	0	1	1	1	0	2	2	2	0	L.QUERATOSIS	L.QUERATOSIS
320	V	35	LENGUA	1	1	1	1	1	0	1	2	2	1	0	1	1	0	0	0	0	0	2	1	2	1	2	2	2	1	L.DISPLASIA MODERADA	MODERADA
321	M	57	MUCOSA ORAL	0	0	0	2	0	0	0	1	0	0	0	1	0	0	0	0	0	0	1	1	1	0	1	1	2	0	L.QUERATOSIS	L.QUERATOSIS
322	M	66	MUCOSA ORAL	2	2	2	1	1	0	2	2	2	2	1	2	1	2	1	0	0	0	2	1	2	1	2	2	2	2	L.DISPLASIA MODERADA Y GRAVE FOCAL	MODERADA
323	M	56	LENGUA	3	2	2	2	2	1	2	3	3	2	2	2	2	2	2	0	0	0	2	1	2	1	2	2	2	1	L.DISPLASIA GRAVE Y CA.IN SITU	GRAVE
324	V	66	LENGUA	0	0	1	0	0	0	1	1	1	0	0	1	0	0	0	0	0	0	1	1	1	0	1	1	2	0	L.DISPLASIA LEVE	LEVE
325	M	52	PALADAR	0	0	1	0	0	0	1	1	2	0	0	2	1	0	0	0	0	0	2	1	2	1	2	2	2	0	L.DISPLASIA LEVE	LEVE
326	V	43	LENGUA	0	0	1	1	0	0	1	1	1	0	0	1	1	1	0	0	0	0	2	1	2	0	2	2	2	0	L.DISPLASIA LEVE	LEVE
327	M	31	LENGUA	0	0	0	1	0	0	0	1	0	0	0	1	0	0	0	0	0	0	2	1	2	0	1	1	2	0	L.QUERATOSIS	L.QUERATOSIS
328	V	52	LENGUA	1	1	1	1	1	0	1	2	2	1	1	1	1	0	1	0	0	2	2	2	2	1	2	2	2	0	L.DISPLASIA MODERADA	MODERADA
329	V	56	LABIO	2	2	2	2	2	1	2	3	3	2	2	2	2	0	2	0	0	0	2	2	2	1	3	3	3	0	L.DISPLASIA GRAVE	GRAVE
330	V	64	LABIO	2	2	2	1	1	1	2	2	2	2	2	2	1	0	1	0	0	0	2	1	2	1	2	2	3	2	L.DISPLASIA MODERADA Y GRAVE FOCAL	MODERADA
331	V	72	MUCOSA ORAL	0	1	1	0	0	0	0	1	1	1	0	1	0	0	0	0	0	0	2	1	1	0	1	1	1	0	L.DISPLASIA LEVE L. DISPLASIA GRAVE, CA. IN SITU Y FOCO DE MICROINVASION	LEVE GRAVE
332	V	65	LABIO	2	2	2	2	2	2	2	3	3	2	2	2	2	0	2	0	0	0	2	2	2	1	3	3	3	1	L.QUERATOSIS	L.QUERATOSIS
333	M	82	MUCOSA ORAL	0	0	0	0	0	0	0	1	1	0	0	1	1	0	0	0	0	0	1	1	1	0	1	1	1	0	L.QUERATOSIS	L.QUERATOSIS
334	V	40	LABIO	0	0	0	1	0	0	1	1	1	0	0	1	0	1	0	0	0	0	2	1	2	1	2	2	2	1	L.DISPLASIA LEVE	LEVE
335	V	46	LABIO	1	1	1	1	0	0	1	2	2	1	0	1	1	0	0	0	0	0	2	1	2	0	2	2	2	0	L.DISPLASIA MODERADA	MODERADA
336	M	66	ENCIA	0	0	0	0	0	0	1	1	1	0	0	1	1	1	0	0	0	0	1	1	1	0	2	3	2	0	L.QUERATOSIS	L.QUERATOSIS

ESTUDIO HISTOPATOLÓGICO DE LEUCOPLASIAS ORALES

	SEXO	EDAD	LOCALIZACION	DISQUERATOSIS	ATIPIA.CITOPLASMA	ATIPIA.NUCLEAR	NUMERO.MITOSIS	MITOSIS.LOCALIZACION.ANOMALA	MITOSIS.ANORMALES	RELACION.NUCLEO.CITOPLASMA	HIPERCROMATIS.MONUCLEAR	NUCLEOS.AUMENTADOS	ALTERACIONES.CITOLOGICAS	PERDIDA.ESTRADIFICACION	HIPERPLASIA.BASAL	PERDIDA.POLARIDAD.BASAL	PAPILAS.BULBOSAS	DISMINUCION.COHESIVIDAD.CELULAR	PERLAS.CORNEAS	MEMBRANA.BASAL	ULCERACION	INFLAMACION	AGUDA	CRONICA	EXOCITOSIS	ACANTOSIS	PAPILOMATOSIS	HIPERQUERATOSIS	COLOCITOSIS	DIAGNOSTICO	GRAVEDAD
337	M	60	MUCOSA ORAL	1	1	1	1	0	2	2	2	1	1	1	1	0	1	0	0	0	2	1	2	1	2	2	2	1	L.DISPLASIA MODERADA	MODERADA	
338	V	75	LABIO	1	1	1	1	1	1	2	2	1	1	2	1	2	1	0	0	0	2	1	2	1	2	2	2	1	L.DISPLASIA MODERADA	MODERADA	
339	M	66	MUCOSA ORAL	0	0	0	0	0	0	1	1	0	0	1	1	0	0	0	0	0	1	1	1	0	1	1	2	0	L.QUERATOSIS	L.QUERATOSIS	
340	V	59	LENGUA	2	1	2	1	1	1	2	2	2	2	1	2	2	0	0	0	0	0	2	1	2	1	2	2	2	L.DISPLASIA MODERADA	MODERADA	
341	V	65	SUELOBOCA	0	1	1	1	0	0	1	1	1	0	0	1	0	0	0	0	0	0	2	1	2	0	2	2	0	L.DISPLASIA LEVE	LEVE	
342	V	70	MUCOSA YUGAL	1	1	2	1	1	0	2	2	2	1	0	1	1	0	0	0	0	0	2	1	2	1	2	2	2	1	L.DISPLASIA LEVE Y MODERADA FOCAL L. DISPLASIA GRAVE, CA. IN SITU Y DUDOSA	LEVE
343	V	66	LABIO	3	2	3	2	2	1	2	2	2	2	2	2	2	0	2	0	2	0	2	2	2	1	2	2	3	1	MICROINFILTRACION	GRAVE
344	V	68	LABIO	0	0	0	0	0	0	1	1	1	0	0	0	0	0	0	0	0	0	2	1	2	1	3	3	3	1	L.QUERATOSIS	L.QUERATOSIS
345	V	42	MUCOSA ORAL	0	0	0	1	0	0	0	0	1	0	0	1	0	0	0	0	0	0	1	1	1	0	2	2	2	0	L.QUERATOSIS	L.QUERATOSIS
346	M	81	LENGUA	1	1	1	1	1	0	2	2	2	1	1	2	1	0	0	0	0	0	2	1	2	1	2	2	2	1	L.DISPLASIA MODERADA	MODERADA
347	V	84	SUELO BOCA	2	1	1	1	1	0	2	2	2	1	1	2	2	1	1	0	0	0	2	1	2	1	2	2	2	2	L.DISPLASIA MODERADA	MODERADA
348	M	41	MUCOSA ORAL	0	0	0	0	0	0	1	1	0	0	1	0	0	0	0	0	0	0	1	1	1	0	1	1	2	0	L.QUERATOSIS	L.QUERATOSIS
349	M	43	MUCOSA ORAL	0	0	0	0	0	0	1	1	0	0	1	0	0	0	0	0	0	0	1	1	1	0	1	1	2	0	L.QUERATOSIS	L.QUERATOSIS
350	M	58	MUCOSA ORAL	0	0	0	1	0	0	0	1	0	0	1	0	1	0	0	0	0	0	1	0	1	0	2	2	2	1	L.QUERATOSIS	L.QUERATOSIS
351	M	46	MUCOSA ORAL	0	0	1	0	0	0	1	1	0	0	1	1	0	0	0	0	0	0	2	1	2	0	1	2	2	0	L.QUERATOSIS	L.QUERATOSIS
352	V	21	LENGUA	0	0	0	0	0	0	1	0	0	0	1	1	0	0	0	0	0	0	1	1	1	0	2	2	2	0	L.QUERATOSIS	L.QUERATOSIS
353	M	64	LENGUA	0	1	1	0	0	0	1	1	0	0	1	1	0	0	0	0	0	0	2	1	1	0	2	2	2	2	L.DISPLASIA LEVE	LEVE
354	V	46	LABIO	1	1	1	1	0	0	1	1	1	0	0	1	1	0	0	0	0	0	2	1	2	1	2	2	3	1	L.DISPLASIA LEVE	LEVE
355	V	40	LABIO PALADARBLAND O	0	0	1	1	0	0	0	1	1	0	0	1	1	0	0	0	0	0	2	1	2	0	2	3	3	1	L.DISPLASIA LEVE	LEVE
356	V	70	O	1	1	1	1	1	0	1	1	1	1	0	1	1	0	0	0	0	0	2	1	2	1	2	2	2	1	L.DISPLASIA LEVE Y MODERADA FOCAL	LEVE
357	V	51	LABIO	0	1	1	1	0	0	0	1	1	0	0	1	0	0	0	0	0	0	1	1	1	0	2	2	3	1	L.DISPLASIA LEVE	LEVE

ESTUDIO HISTOPATOLÓGICO DE LEUCOPLASIAS ORALES

	SEXO	EDAD	LOCALIZACION	DISQUERATOSIS	ATIPIA.CITOPLASMA	ATIPIA.NUCLEAR	NUMERO.MITOSIS	MITOSIS.LOCALIZACION.ANOMALA	MITOSIS.ANORMALES	RELACION.NUCLEO.CITOPLASMA	HIPERCROMATIS.MONONUCLEAR	NUCLEOLOS.AUMENTADOS	ALTERACIONES.CITOLOGICAS	PERDIDA.ESTRADIFICACION	HIPERPLASIA.BASAL	PERDIDA.POLARIDAD.BASAL	PAPILA.S.BULBOSAS	DISMINUCION.COHESIVIDAD.CELULAR	PERLAS.CORNEAS	MEMBRANA.BASAL	ULCERACION	INFLAMACION	AGUDA	CRONICA	EXOCITOSIS	ACANTOSIS	PAPILOMATOSIS	HIPERQUERATOSIS	COLOCITOSIS	DIAGNOSTICO	GRAVEDAD
358	M	79	LABIO	0	0	1	1	0	0	0	1	1	0	0	1	0	0	0	0	0	0	1	1	1	2	3	3	0	L.DISPLASIA LEVE	LEVE	
359	V	74	MUCOSA ORAL	0	0	0	0	0	0	0	1	0	0	0	1	1	0	0	0	0	0	1	1	1	0	2	2	3	0	L.QUERATOSIS	L.QUERATOSIS
360	V	84	SUELO BOCA	2	2	2	2	1	1	2	2	3	2	2	2	2	0	1	0	0	0	2	1	2	1	2	3	2	1	L.DISPLASIA GRAVE	GRAVE
361	M	51	MUCOSA ORAL	0	0	0	1	0	0	0	1	0	0	0	1	0	0	0	0	0	0	1	1	1	0	2	2	2	0	L.QUERATOSIS	L.QUERATOSIS
362	V	63	LABIO	0	0	1	1	0	0	1	1	1	0	0	0	0	0	0	0	0	0	1	0	1	0	2	2	2	1	L.DISPLASIA LEVE	LEVE
363	V	58	LENGUA	0	0	0	0	0	0	0	1	1	0	0	1	0	1	0	0	0	0	2	2	1	1	2	2	2	1	L.QUERATOSIS	L.QUERATOSIS
364	M	35	MUCOSA ORAL	0	0	1	1	0	0	0	1	1	0	0	0	0	0	0	0	0	0	1	1	1	0	2	2	2	0	L.DISPLASIA LEVE	LEVE
365	M	53	LENGUA	0	0	0	0	0	0	0	1	0	0	0	1	0	1	0	0	0	0	1	1	1	0	2	2	2	1	L.QUERATOSIS	L.QUERATOSIS
366	V	50	LABIO	1	2	2	2	1	0	2	2	2	2	1	1	1	0	1	0	0	2	2	2	2	2	2	3	1	L.DISPLASIA GRAVE	GRAVE	
367	M	85	MUCOSA YUGAL	1	1	1	1	1	0	2	2	2	1	1	1	1	0	1	0	0	0	2	1	2	1	2	2	2	1	L.DISPLASIA MODERADA	MODERADA
368	V	72	LABIO	2	2	2	2	2	1	2	2	2	1	1	1	1	0	1	0	0	0	2	2	2	1	2	2	3	0	L.DISPLASIA GRAVE	GRAVE
369	V	52	LABIO	0	0	1	1	0	0	0	1	1	0	0	1	0	0	0	0	0	0	2	1	1	0	2	2	2	1	L.DISPLASIA LEVE	LEVE
370	M	51	MUCOSA ORAL	0	0	1	0	0	0	1	1	1	0	0	1	1	0	0	0	0	0	1	1	1	0	1	2	2	0	L.DISPLASIA LEVE	LEVE
371	M	63	LENGUA	0	0	0	0	0	0	0	1	1	0	0	1	0	0	0	0	0	0	1	0	1	0	2	2	2	0	L.QUERATOSIS	L.QUERATOSIS
372	V	71	LABIOINF	0	0	0	1	0	0	0	1	0	0	0	1	0	0	0	0	0	0	2	1	2	1	2	2	3	1	L.QUERATOSIS	L.QUERATOSIS
373	M	45	MUCOSA ORAL	0	0	0	0	0	0	0	1	1	0	0	1	0	1	0	0	0	0	1	1	1	0	2	3	2	0	L.QUERATOSIS	L.QUERATOSIS
374	V	71	LABIO	1	1	1	1	1	0	2	2	2	1	1	2	1	0	1	0	0	0	2	1	2	1	2	1	2	1	L.DISPLASIA MODERADA	MODERADA
375	V	45	LENGUA	0	0	0	0	0	0	0	1	0	0	0	1	1	1	0	0	0	0	1	1	1	0	2	2	2	0	L.QUERATOSIS	L.QUERATOSIS
376	V	76	LABIO	0	1	1	1	1	0	1	2	2	2	1	2	1	0	1	0	0	0	2	1	2	0	2	2	3	0	L.DISPLASIA MODERADA	MODERADA
377	V	55	MUCOSA ORAL	0	0	0	0	0	0	1	1	1	0	0	1	0	0	0	0	0	0	1	1	1	0	2	2	2	2	L.QUERATOSIS	L.QUERATOSIS
378	M	72	MUCOSA ORAL	0	0	0	1	0	0	0	1	0	0	0	1	0	0	0	0	0	0	1	1	1	1	2	2	2	0	L.QUERATOSIS	L.QUERATOSIS



ESTUDIO HISTOPATOLÓGICO DE LEUCOPLASIAS ORALES

	SEXO	EDAD	LOCALIZACION	DISQUERATOSIS	ATIPIA.CITOPLASMA	ATIPIA.NUCLEAR	NUMERO.MITOSIS	MITOSIS.LOCALIZACION.ANOMALA	MITOSIS.ANORMALES	RELACION.NUCLEO.CITOPLASMA	HIPERCROMATIS.MONUCLEAR	NUCLEOS.AUMENTADOS	ALTERACIONES.CITOLOGICAS	PERDIDA.ESTRADIFICACION	HIPERPLASIA.BASAL	PERDIDA.POLARIDAD.BASAL	PAPILA.S.BULBOSAS	DISMINUCION.COHESIVIDAD.CELULAR	PERLAS.CORNEAS	MEMBRANA.BASAL	ULCERACION	INFLAMACION	AGUDA	CRONICA	EXOCITOSIS	ACANTOSIS	PAPILOMATOSIS	HIPERQUERATOSIS	COLOCITOSIS	DIAGNOSTICO	GRAVEDAD
379	V	92	SUELO BOCA	1	1	1	1	0	2	2	2	2	1	2	2	0	1	0	0	0	2	2	2	0	2	2	2	1	L.DISPLASIA MODERADA	MODERADA	
380	V	76	LENGUA	0	0	0	0	0	0	0	1	0	1	1	0	0	0	0	0	0	1	1	1	0	2	2	2	2	L.QUERATOSIS	L.QUERATOSIS	
381	V	83	LABIO	2	2	2	2	1	2	2	2	1	1	2	1	0	1	0	0	0	2	2	2	1	2	2	3	1	L.DISPLASIA MODERADA Y GRAVE FOCAL	MODERADA	
382	M	26	MUCOSA ORAL	0	0	0	0	0	0	1	0	0	0	1	1	0	0	0	0	0	1	1	1	0	1	1	2	0	L.QUERATOSIS	L.QUERATOSIS	
383	V	71	MUCOSA ORAL	0	1	1	1	0	0	0	1	1	0	0	1	0	0	0	0	0	2	1	2	0	2	2	2	0	L.DISPLASIA LEVE	LEVE	
384	V	69	MUCOSA ORAL	0	0	0	1	0	0	0	1	0	0	0	1	0	0	0	0	0	1	1	1	0	1	1	2	1	L.QUERATOSIS	L.QUERATOSIS	
385	V	37	LENGUA	0	1	1	1	0	0	0	1	1	0	0	1	1	0	0	0	0	2	1	2	1	2	2	2	0	L.DISPLASIA LEVE	LEVE	
386	V	70	LABIO	0	0	0	1	0	0	0	1	1	0	0	2	1	0	0	0	0	2	1	2	0	2	2	3	1	L.QUERATOSIS	L.QUERATOSIS	
387	M	69	PALADAR	0	0	0	1	0	0	1	1	0	0	0	1	1	0	0	0	0	1	1	1	0	1	1	2	0	L.QUERATOSIS	L.QUERATOSIS	
388	M	59	LENGUA	0	0	1	1	0	0	1	1	1	0	0	1	0	0	0	0	0	2	1	1	0	2	2	2	0	L.DISPLASIA LEVE	LEVE	
389	V	79	LABIO	2	1	2	2	1	0	1	2	2	1	1	1	1	1	1	0	0	2	2	2	2	2	2	3	3	1	L.DISPLASIA MODERADA	MODERADA
390	M	68	MUCOSA YUGAL	0	0	0	1	0	0	0	1	1	0	0	2	1	0	0	0	2	2	2	2	1	2	2	2	0	L.DISPLASIA LEVE	LEVE	
391	V	69	LENGUA	1	1	1	1	1	0	1	2	2	1	1	1	1	0	0	0	0	2	1	2	0	2	2	2	0	L.DISPLASIA MODERADA	MODERADA	
392	V	70	LENGUA	0	0	0	1	0	0	0	0	1	0	0	1	0	0	0	0	0	1	1	1	0	2	2	2	1	L.QUERATOSIS	L.QUERATOSIS	
393	V	52	LENGUA	0	0	0	0	0	0	1	0	0	0	1	1	1	0	0	0	0	1	1	1	0	1	1	2	1	L.QUERATOSIS	L.QUERATOSIS	
394	V	49	LENGUA	1	1	1	1	1	0	1	2	2	1	1	1	1	0	1	0	0	2	1	2	1	2	2	2	0	L.DISPLASIA MODERADA Y GRAVE FOCAL	MODERADA	
395	V	68	SUELO BOCA	0	1	1	1	0	0	1	1	1	0	0	1	0	0	0	0	0	2	1	2	0	2	2	2	1	L.DISPLASIA LEVE	LEVE	
396	V	43	LENGUA	0	0	0	1	0	0	0	1	0	0	0	1	0	0	0	0	0	1	1	1	0	2	2	2	0	L.QUERATOSIS	L.QUERATOSIS	
397	M	61	MUCOSA ORAL	0	1	1	1	0	0	0	1	1	0	0	1	0	0	0	0	2	2	2	1	1	2	2	2	1	L.DISPLASIA LEVE	LEVE	
398	M	78	LENGUA	0	1	1	1	0	0	1	1	1	0	0	1	0	0	0	0	0	1	1	1	0	2	2	2	0	L.DISPLASIA LEVE	LEVE	
399	V	60	MUCOSA ORAL	0	0	0	1	0	0	0	1	0	0	0	1	0	0	0	0	0	1	1	1	0	1	1	2	1	L.QUERATOSIS	L.QUERATOSIS	

ESTUDIO HISTOPATOLÓGICO DE LEUCOPLASIAS ORALES

	SEXO	EDAD	LOCALIZACION	DISQUERATOSIS	ATIPIA.CITOPLASMA	ATIPIA.NUCLEAR	NUMERO.MITOSIS	MITOSIS.LOCALIZACION.ANOMALA	MITOSIS.ANORMALES	RELACION.NUCLEO.CITOPLASMA	HIPERCROMATIS.MONUCLEAR	NUCLEOLOS.AUMENTADOS	ALTERACIONES.CITOLOGICAS	PERDIDA.ESTRADIFICACION	HIPERPLASIA.BASAL	PERDIDA.POLARIDAD.BASAL	PAPILA.S.BULBOSAS	DISMINUCION.COHEIVIDAD.CELULAR	PERLAS.CORNEAS	MEMBRANA.BASAL	ULCERACION	INFLAMACION	AGUDA	CRONICA	EXOCITOSIS	ACANTOSIS	PAPILOMATOSIS	HIPERQUERATOSIS	COLOCITOSIS	DIAGNOSTICO	GRAVEDAD
400	M	20	LENGUA	0	0	0	0	0	0	1	1	0	0	1	0	0	0	0	0	0	0	1	1	1	0	2	2	2	0	L.QUERATOSIS	L.QUERATOSIS
401	M	37	MUCOSA ORAL	0	1	1	1	0	0	1	1	1	0	0	1	1	0	0	0	0	0	2	1	2	0	2	2	2	1	L.DISPLASIA LEVE	LEVE
402	M	57	MUCOSA ORAL	0	1	1	0	0	0	1	2	1	0	0	1	1	1	0	0	0	0	2	1	1	0	2	2	2	0	L.DISPLASIA LEVE	LEVE
403	M	48	LENGUA	1	1	1	1	1	0	2	2	2	1	1	2	1	0	0	0	0	0	2	1	2	1	2	2	2	1	L.DISPLASIA MODERADA	MODERADA
404	V	47	SUELO BOCA	2	1	1	1	1	0	2	2	2	1	1	1	1	0	1	0	0	0	2	1	2	1	2	2	2	2	L.DISPLASIA MODERADA Y GRAVE FOCAL	MODERADA
405	V	69	LABIO	0	0	0	0	0	0	0	1	1	0	0	1	0	0	0	0	0	0	2	1	2	1	2	2	3	1	L.QUERATOSIS	L.QUERATOSIS
406	M	71	PALADAR	0	0	1	1	0	0	0	1	1	0	0	1	0	0	0	0	0	0	2	1	2	0	1	2	2	0	L.DISPLASIA LEVE FOCAL	LEVE
407	V	72	MUCOSA ORAL	0	0	1	0	0	0	1	1	1	0	0	1	1	0	0	0	0	0	2	1	1	0	1	2	3	1	L.DISPLASIA LEVE	LEVE
408	M	42	MUCOSA ORAL	0	1	1	1	0	0	0	1	1	0	0	1	1	0	0	0	0	0	1	1	1	0	2	2	2	0	L.DISPLASIA LEVE	LEVE
409	M	18	MUCOSA ORAL	0	0	1	1	0	0	0	1	1	0	0	1	1	0	0	0	0	0	2	1	2	1	2	2	2	0	L.DISPLASIA LEVE FOCAL	LEVE
410	M	68	LENGUA	0	0	1	1	1	0	1	1	1	0	0	1	1	0	0	0	0	0	2	1	2	0	2	2	2	1	L.DISPLASIA LEVE	LEVE
411	V	54	LABIO	2	1	1	1	1	0	1	2	2	1	1	2	1	0	1	0	0	0	2	2	2	0	2	2	3	1	L.DISPLASIA MODERADA Y GRAVE FOCAL	MODERADA
412	M	58	MUCOSA ORAL	1	0	1	1	0	0	0	1	1	0	0	1	0	0	0	0	0	0	1	1	1	0	2	2	2	0	L.DISPLASIA LEVE	LEVE
413	M	44	TRIGONO	0	0	0	0	0	0	0	1	1	0	0	1	1	1	0	0	0	0	1	0	1	0	1	2	2	1	L.QUERATOSIS	L.QUERATOSIS
414	V	52	SUELOBOCA	3	2	2	2	1	1	2	2	2	2	1	2	2	0	0	0	0	0	2	1	2	1	2	2	2	2	L.DISPLASIA GRAVE	GRAVE
415	M	27	LENGUA	0	0	0	0	0	0	1	1	1	0	0	1	0	0	0	0	0	0	1	1	1	0	2	2	2	0	L.QUERATOSIS	L.QUERATOSIS
416	V	60	LABIO	0	1	1	1	0	0	1	1	1	0	0	1	0	0	0	0	0	0	2	1	2	1	2	2	3	1	L.DISPLASIA LEVE	LEVE
417	V	41	YUGAL	0	1	1	1	0	0	0	1	1	0	0	1	1	0	0	0	0	0	2	1	2	1	2	2	2	1	L.DISPLASIA LEVE	LEVE
418	M	61	LENGUA	2	1	1	1	1	0	2	2	2	1	1	2	1	0	1	0	0	0	2	1	2	1	2	2	2	2	L.DISPLASIA MODERADA Y GRAVE FOCAL	MODERADA
419	M	57	MUCOSA ORAL	0	0	1	0	0	0	1	1	1	0	0	1	0	0	0	0	0	0	2	1	2	1	2	2	2	0	L.DISPLASIA LEVE	LEVE
420	V	46	LABIO	1	1	1	1	0	0	1	1	1	0	0	1	1	0	0	0	0	2	2	2	2	1	2	2	2	0	L.DISPLASIA LEVE	LEVE

ESTUDIO HISTOPATOLÓGICO DE LEUCOPLASIAS ORALES

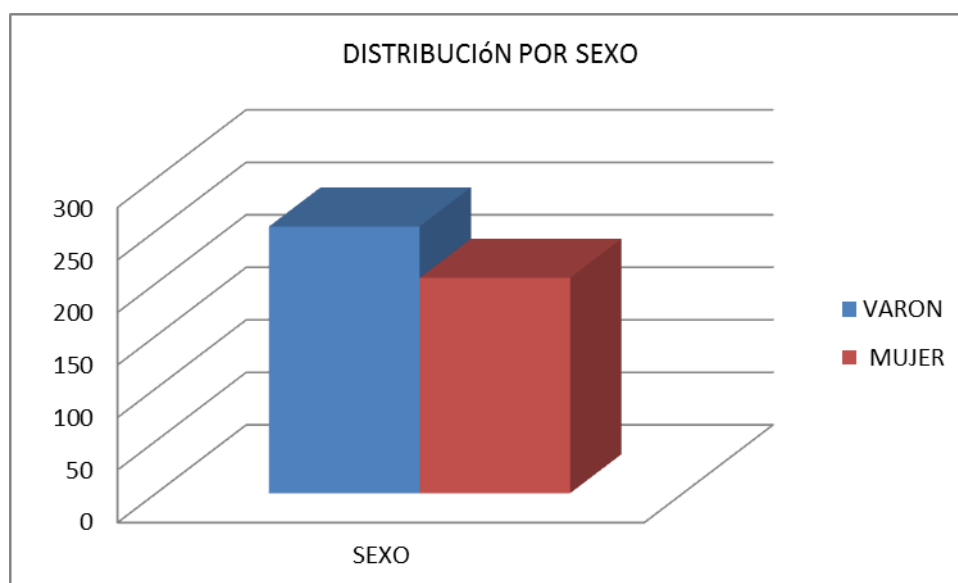
	SEXO	EDAD	LOCALIZACION	DISQUERATOSIS	ATIPIA.CITOPLASMA	ATIPIA.NUCLEAR	NUMERO.MITOSIS	MITOSIS.LOCALIZACION.ANOMALA	MITOSIS.ANORMALES	RELACION.NUCLEO.CITOPLASMA	HIPERCROMATIS.MONUCLEAR	NUCLEOS.AUMENTADOS	ALTERACIONES.CITOLOGICAS	PERDIDA.ESTRADIFICACION	HIPERPLASIA.BASAL	PERDIDA.POLARIDAD.BASAL	PAPILA.S.BULBOSAS	DISMINUCION.COHESIVIDAD.CELULAR	PERLAS.CORNEAS	MEMBRANA.BASAL	ULCERACION	INFLAMACION	AGUDA	CRONICA	EXOCITOSIS	ACANTOSIS	PAPILOMATOSIS	HIPERQUERATOSIS	COLOCITOSIS	DIAGNOSTICO	GRAVEDAD
421	M	76	LABIO	0	0	0	0	0	0	1	0	0	0	1	0	1	0	0	0	0	1	1	1	0	2	2	2	1	L.QUERATOSIS	L.QUERATOSIS	
422	V	84	LABIO	0	0	1	0	0	0	1	1	0	0	1	0	0	0	0	0	0	2	1	1	1	2	2	3	0	L.QUERATOSIS	L.QUERATOSIS	
423	V	81	LABIO	1	1	1	1	0	0	1	1	2	1	1	1	1	0	1	0	0	2	2	2	2	2	2	3	1	L.DISPLASIA LEVE Y MODERADA FOCAL	LEVE	
424	V	51	MUCOSA YUGAL	1	1	2	1	0	0	1	2	2	1	0	1	0	0	0	0	0	2	1	2	0	2	2	2	0	L.DISPLASIA MODERADA FOCAL L. DISPLASIA GRAVE, CA. IN SITU Y DUDOSA	MODERADA	
425	M	61	LENGUA	3	2	3	2	2	2	2	2	3	2	2	2	2	0	2	0	1	0	2	1	2	1	2	2	2	2	MICROINFILTRACION	GRAVE
426	V	70	LABIO	0	1	1	1	0	0	0	1	1	0	0	1	1	0	0	0	0	0	2	1	1	0	2	2	2	1	L.DISPLASIA LEVE	LEVE
427	M	69	ENCIA	0	1	1	1	0	0	1	1	1	0	0	1	1	0	0	0	0	0	1	1	1	1	1	2	2	0	L.DISPLASIA LEVE	LEVE
428	M	61	LENGUA	1	1	1	1	1	0	1	2	2	1	0	1	1	0	0	0	0	0	2	1	2	1	2	2	2	1	L.DISPLASIA MODERADA FOCAL	MODERADA
429	V	45	LABIO	0	0	0	1	0	0	0	0	1	0	0	1	0	1	0	0	0	0	1	1	1	0	1	2	2	0	L.QUERATOSIS	L.QUERATOSIS
430	M	46	LABIO	0	0	1	1	0	0	0	1	1	0	0	1	1	0	0	0	0	0	2	1	1	1	2	2	2	1	L.DISPLASIA LEVE	LEVE
431	V	78	SUELO BOCA	0	0	1	1	0	0	1	1	2	0	0	1	1	1	0	0	0	0	2	2	2	0	2	2	2	0	L.DISPLASIA LEVE	LEVE
432	M	70	MUCOSA YUGAL	0	0	1	0	0	0	0	1	1	0	0	1	1	0	0	0	0	0	2	1	2	0	2	2	2	1	L.DISPLASIA LEVE FOCAL	LEVE
433	V	63	MUCOSA ORAL	0	0	1	1	0	0	1	1	1	0	0	1	1	0	0	0	0	0	2	1	1	1	2	2	3	0	L.DISPLASIA LEVE	LEVE
434	M	66	ENCIA	0	0	1	1	0	0	0	1	1	0	0	1	0	0	0	0	0	0	2	1	2	1	2	2	2	1	L.DISPLASIA LEVE	LEVE
435	V	79	LENGUA	1	0	1	1	0	0	0	1	1	0	0	1	0	0	0	0	0	0	2	1	2	1	2	2	2	1	L.DISPLASIA LEVE	LEVE
436	V	47	MUCOSA ORAL	2	2	2	2	1	0	2	2	2	2	2	2	2	1	0	0	0	0	2	1	2	0	2	2	2	1	L.DISPLASIA GRAVE Y CA.IN SITU	GRAVE
437	M	54	MUCOSA ORAL	0	0	0	1	0	0	0	1	1	0	0	1	0	1	0	0	0	0	2	1	2	0	1	2	2	0	L.QUERATOSIS	L.QUERATOSIS
438	V	66	LENGUA	1	2	2	1	1	0	2	2	2	0	0	1	1	0	1	0	0	0	2	1	2	0	2	2	2	1	L.DISPLASIA MODERADA	MODERADA
439	M	66	ENCIA	1	1	1	1	1	0	2	2	2	0	0	1	1	0	1	0	0	0	2	1	2	0	2	2	2	0	L.DISPLASIA MODERADA	MODERADA
440	V	55	LENGUA	0	0	1	0	0	0	0	1	1	0	0	1	1	0	0	0	0	2	2	2	1	2	2	2	2	2	L.DISPLASIA LEVE	LEVE
441	M	50	LENGUA	0	0	0	0	0	0	0	1	0	0	0	1	0	0	0	0	0	0	1	1	1	0	2	2	2	0	L.QUERATOSIS	L.QUERATOSIS

ESTUDIO HISTOPATOLÓGICO DE LEUCOPLASIAS ORALES

	SEXO	EDAD	LOCALIZACION	DISQUERATOSIS	ATIPIA.CITOPLASMA	ATIPIA.NUCLEAR	NUMERO.MITOSIS	MITOSIS.LOCALIZACION.ANOMALA	MITOSIS.ANORMALES	RELACION.NUCLEO.CITOPLASMA	HIPERCROMATIS.MONUCLEAR	NUCLEOS.AUMENTADOS	ALTERACIONES.CITOLOGICAS	PERDIDA.ESTRADIFICACION	HIPERPLASIA.BASAL	PERDIDA.POLARIDAD.BASAL	PAPILA.S.BULBOSAS	DISMINUCION.COHEIVIDAD.CELULAR	PERLAS.CORNEAS	MEMBRANA.BASAL	ULCERACION	INFLAMACION	AGUDA	CRONICA	EXOCITOSIS	ACANTOSIS	PAPILOMATOSIS	HIPERQUERATOSIS	COLOCITOSIS	DIAGNOSTICO	GRAVEDAD
442	M	48	LENGUA	0	0	1	0	0	0	0	1	0	0	0	1	0	0	0	0	0	0	1	1	1	0	2	1	2	0	L.QUERATOSIS	L.QUERATOSIS
443	V	46	LABIO	1	1	1	1	0	0	0	1	1	0	0	1	1	0	0	0	0	0	2	1	2	1	2	2	2	2	L.DISPLASIA LEVE	LEVE
444	M	62	LENGUA	1	1	1	1	0	0	1	2	2	0	0	1	1	0	0	0	0	0	2	1	2	0	2	2	2	1	L.DISPLASIA MODERADA	MODERADA
445	M	28	MUCOSA YUGAL	0	0	0	1	0	0	0	1	1	0	0	1	0	0	0	0	0	0	1	1	1	0	2	2	2	1	L.QUERATOSIS	L.QUERATOSIS
446	M	32	LENGUA	0	0	1	1	0	0	0	1	1	0	0	1	0	0	0	0	0	0	2	1	2	0	2	2	3	0	L.DISPLASIA LEVE FOCAL	LEVE
447	M	50	LENGUA	0	0	1	1	0	0	1	1	1	0	0	1	1	0	0	0	0	0	2	1	2	1	2	2	2	2	L.DISPLASIA LEVE	LEVE
448	M	60	LABIO	1	1	1	1	1	0	1	2	2	0	1	1	1	0	0	0	0	0	2	1	2	1	2	2	3	1	L.DISPLASIA MODERADA	MODERADA
449	M	77	LENGUA	1	1	1	1	1	0	2	2	2	1	2	2	1	0	0	0	0	0	2	1	2	1	2	2	2	0	L.DISPLASIA MODERADA	MODERADA
450	V	49	LENGUA	2	1	1	2	1	1	2	2	2	1	2	2	1	1	1	0	0	0	2	2	2	1	2	2	2	2	L.DISPLASIA MODERADA Y GRAVE FOCAL	MODERADA
451	M	50	MUCOSA YUGAL	0	0	1	1	0	0	0	1	1	0	0	1	0	0	0	0	0	0	1	1	1	1	2	2	2	1	L.DISPLASIA LEVE	LEVE
452	V	71	LABIO	1	1	1	1	1	0	1	2	2	1	1	1	1	0	1	0	0	2	2	2	2	2	2	3	2	L.DISPLASIA MODERADA	MODERADA	
453	V	86	LABIO	2	1	2	1	1	1	2	2	2	1	1	2	1	1	1	0	0	0	2	1	2	0	2	2	3	1	L.DISPLASIA MODERADA Y GRAVE FOCAL	MODERADA
454	M	60	MUCOSA YUGAL	0	0	0	1	0	0	0	0	1	0	0	1	0	1	0	0	0	0	1	1	1	0	2	2	2	0	L.QUERATOSIS	L.QUERATOSIS
455	V	52	MUCOSA YUGAL	0	0	0	1	0	0	0	0	0	0	0	1	1	1	0	0	0	0	1	0	1	0	2	2	2	0	L.QUERATOSIS	L.QUERATOSIS
456	V	73	LABIO	0	0	1	1	0	0	0	1	1	1	0	1	1	0	0	0	0	0	2	1	2	0	2	2	3	1	L.DISPLASIA LEVE	LEVE
457	V	42	MUCOSA ORAL	0	0	0	0	0	0	0	0	1	0	0	1	1	0	0	0	0	0	1	1	1	0	2	2	2	0	L.QUERATOSIS	L.QUERATOSIS
458	M	83	ENCIA	0	0	0	1	0	0	0	0	1	0	0	1	0	0	0	0	0	0	1	1	1	0	1	1	2	0	L.QUERATOSIS	L.QUERATOSIS
459	V	66	LENGUA	2	2	2	2	1	1	2	2	2	2	1	2	2	0	1	0	0	2	2	1	2	1	2	2	2	2	L.DISPLASIA GRAVE	GRAVE

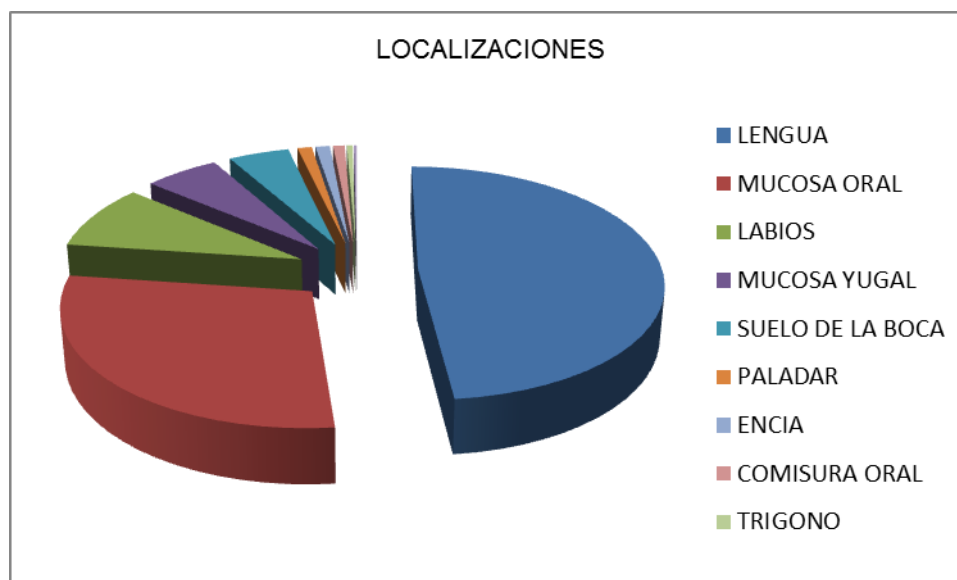
I) Distribución de las lesiones por sexo

	SEXO	%
<b>VARON</b>	254	55%
<b>MUJER</b>	205	45%
<b>TOTAL</b>	459	100%

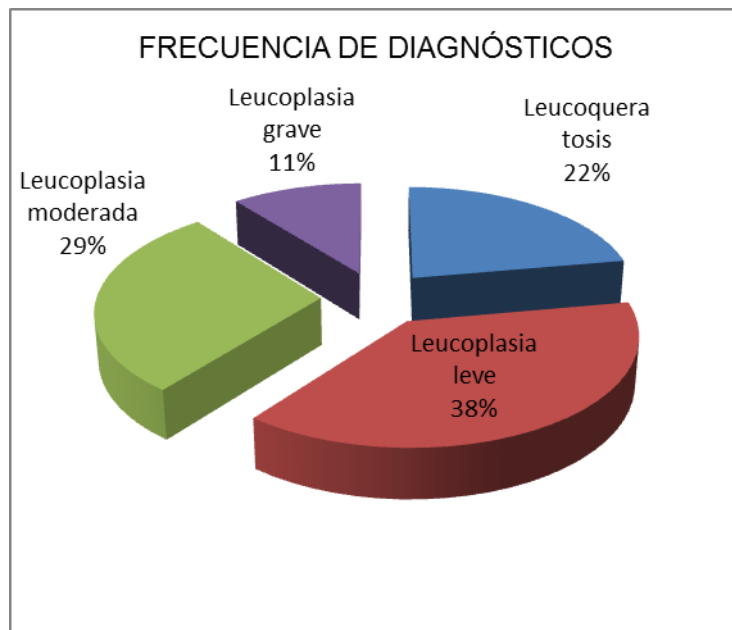


II) Localización de las lesiones

LOCALIZACIONES	CASOS	%
LENGUA	222	48,4%
MUCOSA ORAL	132	28,8%
LABIOS	41	8,9%
MUCOSA YUGAL	26	5,7%
SUELO DE LA BOCA	21	4,6%
PALADAR	5	1,1%
ENCIA	5	1,1%
COMISURA ORAL	4	0,9%
TRIGONO	2	0,4%
QUISTE ORAL	1	0,2%
TOTAL	459	100%

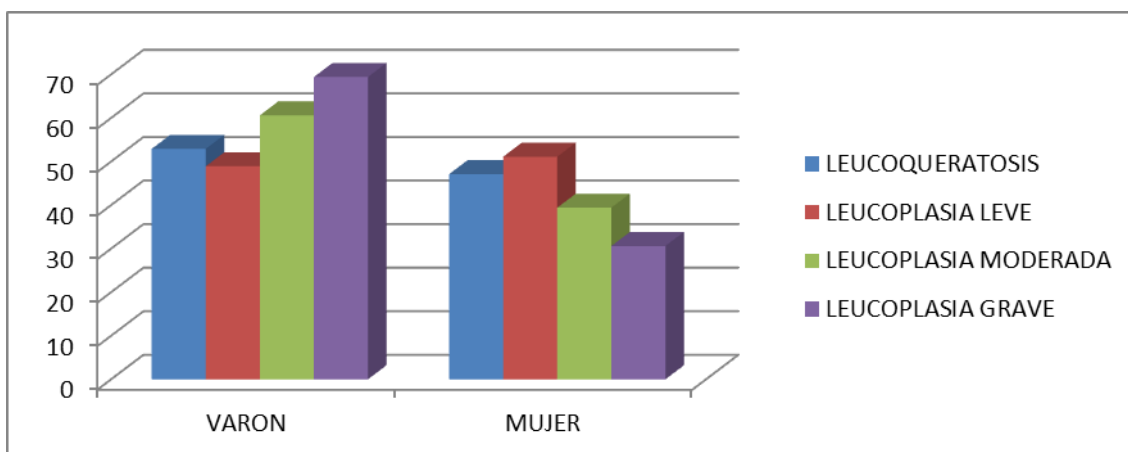


III) Diagnósticos en función del grado de displasia



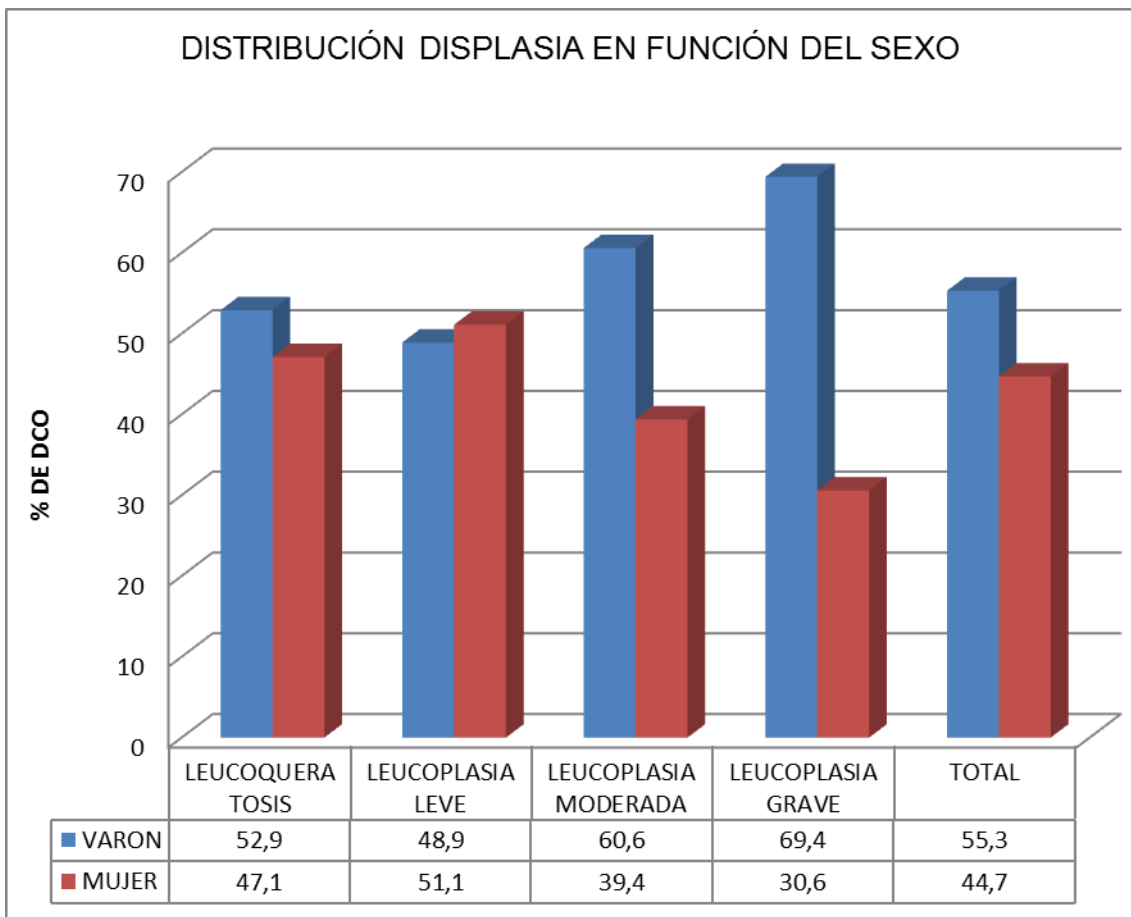
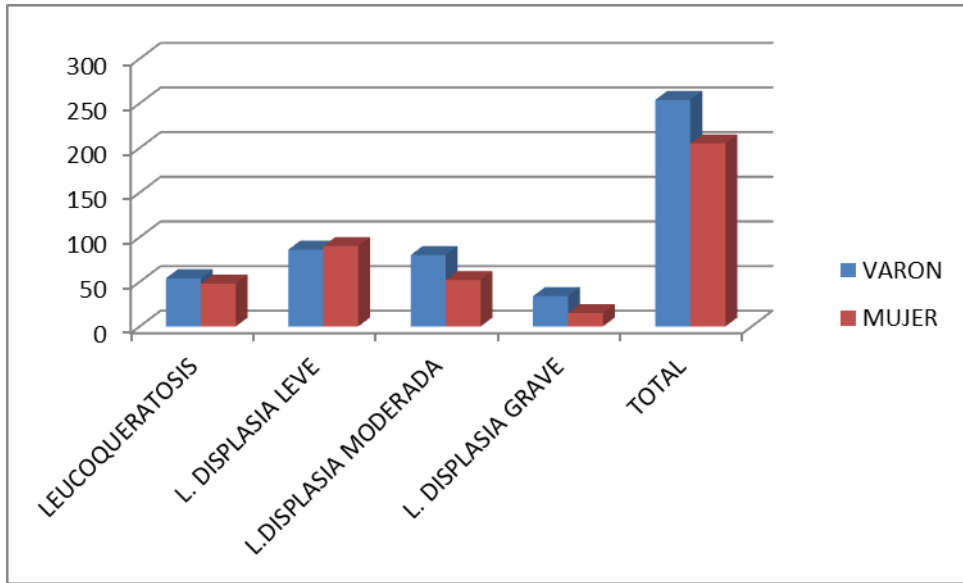
**IV. Relación entre el sexo y la gravedad de la lesión**

GRAVEDAD	SEXO					
	VARON		MUJER		TOTAL	
	N	%	N	%	N	%
LEUCOQUERATOSIS	54	52.9	48	47.1	102	22
L. DISPLASIA LEVE	86	48.9	90	51.1	176	38
L.DISPLASIA MODERADA	80	60.6	52	39.4	132	29
L. DISPLASIA GRAVE	34	69.4	15	30.6	49	11
<b>TOTAL</b>	254		205		459	





	SEXO		
	VARON	MUJER	TOTAL
<b>LEUCOQUERATOSIS</b>			
% de DCO	52,9	47,1	100
% de sexo	21,3	23,4	22,2
<b>LEUCOPLASIA CON DISPLASIA LEVE</b>			
% de DCO	48,9	51,1	100
% de sexo	33,9	43,9	38,3
<b>LEUCOPLASIA CON DISPLASIA MODERADA</b>			
% de DCO	60,6	39,4	100
% de sexo	31,5	25,4	28,8
<b>LEUCOPLASIA CON DISPLASIA GRAVE</b>			
% de DCO	69,4	30,6	100
% de sexo	13,4	7,3	10,7
<b>TOTAL</b>			
% de DCO	55,3	44,7	100
% de sexo	100	100	100



Existe asociación estadísticamente significativa entre el sexo del paciente y la gravedad de la lesión ( $p < 0.05$ )

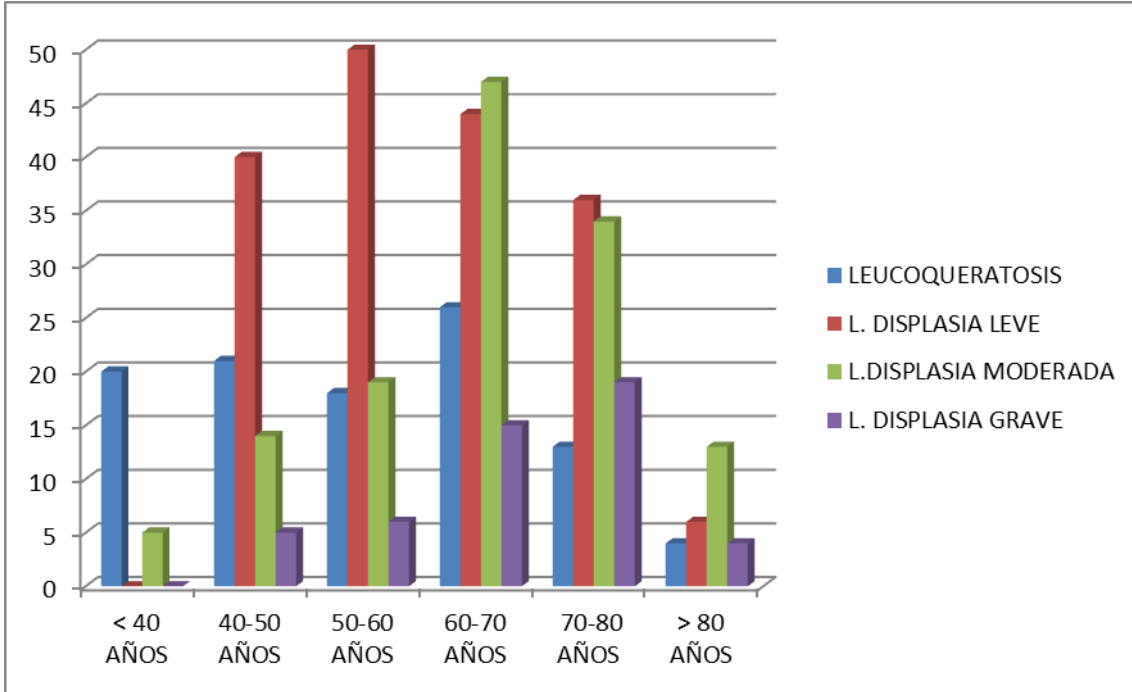
Pruebas de Chi-cuadrado			
	Valor	gl	Sig. Asintótica (bilateral)
Chi-cuadrado de Pearson	8,618(a)	3	0,035
Razon de verosimilitudes	8,752	3	0,033
Asociacion lineal por lineal	5,496	1	0,019
N de casos validos	459		

(a) 0 casillas(,0%) tienen una frecuencia esperada inferior a 5. La frecuencia minima esperada es 21,88

**V. Relación entre edad y gravedad del diagnóstico**

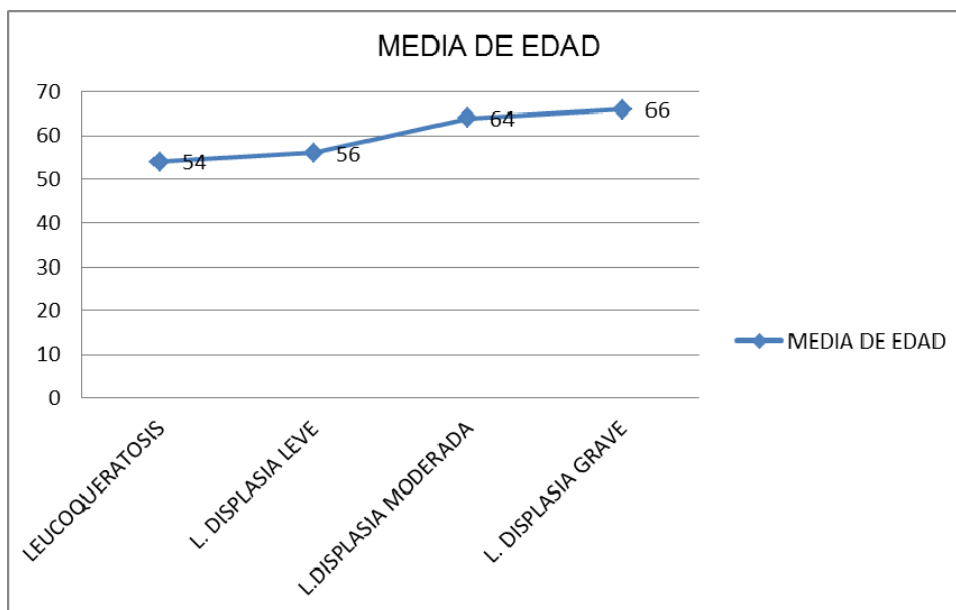
EDAD	DIAGNÓSTICO								
	LEUCOQUERATOSIS		L. DISPLASIA LEVE		L.DISPLASIA MODERADA		L. DISPLASIA GRAVE		TOTAL
	%		%		%		%		
< 40 AÑOS	20	20%	0	0%	5	4%	0	0%	25
40-50 AÑOS	21	20%	40	23%	14	11%	5	10%	76
50-60 AÑOS	18	18%	50	28%	19	14%	6	12%	91
60-70 AÑOS	26	25%	44	25%	47	36%	15	31%	122
70-80 AÑOS	13	13%	36	20.5%	34	26%	19	39%	100
> 80 AÑOS	4	4%	6	3.5%	13	10%	4	8%	25
<b>TOTAL</b>	102	100%	176	100%	132	100%	49	100%	459

ESTUDIO HISTOPATOLÓGICO DE LEUCOPLASIAS ORALES



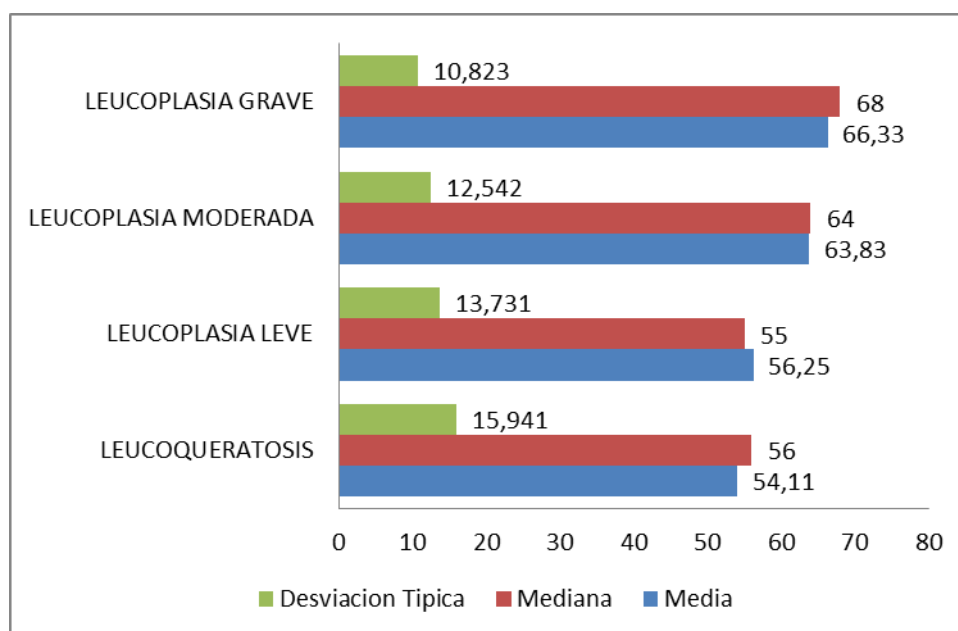
	LEUCOQUERATOSIS	L. DISPLASIA LEVE	L.DISPLASIA MODERADA	L. DISPLASIA GRAVE
<b>MEDIA DE EDAD</b>	<b>54</b>	<b>56</b>	<b>64</b>	<b>66</b>

Media de edad



**Media, Mediana y Desviación típica**

EDAD	DIAGNOSTICO	Estadistico
	<b>LEUCOQUERATOSIS</b>	
	Media	54,11
	Mediana	56
	Desviacion Tipica	15,941
	<b>LEUCOPLASIA LEVE</b>	
	Media	56,25
	Mediana	55
	Desviacion Tipica	13,731
	<b>LEUCOPLASIA MODERADA</b>	
	Media	63,83
	Mediana	64
	Desviacion Tipica	12,542
	<b>LEUCOPLASIA GRAVE</b>	
	Media	66,33
	Mediana	68
	Desviacion Tipica	10,823



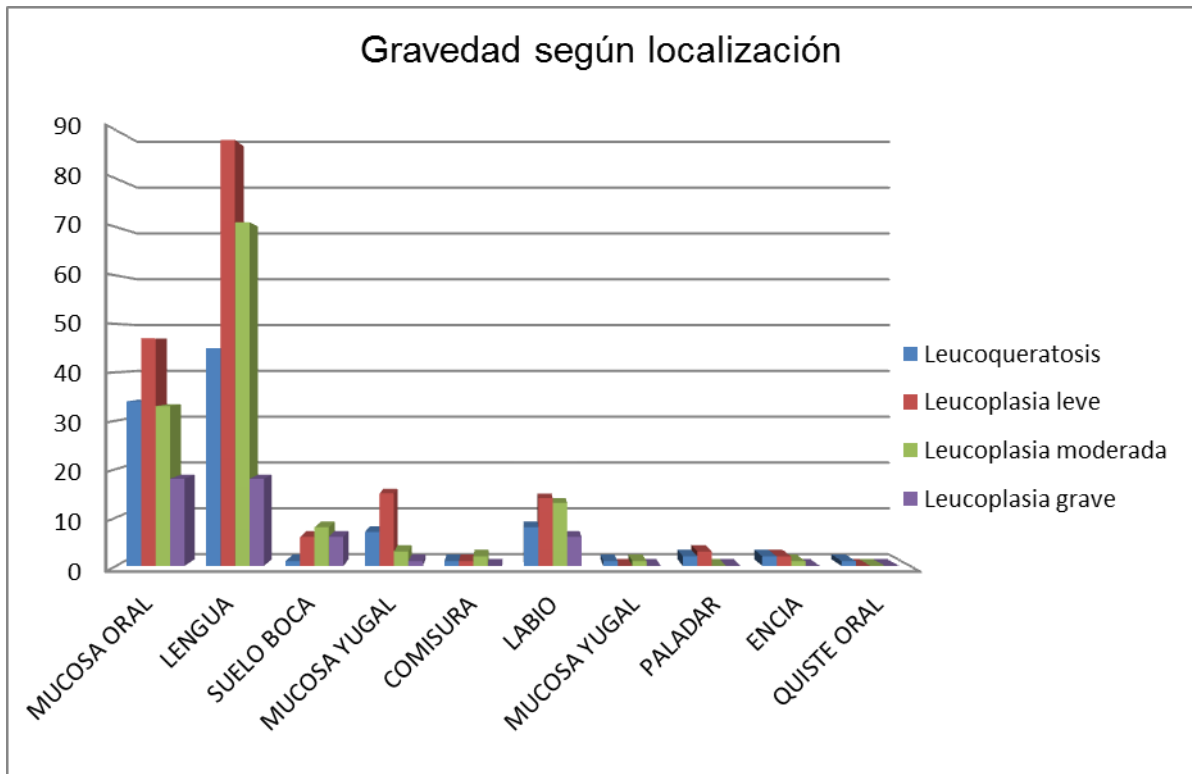
Existe relación estadística significativa entre la edad del paciente y la gravedad del diagnóstico ( $p < 0.05$ )

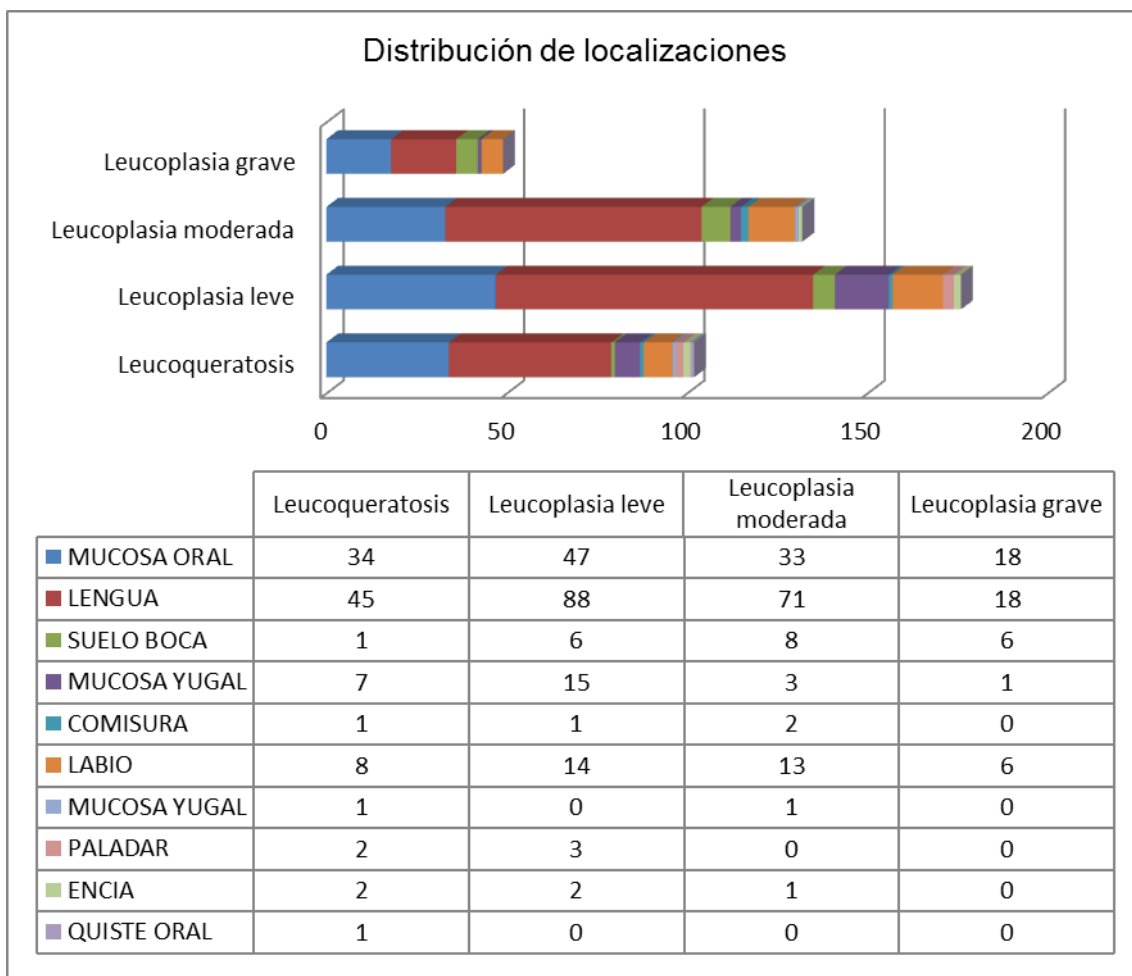
Prueba de Kruskal-Wallis			
Rangos			
	dco_rec	N	Rango Promedio
EDAD	Leucoqueratosis	102	190,73
	Leucoplasia leve	176	201,11
	Leucoplasia moderada	132	273,20
	Leucoplasia grave	49	299,14
	Total	459	
Estadísticos de contraste (a,b)			
	EDAD		
Chi-Cuadrado	44,631		
gl	3		
Sig. Asintót.	0,000		

a. Prueba de Kruskal Wallis

b. Variable de agrupación: dco-rec

VI. Relación entre la localización de la lesión y su gravedad







ESTUDIO HISTOPATOLÓGICO DE LEUCOPLASIAS ORALES

---

<b>VII. Características histológicas en leucoplasias/leucoqueratosis estudiadas</b>										
			AUSENTE		DISCRETO		MODERADO		ABUNDANTE	
			VALOR	%	VALOR	%	VALOR	%	VALOR	%
DISQUERATOSIS			254	55,3	133	29	55	12	17	3,7
ATIPIA CITOPLASMA			185	40,3	195	42,5	66	14,4	13	2,8
Nº MITOSIS			150	25,7	251	52,7	56	17	2	4,6
MITOSIS LOCALIZACION ANÓMALA			279	60,8	145	31,6	34	7,4	1	2
MITOSIS ANORMALES			397	86,5	51	11,1	11	2,4	0	0
RELACIÓN NÚCLEO/CITOPLASMA			156	34	223	48,6	80	17,4	0	0
HIPERCROMATISMO NUCLEAR			53	11,5	275	59,9	122	26,6	9	2
NUCLEOS AUMENTADOS			56	12,2	262	57,1	125	27,2	16	3,5
ALTERACIONES CITOLÓGICAS			255	55,6	152	33,1	51	11,1	1	2
PÉRDIDA DE ESTRADIFICACIÓN			278	60,6	131	28,5	46	10	4	9
HIPERPLASIA BASAL			42	9,2	326	71	91	19,8	-	-
PÉRDIDA POLARIDAD BASAL			224	48,8	200	43,6	35	7,6	-	-
PAPILAS BULBOSAS			310	67,5	118	25,7	31	6,8	-	-
DISMINUCIÓN COHESIVIDAD CELULAR			354	77,1	88	19,2	17	3,7	-	-
PERLAS CORNEAS			459	100	-	-	-	-	-	-
INTEGRIDAD MEMBRANA BASAL			453	98,7	5	1,1	1	2	-	-
ULCERACIÓN			411	89,5	9	2	31	6,8	8	1,7
INFLAMACIÓN			17	3,7	140	30,5	276	60,1	26	5,7
INFLAMACIÓN AGUDA			102	22,2	277	60,3	68	14,8	12	2,6
INFLAMACIÓN CRÓNICA			16	3,5	163	35,5	270	58,8	10	2,2
EXOCITOSIS			244	53,2	169	36,8	44	9,6	2	0,4
ACANTOSIS			1	0,2	100	21,8	328	71,5	30	6,5
PAPILOMATOSIS			2	0,4	88	19,2	339	73,9	-	-
HIPERQUERATOSIS			10	2,2	119	25,9	289	63	41	8,9
COILOCITOSIS			168	36,6	188	41	89	19,4	14	3,1