PERSPECTIVAS DEL DIAGNOSTICO PRECOZ DE LA DISPLASIA CONGENITA DE CADERA MEDIANTE EL USO DE LOS ULTRASONIDOS.

MARIA JOSE LOPEZ GARRIDO. GRANADA 1990.

UNIVERSIDAD DE GRANADA

ACTA DEL GRADO DE DOCTOR EN Medicina

Curso de 19 90 a 19 91 Folio 107 vto Número 215

Reunido en el día de la fecha el Tribunal nombrado para el Grado de Doctor de D.ª Mª José López Garrido, el aspirante leyó un discurso sobre el siguiente tema, que libremente había elegido: "Perspectivas del disparático precoz de la displasia congénita de cadera mediante el uso de los ultrasonidos".

Terminada la lectura y contestadas la objecciones formuladas por los Jueces del Tribunal, este le calificó de APTO CUM LAUDE

Granada 12 de XII de 19 90

EL PRESIDENTE, El Secretario del Tribunal,

Fdo.: Juan Mª García Gil Fdo.: MARIA SOL ARTEAGA OLEGA

EL VOCAL, EL VOCAL, EL VOCAL,

Fdo.: CLAUDIO HERNANDEZ MEYER Fdo.: Pedro Campaña Benítez Fdo.: Luis Fg. Munder Pérez

FIRMA DEL GRADUANDO,

Mª José López Garrido

DON FEDERICO LUIS ACOSTA GONZALEZ, JEFE DEL SERVICIO DE TRAUMATOLOGIA Y ORTOPEDIA DEL HOSPITAL UNIVERSITARIO DE GRANADA.

CERTIFICA: Que la TESIS DOCTORAL que presenta Dña. MARIA JOSE LOPEZ GARRIDO, licenciada en Medicina y Cirugia, sobre el tema: "PERSPECTIVAS DEL DIAGNOSTICO PRECOZ DE LA DISPLASIA CONGENITA DE CADERA MEDIANTE EL USO DE LOS ULTRASONIDOS", ha sido realizada bajo mi direccion y reune las condiciones necesarias para ser presentada ante Tribunal y obtener el grado de Doctor.

Granada, Septiembre de 1990.

DON MANUEL LOPEZ MORATALLA, ADJUNTO DEL SERVICIO DE TRAUMATOLOGIA Y ORTOPEDIA DEL HOSPITAL UNIVERSITARIO DE GRANADA.

CERTIFICA: Que la TESIS DOCTORAL que presenta Dña. MARIA JOSE LOPEZ GARRIDO, licenciada en Medicina y Cirugia, sobre el tema: "PERSPECTIVAS DEL DIAGNOSTICO PRECOZ DE LA DISPLASIA CONGENITA DE CADERA MEDIANTE EL USO DE LOS ULTRASONIDOS", ha sido realizada bajo mi direccion y reune las condiciones necesarias para ser presentada ante Tribunal y obtener el grado de Doctor.

Granada, Septiembre de 1990.

I N D I C E

Indice i

Dedicatoria iii

Agradecimientos v

I.- INTRODUCCION 1

II.- ETIOPATOGENIA 15

1.- Incidencia 17
2.- Sexo. 18
3.- Raza. 18
4.- Lateralidad 19
5.- Asociaciòn a otras anomalias 19
6.- Factores etiopatogénicos. 19
6.1. Factores inestabilizadores 21
6.2. Factores desencadenantes 32
7.- La laxitud articular y ligamentosa. . . 35
8.- La displasia acetabular 42
9.- La antetorsiòn femoral. 50

III.- HISTORIA NATURAL. 55

1.- Definiciòn de las formas de DCC 60
2.a. H. natural de la dislocaciòn 61
2.b. H. natural de la subluxaciòn 67
2.c. H. natural de la displasia 72

IV.- LOS ULTRASONIDOS Y LA CADERA INFANTIL . . 77

1.- Algunos conceptos sobre U.S. 79
2.1. Interacciones de los US con la cadera. 88
2.2. Tejidos blandos periarticulares. . . . 89
2.3. Extremidad proximal del femur 90
2.4. El acetàbulo 98
2.5. El techo acetabular 100
2.6. El pericondrio y agujero pericondrial. 102
2.7. El borde inferior del iliaco 104
2.8. El labrum 105
3.- La escala sonométrica 108
4.- Clasificaciòn sonogràfica 110

V.- PROPOSITO 125

VI.- MATERIAL Y METODO 131

VII - RESULTADOS Y DISCUSION 149

1.- Motivo de consulta. 151
2.- Exploracion del traumatòlogo. . . . . .
3.- Resultados segùn sexo . . . . . .
4.- Relaciòn con el parto . . . . . .
5.- Diagnòstico por U.S. . . . . .
6.- Comparaciòn signos clinicos con los resultados ecogràficos . . . . . .
7.- Comparaciòn estudio radiogràfico con los resultados ecogràficos 186
8.- Anàlisis epidemiològico 199

VIII.- CONCLUSIONES 209

IX.- BIBLIOGRAFIA 215

X.- ALGUNAS IMAGENES ECOGRAFICAS 231

A Jose Antonio y a mi hijo.

A mis padres.

A mis tios Pilar y Rafael.

Quiero expresar en las siguientes lineas mi agradecimiento a todas aquellas personas que con su colaboración han hecho posible la realización de esta tesis.

A D. Federico Acosta Gonzalez, Jefe del Servicio de Traumatologia y Ortopedia del Hospital Universitario de Granada y Director de este trabajo, por su constante estimulo y acertada orientación.

A D. Manuel Lopez Moratalla, Adjunto Clinico del mismo Servicio y Codirector de esta tesis, a quien considero el alma de este proyecto ya que sus conocimientos y experiencia en este campo han constituido la base cientifica fundamental de este trabajo, y que además en todo momento ha mostrado gran comprensión y dedicación total en la realización de este estudio.

A D. Gabriel Lopez Moratalla, Adjunto Clinico de este Servicio, por su ayuda material y sus constantes palabras de ànimo y aliento.

A todo el personal médico, de enfermeria y administrativo del Servicio de Traumatologia y Ortopedia del Hospital Universitario de Granada por la colaboración que en todo momento me han prestado, especialmente a aquellas

personas que trabajan en las consultas externas de este Servicio.

Al Departamento de Radiologia de este Hospital y en especial a D. Juan A. Mantas Avila, Adjunto de este Departamento, cuya ayuda ha sido vital para el desarrollo de este trabajo.

Al Servicio de Pediatria de este Hospital y especialmente a la Unidad de Neonatologia, por su importante cooperaciòn.

Al Servicio de Obstetricia y Ginecologia de este Hospital, y en especial a la Dra. Marisol Arteaga Checa, Adjunta de este servicio, por la amistad y colaboraciòn que siempre me ha brindado; asi como a Dña. Francisca Bolivar, secretaria del mismo servicio por su gran ayuda.

A los enfermos estudiados y a sus padres, por su concluyente contribuciòn a este trabajo.

A los amigos y compañeros por el estimulo que me han proporcionado continuamente.

A D. Ignacio Egea Velazquez por su inestimable ayuda y disponibilidad a la hora de mecanografiar este trabajo.

A mi familia por su apoyo moral y fisico sin el cual nunca hubiera podido realizar este trabajo.

A mi marido por su enorme comprensiòn, la ayuda que me ha prestado y por supuesto por su amor que junto con el de mi hijo me han acompañado constantemente y me han alentado dia a dia.

I.- INTRODUCCION

"La cadera en crecimiento es una puesta a punto contínua, una aventura evolutiva que queda subordinada a la interverciòn sutil, sincronizada, coordinada, de los diferentes cartilagos de conjunciòn, en los cuales la armonía puede ser contrariada por múltiples agresiones a menudo asociadas o escalonadas. El potencial de reparaciòn de esta epífisis queda dependiente de las células germinativas y de las fuerzas mecánicas que actuan sobre ella" (1).

La articulaciòn coxofemoral es una diartrosis del tipo de las enartrosis, es decir, aquellas en las que las superficies articulares son semejantes a una esfera, una còncava y otra convexa. En dichas diartrosis, la evoluciòn de la zona intermedia desaparece casi por completo, transformándose en cartílago, y los dos extremos esqueléticos llegan casi a ponerse en contacto; pero lo característico es que antes de que esto ocurra, aparecen en una zona intermediaria varias vacuolas, de cuya reuniòn se origina una hendidura llamada cavidad articular (2).

La zona periférica de este sector intermedio, por el contrario, se conserva, reduciéndose a un manguito fibroso que unirá ambas extremidades óseas; a este manguito se le llama cápsula articular. La existencia, por tanto, de una

solución de continuidad, cavidad articular, y de una cápsula, es lo característico de esta clase de articulaciones llamadas diartrosis, de entre las que, como la articulación de la cadera, se agrupan dentro de las enartrosis, en las que el cierre del par kinemático, sólo en muy raros casos, es asegurado por la disposición de las superficies en contacto.

La cadera es un elemento articular cuya patología particularmente rica y original le confiere un papel privilegiado en la organización locomotora.

Asegurando la unión del miembro inferior al tronco, es el elemento determinante de la postura erguida y de la marcha bipodal. Esta misma queda disminuída cuando un elemento coxofemoral resulta dañado y se vuelve imposible cuando las dos articulaciones se bloquean.

Esta indispensable articulación exige una morfología extremadamente precisa y difícil de conseguir para alcanzar una gran movilidad y una estabilidad perfecta. Desde el primer bosquejo articular, una hendidura en el seno del tejido mesenquimatoso, exige una realización perfecta. Pero, paradójicamente, esta articulación está desfavorecida desde su concepción.

Al nacer, su morfología es muy imperfecta, muy aproximativa, muy lejos de la precisión mecánica que más tarde le va a ser necesaria.

Desde el nacimiento hasta la completa maduración que sobreviene hacia los 16 años de edad, la cadera en crecimiento conoce una larga evolución dirigida por numerosos factores, todos esenciales en su armonía. La lesión de uno solo, a fortiori, de varios, engendra obligatoriamente una perturbación inicial o precoz, pero la restauración será mucho mejor cuanto antes comienze el tratamiento: Inmensa esperanza de las primeras horas, inmenso poder de los primeros trimestres de la vida que valorizan en diagnóstico neonatal y el tratamiento ortopédico urgente de todos los defectos (1).

Los factores de crecimiento condicionan la historia natural de la cadera y de su desarrollo en su estado normal.

Como todas las demás articulaciones, la cadera es el resultado de un elemento intermedio coxofemoral, bosquejo cartilaginoso que empieza a evocar su futuro tras la aparición de la hendidura articular.

Este esbozo extraordinariamente maleable es el centro de los primeros puntos principales de osificación (diáfisis femoral, ilion, isquion, pubis), que concentran alrededor de la articulación los cartilagos de crecimiento de los cuales no sólo dependen la longitud o la altura de los elementos, sino también, la morfología articular.

El elemento femoral, muy vagamente abultado en su extremidad superior, portador de un esbozo de esfera cefálica, con el cuello casi ausente, dispone de un macizo cartilaginoso de crecimiento que aislará los tres centros de osificación (trocanter mayor, trocanter menor y cabeza femoral), y un vasto cartílago de conjunción destinado al crecimiento de la diáfisis.

El desarrollo avanza desde el trocanter menor al mayor, cruzando la base del cuello; posteriormente se dividirá en tres sectores (bajo el trocanter mayor, bajo el trocanter menor, bajo el núcleo cefálico). El sector mayor y más activo se convertirá en el cartilago subcapital.

En el nacimiento, estos tres cartilagos del mismo origen, separan el punto diafisário de la epifisis (futuro núcleo cefálico) y de la apófisis (futuros trocanteres mayor menor).

Ninguna de estas extremidades es, todavia, radiológicamente visible: su núcleo cefálico aparecerá ulteriormente. El conjunto forma un macizo cartilaginoso compacto.

Es importante subrayar la estructura, el origen y la evolución ulterior idéntica de estos tres catílagos de conjunción, que podemos considerar como tres segmentos de una primitiva placa inicial, secundariamente fragmentada.

El elemento cotiloideo, extremadamente original, pues está formado por tres núcleos primitivos (ilion, isquion, pubis), es el primero en aparecer y hace el papel de inductor para la pelvis y el miembro inferior.

Asistimos luego a la convergencia de las tres formaciones óseas que se afrontan de forma igual e intercambian su cartilago de crecimiento principal para formar el cartilago en Y".

La situación de este, centrada perfectamente en el fondo del cotilo futuro, su morfología en estrella de tres ramas, representa la condición esencial del crecimiento concéntrico de una cavidad que querrá más tarde ser esférica y profunda.

La alteración de esta zona provocará un cotilo de pequeña talla, abrazando el núcleo cefálico hasta bloquearlo y expulsarlo.

Sin embargo, para terminar totalmente su morfología, se añaden dos estructuras:

- El núcleo del techo del cotilo, más o menos prolongado hacia el borde posterior y pudiendo formar un verdadero núcleo de la vertiente posterior.
- El limbo fibrocartilaginoso, intimamente unido al núcleo secundario, del cual es imposible disociarlo, a nivel macroscópico o radiográfico, formando un complejo anatómico: el labrum.

Toda alteración de uno, perjudicará al otro y suprimirá el redondeamiento externo de la cavidad. Una adaptación recíproca cotiloidea y femoral completa los dos elementos presentes.

A pesar del periodo de deflexión neonatal, que modifica en más de cien grados la orientación del fémur, y a pesar del periodo de carga y de marcha en apoyo unipodal, alternando en doce meses, que conlleva un apremio considerable, fémur y pelvis adaptan su crecimiento y se moldean el uno en el otro.

La excavación del cotilo necesita la presencia del núcleo cefálico, la forma del cotilo depende del mismo (la cadera deshabitada, luxada, ve engrosar su fondo posterior). Los factores mecánicos diversos (deflexión, carga, esfuerzos musculares, movimientos, etc.), son indispensables a la ulterior morfología.

En el embrión, los componentes de la articulación de la cadera, cabeza femoral y acetábulo, se desarrollan de las mismas células mesenquimatosas primitivas. A las siete semanas de gestación, se desarrolla en las células primitivas del cartílago, definiendo la cabeza femoral y el acetábulo.

A las once semanas de gestación, la articulación de la cadera está completamente formada. Este es el punto más precoz en el desarrollo de la cadera en que puede ocurrir una dislocación, aunque raramente ocurre. El acetábulo continúa desarrollándose a lo largo de la vida intrauterina, particularmente por crecimiento y desarrollo del labrum.

Al nacimiento, la cabeza femoral está profundamente asentada en el acetábulo y se mantiene allí, debido a la tensión superficial del líquido sinovial.

Es difícil luxar la cadera de un niño normal, incluso tras la sección de la cápsula articular. En una cadera displásica, el adecuado hermetismo entre cabeza femoral y el acetábulo está perdido, y la cabeza femoral puede salir fácilmente del acetábulo, normalmente en dirección postero superior.

El grado de malformación de la cadera, visto en estas condiciones, varia desde una ligera laxitud a severas malformaciones del acetábulo, cabeza femoral y de cuello, encontradas en las luxaciones teratológicas.

Weinstein (3), emplea el término CDH (congenital hip displasia), es decir, displasia congénita de la cadera, como utilizaba Ortolani (4), para referirse a los diversos estados de esta compleja deformidad. Nosotros seguiremos empleando este término a lo largo de todo este trabajo.

El cartílago de conjunción sigue siendo el elemento esencial y determinante de todo el crecimiento metafisário. Está interpuesto entre la diáfisis y los núcleos de osificación.

Se diferencian cuatro sectores, cada cual con sus propias responsabilidades:

- El cartílago subcapital, une el núcleo cefálico a la metáfisis. Asegura la longitud del cuello femoral y el crecimiento de todo el extremo superior del fémur. Esto representa el 30 % de la longitud femoral definitiva. Esencialmente reacciona a las fuerzas de presión que soporta en la carga, en la marcha y en la contracción muscular.

- El cartílago del trocanter mayor, tiene bajo su dependencia el macizo externo metafisario y determina el ángulo de varización. Está solicitado por las fuerzas de tracción, dependientes esencialmente del músculo gluteo mediano.

La debilitación o la pérdida de este músculo desencadena inmediatamente la aparición de un valgus. La epifisiodesis del trocanter mayor lleva al mismo efecto y endereza la coxa vara excesiva, dejando tan solo persistir el crecimiento de origen subcapital que valguiza el cuello.

- El cartílago del trocanter menor, relativamente mínimo, condiciona el modelaje morfológico de la base del cuello, su espesor. Es solicitado por el músculo psoas ilíaco, que lo atrae hacia delante y afuera.

Aparte de estos elementos conocidos sobre el crecimiento del fémur, quedan otros más dificiles de

precisar: después de algunas intervenciones quirúrgicas o traumatismos, algunas lesiones condicionan a veces la fragilidad del cuello; otras veces el ensanchamiento excesivo del núcleo cefálico, creando una coxa magna.

- El cartílago en Y, tiene bajo su responsabilidad la morfología y crecimiento del cotilo y alrededor del 50 % del crecimiento de la pelvis.

Al nacer, el cotilo es muy inmaduro, plano e insuficiente, completado por las estruturas fibrocartilaginosas del limbo y la organización capsular periarticular.

Tomando como base los estudios experimentales de Watanabe (5) y los estudios sobre embriones, fetos y recién nacidos de Stanisavlejevic (6) en caderas normales y patológicas, nos permitimos llegar a las siguientes conclusiones prácticas:

- En la organización de la cintura pélvica, la zona cotiloidea y femoral es la región que persiste más tardiamente cartilaginosa y por tanto más maleable.

- No hay ninguna alteración morfológica que pueda ser considerada como primitiva y determinante de una afección cualquiera.

- Por el contrario, el estado de las partes blandas (laxitud de la cápsula, parálisis muscular de los mielomeningoceles, etc), los aspectos dinámicos (pobreza amniótica, feto grande, hipertonía uterina, etc), condicionan la estabilidad y la morfología.

En el feto y hasta el nacimiento, la posición de máxima estabilidad se hace en flexión.

II.- ETIOPATOGENIA

1.-INCIDENCIA

Según Chung, 1981 (7), en un estudio realizado en EE.UU., la incidencia por cada 1.000 nacidos vivos de luxación de cadera es de 1.3; la de cadera luxable es 1.2, y la cadera subluxable es 9.2. De lo que se deduce que de cada 1.000 nacidos vivos un total de 11.7 tienen un cierto grado de inestabilidad de la cadera.

Weinstein, 1980 (8) realizó un seguimiento de recién nacidos y estimó que el 1 % de ellos evidenciaría alguna inestabilidad de la cadera, mientras que la incidencia real de la dislocación está entre el 1 y el 1.5 de cada 1.000 nacidos vivos.

En el Reino Unido los estudios realizados indican que la incidencia de la enfermedad es de 1.5 por 1000 nacidos vivos. Sin embargo, este dato contrasta con la estadística publicada por Dunn, 1983 (9) en la cual al menos a un 1 % de los recién nacidos de este país le sería detectada la enfermedad.

2.- SEXO

La enfermedad se detecta más frecuentemente en el sexo femenino, el 70% de los pacientes con DCC son niñas. Existen teorías tanto hormonales - defendidas por Andren y Borglin, 1960 (10) y por Wilkinson, 1963 (11)- como anatómicas -expuestas por Le Damany, 1914 (12)- que veremos más adelante, a favor de este hecho.

3.- RAZA.

La DCC aparece con más frecuencia en la raza blanca que en la negra.

En ciertas poblaciones como tribus de indios Navajo, esquimales y en el norte de Italia la incidencia es superior a la normal. Estudios realizados en el norte de Italia afirman que la incidencia es de 2.7 a 19 casos de cada 1000 nacidos vivos; lo cual contrasta mucho respecto a la prácticamente nula incidencia de esta enfermedad entre las poblaciones china y de raza negra africana.

Todos estos datos nos hace deducir que existen importantes diferencias raciales y geográficas en cuanto a la incidencia de la enfermedad.

4.- LATERALIDAD

En el 80 % de los casos la afectación es unilateral, estando comprometido más frecuentemente el lado izquierdo (60 %), que el lado derecho (sólo un 20 %). La afectación es bilateral en el 20 % de los casos restantes.

5.- ASOCIACION A OTRAS ANOMALIAS.

Principalmente a entidades como el tortícolis muscular congénito (el 20% de estos niños presentan una cadera anormal) y patología congénita de los piés: Metatarso varo y pié plano valgo.

6.- FACTORES ETIOPATOGENICOS.

Desde la descripción por Dupuytren, 1826 (13) hasta nuestros días, la literatura publicada sobre la etiopatogénia de la DCC ha estado llena de contradicciones y confusiones.

Como citan Bennet y Mac Ewen, 1989 (14) està actualmente reconocido que la DCC es un espectro de enfermedades con diferentes etiologías, patologías e historias naturales; lo que requiere diferentes enfoques de tratamiento.

Vamos a exponer los diversos factores etiopatogenicos encontrados en la bibliografía, que de alguna manera intervienen en la aparición de la enfermedad. Como ya es sabido, la etiopatogénesis de la DCC implica factores genéticos, hormonales, mecánicos e influencias ambientales; por tanto no existe una causa única o predominante de la enfermedad.

La cadera en el recién nacido o en los momentos cercanos al nacimiento es menos estable de lo que debiera ser. Si la situación queda así nos encontramos ante una cadera luxable o subluxable. Pero si coexisten otra serie de factores -principalmente mecànicos- que actúan en los momentos cercanos al parto o en el mismo parto, la cadera se convierte en luxada o raramente en subluxada.

Por todo ello, para hablar de la etiopatogenia de la DCC debemos plantearnos dos preguntas:

-¿ Qué hace que la cadera sea inestable?. Lo que nos hace hablar de FACTORES INESTABILIZADORES de la cadera.

-¿ Qué es lo que hace que la cadera inestable se luxe?. Para lo que hablamos de FACTORES DESENCADENANTES de la DCC.

6.1.- FACTORES INESTABILIZADORES.

1a.- FACTORES GENÉTICOS Y FAMILIARES.

No hay duda de que existen factores de tipo genético en el desarrollo de la cadera y en la patogénesis de la DCC. Existen numerosos argumentos para pensar así. Pasamos a citar algunos de ellos.

La aparición en determinadas familias de algunas de las anomalías, que citamos a continuación, parece estar influenciada por un factor de tipo genetico:

- Variaciones hormonales.
- Laxitud articular y ligamentosa.
- Aplásia del techo del acetábulo.
- Morfología femoral.
- Orientación anterior del fémur.
- Incidencia racial.

Todos los autores consultados parecen estar de acuerdo en la existencia de una historia familiar positiva; pero hay discordancia respecto a la incidencia real de esta historia familiar.

Por ejemplo para Chung, (7) es de un 20 % de los casos con historia familiar previa, frente al 12-13 % informado por Weinstein (8) o el 3 % propuesto por Dunn, 1983 (15).

Mac Ewen et al., 1985 (16), demostraron en sus estudios que en las familias con un niño con DCC la incidencia es 10 veces mayor que en la población control.

Chapple et al, 1941 (17) expusieron que la probabilidad de DCC en un segundo hijo es aproximadamente de 22-50 casos por cada 1.000 nacidos vivos.

Chung, (7) afirma que los padres de los niños que padecen la enfermedad y los propios niños cuando no son diagnosticados en el momento del nacimiento tienen el acetábulo más superficial de lo normal; en cambio entre los padres y los niños diagnosticados en el nacimiento es más común la laxitud articular y ligamentosa. Por lo cual este autor sugiere que la displásia acetabular sería heredada por genes múltiples; es posible que existan al menos dos componentes genéticos diferentes. Por una parte, habría un gen dominante responsable de la laxitud articular y ligamentosa generalizada; por otra, una herencia multifactorial poligénica que determinaría la profundidad acetabular.

Según Weinstein, (3) la influencia genetica podría manifestarse en forma de displasia acetabular, laxitud articular o una combinación de ambas.

Ortolani, (4) estudió las caderas de los niños afectados de DCC sus padres y abuelos y encontró que en el 70 % de los casos la DCC es hereditaria en las tres generaciones, mientras que en el 30 % restante no se encontraron factores hereditarios.

No obstante, hay que decir que la asociación de DCC a factores hereditarios es inexistente en la población negra de Africa Central y del Sur, o en la población esquimal canadiense.

En los países europeos se ha observado que la incidencia de esta enfermedad es regional. En un estudio anatomopatológico realizado por Stanisavlejevic, 1975 (18) se encontraron DCC en fetos de diversas edades intrauterinas y en el momento del parto.

1b.-FACTORES HORMONALES.

Andren y Borglin, 1961 (19) informaron de una mayor concentración de estrógenos en la sangre de los recién

nacidos con DCC; postularon que el hígado de estos niños carecía de capacidad para inactivar los estrógenos.

Al contrario, Thieme et al., 1968 (20) no encontraron diferencias hormonales significativas entre 16 pacientes estudiados con DCC y los controles.

Sin embargo, Wilkinson (11) en sus estudios realizados en animales indicó que los estrógenos pueden representar un factor predisponente en la etiología de esta enfermedad.

Andren y Borglin (19) y más tarde Wilkinson, 1972 (21) exponen la idea de que existe una mayor sensibilidad a estas hormonas en el sexo femenino que en el masculino, concluyendo que esta puede ser la causa de la mayor frecuencia de esta enfermedad en las niñas.

Aarskog et al., 1966 (22) y ulteriormente Yamamuro et al., 1977 (23) han contestado ampliamente a estas teorías; actualmente no existe una respuesta clara a este tema.

Se conoce bien, en cambio, que los estrógenos maternos (principalmente la estrona y el 17-estradiol) actúan con un efecto relajador sobre los ligamentos pélvicos maternos en el momento del parto y sobre los ligamentos de la cadera en

estos niños, creando de este modo una hiperlaxitud articular.

1c.-FACTORES MECANICOS.

El hecho de que la DCC se asocie con gran frecuencia a factores como primer parto, oligohidramnios, presentación de nalgas, etc., hace pensar que la disminución de movimientos fetales (especialmente en posturas de hiperflexión e hiperadducción de caderas) juega un papel importante en la etiología de esta enfermedad.

Dunn (9) señala la idea de que los factores mecánicos pueden provocar deformaciones intrauterinas.

Los factores mecánicos asociados a la DCC son de diversa índole:

- PRESIÓN INTRAUTERINA

Chung (7) indica que pequeñas fuerzas aplicadas de forma continua en un feto en rápido crecimiento pueden originar deformidades congénitas posturales Para ello se basa en el hecho de que el 56 % de los niños con DCC son primogénitos; lo cual puede ser debido a que los músculos

abdominales en las primíparas tienen un mayor tono muscular y comprimen con mayor fuerza la pared uterina posterior contra la columna vertebral, dando como resultado una disminución del volumen uterino, lo que hace que el feto tenga menos espacio para moverse.

Weinstein (3) indica que el desarrollo fetal intrauterino està influenciado por la mecánica neuromuscular intrauterina; y también por influencias postnatales inmediatas. Durante este periodo fetal el desarrollo de las caderas puede ser influenciado de diversos modos, como es el caso anteriormente citado, en el cual en los hijos primogénitos la potente musculatura abdominal mantiene al feto durante periodos prolongados en posiciones anómalas, forzado contra la columna vertebral y con los movimientos fetales muy limitados, en especial la abducción.

Otro factor etiológico de carácter mecánico en relación con la presión intrauterina, que se ha probado modifica el desarrollo de la cadera intraútero es el OLIGOHIDRAMNIOS, ya que está comprobado (3) que este paràmetro causa limitación de la movilidad fetal.

Chung (7) afirma que el liquido amniótico protege al feto de presiones externas y que parece ser que el aumento

del líquido amniótico previene la aparición de deformidades posturales incluida la DCC. Para este autor existe una correlación evidente entre el oligohidramnios y la DCC así como entre la rotura prematura de membranas y la DCC, ya que ambos factores limitan la movilidad fetal y hacen que aumente la exposición a presiones externas.

- POSICION FETAL

Según Chung (7) es más frecuente que los fetos se coloquen con su espalda en el lado izquierdo del útero. De esta manera, la pierna fetal colocada en situación posterior y adducida contra la columna vertebral materna, se disloca más fácilmente. Si además, añadimos que cuando el feto se coloca en posición cefálica de vertex (97 % de los partos), la pierna en dicha situación es la izquierda, podríamos encontrar una explicación lógica a la mayor frecuencia de aparición (casi el doble) de la DCC izquierda.

Weinstein (3) refiere que la enfermedad ocurre más frecuentemente en la cadera izquierda porque es la que comunmente se coloca en posición adducta sobre el sacro.

Mac Ewen et al. (16) aportan estas mismas hipótesis explicando que la posición fetal más habitualmente observada

intraùtero es aquella en la que el lado izquierdo del feto queda adyacente a la prominencia de la columna vertebral materna, lo cual causa adducciòn del muslo izquierdo fetal.

- PRESENTACION EN EL PARTO: PRESENTACION DE NALGAS.

Esta presentaciòn supone un 2-4 % de los partos vaginales, cifra que no se corresponde con el porcentaje de apariciòn de la DCC, la cual es algo superior.

Sin embargo, este hecho no presupone que la presentaciòn de nalgas no sea un factor etiopatògenico importante para esta enfermedad. Hay que añadir que la incidencia de pacientes con esta enfermedad nacidos con presentacion de nalgas es alta.

Autores como Carter y Wilkinson (24) exponen cifras sobre la incidencia de presentaciòn de nalgas en casos de DCC del 17 %.

Es significativa la asociaciòn primiparidad - presentaciòn de nalgas, bàsandonos en el hecho de que el 59% de las presentaciones de nalgas aparecen en primogénitos.

Ramsey et al., 1976 (25) observan que en 1 de cada 35

nacimientos de hembras en primíparas con presentación de nalgas aparecera una DCC.

Hay que hacer algunas consideraciones importantes a este respecto. Se considera más relevante como factor determinante para padecer la enfermedad una malposición uterina que una determinada presentación en el parto.

Este dato es defendido por De Rosa y Feller, 1987 (26) y es apoyado por el hecho de que los niños con presentación de nalgas que nacen mediante cesárea están también más predispuestos a padecer la enfermedad luxante.

Watanabe (5) menciona tambien que el factor determinante para la enfermedad parece ser más la malposición fetal que la presentación en el momento del parto, ya que la incidencia de la enfermedad está también aumentada en presentaciones de nalgas cuando el parto acaba en cesárea; es decir que el pasaje a través del canal del parto en estos casos no parece tener importancia.

Los factores mecánicos asociados a esta presentación parecen ser dos:

- en primer lugar, la hiperextensión de las rodillas y

la tirantez de los músculos posteriores del muslo, combinadas con la hiperflexión e hiperadducción de la cadera, pueden aumentar la dirección anómala de las fuerzas que actúan sobre la articulación.

- en segundo lugar, la cadera hiperflexionada actúa incrementando la contractura del músculo psoasilíaco, de modo que la extensión de la cadera después del nacimiento provoca inestabilidad de la misma.

Estos factores hipotéticamente favorecerían la laxitud capsular y ligamentosa al mantener estas estructuras capsulares en una tensión permanente.

Chung (7) opina que en algunos niños nacidos con presentación de nalgas, especialmente si poseen laxitud capsular congénita de la cadera, la DCC podría surgir al aplicar la tracción para extender los miembros inferiores durante el parto.

Los autores Chapple y Davidson (17) demostraron que en la presentación de nalgas las rodillas se encuentran frecuentemente en hiperextensión.

Las experiencias de Wilkinson (21) en conejos jóvenes

pusieron de manifiesto que la extensión prolongada de la rodilla es responsable, junto con la laxitud articular, de la aparición de dislocaciones posteriores atraumáticas de la cadera. De lo que dedujo que la extensión completa de la rodilla incrementa la inestabilidad de la cadera y que un retraso en la flexión de la rodilla, constituye un factor crítico.

Más tarde, Mitchell, 1972 (27) al realizar nuevos estudios en rodillas de conejos confirmó estos hechos.

A todos estos argumentos, hay que contraponer los de Ortolani (4) que no piensa que la posición de las nalgas intraútero sea un factor predisponente para la DCC. Para ello aduce el hecho de que entre los nativos de Africa Central el parto de nalgas es muy frecuente (parece ser debido al incremento de la lordosis lumbosacra, causado por los grandes pesos que han de transportar sobre la cabeza las mujeres desde muy jóvenes) y a pesar de ello, la enfermedad es casi desconocida en estos países.

6.2.- FACTORES DESENCADENANTES DE LA DCC.

Son bàsicamente de tipo mecànico y entre ellos mencionaremos algunos.

Mc Ewen et al. (16) informan que la extensiòn brusca de las caderas trás el parto puede desencadenar la subluxaciòn de las mismas, especialmente si las rodillas se encuentran en hiperextensiòn (presentaciòn de nalgas verdadera).

De Pablos et al., 1989 (28) sostienen que en algunos países en los que existe la costumbre de sujetar al recién nacido con los piès juntos y boca abajo tras el parto, dicha postura favorece la extensiòn brusca y mantiene la adducciòn de las caderas.

Aunque no se ha demostrado que éste sea un factor etiològico para la enfermedad luxante, si lo es antinatural y por tanto debe ser evitado.

Otro factor a tener en cuenta en este apartado es la inmovilizaciòn de las caderas en posturas forzadas y antinaturales al vestir o acunar al recién nacido (posturas de extensiòn y adducciòn forzadas), lo que ocurre en algunas comunidades como la Japonesa, Indios Navajo y Lapones.

A pesar de que algunos autores tienen opiniones contradictorias a este respecto, la mayoría de los mismos, verbigracia Coleman, 1968 (29) (que estudió la DCC en recién nacidos de Indios Navajo) y Salter, 1968 (30) opinan que estas costumbres pueden ser factores desencadenantes de la DCC.

A modo de resumen y globalmente, citaremos los factores mecànicos más comùnmente encontrados en la bibliografía sobre la DCC:

- Primiparidad.
- Disminución de la movilidad fetal.
- Oligohidramnios.
- Rotura prematura de membranas.
- Presentación de nalgas.
- Desarrollo intraùtero de la cadera en flexión.
- Musculos periarticulares: elemento esencial para asegurar el contacto de las dos superficies articulares, manteniendo un equilibrio estable en los tres planos del espacio (lateral, anteroposterior y axial).
- Desproporción fetouterina.
- Maniobras obstétricas traumáticas.
- Suspensión del recién nacido por los piés.
- Mantenimiento de las caderas en extensión y adducción tras el nacimiento.

Como conclusión de la etiopatogénesis de esta enfermedad, hemos de tener en cuenta que la concurrencia de varios de estos factores etiológicos nos hace definir a este niño\a como PACIENTE DE ALTO RIESGO. Clásicamente se ha considerado a las niñas nacidas de primíparas y en presentación de nalgas como pacientes de este tipo.

También hemos de tener cautela ante niños con tortícolis muscular congénito o anomalías congénitas de los piés, pues estas entidades se asocian frecuentemente a la DCC.

7.- PAPEL DE LA LAXITUD ARTICULAR Y LIGAMENTOSA.

Los estudios realizados en este campo son múltiples y no todos los autores están de acuerdo en dar la misma importancia a este factor. Pero la mayoria de ellos no dejan lugar a dudas sobre el importante papel que juega la hiperlaxitud articular y ligamentosa como factor favorecedor para la aparición de la enfermedad. Casi todos coinciden en afirmar que el principal factor etiológico es la relajación capsular y todos coinciden en que se trata de una laxitud articular generalizada y no de un fenómeno localizado monoarticular.

Heusner, 1902 (31) fué el primero en descubrir un mayor grado de laxitud capsular en las articulaciones de cadera de hembras que en las de varones, lo que relacionó con la mayor afectación de las hembras.

Chapple y Davidson (17) desarrollan la hipótesis de que la laxitud fetal era el resultado del paso de hormonas maternas a través de la placenta, produciéndose mayor efecto en los fetos hembras.

Por contraposición, Le Damany, (12) basándose en uno de sus varios estudios anatómicos atribuyó la mayor frecuencia

de DCC en los fetos hembras a las diferencias anatòmicas entre la pelvis fetal de la hembra y del macho.

Massie y Howort, 1951 (32) ponen por primera vez un mayor significado etiológico a la forma de laxitud articular generalizada apreciando que afectaba a muchas articulaciones y se mantenía de una forma persistente y que afectaba con mayor frecuencia a las articulaciones de los piés. Tal laxitud articular generalizada es en realidad una característica, por cierto rara, determinada genéticamente por alteraciones del tejido conjuntivo, tales como el sindrome de EHLERS-DANLOS, aunque ésto es, más a menudo, un hallazgo aislado.

Andren y Borgin (19) sugirieron que la laxitud articular podía ser intensificada cuando el higado fetal tiene una reducida capacidad para conjugar estrógenos. La laxitud desaparece pronto después del nacimiento, cuando las hormonas maternas y placentarias son eliminadas.

Sin embargo, la teoria hormonal no explica los profundos cambios anatomopatológicos de la cadera inestable, ni tampoco que, por ejemplo, en el sindrome de Down, en el que existe un alto grado de hiperelasticidad articular, la displasia de cadera sea casi desconocida.

Wilkinson (11) demostró que, en conejos inmaduros, la misma laxitud articular afecta también a los ligamentos de la cadera y rodilla, indicando por tanto una laxitud generalizada. Según el autor, tal laxitud facilita la producción experimental de dislocaciones atraumáticas en jóvenes conejos hembra.

No obstante, son muchos los autores que abogan a favor del papel que juega la laxitud articular en la enfermedad. Autores como Massie y Howort (32) atribuyen a la laxitud articular el papel principal en la DCC. Para ellos la relajación o elongación de la cápsula articular de la articulación coxofemoral es el primer factor etiológico de la DCC.

Podemos establecer varias formas anatomoclínicas de DCC, dependiendo tanto del grado y duración de la relajación capsular como de la intensidad de las fuerzas mecánicas. Putti (33) analizando estos factores demostró:

- que una relajación ligera de la cápsula permitiría que apareciera una subluxación; la cual como consecuencia de soportar las fuerzas mecánicas podría dar lugar a una luxación, persistir como subluxación, o bién, revertir espontáneamente.

- si la relajación de la cápsula articular era moderada, la cabeza femoral podría quedar retenida dentro del acetábulo hasta que el tono muscular y el peso que ha de soportar produjera una presión suficiente en el eje del fémur como para forzar la cabeza femoral contra la periféria del acetábulo superior.

- en caso de una relajación aguda, la cabeza femoral podrá llegar a dislocarse sobre el labrum glenoidal intacto y se aloja sobre él, creándose un acetábulo falso por presión anormal sobre el ilíaco.

Por lo tanto, el hallazgo patológico encontrado constantemente en la DCC es la elongación o relajación de la cápsula articular, siendo pues considerado como el factor etiológico primario. La causa de la elongación capsular no está bien determinada barajándose varios orígenes: genético, mecánico, hormonal o por deficiencias nutricionales.

Se conoce también que esta entidad está asociada con frecuencia a una relajación general de los ligamentos de otras articulaciones, especialmente las del pié.

En las experiencias realizadas en cachorros de perro de cuatro semanas por Smith et al., 1963 (34) se descubrió la

influencia que tienen la càpsula y el ligamento redondo sobre la integridad articular.

Profundizando más ampliamente en este tema, Carter y Wilkinson, 1964 (24) ponen de manifiesto dos formas diferentes de laxitud articular que se desarrollan durante la vida prenatal. La primera sería de caràcter temporal y origen hormonal, desaparecería durante el periodo neonatal y sólo se daría en niñas. La otra persistiría hasta la vida adulta, tendría un origen genético e incidencia familiar y podría aparecer en ambos sexos. Citando textualmente a estos autores: "La laxitud articular persistente generalizada, la cual es a menudo familiar, es un importante factor predisponente de la DCC en niños. Esto es menos importante en niñas, excepto casos aislados, debido a que en ellas existe una causa hormonal temporal causante de la laxitud articular".

En la actualidad algunos autores como Ralis y Mc Kibbin, 1973 (35) confirman una mayor superficialidad alrededor del nacimiento que, combinada con la laxitud articular hacen del parto un período de alto riesgo para la aparición de DCC. Estos hechos son apoyados también por Watanabe (5).

Mac Ewen et al. (16) manifiestan, según su experiencia clínica, que en el recién nacido puede presentarse una laxitud articular relativa durante diez días después de su nacimiento.

Por otra parte, existen una serie de estudios sobre la laxitud articular en los que señala un origen genético, como es el realizado por Wedge y Wasylenko, 1978 (36) que observaron una mayor frecuencia de laxitud ligamentosa en individuos con DCC en relación con la población normal, concluyendo de este hecho una predisposición genética a dicha laxitud, basandose para ello en que en los niños con DCC se hallaba una disminución de la cantidad de solubilidad del colágeno en el cordón umbilical en comparación con los controles.

Weinstein (3) informó de la influencia de la laxitud articular de carácter genético, bién sola o en combinación con una displásia acetabular del mismo origen, en la etiopatogénia de esta enfermedad. En palabras del autor "la laxitud de la cápsula articular de la cadera, la cual está posiblemente determinada genéticamente, debe ser incluida en la etiología de la DCC y es responsable de un test de Ortolani positivo. Desde que la displásia reversible puede realizarse en animales de experimentación por laxitud

reversible, los autores argumentan que la displásia acetabular en la DCC es un fenòmeno secundario".

No podemos olvidar a otros autores (37, 38, 39) que han descrito la anatomía patològica en diversas etapas del período intrauterino tardío hasta la vida adulta, y que observaron numerosos hallazgos patològicos que relacionan la DCC, con las anormalidades del fémur proximal, acetàbulo y labrum acetabular. La opiniòn comùn es que en el caso de DCC, las ùnicas anormalidades observadas de forma clara son la laxitud articular y la elongaciòn del ligamento redondo.

A pesar de que no hay una coincidencia de pareceres entre los diversos autores, lo que si parece evidente hoy en dia, es que la laxitud articular, en cualquiera de sus formas y origenes, es un factor etiopatogénico fundamental.

8.- LA DISPLASIA PRIMARIA ACETABULAR COMO MECANISMO ETIOPATOGENICO DE LA DCC

La teoría más aceptada clásicamente sobre la etiología de esta enfermedad era una displasia primaria del acetábulo, la cual consiste en que existe un techo acetabular alto y oblicuo que proporciona un apoyo inadecuado para la cabeza femoral; pero existen muchas contradicciones a esta teoría y hoy en dia, ya no se considera como el pricipal responsable de la aparición de esta enfermedad. Sin embargo, independientemente del papel que pueda jugar la displasia acetabular en la etiopatogénia de la DCC, lo que si parece evidente es que existe una cierta predisposición por parte de la cavidad acetabular a favorecer la DCC.

Le Damany (12) tras realizar una serie de mediciones en dibujos de las cavidades de la cadera, tanto humanas como de animales en diferentes estadios del desarrollo, concluyó que el acetábulo humano es más superficial en el nacimiento que en la vida fetal. El autor con el término de superficialidad se refiere más a la forma que a la profundidad absoluta del acetábulo.

Más recientemente otros autores (35) llevaron a cabo un detallado estudio acerca de este mismo tema, basándose en la

disección de 44 caderas humanas en desarrollo y demostraron que mientras que el acetábulo embrionario es una cavidad profunda en la cual está casi totalmente incluida la cabeza; a medida que se aproxima el nacimiento éste se va haciendo progresivamente más superficial; durante este mismo período la cabeza femoral se va haciendo menos esférica llegando a ser al final de la vida fetal casi hemisférica. Después del nacimiento, estas tendencias revierten haciéndose el acetábulo más profundo nuevamente y la cabeza femoral más esférica, este proceso continua durante toda la infancia.

Ponseti (38, 39) en sus diversos estudios sobre el crecimiento, desarrollo y morfología del acetábulo en la DCC confirmó las anteriores teorias.

Cirotteau, 1982 (40) confirmó el cambio que sufre el acetàbulo respecto a su profundidad antes, durante y después del nacimiento; para ello analizó histológicamente una sección horizontal de la cadera de un embrión de 12 semanas observando como la cabeza femoral está casi sostenida por la cavidad cotiloidea. Este hecho habia sido ya constatado anteriormente (12) y posteriormente vuelto a confirmar (35).

Las variaciones en la cobertura de la cabeza femoral van acompañadas a la vez de variaciones en la profundidad del acetábulo. Este es muy profundo en el feto de 12 semanas, va disminuyendo gradualmente su profundidad para llegar a ser en el nacimiento más superficial, volviendo a aumentar la misma regularmente trás el nacimiento hasta alcanzar el estado óptimo, el cual suele ocurrir aproximadamente a los 7-8 años de edad. Estas deducciones que los autores antes citados (12, 35) realizaron sobre piezas anatómicas también fueron comprobadas por medios artrográficos (40).

Un acetábulo más superficial condicionará una cadera menos estable, por lo que se deduce que si las afirmaciones de los autores son ciertas, la cadera humana es más inestable alrededor del nacimiento y como dice Mc Kibbin, 1970 (41): "Este es el precio que debe de pagarse por el aumento de la movilidad en este tiempo". Estas afirmaciones no tienen, como en principio podría esperarse, una base filogenética, pues si aceptamos como ciertos otros estudios (12), no ocurren en cuadrúpedos los cambios acetabulares a los que con anterioridad hemos hecho referencia. El por qué tras el nacimiento los cambios producidos sobre el acetábulo en la época fetal revierten, es una de las cuestiones que se nos plantean y a la que los autores aún no han dado respuesta.

Winne Davies, 1970 (42) clasifica de forma tajante en la etiología de la DCC dos grupos claramente diferenciados: uno con laxitud articular generalizada responsable de una alta proporción de la enfermedad en la época neonatal y el otro con displasia primaria acetabular, la cual es heredada como un sistema genético multifactorial y es en gran parte responsable de la enfermedad en épocas más tardías.

Para algunos autores (43) es la segunda entidad etiopatogénica de las propuestas con la que se identifican, entre otras razones, por la observación de que los padres de niños con DCC tienen tendencia a la displasia acetabular, hecho que ha sido comprobado en la medición del ángulo CE de Wiberg. Más recientemente (3) mantiene la teoría de que la displasia acetabular es la causa primaria de la DCC.

Smith et al. (34) afirman que esta enfermedad está asociada normalmente con tres anormalidades en la tremprana vida postnatal: en primer lugar la displasia acetabular primaria, a continuación la anteversión del extremo proximal del fémur y por último la relajación capsular. Estos autores utilizan el concepto de "Predislocación" basándose en el hecho de que una hipoplasia primaria del techo acetabular presupone un borde acetabular hipoplásico, lo cual podría llevar a una preluxación de la cadera que concluiría

posteriormente en una luxación. Lo que no aclaran es si la hipoplasia es un defecto heredado o es secundaria a un defecto mecánico.

Tras éste estudio, realizado en cachorros de perro de 4 semanas a los que se les producía luxaciones experimentales de la cadera, se observaba que a las 4 semanas de la misma aparecía una displasia acetabular progresiva hasta el punto de alcanzar un acetábulo irreconocible llegada la madurez. Por el contrario, si tras la luxación experimental se realizaba una recolocación inmediata, el desarrollo acetabular ocurría con normalidad. Puede concluirse, por tanto, que la displasia acetabular es el resultado de la dislocación de la cadera.

Es bién sabido que determinados grupos raciales poseen una incidencia extremadamente baja de luxación de la cadera. Se han realizado numerosos estudios al respecto y citaremos los de Edelstein, 1966 (44) quien tras examinar 16.678 niños africanos recién nacidos sólo pudo detectar dos casos con signo de Ortolani positivo y que se estabilizaron poco tiempo después. Huckstep, 1970 (45) recogió una serie de DCC en gemelos africanos los cuales habían tenido anomalías congénitas del aparato musculoesquelético. Como caso insólito citaremos el estudio de Roper, 1976 (46) que

recogió un caso de DCC unilateral típica en un niño africano. Por otra parte, tras un estudio comparativo entre niños caucasianos y un grupo de 10.000 niños africanos se apreció una incidencia de sólo el 10 % de caderas inestables entre los africanos respecto a la de los caucasianos, lo cual nos viene a confirmar la casi completa inmunidad a la DCC por parte de la cadera neonatal africana (47).

Existe otro estudio (48) realizado en una serie de neonatos africanos muertos en los primeros seis meses de vida, en el que se llegó a la conclusión de que "el acetábulo de la cadera neonatal africana era más profundo en un alto porcentaje de los casos".

Se ha sugerido que el tradicional método de transporte de los niños africanos (en la espalda con las caderas flexionadas y abducidas: posicion de Lorenz) es un factor importante a este respecto.

Sin embargo no todos los autores coinciden en apoyar las teorías anteriormente expuestas, así pues algunos (49, 50) rechazan de plano estos trabajos; sin embargo aquellos no poseen más que el rigor cientifico que puedan ofrecer las impresiones visuales desnudas o la evidencia directa de la artrografía, lo cual no puede sepultar de forma tajante los

cuidadosos estudios antropométricos realizados por algunos (12), ni la vinculación puesta de manifiesto entre la patología acetabular y la DCC que afirman otros (29, 40, 51).

Massie y Howorth (31) muestran radiografías de una DCC bilateral en el octavo mes de vida, la cual, sorprendentemente, muestra que la oblicuidad del techo acetabular es la normal para esa edad.

Ortolani, 1976 ( ) basándose en autopsias fetales de pacientes con DCC y sin ninguna otra complicación encuentra como únicos hallazgos significativos una relajación capsular y la deformidad del borde acetabular cartilaginoso posterior. Este autor deduce que el concepto de displasia primaria acetabular no puede explicar las repetidas observaciones de casos de luxaciones completas de cadera con la formación de un acetábulo falso sobre el borde acetabular superior, el cual es sólo ligeramente oblicuo; mientras que en otros casos cuando la oblicuidad acetabular es mucho mayor la cabeza femoral permanece a nivel del techo acetabular defectuoso y no forma un nuevo acetábulo falso.

Por todo esto hemos de concluir que si bien la displasia primaria acetabular aparece como un importante

factor etiopatogénico para la DCC, sin embargo hem s de mostrar nuestras reservas al respecto y aceptar este hecho más como un factor contribuyente que desencadenante de la enfermedad.

8 - RELACION ENTRE LA DCC Y LA ANTETORSION FEMORAL

Las relaciones existentes entre estas dos entidades es un hecho evidente. La anteversión femoral suele estar presente ya sea sobre la cadera patológica o sobre la cadera contralateral aparentemente sana (51).

En palabras de algunos autores (52) "Para el perfecto desarrollo tanto del acetábulo como de la cabeza femoral es requisito indispensable que haya una perfecta adaptación recíproca entre ambos elementos (deben ser congruentes y concéntricos)" y de Pous (1) "Es del dominio común que la DCC suele acompañarse de una anteversión anormal del cuello femoral con una incidencia excesiva".

Las dudas comienzan al intentar averiguar si la antetorsión femoral es un fenómeno primario, paralelo o bien secundario a la DCC. La opinión más extendida es que en su mayor parte la antetorsión femoral es un fenómeno secundario a la DCC.

Estudios sobre el origen de la antetorsión femoral indican que por encima de los 4 meses de embarazo los planos del eje del cuello femoral y del eje de la diáfisis femoral del embrión son paralelos, es decir el ángulo de torsión es

de cero grados. En el momento del nacimiento existe una torsión del cuello sobre la diáfisis femoral entre 30 y 50 grados la cual disminuirá progresivamente con el apoyo hasta el final del periodo de crecimiento, en el que la torsión será de 12 grados (53).

El desarrollo de la torsión intraútero se piensa que se debe al hecho de que durante la segunda mitad del embarazo tiene lugar una flexión aguda de la cadera y una fuerza de rotación interna actua sobre la diáfisis femoral que son producidas por la presión que ejerce la pared uterina sobre las rodillas. La corrección parcial de este ángulo después del nacimiento, se piensa que sea debido a factores intrínsecos tanto musculares como capsulares (54).

Badgley, 1943 (55) a través de un cuidadoso estudio realizado en caderas con DCC y antetorsión femoral y en caderas con artrogriposis congénita múltiple y sin anteversión femoral, afirma que ésta es debida a factores musculares intrínsecos y no a factores mecánicos y que, como resultado de la anteversión femoral, tiene lugar una hipoplasia secundaria del acetábulo con la consiguiente DCC.

Otras aportaciones al tema ponen de manifiesto la relación existente entre la DCC y la antetorsión femoral,

afirmando que incluso en la DCC tratada han podido apreciar por técnicas radiográficas la persistencia de grados anormalmente significativos de antetorsión femoral, incluso en el lado opuesto al de la DCC (56, 57).

Cyvin, 1977 (58) llegó a la conclusión de que existe una relación recíproca entre el desarrollo acetabular y el desarrollo del fémur proximal. Según este autor la antetorsión aumentada en el lado sano no significa necesariamente el que aquella sea un fenómeno primario, sobre todo teniendo en cuenta que en la mayoría de los métodos de tratamiento de la DCC, la cadera normal es inmovilizada junto con la afecta y que el movimiento concéntrico de la cadera y la actividad normal del niño son importantes para el desarrollo normal del fémur proximal. Asi pues, el aumento de la torsión femoral es secundario a una relativa inactividad muscular y a un inadecuado stress que influencian el crecimiento óseo del fémur proximal de modo anormal.

Algunos autores más (59, 60, 61) defienden la estrecha relación entre la DCC y la antetorsión femoral asegurando que la antetorsión excesiva es muy frecuente en la enfermedad luxante de la cadera y se acompaña muchas veces

de una displasia residual.

Podemos concluir este capítulo citando textualmente a Cirotteau (40) que dice: "La antetorsión exagerada del cuello femoral está asociada con disposiciones particulares de la cadera, como cotilo poco profundo (lo que corresponde a una cadera displásica), retroposición de la cabeza femoral y orientación anormal del cotilo (menor anteversión) o limitación importante de la rotación externa de la cadera".

III.- HISTORIA NATURAL

La hipótesis aceptada actualmente por la mayoría de los autores (30, 41), se basa en que todas las estructuras del recién nacido con DCC típica son totalmente normales exceptuando una excesiva laxitud càpsuloligamentosa que hace que ésta articulaciòn sea fácilmente inestable en los momentos cercanos al nacimiento.

La mayoría de las caderas inestables en el nacimiento, se estabilizan en muy corto periodo de tiempo. BARLOW (62), presumiò que uno de cada 60 niños nacidos tendrá inestabilidad en una ò ambas caderas; más del 60 % de estas caderas se estabilizarán en la primera semana de vida y un 88 % lo harán en los dos primeros meses. El restante 12 % son luxaciones verdaderas congénitas y persistirán sin tratamiento. PRATT et al (63), siguieron la evoluciòn de 18 displásias de cadera no tratadas en una poblaciòn de Navajos (diagnosticadas en niños menores de 3 meses por parámetros clínicos y radiográficos), un promedio de 11.2 años (entre 7 y 19 años), encontrando que 15 de las 18 eran normales radiográficamente transcurrido ese tiempo. COLEMAN (64) siguiò 23 casos de DCC no tratados, diagnosticados antes de los 3 meses de edad y encontrò que 5 (22%) llegaron a ser normales, 9 (39%) mantenían rasgos displásicos, 3 (13%) estaban displásicas y 6 (26%) estaban luxadas. Así pues, muchas caderas "inestables" se estabilizan poco tiempo

después del nacimiento y algunas podrían continuar, para subluxarse, luxarse o permanecer encajadas pero con rasgos displásicos. Los medios para predecir la evolución de caderas inestables no están definidos, de aquí la necesidad de tratar toda inestabilidad de cadera de un recién nacido.

La aplastante mayoria de casos de DCC son detectables ya desde el nacimiento. No obstante, a pesar de los programas de seguimiento de los recién nacidos, algunos casos de DCC pasan desapercibidos (65). Existen también débiles evidencias de que determinado número de DCC podrían aparecer más tarde. Por ello, es extremadamente importante examinar continuamente la DCC después del periodo neonatal, cuando las alteraciones se manifiestan normalmente por una serie de signos secundarios (66). Esto es particularmente cierto para aquellas caderas denominadas de alto riesgo (67): niños nacidos de nalgas, hembras, historia familiar de DCC, deformidad inferior del limbo, torticolis muscular congénito, metatarso adductus, asimetría de pliegues inguinales, laxitud ligamentosa excesiva, cualquier otra anomalía congénita y un antecedente hereditario.

Si una DCC permanece incorregida, el desarrollo normal de esa cadera no podrá ocurrir, permaneciendo el niño con una cadera displásica. Es imprevisible, como antes

mencionábamos, qué caderas displásicas no tratadas, continuarán el desarrollo normal ó bien se transformarán en displásicas, subluxadas ó luxadas, o bien encajadas, pero que retengan rasgos displásicos.

La necesidad de un claro entendimiento de la historia natural de la DCC es ahora más importante que nunca porque los nuevos avances de la cirugía reconstructiva de la cadera permiten tratar a niños mayores y adolescentes, así como la posibilidad de sustituciones protésicas en adultos con luxación total no tratada anteriormente.

Son pocos los estudios de la historia natural en el adulto no tratado y aquellos disponibles no proporcionan un pronóstico objetivo para el enfermo individual. La funcionalidad de la cadera luxada del adulto sin tratamiento depende en buena parte de la parcialidad del observador. En contraste con la luxación completa, un conocimiento del pobre pronóstico de la subluxación permitiría al cirujano instaurar un tratamiento adecuado al poco tiempo de haber sido establecido el diagnóstico, incluso en el adolescente y adulto joven.

Vamos a analizar la historia natural de la luxación congénita de la cadera de la siguiente forma:

1.- Definición de las 3 formas de LCC.

2.- Descripción la historia natural de cada una de ellas.

1.- DEFINICION.

La DCC es un desplazamiento intracapsular de la cabeza femoral de su relación normal con el acetábulo permitiendo una interrupción en el desarrollo normal de la articulación anterior al nacimiento ó despues de este.

En la luxación completa, la cabeza femoral está fuera del acetábulo normal, relacionándose con la superficie externa del iliaco. Tardiamente puede desarrollarse un nuevo acetábulo falso con la cápsula articular interpuesta entre la cabeza femoral y el iliaco.

En la subluxación femoral, la cabeza femoral está desplazada lateral y proximalmente, pero mantiene relación con la parte más superior del acetábulo. Los hallazgos radiográficos son una discontinuidad de la linea de Shenton, un ángulo CE menor de 20 grados y una profundidad acetabular menor de 14 mm.

En la displasia congénita, existe un mal desarrollo de la articulación pero no existe ningún desplazamiento definitivo entre el fémur y el acetábulo. La línea de Shenton es normal pero el ángulo CE está disminuido y el acetábulo es anormalmente superficial. La displasia se refiere al desarrollo inadecuado del acetábulo, la cabeza femoral o ambos. Todas las caderas subluxadas son displásicas. Radiográficamente la mayor diferencia entre estos dos conceptos está en la integridad o no de la línea de Shenton: en la subluxación ésta línea es discontinua y la cabeza femoral está superiormente y por fuera desplazada de la pared medial del acetábulo. En la displasia la relación normal de la línea de Shenton está conservada. En la literatura de la historia natural de la DCC, estas dos entidades no están separadas, además pueden ocurrir cambios degenerativos secundarios que conviertan una cadera displásica en una cadera subluxada.

2. HISTORIA NATURAL.

2.a DISLOCACIÓN CONGENITA

La mínima incapacidad que presentan los adultos con luxación congenita sobre todo si es bilateral, es bien conocida en todos los tratados de enfermedades

musculoesqueléticas.

La historia natural de luxaciones completas no tratadas es variable y está afectada por consideraciones sociales. En luxaciones completas habría una clara incapacidad funcional. WALKER (68), en un estudio de 420 casos en la población Cree-Ojibwa, Island Lake Community de Manitoba, señalaba que "la incapacidad funcional en la vida diaria ni era admitida ni observada... la gente veía la DCC de la misma forma que en las sociedades urbanas la gente ve alguién zurdo...la única incapacidad admitida por un individuo no afectado de Island Lake, fué que era dificil llevar una canoa con un hombre que cojea. El se inclina y tú no".

MELVIN et al (69) estudiaron 10 pacientes con 18 caderas afectadas de una luxación congénita no tratada. Todas eran mujeres, con una edad media de 50 años (39 a 65). Sólo una de ellas precisaba de un apoyo externo, dos de las 10 tenían dolor, 6 tenian dolor contínuo y las dos más viejas de la serie (64 y 65 años) aquejaban un dolor limitado. El comienzo del dolor era entre los 40 y 50 años.

La historia natural de la DCC depende de dos factores fundamentales: presencia o no de un neoacetábulo falso bien desarrollado y de la uni o bilateralidad. El primer factor es la presencia o no de un buen neoacetábulo. Estos autores

demostraron que sólo en el 24 % de los casos con un buen neoacetábulo ocurrían cambios degenerativos, mientras que estos aparecían en el 52 % de los casos con un neoacetábulo mal desarrollado. 13 de las 42 luxaciones completas presentaron lesiones degenerativas tales como pérdida de la interlínea articular, formación de quistes, esclerosis, formación de osteofitos y aplanamiento de la cabeza femoral.

MILGRAM (70, 71) presentó los rasgos significativos e histológicos en una DCC descubierta postmortem. Este enfermo de 74 años no había tenido dolor en cadera ni muslo y sólo unas ligeras molestias en columna lumbar 5 años antes de su muerte. Su cabeza femoral no tenía articulación con ninguna parte del ilíaco, estando cubierta por una cápsula alargada y muy delgada; los únicos cambios degenerativos se presentaban en la zona donde el trocanter menor contactaba con el borde acetabular superior, apoyándose en él. Asi pues, en ausencia de un falso acetábulo, la mayoría de los pacientes con luxación completa, estaban bien, manteniendo una buena capacidad de movimiento y sólo ligera limitación funcional. Sin embargo, las caderas luxadas con neoacetábulo bien desarrollado, son más propensas a desarrollar cambios degenerativos radiográficos y tienen un peor resultado clínico. Los factores que conducen a la formación o no de un nuevo acetábulo permanecen desconocidos.

En los pacientes con luxación bilateral, suele aparecer dolor lumbar. Se piensa que es debido a la hiperlordosis secundaria que se asocia a estas luxaciones bilaterales.

En las luxaciones unilaterales, son frecuentes los problemas relacionados con la desigualdad de longitud de los miembros, con la rodilla homolateral, escoliosis y dificultad en la marcha. La dismetría de hasta 10 cms conduce a deformidades de la cadera en flexo-adducción, con lo que podrán ocurrir deformidades en valgo de la rodilla, y posterior sobrecarga del compartimento medial.

La incapacidad es necesariamente menor que en aquellas caderas tratadas con métodos más ó menos antiguos y forzados que se complicaban con necrosis avasculares y coxartrosis precoces.

Aunque el mecanismo exacto de la necrosis avascular no se conoce (72, 73, 74, 75), ésta resulta de la interrupción del aporte sanguíneo en el crecimiento de la cabeza femoral. Ésta complicación sólo aparece durante el tratamiento y su incidencia puede quedar disminuída por actuaciones abiertas ó reducciones cerradas, liberaciones de tendones ajustados y tejidos blandos de la cadera, acortamiento del fémur, rechazo de inmovilizaciones en posiciones forzadas y uso de

tracciones previas a la reducción. La cuestión es que el tratamiento de niños de mayor edad debe tener una baja incidencia de necrosis avasculares si se compara favorablemente con el resultado del no tratamiento en todos los casos.

El entusiasmo por los resultados de los modernos tratamientos que comienzan en la segunda mitad de nuestro siglo, deben ser vistos con ciertas reservas, sobre todo al aplicarse a niños relativamente mayores, y valorarlos un mínimo de 30 años después, porque algunas caderas, en antiguos estudios (76, 77), con un resultado inmediato excelente, desarrollaron cambios degenerativos precoces a largo plazo.

Sin embargo, las posiciones más pesimistas en los resultados de los tratamientos deben ser consideradas en relación a los resultados de las técnicas actuales de reconstrucción y sustitución protésica de la cadera en el adulto(78, 79, 80). El tratamiento en la infancia que sea bueno y que permita prevenir el dolor siquiera hasta los 40 años, debe ser considerado como que merece la pena, especialmente cuando valoramos que mejora la función durante los años asintomáticos y el pronóstico de estas caderas cuando aparece el dolor ha sido mejorado gracias a la

cirugía sustitutiva, comparándolo con el paciente con una luxación de cadera no tratada.

El gran número de pacientes con DCC no tratada que requieren ahora un tratamiento sustitutivo (artroplastia total), señala que algunos presentan ciertas dificultades que no fueron valoradas en el pasado. Mientras que en algunos casos el motivo de la intervención es una marcha muy inestable, no debemos olvidar que el dolor puede tambien aparecer por degeneración artrósica en la neoarticulación del iliaco.

Los autores encuentran que aproximadamente la mitad de aquellos casos con DCC tienen bastante dolor e incapacidad como para llevar un ritmo normal de vida. Algunos, por debajo de los 40 años, niegan el dolor pero no pueden andar unos pocos cientos de metros sin experimentar fatiga, precisando un cierto periodo de descanso para después proseguir.

Contrario a lo que podria esperarse, no encuentran los autores mucha diferencia en la incapacidad entre la uni o la bilateralidad. Aquellos con un acetábulo falso bien desarrollado y esclerosis circundante del ilíaco es dos veces más probable que desarrollen cambios degenerativos y

dolor. No hay correlación entre el grado de dislocación y la presencia de dolor en la calera, pero una seria luxación unilateral provoca una deformidad en valgo del mismo lado y dolor en la rodilla. El dolor lumbar no parece ser más frecuente en casos uni o bilaterales que en el resto de la poblacion sana.

2.b SUBLUXACION

Ha sido demostrado por muchos autores que el 20-50 % de artrosis de cadera son secundarias a subluxación o a displasia acetabular. WIBERG (75) sugirió que había una relación directa entre el comienzo de una artrosis radiográfica y el grado de displasia cuando se mide por disminución del ángulo del borde central (CE). COOPERMAN et al (82) en un estudio radiográfico de enfermedad degenerativa de la cadera y su relación con la gravedad de la displasia acetabular revisó los 17 casos ilustrados de Wiberg. Demostró que 7 de esas 17 estaban subluxadas, siendo estas las mas displásicas; su ángulo de cobertura era de 2 grados y presentaban cambios degenerativos ya a los 42 años. Las otras 10 caderas de la serie de Wiberg permanecían displásicas y tenían un ángulo de cobertura de 10 grados. Nueve de estos casos presentaban signos degenerativos a los 39 años, siendo ya muy manifiestos a los 57 años. Así, en la

serie de Wiberg, el descenso del ángulo CE está asociado con dos factores: el incremento de la displasia acetabular y la posibilidad del riesgo de subluxación. La subluxación era el factor primario, en este grupo, para desarrollar una artrosis.

La subluxación de la cadera permite predecir el desarrollo de una artrosis y de manifestaciones clínicas. Aquellos pacientes con subluxaciones más graves presentan dolor habitualmente durante la segunda década de su vida. Los que tienen una subluxación moderada suelen presentar síntomas entre la 3 - 4 década y los que tienen una subluxación más ligera suelen hacerlo hacia la menopausia.

Aquellos pacientes que presentaron dolor precozmente, rara vez presentan signos de artrosis radiográfica. Sólo suele apreciarse precozmente una zona de esclerosis en la zona de transmisión de carga. El mecanismo del dolor en estos pacientes es meramente especulativo.

En la subluxación la edad media de comienzo de los síntomas es de 36.6 años en mujeres y de 54 años en hombres, siendo evidentes los signos radiográficos aproximadamente una década después. Los pacientes con subluxación suelen tener síntomas en edad más precoz que en aquellos con

caderas luxadas. Una vez que comienza el dolor y aparecen los primeros signos radiográficos, ambos evolucionan muy rápidamente. HARRIS (83) afirmó que los síntomas artrósicos asociados con displasia acetabular aparecen pronto en la vida y que casi el 50 % de sus enfermos con displasia acetabular presentaron los primeros síntomas antes de los 60 años y menos del 5 % después de esta edad.

Se estima que la subluxación congénita es la causa del 20-50 % de las coxartrosis. Los estudios de diversos autores (84, 85, 86, 87, 88) han demostrado claramente esta relación. WIBERG (89), en sus estudios de la subluxación congénita demostró que mientras una cadera ligeramente displásica puede permanecer inalterable a lo largo de la vida, nunca ha visto una cadera con subluxación definitiva que no termine en una coxartrosis a la edad de 50-60 años.

La edad de comienzo de los síntomas en la subluxación es proporcional al grado de subluxación (90), existiendo tres épocas especiales de incidencia: la presentación más severa se presenta en el momento de la maduración esquelética o después, con un dolor que está relacionado con la actividad física. En la mujer, grados moderados se presentan con el primer o segundo embarazo, y grados más ligeros en la menopausia. En los que el dolor aparece precózmente, la aparición de los signos radiográficos se

pospone al menos 5 años al comienzo de los síntomas. Esto sugeriría que la aparición del dolor es más imputable a la fatiga muscular que a síntomas iniciales de coxartrosis. La esclerosis acetabular sóla no es un signo de artrosis, porque está presente incluso años antes de la aparición de los primeros sintomas, sino que debe interpretarse como un signo de aumento del stress a través de una pequeña área de contacto en el acetàbulo displásico.

Los signos radiográficos precoces de esta coxartrosis son: el pinzamiento de la interlínea articular, la formación de quistes en el suelo acetabular y la formación de osteofitos en el lado infe omedial de la cabeza femoral.

Mientras que la esclerosis acetabular puede permanecer inalterable durante años, el deterioro de la articulación es rápido (91, 92). La edad media de comienzo de los síntomas en la subluxación es de 35 años para la mujer y de 55 para el hombre. Mientras que muchos pacientes se presentan con una larga historia de dolor, los signos radiográficos suelen aparecer a los 10 años del comienzo de los síntomas, siendo la edad media para esta coxartrois, ya demostrada, hacia los 45 años en la mujer y los 70 en el hombre.

La experiencia demuestra la inevitabilidad de la coxartrosis en los pacientes con subluxación de cadera. La rapidez con la que la cadera puede ser destruida, acentúa la importancia del principio de que si las intervenciones para redistribuir las fuerzas sobre la cadera y para corregir la subluxación son útiles, estas deben practicarse lo antes posible o a lo sumo inmediatamente que aparezcan los signos degenerativos. La persistencia de esta situación lleva a cambios irreversibles (93). Los resultados satisfactorios de la cirugía en pacientes de edad avanzada con subluxación apoya la postura de que la subluxación debe ser tratada de forma agresiva.

Es extremadamente importante que aquellos casos tratados en la infancia y temprana niñez, sean seguidos hasta la maduración esquelética (94, 95). Después de un afortunado resultado temprano sin aparición de complicaciones, anomalías anatómicas persistentes con movimientos excéntricos de cadera, pueden llevar a una subluxación residual en la adolescencia, que deberia ser corregida si queremos prevenir la coxartrosis a temprana edad.

2.c DISPLASIA

Hasta que los signos físicos de displasia no aparecen, la mayoría de los casos son diagnosticados incidentalmente sobre radiografías realizadas por otros motivos, o bien por la aparición esporádica de síntomas (96, 97, 98). Numerosos autores insisten en que el 50 % de los casos presentaban evidencias radiográficas de DCC en la cadera opuesta.

COOPERMANN et al (82) aportaron 20 casos con 32 caderas con evidencia de displasia acetabular (CE < 20 grados) pero sin subluxación (línea de Shenton intacta) y un periodo de seguimiento de 22 años. Todos los enfermos presentaron una artrosis pero sin evidendia de relación lineal entre el ángulo CE y la cuantía de desarrollo de la misma como fué sugerido por Wiberg. El descenso del valor de este ángulo se relaciona solamente con el aumento de la displasia acetabular y no con las subluxaciones porque estas habían sido eliminadas. De esta forma demostraron que la displasia acetabular conduce a la artrosis radiográfica, pero ésta puede tardar décadas en desarrollarse.

Este estudio demostró además que los parámetros radiográficos habituales utilizados para describir la displasia (ángulo CE, indice acetabular de Sharp,

porcentaje de cobertura, profundidad, inclinación) no pueden predecir la velocidad de desarrollo radiográfico de una artrosis.

La verdadera incidencia de la displasia permanece desconocida (99, 100, 101). En ausencia de subluxación, la historia natural de la displasia no puede ser predecida, pero hay una asociación definida de displasia con enfermedad degenerativa radiográfica, especialmente en mujeres.

En resumen, gran parte de lo dicho para la subluxación sirve para la displasia, aunque en inferior grado. En general, aquellos quienes desarrollan coxartrosis suele aparecer 10 años después que en la subluxación.

La identificación de la displasia en la infancia es normalmente fortuita (102), ya que suele ser asintomática y sin signos físicos de anormalidad. A menudo es reconido, en el lado opuesto, una cabeza luxada o subluxada. Es por tanto importante observar el lado aparentemente sano muy cuidadosamente.

Mientras que casi la mitad de ellas desarrollaran caderas normales espontáneamente, es difícil predecir lo que

ocurrirá. Deben ser examinadas clínicamente y radiográficamente todos los años hasta la madurez esquelética o hasta que cese la mejoría y se haga necesario el tratamiento. No es inusual, en un adulto quejarse más de dolor de la coxartrosis en el lado opuesto a una luxación unilateral, que en el propio lado afectado.

Los estudios sobre la historia natural de la DCC no permiten distinguir que caso concreto tiene un peor pronóstico. En la experiencia de numerosos autores consultados hemos observado que en aquellos casos con luxación completa, el desarrollo de un buen neocotilo con una amplia zona de esclerosis tiene peor pronóstico que aquellos casos en que apenas apoya la cabeza femoral sobre el ilíaco.

La luxación completa lleva una importante incapacidad funcional en todos los pacientes, pero sólo la mitad de ellos tienen un dolor significativo.

La subluxación y la displasia acetabular son responsables de una alta proporción de coxartrosis. La ausencia de síntomas y los sutiles hallazgos físicos hasta que los cambios degenerativos ocurren, hacen su diagnóstico muy difícil tempranamente. Cuando se descubre precozmente,

la corrección de las alteraciones anatómicas debe realizarse si se quiere prevenir la coxartrosis. El movimiento concéntrico de la cadera y la función muscular normal son esenciales para el desarrollo apropiado de la articulación.

En resumen, hemos de tener en cuenta que:

- La identificación de la DCC en la infancia es normalmente fortuita, ya que suele ser asintomática y sin signos físicos de anormalidad, apareciendo con frecuencia en el lado opuesto (supuestamente sano) una cabeza luxada o subluxada. De aquí la importancia de establecer programas de detección precoz y seguimiento de esta enfermedad en los recién nacidos (98, 99, 100, 101, 102), valorando con sumo cuidado ambas caderas, tanto la supuestamente afectada como la aparentemente sana.

- Casi la mitad de las DCC evolucionarán espontáneamente hacia la normalidad, sin embargo es difícil predecir, con seguridad, lo que ocurrirá. Por ello estos pacientes deben ser examinados clínica y radiográficamente todos los años hasta la madurez esquelética o hasta que cese la mejoría espontánea y sea necesario el tratamiento. No es inusual, encontrar un adulto que aqueja más dolor en el lado opuesto a una luxación unilateral, que en el propio lado

afecto.

-Los estudios sobre la historia natural de la DCC no permiten distinguir qué caso concreto va a tener un peor pronòstico; en la experiencia de numerosos autores se observa que aquellos casos con luxaciòn completa que han desarrollado un buen neocotilo con una amplia zona de esclerosis, tienen un peor pronòstico que aquellos otros en que apenas la cabeza femoral se apoya sobre el iliaco.

- La luxaciòn completa suele llevar una importante incapacidad funcional en la mayoría de los pacientes pero sòlo la mitad de ellos manifiestan un dolor significativo.

- La subluxaciòn es responsable de una alta proporciòn de coxartrosis. La ausencia de síntomas y los sutiles hallazgos físicos hasta que los cambios degenerativos aparecen, hacen muy difícil un diagnòstico temprano de la misma. Cuando la subluxaciòn se descubre precozmente, la corrección de las alteraciones anatòmicas debe de realizarse inmediatamente si se quiere prevenir la coxartrosis. El movimiento concéntrico de la cadera y la funcionalidad muscular normal son esenciales para el desarrollo apropiado de la articulaciòn.

IV.-LOS ULTRASONIDOS Y LA CADERA INFANTIL.

1.- ALGUNOS CONCEPTOS BASICOS SOBRE LOS U.S.

La técnica de generación de imágenes por US exige la utilización de impulsos muy cortos, de muy pocos ciclos vibratorios (103). Para obtenerlos se precisan dos condiciones. La primera es la elección del material piezoeléctrico adecuado. La segunda es evitar que el cristal "resuene" debido a su propia inercia eléctrica.

Para conseguir este objetivo se adosa un material muy absorvente (dump) a una cara del cristal (la opuesta al paciente) que amortiguaría la inercia vibratoria del mismo (figura 1). Así se logra que el cristal efectue un corto movimiento oscilatorio (1-2 ciclos) y a continuación quede en reposo a la espera de recibir señales reflejadas.

FIGURA 1: Esquema de un transductor ultrasonico.

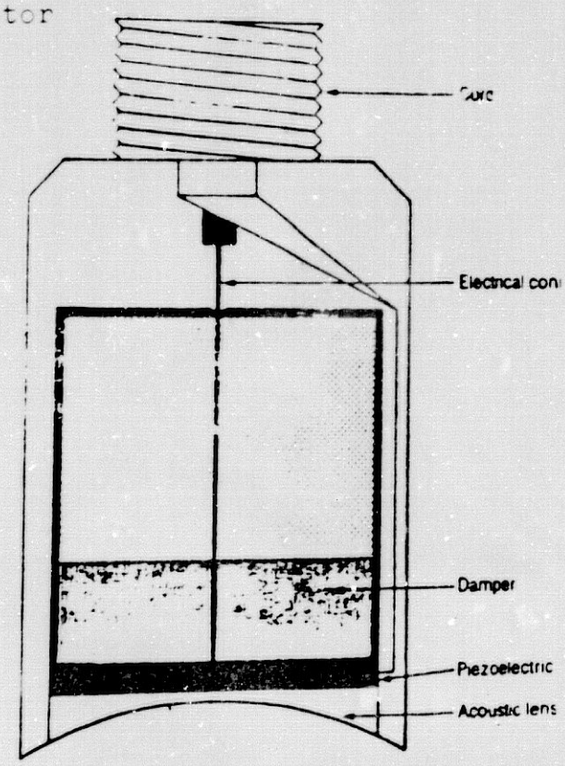

El tiempo de emisiòn del impulso es de 1 microsegundo, mientras que el destinado a recepciòn es de 1 milisegundo. Por tanto, el 99.9% del tiempo de exploraciòn se emplea en la escucha de las señales reflejadas. Esto dá idea de la escasa interacciòn que los US diagnósticos ejercen sobre los tejidos (figura 2).

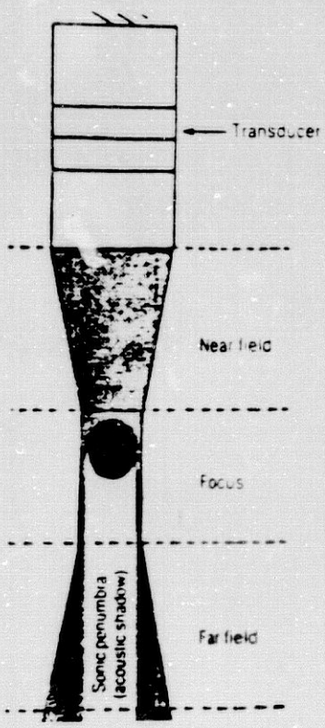

FIGURA 2: Esquema que representa al transductor en relación a la cercanía o lejanía del objeto.

Mediante el movimiento de la sonda en un plano, se genera una imagen bidimensional (104). Este tipo de imagen B bidimensional se denomina scan estático. La imagen así obtenida puede ser almacenada en un dispositivo electrónico denominado "scan converter". Este nombre hace referencia a la capacidad que dicho aparato posee para convertir a partir de la línea de ordenamiento de la onda US dentro del plano anatómico de barrido, el formato de ordenación lineal apropiado para su representación en un monitor de t.v. de 625 líneas.

Actualmente el almacenamiento de la imagen y la conversión de formato se efectuan por medio de un convertidor digital. Este dispositivo (105) descompone la imagen en una matriz de elementos regulares denominados pixels (picture-element). Cada elemento de memoria es capaz de almacenar una señal digital relacionada con el voltaje analógico producido por la señal de eco a partir de una zona determinada de un plano de corte. Para representar la imagen almacenada en esta memoria, cada pixel es interrogado acerca de la información numérica que contiene, a la cual se asigna un valor de brillo correspondiente y es representada en el monitor en su situación adecuada (106).

Todas las funciones de control del equipo, se encomiendan a un computador capaz de tratar a gran velocidad toda la información puesta en juego. El acceso del operador a la máquina se realiza a través del computador que da las órdenes oportunas a los circuitos involucrados. También calcula la posición exacta del transductor y la traduce en órdenes de direccionamiento de escritura en el punto preciso de la misma.

En la actualidad casi todos los equipos trabajan en tiempo real. Un aparato de este tipo consiste en un aparato en modo "B" simplificado en el que de alguna manera se hace desplazar el transductor o su eje de transmisión de una forma automática, siguiendo siempre el mismo plano de corte, donde además si cada nuevo scan borra el anterior, obtendremos una sucesión de imagenes del mismo corte que representarán toda la informacion contenida en el modo B y visualizándose también el movimiento "real" del órgano seccionado.

Por tanto el scan en tiempo real está formado por la rápida representación secuencial de sonogramas individuales. Para producirlo, la fuente de US se ha de mover rápidamente ya de manera lineal o siguiendo una trayectoria en forma de arco. Según adopten uno u otro movimiento, tendremos equipos

de barrido lineal o sectorial (figuras 3, 4, 5 y 6).

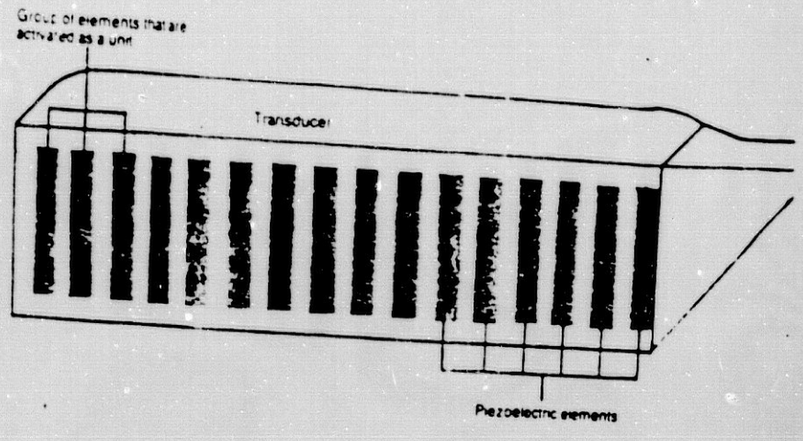

FIGURA 3: Esquema de un transductor lineal.

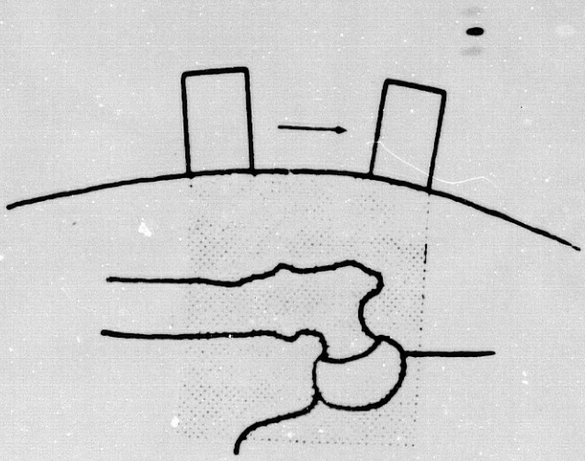

FIGURA 4: Transductor lineal.

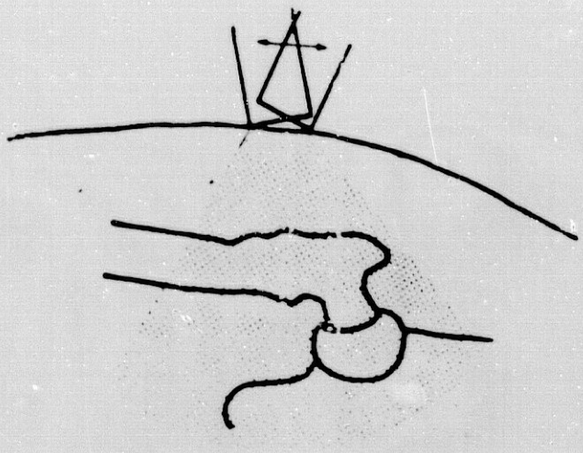

FIGURA 5: Transductor sectorial.

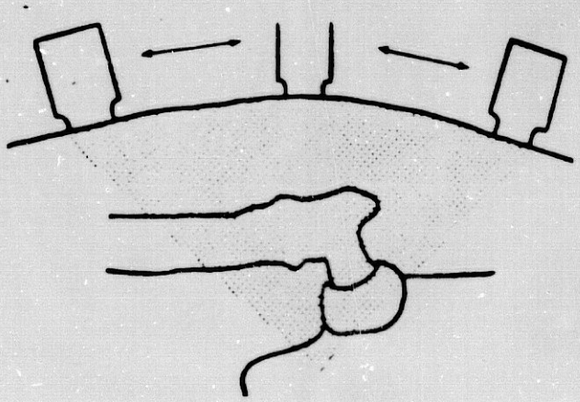

FIGURA 6: Transductor compuesto.

A. Equipos lineales. Originariamente con movimiento mecánico de la sonda, en la actualidad el eje de transmisión se mueve de manera electrónica, sin que exista movimiento real del cristal emisor-receptor. Las sondas lineales de barrido electrónico ("linear array"), constan de un número determinado de cristales (64 a 200) de muy pequeño tamaño colocados en fila simple adosados, cubriendo un distancia de al menos 10 cm.

Los transductores individuales son secuencialmente activados, empezando por un extremo, lo que posibilita el traslado de la fuente de US de un extremo a otro de la sonda. La excitación secuencial de cada uno de ellos a lo largo del dispositivo lineal genera un sonograma y este proceso puede ser repetido 30 veces por segundo.

La principal limitación del "linear array" es la necesidad de un área de contacto grande y que su forma plana no se adapta a las curvas del cuerpo humano.

B. Equipos sectoriales. En un sistema sectorial de tiempo real se imprime al transductor un rápido giro en forma de pequeño arco produciendo asi sonogramas sectoriales seriados. Actualmente esta muy perfeccionada la tecnología de las sondas sectoriales de tipo mecánico, en las que un

motor o campo magnético variable imprime un movimiento rotatorio u oscilante a un cristal o grupos de cristales.

El número de cristales varia, pero cada transductor trabaja secuencialmente representando una imagen de un sector de tejido en un ángulo variable de hasta 110 grados, proporcionando una calidad de imagen buena o excelente.

Las ventajas e inconvenientes de cada uno de estos sistemas han sido ampliamente discutidas en la literatura (107, 108, 109, 110). Para el uso que se ha propuesto este trabajo queremos resaltar las notables ventajas de los dispositivos lineales. En efecto, el diseño de la sonda lineal proporciona una imagen bastante aproximada del plano de corte de la exploración. Además las líneas paralelas de dirección del haz de US originan la presencia de una serie de sombras acústicas (especialmente hueso iliaco y contorno óseo acetabular superior) que facilitan notablemente la identificación de estructuras necesarias para un correcto diagnóstico (111, 112, 113, 114).

Por el contrario, la sonda sectorial en tiempo real suele ser de diseño cilíndrico o cónico con una superficie de contacto escasa. Esto condiciona que la localización del plano correcto por parte del operador sea muy difícil y a

veces prácticamente fortuita

La búsqueda de los distintos planos seccionados es bastante complicada con lo que el tiempo de exploración resulta prolongado. Además la divergencia del haz de US proporciona unas sombras acústicas mucho más imperfectas que con el método lineal, lo que impide en ciertos casos, la identificación de marcadores anatómicos, como el llamado "transition point" que a veces solo puede ser representado a partir de una sombra bastante sutil.

Esto unido a la escasa información que la sonda sectorial ofrece de los planos superficiales hace a esta tecnología muy inferior a la que utiliza sondas electronicas lineales para representar la cadera infantil (115).

2.- DESCRIPCION POR US DE LA CADERA INFANTIL NORMAL.

2.1.- Interacciones de los US con la cadera infantil.

Cuando el US atraviesa la interfase entre dos medios que tienen diferentes propiedades acústicas, una porción de energía sonora es reflejada hacia la fuente sonora (116, 117, 118). Esta energía es detectada como una señal luminosa en el lugar donde ocurre la reflexión. Cuanto mayor sea ésta, mayor será la intensidad de la señal luminosa. Los ecos procedentes de las diversas zonas que van atravesando los US aparecen en la pantalla de forma muy tenue, por lo que es preciso su ampliación.

Cuando los US chocan con las superficies osificadas de la cadera, tales como el techo acetabular, borde inferior del ilíaco o cuello femoral osificado, la reflexión de los sonidos es completa, produciéndose una extinción total del sonido que GRAF (119) denomina como "sombra acústica". Pero al atravesar los US las diferentes estructuras no osificadas, son reflejados de forma diferente, lo que nos permite su identificación. Describiremos sucesivamente estas diferentes estructuras no osificadas de la cadera neonatal, desde el punto de vista ultrasonográfico.

2.2. Tejidos blandos periarticulares.

Cuando los US atraviesan la cadera en dirección lateromedial, lo hacen a través de piel, tejido subcutáneo, fascia lata y músculos glúteos, hasta llegar a la articulación coxofemoral (figura 7).

FIGURA 7: Ecografía de cadera.

1. Piel.
2. T. Subcutaneo.
3. F. Lata.
4. M. Glúteos.
5. Art. Coxofemoral.

La fascia lata y tabiques musculares (120, 121, 122, 123) provocan ecos densos, lo que no ocurre con músculos y tejido graso subcutáneo. La cápsula articular y el limbo son ecogénicos.

2.3. Extremidad proximal del fémur.

Esta extremidad proximal del fémur está formada por tres partes bien diferenciadas como son la cabeza femoral, trocanter mayor y porción craneal del cuello femoral, que tienen en común el estar compuesta de cartílago hialino, que posteriormente se transformará en hueso. El cartílago hialino resulta transparente a la onda sonora por lo que estas estructuras no son visibles con el US; son las llamadas transparencias acústicas o vacios sónicos que están limitadas distalmente por una zona ecogénica potente correspondiente al extremo proximal osificado del fémur. Es el llamado por Graf "límite oseo-cartilaginoso" (figura 8).

FIGURA 8: Ecografía de cadera.

La flecha señala el límite óseo-cartilaginoso.

Al otro lado de este límite oseocartilaginoso también aparece una nueva transparencia acústica ocasionada por el bloqueo completo US que proporciona el hueso femoral ya que ha reflejado todas las ondas sonoras. Es la llamada "penumbra ultrasónica.

2.3.1 Trocanter mayor.

En el vacío sónico que representa la extremidad proximal del fémur, pueden observarse una serie de irregularidades correspondientes a la inserción de la musculatura glútea en el margen craneal del trocanter mayor, ocasionando que el límite superior de ese vacío aparezca rugoso e irregular.

2.3.2. Cuello femoral.

Es considerablemente más corto en el niño que en el adulto, debiendo de tenerse en cuenta este hecho a la hora de cualquier interpretación diagnóstica debido a la progresiva dinámica a que está sometido.

Este vacío sónico del cuello femoral está limitado caudalmente por el límite óseo-cartilaginoso y cranealmente por la cápsula articular adyacente.

2.3.3. Límite óseo-cartilaginoso (124, 125, 126, 127).

Es la zona que divide al cuello femoral dejando a un lado la "tapa cartilaginosa hialina" y caudalmente la zona osificada del cuello y diáfisis femoral. Es altamente ecogénico, siendo muy visible en el sonograma, constituyendo una ancha banda estructuralmente heterogénea.

El limite óseo-cartilaginoso posee la misma estructura típica de la placa epifisaria, caracterizándose por poseer células cartilaginosas hipertróficas, una zona de erosión del cartílago y una ancha zona específica de proliferación en la que las células se alinean en columnas. Pues bién, estas células en "empalizada" reflejan las ondas US fuertemente, y por tanto aparecen de gran ecogeneidad, proporcionando un importante punto de referencia para la identificación de otras estructuras menos ecogénicas como cabeza y cuello femorales.

La diferente velocidad de crecimiento entre las zonas medial y lateral del límite óseo-cartilaginoso es la causa de la heterogeneidad ecogénica de esta zona y permite por otra parte la diferenciación de sucesivos estadios evolutivos de la cadera.

Asi pues, en la cadera del r.n. el límite óseo-cartilaginoso describe una curva elevada que se prolonga hasta llegar casi al suelo acetabular. En niños de mayor edad este límite se va haciendo más angular, verticalizándose en sentido descendente la zona medial, la cual sirve de separación entre cabeza y porción osificada del cuello femoral. Esta disposición origina en la imagen sonográfica el aspecto de trazos, líneas paralelas o rayas, por lo que se le ha dado en llamar "ecos en empalizada", visualizándose de una forma muy vaga.

En edades mayores, la angulación entre las zonas medial lateral es tal, que el límite óseo-cartilaginoso llega a quedar incluido en la sombra acústica del cuello femoral, dejando de ser detectado y observado en la imagen ultrasónica.

De todas formas, la detección de la zona medial del límite óseo-cartilaginoso depende en gran parte de la posición del muslo. Asi pues, según el grado de abducción, será más o menos visible esa zona medial. Niños de cierta edad en los que no era visible ya esta región medial, tras una abducción del muslo podría manifestarse.

2.3.4. Cabeza femoral.

Así como el centro de osificación, en caso de existir, puede ser visualizado, no ocurre lo mismo con la cabeza femoral cartilaginosa. En las experiencias iniciales de Graf con huesos sueltos inmersos en un baño de agua, ideó la forma de visualizarla envolviendo la cadeza femoral en una fina capa de celofán, pero en la aplicación clinica la cabeza femoral no puede ser visualizada (fig. 9).

1. Cabeza femoral.

FIGURA 9: Ecografía de cadera.

2.3.5. Cápsula articular.

A nivel de la región de la cabeza femoral cartilaginosa hialina, la emisión ultrasónica incide en primer lugar en la cápsula articular, la cual si es visible por su estructura colágena, pudiendo observarse su situación alrededor del contorno de la cabeza femoral.

Caudalmente, la cápsula articular envuelve la porción proximal hialina del cuello femoral y regresa en dirección craneal hasta la transición del trocanter mayor. De este modo la cápsula y el pericondrio del cuello femoral y trocanter mayor, respectivamente, forman dos capas fibrosas adyacentes, a cuyo nivel se originan dos fuertes ecos paralelos, que se pueden observar en una sonografía.

2.3.6. Centro de osificación de la cabeza femoral.

En el caso de existir ya centro de osificación de la cabeza femoral, las ondas sónicas inciden en él tras atravesar el cartílago hialino de la cabeza, sin haber originado eco visible a dicho nivel.

Generalmente la aparición de este centro de osificación se detecta sonográficamente 2 a 3 semanas antes que su

aparición radiográfica. A veces incluso es detectado en el recién nacido si la cabeza femoral muestra un buen grado de maduración, siendo importante las manifestaciones de TONNIS (124) en el sentido de que si este núcleo de osificación no es detectado entre los 6 y 12 meses de vida, debe sospecharse la existencia de patología.

Debido a que este centro de osificación presenta una morfología ensanchada y ecogénica, los US no penetran totalmente, sino que son reflejados por la superficie externa, dejando la parte central en la sombra. El resultado nivel morfológico en la imagen US es el característico fenómeno denominado como "fenómeno de la media luna". Esta imagen puede llevarnos al error de aplicar el criterio radiográfico de interpretación a la sonografía, lo que nos haría ver el centro de osificación con un desplazamiento lateral y por ello una posible dislocación.

Mientras que aparezca un centro de osificación de pequeño tamaño que puede ser penetrado por las ondas sonoras, la penumbra sónica no suele impedir una buena visualización de la zona acetabular, pero en caso de existir un centro de osificación de gran tamaño si puede ocurrir, incluso al llegar a conectar con el eco denso del ilíaco, impedir que la sonografía sea de utilidad diagnóstica. Se

deduce pues que el diagnóstico por US de la cadera está limitado por la edad, aunque más que la edad sería el gran tamaño del centro de osificación de la cabeza femoral el que impediría un estudio de las estructuras del fondo acetabular.

Utilizando instrumentos de alta resolución, se han podido registrar a nivel del cartílago hialino de la cabeza femoral "pequeños ecos en forma de coma o gusanitos" los cuales mantienen sus posiciones relativas con la rotación de la pierna. Este tipo de ecos ha sido interpretado por Graf como ecos originados por vasos sanguíneos a este nivel. Con tecnología más sofisticada que la empleada habitualmente en la actualidad, hallazgos como el anteriormente citado pordrían ser la base de futuros diagnósticos US de alteraciones estructurales, del crecimiento y vascularización de la cabeza femoral infantil.

2.4. El acetábulo.

Una sonografía en sección frontal de la fosa acetabular debe mostrar tres planos o capas características:

. En situación lateral, el eco relativamente fuerte del ligamento redondo, que así se hace visible.

. En el centro un eco más debil que produce la capa media de tejido conectivo y adiposo.

. En situación medial, el eco que representa el suelo de la fosa acetabular.

Los tejidos blandos de la fosa acetabular son diferenciables del borde inferior del ilíaco por su diferente impedancia acústica y sobre todo por la presencia de una típica muestra o "incisura" (figura 10).

FIGURA 10: Ecografía de cadera.

1. Incisura.

En una cadera bien desarrollada, el techo acetabular se encuentra apuesto intimamente sobre el cartilago de la cabeza femoral, por lo que el espacio entre ambos no puede ser visualizado US. Sin embargo, en los exámenes dinámicos (128, 129) es posible, a veces, provocar un ligero ensanchamiento de este espacio, debido a la incongruencia anatómica que presenta.

La colección de fluido en este espacio, crea una impedancia acústica discontinua y permite la visualización de una linea de demarcación entre las superficies cartilaginosas de la cabeza femoral y el acetábulo.

Especialmente en las caderas con un amplio techo cartilaginoso y un techo óseo pobremente contorneado (cadera displásica), habrá una mayor deformación elástica del sistema cabeza-acetábulo durante la exploración dinámica y de ello resultará una delgada pelicula de fluido (130, 131, 132).

2.5. El techo acetabular.

Por su importancia en el desarrollo de la DCC merece una atención especial.

Está compuesto de dos zonas: una ósea y otra de cartilago hialino. La porción ósea es claramente visible, pero la porción cartilaginosa, al ser hialina como la cabeza femoral no. Está delimitada por (figura 11):

1. Techo óseo.
2. Techo cartilaginoso.

FIGURA 11: Ecografía de cadera.

- Lateralmente por el tejido fibroso colágeno el periostio o bien pericondrio que se une a la cápsula articular. Es decir que laterocranealmente por la capa de tejido que comprende el complejo cápsula- pericondrio-periostio.

- Laterocaudalmente, a nivel de su borde libre, por el labrum acetabular.

- Medialmente por el borde óseo acetabular, fuertemente ecogénico, es decir por la porción ósea del techo acetabular y pared iliaca.

En su conjunto el techo cartilaginoso hialino del acetábulo presenta una sección triangular y normalmente rebasa la corona de la cabeza femoral. Aunque a veces se utiliza el término "limb" para englobar a todas las zonas no osificadas del techo acetabular (labrum y cartilago hialino) bien para desiganr uno u otro, en el diagnóstico sonográfico, este término resulta demasiado impreciso.

2.6. El pericóndrio y el "agujero pericondrial".

La heterogeneidad de su estructura anatómica se refleja perfectamente en la sonografía. El tercio del pericondrio, debido a su grosor, resulta fuertemente ecogénico (figura 12).

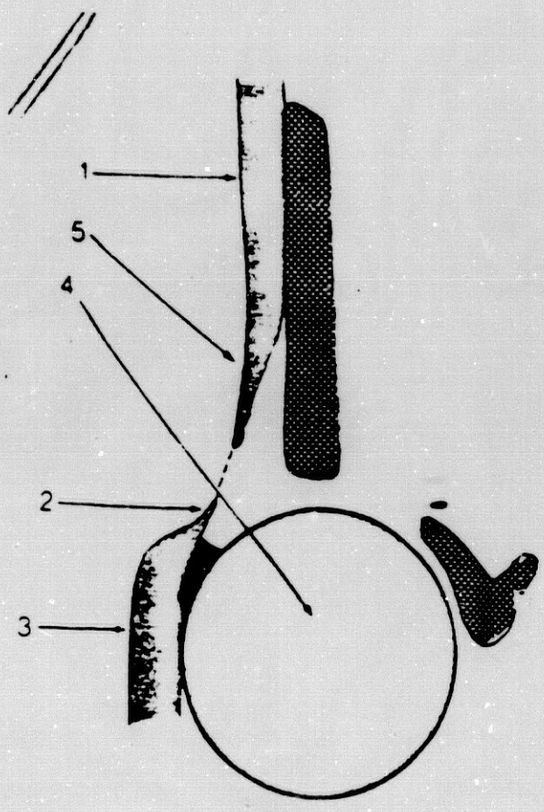

FIGURA 12: Esquema sonográfico de la cadera infantil. 1. Periostio, 2. Pericondrio, 3. Cápsula articular, 4. Cabeza femoral, 5. Tercio proximal del Pericondrio.

El tercio inferior se nos muestra como una estructrura extremadamente delgada sobre la porción cartilaginosa del techo acetabular, por lo cual a menudo no puede ser visualizado ecográficamente. Esto origina un defecto aparente en el borde externo del techo acetabular preformado en cartilago. Es el denominado "agujero pericondrial".

El tercio superior del pericondrio, que aparece sobre el borde cartilaginoso, es siempre fuertemente ecogénico.

2.7. Borde inferior del ilíaco.

Está cubierto sólo por tejido conectivo y se nos presenta como un eco de máximo interés en la valoración de la cadera.

Junto al punto más lateral del acetábulo óseo forma el denominado "promontorio", punto pues de transición entre la convexidad de la pared ilíaca y la concavidad articular (figura 13).

1. Porción cartilaginosa del techo acetabular.
2. Lábrum.
3. Cápsula articular.
4. Porción cartilaginosa del cuello femoral.
5. Reborde condroóseo o meseta epifisaria.
6. Centro de osificación de la cabeza femoral.
7. "Empalizada sónica" correspondiente al límite condro-óseo.

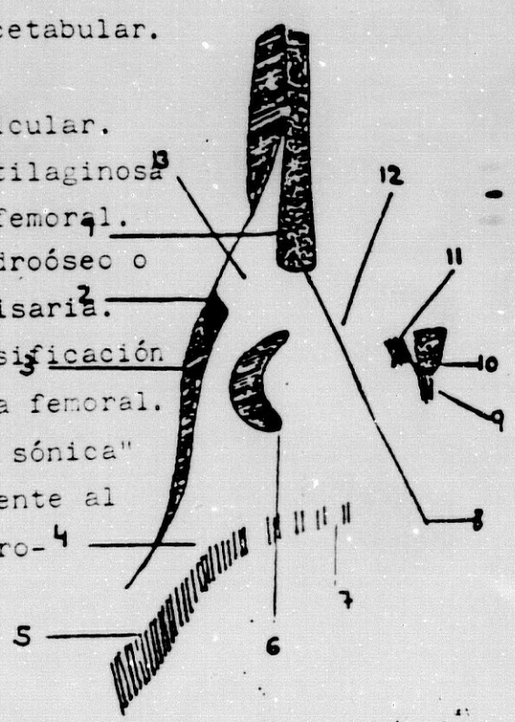

8. Promontorio del reborde óseo acetabular.
9. Tejido fibroso rellenando la fosa acetabular.
10. Margen iliaco más bajo.
11. Ligamento redondo.
12. Sombra acústica.
13. Agujero acústico.

FIGURA 13: Representación esquemática de un sonograma.

2.8. El lábrum acetabular.

Es una estructura ecogénica situada siempre lateral y distalmente al agujero pericondrial. Su forma anatómica y US es variable, presentando habitualmente forma de cuña o triangular. Este anillo fibrocartilaginoso llega hasta el borde del cartilago hialino periférico y siempre está localizado en el punto donde el borde de la cabeza femoral diverge medialmente de la linea vertical de la cápsula (figura 14).

1. Lábrum.

FIGURA 14: Ecografía de cadera.

La identificación del lábrum se considera como el primer y más importante paso en la interpretación diagnóstica de la sonografía. Para ello deben de tenerse en cuenta una serie de consideraciones:

.. El lábrum está representado por un eco nodular situado laterocaudalmente al agujero acústico del techo acetabular y se extiende contiguo a la superficie interna de la cápsula articular.

.. El lábrum mantiene siempre contacto con la cabeza femoral, que está delimitada por la cápsula articular, por lo que el lábrum se mantiene adyacente a la superficie interna de la cápsula.

.. El labrum siempre se encuentra en situación laterocaudal al agujero pericondrial.

Resulta de interés la diferenciación sonográfica entre el techo cartilaginoso hialino acetabular y el labrum, la cual viene dada en función de su diferente ecogeneidad y su diferente comportamiento en la DCC.

Se puede observar en la sonografía de la cadera no osíficada como el borde lateral del techo acetabular

cartilaginoso es visualizado como una banda de ecos que es reflejada por el pericóndrio. La delimitación craneal de esta banda la constituye el periostio del ilíaco y caudalmente por la cápsula articular, a la cual se fusiona en la imagen US.

Para una correcta interpretación diagnóstica de la imagen sonográfica, se ha de tener en cuenta la precaución de no confundir los fuertes ecos ocasionados por el tercio proximal del pericondrio con los ecos que origina el labrum acetabular y para ello deben de mantenerse presentes en todo momento las relaciones anatómicas topográficas entre el lábrum, agujero pericondrial y tercio proximal del pericóndrio, ya que tales relaciones no se alteran nunca, ni aún en los casos de caderas muy descentradas

3.- ESCALA SONOMÉTRICA.

Consiste en la valoración sonográfica de la madurez de la cadera infantil basada en la clasificación de las caderas en 4 tipos, desde la normalidad a la cadera luxada, distinguiendo una serie de gradaciones de menor a mayor afectación en el desarrollo y maduración de las caderas.

Relacionando los dos angulos alfa y beta se ha construido el sonometro que tiene tres zonas principales (figura 15):

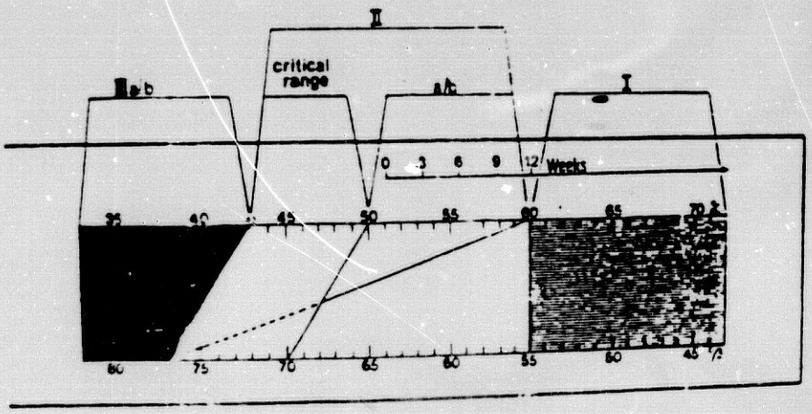

FIGURA 15: Sonómetro de Graf.

a) Zona de caderas maduras (tipo 1), que está a la derecha de la escala.

b) Caderas excéntricas (tipos 3a, 3b y 4), que estan a la izquierda de la escala. Solo pueden ser medidos los tipos 3a y 3b ya que el tipo 4 tiene una importante pérdida de las relaciones.

c) Caderas del tipo 2, que ocupan la zona media de la escala. Esta zona incluye los diferentes grados de gravedad del retardo de osificación. Según las diferentes medidas de los ángulos obtenemos diversos grados de madurez.

La escala que representa la edad en semanas del niño tiene colocado el cero a nivel del valor del ángulo alfa de 50-51 grados ya que este es el valor mínimo de madurez de una cadera para ser considerado normal; la cota de los 3 meses (12 semanas) queda a nivel del valor alfa de 60 grados, considerado el valor que se precisa para catalogar una cadera como "madura" y hasta el final del tercer mes puede existir una cierta inmadurez fisiológica de la cadera.

III.- CLASIFICACIÓN SONOGRÁFICA DE LAS CADERAS.

Sonográficamente la cadera infantil puede ser valorada inmediatamente tras el nacimiento y realizarse cuantos controles de seguimiento sean necesarios gracias a la inocuidad de los US.

Basándose en el aspecto ultrasònico y medidas angulares por una parte, y de otra en la escala sonométrica, podemos diferenciar 4 tipos de caderas segùn el grado de maduraciòn y/o afectaciòn displásica de las mismas:

CADERA TIPO 1. (figura 16).Corresponde a la cadera madura.

FIGURA 16:

Esquema sonográfico.

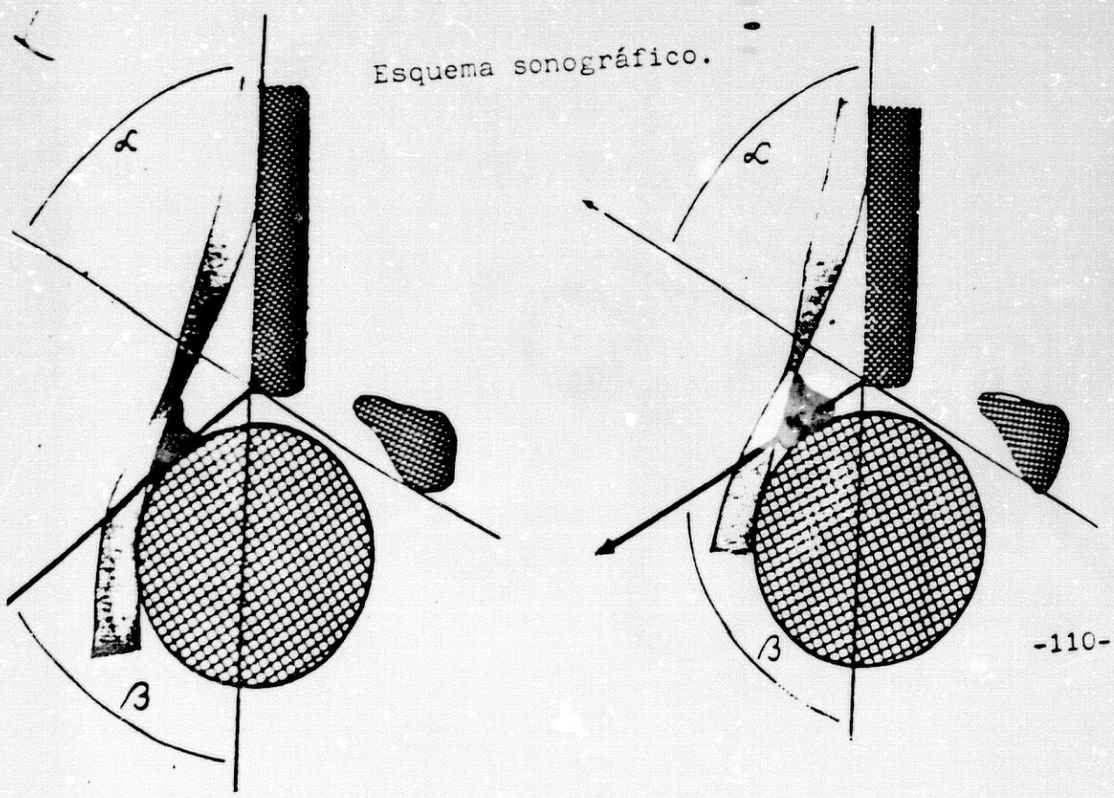

Cadera tipo 1a

Cadera tipo 1b

Debe ser tomada como patrón de referencia de la normalidad, pues en palabras de Graf (119): "Todo lo que no se parezca a una cadera tipo , es sospechoso".

Se caracteriza por tener un ángulo alfa > de 60 grados. El promontorio puede tener dos formas:

a) Angular

b) Ligeramente redondeado.

Variantes:

1. El techo cartilaginoso puede tener una morfología variable. La cadera tipo 1a proyecta el techo cartilaginoso que es estrecho hacia fuera cubriendo bien la cabeza femoral, proporcionando un ángulo beta de < 55 grados.

2. El techo cartilaginoso es grueso y cubre sólo parcialmente la cabeza femoral, siendo el ángulo beta > 55 grados. Es la cadera tipo 1b.

La experiencia demuestra que son más frecuentes las caderas tipo 1b que las 1a, aunque ambas se interpretan como caderas maduras.

La porción cartilaginosa hialina del techo acetabular complementa la porción ósea completando de esta forma el techo acetabular. A la sección se verá con una morfología

estrecha y triangular, proyectándose alejado lateral y distalmente sobre la corona de la cabeza femoral y termina caudolateralmente en el fuerte eco del lábrum acetabular. Este techo cartilaginoso es reflejado sólo débilmente, resultando como una transparencia sónica en el sonograma (agujero acústico).

CADERA TIPO 2. (figura 17).

La cabeza femoral está bien contenida dentro del acetábulo, pero la relación entre lo que cubre el hueso y lo que cubre el cartílago se desplaza en favor de este último. No obstante el techo cartilaginoso cubre bién la cabeza femoral, garantizando una buena cobertura a esa cabeza que permanece en contacto con su cavidad articular. El agujero acústico continúa pues presente en este tipo de caderas, pero la base del triángulo cartilaginoso aparece con mayores dimensiones.

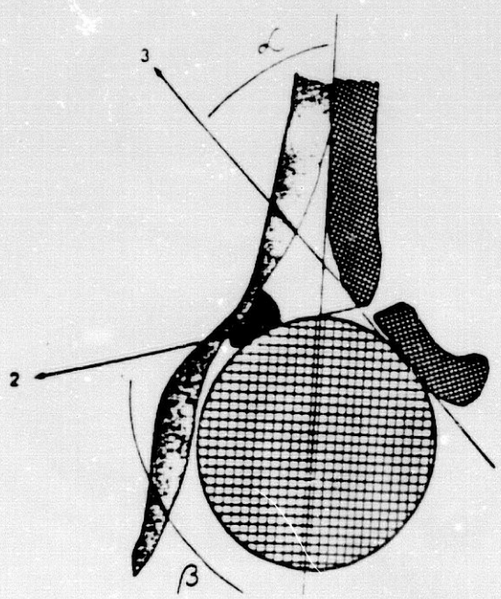

FIGURA 17: Esquema sonográfico de una cadera tipo 2.

El promontorio es redondeado y el techo cartilaginoso es ancho y cubre gran parte de la cabeza. Se asocia este tipo de cadera con un retraso de la osificación.

Podemos diferenciar 4 grados de este tipo sonográfico de caderas:

- Tipo 2a: "Caderas inmaduras en niños menores de 3 meses".

Es poco frecuente encontrar caderas tipo 1 en los recién nacidos, mostrando la mayoría algún grado de inmadurez fisiológica. Típicamente el techo óseo muestra una dependencia de la edad, por lo que situa los ángulos alfa y beta en este denominado tipo 2a que se denomina de inmadurez fisiológica. No obstante esta inmadurez debe tener unos límites. En el r.n, la madurez debe alcanzar como mínimo un valor del ángulo alfa de 50-51 grados y un ángulo beta de 70 si no alcanza esta madurez debe iniciarse un tratamiento. Si no alcanza este mínimo grado de madurez en el recién nacido debe incluirse en las caderas de tipo 2c es decir de la zona crítica y seguir una evolución hasta que alcanze los 3-4 meses en que puede o no haber logrado su madurez.

Por tanto, tipo 2a serán aquellas caderas

- del recién nacido que tengan alfa > 51 grados y < 60
- menores de 3 meses con alfa > 51 y < 60 grados
- ángulo beta < 70 grados

Se trata pues de caderas que son fisiológicamente inmaduras pero apropiadas para la edad. En principio no precisan tratamiento, aunque en el sentir de la mayoría es preferible tratarlas. Al llegar a la edad de tres meses, estas caderas deben haber evolucionado sea a su madurez, en cuyo caso las clasificaríamos como tipo 1 o bien persiste un patológico retraso de osificación en cuyo caso pasarían al tipo 2b.

En realidad no deberían ser incluidas en este tipo 2 o caderas con "desarrollo óseo retardado", ya que ello implicaría necesariamente la presencia de patología. Se trata de unas caderas sonográficamente inmaduras, pero hasta cierto punto fisiológicas ya que espontáneamente en los 3 primeros meses de vida evolucionarán hacia un tipo 1.

- Tipo 2b: "Desarrollo óseo retardado".

Cuando un niño mayor de 3 meses de edad posee una cadera en la que los valores del ángulo alfa están entre 50 y 59 grados. Estas caderas, sin llegar a estar en una zona crítica, precisan seguimiento en el caso de no ser tratadas, pero creemos que deben ser tratadas de inmediato por la razón siguiente: La clasificación 1 debe alcanzarse lo más tardar a los 4 meses de edad. Este intervalo de tiempo es una concesión a las diferentes variaciones fisiológicas de las caderas maduras.(figura 18).

FIGURA 18: Ecografía de cadera tipo 2b.

- Tipo 2c: "Caderas en zona critica".

Si la cadera no alcanza un valor mínimo del ángulo alfa de 43 a 49 grados. Esta cadera posee un modelado tan pobre que incluso para una cadera neonatal existe el peligro de una eventual luxación, por lo que debe ser tratada. Este tipo de caderas posee valores del ángulo beta entre 70 y 77 grados. Por regla general son caderas inestables sonográficamente y existen ya diferencias de grado respecto a los dos tipos anteriores (2a y 2b). (figura 19).



FIGURA 19: Ecografía de cadera tipo 2c.

- Tipo 2d: "Caderas descentrables".

Esta variante está a caballo entre los tipos 2 y 3 ya que aunque los valores del ángulo alfa permanecen en la "zona critica" correspondiente al tipo 2, sin embargo los valores del ángulo beta exceden los 77 grados. (figura 20).

FIGURA 20: Ecografía de cadera tipo 2d.

CADERA TIPO 3.

Presenta un fuerte rampa el techo óseo cubriendo muy pobremente la cabeza femoral. El techo cartilaginoso, sometido a una fuerte presión de la cabeza no puede mantener una reducción concéntrica, por lo que la cabeza está excéntrica desplazando el techo cartilaginoso hacia fuera y arriba. Este tipo de cadera en la cual el techo cartilaginoso está evertido pero es hipogénico se define como tipo 3a: contorno del techo óseo pobre; techo aplanado, techo cartilaginoso ensanchado, evertido e hipogénico.(figura 21).

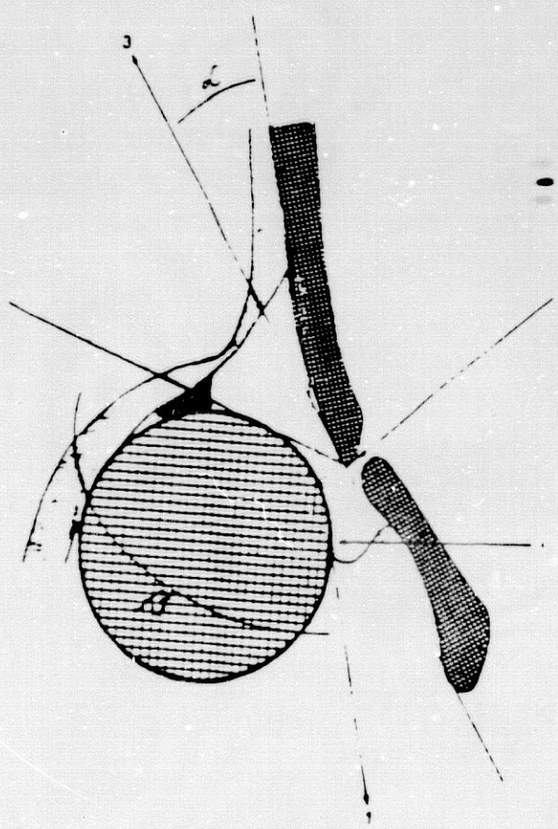

FIGURA 21: Esquema sonográfico de una cadera tipo 3a.

Como la presión de la cabeza sobre el cartílago hialino del techo cartilaginoso puede llegar a provocar cambios histológicos, llega un momento en que éste pierde su hipogenicidad, apareciendo entonces el tipo 3b que se define igual que el 3a pero siendo ecogénico el techo cartilaginoso.

Es importante comprender que este tipo 3b representa una forma especial de cabeza excéntrica pero no una importante luxación de cadera, pues a menudo, el grado de excentricidad es bastante pequeño. La imagen sonográfica es la de una cabeza femoral "estancada" en posición dorsocraneal en la trayectoria que seguirá la cabeza al luxarse, ejerciendo toda su presión sobre el cartílago deformado y la zona de crecimiento, destruyéndolos.

Hay dos razones por las que la estructura histológica del cartilago de la cabeza femoral no cambie con la presión:

- aún cuando la cabeza femoral está sometida al mismo aumento de presión que el cartilago hialino del techo acetabular, las fuerzas se distribuyen mejor sobre su superficie esférica.
- el tejido cartilaginoso del techo acetabular, además de a fuerzas de presión está sometido a fuerzas de tensión y cizallamiento.

Los tipos 3a y 3b son indistinguibles en las radiografias. El tipo 3b tiene un pronòstico más desfavorble que el tipo 3a y a lo largo del tratamiento, uno de los signos más favorables es precisamente la desapariciòn de esta ecogenidad. (Figura 22).

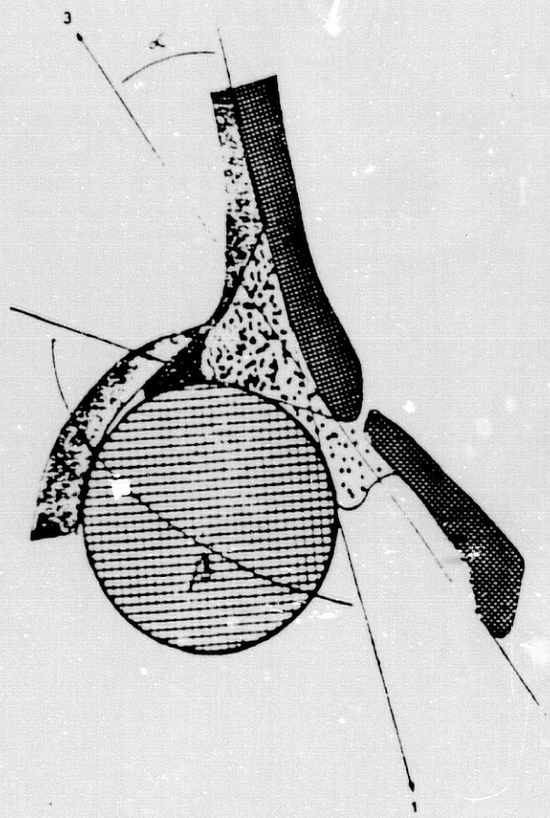

FIGURA 22: Esquema sonográfico de cadera tipo 3b.

CADERA TIPO 4.

Es la situación de la cadera luxada en dirección craneodorsal.

No existe un marcado desplazamiento del techo cartilaginoso como en el tipo 3, sino que está invertido hacia abajo en la dirección del acetábulo primitivo, estando todas las estructuras cartilaginosas comprimidas entre la cabeza femoral y el iliaco. De esta forma, la entrada del acetábulo primario resulta obstruida por una masa blanda de cartilago hialino y fibrocartilago.

La imagen ultrasonográfica presenta la cabeza femoral alojada en los tejidos blandos y sólo en los casos más favorables puede verse el acetábulo primario ya que las ondas US son bloqueadas habitualmente por la porción ósea del cuello femoral.

En otras palabras, este tipo 4 muestra la porción más craneal de la cabeza femoral cartilaginosa cubierta sólo por una delgada capa de cápsula articular, con el labrum y borde cartilaginoso desplazados mediocaudalmente. El acetábulo y cabeza femoral no se encuentran en el mismo plano de sección, por lo que los puntos de referencia no pueden ser

visualizados en un mismo sonograma y por tanto, no pueden realizarse las mediciones de los ángulos alfa y beta.(Figura 23).-



FIGURA 23: Esquema sonográfico de cadera tipo 4.

V.- PROPÓSITO

Desde que en 1987 comenzamos a aplicar en la práctica clínica diaria la técnica de la ultrasonografía para el diagnòstico de la displasia congenita de cadera (DCC) hasta la actualidad en que llevamos controlados más de 400 niños con esta técnica hemos experimentado diversas etapas que creemos es necesario exponer.

Tras las primeras pruebas diagnòsticas basadas en las noticias recibidas a través de las publicaciones en diversas revistas de unos pocos trabajos, fundamentalmente los de Graf (110, 119, 122, 123, 125), fuimos progresivamente adquiriendo experiencia en la aplicaciòn de esta nueva técnica diagnòstica. Hemos de confesar que a lo largo de estos tres años, lo que al principio parecìa más un deseo optimista, ha ido cimentándose y adquiriendo consistencia cuando tras unas primeras experiencias comenzamos a analizar posibles resultados. En efecto, cuando a principios del 88 revisamos el material de que disponiamos, nos encontramos con la muy agradable sorpresa de que la ecografía nos permitìa hacer diagnòsticos mucho màs finos y precisos de esas caderas neonatales. En multitud de trabajos y publicaciones acerca del diagnòstico de la DCC siempre se insiste en la necesidad de este diagnòstico precoz, en lo difícil y complejo que es el tratamiento de la DCC en niños mayores, pero era frustante que no se dispusiera de un

método seguro de diagnòstico (98). Asi, los deprimentes comentarios y experiencias propias al encontrar falsos positivos y negativos en las clásicas maniobras de Ortolani y Barlow, en los mùltiples errores cometidos a la hora de interpretar una radiografía de caderas de un recién nacido. Ello permitía la triste experiencia de recibir un niño que está comenzando ya a dar sus primeros pasos y que acude a la consulta porque los padres ven que anda raro, que cojea, que tuerce los pies, y que tras la oportuna exploraciòn y examen radiográfico se detecta una DCC de mayor o menor grado y se comprueba que ese niño o niña naciò en la Maternidad del propio Hospital donde trabajas y que fue convenientemente explorado por el pediatra, incluso a veces por el propio ortopeda y no fue diagosticado en su momento.

Animados por la experiencia creciente que íbamos adquiriendo, y puesto que en esos primeros meses no nos atrevìamos a hacer seguimientos de esos niños exclusivamente con las ecografías de cadera, hicimos una primera valoraciòn y obtuvimos unas conclusiones iniciales tras comparar (133, 134, 135, 136) la sensibilidad, especificidad y valor predictivo de los tres métodos fundamentales de que disponemos en la práctica diária para el diagnòstico de la DCC: a) la exploraciòn clínica repetida por el pediatra y ortopeda buscando los tres signos tìpicos de la enfermedad,

como son la positividad de las maniobras de Barlow y Ortolani (137, 138), la asimetria de pliegues inguinales, gluteos y/o vulvares y la limitaciòn de la abducciòn de las caderas; b) el examen radiográfico standar en dos proyecciones: la anteroposterior en rotaciòn neutra y la axial de Lowstein, y c) los resultados de las ecografías segùn la técnica de Graf.

A lo largo de estos años hemos asistido a una lenta propagaciòn de esta nueva aplicaciòn diagnòstica de la ultrasonografía, a juzgar por las escasas publicaciones que hemos encontrado acerca de este tema, sin embargo ha sido alentador el encontrar unos resultados muy similares a los nuestros en todas ellas.

El propòsito de este trabajo es el de analizar una mucho más amplia experiencia propia obtenida trás el seguimiento de 436 casos diagnosticados y controlados por ultrasonidos a lo largo de 3 años de trabajo en el Servicio de Traumatologia del Hospital Universitario de Granada y, si es posible, extraer algunas conclusiones.

VI.- MATERIAL Y MÉTODO

Para la realizaciòn de la presente memoria de Tesis Doctoral hemos revisado las historias de 436 niños nacidos en la maternidad de este Hospital Universitario durante los años 1987 a 1989 y que nos han sido remitidos por el Pediatra Neonatòlogo tras haber encontrado alguno\s de los siguientes sintomas y signos que pueden hacer presuponer una displasia congénita de cadera:

-- Maniobra de Barlow y Ortolani positivas.

-- Limitaciòn y/o asimetria de la abducciòn de las caderas.

-- Asimetria de los pliegues glùteos, inguinales vulvares o muslo.

-- Hipotonía muscular.

-- Prematuridad.

-- Antecedentes familiares de displasia de caderas.

-- Algùn tipo de deformidad asociada (sobre todo en los piés: zambo, metatarso varo).

Procedimos de la siguiente forma:

1.- Elaboraciòn de ficha individual.

En esta ficha constan además de los datos de identificaciòn personal y número de historia, una serie de

apartados donde registramos los datos que nos interesaban para el presente estudio. Quedan reflejados en ella, de forma resumida, todos los estudios y seguimientos practicados a estos niños.

2.- Exploración clínica.

Ya hemos dicho que para este trabajo hemos seleccionado aquellos niños que presentaron en el momento de nacer y a juicio del Pediatra alguno de los signos clásicos de la LCC (maniobra de Barlow y Ortolani positivas, limitación o asimetría de la abducción de las caderas y/o asimetría de pliegues cutáneos). Estos niños fueron remitidos (habitualmente en la primera semana de vida) a la consulta de Ortopedia infantil donde fueron valorados de nuevo desde el punto de vista clínico, repitiéndose las mismas maniobras exploratorias.

De esta forma hemos revisado 436 niños y niñas, lo que supone un total de 872 caderas estudiadas.

3.- Estudio radiográfico standar.

Consistente en la realización de dos proyecciones radiográficas: anteroposterior en rotación neutra de miembros inferiores y proyección axial de Lowenstein.

Sobre estas placas estudiamos la normal imagen o no de las caderas infantiles. Concretamente estudiamos los siguientes parámetros:

- Indice acetabular. Es el àngulo que mide la inclinaciòn horizontal del acetàbulo. Se traza mediante la intersecciòn de la linea que une el techo acetabular con la linea de Hilgenreiner. Sus valores normales estàn cuando es inferior a 27 grados.

- Linea de Hilgenreiner y altura "h" de Yamamuro y Chene. Es la línea horizontal que une el cartílago trirradiado de ambas caderas en el punto de origen del techo acetabular. Segùn TONNIS (124), Hilgenreiner (139) definiò esta linea simplemente como "la linea que une ambos cartílagos trirradiados", por lo que no es extraño encontrar en los diferentes autores diferentes puntos de medida para esta lìnea. La altura "h" es la distancia entre el punto màs alto de la metàfisis femoral a la lìnea de Hilgenreiner. Los valores normales considerados para esta altura difieren de unos a otros autores, pero tomaremos como standar la propuesta por TONNIS de 10 +\- 4 mm., consideràndo patològicas todas aquellas h menor a 6 mm.

- Linea de Ombredanne (140) y Perkins (141). Es la

linea vertical que se extiende desde el punto màs lateral del techo acetabular, cortando la linea de Hilgenreiner. La interseccion de ambas lineas divide a la cadera en los llamados cuadrantes de Ombredanne, debiendo estar el nùcleo de osificacion de la cabeza femoral, en condiciones normales, en el cuadrante inferointerno.

- Distancia "d" de Yamamuro y Chene (142). Mide en sentido horizontal la distancia entre el punto màs proximal de la metàfisis femoral proximal y el punto màs lateral del isquion. Son valores indicativos de patologia todos aquellos superiores a 12 mm.

- Linea cérvico obturatriz de Shenton - Menard. En la radiografia de una cadera normal se puede dibujar una linea arqueada continua entre el borde medial del cuello femoral y el borde superior del agujero obturador. En una displasia de cadera, esta linea aparece rota debido a la posicion elevada del cuello femoral.

Con estos criterios radiográficos clasificamos las caderas en normales si todos los ángulos y lineas lo eran, y displásicas (fueran subluxadas o luxadas) aquellas que tuvieran al menos uno de estos parámetros alterados (143).

Hemos de aclarar que a partir de octubre 1988, en que hicimos un primer balance de los resultados obtenidos hasta ese momento (214 casos), decidimos no continuar practicando estudio radiogràfico sistemàtico ya que segùn nuestras propias conclusiones "la exploraciòn radiográfica de la cadera se muestra ... de muy dudoso valor para el diagnòstico de la DCC en el recién nacido".

4.- Estudio ultrasonográfico.

Siguiendo el método y técnica propuestos por Graf.

4.1. Aparatos utilizados.

Para la realizaciòn del presente trabajo hemos utilizado dos tipos de aparatos:

1. Ecògrafo THOPMPSON - C.G.R. modelo LOGIC - 7.

Presentaciòn del hard-copy: Impresiòn en papel térmico.

Caracteristicas de la sonda:

- Transductor en tiempo real, de tipo sectorial, mecànico y rotatorio.
- Frecuencia: 5 - 7.5 - 10 MHz.
- Tipo de scan: Sector y anular.
- Angulo de sector: 45 - 60 - 90 grados.
- Velocidad de giro: 30 giros por segundo.

- Resolución axial: 0.3 mms.
- Resolución lateral: 1 mm.
- Campo: 5 cms.

2. Ecógrafo TECHNICARE ULTRASOUND, modelo AUTOFOCUS.

Presentación del hard-copy: Presentación multiformato.

Características de la sonda:

- Transductor en tiempo real, de tipo sectorial, con tecnología rotatoria de alta resolución y apertura intermedia del campo de visión.
- Frecuencia: 7.5 MHz.
- Tipo de scan: Sector.
- Angulo de sector: 91 grados.
- Velocidad de giro: 15 a 25 giros por segundo.
- Resolución axial: 0.3 mms.
- Resolución lateral: 1 mm.
- Campo: 5 cms.

4.2. Técnica de exploración.

El examen se lleva a cabo con el niño en posición de decúbito lateral (fig. 24). Las piernas no deberán ser forzadas en extensión sino más bien adoptar la posición espontánea de ligera flexión y rotación interna que es la posición de decúbito lateral infantil. De esta forma la

rodilla estará ligeramente flexionada y será presionada por el examinador hacia abajo con la palma de la mano al mismo tiempo que provoca una ligera rotación interna de la cadera. En esta posición el trocanter mayor, cuello femoral y acetábulo están en un plano frontal.

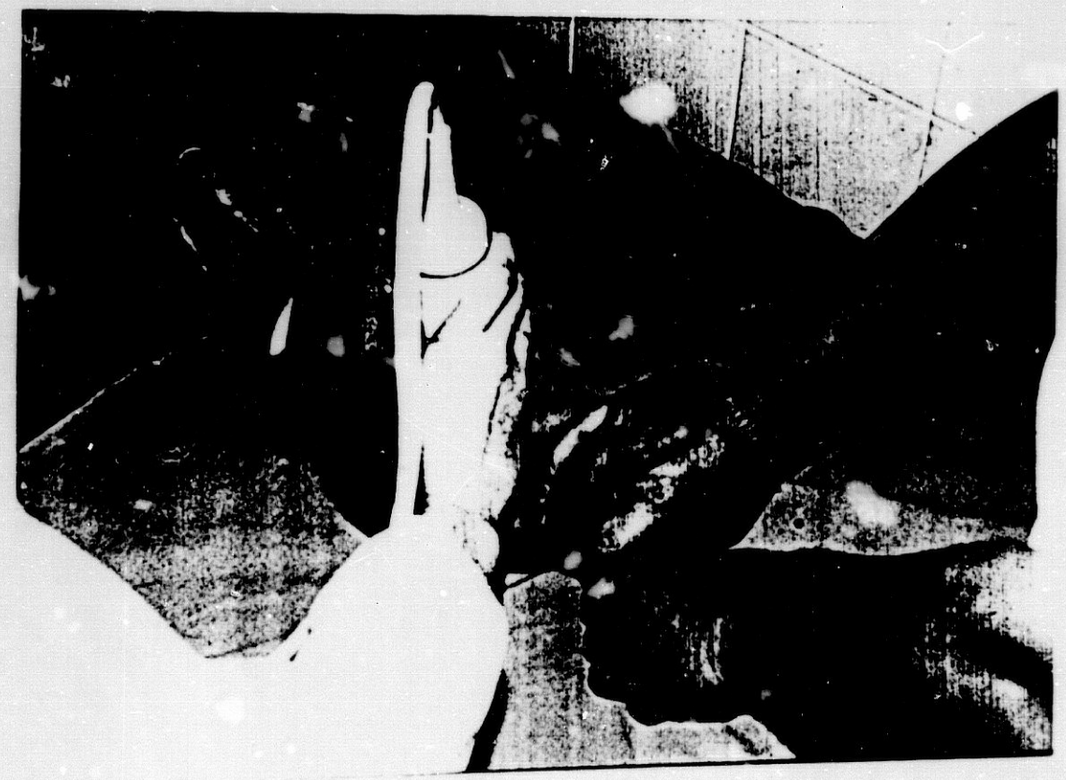

FIGURA 24: Examen ecográfico de un recien nacido.

Autores como GRAF (125) o NOVIK (126) estan de acuerdo que para un examen US adecuado de la cadera infantil las ondas han de ir enfocadas en el plano frontal para la obtencion de sonografías correspondientes a la sección anatómica frontal.

La emisiòn de ondas US en otros planos tales como dorsoventrales o bien a través de los músculos adductores con las piernas en posiciòn de abducciòn (posición de Lorenz), aunque es posible, sin embargo no se ha establecido en la práctica rutinaria no habiendo producido información adicional que la obtenida con la exploraciòn a través de un plano frontal.

Segùn nos dice DORN (144), una emisiòn ventrodorsal dirigida sobre el extremo proximal del fémur, en la posiciòn de Lorenz, permite la evaluaciòn sonogràfica de la cadera para la detecciòn de una posible displasia.

Es posible la utilizaciòn de otras técnicas para la determinaciòn de la posiciòn de la cabeza femoral, para ver si está o no en la situaciòn correcta, siguiendo la reducciòn de una cadera luxada, aunque las dificultades técnicas para realizar este tipo de exploraciòn no son pocas.

La aplicación del transductor se realiza directamente a la cadera y es desplazado hacia delante y atrás, de forma moderada, para lograr el centrado de la imagen.

El manejo del transductor para el examen de la cadera infantil difiere de la técnica utilizada habitualmente en otras especialidades. El transductor se ha de colocar verticalmente sobre la cadera evitando cualquier tipo de inclinación transversal o longitudinal, siendo esta la localización inicial óptima para toda la exploración posterior de los planos.

El examinador mueve el transductor de forma paralela al plano inicial, hasta que localiza el centro de la cadera, lo cual se confirma porque el borde posterior del ilíaco está en el centro de la fosa acetabular y sólo en este caso estará ajustado el scan inicial.

El transductor debe irse rotando lentamente sobre el borde del iliaco, en la fosa acetabular, para investigar el techo del acetàbulo, el cual es de suma importancia en la enfermedad y establecer los planos standar anterior y posterior. Rotando asi el transductor, se ha de tener cuidado de permanecer centrado sobre el borde inferior del iliaco en la fosa acetabular, el cual deberá ser siempre el

eje de rotación.

En palabras de Graf (125) "un examinador experimentado es capaz de realizar el examen sonográfico completo en no más de 20 segundos".

4.3. Mediciones sonográficas realizadas.

4.3.1. Plano standar de sección.

Es un plano de sección frontal a través del cual se debe visualizar claramente el promontorio, margen inferior del iliaco y labrum, a lo que Graf (125) denomina como "sistema sonográfico de los tres puntos". Es pues un plano de sección estrictamente frontal a través de la fosa acetabular (fig. 25).

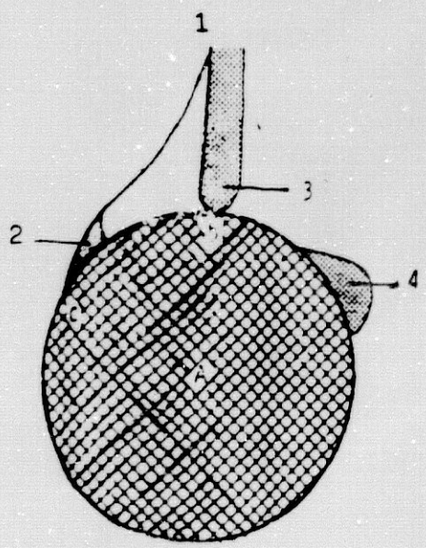

1. Iliaco.
2. Lábrum.
3. Promontorio óseo.
4. Margen inferior del iliaco.

FIGURA 25: Plano standar de sección.

4.3.2. Lineas de referencia.

a) LA LINEA DEL TECHO OSEO .

La linea del techo óseo (fig. 26) se traza desde el borde inferior del iliaco, tangente al borde superior del acetábulo. Muchos errores se cometen por no identificar claramente el margen inferior del iliaco. Una cantidad variable de tejido fibrograso está presente lateral al iliaco en la fosa acetabular y su presencia provoca que el margen inferior del mismo aparezca distinto en los sonogramas y parece desplazar este borde inferior. Para localizar bién este margen es importante recordar que:

a. Contraste de ecogeneidad. El eco del iliaco es el más fuerte de todas las estructuras fibrograsas de la fosa acetabular.

b. La "incisura". Los tejidos de la fosa se presentan lateralmente al borde inferior del iliaco. Bajo el eco del iliaco existe una zona hipoeco del cartilago trirradiado. Debido a su disposición la linea ecogénica compuesta del iliaco y tejidos de la fosa tiene la apariencia de estar rasgada o comprimida medialmente por la zona hipogénica del cartilago trirradiado. Llamamos a este hecho la incisura.

b). LINEA DE LA PARED PELVICA (LINEA DE BASE).

Es la línea que marca la base del techo cartilaginoso sobre la pared de la pelvis. Se extiende desde la parte más proximal del cartilago hialino (unión del pericondrio, periostio e iliaco) y pasa tangente a la pared lateral del iliaco. A veces este punto no puede ser perfectamente definido debido a la calcificación de la parte proximal del techo cartilaginoso, sobre todo en las caderas tipo 2 por lo que se traza una línea base auxiliar por la cara externa del iliaco (línea base accesoria).

c). LINEA DEL TECHO CARTILAGINOSO (LTC).

Conocida también como linea limbica o línea de inclinación, conecta el borde superior del acetábulo con el eco medio del lábrum.

1. Línea base.
2. Línea del techo cartilaginoso.
3. Línea del techo óseo.

FIGURA 26:

Esquema sonográfico de la cadera.

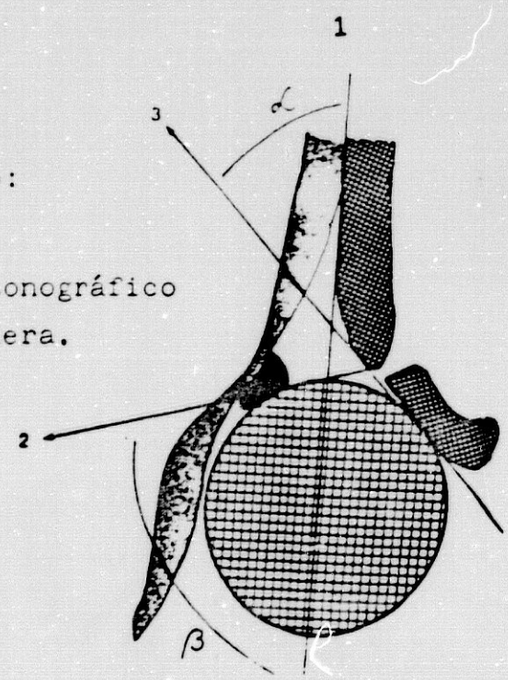

4.3.3. Angulos alfa y beta

El ángulo formado entre la linea del techo óseo y la linea de base es el ángulo ALFA (fig. 27) que mide por tanto el grado de desarrollo del techo óseo.

Junto a la línea base, la línea del techo cartilaginoso forma el ángulo BETA o ángulo del techo cartilaginoso y define por tanto el desarrollo del cartilago del techo acetabular.

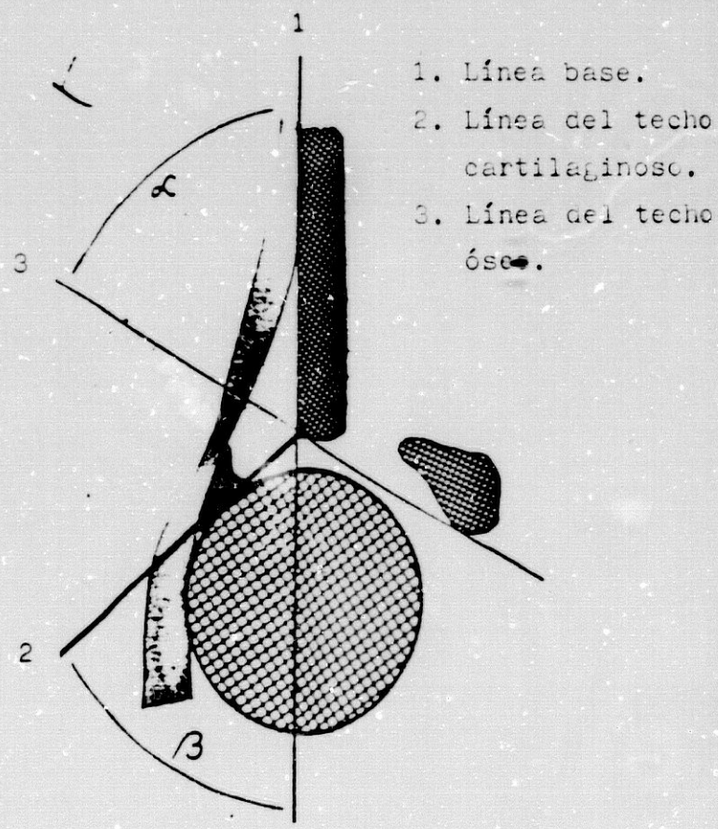

FIGURA 27: Angulo Alfa y ángulo Beta.

Para su correcta delimitación es preciso definir perfectamente la punta del labrum; este hecho que no siempre es posible demostrar en los sonogramas hace que se marque a través del centro del labrum. El otro punto difícil es delimitar el extremo del acetábulo; cuando este es angular o ligeramente redondeado no es difícil de marcar, pero si está aplanado o redondeado si que lo es; el punto se define por el borde superior del acetábulo, es el punto X o punto que delimita la concavidad del acetábulo con la convexidad del iliaco.

Es necesario aclarar que la simple medición de estos ángulos no sirve por si sola para hacer el diagnóstico del estado de una cadera, aunque si sirven para confirmarlo y hacer sutiles distinciones y diversas gradaciones una vez identificado un tipo de cadera.

Cualquier registro ultrasonográfico en el que solo se especifiquen los valores de los ángulos alfa y beta, sin una descripción detallada de las estructuras de la articulación visualizadas en el sonograma, no tendrá validez, al no poder reflejar el estado real de dicha cadera, por no aportar información suficiente.

Valores normales de los ángulos:

- Ángulo alfa: Cadera tipo I: mayor de 60 grados.
  tipo II: entre 43 y 60 grados.
  tipo III/IV: menor de 43 grados.

- Angulo beta: Cadera tipo I: menor de 55 grados.
  tipo II: entre 55 y 77 grados.
  tipo III/IV: mayor de 77 grados.

Significado de los ángulos alfa y beta.

El ángulo alfa es una medida del desarrollo óseo del techo acetabular. Cuando es normal expresa un acetábulo sólido con una buena capacidad para la carga.

Tiene mayor significado que el ángulo beta que expresa el estado del deformable techo cartilaginoso. Hoy creemos que cuando el ángulo alfa tiene 60 o más grados, la cabeza femoral ha moldeado el acetábulo tan profundamente que hay muy pocas posibilidades de que esta cobertura pueda ser deteriorada con la edad.

Es pues básicamente este ángulo alfa el que nos va a definir las caderas. Para un ángulo alfa dado, la cobertura

cartilaginosa puede variar muy ampliamente. Por esta razòn el ángulo beta solo se usa para una apreciaciòn más fina del tipo de cadera. Asi, es posible subdivir en dos tipos la y 1b las caderas maduras. (figura 28).

4.3.4. Escala sonométrica.

Segùn fue descrita en la pg. 108.

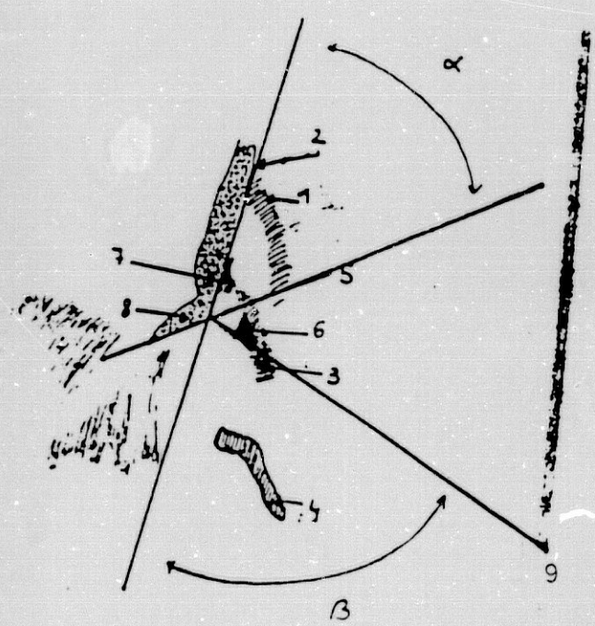

1. Músculos gluteos.
2. Linea base.
3. Cápsula articular.
4. Limite óseo-cartilagin
5. Linea del techo óseo.
6. Lábrum.
7. Iliaco.
8. Techo óseo acetabular.
9. Linea del techo cartila ginoso.

FIGURA 28: Resumen esquemático de todas las estructuras que se identifican en una sonografia de cadera del recien nacido.

VII.- RESULTADOS Y DISCUSIÓN

El análisis de los datos recogidos en las fichas individuales de cada cadera nos permite obtener los siguientes resultados:

	Casos	Porcentaje
1. Asimetria de pliegues	29	6.7 %
2. Antecedentes familiares	15	3.4 %
3. Limitacion abducción	31	7.1 %
4. Ortolani + derecho	49	11.2 %
5. Ortolani + izquierdo	57	13.1 %
6. Ortolani bilateral	185	42.4 %
7. Ortolani dudoso	39	9.0 %
8. Hipotonía	7	1.5 %
9. Prematuridad	14	3.0 %
10. Anomalías asociadas	10	2.2 %

Total	436	

Tabla n.1. Motivo de consulta.

Si analizamos estos datos lo primero que nos llama la atenciòn es la alta incidencia de las maniobras de Ortolani y Barlow como motivo de consulta (75.6 %). Sin embargo creemos que no debe extrañar este dato ya que entre los Pediatras Neonatòlogos està muy extendida la necesidad de realizar estas maniobras exploratorias a todo recién nacido de una forma sistematizada. La pràctica rutinaria de dichas maniobras naciò hace ya muchos años tras compendrer la necesidad de un diagnòstico precoz de la DCC. Como decìa SZOKE (145): "Sabemos que el pronòstico de la displasia de cadera depende de forma importante del tiempo en que se tarde en diagnosticarla y del tratamiento precoz. Si la displasia de cadera es detectada después de los tres meses de edad del paciente, la curaciòn anatòmica solo podrá esperarse en el 70% de los casos, siendo el pronòstico menos favorable si la edad es más avanzada".

En 39 casos (9 %) el Pediatra ha encontrado unas maniobras de Ortolani y Barlow dudosas. ¿Que quiere decir esto?. Cualquier persona que tenga experiencia en la exploraciòn de los recièn nacidos ha observado con frecuencia que existen distintos tonos o intensidades de los "clik" de cadera. Cuantas veces se palpan unos chasquidos casi imperceptibles y cuantas otras, al volver a explorar al niño unas horas despuès despuès de hallar un click claro y

perceptible, ha desaparecido. A estos casos nos referimos cuando hablamos de maniobras de Ortolani y Barlow dudosas.

En cuanto a la presencia de otros sintomas clàsicos de displasia de caderas tales como asimetria de pliegues o limitaciòn de la abducciòn de las mismas sòlo han sido motivo de consulta en 29 (6.7 %) y 31 casos (7.1 %) respectivamente.

2. EXPLORACION ACTUAL DEL TRAUMATOLOGO

2. A. Tiempo transcurrido entre ambas exploraciones.

Creemos necesario introducir este paràmetro ya que es de todos conocido que los signos exploratorios y en concreto la maniobras de Barlow y Ortolani tienden a desaparecer trascurridas pocas semanas de vida.

En la siguiente tabla (t.2) se refleja ese tiempo transcurrido:

1. Menos de 15 dias	:	94 casos (21.5 %)
2. Entre 15-30 dias	:	259 casos (59.5 %)
3. Mas de 30 dias	:	83 casos (19.0 %)

Tabla n. 2. Tiempo transcurrido entre la exploracion del Pediatra y la del Traumatologo.

2.B. Maniobras de Barlow y Ortolani.

En la tabla (t.3) quedan reflejados nuestros resultados.

1. Positiva derecho	91	(20.8 %)
2. Positiva izquierdo	109	(25.1 %)
3. Positiva bilateral	126	(28.9 %)
4. Negativa	110	(25.2 %)

Tabla n. 3. Incidencia de las maniobras de Barlow y Ortolani.

Queremos hacer resaltar que no hemos considerado ninguna maniobra con el calificativo de "dudosa", y no porque no nos ofrecieran dudas, sino porque hemos considerado como positivo cualquier "click" de cadera por muy tenue que pudiera presentarse.

Al analizar estos datos nos llama la atenciòn que de las 515 caderas que presentaban estas maniobras positivas en la primera exploraciòn (realizada de forma muy precoz, habitualmente en las primeras 24 horas de vida), sòlo lo han

sido en 452 caderas al ser explorados por segunda vez. Creemos que el intervalo de tiempo transcurrido entre ambas exploraciones no es lo suficientemente amplio (el 81 % de los niños han sido reexplorados en su primer mes de vida) como para justificar estas discrepancias exploratorias. Cuando el Pediatra encuentra alguno de estos sìntomas ya comienza inmediatamente un tratamiento consistente en aplicar pañales dobles con la idea de abducir las caderas; tampoco creemos que dado el corto espacio de tiempo transcurrido entre ambas exploraciones y la dudosa eficacia abductora de estos dobles pañales sean motivo sufiente para haber logrado la "estabilizaciòn" de las caderas.

Nos llama la atenciòn las discrepancias de estos datos con los de otros autores respecto a la mayor frecuencia de la enfermedad en el lado izquierdo respecto al derecho. En nuestros casos esta mayor frecuencia, aunque real, no creemos que sea significativa.

2.C. Limitaciòn de la abducciòn de las caderas.

En la siguiente tabla (t.4) quedan reflejados los resultados de esta exploraciòn:

1. Si limitación	61 casos	(14 %)
2. No limitación	375 casos	(86 %)

Tabla n.4. Incidencia de la limitación de abducción de caderas.

Hemos de decir que consideramos que existe una limitaciòn de la abducciòn de la cadera cuando la rodilla no toca el plano de la mesa estando la cadera en flexiòn de 90 grados y el niño relajado y tranquilo. No nos ha interesado medir el número de grados, solo hemos considerado que existe una limitaciòn de la abducciòn cuando, en las condiciones descritas, la rodilla no apoya en el plano de la mesa exploratoria.

2. D. Presencia de asimetrias de pliegues.

Nuestros resultados se reflejan en la tabla (t.5):

1. Pliegues asimétricos	90 casos	(20.7 %)
2. Pliegues simétricos	346 casos	(79.3 %)

Tabla n.5. Incidencia de la a-simetria de los pliegues inguinales, glúteos, vulvares.

Hemos valorado en este apartado cualquier asimetría de pliegues del área de la cadera, incluyendo pues los vulvares, glúteos y del muslo.

2. E. Asociaciòn con otras anomalìas congènitas.

En la siguiente tabla (t.6) exponemos las anomalìas asociadas que hemos encontrado al explorar estos niños.

1. Metatarso varo	22 casos	(5.0 %)
2. Pié equino varo	10	(2.3 %)
3. Dismetrías miembros	7	(1.6 %)
4. Pié talo valgo	4	(0.8 %)
5. Cardiopatía congénita	4	(0.8 %)
6. Bridas congénitas	2	(0.4 %)
7. Tortícolis congénito	2	(0.4 %)
8. Par. cerebral espáctica	2	(0.4 %)
9. Pié plano congénito	2	(0.4 %)
Total	55 casos	(11.6 %)

Tabla n.6. Incidencia de otras malformaciones congénitas con la D.C.C.

Sòlo queremos hacer constar que estos datos obtenidos son màs o menos paralelos a los ofrecidos por otros autores. Llamamos la atenciòn sobre la alta incidencia de las anomalìas del piè (metatarso varo y equinovaro) en asociaciòn con la DCC.

3.- INCIDENCIA SEGUN SEXO.

La aparición de alguno de los síntomas y signos de DCC ha sido más frecuente en niñas: 293 casos (67.2 %) que en niños: 143 casos (32.8 %), lo que representa una proporción algo superior de 2:1, lo que está de acuerdo con la distribución que señala la mayoría de los autores.

Niñas	**293 casos**	**(67.2 %)**
Niños	**143 casos**	**(32.8 %)**

Tabla n. 7. Incidencia por sexo.

Si tenemos en cuenta que durante el mismo periodo de tiempo (3 años), han nacido en la Maternidad de nuestro Hospital un total de 4.648 niñas y 4.904 niños, la frecuencia relativa de presentación DCC en niñas es del 6.3 % y en niños del 2.9 %. Dicho de otra forma, el 4.5 % de los recién nacidos de nuestro Hospital presentaron bien alguno-s de los síntomas clásicos de DCC o bien fueron estudiados por presentar algún-os de los factores de riesgo descritos en la literatura.

4. RELACION CON EL PARTO

Estudiamos dos paràmetros diferentes que estàn relacionados en la bibliografia con la DCC: la presentaciòn y el nùmero de partos de la madre. Los resultados que obtuvimos de este anàlisis se reflejan en las 2 tablas siguientes:

Terminación	N casos	N total partos	Frecuencia relativa
1. Cefálico	327	8.856	3.69 %
2. Nalgas	67	448	14.95 %
3. Cesárea	37	278	13.31 %
4. Gemelar	5	52	9.61 %

Tabla n. 8. Terminación del parto.

Al estudiar estos resultados nos llama la atención la alta incidencia de DCC en los partos de nalgas y en las cesåreas. Obviamente las cesåreas se practican por múltiples indicaciones, una de las cuales es precisamente la presentación de nalgas, por lo que debemos considerar que esta frecuencia ya alta de por si lo seria aún mayor si

hubieramos considerado en nuestro estudio la causa de la cesàrea. Pensamos que no era necesario volver a revisar todas las Historias clinicas de las madres para buscar este dato ya que el único resultado que obtendrìamos seria una mayor incidencia de DCC en los casos de terminaciòn del parto por cesàrea que cuando se realiza por via vaginal, y este sentir està en la mente de todos los autores, por lo que consideramos no era necesario una mayor demora ya que no se modificarian los resultados de nuestra investigaciòn.

Paridad	N casos	N total partos	Frecuencia relativa
1. Primipara	174	3.822	4.56 %
2. Segundo hijo	174	3.823	4.55 %
3. Tercer hijo	78	1.705	4.57 %
4. Cuarto o mas.	10	229	4.36 %

Tabla n. 9. Numero de hijos.

En cuanto al número de hijos, si creemos que es importante destacar que pràcticamente el 80 % de los casos, la madre era o primìpara o sòlo tenia un hijo anteriormente, por lo que estos resultados absolutos vendrian a confirmar

la presencia de factores mecànicos intraùtero en la etiopatogénia de la DCC. Pero es que en nuestra sociedad, el 80 % de las madres o son primíparas o tienen un segundo hijo, por lo que es lògico que exista una mayor frecuencia absoluta de DCC en estos casos. Pero si analizamos la frecuencia relativa de estos datos, es decir correlacionamos la frecuencia real en cada grupo de madres, segùn su paridad, obtenemos unas cifras estadisticas prácticamente iguales (entre 4.57 % en el tercer hijo y el 4.36 % en el caso del cuarto hijo o màs), resultados que nos hacen poner en duda la influencia de los factores mecánicos en la etiopatogénia de la DCC.

5.- RESULTADOS DEL DIAGNOSTICO POR US EN LA CADERA NEONATAL.

Hemos clasificado las sonografías practicadas para este memoria de Tesis doctoral de acuerdo a los criterios expresados por Graf (110) y que fueron descritas en capitulos previos.

Tipo	Drcha	Izqda	Total	%
1A	82	103	185	21.2
1B	94	73	167	19.2
2A	79	77	156	17.8
2B	54	78	132	15.1
2C	51	49	100	11.5
2D	16	5	21	2.4
3A	56	48	104	11.9
3B	3	2	5	0.7
4	1	1	2	0.2

Tabla n 1o. Resultados primera ecografía.

Queremos recordar, aunque ya lo expusimos en el capitulo de material y método, que nuestro estudio se ha realizado en un grupo de niños seleccionados por presentar algún signo clinico exploratorio o bien por presentar antecedentes familiares de DCC, y nos llama poderosamente la atención que desde el punto de vista sonográfico, existe una alta incidencia de caderas normales (tipos "1A" y "1B"): 352 casos (40.4 %). Aún más, 156 caderas (17.8 %) son caderas tipo "2A" es decir caderas que aunque son inmaduras en el momento de nacer, muchas de ellas serán normales, aún sin aplicarles ningún tipo de tratamiento antes de los 3 primeros meses de vida.

		1A o 1B	2B
1.- Tratadas	100	99	1
2.- No tratadas	56	32	24

Tabla n 11. Evolución de las caderas tipo 2A

Los 156 casos de caderas tipo "2A" han sido subdivididos en 2 grupos:

-- grupo 1: aquellos que han sido tratados: 100 casos. De ellos fueron normales el 99% al cabo de los 3 meses de tratamiento.

-- grupo 2: aquellos que no han sido tratados. En la siguiente revision ecografica practicada encontrados que 32 eran normales (57.1 %) mientras que los restantes 24 permanecieron en el subtipo "2B" (42.9 %). Esto sugiere la necesidad de tratar todas las caderas tipo "2A", ya que aunque sean definidas como fisiologicamente inmaduras, algunas de ellas persiste la inmadurez màs tiempo del teòricamente recomendado.

5.B Evoluciòn en la segunda ecografìa.

Veamos que ocurre en el seguimiento de esas 357 caderas que demostraron mayor o menor grado de afectaciòn sonogràfica, tras 3 meses de tratamiento con pañal abductor de Frejka (146)(tabla t.12):

	1A	1B	2B	2C	2D	3A
2B (132)	70 (53 %)	41 (31 %)	21 (16 %)			
2C (100)	32 (32 %)	5 (5 %)	32 (32 %)	13 (13 %)	9 (9%)	9 (9 %)
2D (21)	8 (38 %)	7 (31 %)			2 (10 %)	4 (19 %)
3A (104)	38 (37 %)	15 (14 %)	27 (26 %)	11 (10 %)	8 (8 %)	5 (5 %)
357	148	68	80	24	19	18

Tabla n 12. Evolución ecografica de las caderas displásicas (segunda ecografia)

Como vemos en esta tabla, un total de 216 caderas lo que representa el 61 % han pasado a una estabilidad correcta en tan sòlo 3 meses, otro grupo (78 caderas: 21.5%) han mejorado su calificaciòn sonometrica, otro menos importante nùmero de las mismas (42 caderas: 11.4 %) han continuado con la misma calificaciòn, pero otras caderas no sòlo no han mejorado sino que incluso han sufrido un empeoramiento en el sonòmetro (22 caderas: 6.1%).

Este fenòmeno podria ser explicado de muy diversas maneras, desde la rebeldia a la maduraciòn hasta la posibilidad de que el pañal halla sido rechazado por los padres por problemas sociales.

.85.C. Clasificaciòn ecogràfica en la tercera ecografìa.

	1A	1B	2B
2B (80)	52 (65 %)	21 (26 %)	7 (9 %)
2C (26)	19 (73 %)		7 (27 %)
2D (19)	8 (42 %)	6 (31.5 %)	5 (30.5 %)
3A (18)	8 (44 %)	5 (28 %)	5 (28 %)
143	87 (60.8 %)	32 (22.3 %)	24 (16.9 %)

Tabla n 13. Evolución ecográfica de las caderas displásicas (tercera ecografía)

Como vemos en esta tabla (t.13), sòlo 24 caderas de las 520 que en la primera exploraciòn ecogràfica mostraron algùn tipo de DCC persistìan inmaduras tras 6-7 meses de tratamiento con un simple pañal abductor de Frejka. La evoluciòn ulterior de estas caderas fué seguida mediante estudio radiogràfico ya que la apariciòn del nùcleo de osificaciòn de la cabeza femoral en las ecografìas limita y a veces imposibilita una correcta valoraciòn ultrasònica.

6.- ANALISIS COMPARATIVO ENTRE LOS SINTOMAS Y SIGNOS CLINICOS CON LOS RESULTADOS ECOGRAFICOS.

Ante la discrepancia que señalabamos en el apartado anterior entre las maniobras clásicas de exploración y los resultados obtenidos en la valoración sonográfica quisimos estudiar con más detalle que pasaba. Comparamos asi los siguientes resultados:

6.A.- Relación entre las maniobras de Barlow y Ortolani y los resultados ecográficos.

Comparamos en primer lugar los datos cuando en la exploración clinica del traumatòlogo, las maniobras de Barlow y Ortolani habian resultado ser positivas.

Tipo de cadera sonografico:	1A	1B	2A	2B	2C	2D	3A	3B	4
Frecuencia de Ortolani (+)"	34	32	86	118	79	15	81	5	2

Tabla n 14. Clasificación ecográfica de las caderas con maniobras de Ortolani y Barlow positivas.

Encontramos 452 caderas con maniobras de Barlow y Ortolani positivas cuya clasificación ecográfica queda reflejada en la tabla t.14.

Al observar estos resultados nos llama poderosamente la atención un hecho que demuestra objetivamente la relatividad de las maniobras de Barlow y Ortolani. En efecto observamos que en 66 casos (7.5 % del total de caderas estudiadas) estas maniobras han sido positivas en caderas que ecográficamente consideramos como normales. ?Como se puede explicar este fenómeno?. Muchos autores a lo largo de los últimos años han insistido en que existen falsos Ortolani, diferenciando incluso una calidad de sonido diferente entre los tonos del "click" exploratorio y la pericia del explorador. Sin que pretendamos presumir de expertos exploradores pensamos que este elevado porcentaje de falsos positivos, máxime si consideramos que estos niños han sido explorados dos veces, una por el pediatra y otra por el ortopeda, debe obedecer a alguna otra causa. En el momento actual no estamos en condiciones de dar una explicación definitiva a esta discrepancia exploratoria.

Pero no acaban aqui nuestros problemas. Analizamos ahora los 110 casos (220 caderas) en los que la maniobra de Barlow y Ortolani han sido negativas con los resultados de las sonografías (tabla t.15). Encontramos:

Tipo de cadera sonografico:	1A	1B	2A	2B	2C	2D	3A	3B	4
Frecuencia de Ortolani (-)	38	46	72	25	23	3	9	4	0

Tabla n 15. Clasificación ecográfica de las caderas con maniobras de Ortolani y Barlow negativas.

Creemos que estos resultados son lo suficientemente explìcitos como para comprender la necesidad de practicar ecografìas de cadera a todo recièn nacido. Aùn considerando como "normales" aquellas caderas cuya clasificaciòn ecogràfica sea del tipo "2A", 64 caderas patològicas (7.3 % del total estudiadas) con maniobras de Barlow y Ortolani negativas hubieran pasado desapercibidas de no haberse practicado la ecografìa. De aqui que debamos dar la razòn a

Graf (119) que en 1980 decia: "Uno de los principales problemas en la Ortopedia infantil, sigue siendo actualmente el diagnòstico de la displasia y dislocaciòn de la cadera. El diagnòstico precoz es de crucial importancia para asegurar la mejor curaciòn posible de la enfermedad. Si partimos de la base de que la displasia y dislocaciòn poseen signos clinicos inciertos, el diagnòtico mediante una técnica de visualizaciòn en un estudio temprano se ha hecho necesario".

6.B.- Relaciòn entre la limitaciòn de la abducciòn de la cadera y los resultados ecogràficos.

De forma similar a como acabamos de comparar los resultados de las maniobras de Barlow y Ortolani con las ecografias, procedemos a comparar la limitaciòn de la abducciòn de la cadera con esos datos ecogràficos. Los resultados obtenidos los exponemos en la tabla t.16.

Como vemos la escasa frecuencia de aparicion de esta maniobra exploratoria (13.9 %), asi como el que aparezca también en caderas que consideramos sonogràficamente como normales (37.7 %), obliga a pensar en el poco interés que tiene en la clinica pràctica la valoraciòn de este signo.

Caderas exploradas: 436

Caderas con limitación abducción 61 (14 %)

De estas: 23 caderas (37.7 %) tiene US normal

38 caderas (62.3 %) tiene US patológica.

Caderas sin limitación abducción: 375 (86 %)

De estas, 204 son US patológicas : error del 54.5 %

Tabla n 16. Clasificación ecográfica de las caderas con y sin limitación de la abducción.

8.C.- Relación entre la asimetría de pliegues de las caderas y los resultados ecográficos.

Los resultados quedan expuestos en la tabla t.17.

Al igual que ocurría con la limitación de la abducción, la escasa frecuencia de aparición de este signo así como su presencia en caderas que consideramos normales hace que tampoco deba ser tenido muy en cuenta en la clínica práctica.

Con estos resultados no podemos más que insistir en el poco valor práctico que tienen estas maniobras exploratorias y signos clínicos para el diagnóstico de una DCC.

Caderas exploradas: 436

Caderas con asimetría de pliegues 109 (25 %)

De estas: 37 caderas (33.9 %) tiene US normal

72 caderas (66.1 %) tiene US patológica.

Caderas sin asimetría de pliegues: 327 (75 %)

De estas, 175 son US patológicas : error del 53.6 %

Tabla n 17. Clasificación ecográfica de las caderas con y sin asimetría de pliegues.

6.D.- Relaciòn entre la asociaciòn de dos o màs signos clìnicos y los resultados ecogràficos.

Por ùltimo y en un intento de buscar una valoraciòn màs importante de las maniobras exploratorias hasta ahora practicadas, quisimos analizar la posible correlaciòn clìnica entre la apariciòn de dos o màs de estas maniobras y una justa correspondencia ecogràfica.

Asi, correlacionamos en primer lugar aquellas caderas que presentaban simultàneamente unas maniobras de Barlow y Ortolani positivas y una asimetria de pliegues con la valoraciòn sonogràfica de las mismas. Luego comparamos aquellas caderas en que se presentaba simultàneamente la asimetria de pliegues con una limitaciòn de la abducciòn. Por ùltimo, correlacionamos la incidencia de presentaciòn de las tres maniobras exploratorias con los resultados ecogràficos. Los datos obtenidos se esponen en la tabla (t.18).

	Casos	Error
Caderas ecográficamente normales:	352	
Con sólo Ortolani - Barlow (+):	66	18.7 %
Con sólo limitación de la abducción:	23	6.5 %
Con sólo asimetría de pliegues:	37	10.5 %
Con Ortolani-Barlow (+) y asimetría pliegues:	10	2.8 %
Con abducción limitada y asimetría pliegues :	5	1.4 %
Presencia de los tres signos:	3	0.8 %

Tabla n 18. Correlación entre los síntomas clínicos y los resultados ecográficos.

Vemos como la frecuencia de error es tanto menor cuantos más signos clinicos aparecen. No obstante, y pese a su pequeña significaciòn estadìstica queremos llamar la atenciòn sobre esos 3 casos en que estando presentes todas las maniobras exploratorias de DCC resultò una ecografìa normal. Por ello, y a modo de conclusiòn diremos que, en nuestra opiniòn, la apariciòn de uno o más de los signos clinicos que clásicamente se describen para el diagnòstico de una DCC tienen un valor puramente orientativo, obligándonos a practicar exploraciones complementarias (en concreto un estudio con ultrasonidos).

De forma inversa hemos correlacionado aquellas caderas que ecogràficamente fueron patològicas y sin embargo la exploraciòn clìnica fuè normal. Los resultados los exponemos en la tabla t.19:

	Casos	US patológica	Error
Ortolani - Barlow (-):	420	136	32.3 %
Sin limitación de abducción:	375	112	29.8 %
Con pliegues simétricos:	327	168	51.3 %
Ausencia de los tres sintomas:	152	35	23.0 %

Tabla n 19. Correlación entre la ausencia de sintomas clinicos y los resultados ecográficos.

Debemos aclarar que en estas tablas estàn incluidas como patològicas aquellas caderas tipo "2A" que deben ser consideradas como "fisiològicamente inmaduras". Si recordamos los resultados que exponìamos en la tabla t.10, entenderemos que el 42.9 % de estas 35 caderas con ausencia de los tres sìntomas (15 caderas) hubieran pasado desapercibidas y no hubieran sido diagnosticadas de DCC. Como los resultados que estamos exponiendo han sido recogidos a lo largo de 3 años, debemos considerar, al menos estadìsticamente, que de no haber usado la ecografía hubieramos dejado sin diagnosticar 5 displasias de cadera cada año.

Ante estos resultados debemos hacer hincapié en lo que ya muchos autores confirman con su experiencia: los signos clìnicos de la displasia y luxaciòn de cadera son erròneos e inciertos en multitud de ocasiones. "En este siglo, la necesidad de un diagnòstico precoz de la DCC se ha puesto de manifiesto paulatinamemte. Sabemos que el pronòstico de la displasia de cadera depende de forma importante del tiempo en que se tarde en diagnosticarla y del tratamiento precoz. Si la displasia de cadera es detectada después de los tres meses de edad del paciente, la curaciòn anatòmica solo podrá esperarse en el 70% de los casos, siendo el pronòstico menos favorable si la edad es más avanzada" (SZOKE (145)).

Si bièn es un hecho comentado por numerosos autores (147, 148) la efectividad de la exploración sistemática y el seguimiento de los pacientes sospechosos o susceptibles de padecer DCC, no es menos cierto que por una parte, la exploración radiológica de la cadera neonatal puede plantear problemas de diagnóstico e irradiación del recién nacido (149, 150, 151, 152, 153) y que por otra, la exploración clinica (básicamente las maniobras de Ortolani y Barlow, la presencia de asimetria de pliegues y la limitación de la abducción asimétrica) también nos hace mantener reservas sobre su plena fiabilidad.

El diagnóstico clinico de DCC es de todos conocido que ofrece muchas dificultades. Los test exploratorios no son fidedignos, especialmente si el examinador no es experimentado o bien el niño está llorando y no colabora.

Las primeras referencias que tenemos de la utilización de los US en el examen de la cadera, son las proporcionadas por KRAMPS y LENSCHOW (130) en la cadera adulta, encontrándose con el problema de que las estructuras dentro o detrás del hueso no pueden ser visualizadas al no ser atravesadas por las ondas ultrasónicas, encontrando no obstante, que el labrum cartilaginoso podia ser visualizado.

SELTZER et al (131), realizaron un estudio sobre artrosonografía de la cadera, hombro y codo, enfocándolo desde el punto de vista comparativo con la TAC, en la anatomía de la cadera del adulto.

Sin embargo no fue hasta la aparición de los trabajos citados de Graf donde describe las experiencias realizadas en el fémur desarticulado y sus relaciones con el acetábulo, inmersos en un baño de agua, mediante la utilización de un scanner estático cuando comienza el auténtico estudio de la cadera infantil por ultrasonidos. Graft encontró que las estructuras cartilaginosas hialinas no producían ecos detectables, en tanto que el fibrocartílago producía ecos débiles. Debido a las dificultades técnicas que representa la utilización de un scanner estático, este autor dejaría pronto de emplearla, realizando los exámenes ultrasónicos a través de un transductor de tiempo real, mediante el cual las imágenes de la cadera infantil son más fáciles de detectar.

Otros autores como WILSON et al (132) han contribuido en la interpretación de las imágenes sonográficas y construyeron un útil diagrama seccional de la cadera.

SCHULER y ROSSAK (154) coinciden con Graf al identificar el núcleo osificado de la cabeza femoral como una estructura ecogénica en el interior de la cabeza femoral, la cual habia sido identificada ya con anterioridad por este último autor asi como por otros (155, 156, 157). Estos autores basándose en el método y clasificación de Graf dan una muestra de su experiencia positiva en esta técnica, incluyendo en sus trabajos un caso clinicamente normal, al que ultrasónicamente se le detectaba una afectación displásica, hecho que no deja de ser significativo.

BROCKMANN et al (158) publican un estudio comparativo entre el diagnostico por ultrasonidos, radiológico y clinico, en 34 caderas pertenecientes a 17 niños, para lo cual usaron tanto un scan de tiempo real como uno estático. En su estudio afirman que los US han alcanzado el nivel de la radiologia y "hasta cierto punto la han sobrepasado".

7.- ANALISIS COMPARATIVO ENTRE LA EXPLORACION RADIOGRAFICA Y LOS RESULTADOS SONOGRAFICOS.

El estudio radiográfico de la cadera neonatal, como prueba complementaria para el diagnóstico de la DCC ha sido practicado de rutina, durante muchos años. Ha sido nuestro propósito el comparar los resultados de esta exploración con los obtenidos con el estudio ultrasónico.

Como ya dijimos en el capitulo de material y método hemos realizado de forma sistemática dos proyecciones radiográficas standar: la anteroposterior con rotación neutra de los miembros inferiores y la axial de Lawnstein, y hemos identificado y medido (siguiendo los criterios de Tonnis) cinco parámetros para poder definir una cadera infantil como normal o, por el contrario como displásica (tabla t.20).

1.- Continuidad linea Shenton-Menard.

2.- Cabeza en cuadrante inferointerno Ombredanne.

3.- Indice acetabular < 27 grados.

4.- Distancia (d) < 8 mm..

5.- Altura (h) > 5 mm.

Tabla n 20. Criterios radiograficos de normalidad.

No obstante y antes de adentrarnos en el resultado de esta exploración y el estudio comparativo de estos datos con los resultados de las sonografias debemos decir que hemos eliminado como criterios para la normalidad radiográfica la linea de Shenton-Menard y la situación de la cabeza en los cuadrantes de Ombredanne, y ello por razones obvias: En primer lugar, la posición del niño al realizar la radiografia no siempre se ha logrado que sea la perfecta,

por lo que al existir diversos grados de abducción y rotación de los miembros, muchas veces hemos visto interrumpida la línea cervico-obturatriz en caderas que por lo demás eran perfectamente normales. En cuanto a la situación de la cabeza femoral en el cuadrante inferointerno como criterio de normalidad radiográfica debemos de recordar que este estudio se ha practicado en recién nacidos y que sólo excepcionalmente hemos podido observar en dos casos la sombra de la futura cabeza femoral en la radiografía, por lo que también hemos descartado este criterio.

Asi pues hemos valorado exclusivamente 3 criterios radiográficos para la normalidad o no de las caderas objeto de nuestro estudio. Si uno sólo de estos parámetros fue anormal, la cadera la hemos considerado como displásica, sin ocuparnos de valorar el grado de esta displasia.

En la siguiente tabla (t.21) exponemos a modo de resumen los datos recogidos en nuestro estudio:

Caderas radiográficamente normales : 328.

. Valor medio índice acetabular: 23 grados.

. Valor medio (d): 4.4 mm.

. Valor medio (h): 9 mm.

Caderas radiográficamente displasicas: 120.

. Valor medio índice acetabular: 34 grados

. Valor medio (d): 9.2 mm.

. Valor medio (h): 3.7 mm.

Tabla n 21. Resultados estudio radiográfico.

Si comparamos ahora estos resultados con los que obtuvimos en el estudio sonográfico encontramos los siguientes resultados:

Tipo US :	Normales		Displásicas						
	1A	1B	2A	2B	2C	2D	3A	3B	4
Rx normal:	68	76	112	28	26	2	10	6	0
Total:	144		184						

Tabla n 22. Comparación de las caderas con RX normal y las ecografías correspondientes.

Quiere esto decir que de las 328 caderas que radiográficamente fueron consideradas como normales, solo 144 (43.9%) lo eran también desde el punto de vista sonográfico y el resto (184 caderas, 56.1%) presentaron mayor o menor grado de displasia para la sonografía. Si bien es cierto que de estas 184 caderas, 112 pertenecen al grupo 2a, es decir caderas inmaduras, y ya dijimos antes que el

seguimiento de las mismas demostró que la mayoría, se normalizaron en los 3 primeros meses de vida, no es menos cierto que casi todas ellas habían recibido tratamiento mediante férulas de abducción tipo Frejka. Por tanto no sabemos cuantas de ellas se hubieran convertido en displasias verdaderas si no hubieran sido diagnosticadas y tratadas siguiendo los criterios de la sonografía.

Otro dato que debe ser tenido en cuenta a la hora de la valoración de estos resultados es la enorme dificultad que tenemos con frecuencia a la hora de interpretar una radiografía de un recién nacido como normal o como displásica. En efecto, si hubieramos considerado el criterio de discontinuidad de la línea radiográfica de Shenton-Menard como indice de patología displásica, los resultados de la tabla t.22 hubieran sido bien distintos pues hubieramos considerado como displásicas muchas más caderas. Nos decidimos a no incluir este parámetro en este protocolo debido a que en el recién nacido es muy difícil lograr una adecuada colocación de sus miembros para que la imagen radiográfica sea la adecuada y por tanto pueda valorarse este dato.

Tipo US :	Normales		Displásicas						
	1A	1B	2A	2B	2C	2D	3A	3B	4
Rx normal:	24	18	42	20	10	2	2	0	2
Total:	42		78						

Tabla n 23. Comparación de las caderas con RX displasica y las ecografias correspondientes.

De nuevo volvemos a encontrar importantes discrepancias entre ambas exploraciones. Así, de 120 caderas consideradas radiográficamente como displásicas nos encontramos que 42 (35 %) son desde el punto de vista sonográfico normales. ?Por qué estas diferencias?. Si hacemos caso a las afirmaciones de BOAL DKB y SCHWENKTER PS (159): "Un recién nacido con una cadera displásica puede tener una radiografía pélvica normal".

La anatomia del acetábulo, con estructuras como el borde cartilaginoso y el limbo que juegan un papel importante en la etiología de la displasia de cadera es tan sólo visualizable a través de artrografia invasiva, debido a la incapacidad para ello de las radiografias actuales.

En la primera infancia, el extremo proximal del fémur es cartilagoso, incluyendo la cabeza femoral y el trocanter mayor; sòlo porciones determinadas del acetábulo están osificadas. El cartilago trirradiado en el centro del acetábulo y el lábrum en la periferia son cartilaginosos. Las estructuras de mayor interés (cabeza femoral y lábrum) no pueden ser visualizadas usando la radiografía convencional o la TAC.

La imagen radiográfica no es la ideal, debido a la naturaleza principalmente cartilaginosa de la cadera infantil, antes de los tres primeros meses de edad, haciéndose dificil la valoración de la displasia y dislocación. Además, el seguimiento de los pacientes por exámenes radiográficos, aumenta la exposición a la radiación del niño, lo que la hace menos deseable como proceso de seguimiento.

A modo de resumen podemos decir que el diagnóstico de DCC a través de la técnica de los US es un hecho que podemos considerar de muy reciente aparición, encontrándonos con 10 años escasos de evolución desde las primeras ecografías realizadas por Graf R. a finales de la década de los 70, y al que consideramos pionero y padre en el diagnóstico US de la DCC.

A raiz de la aparición de estas teorias de GRAF han ido apareciendo diversos autores que han confirmado las afirmaciones de Graf y otros han planteado modificaciones y críticas .

BERMAN L. (156) hace las siguientes afirmaciones: "En un intento por una parte de suprimir la irradiación gonadal en la radiografia convencional y por otra de observar las estructuras no osificadas de la cadera neonatal se han realizado numerosos estudios sobre diversos aspectos de los US de la cadera especificamente dirigidos al paciente pediátrico. Los US han abierto una nueva era en el examen de la cadera infantil, debido a su estructura principalmente cartilaginosa, lo cual hace que sean fácilmente penetrables por las ondas del sonido. En la investigación experimental de las caderas infantiles, los US demuestran la anatomía exacta de la articulación y permiten el diagnóstico, no sólo

de la dislocación sino también de los disturbios de la maduración".

Pero no todo son alabanzas para esta nueva técnica exploratoria de la cadera. NOVICK G et aL (126) utilizaron una técnica diferente a la formulada por Graf, usando una vista adicional mediolateral. Para este menester, se proveen de un transductor de tiempo real de 5 MHz. A diferencia de lo afirmado por este autor sobre la anecoicidad de la cabeza femoral no osificada, aquellos afirman haber encontrado que ésta si es ecogénica, aunque débilmente. Por otra parte, cuando el niño tiene colocado un yeso, la visión mediolateral de la cadera por US es la única posible, aunque autores como BERMAN y cols (156) difieran afirmando que no es una técnica factible debido a las dificultades de realización e interpretación que conlleva.

Aunque Novick et al (126) observaron la estructura triangular hipoecogénica del techo cartilaginoso acetabular, sin embargo no llegan a reconocer su verdadera identidad. Una limitación que encuentran en la técnica US, para el diagnóstico de la DCC consiste en que aunque la cadera normal es fácil de identificar, sin embargo la ausencia de unos límites anatómicos precisos en la imagen sonográfica,

hace dificil la identificación de la cadera patológica.

De gran importancia ha sido por parte de HARCKE HT et al (129). la utilización en sus trabajos con US del transductor de tiempo real, que perfeccionaron de alguna manera la técnica iniciada por Graf, mediante la utilización de un scan estático en un principio.

Para BOAL y SCHWENKTER (159), "desafortunadamente la técnica de Graf la cual emplea la visión por scan estático es técnicamente complicada y precisa un alto grado de habilidad y meticulosa atención a la posición del paciente. Una desventaja aún mayor de esta técnica es su incapacidad para demostrar las relaciones dinámicas entre la cabeza femoral y el acetábulo. La estabilidad de la cadera y el grado de subluxación no pueden ser valorados. No puede verse la reducción concéntrica de una cadera dislocada ni pueden ser evaluados los pacientes que tengan colocado un Pavlik u otro artefacto similar. Por estas razones y por la complejidad de la imagen estática, es poco probable una fácil aceptación de esta modalidad de visualización ultrasonográfica por los cirujanos ortopédicos".

Hemos de aclarar, que si bién en sus comienzos Graf utilizó en la exploraciónes US un scan estático, ya en 1985,

fecha de publicación del estudio de estos autores, Graf usaba ya en sus investigaciones Us con tiempo real.

SZOKE N. et al (145) realizan un estudio de 2000 caderas de r.n. examinados en la primera semana de vida por US y posteriormente a los 3 meses, siguiendo la técnica de Graf. La mayor parte de las caderas examinadas (1008) correspondían a un tipo sonográfico "2 a" de Graf (caderas fisiológicamente inmaduras).

Para estos autores el examen US de las caderas de los r.n. es un método seguro para detectar la displasia de cadera en los primeros dias de vida, incluso en las primeras horas y con la clasificación sonográfica de Graf puede decidirse si es necesario o no el tratamiento desde los primeros momentos con las ventajas que reporta un tratamiento realizado precozmente en la DCC.

ULRICH EXNER (155) tras estudiar 615 niños mediante la técnica US de Graf, llega a la conclusión de que el examen por US permite objetivar el desarrollo de la cadera infantil previo a su osificación, momento en el cual ya si se podrá realizar un estudio radiográfico fiable.

MULLER et al (157), basándose en lo que llaman exploración dinámica US realizan un estudio de las caderas de 40 r.n. en sus primeras 48 horas de vida, los cuales habian tenido una exploración clinica aparentemente normal. Encontraron que existe una inestabilidad fisiológica o normal al nacimiento . Esta laxitud articular de la cadera del neonato desaparece normalmente en pocos dias.

8.- ANALISIS EPIDEMIOLOGICO

En primer lugar hemos de definir una serie de conceptos:

* SENSIBILIDAD (S): Capacidad de una prueba para detectar resultados positivos, entre los sujetos enfermos,. Es decir es la capacidad de detectar enfermos entre los que realmente estàn enfermos.

* ESPECIFIDAD (E): Capacidad de una prueba para dar resultados negativos entre los sujetos sanos.

Ambos son paràmetros intrinsecos o de validez interna de un test o prueba y son criterios que estàn en proporciòn inversa.

* VALOR PREDICTIVO DEL TEST POSITIVO (VP(+)): Capacidad de la prueba para detectar enfermos entre los resultados positivos del test. Es un parámetro de validez externa, al depender de otras variables además de la propia prueba.

En nuestro estudio hemos utilizado el siguiente criterio de verdad: Es considerada como displásica aquella cadera en la que se presenta uno cualquiera de los signos clinicos clásicos (Maniobra de Ortolani y Barlow positivas, asimetría de pliegues y limitación de la albducción de la cadera) más una prueba

complementaria positiva (ecografía o radiografía). Este es un criterio paralelo y por ello de muy alta sensibilidad, que es realmente nuestro objetivo.

Hemos calculado la sensibilidad, especifidad y valor predictivo del test positivo para cada unó de los signos clínicos y para las dos exploraciones complementarias, basándonos en la siguiente tabla tetracórica (tabla n 24).

		VERDAD	
		(+)	(_)
PRUEBA	(+)	VP	FP
	(-)	FN	VN

$$S = \frac{VP}{VP + FN} \times 100$$

$$E = \frac{VN}{FP + VN} \times 100$$

$$VP\ (+) = \frac{VP}{VP + FP} \times 100$$

Tabla n 24. Tabla tetracórica.

Los resultados que obtuvimos son los que quedan reflejados en las siguientes tablas n. 25, 26, 27, 28 y 29.

		VERDAD	
		Si US y\o RX (+) DISPLASIA	Si US y RX (-) NORMAL
M. ORTOLANI	(+)	88	46
	(-)	62	28

$$S = \frac{88}{88 + 62} \times 100 = 58.7\ \%$$

$$E = \frac{28}{46 + 28} \times 100 = 37.8\ \%$$

$$VP\ (+) = \frac{88}{88 + 46} \times 100 = 65.7\ \%$$

Tabla n 25. Tabla tetracórica para la m. ORTOLANI

		VERDAD	
		Si US y\o RX (+) DISPLASIA	Si US y RX (-) NORMAL
ASIM. PLIEGUES	(+)	42	13
	(-)	105	58

$$S = \frac{42}{42 + 105} \times 100 = 28.6\ \%$$

$$E = \frac{58}{13 + 58} \times 100 = 81.7\ \%$$

$$VP\ (+) = \frac{42}{42 + 13} \times 100 = 76.4\ \%$$

Tabla n 26. Tabla tetracórica para ASIM. PLIEGUES.

		VERDAD	
		Si US y\o RX (+) DISPLASIA	Si US y RX (-) NORMAL
LIM. ABDUC.	(+)	17	8
	(-)	133	63

$$S = \frac{17}{17 + 133} \times 100 = 11.3\ \%$$

$$E = \frac{63}{8 + 63} \times 100 = 88.7\ \%$$

$$VP\ (+) = \frac{17}{17 + 8} \times 100 = 68\ \%$$

Tabla n 27. Tabla tetracórica para LIMIT. ABDUC..

		VERDAD	
		Si US y\o RX (+) DISPLASIA	Si US y RX (-) NORMAL
RADIOGRAFIA	(+)	60	0
	(-)	90	74

$$S = \frac{60}{60 + 90} \times 100 = 40\ \%$$

$$E = \frac{74}{0 + 74} \times 100 = 100\ \%$$

$$VP\ (+) = \frac{60}{60 + 0} \times 100 = 100\ \%$$

Tabla n 28. Tabla tetracórica para la RADIOGRAFIA

		VERDAD	
		Si US y\o RX (+) DISPLASIA	Si US y RX (-) NORMAL
ECOGRAFIA	(+)	131	0
	(-)	19	74

$$S = \frac{131}{131 + 19} \times 100 = 87.3\ \%$$

$$E = \frac{74}{0 + 74} \times 100 = 100\ \%$$

$$VP\ (+) = \frac{131}{131 + 0} \times 100 = 100\ \%$$

Tabla n 29. Tabla tetracórica para la ECOGRAFIA

Cuando analizamos individualmente cada uno de los tres signos clásicos de exploración clínica nos encontramos que son las maniobras de Barlow y Ortolani las que alcanzan una mayor sensibilidad, mientras que la limitación de la abducción resulta ser la exploración de menor sensibilidad. De acuerdo con esto, la especifidad muestra la relación inversa, es decir es la limitación de la abducción la prueba de mayor especifidad, mientras que las maniobras de Barlow y Ortolani presentan la menor especifidad.

La radiografía obtuvo una frecuencia de falsos negativos muy superior a la ecografía, siendo su sensibilidad de sólo el 40%. Hemos de aclarar que por la definición del concepto de verdad que hemos utilizado, el valor predictivo de la prueba positiva (VP (+)), asi como la especifidad son del 100% tanto en el caso de la ecografía como en la radiografía, ya que hemos negado a priori la existencia de falsos positivos.

La ecografía fue con mucho la prueba que alcanzó la mayor sensibilidad (87.3%).

Podría ser discutible el criterio de verdad que hemos utilizado para la valoración de las diferentes pruebas diagnósticas de la DCC, pero creemos que es la que más se aproxima a la realidad de nuestro medio. Basàndonos en este

criterio de verdad, consideramos displàsica una cadera que presente un signo clinico positivo y al menos una de ambas pruebas diagnòsticas complementarias positiva (ecografia o radiografia).

Es por tanto la ecografia la prueba complementaria "princeps" por ser la màs sensible con diferencia, respecto a las demàs, y es precisamente esta caracrterìstica la de mayor interés en la clinica para que de esta forma disminuya al máximo el número de negativos, esto es, que sea capaz de dejar escapar el menor número posible de displasias.

VIII.- CONCLUSIONES

Del analisis realizado en nuestra investigaciòn clinica hemos obtenido las siguientes conclusiones:

1. MANIOBRAS DE BARLOW Y ORTOLANI.

A) La exploraciòn de las maniobras de Barlow y Ortolani debe ser realizada a todos los recién nacidos, aunque queda perfectamente demostrado que:

-- estas maniobras exploran una laxitud capsular y no una displasia de cadera

-- existe una alta incidencia de falsos positivos y de falsos negativos

-- transcurridas pocas semanas de vida estas maniobras se hacen normales aunque exista una verdadera DCC.

B) Encontramos una mayor frecuencia de afectaciòn en el lado izquierdo con respecto al derecho. En nuestros casos, esta mayor frecuencia aunque real, no creemos que sea significativa (109-91).

2.- LIMITACION DE LA ABDUCCION Y ASIMETRIA DE PLIEGUES.

A) La escasa frecuencia de presentación de estas manifestaciones más o menos típicas de la DCC, así como la presentación también de falsos positivos y falsos negativos obligan a dudar de su eficacia diagnóstica.

B) Por tanto, debemos decir que solo deben ser consideradas como orientativas, y en caso de aparecer realizar obligatoriamente un estudio ecográfico de la cadera.

3.- TERMINACION DEL PARTO Y NUMERO DE HIJOS.

A) La aparición de una DCC es más frecuente en los partos de nalgas y en las cesáreas (5:1 y 4:1 respectivamente) que en los partos cefálicos.

B) No hemos encontrado mayor frecuencia de DCC en primíparas (4.56 %) que en secundíparas (4.55 %) o multíparas (4.57 %), lo que nos hace dudar de algunos factores mecánicos en la etiopatogénia de la DCC.

4.- ESTUDIO RADIOGRAFICO PRECOZ EN LA DCC.

A) La exploración radiográfica de la cadera se muestra, al igual que la exploración clínica, de muy dudoso valor para el diagnóstico precoz de la DCC, ya que si añadimos a su muy difícil y objetiva interpretación, la dificultad técnica de realización y su agresividad para las gónadas infantiles pensamos que debería proscribirse como exploración complementaria para el diagnóstico de esta enfermedad.

B) Creemos pues que no deben realizarse radiografías para el diagnóstico precoz de la DCC. Más adelante, cuando ya han aparecido los núcleos de osificación de la cabeza femoral, cuello y trocánteres, si recibe un valor diagnóstico preciso y real.

5.- LA ECOGRAFIA EN EL DIAGNOSTICO PRECOZ DE LA DCC.

A) Dada la alta sensibilidad, especifidad y valor predictivo para el test positivo que posee la ecografia, tras ser comparada con las demás pruebas diagnósticas, nos permite afirmar su valor diagnóstico insuperable en el momento actual.

B) Si además de su excelente utilidad diagnóstica le añadimos otros valores como son su precocidad, economia, rapidez e inocuidad, podemos afirmar que la ecografia, para el diagnóstico precoz de la DCC, se presenta como la prueba complementaria necesaria y obligatoria.

IX.- BIBLIOGRAFIA

1.- Pous JG, Dimeglio A, Adrei J, Goalard C. La cadera en crecimiento. Problemas ortopedicos. Barcelona: Jims, 1978.

2.- Orts Llorca F. Extremidad inferior: Cintura pelviana y cadera. Porcion libre de la extremidad inferior. En: Ed. Cientifico-Medica. Anatomia humana. 4 Edc. Barcelona. 1969; I: 277-497.

3.- Weinstein SL. Natural history of congenital dislocation of the hip and hip dysplasia. Clin Orthop 1987;225: 62-76.

4.- Ortolani M. Congenital hip dysplasia in the light of early and very early diagnosis. Clin Orthop 1976; 119: 6.

5.- Watanabe RS. Embriology of the human hip. Clin Orthop 1974; 98: 8-26.

6.- Stanisavlejevic S. Diagnosis and treatment of congenital hip pathology in the newborn. The Williams and Wilkins Co. Baltimore 1964.

7.- Chung SMK. Hip disorders in infant and children. Philadelphia: Lea and Febiger, 1981.

8.- Weinstein SL. The medial approach in congenital dislocation of the hip. Isr J Med Sci 1980; 16: 272-275.

9.- Dunn PM, Evans RE, Griffiths HED, Witherow PJ. Congenital dislocation of the hip the preliminary results of a 10-year screening programme in Bristol. J Bone Joint Surg 1983; 65-B: 226.

10.- Andren L, Borglin NE. A disorder of estrogen metabolism as a causal factor of congenital dislocation of the hip. Acta Orthop Scand 1960; 30: 169-171. Citado por MacEwen GD et al. (16).

11.- Wilkinson JA. Prime factors in the etiology of congenital dislocation of the hip. J Bone Joint Surg 1963; 45-B: 268-283.

12.- Le Damany P. Congenital luxation of the hip. Am J Orthop Surg 1914; 11: 541. Citado por Dunlap CK et al. (60).

13.- Dupuytren. Memorie sur un deplacement originel en congenital de la tete des femurs. Repert Gen d'Anat et Physiol Pathol 1826; 2:153-173. Citado por Massie WK, Howorth B(25).

14.- Bennet JT, MacEwen GD. Congenital dislocation of the hip. Recent advances and current problems. Clin Orthop 1989; 247: 15-21.

15.- Dunn PM. Perinatal observations on the etiology of congenital dislocation of the hip. Clin Orthop 1976; 119: 11-21.

16.- MacEwen GD, Bunnell WP, Ramsey PL. Congenital dislocation of the hip. In: Lovell WW, Winter RB (Ed): "Pediatric Orthopedics". Lippincott Co. Philadelphia 1985; 703-736.

17.- Chapple C, Davidson D. A study of the relations hip between fetal positions and certain congenital deformities. J Pediatr 1941; 18:483. Citado por MacEwen GD et al. (16).

18.- Stanisavlejevic S. Tribute to Marino Ortolani. Clin Orthop 1975;119: 4-5.

19.- Andren L, Borglin NE. Disturbed urinary excretion pattern of estrogens in newborns with congenital dislocation of the hip. Acta Endocrinologica 1961; 37: 423-427. Citado por Chung SMK (7).

20.- Thieme WT, Wynne-Davies R, Blair HAF, Loraine JA. Clinical examination and urinary estrogen assays in newborn children with congenital dislocation of the hip. J Bone Joint Surg 1968;50-B:546-550.

21.- Wilkinson JA. Post-natal survey for congenital displacement of the hip. J Bone Joint Surg 1972; 54-B: 40.

22.- Aarskog D, Stoa KF, Thorsen T. Urinary estrogen excretion in newborn infants with congenital dysplasia of the hip joint. Acta Pediatr Scand 1966; 55: 394-397.

23.- Yamamuro T, Hama H, Takeda T, Shikata J, Sanada H. Biomechanical and hormonal factors in the etiology of congenital dislocation of the hip joint. Int Orthop (SICOT) 1977; 1: 231-236.

24.- Carter C, Wilkinson J. Persisten joint laxity and congenital dislocation of the hip. J Bone Joint Surg 1964; 46-A: 1: 40-45.

25.- Ramsey PL, Lasser S, MacEwen GD. Congenital dislocation of the hip. Use of the Pavlik harness in the child during the first six months of life. J Bone Joint Surg 1976; 58-B: 7: 1000.

26.- De Rosa GP, Feller N. Treatment of congenital dislocation of the hip. Clin Orthop 1987; 225: 77-85.

27.- Mitchell GP. Problems in the early diagnosis and management of congenital dislocation of the hip. J Bone Joint Surg 1972;54-B: 4.

28.- De Pablos J, Bruguera J, Beguiristain JL, Cañadell J. Inestabilidad congenita de cadera. Servicio de Publicaciones de la Universidad de Navarra 1989; 1-107.

29.- Coleman SS. Congenital dysplasia of the hip in the Navajo infant. Clin Orthop 1968; 56: 179-193.

30.- Salter RB. Etiology, pathology, pathogenesis and possible prevention of congenital dislocation of the hip. Can Med Assoc J 1968; 98: 933-945.

31.- Heusner L. Ueber die angeborene huftluxation. Zeitschrift fur ortopadische chirurgie 1902; 10: 571. Citado por Carter C y Wilkinson J (28).

32.- Massie WK, Howorth B. Congenital dislocation of the hip. J Bone Joint Surg 1951; 33-A: 1: 190-198.

33.- Putti V. Risultati della cura incruenta della lusazione congenita dell'anca. Chir d Org di movimento. Citado por Massie WK, Howorth B (25).

34.- Smith WS, Coleman CR, Melvin LO, Richard FS. Etiology of congenital dislocation of the hip. J Bone Joint Surg 1963; 45-A: 491.

35.- Ralis Z, Mc Kibbin B. Changes in shape of the human hip joint during its development and their relation to its stability. J Bone Joint Surg 1973; 55-B: 4: 780-785.

36.- Wedge JH, Wasylenko MJ. The natural history of congenital dislocation of the hip: A clinical review. Clin Orthop 1978;137: 154-163.

37.- Dunn PM. The anatomy and pathology of congenital dislocation of the hip. Clin Orthop 1976; 119: 23-27.

38.- Ponseti IV. Growth and development of the acetabulum in the normal child. J Bone Joint Surg 1978; 60-A: 5: 575-585.

39.- Ponseti IV. Morphology of the acetabulum in congenital dislocation of the hip. J Bone Joint Surg 1978; 60-A: 5: 586-599.

40.- Cirotteau Y. Correlations des structures osseuses de la hanche. Revue de Chirurgie Orthopedique 1982; 68, 1: 14-19.

41.- McKibbin B. Anatomical factors in the stability of the hip joint in the newborn. J Bone Joint Surg 1970; 63-B: 38.

42.- Wynne-Davies R. Acetabular dysplasia and familiar joint laxity: two etiological factors in congenital dislocation of the hip. J Bone Joint Surg 1970; 52-B: 704-716.

43.- Wilkinson J, Carter C. Congenital dislocation of the hip. J Bone Joint Surg 1960; 42-B: 669-688.

44.- Eldelstein J. Congenital dislocation of the hip in the Bantu. J Bone Joint Surg 1966; 42-B: 397.

45.- Huckstep J. Bilateral congenital dislocation of the hips in African twin. J Bone Joint Surg 1970; 52-B: 397.

46.- Roper A. Hip dysplasia in African Bantu. J Bone Joint Surg 1976; 58-B: 155-158.

47.- Skirving AP, Skadden WJ. The African neonatal hip and its inmunity from congenital dislocation. J Bone Joint Surg 1977; 55-B: 780-785.

48.- Pompe Van Meerdervoort HF. Congenital musculoskeletal disorders in the South African negro. J Bone Joint Surg 1977; 55-B:780-785.

49.- Gardner E, Gray DJ. Prenatal development of the human hip joint. Am J Anat 1950; 87: 163-211.

50.- Laurenson RD. Development of the acetabular roof in the fetal hip. An artrographic and histological study. J Bone Joint Surg 1965; 47-A: 975-983.

51.- Kim YH. Acetabular dysplasia and osteoarthritis developed by an eversion of the acetabular labrum. Clin Orthop 1985; 225:289-295.

52.- Duran Sacristan H. Luxacion congenita de la cadera. En: Duran Sacristan H, Arcelus Imaz I,Garcia-Sancho Martin L. Tratado de patologia y clinica quirurgicas. Vol. III. Madrid. Emalsa, 1986;3: 3658-3678.

53.- Ryder CT, Crane L. Measuring femoral anteversion. The problem and a method. J Bone Joint Surg 1953; 35-A: 321-328.

54.- Pretorius DH, Rumack CM, Manco-Johnson ML, et al.. Specifical skeletal dysplasias in utero: Sonographic diagnosis. Radiology 1986; 154: 237-242.

55.- Badgley CE. Correlation of clinical and anatomical facts leading to a conception of the etiology of congenital hip dysplasias. J Bone Joint Surg 1943; 55-A: 8: 1726.

56.- Ruby L, Mital MA, O'Connor J, Patel U. Anteversion of the femoral neck. J Bone Joint Surg 1979; 61-A: 1: 46-51.

57.- Bedouelle J. Antetorsion des cols femoraux. Rev Chir Orthop 1982;68, 1: 5-13.

58.- Cyvin KB. A follow up study of children with instability of the hip joint at birth. Acta Orthop Scand 1977; Suppl 166: 1.

59.- Taussig GMH, Delor MH, Masse P. Les alterations de croissance de l'extremite superieure du femur: Leur apport a la connaisance de la croisance normale. Rev Chir Orthop 1976; 62: 191-210.

60.- Dunlap CK, Shauds AR. Jr, Hollister LC, Stuart Gaul J. Jr, Streit HA. A new method for determination of torsion of the femur. J Bone Joint Surg 1953; 35-A: 2: 289-311.

61.- Frain PH. Action mecanique de l'anteversion femorale sur la hanche. Degre de validite de la theorie de Pauwels.Rev Chir Orthop 1981; 67: 1-9.

62.- Barlow TG. Early diagnosis and treatment of congenital dislocation of the hip. J Bone Joint Surg 1962; 44-B: 292.

63.- Pratt WB, Freiberger RH, Arnold WS. Untreated congenital hip dysplasia in the Navajo. Clin Orthop 1982; 162: 69.

64.- Coleman SS. Treatment of congenital dislocation of the hip in the infant. J Bone Joint Surg 1965; 47-A: 590-6.

65.- Davis SJM, Walker GF. Problems in the early recognition of hip dysplasia. J Bone Joint Surg 1984; 66-B: 479-484.

66.- Judet J, Judet H. Le depistage radiologique des malformations de la hanche. Rev Chir Orthop SOFCOT, Reunion Annuelle 1976;63:21-23.

67.- Wallace B, Wilson J, Fostor BK, Paterson D. Late diagnosis of CDH. Further risk factors. J Bone Joint Surg 1987; 69-B: 164.

68.- Walker JM. Congenital hip disease in a Cree-Ojiwa population: A retrospective study. Can Med Assoc J 1977; 116: 501.

69.- Melvin P, Johnston R, Ponseti IV. Comunicacion personal a Weinstein SL. Natural history of congenital hip dislocation and hip dysplasia. Clin Orthop 1987; 225: 62-76.

70.- Milgran JM. Morphology of untreated bilateral congenital dislocation of the hips in a seventy-four year old man. Clin Orthop 1975; 119: 112-115.

71.- Milgran JM, Tachdjian MO. Pathology of the limbus in untreated terarologic congenital dislocation of the hip. Clin Orthop 1975;119: 107-111.

72.- Bruguera JA. Necrosis avascular de la cabeza femoral como secuela del tratamiento de la luxacion congenita de cadera. Tesis Doctoral. Universidad de Navarra 1989.

73.- Salter RB, Kostuk J, Dallas S. Avascular necrosis of the femoral head as a complication of treatment for congenital dislocation of the hip in young children: A clinical and experimental investigation. Can J Surg 1969; 12: 44-61.

74.- Cooperman DR, Walensten R, Stulberg SD. Post-reduction avascular necrosis in CDH. J Bone Joint Surg 1980; 62-A: 247-258.

75.- Sigrudsson F, Aparisi T. Avascular necrosis of the femoral head: A complication in the treatment of congenital hip dislocation. Acta Orthop 1984; 55: 103.

76.- Bredland T, Terjesn T. Late diagnosed dislocation of the hip in Sor-Trondelag Conty. Acta Orthop Scand 1987; 58: 340.

77.- Harrold AJ. Problems in congenital dislocayion of the hip. British Med J 1977; 1: 1071-1073.

78.- Arcq M. Le traitement chirurgical de la luxation haute de la hanche en fonction de l'age. Acta Orthop Belgica 1979; 45:538-551.

79.- Bjerkreim I, Johansen J. Late diagnosed congenital dislocation of the hip. Acta Orthop Scand 1987; 58: 504-506.

80.- Gibson PH, Benson MKD. Congenital dislocation of the hip. Review at maturity of 147 hips treated by excision of the limbus and derotation osteotomy. J Bone Joint Surg 19982; 64-B:169-175.

81.- Wiberg G. Relation between congenital subluxation of the hip and arthritis deformans (Roentgenological study). Acta Orthop Scand 1939; 10:351. Citado por De Pablos J et al. (37).

82.- Cooperman DR, Walensten R, Stulberg SD. Acetabular dysplasia in the adult. Clin Orthop 1983; 157: 89.

83.- Harris NH. Acetabular grouth potencial in congenital dislocation of the hip and some factors upon which it may depend. Clin Orthop 1976; 119: 99.

84.- Wiberg G. Studies on dysplasia acetabular and congenital subluxation of the hip joint, with special reference to the complications of osteoarthritis. Acta Chir Scand 1983; Suppl 58:1: 1939.

85.- LLoyd-Roberts GD. The role of femoral osteotomy in the treatment of congenital dislocation of the hip. In: Tachdjian MO (Ed): Congenital dislocation of the hip. New York, Churchill Livingstone, 1982; 427-435.

86.- Murray RO. The etiology of primary osteoarthritis of the hip. Br J Radiol 1965; 38: 810.

87.- Stulberg SD, Harris NH. Acetabular dysplasia and development of osteoarthritis of the hip. In: The hip, proceedings of the hip society. ST Louis: CV Mosby, 1974.

88.- Solomon L. Patterns of osteoarthritis of the hip. J Bone Joint Surg 1976; 58-B: 176.

89.- Wiberg G. Shelf operation in congenital dysplasia of the acetabulum and in subluxation and dislocation of the hip. J Bone Joint Surg 1953; 35-A: 65-80.

90.- Leveuf J. Primary congenital subluxation of the hip. J Bone Joint Surg 1947; 29: 149-162.

91.- Salter RB, Hansson G, Thompson GH. Innominate osteotomy in the management of residual congenital subluxation of the hip in young adults. Clin Orthop 1984; 182: 53-68.

92.- Hart VL. Congenital dysplasia of the hip joint. Relations hip beetween congenital subluxation and congenital dislocation. J Bone Joint Surg 1949; 31-A: 357-372.

93.- Ilfeld FW, Westin GW. "Missed" or late-diagnosed congenital dislocation of the hip. A Clinical entity. Israel J Med Sci 1980; 16: 260-266. Citado por De Pablos J et al. (37).

94.- Mackenzie IG, Wilson JG. Problems encountered in the early diagnosis and management of congenital dislocation of the hip. J Bone Joint Surg 1981; 63-B: 38-42.

95.- Palmen K. Prevention of congenital dislocation of the hip. The swedish experience of neonatal treatment of hip joint instability. Acta Orthop Scand 1984; Suppl 208: 1-107.

96.- Gil E, Diaz-Faes J, Esteban B. Diagnostico neonatal de la luxacion congenita de cadera: Falsos negativos y como evitarlos. XXIV Congreso SECOT, Pamplona 1986.

97.- Coleman SS. Diagnosis of congenital dysplasia of the hip in the newborn infant. Clin Orthop 1989; 247: 312.

98.- Place MJ, Parkin DM, Fitton JM. Effectiveness of neonatal screening for congenital dislocation of .the hip. Lancet 1978;29: 249-250.

99.- Von Rosen S. Diagnosis and treatment of congenital dislocation and treatment of the hip joint in the newborn. J Bone Joint Surg 1962; 44-B: 284-291.

100.- Von Rosen S. Early diagnosis and treatment of congenital dislocation of the hip joint. Acta Orthop Scand 1957; 26: 136.

101.- Yamamuro T, Ishida K. Recent advances in the prevention, early diagnosis and treatment of congenital dislocation of the hip in Japan. Clin Orthop 1984; 34-40.

102.- Jones D, Wood B. An assesment of the valve of examination of the hip in the newborn. J Bone Joint Surg 1977; 59-B: 3: 318-322.

103.- Braier L. Ecografia. En: Diccionario Enciclopedico de Medicina. Barcelona: Jims, 1979.

104.- Marina Gonzalo J. Diagnostico por ultrasonidos. Conceptos basicos y principios fundamentales. Philips, 1984.

105.- Wells PNT. Phisical principles of ultrasonic diagnosis. Londres. London Academic Press, 1969.

106.- Bartrum RJ, Crow HT. Gray-Scala ultrasound. Philadelphia: Saunders Co, 1977.

107.- Marina Gonzalo J. Tecnicas de diagnostico por ultrasonidos. Mundo Electronico. Barcelona: Boixeran Editores, 1981.

108.- Nyborg WL. Ultrasonic intensites generated by real-time devices. In: Winsberg F. Real-time ultrasonagraphy. New York: Churchill Livingstone, 1982.

109.- Saunders W, Rogers C. Clinica radiologica. Barcelona: Salvat, 1980; I: 3.

110.- Graf R. Ultrasonography of the infant hip. Ultrasound Annual.New York: Raven Press, 1985.

111.- Goldberg BB, Wells PNT. Ultrasonic in clinical diagnosis. New York. Churchill Livingstone, 1983.

112.- Wood B, Loomis. Kompendiun der medizinischen, diagnostichen ultrasonographie. Sttutgart: Zit Nach A J Gotz, 1927. Citado por Graf R (127).

113.- Aerotech-Reports. Ultrasonic transducter performance. Aerotech-Reports, 1980.

114.- ATL, Roche, Philips, Searle-Hoffrel. Ultrasonic testing of materials. ATL, Roche Philips, Searle-Hoffrel, 1980.

115.- Donald Levi J. Present and future of diagnostic ultrasound. Rotterdam: Kooyker Scientific Publications, 1975.

116.- Repacholi MH. Ultrasond characteristic and biological action. Otawa. National Reseach of Canada, 1982.

117.- A. I. U. M.. Bioeffets Comitee. Who's afraid of a hundred miliwatts per square centimeter (100mw/cm, SPTA). Whashington DC: American Institute of Ultrasond in Medicine, 1982.

118.- Fleischer AC, James AE. Diagnostic sonography. Philadelphia. Saunders WB Co, 1989.

119.- Graf R. The diagnosis of congenital hip joint dislocation by the ultrasonic compound-treatment. Arch Orthop Traum Surg 1980; 97:117-133.

120.- Taylor KJW. Atlas of ultrasonography. New York. Churchill Livingstone, 1985.

121.- Graf R. Die sonographische beurteilung der huftdysplasie mit hilfe der "Erkerdiagnostik". Z Orthop 1983; 121: 693.

122.- Graf R. Fundamentals of sonography diagnosis of infant hip dysplasia. J Pediatr Orthop 1984; 4: 735.

123.- Graf R. Guide to sonography of the infant hip. New York: Thieme Medical Publishers, 1987.

124.- Tonnis D. Congenital dysplasia and dislocation of the hip in children and adults. Berlin: Springer Verlag, 1984.

125.- Graf R, Schuler P. Sonography of the infant hip: An atlas. Weinhein: VCH Verlagsgesellschaft, 1986.

126.- Novik G, Ghelman B, Schneider M. Sonography of the neonatal infant hip. Am J Radiology 1983; 141: 639-645.

127.- Suzuki S, Awaya G, Shigeaki W, Masaki M, Toshihiko I. Diagnosis by ultrasound of congenital dislocation of the hip joint. Clin Orthop 1985; 217: 171-179.

128.- Morin C, Harcke T, MacEwen GD. The infant hip: Real-time U.S. assesment of acetabular development. Radiology 1985; 157:673-677.

129.- Harcke T, Clarke N, Lee MS, Borns PF, MacEwen GD. Examination of the infant hip with real-time ultrasonography. J Ultrasound Med 1984; 3: 131-137.

130.- Kramps HA, Lenschow E. Investigations of hips and extremities by ultrasonics. Zerts Chrift fur Orthopadie und ihre grenzgebiete 1979; 118: 355-364.

131.- Seltzer SE, Finbers H, Weissman BN Arthrosonography technique, sonographic anatomy and pathology. Investigative Radiology 1980;15: 19-28.

132.- Wilson DJ, Green DJ, Mc Larson JC. Arthrosonography of the painful hip. Clinical Radiology 1984; 35: 17-19.

133.- Jimenez C. Diagnostico por ultrasonidos de la luxacion congenita de cadera en el recien nacido. Memoria de Licenciatura. Servicio de Publicaciones de la Universidad de Granada, 1989.

134.- Jimenez C, Lopez Moratalla M, Mantas JA, Valenzuela A, Villen A. Aportacion de los U.S. al diagnostico de la luxacion congenita de la cadera: Diagnostico U.S. de la cadera normal. Comunicacion a la XI Reunion Nacional de Medicina Perinatal. Granada, 1989.

135.- Jimenez C, Lopez Moratalla M, Lopez Moratalla G, Narbona E, Lozano E. Aportacion de los U.S. al diagnostico de la luxacion congenita de la cadera: Clasificacion ultrasonica de los grados de displasia. Comunicacion a la XI Reunion Nacional de Medicina Perinatal. Granada, 1989.

136.- Jimenez C, Lopez Moratalla M, Lozano E, Narbona E, Valenzuela A. Aportacion de los U.S. al diagnostico de la luxacion congenita de cadera: Nuestra experiencia. Comunicacion a la XI Reunion Nacional de Medicina Perinatal. Granada, 1989.

137.- Ortolani M. Un segno poco noto e sua importanza per la diagnosis precoce di prelussazione congenita dell'anca. Pediatria 1937; 45: 129. Citado por MacEwen GD et al. (16).

138.- Ortolani M. Le diagnostic clinique fait par la recherche du signe du ressaut est la seul moyen permettant le traitement vraiment precoce et total de la luxation congenitale de la hanche. Bull Acad Natl Med 1957; 141: 188. Citado por MacEwen et al. (16).

139.- Hilgenreiner H. Zur fruhdiagnose und fruhbehandlung der angeborenen huftgelenkauerrenkaung. Med Klin 1925; 21:1385-1425. Citado por MacEwen GD et al. (16).

140.- Ombredanne L. Precis clinique et operatoire de chirurgie infantile 1923. Citado por De Pablos J et al. (37).

141.- Perkins G. Signs by which to diagnose congenital dislocation of the hip. Lancet 1928; 1: 648.Citado por De Pablos J et al. (37).

142.- Caffey J, Ames R, Silverman WA, Ryder CT, Hough G. Contradiction of the congenital dysplasia-predislocation hypothesis of congenital dislocation of the hip through a study of the normal variation in acetabular angles at successive periods in infancy. Pediatrics 1956; 17: 632.

143.- Tachdjian MO. Pediatric Orthopedics. WB Saunders Co. Philadelphia 1972; 129-176.

144.- Dorn U, Hattwich M. Die sonographische beuterlung der schenkelhalsantetorsion. Orthop Praxis 1986; 4: 248.

145.- Szoke N, Kuhl L, Heinrichs J. Ultrasound examination in the diagnosis of congenital hip dysplasia of newborns. J Pediatr Orthop 1988; 8, 1: 12-16.

146.- Frejka B Praventation der angeborenen huftgelenksluxation durch das abduktionspolster. Wien Med Wochenschr 1941; 91: 523-524. Citado por De Pablos J et al. (37).

147.- Andren L, Von Rosen S. The diagnosis of dislocation of the hip in newborns and the primary results of immediate treatment. Acta Radiol 1958; 49: 89-95.

148.- Coleman SS. Management of congenital dysplasia and dislocation of the hip from birth to eighteen months of age. In: Tachdjian MO (Ed). Congenital dislocation of the hip. Churchill Livingstone. New York. 1982; 181-203

149.- Dutreix J. Peligros de las radiaciones y proteccion. En: Fisica y Biofisica: Radiaciones. Barcelona: AC Editorial, 1980.

150.- Oelkers H. Histologischer und rotgenologischer vergleich zwischen einem dysplstischen beckem (Luxationsbeckem) und normalbetund. Orthop Praxis 1981; 17:614. Citado por Graf R (127).

151.- Gonzalez J, Elias J, De La Sotilla JM. Valoracion del angulo acetabular en el tratamiento de la malformacion luxante de la cadera antes de los 6 meses de edad. Rev Orthop Traum 1980; 24 IB, 2: 291-296.

152.- Kleinberg SM, Lieberman HS. The acetabular index in infants in relation to congenital dislocation of the hip. Arch Surg 1936;32: 1049. Citado por De Pablos J et al. (37)

153.- Wientroub S, Tardiman R, Green I, Salama R, Weisman SL. The development of the normal infantile hip as expressed by radiological measurements. Int Orthop (SICOT) 1981; 4: 239-241.

154.- Schuler P, Rosak K. Observation of hip delopmental disorders using ultrasonography. Zeutschrift fur Orthopadie und ihre grenzgebiete 1984; 122: 136-141.

155.- Exner GU. Ultrasound screening for hip dysplasia in neonates. J Pediatr Orthop 1988; 8, 6: 656-660.

156.- Berman L, Catterall A, Meire HB. Ultrasound of the hip: A review of the aplications of a new technique. British J Radiology 1986;59: 13-17.

157.- Keller MS. Normal instability of the hip in the neonate: U.S. standar. Radiology 1988; 169: 733-736.

158.- Brockmann WP, Wilmsdorf HV, Kohn U. Advances in the early diagnosis of congenital hip dysplasia by real-time sonography. Fortschift fur Orthopadie und ihre grenzgebiete 1984; 118: 355-364.

159.- Boal DKB, Schwenkter EP. The infant hip: Assesment with real-time U.S. Radiology 1985; 157, 3: 667-672.

X.- ALGUNAS IMAGENES ECOGRÁFICAS

FIGURA 29: Ecografía de una cadera tipo 1A.

Observamos perfectamente la estructura ecográfica del ilíaco (1), el promontorio (2) ligeramente redondeado, el techo óseo (3), las estructuras del fondo del acetábulo con la típica incisura (4), el techo cartilaginoso (5) es totalmente hipogénico, la imagen triangular del labrum (6) es netamente visible, la cabeza femoral (7) es hipogénica estando delimitada distalmente por el límite ósteo-cartilaginoso (8), el trocanter mayor (9) es igualmente hipoecogénico y sólo es reconocible por los ecos densos de la inserción de la musculatura glútea (10), el eco denso de la diáfisis femoral (11) ocasiona una sombra acústica. Han sido trazadas la línea base (12), la línea del techo óseo (13) y la del techo cartilaginoso (14) proporcionandonos los ángulos alfa y beta.



FIGURA 30: Ecografía de una cadera tipo 1A.

Esta imagen similar a la anterior nos muestra un promontorio (1) angular, un excelente desarrollo del techo óseo (2) y un labrum (3) perfectamente definido, la aparición del núcleo de osificación de la cabeza femoral (4) nos demuestra que estamos ante una cadera perfectamente madura.

FIGURA 31: Ecografia de una cadera tipo 1B.

En esta sonografia observamos una imagen muy parecida a la de la figura 29, en la cual el promontorio (2) es también ligeramente redondeado y tanto el techo óseo (3) como la incisura (4), el lábrum (6) y la cabeza femoral (7) se reconocen con nitidez; al igual que en el caso anterior se trata de caderas ecográficamente maduras y perfectamente adaptadas para la carga.

FIGURA 32: Ecografía de una cadera tipo 1B.

Típica imagen sonográfica de una cadera tipo 1B en un niño de 8 meses, nótese el promontorio (1) ligeramente redondeado y un techo óseo (2) muy bien desarrollado y horizontal proporcionando una excelente cobertura a la cabeza femoral (3) en la que apreciamos su núcleo de osificación en forma de media luna, el lábrum (4) muestra su típica morfología triangular y está muy bien delimitado. La presencia del núcleo de osificación de la cabeza femoral siempre antecede en la ecografía a la radiografía y su aparición no debe confundirnos con la típica imagen radiográfica por su excentricidad (figura 33).

FIGURA 33.
==========

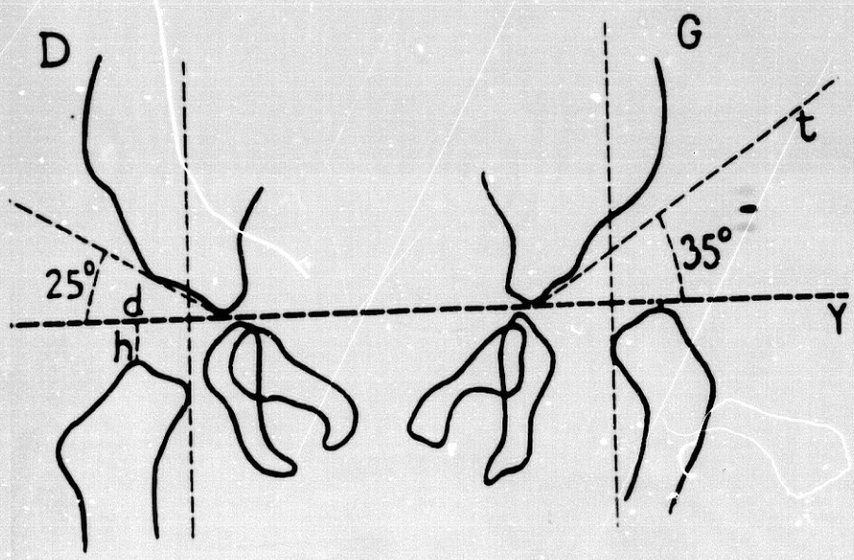

FIGURAS 34, 35 y 36: Ecografías de caderas tipo 1B.

Estas tres ecografías de caderas tipo 1b pertenecen a niños de edades crecientes como nos demuestra el tamaño del núcleo de osificación de la cabeza femoral, nótese en todas ellas que el promontorio o es angular o ligeramente redondeado y que en todas ellas la cobertura que proporciona el techo óseo es excelente.

FIGURA 34

FIGURA 35

FIGURA 36

FIGURA 37 : Fenómeno de la media luna.

Esta imagen ecográfica se expone para demostrar el típico aspecto del núcleo de osificación de la cabeza femoral en la exploración ultrasónica. Su aspecto en "media luna" no es más que el fruto de la reflexión sonora completa que proporciona la cabeza femoral osificada.

FIGURA 38: Ecografía de una cadera tipo 2A.

Podemos observar en comparación con las ecografías de los casos anteriores dos detalles que nos llaman la atención. En primer lugar la ligera oblicuidad de la línea del techo óseo (13) y el ensanchamiento del techo cartilaginoso (5), pese a ello la cobertura que proporciona el techo acetabular (3) a la cabeza femoral (7) es muy buena.

FIGURA 39: Ecografía de una cadera tipo 2A.

Esta imagen ecográfica nos ofrece un iliaco (1) nitidamente marcado terminando en un promontorio (2) ligeramente redondeado pero muy bien delimitado. El eco denso (3) que aparece al final del techo óseo nos delimita perfectamente su diferenciación con los tejidos blandos de la fosa acetabular (4), nótese el lábrum perfectamente definido y con su típica imagen triangular, el límite óseo-cartilaginoso (6) es sonográficamente denso y su perfecta visualización nos proporciona la típica imagen que define Graf como sistema sonográfico de los tres puntos, es decir, nos proporciona el plano standar de sección. El eco denso que aparece a la izquierda de la imagen corresponde al isquion.

FIGURA 40: Ecografía de una cadera tipo 2B.

La imagen ecográfica de esta cadera parece calcada de la figura 38: prácticamente la misma inclinación del techo óseo (3) y el mismo ensanchamiento del techo cartilaginoso (5), sin embargo vemos que el ángulo alfa disminuye a 51 grados en un niño cuya edad es de cinco meses. Esta situación no puede ser aceptada bajo ningún concepto como normal, debiendo ser tratada inmediatamente.

FIGURA 41, 42 y 43: Diversas imágenes sonográficas de caderas tipo 2B con diferente edad.

En estas tres figuras apreciamos que a medida que aumenta el tamaño del núcleo cefálico la dificultad para reconocer la estructura del fondo del cotilo es cada vez mayor.

FIGURA 41

FIGURA 42

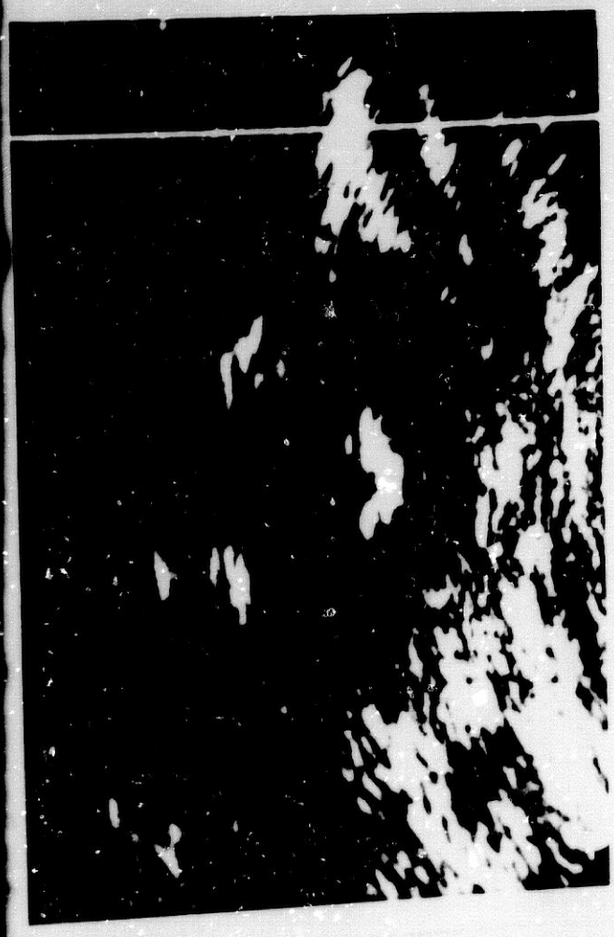

FIGURA 43

FIGURAS 44 y 45: Ecografías de caderas tipo 2C.

Queremos destacar a diferencia con las ecografías anteriores dos hechos concretos: En primer lugar, el promontorio (1) es absolutamente redondeado, lo que hace casi imposible definir el llamado "punto de transición" entre la concavidad del techo óseo y la convexidad del ilíaco. En segundo lugar destacamos la pobre cobertura que ofrece el techo óseo (2) a la cabeza femoral (3).

El techo cartilaginoso (4) se hace cada vez más ancho y se desplaza craneálmente lo que hace que el ángulo beta sea cada vez mayor.

FIGURA 44

FIGURA 45

FIGURAS 46, 47 y 48: Ecografías de caderas tipo 2D.

Presentamos tres imágenes típicas de las caderas tipo 2D de Graf. El progresivo descenso del techo acetabular (1) nos proporciona un ángulo alfa cada vez menor y el progresivo ensanchamiento y ascenso del techo cartilaginoso (2) un ángulo beta cada vez mayor. Se trata por tanto de unas caderas con una importante displasia y que, sin embargo, en las radiografías se nos presentan con un simple aumento del índice acetabular.

FIGURA 46

FIGURA 47



FIGURA 48

FIGURAS 49 a 52: Ecografías de caderas tipo 3A.

Progresivamente y a medida que aumenta el grado de displasia, el promontorio (1) es cada vez màs difícil de definir por mostrarse pràcticamente redondo. El techo cartilaginoso (2) se hace cada vez màs ancho y es desplazado màs cranealmentee, llegando a ser casi horizontal; la cabeza femoral (3) se presenta pràcticamente fuera del lecho acetabular. Ello condiciona un ànguio alfa cada vez menor y un ànguio beta cada vez mayor.

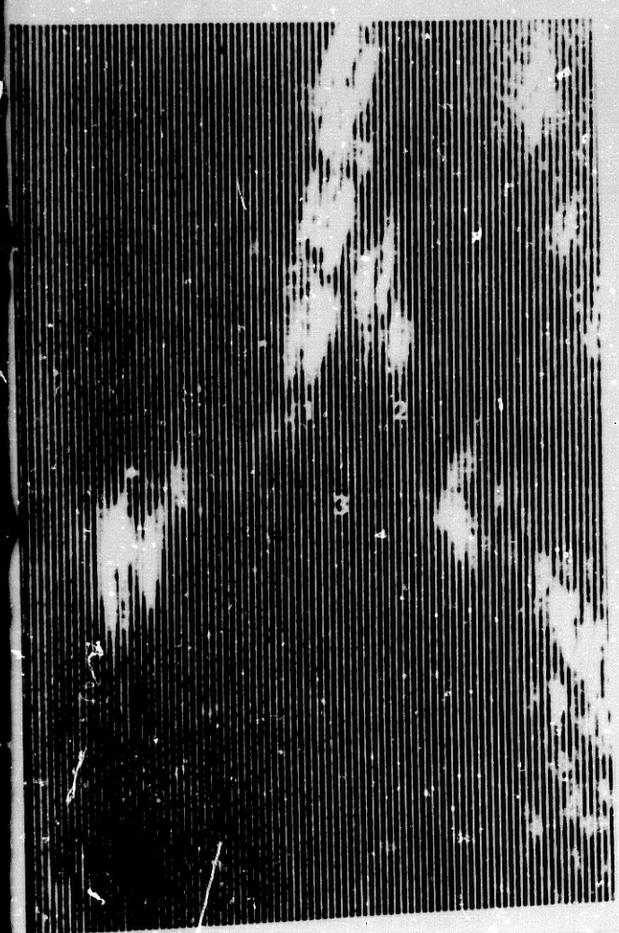

FIGURA 49

FIGURA 50

FIGURA 51

FIGURA 52

FIGURAS 53, 54 y 55: Ecografías de caderas tipo 3A.

Las imágenes de estas caderas tipo 3A las exponemos para mostrar un fenómeno que ocurre con relativamente poca frecuencia. En los artículos de Graf y otros autores, siempre se dice que la cabeza femoral no es visible con la ecografía, sin embargo hemos encontrado en pocos casos de caderas tipo 3 que sí aparece visible dicha cabeza. probablemente esto sea debido a que la presión sufrida por la cabeza femoral incluida en un acetábulo poco receptivo y muy displásico haya hecho cambiar su estructura histológica.

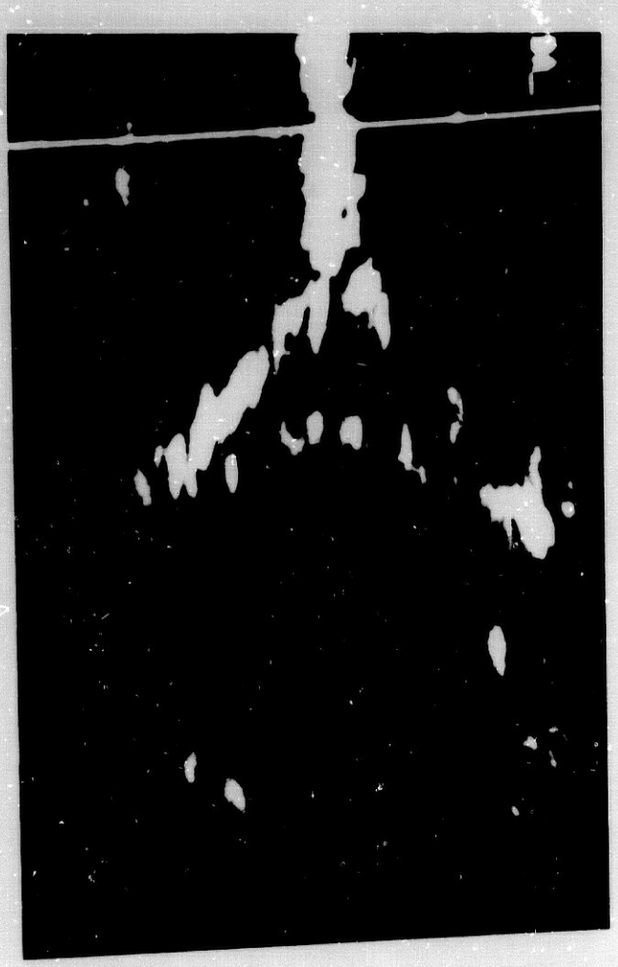

FIGURA 53

FIGURA 54

FIGURA 55

FIGURAS 56, 57 y 58: Ecografías de caderas tipo 3B.

Estas imàgenes nos sirven para diferenciar 2 tipos de displasias muy parecidos sonogràficamente pero que presentan un pronòstico muy diferente, como son los tipos 3A y 3B.

En efecto, las imàgenes del promontorio, oblicuidad del techo òseo, ascenso y ensanchamiento del techo cartilaginoso, etc, son idénticas a las caderas del tipo 3A, pero la diferencia estriba en que en estas imàgenes, el techo cartilaginoso es ecogénico, lo que según Graf indica un importante cambio en la estructura histològica del mismo debido a la presión que ejerce la cabeza femoral sobre estas estructuras cartilaginossas en su ascenso hacia la luxación completa de la cadera.

FIGURA 56

FIGURA 57

FIGURA 58

FIGURAS 59, 60 y 61: Ecografías de caderas tipo 4.

Presentamos las típicas imágenes ecográficas que nos ofrece una cadera luxada. Aparentemente se trata de ecografías mal hechas en las que es imposible reconocer ningún punto de referencia. La imagen radiográfica muestra una evidente DCC y queremos destacar que apenas existe en la radiografía (pese a su defecto de posición) una displasia acetabular.

FIGURA 59

FIGURA 60

FIGURA 61