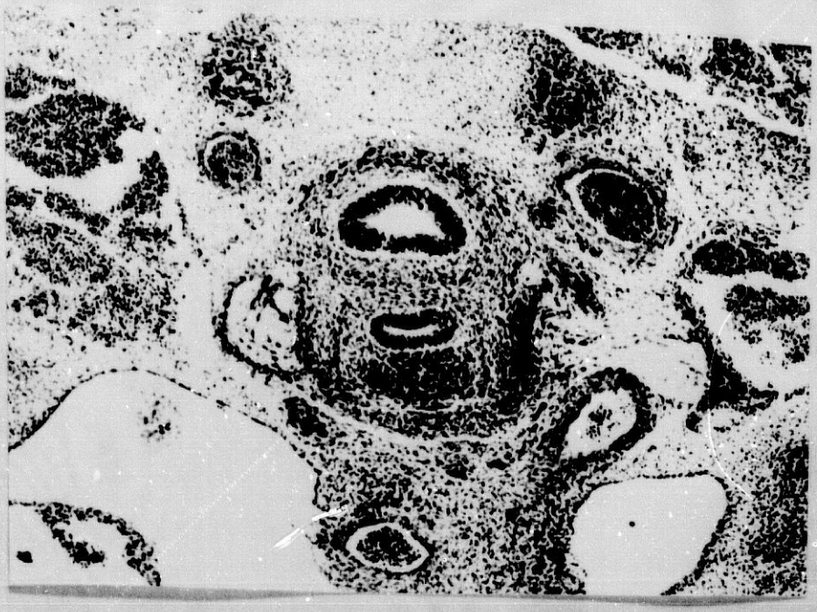

Figura nº 137

Figura nº 138

Figura nº 139

EMBRION HUMANO JD-5 (13 mm.).

LAMINA I.

Figura nº 140.- Visión a pequeños aumentos del embrión. Observamos la región del pedículo arterial cardiaco, con la porción proximal de los grandes vasos en el interior de la cavidad pericárdica. A la derecha aparece la aorta y a la izquierda la arteria pulmonar. (Preparación 25-1/7. Coordenadas 24,5-97. Objetivo 4/0.14. Cámara 2:1. Tubo vario 1.0. Film C 3/15).

Figura nº 141.- Ampliación de la región pretraqueal. Se aprecia el origen de la arteria pulmonar derecha (derivada del segmento proximal del VI arco aórtico derecho). Algunos conglomerados de células cromafines y fibrillas nerviosas se introducen entre la aorta y la pulmonar. (Preparación 25-1/7. Coordenadas 24,5-96,5. Objetivo 25/0.50. Cámara 2:1. Tubo vario 1.0. Film C 9/12).

Figura nº 142.- Sección ligeramente más caudal, en la que seguimos viendo los troncos aórtico y pulmonar. Alrededor de la aorta se van condensando numerosos elementos nerviosos que formarán los plexos coronarios. (Preparación 25-2/1. Coordenadas 68,2-107,5. Objetivo 10/0.30. Cámara 2:1. Tubo vario 1.0. Film C 3/17).

Figura nº 143.- Ampliación de la figura anterior. (Preparación 25-2/1. Coordenadas 68,4-107,5. Objetivo 25/0.50. Cámara 2:1. Tubo vario 1.0. Film C 9/14).

Figura nº 140

Figura nº 141

Figura nº 142

Figura nº 143

EMBRION HUMANO JD-5 (13 mm.).

LAMINA LI

Figura nº 144.- Sección del embrión a la altura del segmento proximal de la arteria pulmonar derecha. Entre este vaso y el conducto laringotraqueal persisten algunos tractos nerviosos que conectan el plexo cardiaco anterosuperior con el posteroinferior. (Preparación 25-2/7. Coordenadas 28,5-108. Objetivo 10/0.30. Cámara 2:1. Tubo vario 1.0. Film C 3/22).

Figura nº 145.- Visión a mayores aumentos del nervio vago derecho, arteria pulmonar derecha y tronco aórtico. Desde el vago se inicia la emisión de raicillas del tercer nervio cardiovagal derecho. (Preparación 25-2/6. Coordenadas 35,5-108. Objetivo 25/0.50. Cámara 2:1. Tubo vario 1.0. Film C 6/31).

Figura nº 146.- Ampliación de la figura anterior. En la vecindad del tronco aórtico encontramos conglomerados cromafínicos y fibrillas nerviosas que formarán los plexos coronarios. (Preparación 25-2/6. Coordenadas 35,5-108. Objetivo 40/0.65. Cámara 2:1. Tubo vario 1.0. Film C 6/32).

Figura nº 144

Figura nº 145

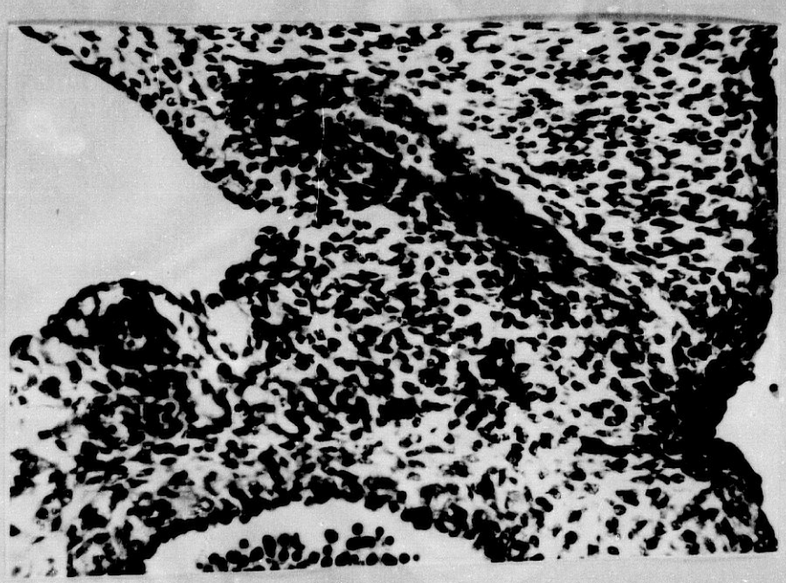

Figura nº 146

EMBRION HUMANO JD-5 (13 mm.).

LAMINA LII

Figura nº 147.- Sección próxima a la finalización del pedículo arterial cardiaco. Se observan las dos ramas de la arteria pulmonar. El vago derecho continúa emitiendo raicillas del tercer nervio cardio-vagal. Las venas cardinales anteriores se aproximan a la cavidad pericárdica. (Preparación 26-1/2. Coordenadas 61-96,5. Objetivo 4/0.14. Cámara 2:1. Tubo vario 1.0. Film C 3/23).

Figura nº 148.- Preparación en la que ya ha desaparecido la conexión de los grandes vasos del pedículo arterial cardiaco con el mediastino posterior. (Preparación 26-1/8. Coordenadas 18,5-96. Objetivo 4/0.14. Cámara 2:1. Tubo vario 1.0. Film C 3/26).

Figura nº 149.- Sección a nivel de la desembocadura del conducto de Cuvier derecho en el seno venoso. (Preparación 28-2/8. Coordenadas 19,5-107,3. Objetivo 4/0.14. Cámara 2:1. Tubo vario 1.0. Film C 4/13).

Figura nº 150.- Ampliación de la figura anterior, obsérvense las dos valvas del seno venoso. (Preparación 28-2/8. Coordenadas 19,5-107,3. Objetivo 10/0.30. Cámara 2:1. Tubo vario 1.0. Film C 4/14).

Figura nº 147

Figura nº 148

Figura nº 149

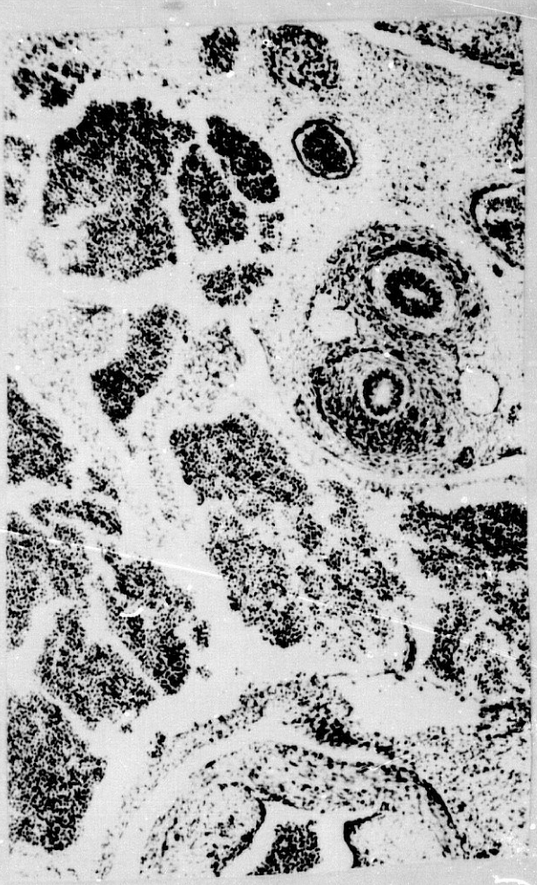

Figura nº 150

EMBRION HUMANO JD-5 (13 mm.).

LAMINA LIII

Figura nº 151.- Corte en el que seguimos viendo la desembocadura del conducto de Cuvier derecho en la aurícula. Meso venoso lateral derecho. (Preparación 29-1/4. Coordenadas 43,5-96. Objetivo 4/0.14. Cámara 2:1. Tubo vario 1.0. Film C 4/16).

Figura nº 152.- Ampliación de la figura anterior. Algunos elementos nerviosos constituidos por ramitos que se desprenden del plexo pretraqueal y del tercer nervio cardiovagal derecho, con sus infiltraciones neuroblásticas, penetran en la pared auricular. La densidad de inervación es mayor en la zona del nódulo sinusal. (Preparación 29-1/4. Coordenadas 43,5-97. Objetivo 25/0.50. Cámara 2:1. Tubo vario 1.0. Film C 4/18).

Figura nº 153.- Imagen a mayores aumentos del inicio del meso venoso lateral izquierdo. (Preparación 29-2/6. Coordenadas 25-108. Objetivo 40/0.65. Cámara 2.5:1. Tubo vario 1.0. Film C 8/24).

Figura nº 151

Figura nº 152

Figura nº 153

EMBRION HUMANO JD-5 (13 mm.).

LAMINA LIV

Figura nº 154.- Sección cercana a la bifurcación traqueal. Seguimos viendo el meso venoso lateral derecho. Area de localización del nódulo sinusal. (Preparación 29-2/3. Coordenadas 50,4-107. Objetivo 10/0.30. Cámara 2:1. Tubo vario 1.0. Film C 4/22).

Figura nº 155.- Microfotografía a mayores aumentos de la zona correspondiente al meso venoso lateral izquierdo. Por delante del nervio vago izquierdo aparece la arteria pulmonar de ese lado. (Preparación 29-2/2. Coordenadas 47-108. Objetivo 40/0.65. Cámara 2.5:1. Tubo vario 1.0. Film C 7/26).

Figura nº 154

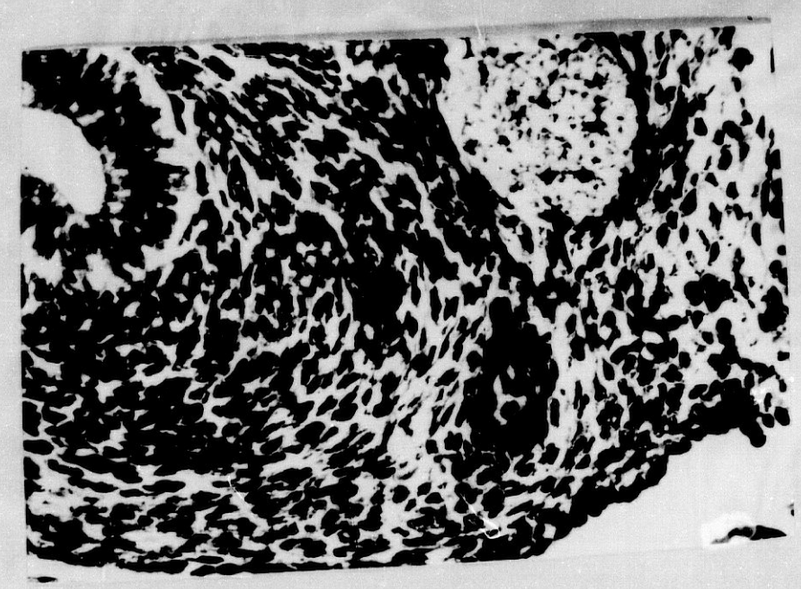

Figura nº 155

EMBRION HUMANO JD-5 (13 mm.).

LAMINA LV

Figura nº 156.- Sección del embrión tras la bifurcación traqueal. Empieza a aparecer el esbozo broncopulmonar derecho. En cuanto a estructuras cardiacas tenemos: Aurícula derecha con el orificio sinoauricular y las dos valvas del seno venoso. Septum primum, aún no se ha completado el cierre del ostium primum, se va formando el ostium secundum. Aurícula izquierda. Almohadillas endocárdicas fusionadas. Crestas bulbares. Pared del ventrículo izquierdo. (Preparación 30-1/6. Coordenadas 35-97. Objetivo 4/0.14. Cámara 2:1. Tubo vario 1.0. Film C 4/29).

Figura nº 157.- Ampliación de la figura anterior. (Preparación 30-1/6. Coordenadas 35-97. Objetivo 10/0.30. Cámara 2:1. Tubo vario 1.0. Film C 4/3).

Figura nº 158.- Imagen a mayores aumentos de la región situada entre el bronquio primario izquierdo y la vena cardinal anterior de ese lado. Meso venoso lateral izquierdo. (Preparación 30-1/6. Coordenadas 35-97. Objetivo 25/0.50. Cámara 2:1. Tubo vario 1.0. Film C 4/31).

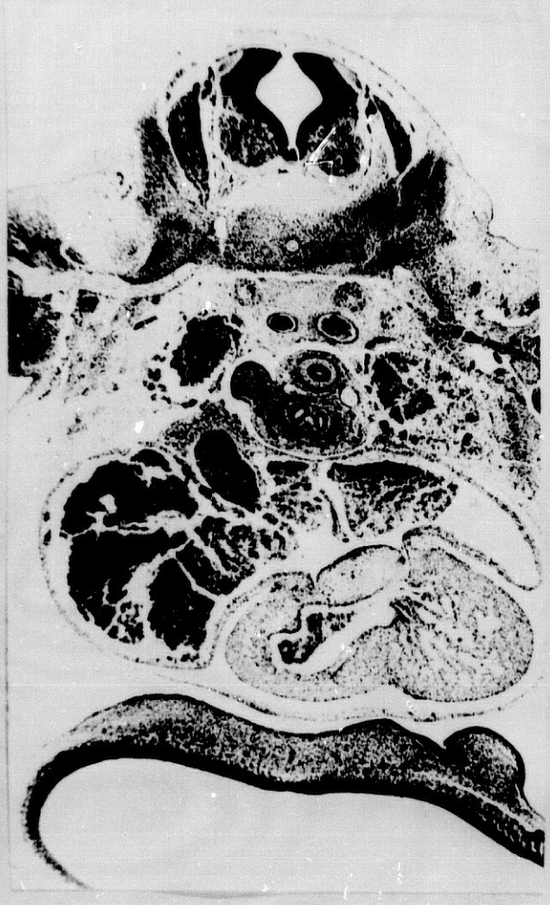

Figura nº 156

Figura nº 157

Figura nº 158

EMBRION HUMANO JD-5 (13 mm.).

LAMINA LVI

Figura nº 159.- Sección ligeramente más caudal. Véanse la aorta dorsal y por detrás de ésta, a ambos lados, la cadena simpática. Los nervios vagos quedan inmersos en el bloque vísceral mediastínico, entre el esófago y los bronquios primarios. (Preparación 30-2/8. Coordenadas 19,5-107. Objetivo 10/0.30. Cámara 2:1. Tubo vario 1.0. Film C 5/4).

Figura nº 160.- Ampliación de la figura anterior. Se observan las fibrillas nerviosas y los conglomerados cromafínicos del plexo nervioso prebronquial. (Preparación 30-2/8. Coordenadas 19,5-107. Objetivo 25/0.50. Cámara 2:1. Tubo vario 1.0. Film C 7/31).

Figura nº 159

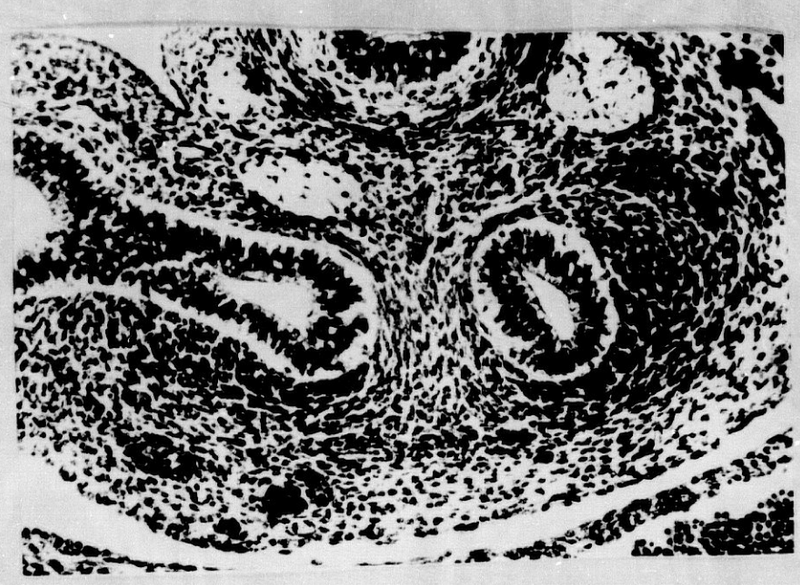

Figura nº 160

EMBRION HUMANO JD-5 (13 mm.).

LAMINA LVII

Figura nº 161.- Anastomosis de las venas cardinales izquierdas, anterior y posterior, para formar el conducto de Cuvier izquierdo. Aparición del esbozo broncopulmonar izquierdo. Se produce la fusión de la pared auricular con la región prebronquial. (Preparación 31-2/1. Coordenadas 63,3-108. Objetivo 4/0.14. Cámara 2:1. Tubo vario 1.0. Film C 5/11).

Figura nº 162.- Visión a mayores aumentos del plexo nervioso prebronquial. (Preparación 31-2/2. Coordenadas 56,5-108. Objetivo 25/0.50. Cámara 2:1. Tubo vario 1.0. Film C 8/1).

Figura nº 161



Figura nº 162

EMBRION HUMANO JD-5 (13 mm.).

LAMINA LVIII

Figura nº 163.- El conducto de Cuvier izquierdo aparece en el interior de la cavidad pericárdica adosado a la pared auricular izquierda. Seguimos observando la porción medial septal de los mesos venosos. (Preparación 31-2/8. Coordenadas 16-107. Objetivo 4/0.14. Cámara 2:1. Tubo vario 1.0. Film C 5/19).

Figura nº 164.- Ampliación de la zona de contacto entre el mesénquima esplácnico, que rodea a los pulmones en desarrollo, y el tabique interauricular. A este nivel, numerosos conglomerados de células cromafínicas y fibrillas nerviosas penetran en el corazón. (Preparación 31-2/8. Coordenadas 16,5-107. Objetivo 40/0.65. Cámara 2:1. Tubo vario 1.0. Film C 8/3).

Figura nº 163

Figura nº 164

EMBRION HUMANO JD-5 (13 mm.).

LAMINA LIX

Figura nº 165.- Sección más caudal, en la que seguimos viendo los esbozos broncopulmonares, el conducto de Cuvier izquierdo adosado a la pared auricular, la aurícula derecha y los ventrículos derecho e izquierdo. Se inicia la aparición de las venas pulmonares. (Preparación 32-1/5. Coordenadas 44-97. Objetivo 4/0.14. Cámara 2:1. Tubo vario 1.0. Film C 5/22).

Figura nº 166.- Ampliación de la figura anterior en la región prebronquial. (Preparación 32-1/5. Coordenadas 44-97. Objetivo 40/0.65. Cámara 2:1. Tubo vario 1.0. Film C 8/6).

Figura nº 167.- Imagen de las venas pulmonares primitivas. Con los elementos nerviosos correspondientes. (Preparación 32-2/3. Coordenadas 55-108. Objetivo 25/0.50. Cámara 2:1. Tubo vario 1.0. Film C 8/8).

Figura nº 168.- Visión del área prebronquial, por debajo del nivel de las venas pulmonares. (Preparación 32-2/8. Coordenadas 23-106. Objetivo 25/0.50. Cámara 2:1. Tubo vario 1.0. Film C 8/9).

Figura nº 165

Figura nº 166

Figura nº 167

Figura nº 168

EMBRION HUMANO JD-3.

CARACTERISTICAS GENERALES.

TAMAÑO: **10 mm.**
EDAD APROXIMADA: 37 **días.**
ESTADIO O'RAHILLY: **16.**
CORTES: **Transversales de 8 micras.**
TINCION: **Hematoxilina - V.O.F.**

Los fenómenos principales del desarrollo del corazón en esta fase son:

Se forma el foramen secundum.

Se desarrollan las sigmoideas de las valvas semilunares.

Se produce la fusión de las almohadillas endocárdicas atrioventriculares superior e inferior.

Se esbozan las arterias coronarias.

Se puede identificar el nódulo auriculo-ventricular.

Centrándonos en los elementos nerviosos, objeto de nuestras investigaciones, hemos podido comprobar que las células cromafínicas cuando emigran de la cadena simpática, para alcanzar los nervios vagos y sus ramas, se impregnan intensamente con el colorante, pero el resto de células cromafínicas, es decir, aquellas que parten de los nervios vagosimpáticos y se hallan en las estructuras cardiacas o en sus inmediaciones, muestran una actividad tintorial bastante menos marcada. Esta circunstancia se debe a la mayor dispersión de las células neurales, que hace que el colorante se manifieste menos, y también podría estar en relación con la inmadurez de las mismas y su menor contenido en

inclusiones citoplasmáticas.

Así mismo, hay que destacar que las tinciones fibrilares son muy débiles por la escasa estructuración de las neurofibrillas, observándose en su lugar unos espacios blancos rodeados de células cromafines, en algunas porciones de su trayecto. A veces, en estos espacios se vislumbran algunas neurofibrillas con la tinción utilizada.

PLEXO CARDIACO ANTEROSUPERIOR O DEL PEDICULO ARTERIAL

Si, como venimos haciendo en los distintos embriones analizados, empezamos nuestro estudio en cortes transversales del embrión situados a nivel de los VI arcos aórticos (LAMINA LX, figuras 169-171), por detrás de las secciones posteriores de dichos arcos encontramos, a ambos lados, concentraciones de células cromafínicas correspondientes a la cadena simpática. Desde dicha cadena parten regueros celulares y fibrilares que rodean las seciones posteriores de los mencionados arcos para dirigirse hacia los nervios vagos, las externas, y a los nervios recurrentes, las internas. Debido a la discreta oblicuidad del corte, estos regueros son más manifiestos en el lado izquierdo.

En el seno del mesénquima esplácnico que rodea la faringe y la fisura laringotraqueal, se observan también regueros de células cromafines, más evidentes por la cara dorsal de la faringe.

Los nervios vagos se sitúan por fuera de los VI arcos aórticos, entre éstos y las venas cardinales anteriores. En ambos nervios es evidente la estructuración neurofibrilar y están rodeados por células cromafínicas, sobre todo por sus márgenes externos, constituyendo una especie de casquete en semiluna. El nervio vago derecho (LAMINA LX, figura 170) empieza a emitir, por

su margen interno, el nervio recurrente y, por sus márgenes anteroexternos, los nervios cardiovagales superiores de dicho lado. El vago izquierdo (LAMINA LX, figura 171), debido a la oblicuidad del corte, se muestra todavía más compacto, aunque, por su margen anterior, se observan las primeras raicillas del primer nervio cardiovagal superior.

Los nervios cardiovagales superiores, menos evidentes por las razones aportadas en la introducción, discurren en el lado derecho por delante de la bolsa faríngea y se dirigen medialmente hasta situarse por detrás del saco aórtico. En el lado izquierdo, estos ramitos también rodean por su margen externo la luz anterior del VI arco y la correspondiente bolsa faríngea.

Conforme vamos descendiendo en nuestros cortes (LAMINA LXI, figuras 172 y 173) los hallazgos fundamentales que encontramos son:

La cadena simpática sigue siendo evidente por detrás de las secciones posteriores de los VI arcos aórticos, sin embargo, las emisiones celulares y neurofibrilares que partiendo de ella se dirigen a los nervios vagos y recurrentes son cada vez más escasas, sobre todo en el lado derecho.

Los nervios vagos de ambos lados, rodeados de casquetes celulares cromafínicos por sus márgenes externos, emiten por sus márgenes internos las raicillas de los nervios recurrentes. En el lado derecho los nervios cardiovagales superiores, fundidos con las fibras simpáticas correspondientes, han avanzado más hacia la zona medial pretraqueal, especialmente el primer nervio cardiovagal, que tiende a situarse entre la tráquea y el tronco aórtico. También se ha originado el segundo nervio cardiovagal derecho (LAMINA LXI, figura 173) y envía conexiones al primero. Desde el nervio vago izquierdo, por su margen anterior, continúan saliendo raicillas de los nervios cardiovagales superiores de

este lado, estos nervios discurren al principio de su trayecto por la cara externa del VI arco y luego se sitúan por encima del mismo, a lo largo de todo su recorrido muestran pequeñas infiltraciones celulares cromafínicas.

Hay que señalar también que desde el nervio recurrente izquierdo salen algunas neurofibrillas con infiltraciones neuroblásticas, que se sitúan por la cara interna del VI arco y tienden a confluir con los ramos cardiovagales superiores descritos.

En los niveles que venimos analizando, los nervios cardiovagales superiores izquierdos dan fibrillas nerviosas que se dirigen ventralmente y abastecen las porciones laterales izquierdas del segmento intrapericárdico de los grandes vasos del pedículo arterial.

Los elementos nerviosos que hemos descrito en microfotografías a medianos aumentos, se pueden apreciar mejor, a mayores aumentos, en cortes ligeramente inferiores (LAMINA LXII, figuras 174, 175, 176) donde los ramos cardiovagales de ambos lados se encuentran en posiciones más ventrales y mediales. Así, el primer nervio cardiovagal superior derecho, rodeado de células cromafínicas, pasa la línea media situándose en el lado izquierdo, próximo al margen posterointerno del tronco aórtico y en la vecindad del borde interno del techo del ductus arterioso (porción proximal del VI arco aórtico izquierdo). Un poco más medial, hacia la derecha del anterior, se encuentra el segundo nervio cardiovagal derecho, el cual mantiene conexiones neurofibrilares con el primero que por dificultades de tinción están poco marcadas en la microfotografía.

En lo que respecta a los nervios cardiacos vagosimpáticos superiores izquierdos, los cuales en cortes anteriores se encontraban a la izquierda del techo del ductus arterioso,

adoptan una morfología plexiforme con abundantes conglomerados de células cromafínicas y se sitúan en posición supraductal (LAMINA LXII, figuras 174 y 176). No obstante, siguen existiendo delicadas fibrillas que, discurriendo por el margen lateral izquierdo de la porción intrapericárdica del pedículo arterial, van a distribuirse por su cara anterior, en zonas que corresponden al tronco de la arteria pulmonar y a lo que será la porción infundibular del ventrículo derecho. Por otra parte, las ramas cardiacas del nervio recurrente izquierdo, con sus infiltraciones neuroblásticas, avanzan por el margen interno de las porciones superiores del conducto arterioso, buscando la confluencia con el resto de los elementos descritos para constituir, en su conjunto, el denominado plexo cardiaco anterosuperior o del pedículo arterial.

Dicha fusión de elementos nerviosos, fibrilares y celulares, se produce en secciones inferiores (LAMINA LXIII, figuras 177, 179). En ellas encontramos un gran conglomerado neurofibrilar y cromafínico en el ángulo existente entre el tronco aórtico y la porción más proximal del VI arco aórtico izquierdo o conducto arterioso, el cual tras la septación aorticopulmonar queda en continuidad con el tronco de la arteria pulmonar. A este conglomerado siguen llegando, por el lado derecho, hacecillos nerviosos y células cromafines correspondientes al segundo nervio cardiovagal de ese lado y, por detrás, ramitos procedentes del recurrente izquierdo. Rodeando al tronco aórtico por su margen posterior derecho se ven algunos acúmulos de células cromafínicas junto a un pequeño vaso que, probablemente, corresponde a una de las arterias coronarias en formación.

A partir de dichas zonas y en cortes inferiores (LAMINA LXIV, figuras 180, 181, 182), el plexo situado por detrás de los troncos aórtico y pulmonar se va introduciendo en cuña entre ellos para constituir los plexos coronarios, como hemos descrito

en estadios embrionarios más avanzados donde este proceso era perfectamente visible, pero en este estadio, por la mayor dispersión de los elementos nerviosos y por el hecho de que las arterias coronarias están en fase de formación, no se puede observar con nitidez. No obstante, como hemos indicado anteriormente, allí donde se adivinan pequeños canalículos arteriales correspondientes, presumiblemente, a arterias coronarias se van acumulando células cromafínicas.

Detrás del origen de la arteria pulmonar derecha quedan restos de la formación plexiforme anterosuperior que, conforme vamos descendiendo a cortes más caudales (LAMINA LXV, figuras 183, 184, 185), van disminuyendo de tamaño y dispersándose para contribuir a la formación del plexo pretraqueal y conectar el plexo nervioso del pedículo arterial con el de los mesos venosos.

Alrededor de los vestigios de las arterias coronarias siguen observándose células cromafínicas (LAMINA LXV, figura 183; LAMINA LXVI, figura 186) y en estos mismos niveles seguimos encontrando los elementos nerviosos situados por detrás de la arteria pulmonar derecha, aún relativamente concentrados, pero que en niveles inferiores, cuando se cortan las arterias pulmonares (LAMINA LXVI, figura 188), se han dispersado en el plexo pretraqueal desapareciendo el área de condensación medial y desplazándose lateralmente para buscar el curso de las venas cardinales o conductos de Cuvier derecho e izquierdo.

Además, hay que señalar que los nervios vagos empiezan a emitir ramitas nerviosas, con algunas infiltraciones neuroblásticas, correspondientes a los primeros nervios cardiopulmonares vagosimpáticos infrarrecurrentes ó terceros nervios cardiovagales, los cuales, junto con los elementos del plexo pretraqueal citado, contribuyen a la formación de los plexos nerviosos venosos laterales.

PLEXO POSTEROINFERIOR O DE LOS PEDICULOS VENOSOS

Como venimos indicando en las series embrionarias analizadas, en el plexo posteroinferior distinguimos varias porciones: las de los mesos venosos laterales; la medial septal; y la de las venas pulmonares. A continuación describiremos cada una de ellas.

Plexos nerviosos de los mesos venosos laterales

En la formación de los plexos nerviosos de los mesos venosos laterales intervienen, por una parte, las neurofibrillas y los conglomerados cromafínicos que, en cortes superiores, se dirigían hacia las prolongaciones de los conductos de Cuvier derecho e izquierdo, correspondientes a los terceros nervios cardiopulmonares vagosimpáticos, y, por otra parte, algunos elementos del plexo pretraqueal, que se lateralizaban. Así, dichas estructuras neurales se concentran junto a la raíz de los mesos venosos laterales, por fuera del curso de ambas arterias pulmonares (LAMINA LXVII, figuras 189, 190, 191). En tales secciones los nervios vagos continúan emitiendo raicillas pertenecientes a los terceros nervios cardiovagales.

Cuando, en cortes inferiores (LAMINA LXVIII, figuras 192, 193, 194), el conducto de Cuvier derecho se aproxima a su zona de desembocadura y el izquierdo forma una especie de fondo de saco, que se introduce en la cavidad pericárdica, los elementos neurales continúan adosados a la raíz de los citados pedículos.

A la altura de la desembocadura del conducto de Cuvier derecho en la aurícula, entre las valvas del seno venoso, (LAMINA LXIX, figuras 195, 196) las fibrillas nerviosas y células cromafínicas, que venimos siguiendo, penetran en la pared auricular y se distribuyen en la vecindad de dicha desembocadura. En tal zona podemos observar, en secciones sucesivas, pequeños

haces nerviosos, cortados transversalmente, rodeados de células cromafines (LAMINA LXX, figuras 198-200; LAMINA LXXI, figura 201). Como queda de manifiesto, la concentración de estructuras nerviosas es mayor en el área de localización del nódulo sinusal.

Mientras tanto, por el lado izquierdo, las formaciones neurales se agrupan en las proximidades de la raíz posteromedial del conducto de Cuvier izquierdo, que se va haciendo intrapericárdico (LAMINA LXX, figuras 198, 199; LAMINA LXXI, figura 202), para, a partir de la zona de bifurcación traqueal (LAMINA LXX, figura 200; LAMINA LXXI, figura 203), en la que la pared auricular se adosa al mesénquima prebronquial, introducirse en dicha pared auricular. De forma que estos elementos nerviosos siguen el curso del conducto de Cuvier, por la pared auricular, hasta su desembocadura en la porción inferior del seno venoso. Como ya hemos indicado en embriones previos, de estos segmentos del conducto de Cuvier izquierdo derivan la vena oblicua de Marshall y el seno coronario (LAMINA LXXII, figuras 204, 205; LAMINA LXXIII, figuras 206-208; LAMINA LXXIV, figuras 209, 210; LAMINA LXXV, figuras 211-213; LAMINA LXXVI, figura 216). Por lo tanto, las estructuras nerviosas, fibrilares y celulares, que constituyen el nervio sinal izquierdo abastecen, a su paso, las porciones posterolaterales de la aurícula izquierda, parte de las porciones auriculares situadas por encima del surco auriculoventricular posterior y, finalmente, las porciones inferiores de la aurícula derecha en los alrededores de la desembocadura del conducto de Cuvier izquierdo, futuro seno coronario.

Plexo nervioso septal o medial

Conforme se van desarrollando los hechos citados y a partir de la zona de bifurcación traqueal (LAMINA LXX, figura 200; LAMINA LXXI, figura 203) en que, como ya hemos indicado, la pared auricular se pone en conexión directa con el mediastino

posterior, desde el plexo nervioso prebronquial se producen emisiones fibrilares y celulares cromafínicas que se introducen en la pared auricular, justo en el área situada a la izquierda de la desembocadura del Cuvier derecho, correspondiente al septo interauricular (LAMINA LXXII, figuras 204, 205; LAMINA LXXIII, figuras 206, 207, 208; LAMINA LXXIV, figuras 209, 210). De esta manera, en las distintas secciones señaladas, tenemos ocasión de observar pequeños conglomerados de células cromafínicas y fibrillas nerviosas que se distribuyen en las paredes auriculares a la derecha e izquierda del surco interauricular y en el espesor del septo, sobre todo en sus porciones posterosuperiores.

Hay que señalar que el plexo prebronquial en estos niveles (LAMINA LXXII, figuras 204, 205; LAMINA LXXIII, figuras 206, 207), continúa recibiendo contribuciones de los nervios vagos de ambos lados, correspondientes a los nervios cardiovagosimpáticos inferiores o cuartos nervios cardiovagales.

Plexo nervioso de las venas pulmonares

En cortes inferiores, cuando empieza a aparecer el tronco común de las venas pulmonares y sus ramas (LAMINA LXXV, figuras 211, 212, 213), se aprecia cómo los conglomerados cromafínicos del plexo prebronquial van aumentando en tamaño y número y se sitúan en la zona posterior del origen de las venas pulmonares, posición en la que permanecen hasta su desembocadura en la aurícula izquierda. Estas formaciones se corresponden con los grupos ganglionares que, en el feto y el adulto, se localizan en la pared auricular izquierda, alrededor de la desembocadura de las venas pulmonares.

EMBRION HUMANO JD-3

(10 mm.)

EMBRION HUMANO JD-3 (10 mm.).

LAMINA LX

Figura nº 169.- Sección transversa del embrión a nivel de los VI arcos aórticos y quintas bolsas faríngeas. A ambos lados de la microfotografía se observan los nervios vagos. (Preparación 53/6. Objetivo 10/0.30. Cámara 2,5:1. Tubo vario 1.0.Film C 20/9).

Figura nº 170.- Ampliación de la figura anterior en el lado derecho. Se observan algunos acúmulos de células cromafines por los márgenes externo e interno de la sección posterior del VI arco aórtico. (Preparación 53/7. Coordenadas 20-103,2. Objetivo 25/0.50. Cámara 2:1. Tubo vario 1.0. Film C 1f/14).

Figura nº 171.- Ampliación de la figura 169, con el VI arco aórtico izquierdo. A ambos lados de su sección posterior vemos acúmulos de células cromafínicas que se dirigen hacia el nervio vago y el recurrente. (Preparación 53/7. Coordenadas 19,8-102,3. Objetivo 25/0.50. Cámara 2:1. Tubo vario 1.0. Film C 1c/24).

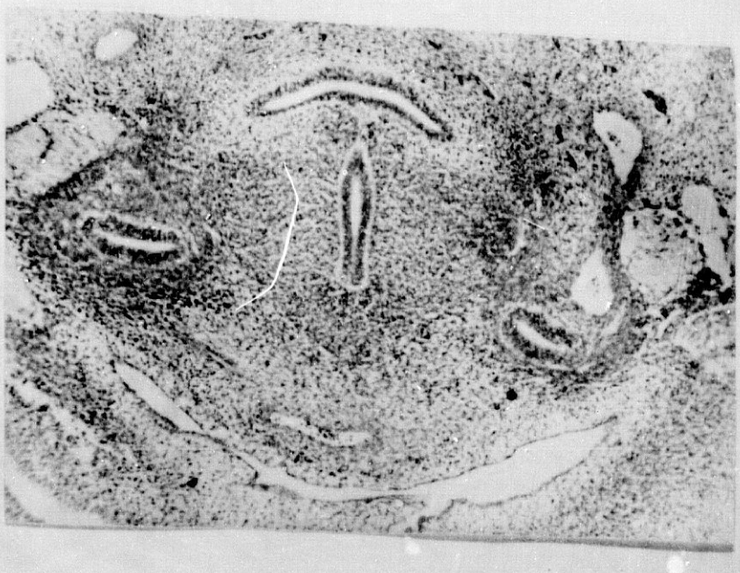

Figura nº 169

Figura nº 170

Figura nº 171

EMBRION HUMANO JD-3 (10 mm.).

LAMINA LXI

Figura nº 172.- Sección en la que se observa el origen de los nervios recurrentes, por los margenes internos de ambos vagos. Por su márgenes anteriores continúan emitiendo raicillas de los nervios cardiovagales superiores. El tronco aórtico se insinúa en la cavidad pericárdica. (Preparación 55/2. Coordenadas 61,3-101,3. Objetivo 10/0.30. Cámara 2:1. Tubo vario 1.0. Film C 1a/19).

Figura nº 173.- Sección discretamente más inferior que la anterior. El primer nervio cardiovagal superior derecho se sitúa entre el esbozo traqueal y el tronco aórtico. Los nervios cardiovagales superiores izquierdos rodean, por su margen externo, la sección anterior del sexto arco aórtico de ese lado. (Preparación 55/6. Coordenadas 28,5-101,5. Objetivo 10/0.30. Cámara 2:1. Tubo vario 1.0. Film C 1a/23).

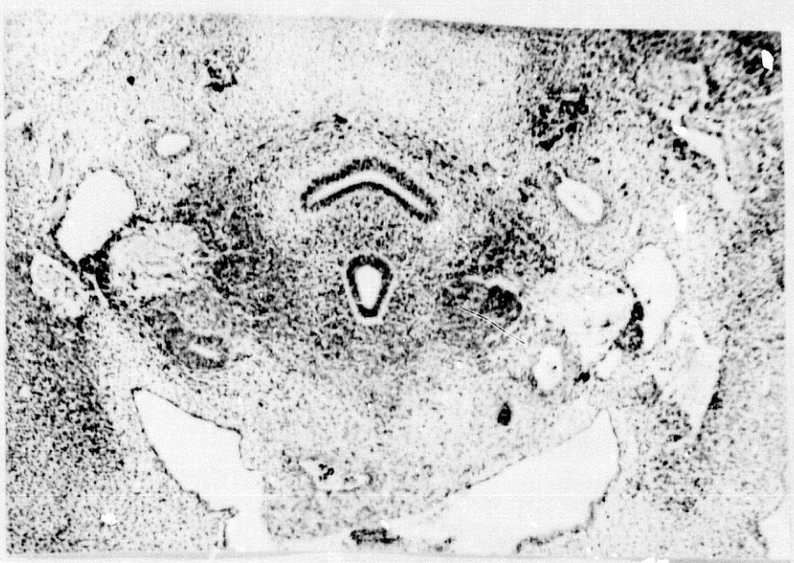

Figura nº 172

Figura nº 173

EMBRION HUMANO JD-3 (10 mm.).

LAMINA LXII

Figura nº 174.- Sección en la que se pueden ver los distintos elementos nerviosos que contribuyen a la formación del plexo anterosuperior o del pedículo arterial. A ambos lados de los vagos tenemos las venas cardinales anteriores. (Preparación 55/7. Coordenadas 20,5-101,2. Objetivo 10/0.30. Cámara 2:1. Tubo vario 1.0. Film C 1a/24).

Figura nº 175.- Visión a mayores aumentos del área cercana al tronco aórtico. Por detrás del mismo discurren fibrillas de los nervios cardiovagales superiores derechos con algunas infiltraciones neuroblásticas. (Preparación 55/7. Coordenadas 20,5-101,8. Objetivo 25/0.50. Cámara 2:1. Tubo vario 1.0. Film C 1f/21).

Figura nº 176.- Ampliación del área situada por delante y medial con respecto a la sección anterior del VI arco aórtico izquierdo. Los nervios cardiovagales superiores izquierdos, junto a algunos ramitos del recurrente, adquieren una disposición plexiforme y se infiltran de numerosas células cromafínicas. (Preparación 55/7. Coordenadas 20,4-101. Objetivo 40/0.65. Tubo vario 1.0. Film C1d/1).

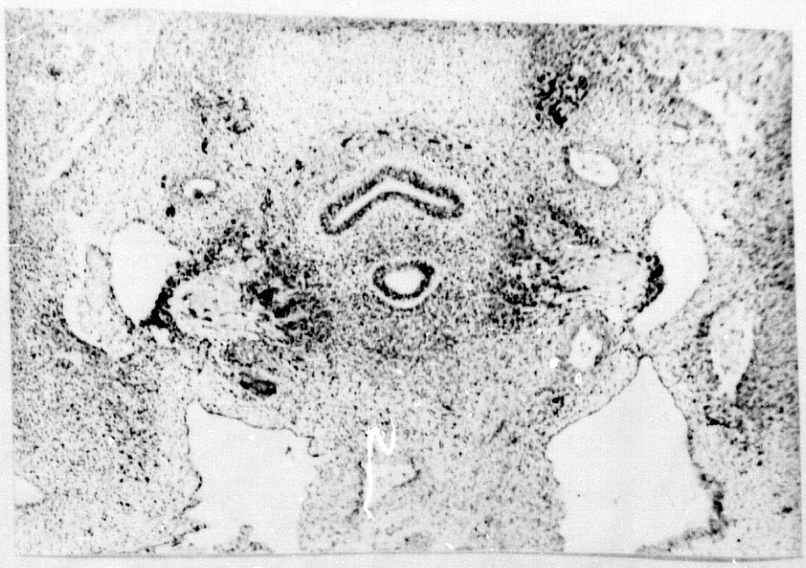

Figura nº 174

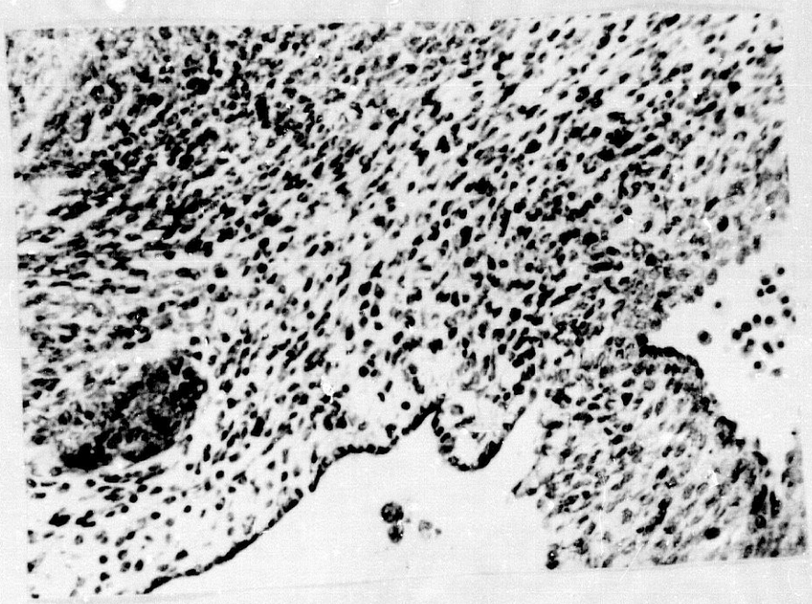

Figura nº 175

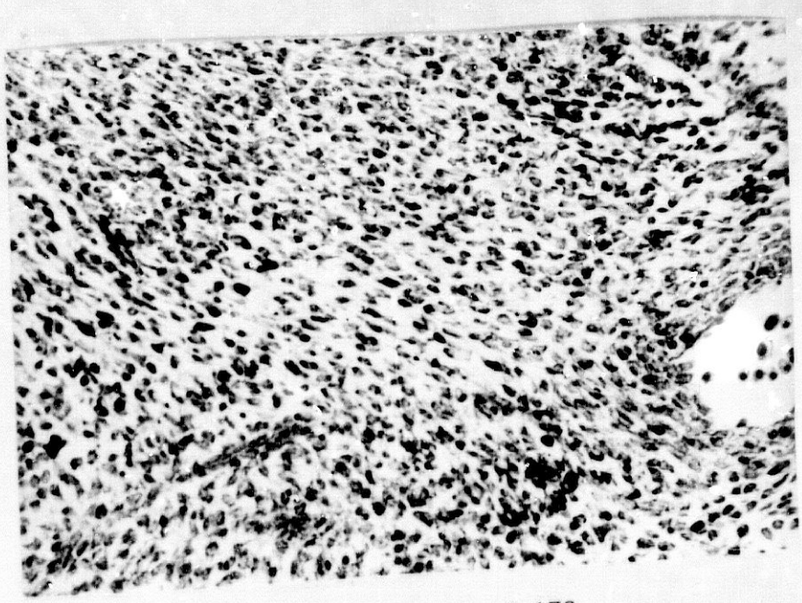

Figura nº 176

EMBRION HUMANO JD-3 (10 mm.).

LAMINA LXIII

Figura nº 177.- Sección ligeramente inferior en la que no se observan grandes diferencias en las estructuras vasculares y nerviosas, salvo por el hecho de que los elementos nerviosos cardiacos del lado derecho e izquierdo confluyen hacia el margen interno o derecho del techo del conducto arterioso. (Preparación 56/2. Coordenadas 60,8-101. Objetivo 10/0.30. Cámara 2:1. Tubo vario 1.0. Film C 1a/28).

Figura nº 178.- Ampliación de la figura anterior en las inmediaciones del tronco aórtico. (Preparación 56/2. Coordenadas 60,5-101. Objetivo 25/0.50. Cámara 2:1. Tubo vario 1.0. Film C 1f/24).

Figura nº 179.- Ampliación del área correspondiente al techo del conducto arterioso, o porción proximal del VI arco aórtico izquierdo. (Preparación 56/2. Coordenadas 60,5-101. Objetivo 25/0.50. Cámara 2:1. Tubo vario 1.0. Film C 1d/4).

Figura nº 177

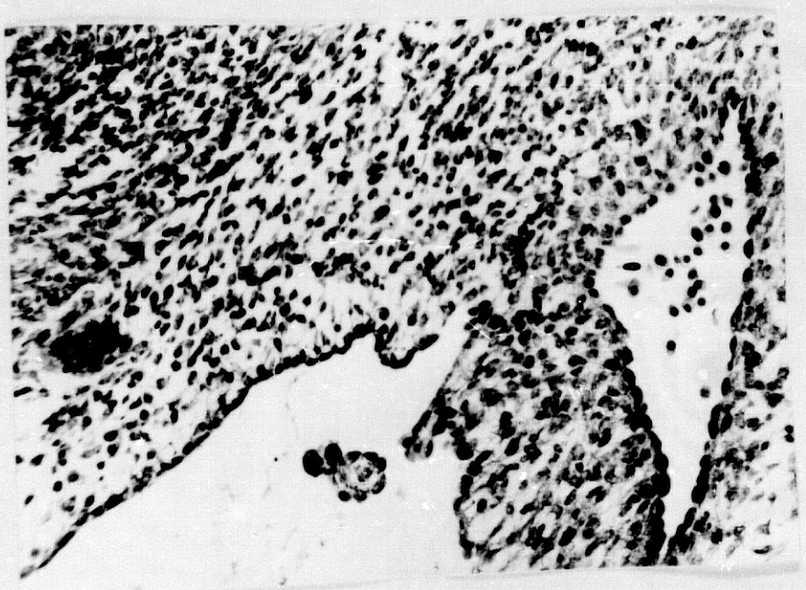

Figura nº 178

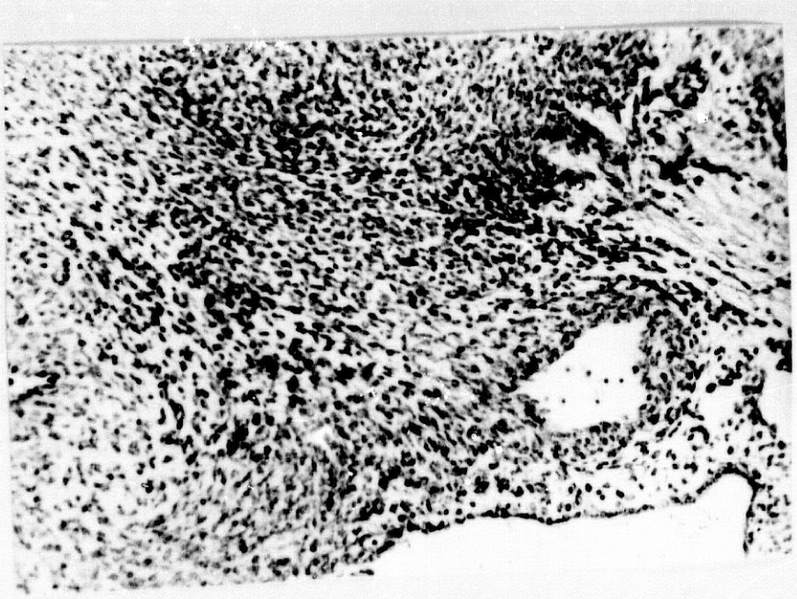

Figura nº 179

EMBRION HUMANO JD-3 (10 mm.).

LAMINA LXIV

Figura nº 180.- Sección de la luz del futuro conducto arterioso, continuación del tronco de la arteria pulmonar. A la derecha se sitúa el tronco aórtico. Entre ambos se van introduciendo los elementos nerviosos para formar los futuros plexos coronarios. (Preparación 56/7. Coordenadas 22-99. Objetivo 10/0.30. Cámara 2:1. Tubo vario 1.0. Film C 1b/3).

Figura nº 181.- Ampliación de la figura anterior. Con el nervio vago derecho y algunos de sus ramos cardiacos. (Preparación 56/6. Coordenadas 29,5-100. Objetivo 25/0.50. Cámara 2:1. Tubo vario 1.0. Film C 1f/31).

Figura nº 182.- Ampliación de las áreas próximas al conducto arterioso. Obsérvese la mayor concentración de fibrillas nerviosas y células cromafínicas de localización lateroducial derecha. (Preparación 56/7. Coordenadas 22-99. Objetivo 25/0.50. Cámara 2:1. Tubo vario 1.0. Film C 1d/8).

Figura nº 180

Figura nº 181

Figura nº 182

EMBRION HUMANO JD-3 (10 mm.).

LAMINA LXV

Figura nº 183.- Sección cercana al origen de la arteria pulmonar derecha. La mayor parte de los elementos nerviosos del plexo del pedículo arterial han penetrado ya en el corazón. (Preparación 57/5. Coordenadas 38-100,5. Objetivo 10/0.30. Cámara 2:1. Tubo vario 1.0. Film C 1b/10).

Figura nº 184.- Visión a mayores aumentos del área situada ventral y medial con respecto al vago derecho. (Preparación 57/5. Coordenadas 37,7-100,8. Objetivo 40/0.65. Cámara 2:1. Tubo vario 1.0. Film C 1g/6).

Figura nº 185.- Ampliación del área próxima al futuro conducto arterioso y origen de la arteria pulmonar derecha. (Preparación 57/5. Coordenadas 37,5-100. Objetivo 25/050. Cámara 2:1. Tubo vario 1.0. Film C 1d/10).

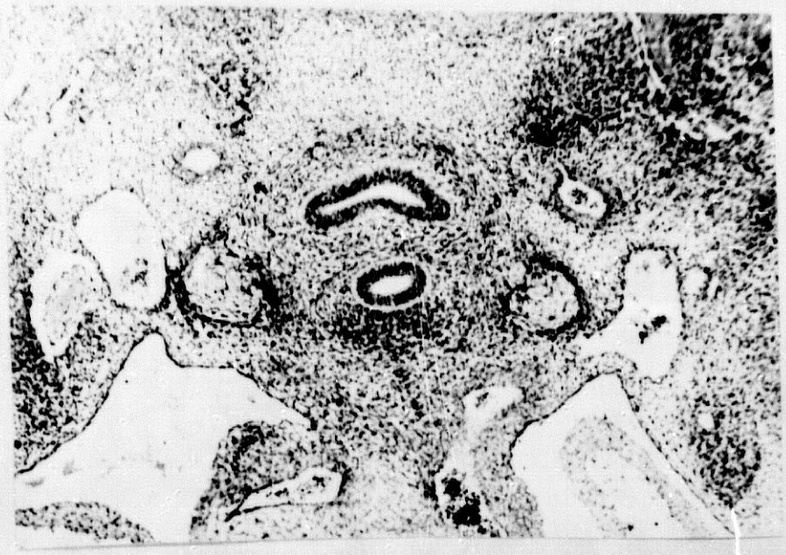

Figura nº 183

Figura nº 184

Figura nº 185

EMBRION HUMANO JD-3 (10 mm.).

LAMINA LXVI

Figura nº 186.- En esta microfotografía podemos ver la porción proximal del VI arco aórtico derecho, futura arteria pulmonar derecha. Detrás de este vaso queda un pequeño acúmulo de fibrillas nerviosas y células cromafínicas. (Preparación 57/7. Coordenadas 22-100,6. Objetivo 10/0.30. Cámara 2:1. Tubo vario 1.0. Film C 1b/12).

Figura nº 187.- Imagen a mayores aumentos del área situada por detrás de la arteria pulmonar derecha. (Preparación 57/7. Coordenadas 22-100,8. Objetivo 40/0.65. Cámara 2:1. Tubo vario 1.0. Film C 1g/8).

Figura nº 188.- Sección inferior, en la que observamos las dos arterias pulmonares. Desde los nervios vagos se inicia la emisión de raicillas correspondientes a los nervios cardiovagosimpáticos infrarrecurrentes. (Preparación 58/7. Coordenadas 61-101. Objetivo 25/0.50. Cámara 2:1. Tubo vario 1.0. Film C 1d/15).

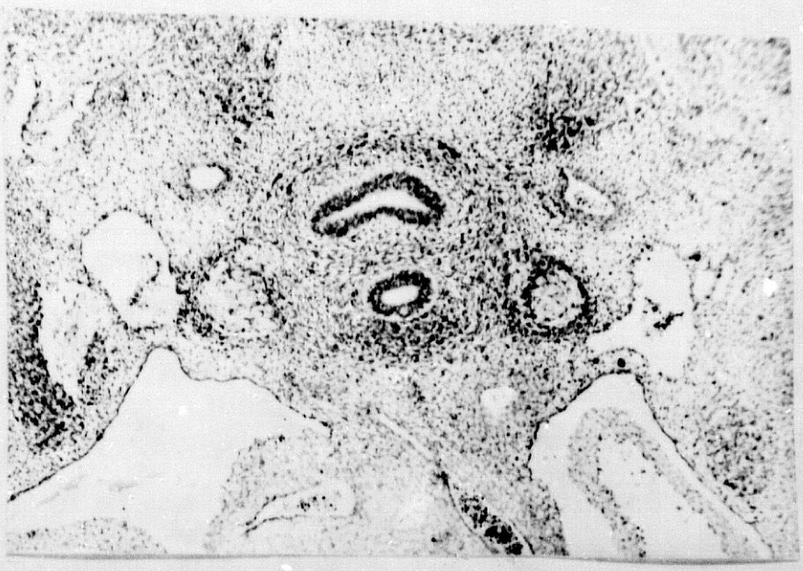

Figura nº 186

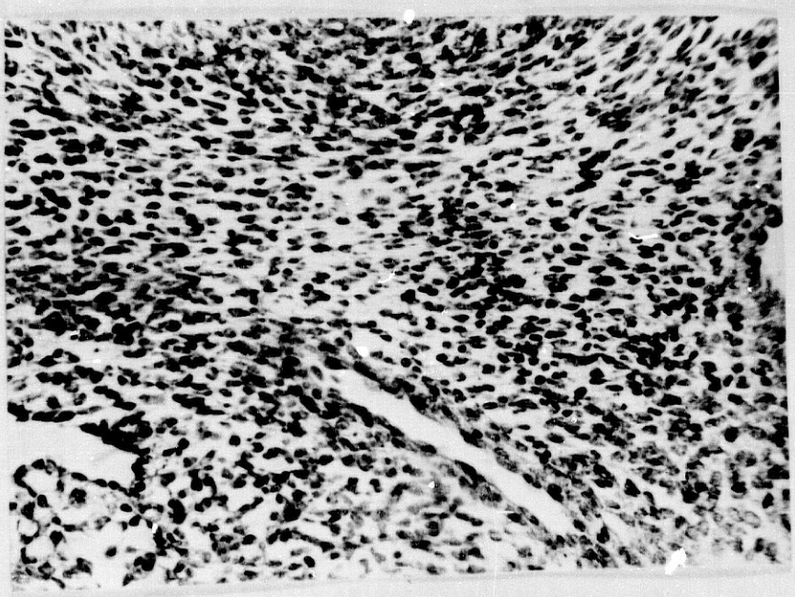

Figura nº 187

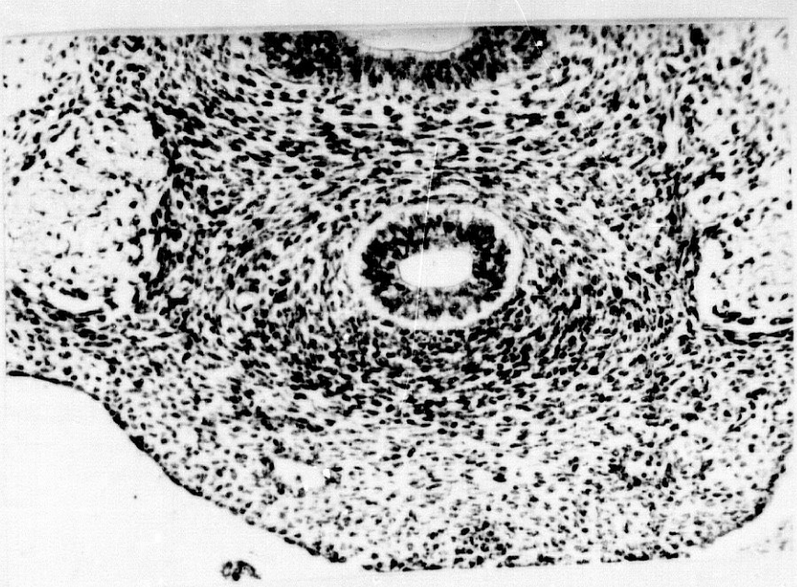

Figura nº 188

EMBRION HUMANO JD-3 (10 mm.).

LAMINA LXVII

Figura nº 189.- Sección cercana al área de comienzo de los pedículos venosos laterales. Los conductos de Cuvier, derecho e izquierdo, se van aproximando a la cavidad pericárdica. (Preparación 63/7. Objetivo 10/0.30. Film C 17/1).

Figura nº 190.- Imagen a mayores aumentos de la zona cercana al pedículo venoso lateral derecho. Desde el vago de ese lado siguen saliendo ramitos del tercer nervio cardiovagal, los cuales van a contribuir a la formación del delicado plexo pretraqueal. Algunos elementos nerviosos se van concentrando en las inmediaciones del meso venoso lateral. (Preparación 63/6. Coordenadas 28-102. Objetivo 25/0.50. Cámara 2:1. Tubo vario 1.0. Film 1d/30).

Figura nº 191.- Zona próxima al área pedicular izquierda con los correspondientes elementos nerviosos. (Preparación 63/6. Coordenadas 28-102,2. Objetivo 25/0.50. Cámara 2:1. Tubo vario 1.0. Film C 1g/1).

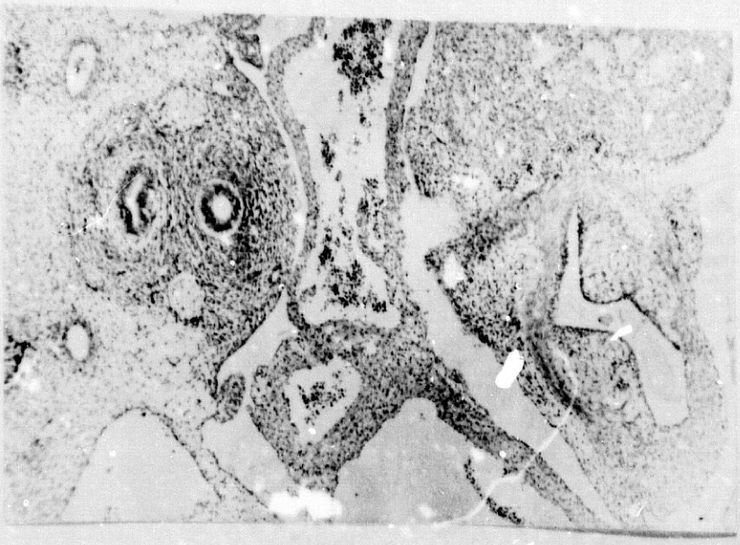

Figura nº 189

Figura nº 190

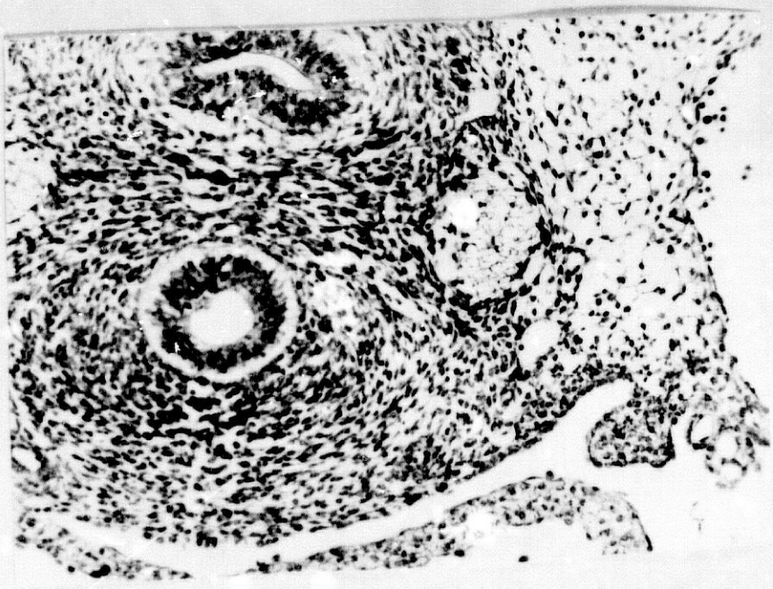

Figura nº 191

EMBRION HUMANO JD-3 (10 mm.).

LAMINA LXVIII

Figura nº 192.- Sección a nivel del techo de la desembocadura del conducto de Cuvier derecho en el seno venoso. En las porciones altas de la aurícula se observan el septo interauricular y el ostium secundum. (Preparación 65/4. Coordenadas 42-102. Objetivo 10/0.30. Cámara 2:1. Tubo vario 1.0. Film C 1b/16).

Figura nº 193.- Ampliación del pedículo venoso lateral derecho. Los elementos nerviosos que se venían concentrando en la raíz de este meso, penetran ahora en la aurícula derecha siguiendo el curso del conducto de Cuvier. (Preparación 65/4. Coordenadas 41,8-102. Objetivo 25/0.50. Cámara 2:1. Tubo vario 1.0. Film C 1g/2).

Figura nº 194.- Visión a mayores aumentos del pedículo lateral izquierdo. El conducto de Cuvier izquierdo se va introduciendo en la cavidad pericárdica. (Preparación 65/4. Coordenadas 41,8-101,2. Objetivo 25/0.50. Cámara 2:1. Tubo vario 1.0. Film C g/3).

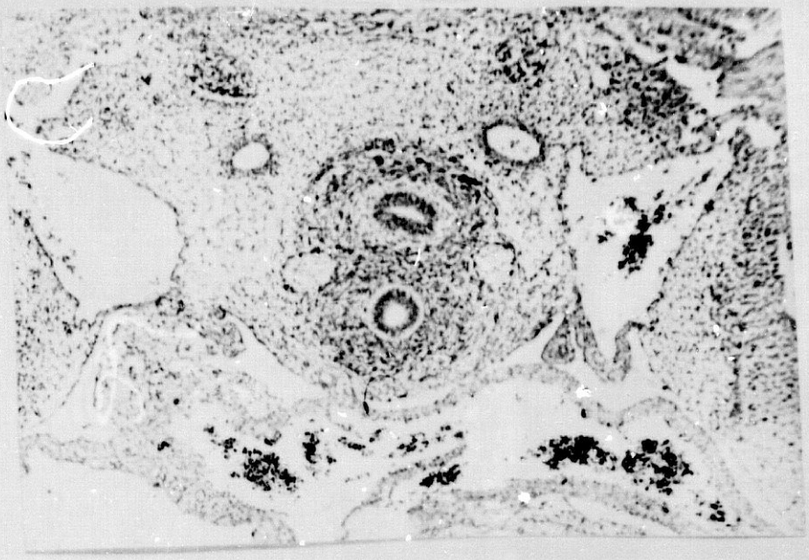

Figura nº 192

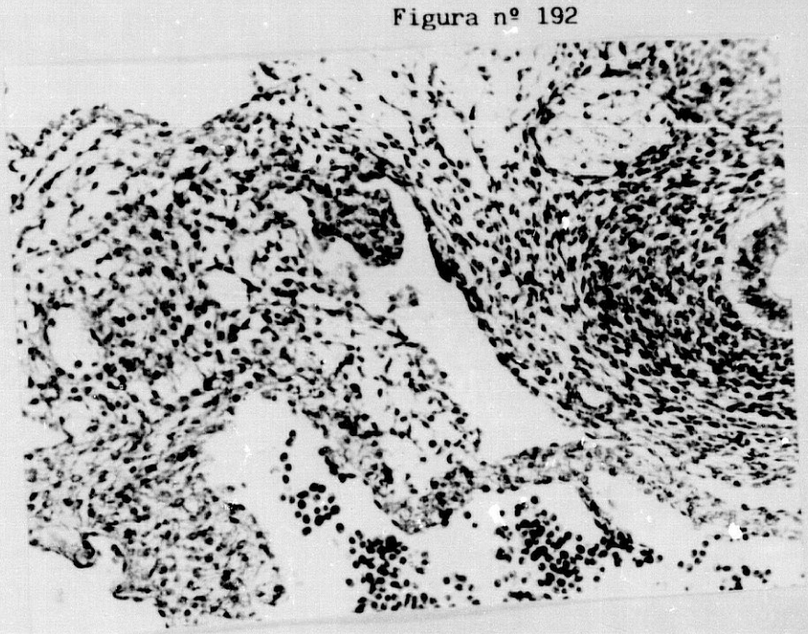

Figura nº 193

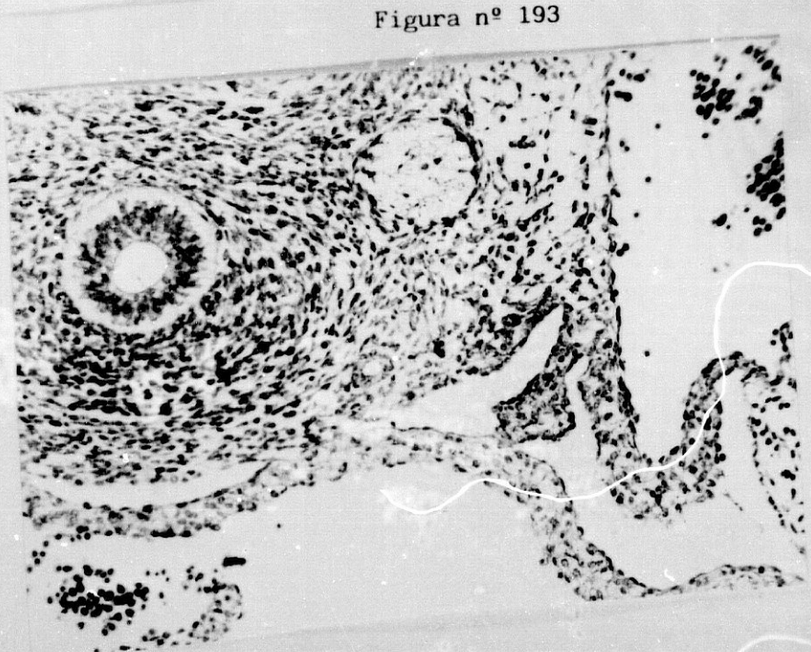

Figura nº 194

EMBRION HUMANO JD-3 (10 mm.).

LAMINA LXIX

Figura nº 195.- Sección en la que vemos la desembocadura del conducto de Cuvier derecho en la aurícula, con las valvas del seno venoso. (Preparación 67/3. Coordenadas 54,5-102. Objetivo 10/0.30. Cámara 2:1. Tubo vario 1.0. Film C 1b/21).

Figura nº 196.- Ampliación de la desembocadura del Cuvier derecho y las porciones auriculares correspondientes a la localización del nódulo sinoatrial. En esta región encontramos abundantes fibrillas nerviosas y acúmulos dispersos de células cromafines. (Preparación 67/3. Coordenadas 54,5-102,5. Objetivo 25/0.50. Cámara 2:1. Tubo vario 1.0. Film C 1e/7).

Figura nº 197.- Ampliación del meso lateral izquierdo. El conducto de Cuvier de este lado se va adosando a la pared auricular. (Preparación 67/3. Coordenadas 54,5-102. Objetivo 25/0.50. Cámara 2:1. Tubo vario 1.0. Film C 1e/6).

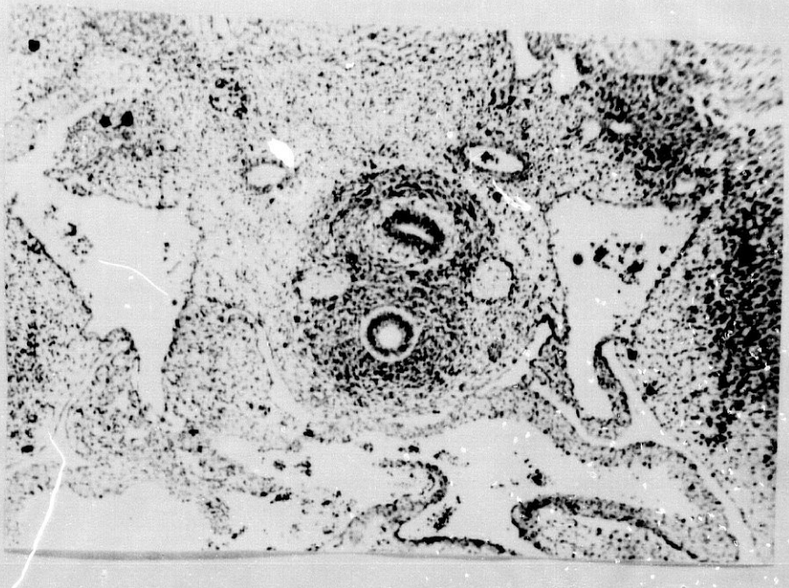

Figura nº 195

Figura nº 196

Figura nº 197

EMBRION HUMANO JD-3 (10 mm.).

LAMINA LXX

Figura nº 198.- Sección en la que seguimos observando la desembocadura del conducto de Cuvier derecho. El izquierdo se ha adosado a la aurícula correspondiente, en su búsqueda del cuerno izquierdo del seno venoso que queda en planos más caudales. (Preparación 67/7. Coordenadas 22,5-103. Objetivo 10/0.30. Cámara 2:1. Tubo vario 1.0. Film C 1b/24).

Figura nº 199.- Sección ligeramente inferior a la anterior, sin que se aprecien cambios morfológicos significativos. (Preparación 68/3. Coordenadas 52,5-102. Objetivo 10/0.30. Cámara 2:1. Tubo vario 1.0. Film C 1b/25).

Figura nº 200.- Corte en el que se ha producido la bifurcación traqueal y la pared auricular se adosa, en sus porciones mediales, al mesénquima prebronquial. (Preparación 68/7. Coordenadas 20-100,5. Objetivo 10/0.30. Cámara 2:1. Tubo vario 1.0. Film C 1b/26).

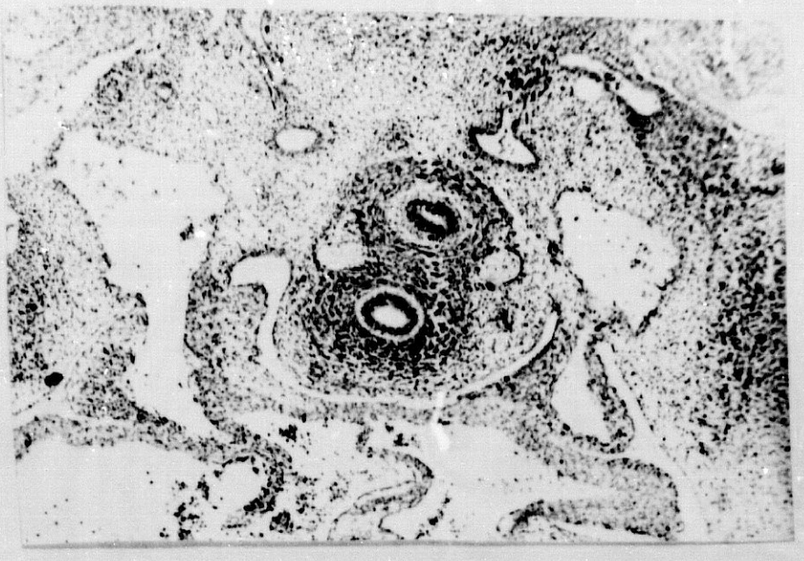

Figura nº 198

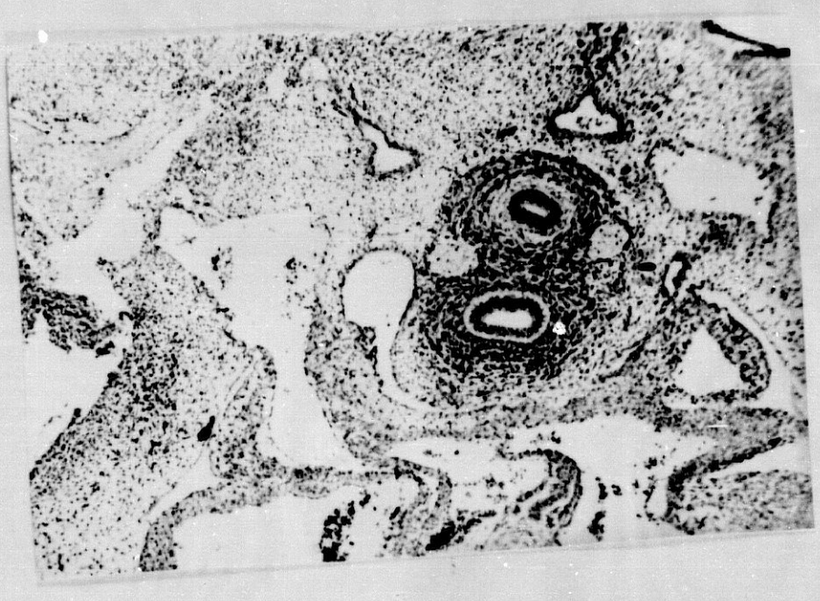

Figura nº 199

Figura nº 200

EMBRION HUMANO JD-3 (10 mm.).

LAMINA LXXI

Figura nº 201.- Ampliación de la figura 199. Se siguen observando los elementos nerviosos de la zona de desembocadura del conducto de Cuvier derecho, correspondiente a la región del nódulo sinusal. (Preparación 68/3. Coordenadas 52,5-102,2. Objetivo 25/0.50. Cámara 2:1. Tubo vario 1.0. Film C 1e/11).

Figura nº 202.- Ampliación de la figura 199. El conducto de Cuvier izquierdo está adosado a la pared auricular. (Preparación 68/3. Coordenadas 52,5-101,6. Objetivo 25/0.50. Cámara 2:1. Tubo vario 1.0. Film C 1e/10).

Figura nº 203.- Visión a mayores aumentos del área de bifurcación traqueal y del plexo prebronquial. Ampliación de la figura 200. (Preparación 68/7. Coordenadas 20-100,5. Objetivo 25/0.50. Cámara 2:1. Tubo vario 1.0. Film C 1e/12).

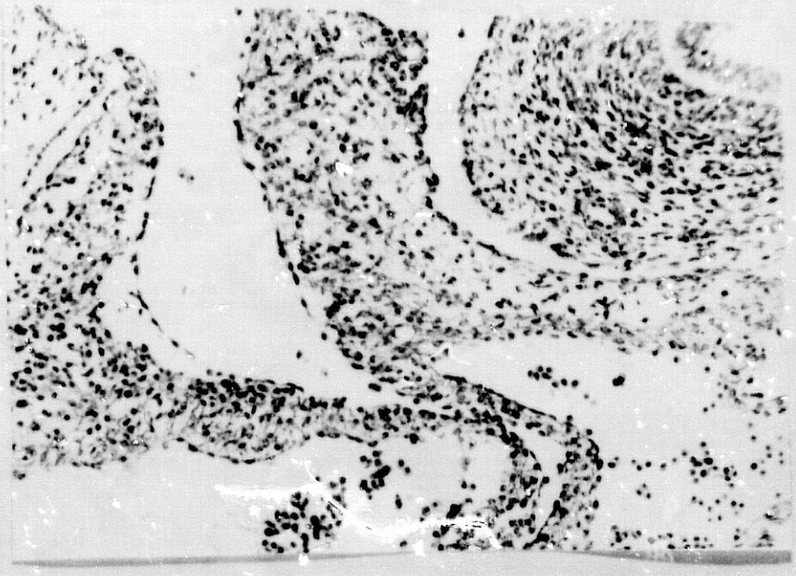

Figura nº 201

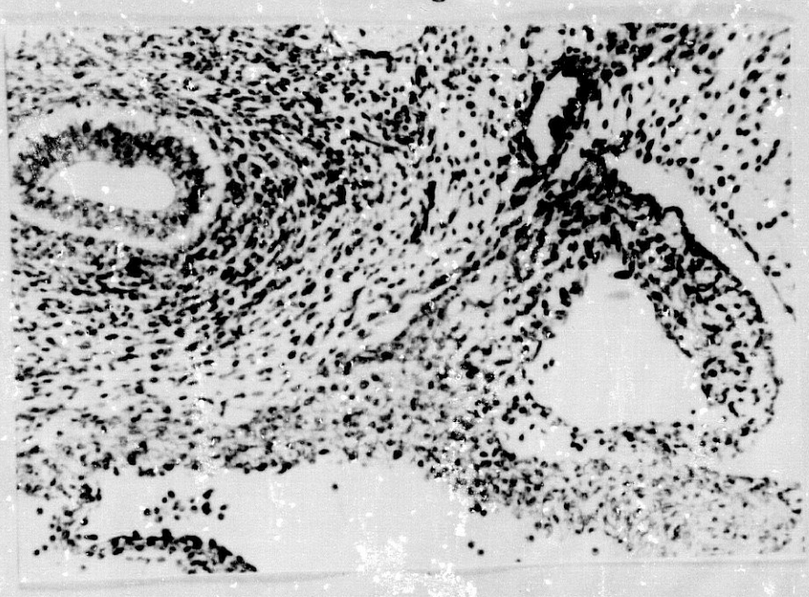

Figura nº 202

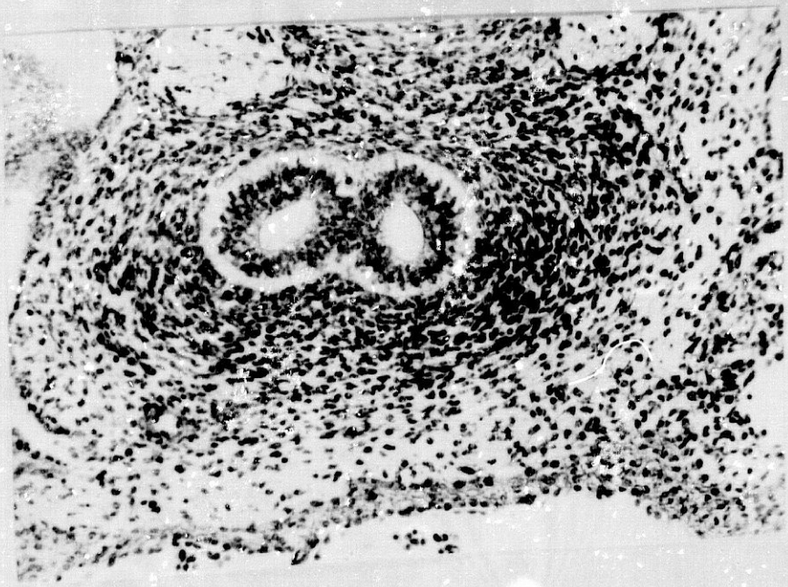

Figura nº 203

EMBRION HUMANO JD-3 (10 mm.).

LAMINA LXXII

Figura nº 204.- Visión a pequeños aumentos de una sección transversal del embrión, en la zona de aparición del esbozo broncopulmonar derecho. En el corazón vemos la fusión de las almohadillas endocárdicas superior e inferior. (Preparación 69/3. Coordenadas 52-103. Objetivo 4/0.14. Cámara 2.5:1. Tubo vario 1.0. Film C 1b/27).

Figura nº 205.- Ampliación de la figura anterior, centrándonos en la región de los mesos venosos. (Preparación 69/3. Coordenadas 52-103. Objetivo 10/0.30. Cámara 2:1. Tubo vario 1.0. Film C 1b/28).

Figura nº 204

Figura nº 205

EMBRION HUMANO JD-3 (10 mm.).

LAMINA LXXIII

Figura nº 206.- Sección en la que vemos el delicado plexo nervioso prebronquial, con sus conglomerados neuroblásticos. Desde los nervios vagos, en la parte superior de la microfotografía, salen ramitos nerviosos que corresponden a los nervios cardiovagales inferiores. (Preparación 69/3. Coordenadas 51,4-103,2. Objetivo 25/0.50. Cámara 2:1. Tubo vario 1.0. Film C 1e/14).

Figura nº 207.- Sección ligeramente inferior. Vemos cómo algunos acúmulos de células cromafines se aproximan a la pared auricular en las regiones septal y lateral izquierda, por donde discurre el conducto de Cuvier izquierdo. (Preparación 69/7. Coordenadas 18,5-102,5. Objetivo 25/0.50. Cámara 2:1. Tubo vario 1.0. Film C 1e/15).

Figura nº 208.- Seguimos centrados en la región prebronquial, viendo fibrillas nerviosas y conglomerados cromafínicos introduciéndose en el septo interauricular y a ambos lados del mismo. (Preparación 70/6. Coordenadas 28,8-103,8. Objetivo 25/0.50. Cámara 2:1. Tubo vario 1.0. Film C 1e/17).

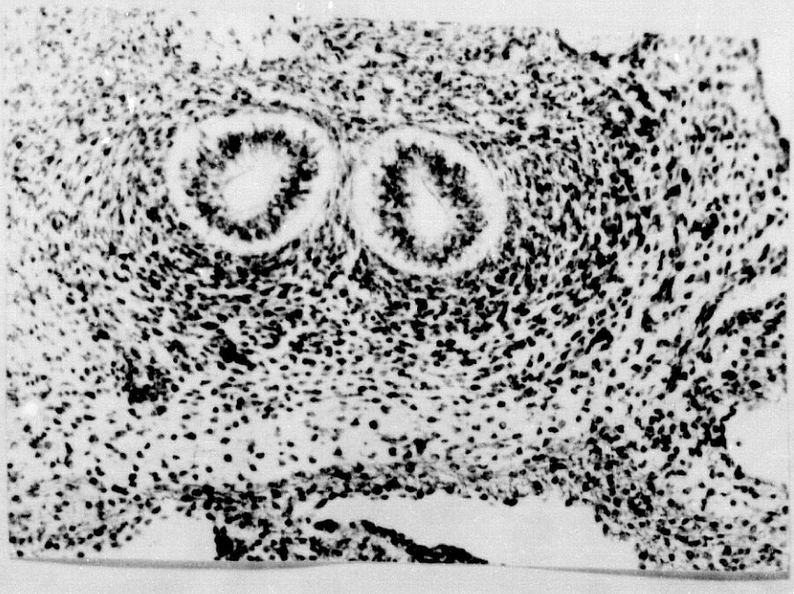

Figura nº 206

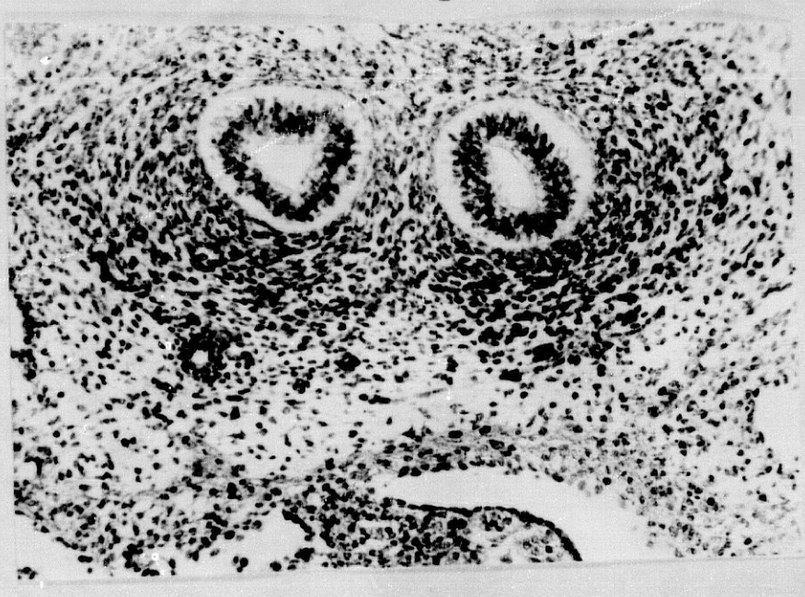

Figura nº 207

Figura nº 208

EMBRION HUMANO JD-3 (10 mm.).

LAMINA LXXIV

Figura nº 209.- Corte en el que encontramos los dos esbozos broncopulmonares derecho e izquierdo. (Preparación 71/3. Coordenadas 53-100. Objetivo 10/0.30. Cámara 2:1. Tubo vario 1.0. Film C 1b/32).

Figura nº 210.- Imagen a mayores aumentos de la región prebronquial y del septo interauricular con las correspondientes estructuras nerviosas. (Preparación 71/4. Coordenadas 43,5-101. Objetivo 25/0.50. Cámara 2:1. Tubo vario 1.0. Film C 1e/20).

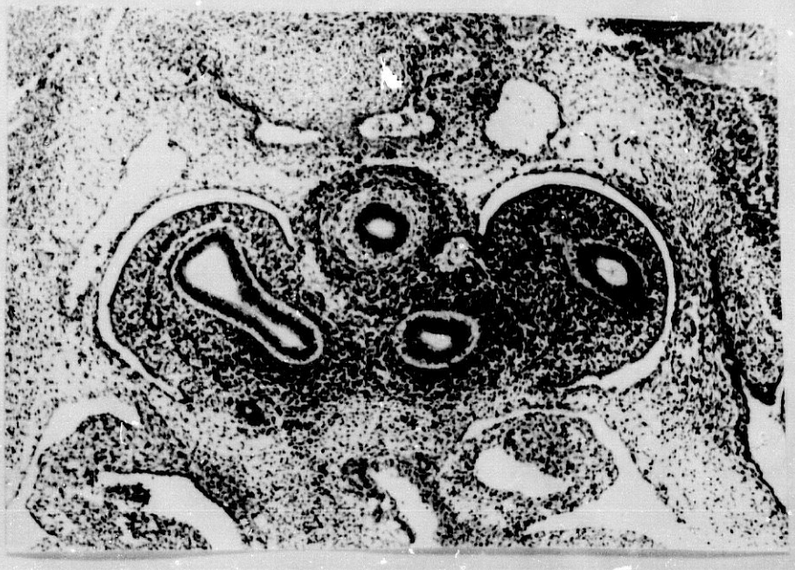

Figura nº 209

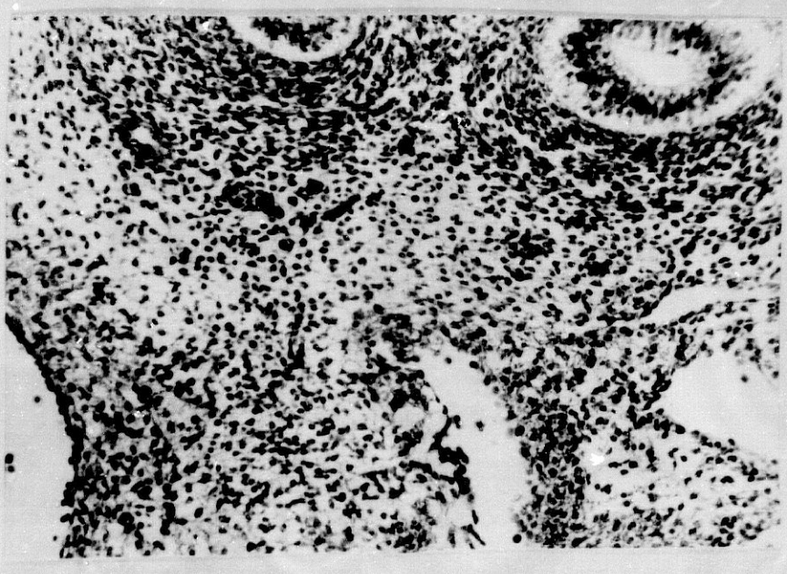

Figura nº 210

EMBRION HUMANO JD-3 (10 mm.).

LAMINA LXXV

Figura nº 211.- Zona de aparición del tronco común de las venas pulmonares y sus ramas. (Preparación 72/1. Coordenadas 72,5-103,5. Objetivo 10/0.30. Cámara 2:1. Tubo vario 1.0. Film C 1b/34).

Figura nº 212.- Ampliación de la figura anterior. En la vecindad de las venas pulmonares se van condensando algunos acúmulos de células cromafínicas y fibrillas nerviosas. (Preparación 72/1. Coordenadas 72,3-103,8. Objetivo 25/0.50. Cámara 2:1. Tubo vario 1.0. Film C 1e/21).

Figura nº 213.- Sección ligeramente inferior, en la que se siguen observando las venas pulmonares y los elementos nerviosos que las acompañan. (Preparación 72/3. Coordenadas 55,3-103. Objetivo 25/0.50. Cámara 2:1. Tubo vario 1.0. Film C 1e/22).

Figura nº 211

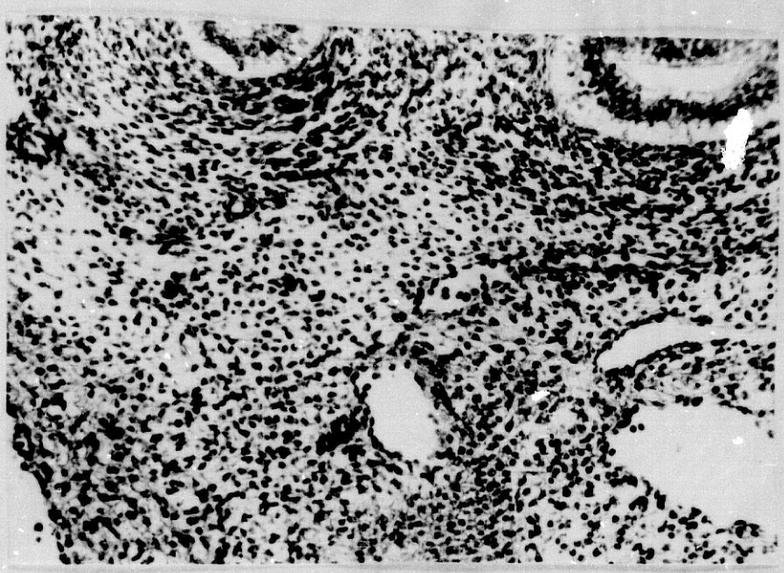

Figura nº 212

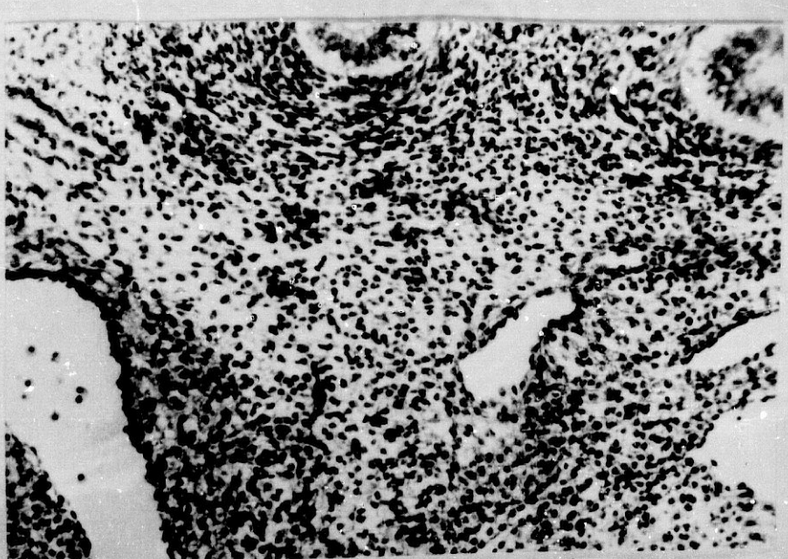

Figura nº 213

EMBRION HUMANO JD-3 (10 mm.).

LAMINA LXXVI

Figura nº 214.- Imagen de la región prebronquial, con las venas pulmonares. En la porción inferior derecha de la microfotografía, vemos el conducto de Cuvier izquierdo adosado a la pared auricular. (Preparación 72/7. Coordenadas 22,5-105. Objetivo 25/0.50. Cámara 2:1. Tubo vario 1.0. Film C 1e/24).

Figura nº 215.- Sección más caudal. En la vecindad del conducto de Cuvier izquierdo se observan algunas fibrillas nerviosas y células cromafínicas. (Preparación 73/1. Coordenadas 66-103. Objetivo 25/0.50. Cámara 2:1. Tubo vario 1.0. Film C 1e/25).

Figura nº 216.- Zona de desembocadura del conducto de Cuvier izquierdo en el seno venoso. (Preparación 73/6. Coordenadas 26,5-102,3. Objetivo 25/0.50. Cámara 2:1. Tubo vario 1.0. Film C 1e/26).

Figura nº 214

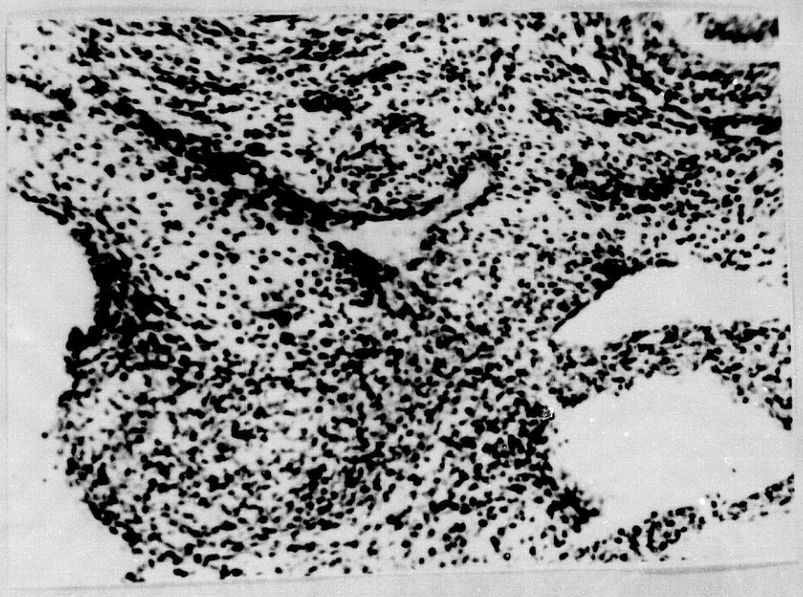

Figura nº 215

Figura nº 216

EMBRION HUMANO JD-4.

CARACTERISTICAS GENERALES.

TAMAÑO: **8 mm.**
EDAD APROXIMADA: **33 días.**
ESTADIO O'RAHILLY: **15**
CORTES: **Transversales de 8 micras.**
TINCION: **Hematoxilina-eosina.**

En este estadío embrionario los rasgos más destacables de los aspectos morfológicos del corazón son los siguientes:

Se detecta el emplazamiento inicial de las válvulas semilunares.

Se aproximan los cojines endocárdicos aurículo-ventriculares.

Se inicia la septación aorticopulmonar, separándose las dos porciones del tronco arterioso.

Se identifica el haz aurículo-ventricular.

Con respecto a los elementos nerviosos hay que tener en cuenta que la estructuración neurofibrilar en los vagos y en sus ramos cardiacos es poco precisa, en el espacio correspondiente al tejido fibrilar se observan pequeñas vacuolas . A diversos niveles se encuentran conglomerados de células cromafínicas procedentes de la cadena simpática. Así, el cordón vagal, sobre todo por sus porciones internas, muestra gran infiltración celular cromafínica y desde estas áreas parten regueros celulares que se dirigen hacia las vísceras digestivas, respiratorias y cardiaca. Estos regueros, si bien junto al cordón principal del vago son muy manifiestos, conforme se alejan del mismo y las

células se difunden, como en el embrión anterior, se van haciendo menos perceptibles, debido a su simplicidad estructural y a la escasez de inclusiones protoplasmáticas celulares.

A continuación, como venimos haciendo a lo largo de este estudio, analizaremos los elementos nerviosos desde el nivel del VI arco aórtico hacia abajo, describiendo cómo se constituyen los distintos plexos cardiopulmonares y la forma en que los elementos neurofibrilares y conglomerados neuroblásticos alcanzan el corazón, distribuyéndose por el mismo.

PLEXO ANTEROSUPERIOR O DEL PEDICULO ARTERIAL

A nivel de las secciones tangenciales a las porciones inferiores de los VI arcos aórticos, derecho e izquierdo, (LAMINAS LXXVII-LXXVIII, figuras 217-220) podemos observar cómo desde la cadena simpática, situada por detrás de la luz posterior de dichos arcos, parten emisiones celulares cromafínicas que rodean estos arcos por sus márgenes externo e interno y alcanzan a los nervios vagos y recurrentes, respectivamente. Este hecho, debido a la ligera inclinación de los cortes, está más acentuado en el lado izquierdo, por tratarse de un nivel discretamente superior. Estas migraciones celulares simpáticas son muy apetentes por los colorantes, por lo cual resaltan bastante con respecto al resto de las estructuras, pero cuando se unen con los vagos, sobre todo a niveles inferiores, se homogeneizan siendo muy difícil individualizarlas (LAMINA LXXIX, figuras 221, 222 y 223). En estas zonas los vagos muestran una estructuración, fundamentalmente, fibrilovacuolar con escasos elementos cromafínicos en la parte central y más abundantes en su periferia anterior, en las áreas próximas a las bolsas faríngeas, donde se forman regueros de migración.

En los niveles superiores citados (LAMINA LXXVIII, figuras 218-220), es difícil poder precisar el curso de los nervios cardiovagales superiores debido a la estructuración vacuolar del elemento fibrilar. No obstante, en los márgenes anteriores de ambos vagos se insinúan pequeñas hendiduras o canalículos que se dirigen ventral y medialmente, por delante de las bolsas faríngeas, aproximándose al tronco aórtico. Por detrás del tronco aórtico, sobre todo en sus áreas posterolaterales, se ven pequeños acúmulos de células cromafínicas alrededor de discretas cavidades que, suponemos, constituyen canalículos neurales, dada su situación y características, comparándolos con los hallazgos en estadios embrionarios más avanzados. Así, en el lado derecho (LAMINA LXXVIII, figura 218), ventral y medialmente al extremo anterior de la bolsa faríngea, se observa un conjunto de células cromafínicas rodeando un espacio lacunar, lo mismo ocurre en las porciones laterales de la citada bolsa. Estos elementos corresponden a los primeros nervios cardiovagales superiores del lado derecho. En el lado izquierdo, por delante y por la zona lateral izquierda de la bolsa faríngea, se ven también algunos regueros celulares con dispositivo central vacuolar, como continuación avanzada de las células cromafines situadas en la parte anterior del nervio vago; se trata de los nervios cardiovagales superiores de este lado.

Ambos grupos de elementos nerviosos tienden a hacerse mediales y situarse detrás del tronco aórtico.

En secciones ligeramente inferiores (LAMINA LXXIX, figuras 221, 222, 223), donde se observa la porción más proximal del VI arco aórtico izquierdo, correspondiente al ductus arterioso, encontramos dispositivos nerviosos similares a los anteriormente analizados. Aunque sus formaciones no son tan evidentes como en aquellos. Los troncos de los nervios vagos, tanto derecho como izquierdo, pero sobre todo el izquierdo, debido a la oblicuidad

del corte, se encuentran muy infiltrados de células cromafínicas por sus márgenes mediales. A partir de estas células salen regueros que, por la parte posterior, se introducen en el mesénquima que rodea a la faringe, en las áreas mediales se dirigen a la zona de emisión de la fisura laringotraqueal, rodeando a ésta, y, finalmente, las que se originan en el margen anterointerno discurren por los márgenes anterointernos de los sextos arcos aórticos, siguiendo el trayecto de las fibras nerviosas cardiorrecurrentes.

Por delante del VI arco aórtico también nos encontramos los regueros celulares, cuyo origen ya analizamos en cortes superiores. Estos regueros en el lado izquierdo constituyen los pequeños conglomerados lateroductales izquierdos, que en esta zona ya se van transformando en supraductales y tienden a unirse con los regueros celulares procedentes del nervio recurrente.

En el lado derecho encontramos el nervio cardiovagal superior, cuyas fibras se han unido con otras procedentes del segundo nervio cardiovagal del mismo lado y ocupan una posición medial, por delante de la fisura laringotraqueal, en una zona muy próxima a las estructuras neurales supraductales descritas y a los ramitos mediales del recurrente. En esta zona medial se producirá pronto la fusión de las tres estructuras citadas para constituir el plexo cardiaco anterosuperior o del pedículo arterial. No obstante, como hemos indicado en otros embriones, algunos regueros celulares, muy difusos, se sitúan por el margen lateral izquierdo del pedículo arterial, en la zona correspondiente al origen del tronco principal de la arteria pulmonar. En las figuras 222 y 223 podemos ver, a mayores aumentos, la estructuración neurofibrilar y celular de los nervios vagos derecho e izquierdo, así como el inicio de los regueros celulares y fibrilares que se dirigen a las citadas vísceras (digestiva, respiratoria y cardiaca).

Si continuamos el análisis en cortes inmediatos inferiores (LAMINA LXXX, figuras 224, 225, 226), cuando se seccionan las porciones proximales, derecha e izquierda, del VI arco aórtico, los aspectos que muestran los elementos de nuestro estudio son los siguientes:

Los nervios vagos, tanto derecho (figura 225) como izquierdo (figura 226), presentan una gran infiltración celular, más acentuada en la zona central y margen medial, observándose, por sus márgenes externos, un casquete neurofibrilar en semiluna.

En este área, los nervios vagos no emiten filetes cardiacos y los que dieron, en zonas superiores, se encuentran ya situados en la línea media, por delante del esbozo traqueal, en el ángulo diedro que forman el conducto arterioso y la futura arteria pulmonar derecha, sobre todo los procedentes del vago y recurrente izquierdos y el primer nervio cardiovagal superior derecho que, practicamente, se han unido entre sí. El segundo nervio cardiovagal derecho está también en situación pretraqueal, pero ligeramente lateralizado hacia la derecha. Desde el citado conglomerado fibrocelular medial parten regueros celulares que se dirigen hacia las partes laterales de la raíz del pedículo arterial buscando las pequeñas lagunas que darán lugar a las arterias coronarias. Este último hecho se observa mejor en cortes inferiores (LAMINA LXXXI, figura 227). Así mismo, conforme nos aproximamos a la zona de desaparición del pedículo arterial, entre la tráquea y el segmento proximal de la arteria pulmonar derecha quedan algunos conglomerados cromafínicos y fibrillas nerviosas que actúan como nexo de unión entre los plexos cardiacos anterosuperior y posteroinferior o de los mesos venosos (LAMINA LXXXI, figuras 228, 229).

PLEXO POSTEROINFERIOR O DE LOS MESOS VENOSOS

Plexo de los mesos venosos laterales

A los niveles en que las venas cardinales superiores se aproximan al corazón (LAMINA LXXXII, figuras 230-232) y se forman los conductos de Cuvier, los nervios vagos que se encontraban, más o menos, concentrados empiezan a ramificarse emitiendo filetes nerviosos, con algunas infiltraciones celulares cromafínicas. Dichos ramitos constituyen los terceros nervios cardiovagales, los cuales junto con los elementos nerviosos que descienden desde el plexo anterosuperior en situación pretraqueal, descritos previamente, y algunos ramos del recurrente izquierdo forman un plexo difuso pretraqueal.

Conforme nos desplazamos caudalmente en los cortes, algunos elementos nerviosos de este plexo se lateralizan y se sitúan en las proximidades de las venas cardinales superiores (LAMINA LXXXIII, figuras 233-235).

En el lado derecho, las estructuras nerviosas discurren por el conducto de Cuvier y alcanzan la aurícula derecha alta. Predominando, tanto los elementos fibrilares como los celulares cromafínicos, en la zona anterolateral interna de la desembocadura de dicho conducto, área de localización del nódulo sinusal (LAMINA LXXXIV, figuras 236-239).

El conducto de Cuvier izquierdo, como sabemos, sigue un trayecto descendente, se introduce en la cavidad pericárdica y la cruza de izquierda a derecha para desembocar en la porción inferomedial de la aurícula derecha (LAMINAS LXXXV, LXXXVI, figuras 240-246). Pues bien, los elementos nerviosos que lo acompañan abastecen los alrededores de su zona de desembocadura, las porciones posteroinferiores del septo interauricular y parte

del surco auriculoventricular posterior.

Plexo medial septal

A la par que se van produciendo los hechos descritos anteriormente, justo por debajo y a la izquierda de la desembocadura del conducto de Cuvier derecho, el mediastino posterior se pone en contacto con el corazón en la zona del septo interauricular (LAMINA LXXXV, figuras 240-242). En dicha zona, desde el plexo pretraqueal, se producen emisiones nerviosas fibrilares y celulares que se introducen en el espesor del tabique interauricular y en las paredes auriculares que quedan a los lados del mismo.

Plexo de las venas pulmonares

Más caudalmente, en la zona de bifurcación traqueal, los nervios vagos emiten nuevas ramitas, correspondientes a las raices de los cuartos nervios cardiovagales, los cuales se entrelazan en el plexo prebronquial. Desde este plexo se producen difusiones de elementos nerviosos que se sitúan alrededor del tronco de las venas pulmonares y sus ramas (LAMINA LXXXVI, figuras 243-246). Posteriormente, en estadios embrionarios más avanzados, dichas estructuras nerviosas quedarán incorparadas a la pared auricular izquierda.

EMBRION HUMANO JD-4

(8 mm.)

EMBRION HUMANO JD-4 (8 mm.).

LAMINA LXXVII

Figura nº 217.- Sección del embrión a nivel de los VI arcos aórticos. Entre ellos se encuentra la faringe y las quintas bolsas faríngeas. Ventral a la faringe y en la línea media se sitúa la región del pedículo arterial cardiaco con el saco aórtico insinuándose en la cavidad pericárdica. (Preparación 19-2/5. Coordenadas 37-108. Objetivo 4/0.14. Cámara 3.2:1. Tubo vario 1.0. Film C 0/26.

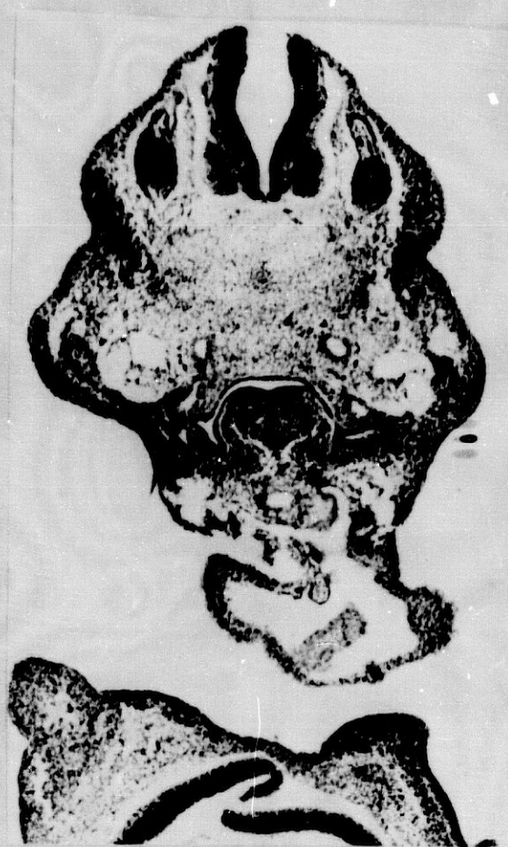

Figura nº 217

EMBRION HUMANO JD-4 (8 mm.).

LAMINA LXXVIII

Figura nº 218.- Ampliación de la figura anterior. En el centro de la microfotografía encontramos la faringe. a los lados de ésta los VI arcos aórticos y ventralmente el saco aórtico. (Preparación 19-2/5. Coordenadas 37-108. Objetivo 10/0.30. Cámara 3.2:1. Tubo vario 1.0. Film C 0/27).

Figura nº 219.- Visión a mayores aumentos del VI arco aórtico derecho. Rodeando su sección posterior se observan conglomerados de céiulas cromafines y, por fuera del arco, el nervio vago de ese lado con una estructuración fibrilovacuolar. (Preparación 19-2/5. Coordenadas 37-108. Objetivo 25/0.50. Cámara 3.2:1. Tubo vario 1.0. Film C 0/30).

Figura nº 220.- Ampliación del área correspondiente al VI arco aórtico izquierdo. Alrededor de la sección posterior de dicho arco aparecen conglomerados celulares cromafínicos y por la parte externa el nervio vago. (Preparación 19-2/5. Coordenadas 37-108. Objetivo 25/0.50. Cámara 3.2:1. Tubo vario 1.0. Film C 0/29).

Figura nº 218

Figura nº 219

Figura nº 220

EMBRION HUMANO JD-4 (8 mm.).

LAMINA LXXIX

Figura nº 221.- Sección en la que se observa la emisión de la fisura laringotraqueal desde la faringe. En la zona del pedículo arterial cardiaco se están separando las arterias pulmonar y aorta. La arteria pulmonar se continúa con las porciones proximales de los VI arcos. (Preparación 20-2/3. Coordenadas 55-98,5. Objetivo 10/0.30. Cámara 3.2:1. Tubo vario 1.0. Film C 1/8).

Figura nº 222.- Ampliación del nervio vago derecho, el cual se encuentra intensamente infiltrado de células cromafínicas. (Preparación 20-2/3. Coordenadas 55-98,5. Objetivo 25/0.50. Cámara 3.2:1. Tubo vario 1.0. Film C 1/10).

Figura nº 223.- Visión a mayores aumentos del nervio vago izquierdo en la zona de emisión del nervio recurrente. Se advierte una marcada infiltración celular cromafínica. (Preparación 20-2/3. Coordenadas 55-98,5. Objetivo 25/0.50. Cámara 3.2:1 Tubo vario 1.0. Film C 1/9).

Figura nº 221

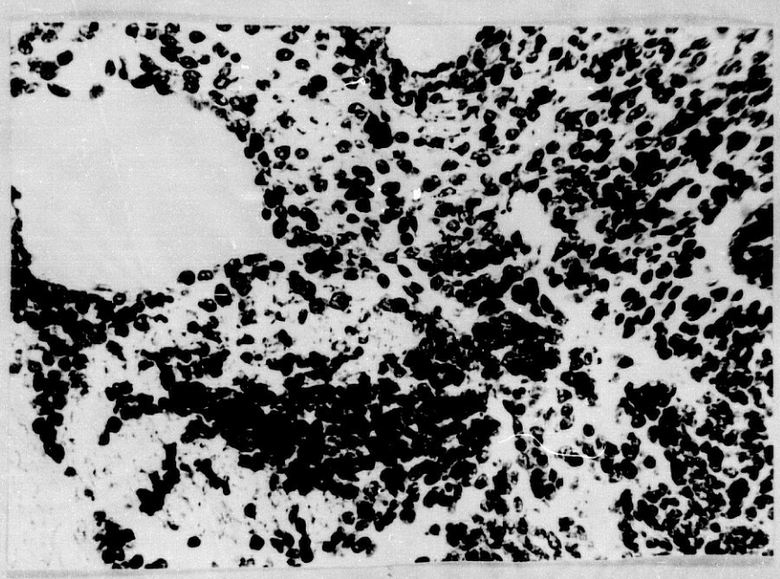

Figura nº 222

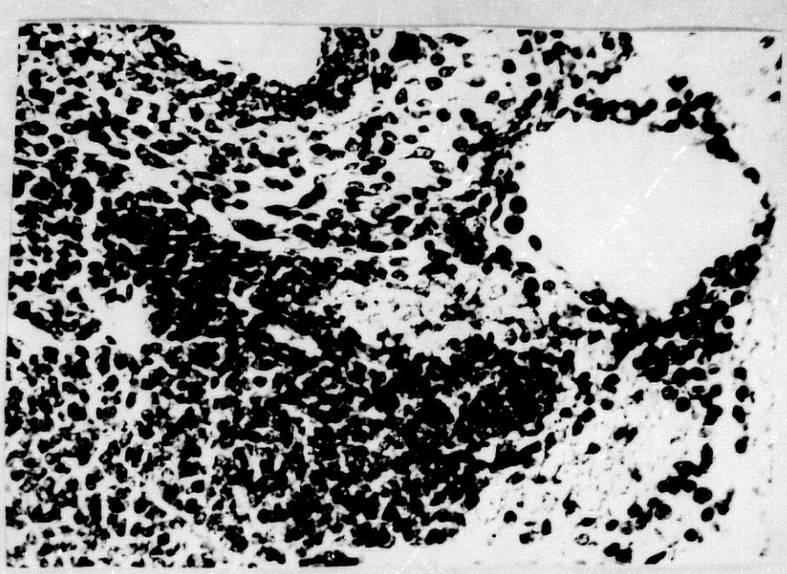

Figura nº 223

EMBRION HUMANO JD-4 (8 mm.).

LAMINA LXXX

Figura nº 224.- Sección a nivel de las porciones proximales de los VI arcos aórticos. En el ángulo diedro que forman la futura arteria pulmonar derecha y el conducto arterioso aparece un grupo de células cromafínicas y fibrillas nerviosas formado por la confluencia de los nervios cardiovagales superiores izquierdos y el primer nervio cardiovagal derecho. (Preparación 20-2/6. Coordenadas 28-107,8. Objetivo 10/0.30. Cámara 3.2:1. Tubo vario 1.0. Film C 1/12).

Figura nº 225.- Ampliación del nervio vago derecho que continúa con una fuerte infiltración celular, quedando por su periferia, un casquete neurofibrilar en semiluna de aspecto vacuolado. (Preparación 20-2/6. Coordenadas 28-107,8. Objetivo 25/0.50. Cámara 3.2:1. Tubo vario 1.0. Film C 1/13).

Figura nº 226.- Ampliación del nervio vago izquierdo con las mismas características que el derecho. (Preparación 20-2/6. Coordenadas 28-107,8. Objetivo 25/0.50. Cámara 3.2:1. Tubo vario 1.0. Film C 1/14).

Figura nº 224

Figura nº 225

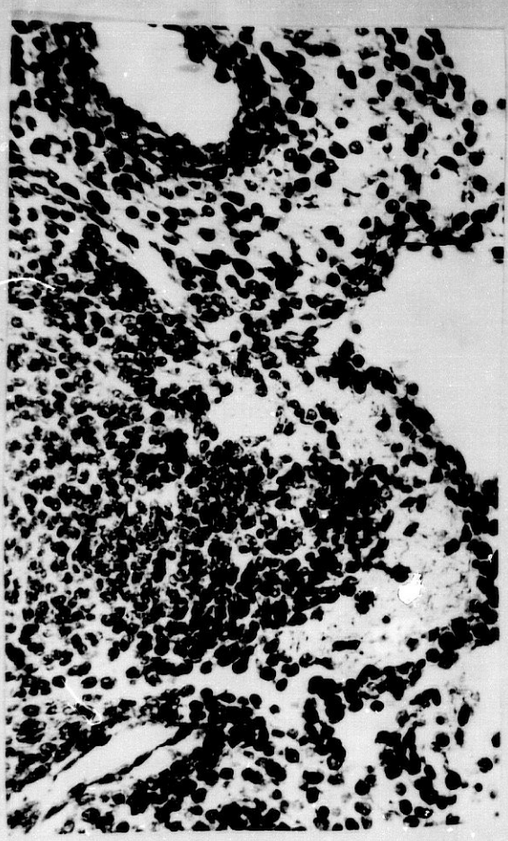

Figura nº 226

EMBRION HUMANO JD-4 (8 mm.).

LAMINA LXXXI

Figura nº 227.- Sección, más caudal, del pedículo arterial cardiaco. Desde el grupo ganglionar situado entre lo que será el conducto arterioso y la arteria pulmonar derecha parten regueros celulares que se dirigen a las partes laterales del pedículo arterial, para dar lugar a futuros plexos coronarios. (Preparación 21-1/3. Coordenadas 54,5-96. Objetivo 10/0.30. Cámara 3.2:1. Tubo vario 1.0. Film C 1/16).

Figura nº 228.- Sección cercana a la desaparición del pedículo arterial cardiaco. Por delante del esbozo traqueal quedan algunos conglomerados cromafínicos y fibrillas nerviosas. (Preparación 21-1/7. Coordenadas 21-98. Objetivo 10/0.30. Cámara 3.2:1. Tubo vario 1.0. Film C 1/20).

Figura nº 229.- Sección ligeramente inferior a la anterior. Se siguen observando las mismas estructuras. (Preparación 21-2/7. Coordenadas 18-106,5. Objetivo 10/0.30. Cámara 3.2:1. Tubo vario 1.0. Film C 1/26).

Figura nº 227

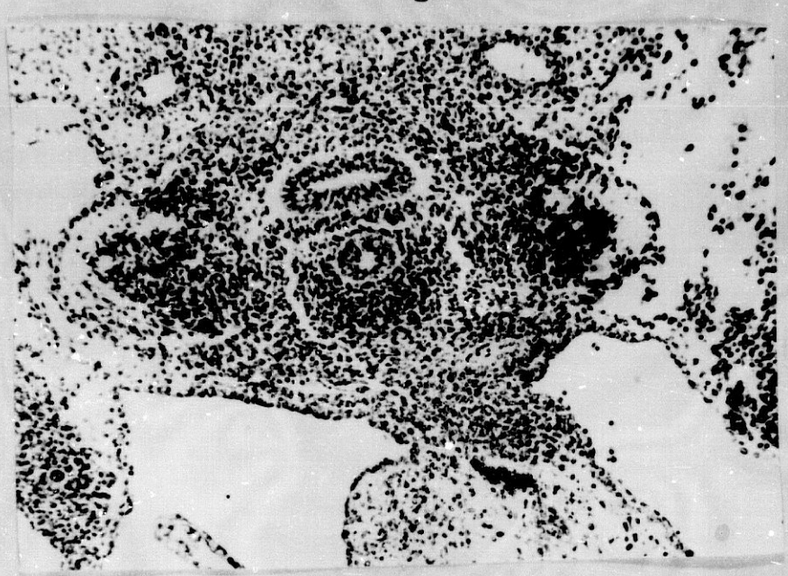

Figura nº 228

Figura nº 229

EMBRION HUMANO JD-4 (8 mm.).

LAMINA LXXXII

Figura nº 230.- Sección del embrión tras la desaparición del pedículo arterial cardiaco. En la porción superior de la microfotografía, se observa el tubo neural, a ambos lados del mismo los ganglios espinales (derivados de la cresta neural), ventralmente la notocorda, en el centro, y los troncos de los nervios raquídeos, a los lados. Por detrás de las aortas dorsales encontramos concentraciones celulares cromafínicas correspondientes a la cadena simpática. Los nervios vagos discurren a los lados del bloque visceral, por dentro de las venas cardinales anteriores. (Preparación 22-1/7. Coordenadas 18,5-99. Objetivo 10/0.30. Cámara 3.2:1. Tubo vario 1.0. Film C 1/29).

Figura nº 231.- Imagen a mayores aumentos de la zona próxima a la aparición de los mesos venosos laterales. Los nervios vagos muestran zonas de desflecamiento que corresponden a la emisión de los terceros nervios cardiovagales. (Preparación 23-1/3. Coordenadas 53,5-99. Objetivo 10/0.30. Cámara 3.2:1. Tubo vario 1.0. Film C 2/2).

Figura nº 232.- Sección ligeramente inferior a la anterior. (Preparación 24-2/2. Coordenadas 60-107. Objetivo 10/0.30. Cámara 3.2:1. Tubo vario 1.0. Film C 2/18).

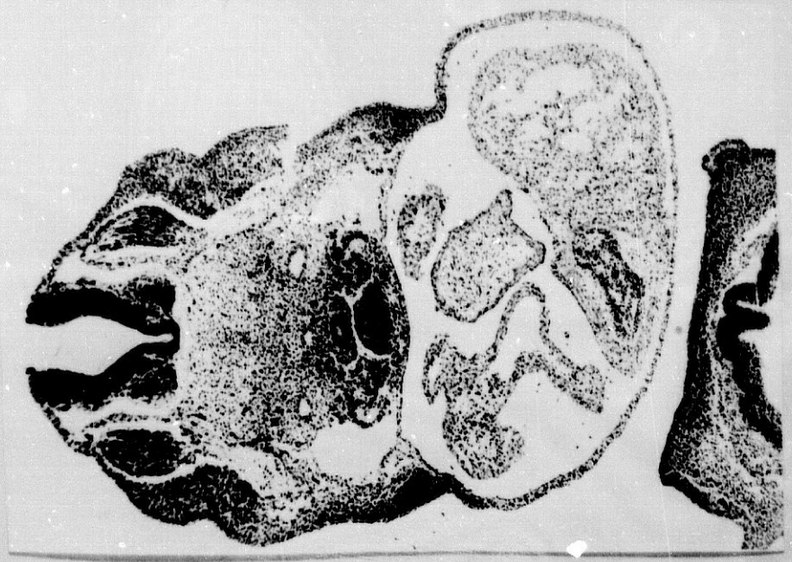

Figura nº 230

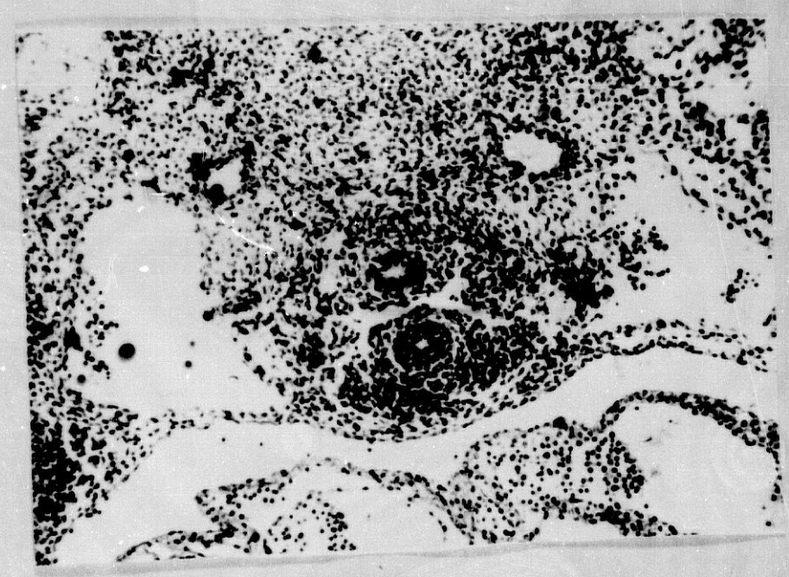

Figura nº 231

Figura nº 232

EMBRION HUMANO JD-4 (8 mm.).

LAMINA LXXXIII

Figura nº 233.- Corte cercano a la zona de desembocadura del conducto de Cuvier derecho en el seno venoso. (Preparación 24-2/7. Coordenadas 19-107. Objetivo 4/0.14. Cámara 3.2:1. Tubo vario 1.0. Film C 2/23).

Figura nº 234.- Ampliación de la figura anterior. Algunos elementos nerviosos se van concentrando en la vecindad de las venas cardinales, a los lados del bloque visceral constituido por el esófago y el conducto laringotraqueal. (Preparación 24-2/7. Coordenadas 19-107. Objetivo 10/0.30. Cámara 3.2:1. Tubo vario 1.0. Film C 2/24).

Figura nº 235.- Sección discretamente más caudal que la anterior, en la zona del techo del conducto de Cuvier derecho. (Preparación 25-1/2. Coordenadas 68-96,5. Objetivo 10/0.30. Cámara 3.2:1. Tubo vario 1.0. Film C 2/26).

Figura nº 233

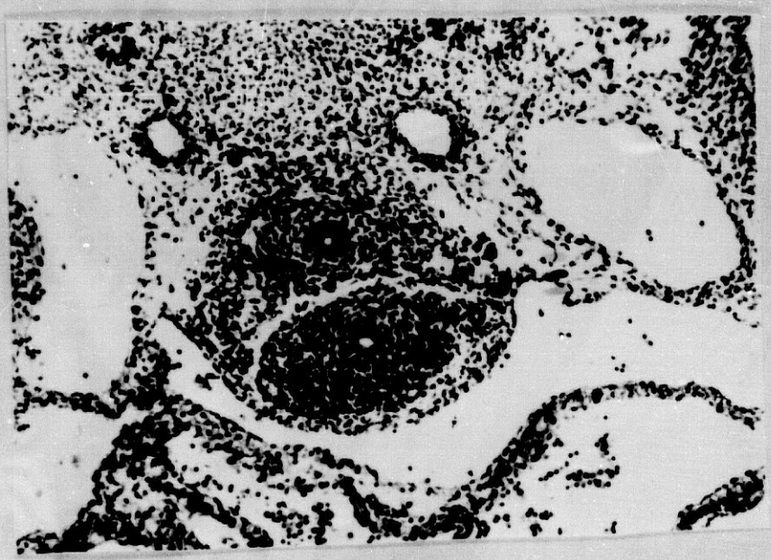

Figura nº 234

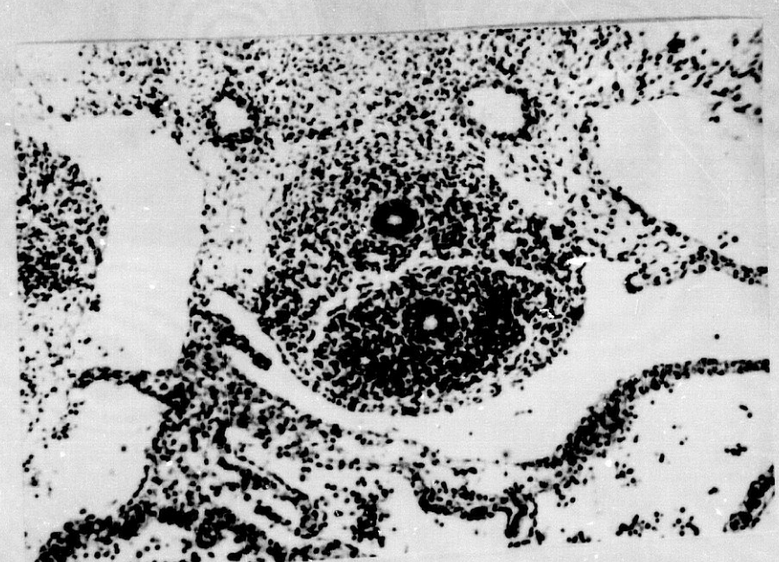

Figura nº 235

EMBRION HUMANO JD-4 (8 mm.).

LAMINA LXXXIV

Figura nº 236.- Sección del embrión a nivel de la desembocadura del conducto de Cuvier derecho en el seno venoso con las valvas correspondientes. (Preparación 25-1/5. Coordenadas 33-98,5. Objetivo 4/0.14. Cámara 3.2:1. Tubo vario 1.0. Film C 2/30).

Figura nº 237.- Ampliación de la figura anterior. (Preparación 25-1/5. Coordenadas 33-98,5. Objetivo 10/0.30. Cámara 3.2:1. Tubo vario 1.0. Film C 2/31).

Figura nº 238.- Imagen a mayores aumentos del cuerno derecho del seno venoso. Area de localización del nódulo sinusal. (Preparación 25-1/5. Coordenadas 33-98,5. Objetivo 25/0.50. Cámara 3.2:1. Tubo vario 1.0. Film C 2/32).

Figura nº 239.- Microfotografía de la zona recogida en la figura anterior, pero a un nivel inferior. (Preparación 25-2/6. Coordenadas 29-109. Objetivo 25/0.50. Cámara 3.2:1. Tubo vario 1.0. Film C 3/8).

Figura nº 236

Figura nº 237

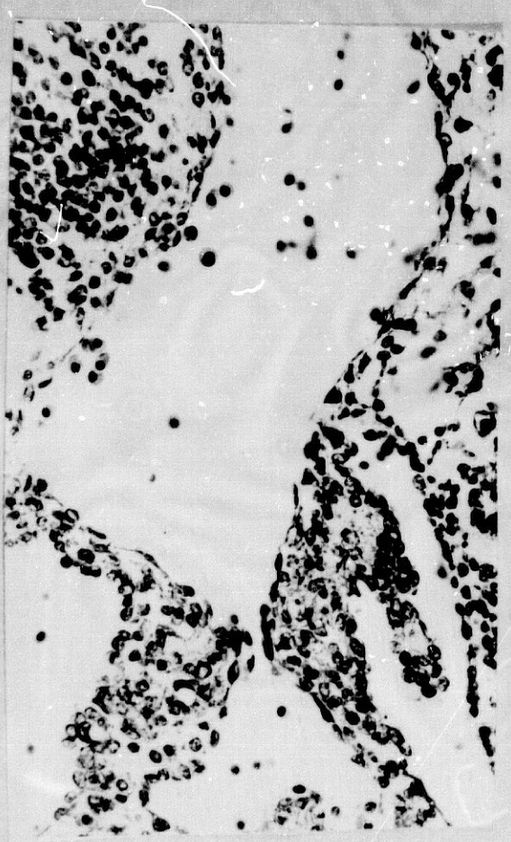

Figura nº 238

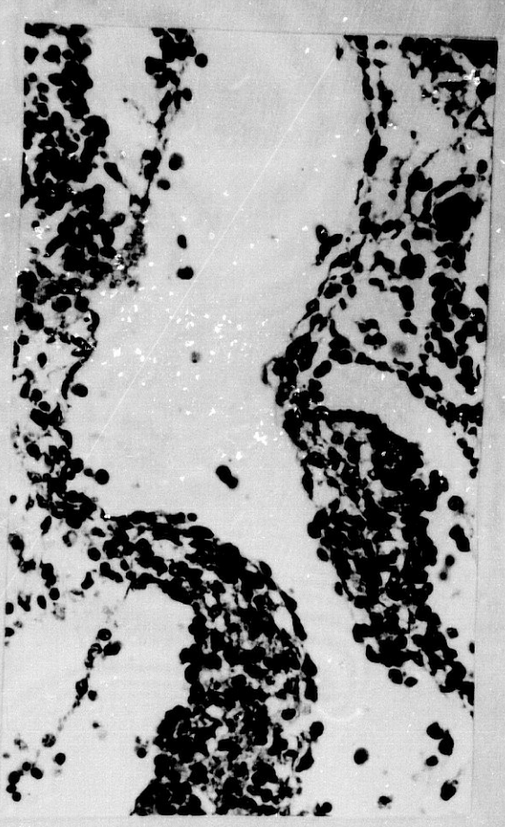

Figura nº 239

EMBRION HUMANO JD-4 (8 mm.).

LAMINA LXXXV

Figura nº 240.- Sección a la altura de la zona de implantación del mesocardio dorsal en la aurícula, desde el plexo pretraqueal se producen emisiones fibrilares y celulares nerviosas que se introducen en la región del septo interauricular. (Preparación 26-1/5. Coordenadas 36,5-108. Objetivo 10/0.30. Cámara 3.2:1. Tubo vario 1.0. Film C 3/19).

Figura nº 241.- Corte en el que se sigue observando la zona de implantación del mesocardio dorsal en la aurícula. (Preparación 26-2/1. Coordenadas 69,4-107. Objetivo 10/0.30. Cámara 3.2:1. Tubo vario 1.0. Film C 3/23).

Figura nº 242.- Zona de ensanchamiento del conducto traqueal en el mesodermo esplácnico para dar lugar a las yemas bronquiales. A los lados quedan las cavidades pleurales primitivas. (Preparación 26-2/3. Coordenadas 53,5-107. Objetivo 10/0.30. Cámara 3.2:1. Tubo vario 1.0. Film C 3/25).

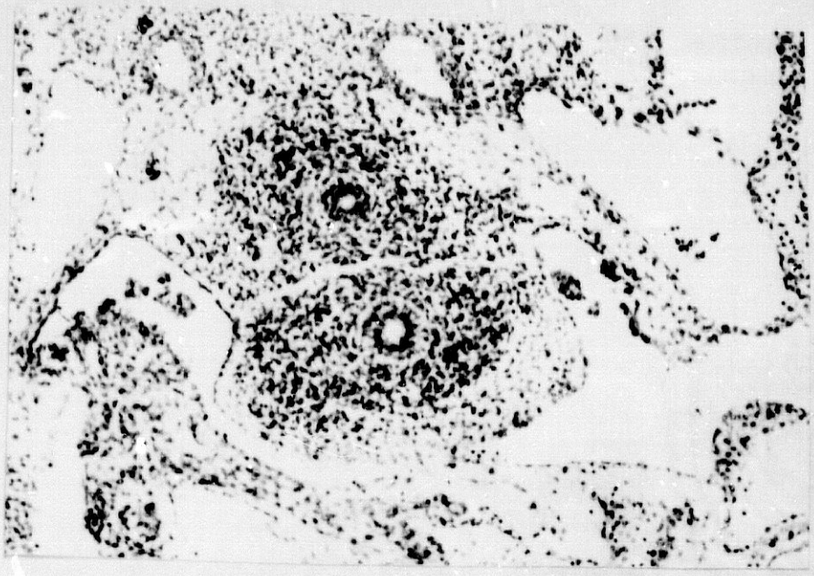

Figura nº 240

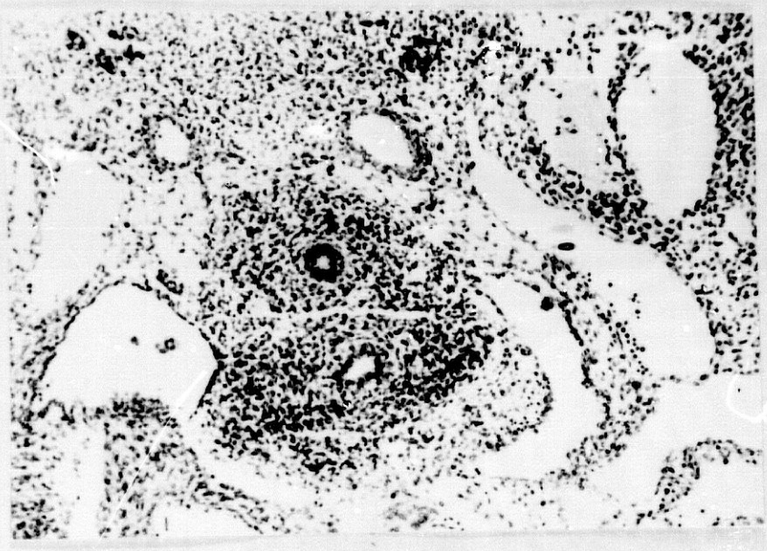

Figura nº 241

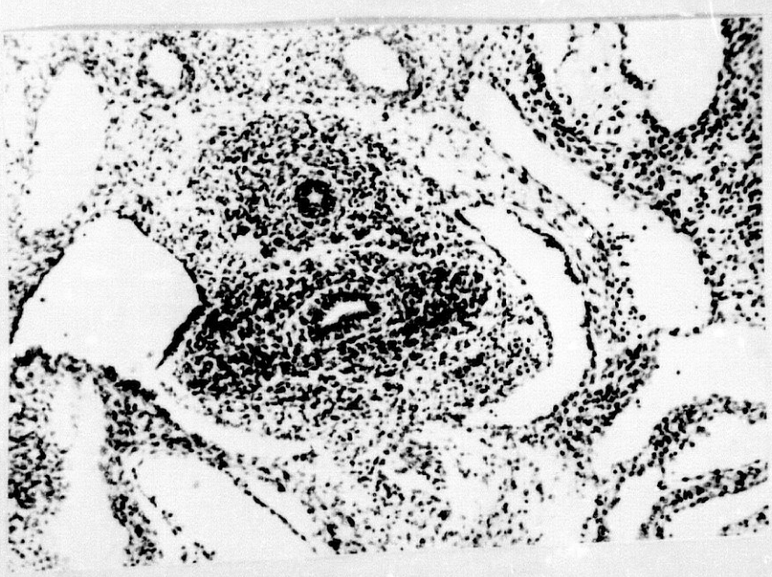

Figura nº 242

EMBRION HUMANO JD-4 (8 mm.).

LAMINA LXXXVI

Figura nº 243.- Imagen en la que se observa el trayecto del conducto de Cuvier izquierdo hasta su zona de desembocadura en el seno venoso. (Preparación 26-2/5. Coordenadas 36,8-107,5. Objetivo 4/0.14. Cámara 3.2:1. Tubo vario 1.0. Film C 3/27).

Figura nº 244.- Ampliación de la figura anterior. (Preparación 26-2/5. Coordenadas 36,8-107,5. Objetivo 10/0.30. Cámara 3.2:1. Tubo vario 1.0. Film C 3/28).

Figura nº 245.- Sección del embrión por debajo de la bifurcación traqueal, se observan los bronquios primarios izquierdo y derecho. A estos niveles se originan desde los vagos los cuartos nervios cardiovagales. (Preparación 26-2/7. Coordenadas 20,5-108. Objetivo 4/0.14. Cámara 3.2:1. Tubo vario 1.0. Film C 3/32).

Figura nº 246.- Microfotografía a mayores aumentos de la región correspondiente a los esbozos broncopulmonares. Entre éstos y el conducto de Cuvier izquierdo se observa el tronco de las venas pulmonares. (Preparación 27-1/3. Coordenadas 56-107,5. Objetivo 10/0.30. Cámara 3.2:1. Tubo vario 1.0. Film C 3/34).

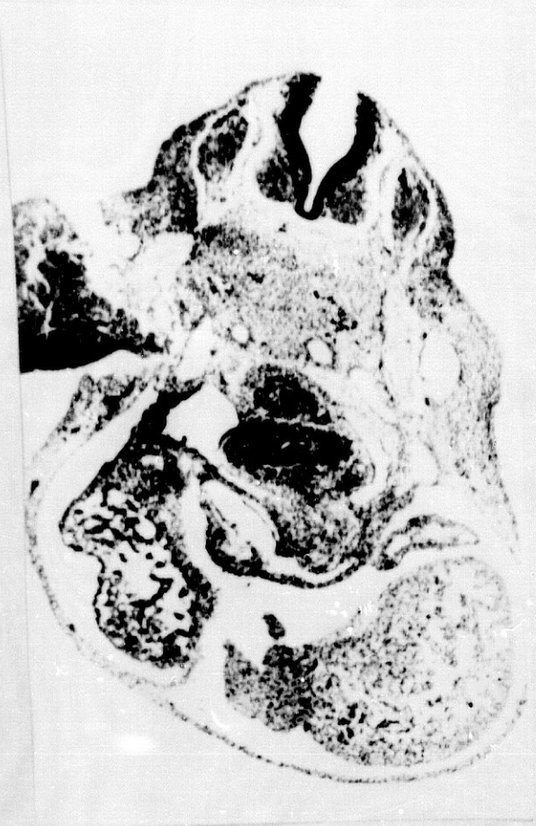

Figura nº 243

Figura nº 244

Figura nº 245

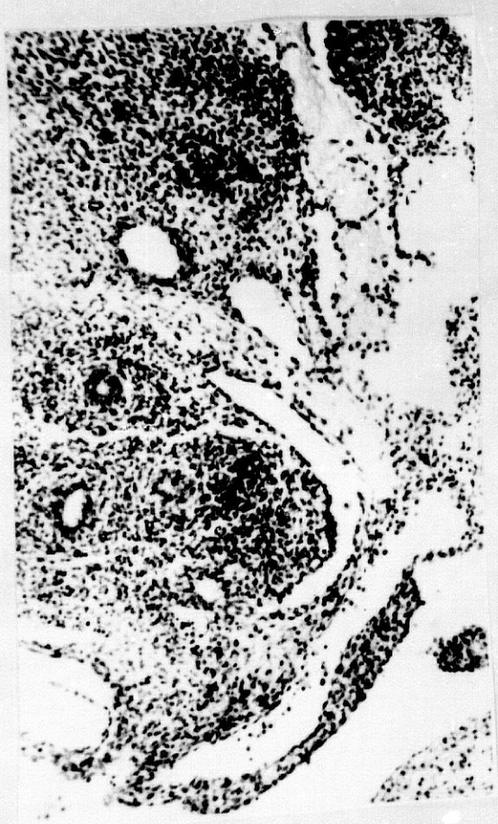

Figura nº 246

EMBRION HUMANO JD-8.

CARACTERISTICAS GENERALES.

TAMAÑO: **6 mm.**
EDAD APROXIMADA: **32 días.**
ESTADIO O'RAHILLY: **14.**
CORTES: **transversales de 8 micras.**
TINCION: **hematoxilina - V.O.F.**

Las características morfológicas fundamentales de este embrión en lo que se refiere al estado de los arcos arteriales y del corazón son las siguientes:

Han desaparecido los dos primeros arcos arteriales, el cuarto está muy desarrollado y el sexto presenta un aspecto muy rudimentario. En las regiones del tronco y cono cardiacos se inicia la aparición de las turgencias correspondientes, para su septación, delimitándose las áreas de las futuras arterias aorta y pulmonar. En el ventrículo primitivo apararecen las almohadillas endocárdicas ventral y dorsal, así mismo, ya se ha iniciado la separación entre los ventrículos derecho e izquierdo. El septum interauricular está muy desarrollado. Se puede identificar el nódulo sinoatrial. En la aurícula izquierda se inicia la vena pulmonar primitiva como un grueso tronco.

En cuanto a la estructuración del corazón, la capa endocárdica es aún muy delgada; la primitiva capa gelatinosa está fuertemente infiltrada de células y el epicardio visceral se continúa dorsalmente con el pericardio parietal.

Como ya hemos señalado en embriones anteriores, conforme vamos descendiendo a estadios embrionarios más primitivos el reconocimiento y seguimiento de los elementos nerviosos de nuestro estudio se va haciendo más difícil, los haces nerviosos

pierden, en su mayoría, la estructura neurofibrilar y adquieren un aspecto vacuolado. Por otra parte, concretamente en este embrión existen pequeñas dificultades técnicas en la inclusión y cortes, apareciendo áreas de agrietamiento, en algunos lugares, que también dificultan el estudio.

PLEXO ANTEROSUPERIOR O DEL PEDICULO ARTERIAL

Si empezamos el análisis de los troncos principales de la cadena simpática y del vago en secciones que interesan al IV arco aórtico, precisamente en el área de desdoblamiento del brote bronquial a partir del tubo digestivo (LAMINA LXXXVII, figura 247) vemos que, por delante de la notocorda y hacia los márgenes posterolaterales de la aorta común, aparecen dos conglomerados compactos de células cromafínicas, en forma de cordón, con algunos elementos fibrilares periféricos, correspondientes a la cadena simpática. Desde estos cordones se producen difusiones celulares que se dirigen hacia delante por las caras laterales de la aorta, poco evidentes en esta sección. Y otras difusiones, más anteriores, mucho más evidentes, que discurren por la cara interna de las venas cardinales superiores, se extienden hasta los nervios vagos de ambos lados y se distribuyen en su trayecto por la periferia del mesénquima que rodea al tubo digestivo. Hay que señalar que los cortes muestran una ligera inclinación lateral, de forma que los elementos del lado izquierdo están seccionados en un plano ligeramente más superior que los del derecho.

En cuanto a los nervios vagos, se sitúan entre el margen posterior de los IV arcos aórticos y el anterior de las venas cardinales superiores, por fuera del mesénquima condensado que rodea al tubo digestivo y al brote bronquial (LAMINA LXXXVII, figuras 247, 248, 249). En esta zona, para ir suministrando inervación a los elementos viscerales neoformados, los nervios

vagos quedan desdoblados en varias ramas, adquiriendo un aspecto fasciculado y vacuolar. A veces, a mayores aumentos, en el interior de algunas de estas vacuolas se advierte la estructuración fibrilar. Ambos vagos presentan también una rica infiltración de células cromafínicas, pero éstas son de mayor tamaño y muestran menos afinidad por las tinciones que las de la cadena simpática. Algunos de los ramitos citados se dirigen ventral y medialmente, por la periferia del mesénquima que rodea al brote bronquial, en busca del mesocardio arterial; unos se sitúan por dentro del arco aórtico y otros, la mayoría, por fuera del mismo, constituyendo en su conjunto los nervios cardiovagales superiores.

En cortes inmediatamente inferiores (LAMINA LXXXVIII, figuras 250, 251, 252), cuando el tubo digestivo se ha separado del respiratorio, las características de los elementos nerviosos son muy similares. Las formaciones cardiovagales analizadas, con sus correspondientes infiltraciones cromafínicas, tienden a hacerse más mediales, situándose por delante del tubo respiratorio. En el lado izquierdo los elementos nerviosos que caminaban por el margen externo del arco arterial tienden, también, a dirigirse, en su mayoría, hacia dicha región medial, rodeando el margen anterior de la sección del citado arco arterial. Estos elementos nerviosos, junto con algunos conglomerados cromafínicos, creemos que podrían corresponder a los que en estadios embrionarios más avanzandos se situaban por encima de la porción proximal del VI arco aórtico izquierdo o supraductales, arco aórtico que en este embrión, como ya hemos señalado, tiene aún un carácter rudimentario.

La confluencia que los elementos nerviosos derechos e izquierdos presentaban en la región pretraqueal no ha podido ser analizada en esta secciones ni en las inferiores (LAMINA LXXXIX, XC, XCI, figuras 253, 256, 259), por las deficiencias técnicas y estructuración de este área.

Cuando se secciona el saco aórtico en la zona de desembocadura del IV arco y el pericardio delimita exteriormente a ambos elementos, el meso cardiaco se va haciendo más delgado. Los nervios vagos, de ambos lados, vuelven a presentar un aspecto más concentrado y aumenta su infiltración cromafínica. Los ramitos cardiacos discurren por la cara interna de dichos arcos, siendo muy difíciles de seguir por su pequeño calibre y por los problemas técnicos que hemos citado en la región pretraqueal.

Ya en cortes más inferiores (LAMINA XC, figuras 256, 257, 258; LAMINA XCI, figuras 259, 260 y 261) tienden a desaparecer los contactos del mesénquima pretraqueal del mediastino posterior con el saco aórtico. Durante este trayecto descendente, los nervios vagos, con sus infiltraciones cromafínicas, se sitúan a los lados del bloque visceral mediastínico en el límite aproximado de separación entre los mesénquimas peridigestivo y peritraqueal, y, como ya señalábamos, tienen un aspecto más concentrado. Pero precisamente en las últimas figuras citadas (LAMINA XCI, figuras 260 y 261) vemos que vuelven a presentar áreas de desflecamiento correspondientes al origen de los terceros nervios cardiovagales que, como a continuación describiremos, formarán el plexo cardiaco posteroinferior.

PLEXO POSTEROINFERIOR O DE LOS MESOS VENOSOS

Plexo de los mesos venosos laterales.-

Una vez desaparecido el pedículo arterial y cuando el árbol respiratorio se ha dividido en los dos bronquios principales (LAMINA XCII, figuras 262, 263, 264) los nervios vagos, derecho e izquierdo, situados en las porciones anterolaterales de los bronquios, aparecen desflecados, con intensa infiltración cromafínica y, desde ellos, se van desprendiendo ramitas que se

sitúan en las áreas más laterales del mesénquima prebronquial, en lo que será la base de los mesos venosos laterales, formados a cada lado por los conductos de Cuvier, tras la fusión de las venas cardinales anterior y posterior correspondientes. Parte de las citadas ramitas, con sus infiltraciones cromafínicas, se introducen en los citados mesos (LAMINA XCIII, figuras 265, 266, 267), siguen el curso de los conductos de Cuvier y se dirigen con ellos hacia sus zonas de desembocadura auricular.

Así, en el lado derecho, cuando el conducto de Cuvier alcanza la aurícula entre las valvas derecha e izquierda del seno venoso (LAMINA XCIV, figuras 268, 269; LAMINA XCV, figura 271), los elementos nerviosos se distribuyen por las porciones altas de la aurícula derecha, alrededor de su desembocadura, sobre todo, en los márgenes superointernos, correspondientes al área de localización del nódulo sinoatrial, apreciándose, a ese nivel, gran cantidad de células cromafines y fascículos nerviosos vacuolados.

En el lado izquierdo los elementos nerviosos siguen, también, el curso del conducto de Cuvier (LAMINA XCIV, figuras, 268, 270; LAMINA XCV, figura 271; LAMINA XCVI, figura 273; LAMINA XCVIII, figuras 278, 279) para contactar con la aurícula en zonas posteroinferiores distribuyéndose, fundamentalmente, por el margen superior e interno de dicho conducto, en las áreas correspondientes a lo que, en estadios embrionarios más avanzandos, será el seno coronario, en su zona de desembocadura y en el área septal auricular posteroinferior.

Plexo nervioso medial septal

A la vez que desde los nervios vagos se desprendían ramitas que, como hemos descrito, se situaban en las porciones más laterales del mesénquima prebronquial (LAMINA XCIV, figuras 268,

269, 270) otros hacecillos nerviosos se van situando en la región prebronquial en las proximidades de la línea media. Estos ramitos junto a otros que se originan en niveles algo más inferiores, que constituyen los cuartos nervios cardiovagales, y algunos restos que descienden, según creemos, desde el plexo anterosuperior (pero que no hemos podido matizar por las dificultades técnicas ya reseñadas) forman en su conjunto un plexo cardiopulmonar prebronquial.

Pues bien, cuando el mesénquima prebronquial, por su periferia anterior, se pone en contacto con el corazón, concretamente en la zona del septo interauricular (LAMINA XCV, figura 272; LAMINA XCVI, figuras 273, 274) se puede apreciar cómo una serie de conglomerados de células cromafínicas y hacecillos nerviosos vacuolados penetran en el propio tabique interauricular, en sus áreas posterosuperiores y en sus márgenes derecho e izquierdo, además de numerosos elementos mesenquimatosos que ayudan a la formación del mismo.

Plexo nervioso de las venas pulmonares.-

Coincidiendo con la penetración de los elementos nerviosos en la región septal, un nuevo acúmulo de células cromafines se va condensando en las porciones anterolaterales izquierdas del mesénquima prebronquial (LAMINA XCVI, figuras 273, 274). Este nuevo acúmulo de células cromafínicas, así como otros de situación prebronquial, al aparecer el tronco principal de las venas pulmonares (LAMINA XCVII, figuras 275, 276, 277) se van a situar, fundalmentalmente, en la cara posterior de este vaso y en sus extensiones laterales.

EMBRION HUMANO JD-8

(6 mm.)

EMBRION HUMANO JD-8 (6 mm.).

LAMINA LXXXVII

Figura nº 247.- Sección del embrión a nivel del desdoblamiento del brote bronquial a partir del tubo digestivo. En la porción superior de la microfotografía aparecen el tubo neural, la notocorda y los ganglios raquídeos. Por detrás de la aorta dorsal encontramos dos cordones de tejido cromafínico correspondientes a las cadenas prevertebrales del simpático. Los nervios vagos quedan situados entre las venas cardinales superiores y los segmentos arteriales del IV arco aórtico. (Preparación 11-2/2. Coordenadas 65,7-106,5. Objetivo 10/0.30. Cámara 2.5:1. Tubo vario 1.0. Film C 2/16).

Figura nº 248.- Ampliación del vago derecho, con un aspecto multifascicular y desdoblándose en varios ramos. (Preparación 11-2/2. Coordenadas 65,7-106,5. Objetivo 25/0.50. Cámara 3.2:1. Tubo vario 1.0. Film C 2/18).

Figura nº 249.- Ampliación del vago izquierdo, también con aspecto vacuolado y fascicular. (Preparación 11-2/2. Coordenadas 65,7-106,5. Objetivo 25/0.50. Cámara 2.5:1. Tubo vario 1.0. Film C 2/17).

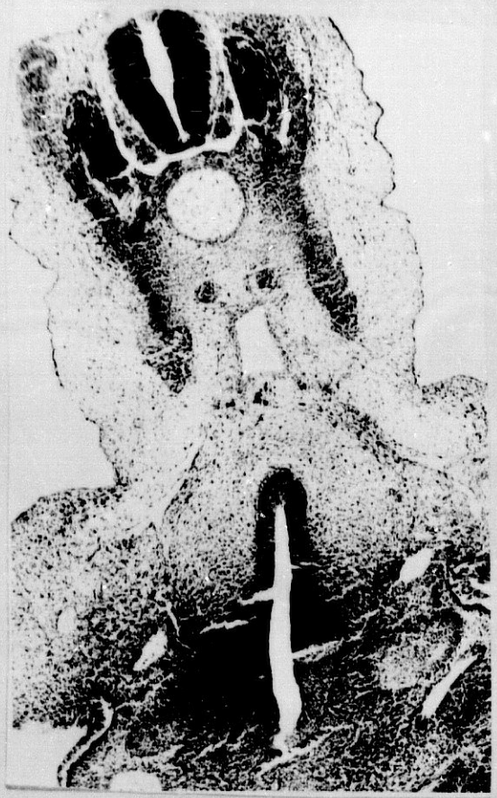

Figura nº 247

Figura nº 248

Figura nº 249

EMBRION HUMANO JD-8 (6 mm).

LAMINA LXXXVIII

Figura nº 250.- Sección a nivel de la separación del intestino truncal y el esbozo laringotraqueal. En la porción inferior y media de la microfotografía aparece el saco aórtico. (Preparación 12-1/8. Coordenadas 21-97. Objetivo 10/0.30. Cámara 2.5:1. Tubo vario 1.0. Film C 3/1).

Figura nº 251.- Ampliación del área correspondiente al vago derecho. (Preparación 12-1/8. Coordenadas 21-97. Objetivo 25/0.50. Cámara 3.2:1. Tubo vario 1.0. Film C 3/2).

Figura nº 252.- Ampliación del nervio vago izquierdo. (Preparación 12-1/8. Coordenadas 21-97. Objetivo 25/0.[illegible]. Cámara 3.2:1. Tubo vario 1.0. Film C 3/3).

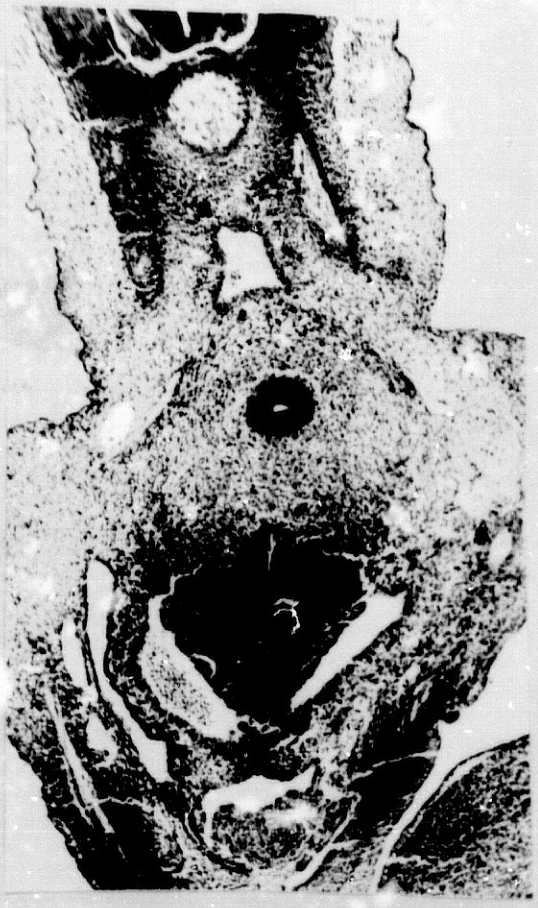

Figura nº 250

Figura nº 251

Figura nº 252

EMBRION HUMANO JD-8 (6 mm.).

LAMINA LXXXIX

Figura nº 253.- Sección a nivel del origen de los IV arcos aórticos en el saco aórtico. La cavidad pleuropericárdica delimita, por fuera, estas estructuras. La topografía de los nervios vagos es similar, pero aumenta la infiltración de células cromafínicas en ambos lado. (Preparación 12-2/1. Coordenadas 72,5-108. Objetivo 10/.30. Cámara 2.5:1. Tubo vario 1.0. Film C 3/4).

Figura nº 254.- Ampliación del área de localización del vago derecho. (Preparación 12-2/1. Coordenadas 72,5-108. Objetivo 25/0.50. Cámara 3.2:1. Tubo vario 1.0. Film C 3/6).

Figura nº 255.- Ampliación del vago izquierdo y las estructuras que lo rodean. (Preparación 12-2/1. Coordenadas 72,5-108. Objetivo 25/0.50. Cámara 3.2:1. Tubo vario 1.0. Film C 3/5).

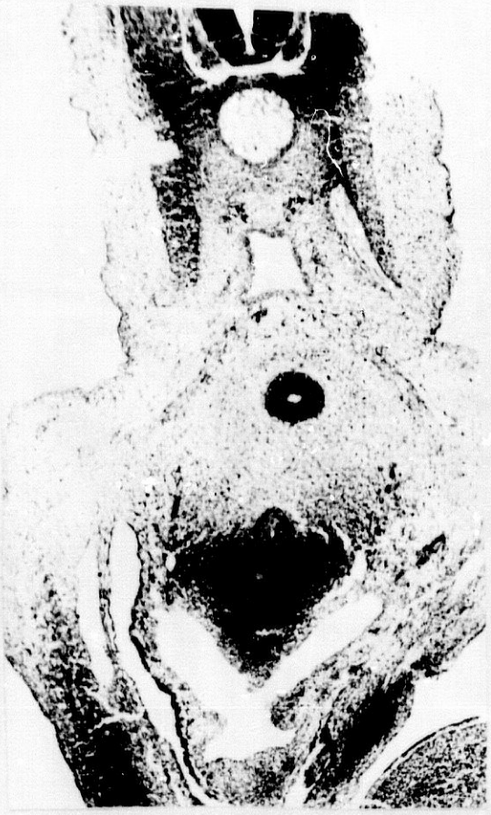

Figura nº 253

Figura nº 254

Figura nº 255

EMBRION HUMANO JD-8 (6 mm.).

LAMINA XC

Figura nº 256.- Sección ligeramente más caudal que la anterior, en la que se siguen observando el saco aórtico y la porción más proximal de los IV arcos. (Preparación 12-2/5. Coordenadas 43-110. Objetivo 10/0.30. Cámara 2.5:1. Tubo vario 1.0. Film C 3/10).

Figura nº 257.- Ampliación del vago derecho. (Preparación 12-2/5. Coordenadas 43-110. Objetivo 25/0.50. Cámara 3.2:1. Tubo vario 1.0. Film C 3/12).

Figura nº 258.- Ampliación del vago izquierdo. (Preparación 12-2/5. Coordenadas 43-110. Objetivo 25/0.50. Cámara 3.2:1. Tubo vario 1.0. Film C 3/11).

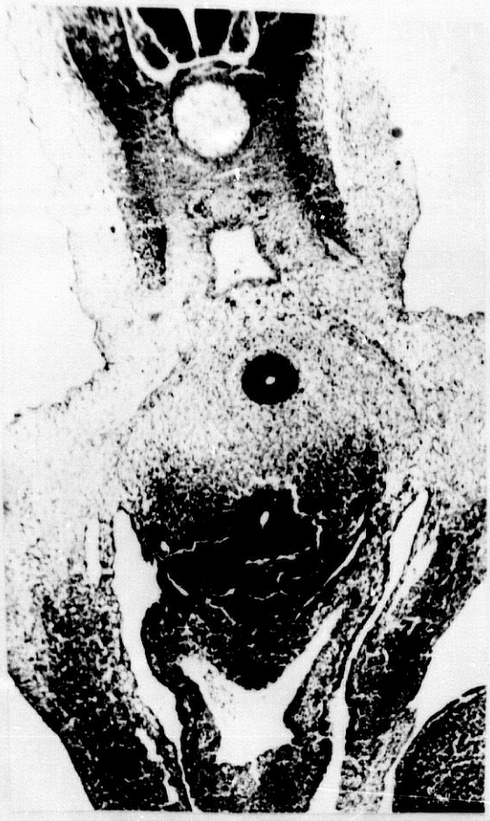

Figura nº 256

Figura nº 257

Figura nº 258

EMBRION HUMANO JD-8 (6 mm.).

LAMINA XCI

Figura nº 259.- Sección cercana al área de desaparición del meso del pedículo arterial. El tronco arterioso se encuentra dentro de la cavidad pericárdica. Los nervios vagos se sitúan a ambos lados del bloque vísceral mediastínico posterior y siguen mostrando una intensa infiltración neuroblástica. (Preparación 12-2/7. Coordenadas 28,5-109. Objetivo 10/0.30. Cámara 2.5:1. Tubo vario 1.0. Film C 3/13).

Figura nº 260.- Imagen a mayores aumentos del vago derecho. Vuelven a aparecer zonas de desflecamiento. (Preparación 12-2/7. Coordenadas 28,5-109. Objetivo 25/0.50. Cámara 2.5:1. Tubo vario 1.0. Film C 3/4).

Figura nº 261.- Ampliación del área correspondiente al vago izquierdo. (Preparación 12-2/7. Coordenadas 28,5-109. Objetivo 25/0.50. Cámara 3.2:1. Tubo vario 1.0. Film C 3/15).

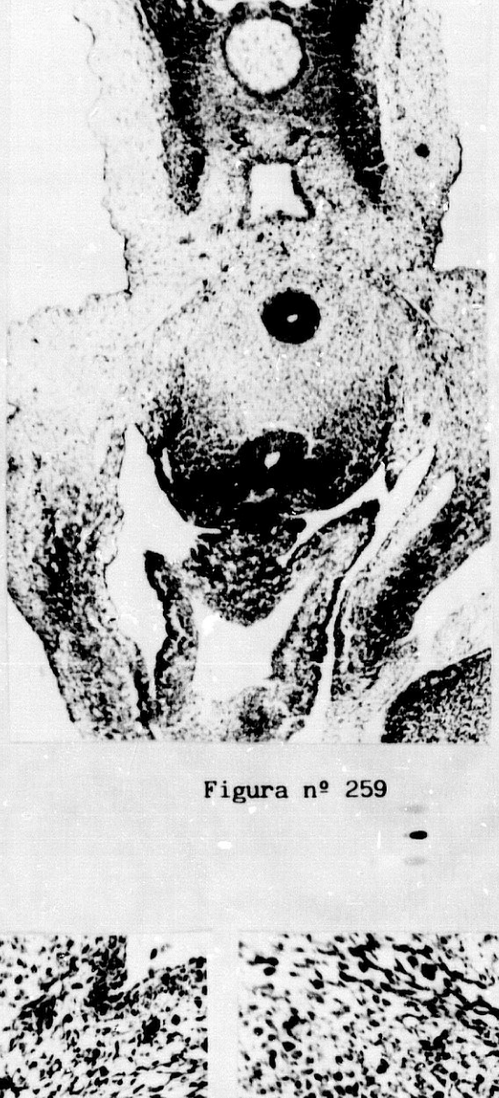

Figura nº 259

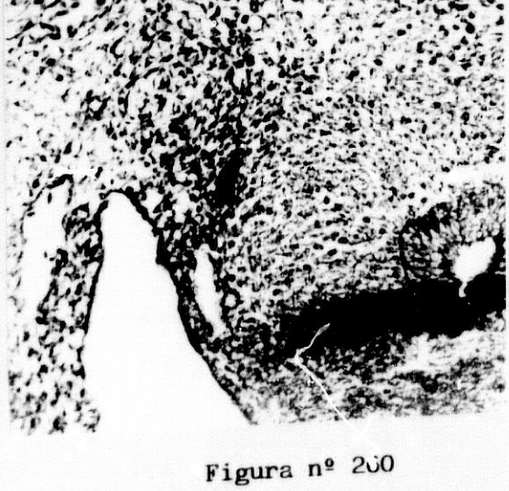

Figura nº 260

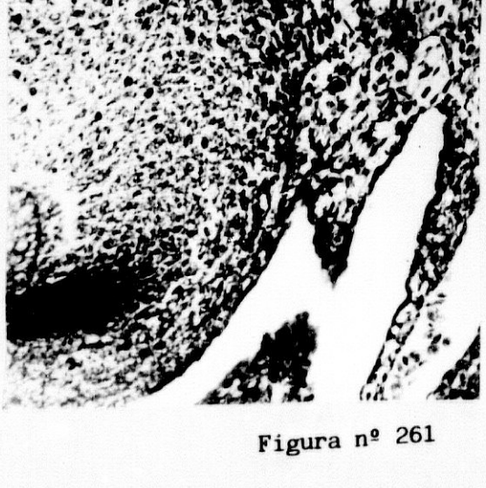

Figura nº 261

EMBRION HUMANO JD-8 (6 mm.).

LAMINA XCII

Figura nº 262.- Sección del embrión tras la desaparición del pedículo arterial. Se observan los esbozos de los bronquios principales y, a los lados de los mismos, los nervios vagos. Se inicia la aparición de los mesos venosos laterales. (Preparación 14-1/8. Coordenadas 22-97,5 Objetivo 10/0.30. Cámara 2:1. Tubo vario 1.0. Film C 3/30).

Figura nº 263.- Ampliación del área correspondiente al esbozo del bronquio principal derecho, con el nervio vago de ese lado. (Preparación 14-1/8. Coordenadas 22-97,5. Objetivo 25/0.50. Cámara 3.2:1. Tubo vario 1.0. Film C 3/32).

Figura nº 264.- Ampliación del esbozo del bronquio izquierdo y de su tejido periférico, con el nervio vago de ese lado. (Preparación 14-1/8. Coordenadas 22-97,5. Objetivo 25/0.50. Cámara 3.2:1. Tubo vario 1.0. Film C 3/31).

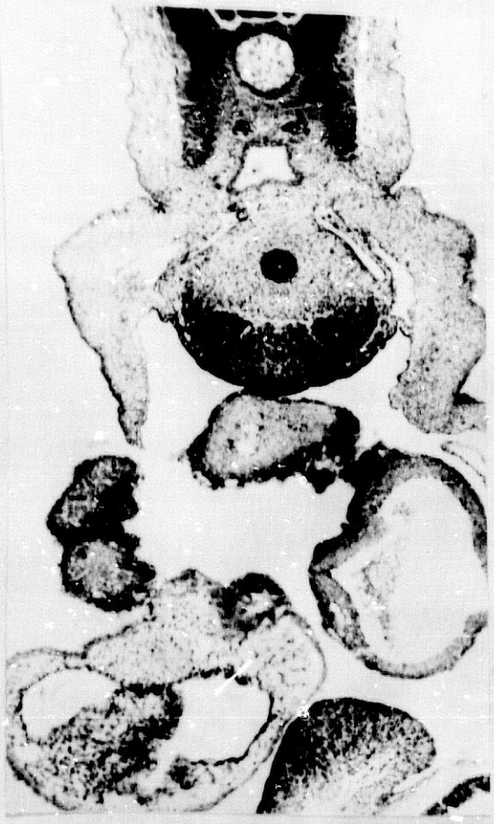

Figura nº 262

Figura nº 263

Figura nº 264

EMBRION HUMANO JD-8 (6 mm.).

LAMINA XCIII

Figura nº 265.- Sección en la que se observan los mesos venosos laterales, constituidos por los conductos de Cuvier derecho e izquierdo. (Preparación 14-2/4. Coordenadas 50-106. Objetivo 10/0.30. Cámara 2:1. Tubo vario 1.0. Film C 3/34).

Figura nº 266.- Ampliación del meso venoso lateral derecho. Algunas ramitas nerviosas e infiltrados neuroblásticos, desprendidas del vago derecho, se van concentrando a este nivel. (Preparación 14-2/4. Coordenadas 50-106. Objetivo 25/0.50. Cámara 3.2:1. Tubo vario 1.0. Film C 4/32).

Figura nº 267.- Ampliación del meso venoso lateral izquierdo, en su vecindad se concentran, igualmente, algunos elementos nerviosos. (Preparación 14-2/4. Coordenadas 50-106. Objetivo 25/0.50. Cámara 3.2:1. Tubo vario 1.0. Film C 4/31).

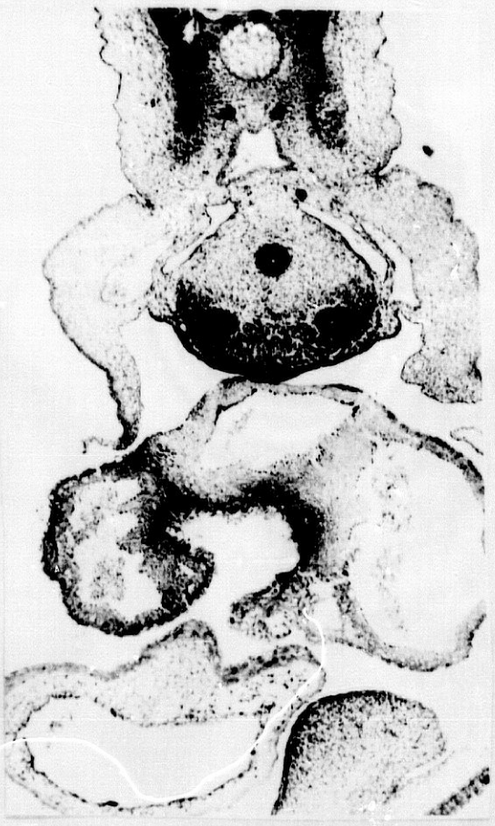

Figura nº 265

Figura nº 266

Figura nº 267

EMBRION HUMANO JD-8 (6 mm.).

LAMINA XCIV

Figura nº 268.- Sección próxima a la desembocadura del conducto de Cuvier derecho en el seno venoso. (Preparación 15-1/2. Coordenadas 64,5-98. Objetivo 10/0.30. Cámara 2:1. Tubo vario 1.0. Film C 4/1).

Figura nº 269.- Ampliación del conducto de Cuvier derecho. Algunos elementos nerviosos alcanzan el seno venoso siguiendo el curso de dicho conducto. (Preparación 15-1/2. Coordenadas 64,5-98. Objetivo 25/0.50. Cámara 3.2:1. Tubo vario 1.0. Film C 4/2).

Figura nº 270.- Ampliación del segmento izquierdo del mediastino posterior y del conducto de Cuvier de ese lado. (Preparación 15-1/2. Coordenadas 64,5-98. Objetivo 25/0.50. Cámara 3.2:1. Tubo vario 1.0. Film C 4/3).

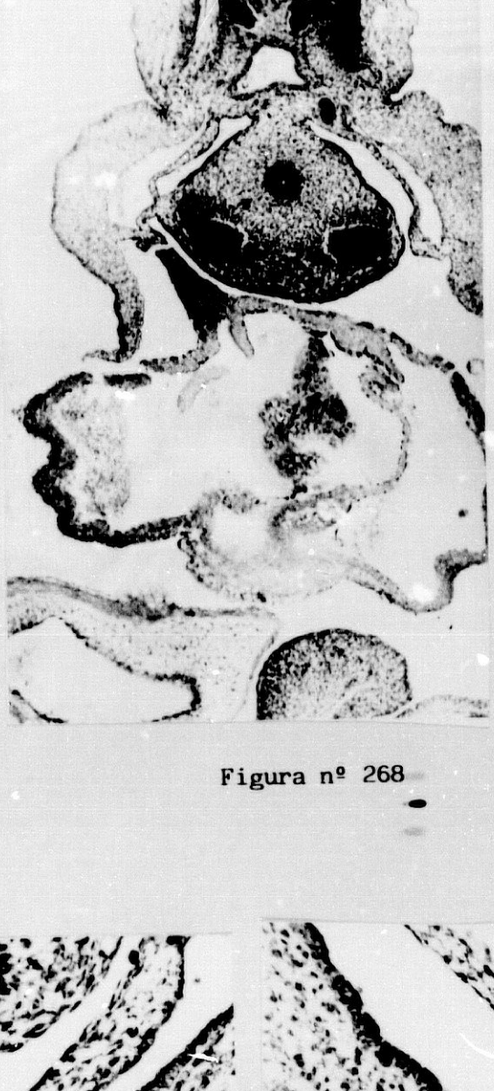

Figura nº 268

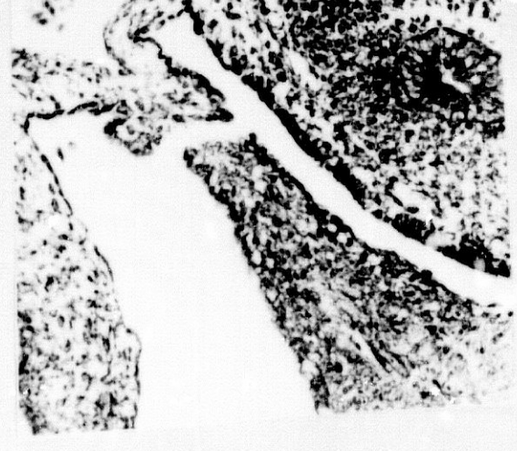

Figura nº 269

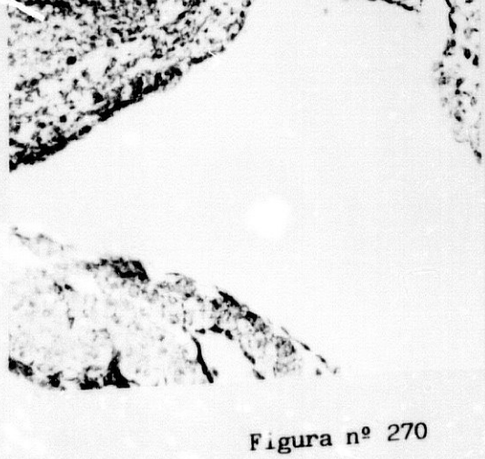

Figura nº 270

EMBRION HUMANO JD-8 (6 mm.).

LAMINA XCV

Figura nº 271.- Desembocadura del conducto de Cuvier derecho en el seno venoso, con los esbozos de su valva derecha y el septum primum. El conducto de Cuvier izquierdo se invagina en el interior de la cavidad pericárdica. (Preparación 15-1/6. Coordenadas 34,5-98,5. Objetivo 10/0.30. Cámara 2:1. Tubo vario 1.0. Film C 4/7).

Figura nº 272.- Area de implantación del mesocardio dorsal en el atrio. A este nivel se aprecia una marcada infiltración celular. (Preparación 15-1/8. Coordenadas 20-109. Objetivo 25/0.50. Cámara 3.2:1. Tubo vario 1.0. Film C 5/20).

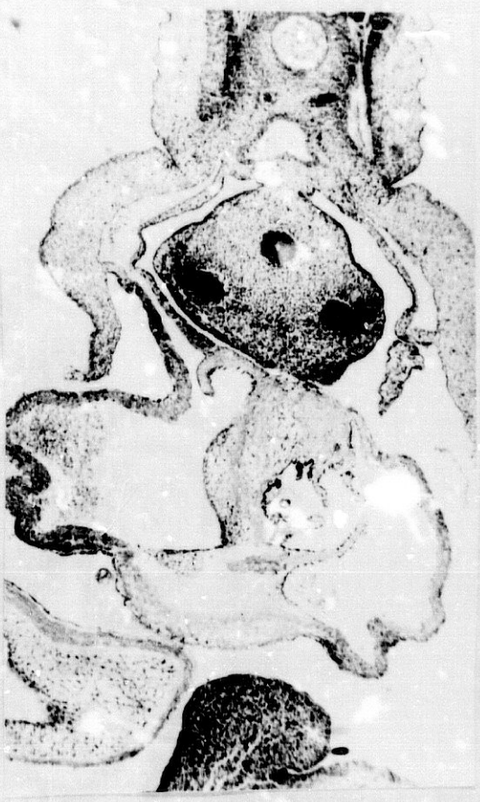

Figura nº 271

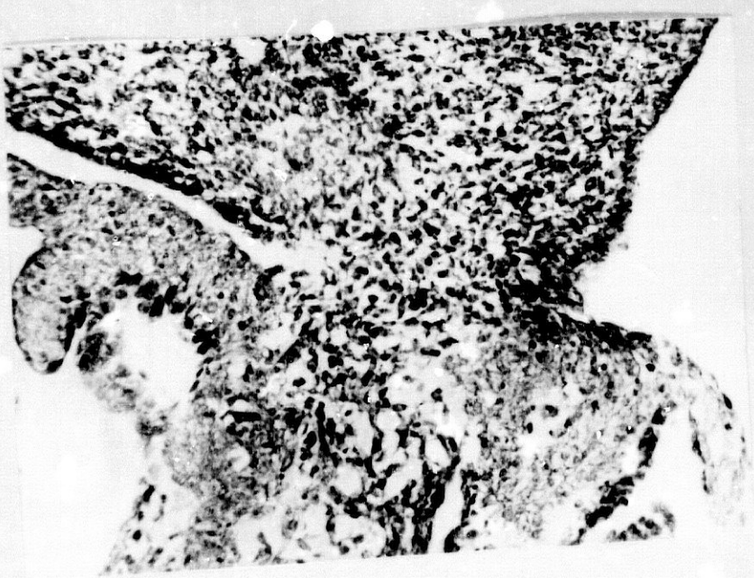

Figura nº 272

EMBRION HUMANO JD-8 (6 mm.).

LAMINA XCVI

Figura nº 273.- Sección, más caudal, en la que seguimos observando la desembocadura del conducto de Cuvier derecho y el conducto de Cuvier izquierdo en el interior de la cavidad pleuropericárdica. (Preparación 15-2/2. Coordenadas 64,3-108,8. Objetivo 10/0.30. Cámara 2:1. Tubo vario 1.0. Film C 4/9).

Figura nº 274.- Ampliación del área de implantación del mesocardio dorsal en el atrio, concretamente, en la región del septo interatrial. Continúa la infiltración de elementos mesenquimatosos y células cromafines. (Preparación 15-2/2. Coordenadas 67,5-108,5. Objetivo 25/0.50. Cámara 3.2:1. Tubo vario 1.0. Film C 5/4).

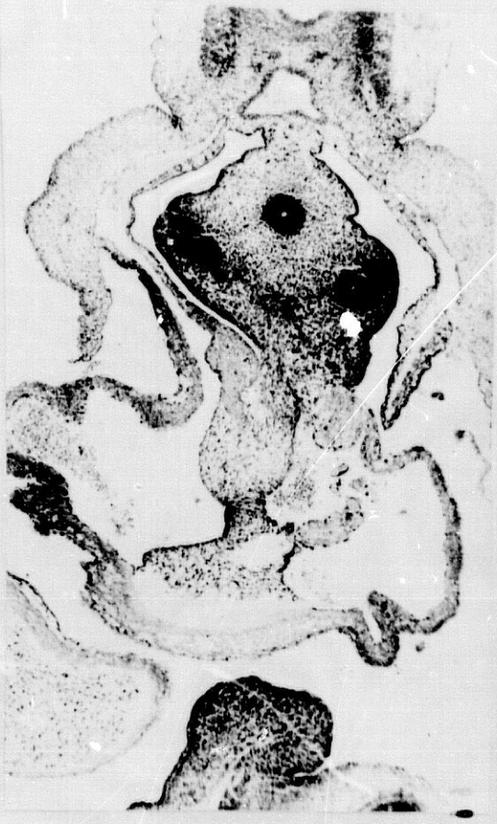

Figura nº 273

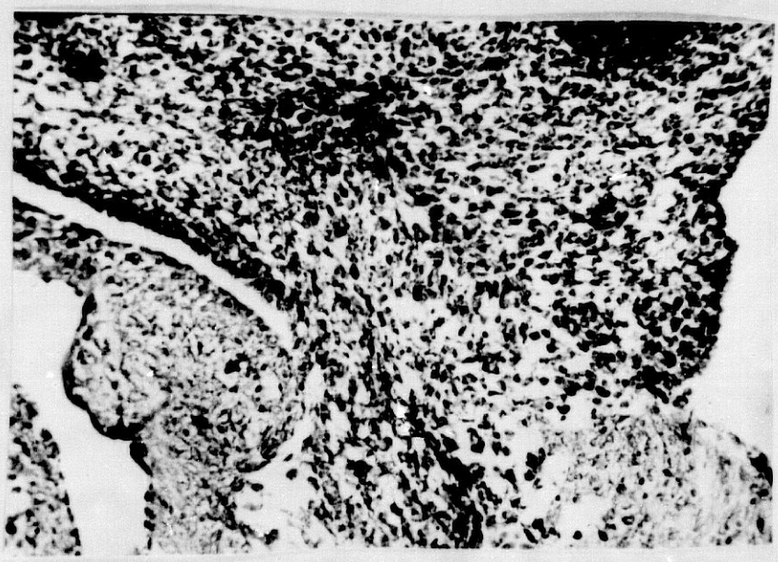

Figura nº 274

EMBRION HUMANO JD-8 (6 mm.).

LAMINA XCVII

Figura nº 275.- Zona de aparición del tronco común de las venas pulmonares. Sobre su cara posterior se van condensando algunos conglomerados de células cromafines y hacecillos nerviosos para formar el plexo de las venas pulmonares. (Preparación 15-2/3. Coordenadas 57-108,5. Objetivo 25/0.50. Cámara 3.2:1. Tubo vario 1.0. Film C 5/5).

Figura nº 276.- Sección más caudal del tronco de las venas pulmonares. (Preparación 15-2/4. Coordenadas 49,5-108,5. Objetivo 25/0.50. Cámara 3.2:1. Tubo vario 1.0. Film C 5/8).

Figura nº 277.- Imagen del tronco de las venas pulmonares, próximo a su desaparición. (Preparación 15-2/5. Coordenadas 42-108,7. Objetivo 25/0.50. Cámara 3.2:1. Tubo vario 1.0. Film C 5/9.

Figura nº 275

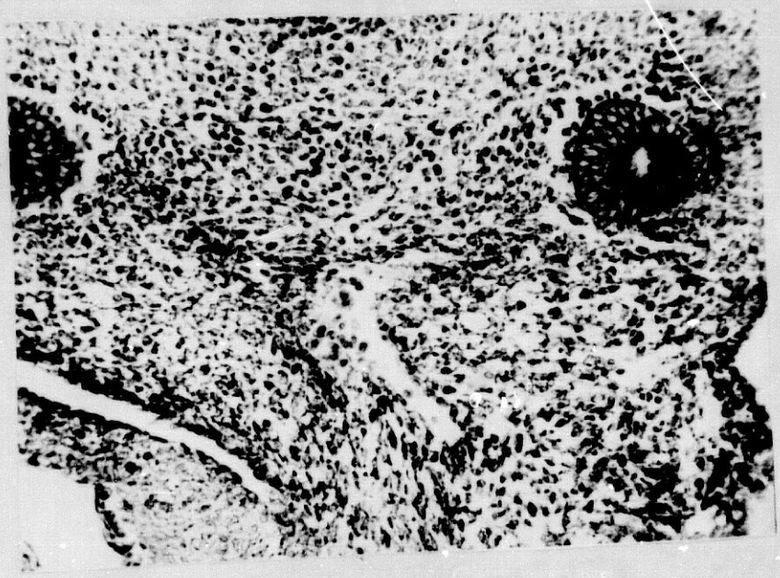

Figura nº 276

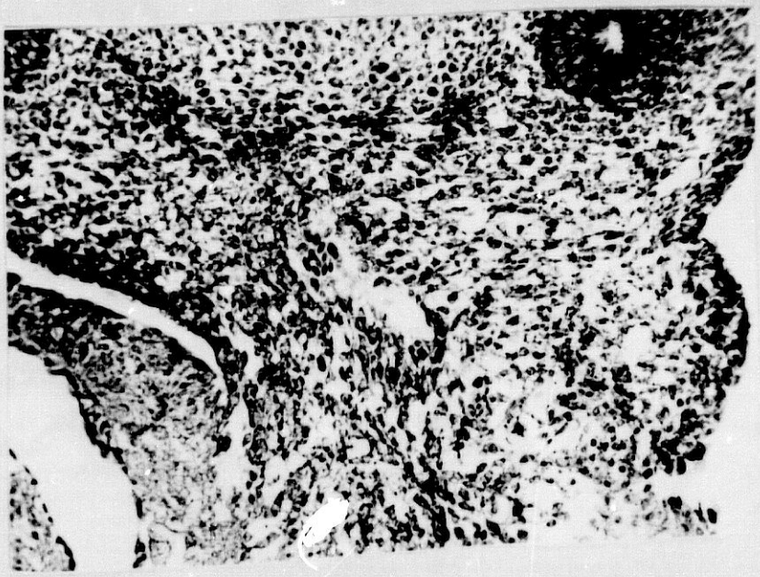

Figura nº 277

EMBRION HUMANO JD-8 (6 mm.).

LAMINA XCVIII

Figura nº 278.- Sección del embrión a nivel de la aparición de los esbozos broncopulmonares. Se sigue observando el conducto de Cuvier izquierdo. En cuanto a estructuras cardiacas, vemos las almohadillas endocárdicas, anterior y posterior, aún separadas y el bulbus cordis. (Preparación 16-2/3. Coordenadas 57,2-108,5. Objetivo 10/0.30. Cámara 2:1. Tubo vario 1.0. Film C 4/18).

Figura nº 279.- Sección en la que el conducto de Cuvier izquierdo queda dorsal al surco auriculoventricular y busca el cuerno izquierdo del seno venoso para su desembocadura. (Preparación 17-1/2. Coordenadas 65-100. Objetivo 10/0.30. Cámara 2:1. Tubo vario 1.0. Film C 4/21).

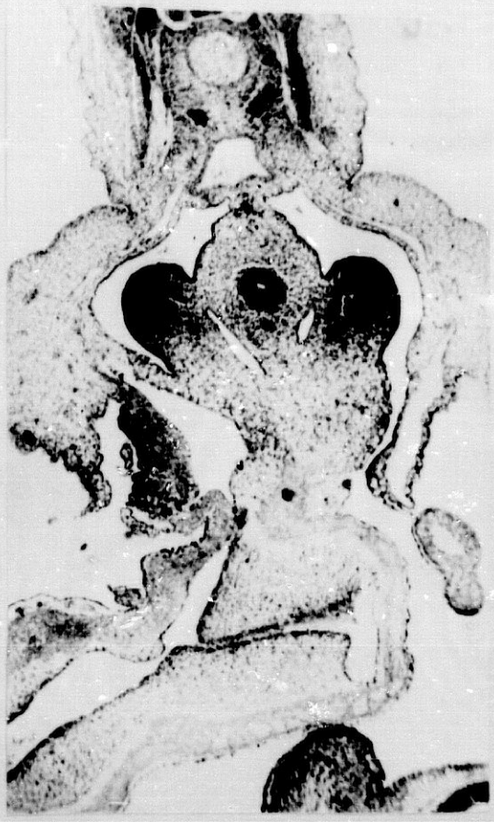

Figura nº 278

Figura nº 279

EMBRION HUMANO AS-1.

CARACTERISTICAS GENERALES.

TAMAÑO: **4 mm.**
EDAD APROXIMADA: **28 días.**
ESTADIO O'RAHILLY: **13.**
CORTES: **Transversales de 10 micras, con una inclinación oblicua de izquierda a derecha y de arriba abajo.**
TINCION: **Hematoxilina de Harris y Eosina.**

El corazón de este embrión humano presenta una inversión ventricular, como consecuencia de una malrotación en el sentido de l-loop del asa bulboventricular. **GARCIA y Cols. (1984),** realizaron un estudio morfodescriptivo, con microscopia óptica, de una serie de planos de sección de este embrión, describiendo dicha anomalía y apuntando las posibles causas de la misma.

En definitiva, el corazón del embrión se encuentra en fase de típica asa cardiaca bulboventricular y su característica primordial es la existencia de una inversión ventricular, de tal manera que el bulbus cordis se sitúa a la izquierda y el conducto auriculoventricular común se orienta dorsoventralmente; aún no ha tenido lugar el desarrollo de las crestas conales, ni de las del tronco arterioso. El tronco arterioso, cuando abandona la cavidad pericárdica, se abre en el saco aórtico y desde éste salen tres arcos aórticos branquiales.

En lo que se refiere a las estructuras nerviosas de nuestro estudio, en este embrión, como en los últimamente analizados, son difíciles de demostrar en cortes aislados, sobre todo conforme nos aproximamos a sus áreas de distribución final. Por este motivo, vamos a realizar un análisis reconstructivo de los principales troncos nerviosos desde sus zonas de origen en el sistema nervioso central, siguiendo su trayecto y delimitando

mejor las áreas de desflecamiento, que dan lugar a los ramos viscerales.

Si iniciamos nuestro análisis en secciones que interesan al rombencéfalo con su luz, (LAMINA XCIX, figuras 280 y 281) podemos observar cómo, por el lado derecho, debido a la oblicuidad del corte, empieza a originarse, a partir de varias raicillas escalonadas, una yema que dará lugar a los grupos ganglionares viscerales, fundamentalmente de los nervios glosofaríngeo y vago.

Estructuralmente el grupo ganglionar está constituido por células muy afines por el colorante, las cuales, por lo general, rodean ciertos espacios claros, en cuyo interior se encuentra, a veces, una discreta trama fibrilar. Este grupo ganglionar, cuando aparece el arco de la vena cardinal cefálica, (LAMINA XCIX, figuras 282, 283) se sitúa junto a él, posteriormente al dividirse el arco en dos secciones, anterior y posterior, tiende a desgajarse en dos grupos celulares: uno que se queda en la parte anterior (LAMINA C, figuras 284, 285) correspondiente al ganglio del glosofaríngeo, y otro que, cercano a la vena cardinal, se va hacia áreas posteriores: el ganglio del neumogástrico o vago.

Precisamente en los cortes que estamos analizando (LAMINA C, figura 284), en el lado izquierdo, también desde el rombencéfalo, se origina la matriz del ganglio visceral común glosofaríngeo-vago de dicho lado. Grupo ganglionar que, como el del lado derecho, tiende a desgajarse en las dos porciones descritas (LAMINA CI, figuras 287, 289).

En niveles ligeramente más caudales, aquellos en los que se realiza la división del primitivo ganglión izquierdo en sus dos grupos, anterior y posterior, cuando ya aparecen los arcos aórtico-branquiales II y III en el interior de las correspondien-

tes bolsas faríngeas (LAMINA CI, figuras 287 y 288) la masa ganglionar del vago del lado derecho empieza a emitir efusiones fibrocelulares, que se dirigen hacia los mencionados arcos aórticos, pasando por el margen externo de la primitiva faringe y se pierden entre las estructuras de las bolsas faríngeas.

Las citadas emisiones celulares se siguen observando en cortes inferiores (LAMINA CII, figuras 290 y 291) y se les ve dirigirse hacia la zona de confluencia de los citados arcos con el saco aórtico, sobre todo, por su parte posterior. Por su situación y lugar de terminación estas emisiones podrían corresponder a los nervios cardiovagales superiores, primero y segundo, descritos en estadios embrionarios más avanzados.

En el lado izquierdo de dicha sección, el ganglión principal se ha desdoblado ya en sus dos grupos principales, quedándose éstos próximos a las dos porciones del arco de la vena cardinal superior.

La aparición de los probables nervios cardiovagales superiores izquierdos se produce en secciones más caudales, debido a la oblicuidad del corte (LAMINA CIII, figuras 293, 295); en ellas se observa cómo a partir del tronco principal del vago, con estructuración citofibrilar y situado delante de la vena cardinal superior de dicho lado, empiezan a surgir regueros de elementos fibrilares y celulares, que tienden a dirigirse hacia una zona de estrangulación del tubo digestivo primitivo, por la cual tomará contacto el mesénquima perifaríngeo del lado izquierdo con el área posterior del saco aórtico y penetran los arcos aórticos, de dicho lado, en el saco aórtico.

Mientras tanto, el nervio vago del lado derecho se encuentra como una masa compacta, más o menos concentrada, por delante de la vena cardinal (LAMINA CIII, figuras 293, 294), sin emitir

nuevas ramas.

Un aspecto muy similar encontramos a niveles algo más caudales (LAMINA CIV, figuras 296, 297 y 298), en los cuales el nervio vago derecho sigue concentrado delante de la vena cardinal, si bien esta última tiende a avanzar hacia delante para situarse, en planos inferiores, por el margen vagal externo. En esta zona parecen desprenderse del nervio vago derecho algunos filetes nerviosos, los cuales se sitúan por la cara anterior de la vena cardinal superior; vena que ya va tendiendo a formar el conducto de Cuvier correspondiente.

En el lado izquierdo (LAMINA CIV, figuras 296 y 298) el nervio vago, desflecado y situado por delante de la vena cardinal superior, queda delimitado, por dentro, por la porción dorsal de la aorta y del arco aórtico correspondiente. De tales flecos, los más anteriores se dirigen hacia delante y hacia dentro, para contactar con el tejido mesenquimatoso que rodea al saco aórtico, formando concentraciones celulares cromafínicas en su periferia.

A estas concentraciones se le agregan elementos nerviosos fibrilares y celulares procedentes de los nervios cardiovagales superiores descritos en el lado derecho, constituyendo en su conjunto los esbozos de lo que, en estadios embrionarios más avanzados, hemos venido denominando plexo cardiaco anterosuperior o del pedículo arterial.

En secciones inferiores, el tronco arterioso va herniándose en la cavidad pericárdica, hasta que queda plenamente incorporado a la misma (LAMINA CV, figura 299; LAMINA CVI, figura 302). A estos niveles las formaciones nerviosas del plexo citado se van haciendo más difusas (LAMINA CVII, figura 301). El nervio vago del lado derecho sigue mostrando algunas áreas de desflecamiento, que según creemos, corresponden al origen del tercer nervio

cardiovagal. En cambio, el vago izquierdo permanece concentrado por delante de la vena cardinal y detrás de la bolsa faríngea. Ambos nervios vagos se encuentran en las porciones mediales laterales del mesénquima que rodea al intestino truncal anterior.

Conforme nos aproximamos a la desembocadura de la vena cardinal superior derecha en el seno venoso (LAMINA CVI, figuras 302, 303; LAMINA CVII, figura 305, 306) podemos observar que parte de los hacecillos nerviosos, con células neuroblásticas, que se venían desprendiendo del vago derecho, se dirigen hacia delante y lateralmente y forman una eminencia junto a la citada vena. Tales elementos nerviosos, siguiendo el curso del conducto de Cuvier derecho, van a situarse en las porciones superiores y, sobre todo, laterales internas del seno venoso (LAMINA CVII, figura 306; LAMINA CVIII, figuras 308, 309), en la zona en que en estadios embrionarios posteriores se localizará el nódulo sinusal. Hecho que conviene subrayar dada la controversia constante sobre qué ocurre primero el desarrollo del sistema específico de conducción o la inervación del corazón.

A lo largo de estas secciones el vago izquierdo, debido a la oblicuidad del corte, sigue con sus estructuras más o menos concentradas, por delante de la vena cardinal superior izquierda en la zona lateral del mesénquima peridigestivo, aunque emite algunas efusiones al citado mesénquima. Es en secciones inferiores, cuando desde el vago izquierdo se desprenden los ramitos que corresponderían a los esbozos del tercer nervio cardiovagal de ese lado (LAMINA CVIII, figura 310; LAMINA CIX, figuras 311, 314). Como hemos descrito en el lado derecho, también en este lado izquierdo algunos elementos nerviosos se condensan junto a la vena cardinal superior y siguen el curso del conducto de Cuvier izquierdo, inmediatamente dorsal a la porción distal del bulbus cordis, hasta que éste se continúa con la porción impar y media del seno venoso (LAMINAS CX, CXI, figuras 315-321).

De la manera descrita se esbozan las porciones de los mesos venosos laterales del plexo cardiaco posteroinferior, que venimos describiendo en las distintas fases del desarrollo embrionario.

A la altura de la bifurcación del divertículo traqueobronquial, observamos la zona de implantación del atrio común en el mesocardio dorsal, donde aún persiste jalea de Davis y se aprecian evidentes signos de infiltración celular (LAMINA CIX, figuras 311, 312). En el interior de la cavidad pericárdica encontramos el desagüe de las venas cardinales derechas en el seno venoso, a continuación de éste se encuentra la plica o pliegue del surco sinus atrialis, que separa parcialmente el seno venoso del atrio común, constituyendo una especie de escalón que la corriente sanguínea procedente del seno venoso ha de salvar para alcanzar la parte derecha del atrio común. La gelatina de Davis persistente en el atrio común, por las características del corte y la disposición de dicho atrio, resbalando por la pared del mismo se continúa con el tejido conjuntivo embrionario que tapiza los márgenes del conducto auriculoventricular común, éste está orientado parasagitalmente y a la derecha del espolón de Wolff, siendo su luz una angosta fisura; el ventrículo primitivo ocupa la posición más ventral y a la derecha del asa cardiaca, a la izquierda y dorsalmente, con respecto a éste, se sitúa el bulbus cordis, ampliamente trabeculado en su posición proximal. La comunicación ventriculobulbar posee una amplia luz. El tronco arterioso, ampliamente tapizado de tejido conjuntivo embrionario, se encuentra en el ángulo diedro que forman entre sí los márgenes del surco ventriculo-bulbar, en el lugar correspondiente el espolón de Wolff.

Pues bien, tras esta descripción de la topografía de las distintas estructuras cardiacas, en lo que se refiere a los elementos nerviosos de nuestro estudio, hay que señalar que en las porciones laterales del mesénquima peridigestivo y

peribronquial se encuentran las condensaciones citofibrilares que constituyen los nervios vagos (LAMINA CIX, figuras 311-314). En el vago derecho se aprecian unas zonas de desflecamiento, correspondientes a los cuartos nervios cardiovagales, tales elementos neurofibrilares se dirigen ventral y medialmente para unirse a otros procedentes del vago izquierdo y dar lugar al plexo cardiopulmonar prebronquial. Desde los esbozos del citado plexo se desprenden algunos elementos nerviosos, los cuales buscan la región en que el atrio común se implanta en el mesocardio dorsal para formar los esbozos de lo que, en estadios embrionarios más avanzados, hemos descrito como porción medial septal del plexo cardiaco posteroinferior.

Más caudalmente (LAMINAS CX, CXI, figuras 315-321), debido a la oblicuidad del corte, vemos cómo desde el vago izquierdo se van desprendiendo los fascículos previamente descritos en el lado derecho. Algunos elementos nerviosos se van condensando en una zona de tejido mesenquimatoso laxo, situada por delante del brote bronquial izquierdo, para constituir los esbozos de los futuros plexos nerviosos de las venas pulmonares.

EMBRION HUMANO AS-1

(4 mm.)

EMBRION HUMANO AS-1 (4 mm.).

LAMINA XCIX

Figura nº 280.- Sección parcial de la porción cefálica del embrión. Se observa la luz del rombencéfalo con los rombómeros que originan los preganglios de los arcos branquiales o viscerales. Otocisto derecho. (Preparación 1-3/1. Coordenadas 52,3-111,8. Objetivo 10/0.30. Cámara 3.2:1. Tubo vario 1.0. Film C 1/3).

Figura nº 281.- Imagen a mayores aumentos de la zona de emisión del ganglión de los nervios glosofaríngeo y vago derechos. (Preparación 1-2/12. Coordenadas 2,5-102,5. Objetivo 25/0.50. Tubo vario 1.0. Film C 5/2).

Figura nº 282.- Visión más caudal de la luz del rombencéfalo. Por el lado derecho se observa el arco de la vena cardinal cefálica. (Preparación 1-3/11. Coordenadas 4,2-111,5. Objetivo 25/0.50. Cámara 3.2:1. Tubo vario 1.0. Film C 1/6).

Figura nº 283.- Ampliación de la figura anterior en el área donde se sitúa el ganglión del glosofaríngeo y vago, entre las dos porciones del arco de la vena cardinal cefálica. (Preparación 1-3/11. Coordenadas 4,2-111,5. Objetivo 25/0.50. Cámara 3.2:1. Tubo vario 1.0. Film C 5/8).

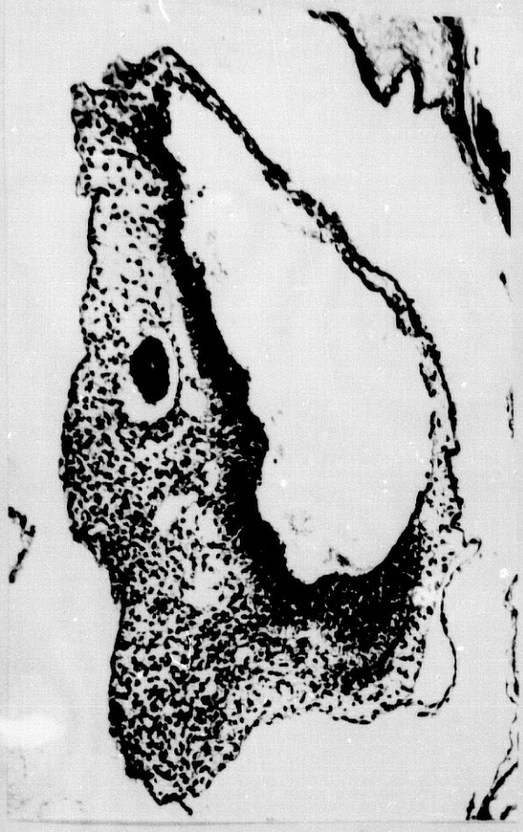

Figura nº 280

Figura nº 281

Figura nº 282

Figura nº 283

EMBRION HUMANO AS-1 (4 mm.).

LAMINA C

Figura nº 284.- Sección de las luces del rombencéfalo y prosencéfalo. Otocisto izquierdo y vesícula óptica derecha. (Preparación 2-2/6. Coordenadas 30-104,5. Objetivo 4/0.14. Cámara 3.2:1. Tubo vario 1.25. Film C 1/29).

Figura nº 285.- Visión a mayores aumentos del lado derecho. El ganglión del glosofaríngeo y vago se ha dividido en dos porciones. La porción correspondiente al neumogástrico o vago se encuentra en zonas posteriores, junto a la vena cardinal. (Preparación 2-2/7. Coordenadas 25-114. Objetivo 25/0.50. Cámara 3.2:1. Tubo vario 1.0. Film C 5/23).

Figura nº 286.- Ampliación de la figura 284, por el lado izquierdo. Zona de emisión del ganglión del glosofaríngeo y vago de dicho lado. (Preparación 2-2/6. Coordenadas 30,5-104. Objetivo 25/0.50. Cámara 2.5:1. Tubo vario 1.0. Film C 8/7).

Figura nº 284

Figura nº 285

Figura nº 286

EMBRION HUMANO AS-1 (4 mm.).

LAMINA CI

Figura nº 287.- Sección del embrión a la altura del prosencéfalo y vesícula óptica derecha. En el lado derecho aparecen los primeros arcos branquiales con los surcos y las bolsas faríngeas. (Preparación 2-3/12. Coordenadas 2,5-111,8. Objetivo 4/0.14. Cámara 3.2:1. Tubo vario 1.0. Film C 2/3).

Figura nº 288.- Ampliación de la figura anterior. La masa ganglionar del vago derecho empieza a emitir efusiones fibrocelulares que se dirigen hacia los arcos aórtico-branquiales. (Preparación 2-3/12. Coordenadas 2,5-111,8. Objetivo 25/0.50. Cámara 2.5:1. Tubo vario 1.0. Film C 6/4).

Figura nº 289.- Ampliación del lado izquierdo. El ganglión del glosofaríngeo y vago de ese lado, se ha dividido en las dos porciones correspondientes al glosofaríngeo y vago, las cuales se sitúan junto a los dos segmentos, anterior y posterior, del arco de la vena cardinal superior. (Preparación 2-3/12. Coordenadas 2,5-111,8. Objetivo 25/0.50. Cámara 2.5:1. Tubo vario 1.0. Film C 8/27).

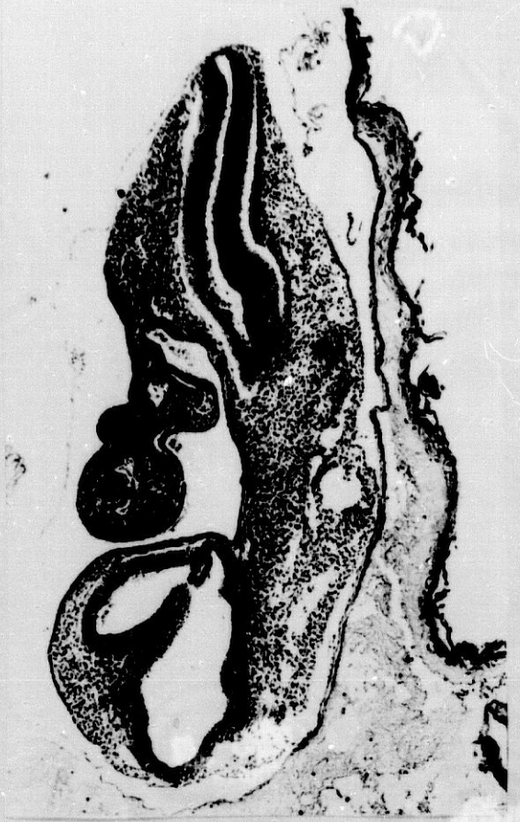

Figura nº 287

Figura nº 288

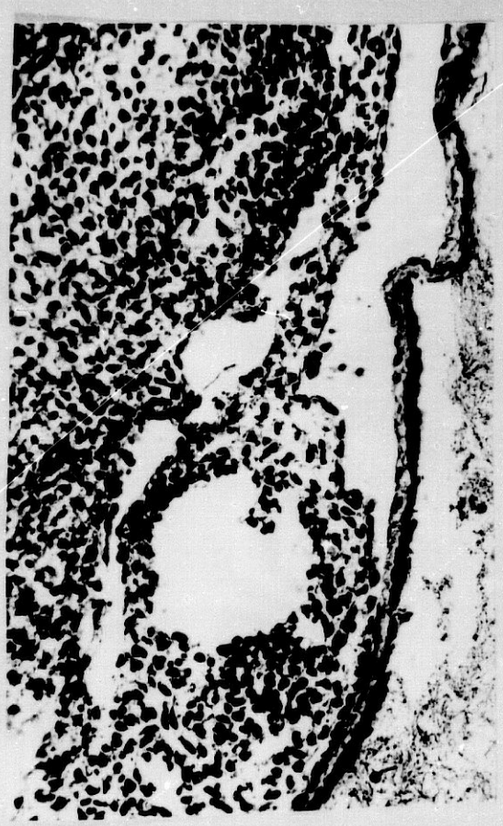

Figura nº 289

EMBRION HUMANO AS-1 (4 mm.).

LAMINA CII

Figura nº 290.- Sección ligeramente más caudal. Por el lado derecho seguimos observando los arcos branquiales y las bolsas faríngeas. (Preparación 3-1/4. Coordenadas 36,5-95. Objetivo 4/0.14. Cámara 3.2:1. Tubo vario 1.25. Film C 2/6).

Figura nº 291.- Ampliación de la figura anterior. Se siguen observando las emisiones celulares que, desde el vago derecho, se dirigen hacia los arcos aórticos y a la zona de confluencia de éstos en el saco aórtico. (Preparación 3-1/4. Coordenadas 36,2-94,5. Objetivo 25/0.50. Cámara 2.5:1. Tubo vario 1.0. Film C 6/8).

Figura nº 292.- Ampliación del área de localización del vago izquierdo, el cual aparece como una masa compacta junto a la vena cardinal de ese lado. (Preparación 3-1/4. Coordenadas 36,8-94,5. Objetivo 25/0.50. Cámara 2.5:1. Tubo vario 1.0. Film C 8/31).

Figura nº 290

Figura nº 291

Figura nº 292

EMBRION HUMANO AS-1 (4 mm.).

LAMINA CIII

Figura nº 293.- Sección del embrión en la que empiezan a aparecer los arcos branquiales izquierdos y, por el lado derecho, la cavidad pericárdica. (Preparación 3-2/8. Coordenadas 19-102,8. Objetivo 4/0.14. Cámara 3.2:1. Tubo vario 1.25. Film C 2/15).

Figura nº 294.- Ampliación de la figura anterior, en el área de localización del nervio vago derecho, situado por delante de la vena cardinal superior y de la aorta dorsal de ese lado. Dicho nervio aparece como una masa, más o menos, compacta. (Preparación 3-2/8. Coordenadas 18,8 -102,8. Objetivo 25/0.50. Cámara 2.5:1. Tubo vario 1.0. Film C 6/24).

Figura nº 295.- Visión del nervio vago izquierdo, por delante de la vena cardinal superior de ese lado y por fuera de la aorta dorsal. Desde el nervio parten emisiones citofibrilares que se dirigen hacia el saco aórtico. (Preparación 3-2/9. Coordenadas 15-102,5. Objetivo 25/0.50. Cámara 2.5:1. Tubo vario 1.0. Film C 9/16).

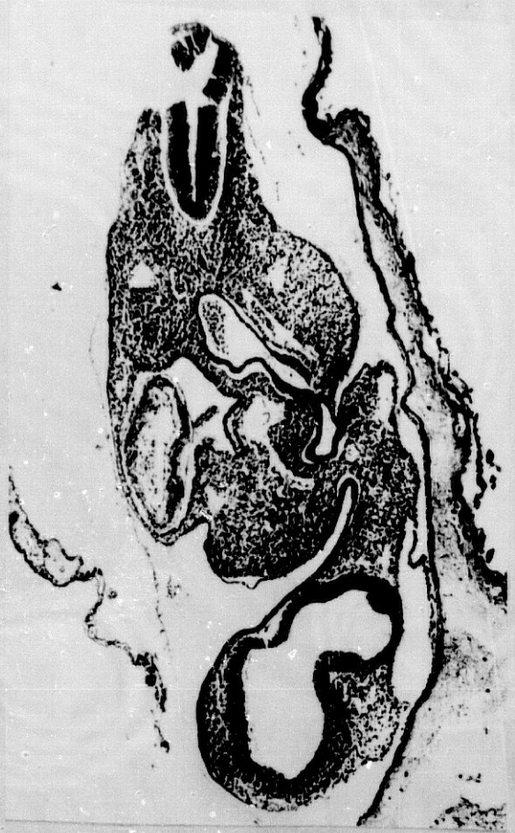

Figura nº 293

Figura nº 294

Figura nº 295

EMBRION HUMANO AS-1 (4 mm.).

LAMINA CIV

Figura nº 296.- En la porción inferior de la microfotografía se observa el prosencéfalo; hacia la mitad de la misma y a la derecha, la cavidad pericárdica. El tronco aórtico se está herniando en dicha cavidad y desde él parten los arcos aórticos II y III. En el centro tenemos la faringe y, por detrás de la misma, a ambos lados, la aorta dorsal y las venas cardinales superiores. (Preparación 3-2/12. Coordenadas 1,5-102. Objetivo 4/0.14. Cámara 3.2:1. Tubo vario 1.25. Fil C 2/17).

Figura nº 297.- Ampliación de la zona correspondiente al nervio vago derecho, por delante de la vena cardinal superior. Tal nervio empieza a presentar nuevas áreas de desflecamiento que constituyen, probablemente, los esbozos del origen del tercer nervio cardiovagal de ese lado. (Preparación 3-2/12. Coordenadas 1-102. Objetivo 25/0.50. Cámara 2.5:1. Tubo vario 1.0. Film C 6/28).

Figura nº 298.- Ampliación del vago izquierdo situado por fuera de la aorta dorsal y ventral a la vena cardinal superior de ese lado. Desde él siguen desprendiéndose conglomerados celulares que se aproximan al saco aórtico. (Preparación 3-2/12. Coordenadas 1,5-101,8. Objetivo 25/0.50. Cámara 2.5:1. Tubo vario 1.0. Film C 9/19).

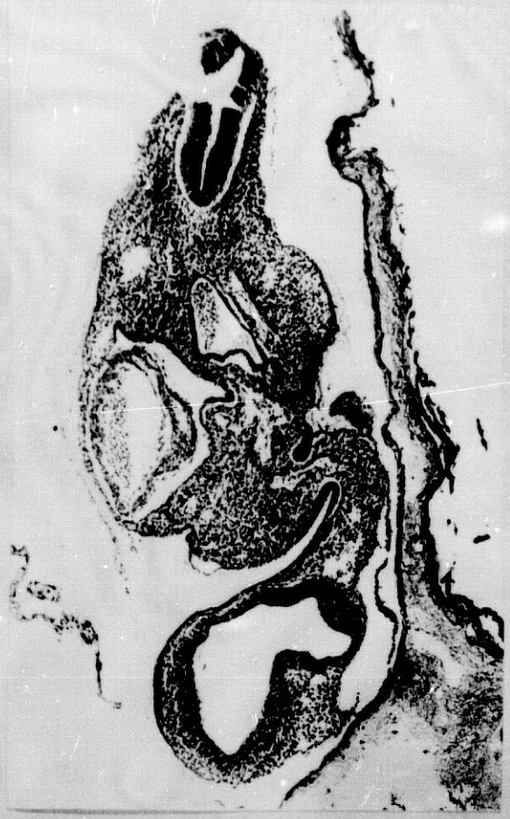

Figura nº 296

Figura nº 297

Figura nº 298

EMBRION HUMANO AS-1 (4 mm.).

LAMINA CV

Figura nº 299.- Sección ligeramente más caudal. La vena cardinal superior derecha se aproxima a la cavidad pericárdica. El tronco arterioso se ha introducido, prácticamente, en dicha cavidad. (Preparación 3-3/4. Coordenadas 38,5-111. Objetivo 4/0.14. Cámara 3.2:1. Tubo vario 1.25. Film C 2/19).

Figura nº 300.- Ampliación del vago derecho, por dentro de la vena cardinal y por delante de la aorta dorsal. De él siguen desprendiéndose algunos conglomerados citofibrilares. (Preparación 3-3/4. Coordenadas 38,5-111. Objetivo 25/0.50. Cámara 3.2:1. Tubo vario 1.0. Film C 6/32).

Figura nº 301.- Ampliación de la región próxima al tronco arterioso. En este área las formaciones que constituyen los esbozos del plexo anterosuperior o del pedículo arterial se van haciendo más difusas. (Preparación 3-3/4. Coordenadas 38,5-111. Objetivo 25/0.50. Cámara 2.5:1. Tubo vario 1.0. Film C 9/22).

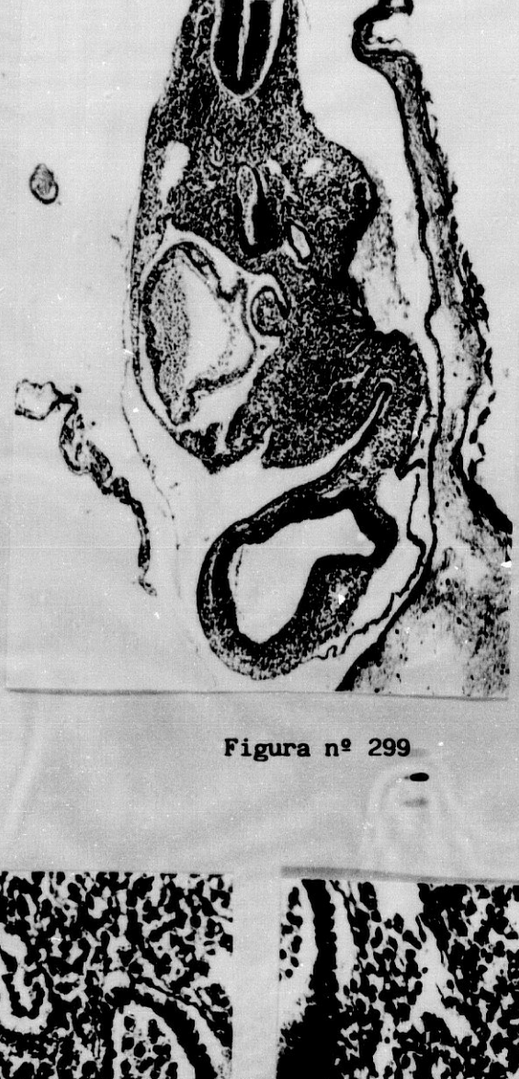

Figura nº 299

Figura 300

Figura nº 301

EMBRION HUMANO AS-1 (4 mm.).

LAMINA CVI

Figura nº 302.- En esta sección el tronco arterioso se encuentra ya en el interior de la cavidad pericárdica. Además dentro de tal cavidad aparecen: el atrio común con sus expansiones derecha e izquierda, y el ventrículo primitivo trabeculado. (Preparación 4-1/4. Coordenadas 37,8-95. Objetivo 10/0.30. Cámara 2.5:1. Tubo vario 1.0. Film C 3/9).

Figura nº 303.- Ampliación del trayecto de la vena cardinal superior derecha en la proximidad de la cavidad pericárdica. El vago derecho está situado en la porción lateral del mesénquima que rodea el intestino truncal anterior. (Preparación 4-1/4. Coordenadas 37,3-95,2. Objetivo 25/0.50. Cámara 2.5:1. Tubo vario 1.0. Film C 7/10).

Figura nº 304.- Ampliación del área situada a la izquierda del intestino truncal anterior, donde se encuentra el conglomerado citofibrilar correspondiente al vago de ese lado. En el interior de la cavidad pericárdica aparecen la expansión izquierda del atrio común y el tronco arterioso. (Preparación 4-1/4. Coordenadas 38-95,8. Objetivo 25/0.50. Cámara 2.5:1. Tubo vario 1.0. Film C 10/1).

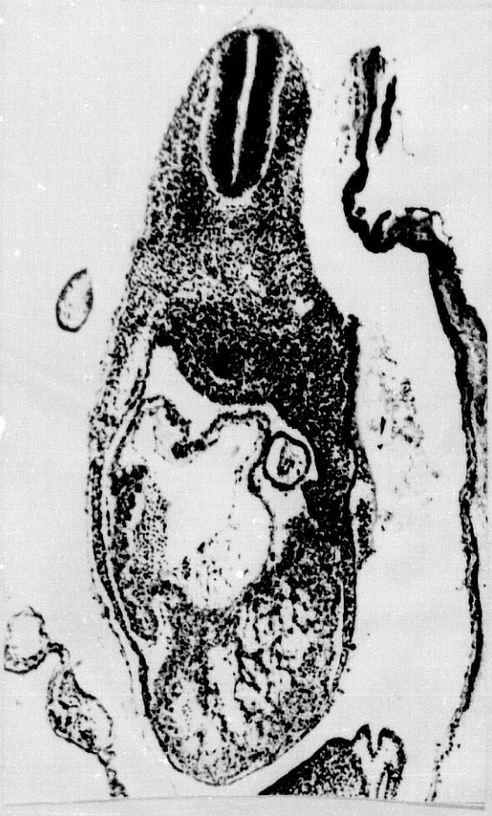

Figura nº 302

Figura nº 303

Figura nº 304

EMBRION HUMANO AS-1 (4 mm.).

LAMINA CVII

Figura nº 305.- Sección a nivel de la desembocadura de la vena cardinal superior derecha en el cuerno derecho del seno venoso. Se observa el surco sinus atrialis, que forma un pliegue o plica en la luz del atrio común. El atrio común se comunica a través del conducto auriculoventricular común con el ventrículo primitivo. Entre la parte más ventral e izquierda del atrio y el bulbus cordis se elabora un profundo surco, que, en la luz del asa cardiaca, origina el espolón de Wolff. (Preparación 4-1/9. Coordenadas 15-95. Objetivo 10/0.30. Cámara 2:1. Tubo vario 1.0. Film C 3/14).

Figura nº 306.- Ampliación del área de desembocadura de la vena cardinal superior derecha en el cuerno del seno venoso. (Preparación 4-1/9. Coordenadas 14,6-95. Objetivo 25/0.50. Cámara 2.5:1. Tubo vario 1.0. Film C 7/15).

Figura nº 307.- Imagen a mayores aumentos de la porción izquierda del mesénquima peridigestivo, con el nervio vago de ese lado. (Preparación 4-1/9. Coordenadas 14,7-95. Objetivo 25/0.50. Cámara 2.5:1. Tubo vario 1.0. Film C 10/6).

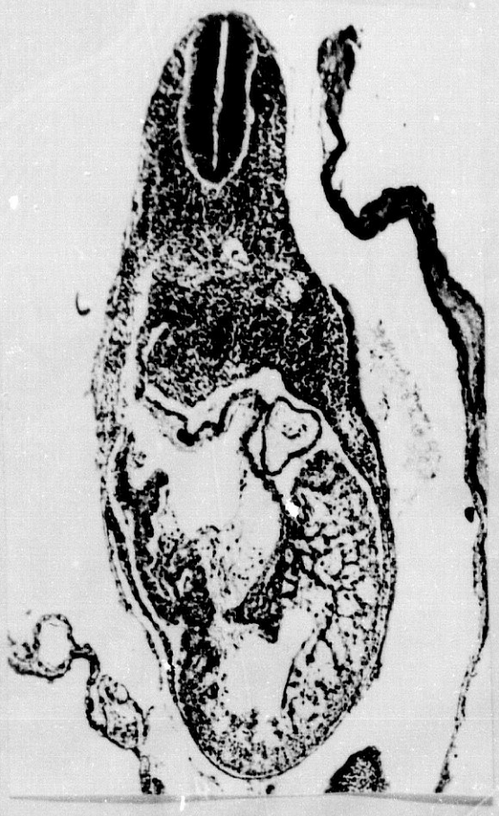

Figura nº 305

Figura nº 306

Figura nº 307

EMBRION HUMANO AS-1 (4 mm.).

LAMINA CVIII

Figura nº 308.- Asta derecha del seno venoso con la desembocadura de las venas cardinales superior e inferior. (Preparación 4-1/11. Coordenadas 5,8-95. Objetivo 25/0.50. Cámara 2.5:1. Tubo vario 1.0. Film C 7/17).

Figura nº 309.- Sección discretamente más caudal que la anterior, donde se sigue observando el conducto de Cuvier derecho. (Preparación 4-2/1. Coordenadas 48,7-112,8. Objetivo 25/0.50. Cámara 2.5:1. Tubo vario 1.0. Film C 7/19).

Figura nº 310.- Sección del mesénquima peridigestivo del lado izquierdo, desde el vago se han desprendido algunos fascículos correspondientes al tercer nervio cardiovagal de ese lado. Algunos elementos nerviosos se condensan junto a la vena cardinal superior. (Preparación 4-2/2. Coordenadas 44,5-103. Objetivo 25/0.50. Cámara 2.5:1. Tubo vario 1.0. Film C 10/11).

Figura nº 308

Figura nº 309

Figura nº 310

EMBRION HUMANO AS-1 (4 mm.).

LAMINA CIX

Figura nº 311.- Sección a la altura de la implantación del mesocardio dorsal en el atrio común. Bifurcación del divertículo traqueobronquial. En cuanto a estructuras cardiacas observamos: seno venoso, conducto atrioventricular común, ventrículo primitivo, espolón de Wolff, bulbus cordis y tronco arterioso. (Preparación 4-2/4. Coordenadas 36-103. Objetivo 10/0.30. Cámara 2:1. Tubo vario 1.0. Film C 3/21).

Figura nº 312.- Imagen a mayores aumentos de la zona de implantación del mesocardio dorsal en el atrio común. Se observa la persistencia de jalea de Davis. (Preparación 4-2/5. Coordenadas 40,2-113. Objetivo 25/0.50. Cámara 2.5:1. Tubo vario 1.0. Film C 7/21).

Figura nº 313.- Sección ligeramente inferior del área citada en la figura anterior. Algunos elementos mesenquimatosos y cromafínicos infiltran, desde el mesocardio posterior, el atrio común. (Preparación 4-2/6. Coordenadas 27,5-112. Objetivo 25/0.50. Cámara 2.5:1. Tubo vario 1.0. Film C 7/23).

Figura nº 314.- Sección de la vena cardinal superior izquierda cercana a la formación del conducto de Cuvier de ese lado. En el interior de la cavidad pericárdica se observa el tronco arterioso. (Preparación 4-2/6. Coordenadas 23,8-102. Objetivo 25/0.50. Cámara 2.5:1. Tubo vario 1.0. Film C 10/14).

Figura nº 311

Figura nº 312

Figura nº 313

Figura nº 314

EMBRION HUMANO AS-1 (4 mm.).

LAMINA CX

Figura nº 315.- Sección próxima a las porciones bajas del seno venoso. En el interior de la cavidad pericárdica tenemos el ventrículo primitivo, el bulbus cordis y el tronco arterioso. (Preparación 4-2/8. Coordenadas 19-102,5. Objetivo 10/0.30. Cámara 2:1. Tubo vario 1.0. Film C 3/23).

Figura nº 316.- Ampliación del área correspondiente a la vena cardinal superior izquierda, junto a ella aparecen los elementos nerviosos que seguirán el curso del conducto de Cuvier izquierdo. (Preparación 4-2/8. Coordenadas 19-102,5. Objetivo 25/0.50. Cámara 2.5:1. Tubo vario 1.0. Film C 10/16).

Figura nº 317.- Sección del área señalada en la figura anterior, pero discretamente más caudal. (Preparación 4-3/1. Coordenadas 46,5-111. Objetivo 25/0.50. Cámara 2.5:1. Tubo vario 1.0. Film C 10/20).

Figura nº 315

Figura nº 316

Figura nº 317

EMBRION HUMANO AS-1 (4 mm.).

LAMINA CXI

Figura nº 318.- Sección a nivel de la porción baja del seno venoso situada en el espesor del septum transversum de His. Por el lado izquierdo se observa la zona de confluencia de las venas cardinales. (Preparación 4-3/6. Coordenadas 26,5-110.5. Objetivo 10/0.30. Cámara 2:1. Tubo vario 1.0. Film C 4/5).

Figura nº 319.- Ampliación de la zona de unión de las venas cardinales superior e inferior izquierdas. Porción inicial del conducto de Cuvier de ese lado. (Preparación 4-3/6. Coordenadas 26,5-110.5. Objetivo 25/0.50. Cámara 2.5:1. Tubo vario 1.0. Film C 10/25).

Figura nº 320.- Las venas cardinales izquierdas, tras su encuentro, se prolongan con el conducto de Cuvier, el cual se continúa con el cuerno izquierdo del seno venoso. En el lado derecho observamo el tronco hepatocardiaco y el receso hepatoentérico derecho de Iván Broman. (Preparación 4-3/9. Coordenadas 14-110,5. Objetivo 10/0.30. Cámara 2:1. Tubo vario 1.0. Film C 4/8).

Figura nº 321.- Ampliación de la zona correspondiente al conducto de Cuvier Izquierdo. (Preparación 4-3/9. Coordenadas 14-110,5. Objetivo 25/0.50. Cámara 2.5:1. Tubo vario 1.0. Film C 10/28).

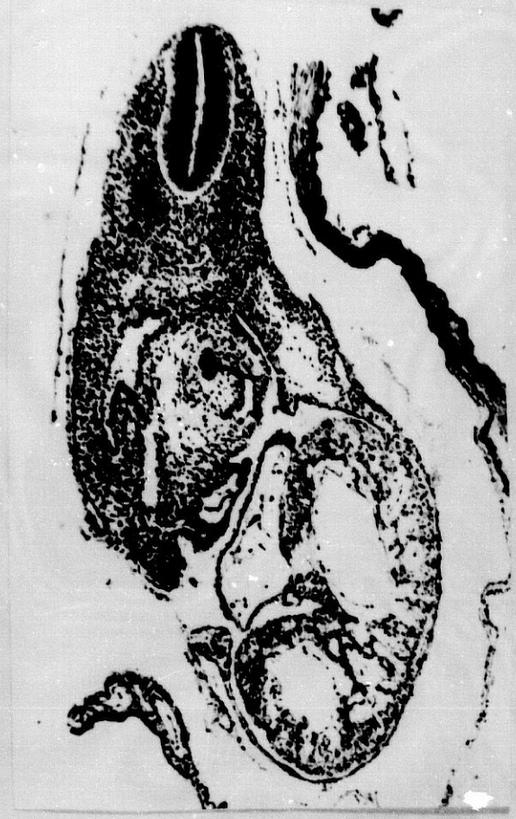

Figura nº 318

Figura nº 319

Figura nº 320

Figura nº 321

CONSIDERACIONES
Y
DISCUSION

A lo largo del presente trabajo se han expuesto los hallazgos de los principales investigadores que, en el último siglo, han contribuido al conocimiento del desarrollo embrionario de la inervación cardiaca. Hemos clasificado estas investigaciones, según los métodos utilizados, en: estudios histomorfológicos; estudios químicos e histoquímicos; estudios con microscopia electrónica; y, finalmente, estudios experimentales sobre el origen de las neuronas autonómicas postganglionares y sobre los factores que controlan la dinámica del crecimiento neuronal. También hemos expuesto nuestros hallazgos en lo que se refiere a las características de los distintos plexos nerviosos yuxta e intraparietales del corazón en las distintas fases del desarrollo embrionario.

En este capítulo nos proponemos resumir las aportaciones principales de los otros investigadores, así como las nuestras propias, con el objeto de comparar los resultados obtenidos y de este modo verificar observaciones previas e intentar aportar hallazgos previamente omitidos.

Resumen de los hallazgos de otros investigadores

Si empezamos ocupándonos de los estudios histomorfológicos, es decir, aquellos que han utilizado la microscopia óptica y las tinciones hematoxilínicas, impregnaciones argénticas, etc., fue **HIS Jr. (1891, 1893)**, el primero en señalar que el acceso de los nervios al corazón en el embrión humano se produce en el estadio de 11 mm. de longitud, por tanto en la sexta semana de vida intrauterina. Distingue dos grupos diferentes de nervios: aquellos que abastecen la base venosa del corazón y los que abastecen la base arterial. Sostiene que las células nerviosas migran al corazón, una vez que se ha constituido una vía previa de fibras nerviosas.

ASCHOFF (1909), en corazones fetales, describe la existencia de varios grupos ganglionares localizados en los siguientes puntos: -entrada de la vena cava superior; -cara posterior cardiaca; -septum interatrial; y -base de las arterias aorta y pulmonar.

KUNTZ (1909, 1910a,b, 1920, 1953), afirma que los primordios de los plexos cardiopulmonares derivan de células procedentes del tallo cerebral y de los ganglios vagales; el proceso de migración celular, desde el vago al corazón y los pulmones, se inicia en embriones de 6 mm. de longitud, pero hasta el estadio de 12 mm. no encuentra conexiones fibrilares entre estas células y el nervio vago. Indica que las terminaciones cardiovagales alcanzan el corazón siguiendo el curso de los vasos del pedículo arterial y los conductos venosos de Cuvier.

PERMAN (1924), como **HIS Jr., (1891, 1893)**, sostiene que los nervios extrínsecos alcanzan el corazón embrionario en el estadio de 11 mm. de longitud. Describe un pequeño conglomerado de células ganglionares entre las arterias aorta y pulmonar en embriones de 10 mm. y un segundo grupo en la pared dorsal del

atrio en embriones de 19 mm. Afirma, además, que los elementos nerviosos cardiovagales penetran en el corazón siguiendo los conductos de Cuvier y el tronco arterioso.

FUKUTAKE (1925), coincide con **HIS, Jr. (1891, 1893)** y **PERMAN (1924)**, en la afirmación de que los nervios alcanzan el corazón en el estadio de 11 mm. de longitud. Ahora bien, no detecta neuroblastos en la pared cardiaca hasta el estadio de 17 mm. y los sitúa en algunas áreas de la capa subepicárdica auricular. Dice que los nervios extrínsecos, en el estadio de 25 mm., sólo penetran la parte más superficial de los ventrículos.

TSCHERNJACHIMSKY (1928), en embriones humanos de 19 mm. encuentra abundantes fibras nerviosas y grupos ganglionares en aurículas y ventrículos. No analiza otras fases del desarrollo embrionario.

FRANCILLON (1928), en fetos humanos de 240 mm., describe los siguientes grupos ganglionares: 1.- Aurícula derecha.- **(a)** en la región del seno venoso, **(b)** en la vecindad de las válvulas de Tebesio, **(c)** en las proximidades del nódulo auriculoventricular, y **(d)** en el seno coronario; 2.- Septum y surco interatrial; 3.- Aurícula izquierda.- **(a)** en el surco de la base, **(b)** sobre la pared dorsal, **(c)** sobre la superficie diafragmática, y **(d)** alrededor de las venas pulmonares; 4.- Ventrículos.- **(a)** alrededor del origen de la arteria pulmonar, **(b)** en el plexo coronario, **(c)** en semianillo alrededor de la raíz aórtica, **(d)** en el surco coronario, entre las venas del corazón y los ventrículos, y **(e)** en la vecindad del haz de His. No detecta células ganglionares en el nódulo sinoatrial.

IDHIMA (1929), no pudo demostrar nervios en el corazón del embrión humano de 16 mm. En el estadio de 20 mm. encontró nervios en el septum interventricular y en la cara superior del corazón.

SHANER (1929, 1930), indica que las fibras el vago siguen el trayecto de la vena cardinal común derecha hasta llegar al lugar donde se forma el nódulo sinusal y allí constituyen un retículo. Sostiene que las fibras nerviosas alcanzan el corazón antes que los neuroblastos.

WAHLIN (1935), afirma que el abastecimiento nervioso del corazón se inicia en el estadio de 11 mm. de longitud, como otros autores citados.

ANDRES LUJAN (1949), señala que la cresta vagal se hace patente en el embrión humano de 4 mm. de longitud, diferenciándose a ganglio antes del estadio de 9 mm. El simpático adquiere aspecto ganglionar entre los estadios de 9 a 14 mm., diferenciándose en una primera masa cervical que tiende a aproximarse al nervio vago.

LICATA (1954), describe la inervación cardiaca en las últimas fases del desarrollo embrionario centrándose en los embriones de 25 y 31,5 mm. de longitud. Encuentra que un grupo de nervios alcanza el corazón a través del mesocardio arterial; y otro grupo lo hace por el mesocardio venoso. Para referirse a cada grupo utiliza los términos de "plexo cardiaco troncoconal" y "plexo cardiaco sinoauricular", respectivamente. Dice que los ramos cardiacos cervicales superior izquierdo y superior e inferior derechos pasan por detrás del cayado aórtico y se sitúan justo a la derecha del ductus arterioso y tronco de la pulmonar. Estos ramos nerviosos muestran abundantes acúmulos de células neuroblásticas. También observa que numerosas fibras nerviosas y conglomerados neuroblásticos, procedentes del grupo ganglionar lateroductal derecho, descienden por el espacio comprendido entre la aorta ascendente y el tronco de la pulmonar, para terminar en un plexo relacionado con la región del cono y las arterias coronarias. El plexo cardiaco sinoauricular está constituido, fundamentalmente, por ramas que abandonan los nervios vagos en el

tórax. Así, las que proceden del vago derecho constituyen el nervio sinal derecho, cuyas ramas se distribuyen siguiendo el asta derecha del seno venoso, alcanzando: el surco y tabique interauricular, la base de las válvulas venosas y el primordio del nódulo sinusal. Otros ramitos procedentes del vago izquierdo, a niveles inferiores, constituyen el nervio sinal izquierdo, que abandona el mediastino posterior para penetrar en el pliegue de Marshall; en el adulto su rama más lateral acompaña a la vena oblicua de Marshall, algunas de sus fibras alcanzan las venas pulmonares izquierdas, otras terminan en la pared auricular en el punto de inserción del mesocardio y, por último, otras alcanzan el seno coronario. Casi todas las ramas del vago se acompañan de fibras simpáticas, haciéndose indistinguibles unas de otras, por lo que el autor propone el término de nervios "vagosimpáticos". Encontró acúmulos de células neuroblásticas en las siguientes áreas de la superficie cardiaca: surco interauricular, surco atrioventricular, anlage del nódulo auriculoventricular, pared dorsal de ambas venas cavas y en relación con los vasos coronarios.

MUIR (1954, 1955), en sus estudios sobre el sistema específico de conducción, observó grupos de células neuroblásticas en relación con el nódulo auriculoventricular en el estadio de 40 mm. de longitud; y fibras nerviosas entre los haces musculares del tronco comun del haz de His en el estadio de 100 mm.

VOLCHER (1963), indica que el abordaje de los elementos nerviosos al corazón parece producirse alrededor del estadio de 11 mm. de longitud.

NAVARATNAM (1965a), coincidiendo con otros autores, afirma que las primeras fibras nerviosas se identifican en el corazón en el estadio de 11 mm. En este estadio, tres grupos de nervios pasan a través del mesocardio venoso, dos lo hacen a ambos lados,

por los correspondientes cuernos venosos, mientras que el tercero lo hace acompañando a la vena pulmonar. El nervio del seno derecho abastece la zona donde se desarrolla el nódulo sinusal. En el estadio de 13,5 mm. los nervios penetran por el mesocardio arterial, introduciéndose entre las arterias aorta y pulmonar, los nervios cardiacos derechos pasan hacia la arteria coronaria izquierda y los izquierdos se dirigen a la arteria coronaria derecha. Los plexos nerviosos coronarios se desarrollan como extensiones de los nervios del mesocardio arterial, en el estadio de 22 mm. Los nervios del mesocardio arterial y venoso se conectan por ramos que siguen el curso de las arterias pulmonares. Hasta el estadio de 20 mm. no pudieron ser identificadas, con certeza, las células nerviosas cardiacas, las cuales estaban en relación con: las aurículas, incluyendo las regiones nodales, las raices de los grandes troncos arteriales y las arterias coronarias. No obstante, es posible que precursores indiferenciados de las células nerviosas estén presentes en las proximidades del corazón en estadios más precoces.

BADEAVA (1966), en corazones de embriones de dos meses, (final del período embrionario) encuentra que los troncos nerviosos están constituidos por fibras delgadas, no mielinizadas, e intensamente entretejidas. La migración de los neuroblastos a las distintas estructuras cardiacas sigue el trayecto de las fibras nerviosas y de los grandes vasos. Los neuroblastos, en general, carecen de prolongaciones y estructuras neurofibrilares.

SMITH (1970a, 1971a,b), en embriones de 10 mm. de longitud describe un grupo de células fuertemente teñidas y algunas fibrillas nerviosas situadas entre las arterias aorta y pulmonar. En este estadio no identifica elementos nerviosos en el interior del corazón. Indica que, en el embrión de 15 mm., pequeños haces nerviosos penetran en la cara superior de las aurículas; y que un posible grupo de neuroblastos se hace cada vez más patente entre

las arterias aorta y pulmonar. En los embriones de 15 a 22 mm. este grupo de neuroblastos aórtico-pulmonar es el único que se identifica claramente en el corazón. A los 25 mm. de longitud se pueden detectar pequeños grupos de neuroblastos en las porciones posterosuperiores de la aurícula. En el feto humano de 35 mm. aparecen grupos ganglionares, también en el surco interauricular posterior. Los ganglios intrínsecos en el corazón de fetos de 50 mm. se pueden clasificar en los siguientes grupos: **(1)** aórtico-pulmonar, situado en la adventicia de las arterias aorta y pulmonar; **(2)** auricular izquierdo superior; **(3)** auricular derecho superior; y **(4)** porciones posterosuperiores del surco interatrial. En fetos de 55 mm. de longitud encuentra algunos grupos ganglionares dispersos por el surco auriculoventricular, sugiere que las células de éstos podrían haber emigrado a lo largo de los plexos nerviosos coronarios. En fases posteriores del desarrollo fetal, los ganglios siguen ocupando posiciones similares a las descritas, pero van aumentando progresivamente en número y tamaño. A partir del estadio de 65 mm. pueden distinguirse en los ganglios cuatro tipos de células principales: células pequeñas y fuertemente teñidas; células de forma irregular con núcleo reticular y dos nucleolos; células piriformes; y, finalmente, células binucleadas.

JAMES (1970) apunta, en su trabajo, que la inervación simpática del corazón se desarrolla más lentamente que la parasimpática y sólo se completa algún tiempo después del nacimiento.

GARDNER y **O'RAHILLY (1976)**, señalan que las fibras nerviosas aparecen en el corazón de embriones de 11 a 14 mm. (estadio 17 de O'Rahilly). En el embrión de 31 mm. los nervios del lado derecho se originan en ramos simpáticos cervicales y vagales cervicales y torácicos. Estos nervios dan ramas para el ganglio aórtico-pulmonar, que inerva las estructuras arteriales y venosas; y otras, que constituyen el nervio del seno derecho, el cual

abastece el nódulo sinusal y parte del septo interauricular. Los nervios del lado izquierdo tienen su origen a los mismos niveles y forman varios ramos ganglionados descendentes vagosimpáticos, que discurren por el lado derecho del arco aórtico y penetran en el ganglio aórtico-pulmonar. Desde el citado ganglio salen filamentos que abastecen el tronco de la arteria pulmonar, la aorta ascendente, el tabique interauricular, las venas pulmonares y, como nervio sinal izquierdo, el área correspondiente al pliegue de la vena cardinal izquierda.

ORTS LLORCA (1977, 1979), en embriones de 20 y 23 mm. de longitud, identifica un nervio, el sinusal, que tras originarse en varias raicillas del nervio vago derecho, sigue el curso de la vena cava superior y abastece la región del nódulo sinusal y la cara posterior de la aurícula derecha. Antes de alcanzar su punto de destino final, emite una ramita anastomótica, que discurre por delante de la arteria pulmonar derecha y pasa al lado izquierdo. Opina que, en estos estadios, toda la inervación cardiaca es parasimpática.

En nuestro grupo de investigación, en lo que se refiere a los aspectos del desarrollo embrionario de la inervación cardiaca, se han realizado las siguientes aportaciones: **GARCIA, SOLER y Cols. (1985)**, en embriones de 10 mm. de longitud, encuentran un nido celular en la implantación del mesocardio dorsal, que constituye el anlage preganglionico extracardiaco. En el estadio de 13 mm. se desprenden de los vagos, en las inmediaciones del corazón, diversas ramas nerviosas. En embriones de 15 mm. se observan con claridad los nervios cardiacos. En los estadios de 22 a 24 mm. encuentran varias formaciones ganglionicas infraaórticas cercanas al pedículo arterial.

MORALES GONZALEZ (1989), describe el desarrollo de las ramas nerviosas extrínsecas cardiacas vagales y simpáticas. Observa los

esbozos de la inervación cardiaca en el estadio de 6 mm. de longitud; en embriones de 10 mm., se acentúa más el esquema de la inervación vagosimpática pudiendo seguir el trayecto de sus ramas. En fases más avanzadas del desarrollo identifica perfectamente los nervios extrínsecos cardiacos y, al ser de mayor tamaño, se pueden seguir, con precisión, viendo cómo se desdoblan y vuelven a unirse entre sí. Los ramos nerviosos cardiacos, que se originan en el vago por encima del nervio recurrente, terminan, fundamentalmente, en el meso arterial; y los infrarrecurrentes terminan en los mesos venosos laterales y mediales. Las fibras simpáticas nunca caminan solas en su discurrir por los mesos cardiacos, pues se unen al tronco principal del vago o a sus ramas, a nivel del origen de los nervios recurrentes o por encima de éstos.

En otros tipos de análisis (histoquímicos, ultraestructurales, etc....) los hallazgos fundamentales, en relación con nuestro estudio, han sido los siguientes:

La mayor parte de los estudios histoquímicos tal como hemos expuesto en el "Resumen histórico", se han desarrollado en distintas especies animales (pollo, ratón cobaya, conejo, etc.). A continuación expondremos los hallazgos más relevantes en embriones humanos.

NAVARATNAM (1965b), no detecta actividad colinesterásica en el corazón de embriones de 65 y 88 mm. Esta actividad si estaba presente en el citoplasma de las células nerviosas cardiacas de fetos de 250 mm. Las células que contienen esta enzima aumentan en número hasta que, al final del desarrollo, se extienden, incluso, por fuera de la masa ganglionar cardiaca, sobre todo en las inmediaciones de las regiones nodales y de los plexos coronarios.

TAYLOR (1971), encontró celulas que contienen catecolaminas, en el corazón o en sus proximidades, en fetos de 8 a 18 semanas de desarrollo. Estas células estaban asociadas, en su mayor parte, con los nervios extrínsecos situados a lo largo de la aorta y el tronco de la pulmonar, o bien, en el septo interauricular. Observó también nervios cardiacos y células ganglionares acetilcolinesterasa positivos. No pudo detectar fibras adrenérgicas, atribuyendo este hecho a problemas técnicos. Concluye que las catecolaminas cardiacas, al menos en los primeros días del desarrollo, procederían de las células cromafines.

En el campo de la microscopia electrónica, **PICK (1964)**, realiza un estudio ultraestructural de las neuronas de los ganglios simpáticos en dos fetos humanos de 15 y 17 semanas de gestación.

PAPKA (1974, 1976, 1978, 1981), combinando procedimientos histoquímicos y microscopia electrónica, en estudios sobre el desarrollo embrionario de la inervación intrínseca cardiaca en el conejo, demuestra la presencia de células cromafines en el corazón, en estadios muy precoces del desarrollo, e indica que las catecolaminas fluorescentes, cuando están presentes, se encuentran en relación con dichas células cromafines y no con las fibras nerviosas. En los haces nerviosos encontró fibras adrenérgicas y colinérgicas en estrecha aposición con las fibras miocárdicas.

En cuanto a la correlación entre el desarrollo de la inervación cardiaca y las funciones propias de este órgano, prácticamente todos los investigadores desde **HIS** y **ROMBERG (1890)**, utilizando diferentes procedimientos experimentales y en las distintas especies animales, coinciden en afirmar que las funciones del corazón embrionario preceden a su inervación. El sistema nervioso autónomo juega un papel modulador sobre el

automatismo, excitabilidad, conductibilidad y contractilidad cardiaca.

ROSEN (1985), coincide con otros autores en que la inervación simpática se inicia precozmente en la vida embrionaria, continúa su desarrollo a través de los períodos embrionario y fetal, y se completa después del nacimiento. Sus estudios demuestran que los efectos de un agonista pueden cambiar cuantitativa y cualitativamente durante el crecimiento y el desarrollo.

Si nos ocupamos del origen de las neuronas autonómicas post-ganglionares vemos como, a lo largo del tiempo, han existido diversas teorías al respecto. Teorías que ya han sido expuestas, junto a los investigadores que las han defendido, en el capítulo de "Resumen histórico". En la actualidad se admite que proceden de la cresta neural, circunstancia que ya señalaban **SCHENK (1880)** y **HIS Jr. (1891, 1893)**, a finales del siglo pasado. Los trabajos experimentales de **Van CAMPENHOUT (1930a, b, 1931, 1933, 1945)**, **YNTEMA** y **HAMMOND (1945, 1947, 1952, 1953, 1954)**, **NAWAR (1956)**, **WESTON (1966, 1970)** y, por último, los del grupo de **KIRBY (1983, 1984, 1985, 1987, 1989)**, avalan este punto de vista. De los estudios de estos investigadores se desprende que las células de la cresta neural, cardiaca son esenciales para el desarrollo normal del corazón y los grandes vasos. La cresta neural, además de los elementos neurales y de los melanocitos, da lugar, en algunos segmentos, a elementos ectomesenquimatosos que se ven implicados en la formación de numerosas estructuras en la cabeza, cuello y porciones superiores del tórax. De esta forma, la extirpación de la cresta neural, en momentos concretos del desarrollo embrionario, produce varios tipos de malformaciones cardiacas conotruncales.

Finalmente, en lo que se refiere a los factores que controlan la dinámica del crecimiento nervioso, los trabajos de

LEVI-MONTALCINI y Cols. (1951, 1952, 1953, 1954, 1957, 1961, 1964, 1978), **CHUN** (1977a,b), **EBENDAL** (1981), y **LUMSDEN** (1986), entre otros, sugieren que la dirección que siguen los axones en crecimiento, durante el desarrollo embrionario, está determinada por una serie de factores que incluyen: la polaridad inherente del neuroblasto, la acción quimiotáctica y posición de la estructura a ser inervada por ellos, la naturaleza de los tejidos a través de los cuales crecen y, posiblemente, la actividad funcional de otras células nerviosas.

Resumen de nuestros resultados y analisis comparativo

Antes de resumir nuestros resultados podemos anticipar, según nos ha demostrado el análisis de las distintas fases embrionarias, que en el desarrollo de los elementos nerviosos se pueden distinguir, a grandes rasgos, tres períodos:

A). Primer período. Comprende los embriones de 4 a 8 mm. de longitud. En el se esbozan los primordios de la inervación cardiaca (4 mm.) y, poco a poco, van acentuando sus rasgos (6-8 mm.). En este período la definición de los elementos nerviosos es difícil si el análisis se pretende en cortes aislados, siendo preciso un estudio reconstructivo seriado microfotográfico. Este hecho se debe a la deficiente estructuración citofibrilar de tales elementos neurales, los cuales, en estudios ligeros, se pueden confundir con estructuras vecinas. Creemos que por ello, hasta ahora, la mayoría de los investigadores, excepto **KUNTZ (1909, 1910a,b, 1920, 1953)**, sostienen que los nervios alcanzan el corazón en los embriones de 10-11 mm. de longitud.

B). Segundo período. Situado entre los embriones de 10 a 17 mm. de longitud. En estas fases los elementos

nerviosos de los plexos yuxta e intraparietales cardiacos van definiendo su estructuración citofibrilar, haciéndose más compleja, sobre todo en los troncos principales. Por tanto, dichos elementos se impregnan más por el colorante y son fáciles de identificar, aún en cortes aislados. Quizás por este motivo la mayor parte de los investigadores sitúen en esta fase el inicio de la inervación cardiaca (véanse los trabajos de **HIS Jr. (1891, 1893); PERMAN (1925); FUKUTAKE (1925); WAHLIN (1935); VOLCHER (1963); NAVARATNAM (1965a); SMITH (1970a); GARDNER** y **O'RAHILLY (1976)** entre otros).

C). Tercer período. Desde el embrión de 19 mm. hasta el final del desarrollo embrionario. En este período se pueden distinguir perfectamente los diferentes ramos nerviosos y conglomerados neuroblásticos que forman parte de la inervación del corazón. Pudiendo definir con precisión los elementos nerviosos de los pedículos cardiacos arterial y venosos, así como los de aurículas y ventrículos, según puntualizaremos a continuación y han indicado otros investigadores **(PERMAN (1924); TSCHERNJACHIMSKY (1928); IDHIMA (1929), NAVARATNAM (1965a); SMITH (1970a, 1971,a,b); FUKUTAJE (1925); LICATA (1954); GARDNER** y **O'RAHILLY (1976); ORTS LLORCA, DOMENECH MATEU** y **PUERTA FONOLLA (1977, 79).**

A. PRIMER PERIODO:

EMBRION HUMANO DE 4 mm.

El corazón de este embrión, que es el más precoz de los que hemos podido disponer para nuestro estudio, se encuentra en fase de típica asa bulboventricular, con la peculiaridad de que muestra una inversión ventricular, el bulbus cordis se sitúa a la

izquierda y el conducto auriculoventricular común se orienta dorsoventralmente.

Dada la dificultad para identificar, en principio y localmente, las estructuras nerviosas de nuestro estudio, hemos realizado un análisis reconstructivo de los troncos nerviosos principales desde su origen en el sistema nervioso central, hasta sus zonas de difusión en las inmediaciones del corazón, lo cual nos ha permitido aseverar nuestros hallazgos.

A ambos lados del romboencéfalo observamos la emisión de los grupos ganglionares de los nervios viscerales, concretamente el ganglión del glosofaríngeo y vago (LAMINAS XCIX-C, figuras 280-286). Dicho ganglión se sitúa junto a la vena cardinal cefálica y se desgaja en dos grupos: uno anterior, correspondiente al ganglio glosofaríngeo y otro, posterior, el del vago. Cuando, en secciones inferiores, aparecen los primeros arcos aórtico-branquiales, desde el vago se producen efusiones fibrocelulares que se dirigen a los mismos (LAMINAS CI-CII, figuras 287-292) y, siguiendo su curso, se aproximan a su zona de origen en el saco aórtico. Pensamos que estos regueros fibrocelulares corresponden a los primordios de los nervios cardiovagales superiores. Los primordios de los nervios cardiovagales superiores, derechos e izquierdos, confluyen en el mesénquima que rodea al saco aórtico, formando concentraciones de estructuras fibrocelulares (fibras de tipo vacuolar y células, aún, no muy cromafínicas) que podrían ser los esbozos de lo que, en estadios embrionarios más avanzados, denominamos plexo cardiaco anterosuperior o del pedículo arterial (LAMINAS CIV-CV, figuras 296-301).

Tras estos desflecamientos iniciales los nervios vagos, de nuevo concentrados siguen un trayecto descendente, por delante de las venas cardinales superiores, a ambos lados del mesénquima peridigestivo, hasta que, en cortes próximos a la formación de

los conductos de Cuvier, muestran nuevas áreas de desflecamiento. En esta zona se separan hacecillos nerviosos con infiltraciones celulares, débilmente cromafínicas, que se condensan junto a las venas cardinales superiores, en las áreas cercanas a su desembocadura, o mesos venosos laterales. Así, en el lado derecho, cuando el conducto de Cuvier desemboca en el seno venoso, dicho conglomerado fibrocelular se desplaza hacia delante, siguiendo este conducto por su margen superior y lateral interno, hasta alcanzar el seno venoso (LAMINAS CVI-CVII, figuras 302-307).

En el lado izquierdo el proceso es superponible, sólo que el conducto de Cuvier se introduce en la cavidad pericárdica y se continúa con la porción impar y media del seno venoso, quedando dorsal a la porción distal del bulbus cordis (LAMINA CIX, figuras 311, 314; LAMINA CX, figuras 315, 316,; LAMINA CXI, figuras 318-321). De esta manera se esbozan los primordios de los plexos nerviosos de los mesos venosos laterales.

Además de las efusiones citofibrilares descritas, que se encuentran en las porciones laterales de los mesos venosos, otras ramitas se dirigen medialmente, desde los vagos, y forman un plexo, por delante de los esbozos del tubo digestivo y respiratorio.

A la altura de la implantación del mesocardio dorsal en el atrio común (LAMINA CIX, figuras 311-313) los nervios vagos muestran nuevas áreas de desflecamiento correspondientes, probablemente, al origen de los cuartos nervios cardiovagales. Por la zona de contacto entre la aurícula y el mesénquima pretraqueal penetran en el corazón células mesenquimatosas y algunos elementos nerviosos citofibrilares.

Más caudalmente, hacia la izquierda, por encima y por dentro del conducto de Cuvier izquierdo, en una zona de tejido

mesenquimatoso laxo, quedan los elementos nerviosos que, en estadios posteriores del desarrollo, darán lugar al plexo de las venas pulmonares (LAMINA CXI, figuras 318-321).

De esta manera, se esboza, en las citadas zonas de contacto, la porción medial del plexo cardiaco posteroinferior, correspondiente a los plexos nerviosos septo-medial y de las venas pulmonares.

Los distintos plexos esbozados, anterosuperior y posteroinferior o venoso, en estadios más avanzados del desarrollo se conectan entre sí, pero en esta fase es difícil precisar tal conexión, si bien se vislumbra en ciertas áreas. La futura cadena simpática tampoco es evidente en esta fase, por tanto, no se puede afirmar que en los citados plexos intervengan elementos procedentes de la misma.

Si comparamos nuestros hallazgos con los de los investigadores citados, podemos concretar los siguientes hechos: Ninguno describe en esta fase primordio alguno de la inervación cardiaca. **KUNTZ (1909, 1910a,b, 1920, 1953,**, sitúa el inicio del proceso de migración celular desde el vago al corazón en embriones de 6 mm. Tal y como hemos encontrado los esbozos de la citada inervación cardiaca, es probable que ésta se inicie en fases más tempranas que, por falta de material, no hemos podido precisar.

Por otra parte, en la fase analizada no aparece elemento alguno del sistema específico de conducción; por tanto, se puede afirmar que los elementos nerviosos cardiacos preceden en su aparición a los del sistema específico de conducción.

EMBRION HUMANO DE 6 mm.

En este estadio son evidentes los conglomerados cromafínicos de la futura cadena simpática.

Plexo cardiaco anterosuperior.-

El análisis de los troncos principales de la cadena simpática y del vago, en secciones a partir del IV arco aórtico nos muestra los siguientes hechos: Desde los cordones que forman la cadena simpática se producen difusiones fibrilares y celulares que, discurriendo por la cara interna de las venas cardinales superiores, se extienden hasta los vagos. Los nervios vagos, situados entre el margen posterior de los IV arcos aórticos y el anterior de las venas cardinales superiores, muestran un aspecto vacuolado con poca estructuración fibrilar y abundante infiltración celular cromafínica, aunque estas células son de mayor tamaño y tienen menos afinidad por el contraste que las de la cadena simpática. En dichos niveles los nervios vagos se desdoblan dando origen a varios ramos nerviosos, algunos de los cuales se dirigen ventral y medialmente, por la periferia del mesénquima que rodea al brote bronquial, en busca del mesocardio arterial; éstos son los nervios cardiovagales superiores (LAMINAS LXXVII-LXXIX, figuras 247-255). En el lado izquierdo, los nervios que caminan por fuera del IV arco lo cruzan, por su cara inferior, para situarse en el mesénquima que rodea la cara posterior del saco aórtico. Este grupo de fibras nerviosas, con infiltraciones cromafínicas, creemos, puede corresponder a los grupos ganglionares supraductales que encontramos en estadios embrionarios más avanzados, en dicha zona.

A partir de estas áreas y durante su trayecto descendente, los nervios vagos se encuentran a los lados del bloque visceral mediastínico posterior, en el límite de separación existente entre los mesénquimas peridigestivo y peritraqueal. Su aspecto

es, inicialmente, concentrado, para volver a desflecarse en áreas inferiores y dar origen a los terceros nervios cardiovagales que van a formar el plexo cardiaco posteroinferior o de los mesos venosos (LAMINAS XCI, XCII, figuras 259-267).

Plexo cardiaco posteroinferior.-

Algunos ramitos nerviosos de los terceros nervios cardiovagales se condensan en las porciones laterales del mesocardio posterior, en la vecindad de los conductos de Cuvier, o mesos venosos laterales (LAMINAS XCIII, XCIV, figuras 265-270). En el lado derecho, cuando el conducto de Cuvier desemboca en la aurícula, los elementos nerviosos que seguían su curso, se distribuyen por las porciones altas de la aurícula derecha, sobre todo las correspondientes a la localización del nódulo sinusal. En el lado izquierdo, las fibras nerviosas y los conglomerados cromafínicos siguen, igualmente, el conducto de Cuvier, alcanzando su zona de desembocadura, las áreas septales auriculares posteroinferiores y las posterolaterales de la aurícula izquierda (LAMINA XCVIII, figuras 278, 279).

A la vez que los elementos nerviosos se condensaban en las porciones laterales de los mesos venosos, otros ramitos buscan las áreas prebronquiales, donde creemos que se unen a algunos restos descendentes del plexo anterosuperior y a otros ramos que se originan en el vago a niveles inferiores (cuartos nervios cardiovagales), formando, en su conjunto, un plexo que, al adosarse la pared auricular con el mesénquima prebronquial, acaba infiltrando el septo interauricular y las estructuras parietales auriculares vecinas (LAMINA XCV, figura 272; LAMINA XCVI, figuras 273, 274).

A niveles inferiores, alrededor del tronco principal de las venas pulmonares se observan concentraciones de células cromafínicas y fibrillas nerviosas, de estructura vacuolada,

formando los esbozos del plexo nervioso de las venas pulmonares.

En esta fase, pues, como hemos descrito, se perfilan mejor que en la anterior los elementos fibrocelulares vagales que van a intervenir en la formación de los plexos cardiacos. Además aparece un nuevo elemento: el componente citofibrilar cardiaco procedente de la cadena cromafínica o futura cadena simpática.

Por otra parte, como hemos indicado, en ella sitúa **KUNTZ (1909, 1910a,b, 1920, 1953)**, la aparición de los primeros esbozos de la inervación cardiopulmonar. También en esta fase aparecen los esbozos del nódulo sinoatrial.

EMBRION HUMANO DE 8 mm.

La estructuración y aspecto de los plexos cardiacos es similar a la que encontramos en el embrión de 6 mm., si bien, su definición es más precisa, observándose mejor las conexiones de los diferentes estratos. Así:

Plexo anterosuperior o del pedículo arterial.-

En secciones a la altura de los VI arcos aórticos observamos conglomerados de células cromafínicas que, procedentes de la cadena simpática , rodean la sección posterior de dichos arcos hasta alcanzar los nervios vagos y recurrentes. En estos niveles, los vagos muestran una intensa infiltración celular cromafínica y pobre estructuración neurofibrilar (LAMINAS LXXVII-LXXIX, figuras 217-223). Desde sus márgenes anteriores se producen emisiones correspondientes a los nervios cardiovagales superiores, cuyo curso es difícil de precisar debido a la estructuración vacuolar del componente fibrilar. Los del lado derecho se dirigen ventral y medialmente atravesando, el primero de ellos, la línea media para situarse por detrás del saco aórtico. Los nervios

cardiovagales superiores izquierdos se localizan, inicialmente, por el lado izquierdo de la porción proximal del VI arco y, conforme descendemos en los cortes, lo cruzan, por encima, para situarse a la derecha del mismo, buscando la confluencia con los nervios cardiovagales superiores derechos y con ramitos del recurrente izquierdo. No obstante, antes de que se produzca tal fusión, desde los nervios cardiovagales izquierdos, cuando están en posición supraductal, se desprenden algunos regueros fibrocelulares que penetran en el pedículo arterial, por su margen lateral izquierdo, distribuyéndose por la pared del tronco principal de la pulmonar y por la zona del bulbus cordis.

En secciones inferiores, a nivel del origen de los VI arcos aórticos, en el ángulo diedro que queda entre las porciones proximales de los mismos, encontramos un conglomerado de fibras nerviosas y células cromafínicas, resultado de la fusión del primer nervio cardiovagal derecho con los nervios cardiovagales superiores izquierdos y ramitos del recurrente izquierdo. De este conglomerado parten fibras nerviosas y células cromafínicas que se introducen en el pedículo arterial, entre las arterias aorta y pulmonar, para buscar las áreas ventriculares donde se están formando los vasos coronarios y dar lugar a los correspondientes plexos nerviosos (LAMINAS LXXX, LXXXI, figuras 224-229).

Más caudalmente, conforme va desapareciendo el meso arterial, en la región pretraqueal, quedan algunos conglomerados cromafínicos y fibrillas nerviosas que unen el plexo anterosuperior con el posteroinferior.

Plexo posteroinferior o de los pedículos venosos.-

Si seguimos el análisis en sentido descendente, vemos que los nervios vagos emiten ramitos, correspondientes a los terceros nervios cardiovagales. Estos constituyen, junto al resto descendente del plexo anterosuperior, el plexo pretraqueal.

Algunos elementos nerviosos se van concentrando en las porciones laterales del mediastino posterior, junto a las venas cardinales superiores y siguen su curso hasta introducirse en el corazón por los mesos venosos laterales, formando los plexos de igual nombre (LAMINA LXXXIII, figuras 233-235). En el lado derecho, terminan alrededor de la desembocadura del conducto de Cuvier, en los segmentos altos de la aurícula derecha, especialmente, en la zona de localización del nódulo sinusal (LAMINA LXXXIV, figuras 236-239). En el lado izquierdo, siguen el trayecto del conducto de Cuvier y se distribuyen por las porciones posterolaterales de la aurícula izquierda, por encima del surco auriculoventricular, porciones posteroinferiores del septo y por la aurícula derecha, alrededor de la desembocadura del citado conducto (LAMINA LXXXVI, figuras 243-246).

A la izquierda y por debajo de la desembocadura del conducto de Cuvier derecho, la pared auricular contacta con el mediastino posterior, formándose el meso septal auricular. A este nivel, nuevos elementos nerviosos procedentes del plexo pretraqueal abordan el corazón en la región del septo interauricular y a ambos lados del mismo (LAMINA LXXXV, figuras 240-242).

Hacia la zona de bifurcación traqueal, los nervios vagos emiten nuevos ramitos, correspondientes a los cuartos nervios cardiovagales, que se dirigen hacia delante y a la línea media entrelazándose en el plexo prebronquial. Desde el citado plexo se desprenden fibras nerviosas y conglomerados cromafínicos que se sitúan alrededor del tronco de las venas pulmonares y sus ramas (LAMINA LXXXVI, figuras 243-246).

B. SEGUNDO PERIODO:

EMBRION HUMANO DE 10 mm.

La mayor parte de los investigadores que han trabajado en el desarrollo de la inervación cardiaca durante el período embrionario coinciden en la afirmación de que los primeros esbozos de la misma aparecen en el embrión humano de 10-11 mm. (**HIS Jr. (1891, 1893); PERMAN (1925); FUKUTAKE (1925); WAHLIN (1935); VOLCHER (1963); NAVARATNAM (1965a); SMITH (1970a); GARDNER** y **O'RAHILLY (1976)**). No obstante, algunos como **IDHIMA (1929)** dicen no encontrar nervios en el corazón hasta el embrión humano de 16 mm.

Nuestros hallazgos, resumidos, en esta fase embrionaria son los siguientes:

En este embrión, como en los que le preceden, las tinciones fibrilares siguen aún siendo débiles por la escasa estructuración de las neurofibrillas; esto hace que, en muchas ocasiones, los ramitos nerviosos, sobre todo conforme se alejan de los troncos principales, aparezcan como espacios vacios o vacuolados, rodeados de pequeños conglomerados de células cromafínicas; no obstante, se precisan mejor que en las anteriores fases.

Las células cromafínicas próximas a la cadena simpática muestran mayor apetencia, por el colorante; pero aquellas que encontramos en las estructuras cardiacas o en sus proximidades, tienen menos actividad tintorial, por estar más dispersas y probablemente, porque, al encontrarse en las primeras fases del desarrollo, sus inclusiones citoplasmáticas no son muy abundantes.

Los plexos nerviosos cardiacos muestran los siguientes aspectos:

Plexo anterosuperior o del pedículo arterial.-

Si iniciamos su análisis a la altura de los VI arcos aórticos, vemos cómo alrededor de las secciones posteriores de dichos arcos existen conglomerados de células cromafínicas y haces fibrilares procedentes de la cadena simpática. Los nervios vagos muestran por su cara externa casquetes celulares cromafínicos y empiezan a emitir, por sus márgenes anteriores, raicillas nerviosas para formar los nervios cardiovagales superiores y, a niveles ligeramente más caudales, por su porción media, emiten los nervios recurrentes (LAMINAS LX, LXI, figuras 169-173).

Los nervios cardiovagales superiores derechos, a los que se han adosado ya fibras simpáticas, se dirigen ventral y medialmente para situarse por delante del esbozo traqueal y detrás del tronco aórtico.

Mientras tanto, los nervios cardiovagales superiores del lado izquierdo se sitúan sobre el segmento proximal del VI arco aórtico de ese lado, adoptando una morfología plexiforme con abundante infiltración cromafínica; algunos ramitos nerviosos abordan la porción intrapericárdica del pedículo arterial, por su margen superior y lateral izquierdo, distribuyéndose por la pared del tronco principal de la arteria pulmonar y por lo que será la región infundibular del ventrículo derecho (LAMINA LXI, LXII, figuras 173-176).

En secciones más caudales el citado grupo ganglionar se localiza en la cara lateral derecha de la sección proximal del VI arco, que constituirá el ductus arterioso, y a este nivel se funde con los nervios cardiovagales superiores derechos y ramitos procedentes del recurrente izquierdo (LAMINA LXIII, figuras 177-179). Se constituye así una formación plexiforme que en las sucesivas secciones caudales da lugar a emisiones fibrilares y

celulares que se introducen entre los troncos aórtico y pulmonar para formar los plexos coronarios. En este estadio el árbol coronario no está desarrollado por completo, pero en áreas donde se localizan pequeñas lagunas vasculares aparecen discretos infiltrados cromafínicos (LAMINAS LXIV, LXV, figuras 180-186).

Detrás del origen de la arteria pulmonar derecha quedan restos del plexo anterosuperior que siguen un trayecto descendente y se confunden con el plexo pretraqueal (LAMINAS LXV, LXVI, figuras 183-188).

Plexo cardiaco posteroinferior o de los pedículos venoso.-

En niveles inferiores al origen de las arterias pulmonares, los nervios vagos, situados a ambos lados de la tráquea, empiezan a emitir las raicillas de los terceros nervios cardiovagales, los cuales contribuyen a la formación del plexo pretraqueal. En las porciones laterales de esta franja mediastínica posterior, a los lados de los conductos de Cuvier derecho e izquierdo, se van concentrando fibras nerviosas y conglomerados cromafínicos que siguen el curso de los mesos venosos laterales hasta introducirse en el corazón. Por el lado derecho lo hacen en la aurícula derecha alta, sobre todo en la zona de localización del nódulo sinusal (LAMINAS LXVII, figuras 189, 190; LAMINA LXVIII, figuras 192, 193; LAMINA LXIX, figuras 195, 196; LAMINA LXXX, figuras 198-200). Por el lado izquierdo, los elementos nerviosos siguen el trayecto del conducto de Cuvier, cuando se hace intrapericárdico y se adosa a la pared auricular, abasteciendo: las porciones posterolaterales de la aurícula izquierda, las situadas por encima del surco auriculoventricular posterior y las porciones bajas de la aurícula derecha, en los alrededores de la desembocadura de dicho conducto (LAMINAS LXX-LXXV, figuras 198-200, 202, 204-216).

Al producirse la bifurcación traqueal, el mesénquima prebronquial contacta con la pared auricular y desde el plexo nervioso prebronquial, que empieza a recibir ramitos correspondientes a los cuartos nervios cardiovagales, se producen nuevas emisiones nerviosas que se introducen en la región del septo interauricular y a ambos lados de éste (LAMINA LXXII-LXXIV, figuras 204-210).

Por debajo de estos niveles, ligeramente a la izquierda, en el área donde aparece el tronco de las venas pulmonares y sus ramas, se encuentran nuevos conglomerados cromafínicos y ramitos nerviosos, alrededor de estos vasos (LAMINAS LXXV, LXXVI, figuras 211-216).

Como queda de manifiesto, nuestros hallazgos coinciden con los de **HIS Jr. (1891, 1893)** y **KUNTZ (1909, 1910,a,b, 1920, 1953)**, en la afirmación de que existen dos grupos de nervios que abastecen el corazón por sus bases arterial y venosa; aunque nosotros ya describíamos estos plexos en fases previas.

Por otra parte, **NAVARATNAM (1965a)**, en el embrión de 11 mm., distingue tres grupos de nervios que pasan al corazón a través del mesocardio venoso. Dos lo hacen por los mesos venosos de los conductos de Cuvier y el tercero lo hace acompañando a la vena pulmonar. Nosotros describimos un cuarto grupo, constituido por los elementos nerviosos que penetran en el corazón por la zona del septo interauricular.

Al igual que **FERMAN (1924)** y **SMITH (1970a, 1971a,b)** observamos un grupo de células, fuertemente teñidas, y fibrillas nerviosas entre las arterias aorta y pulmonar. Puntualizamos, además, su procedencia y conexiones.

Como **MORALES GONZALEZ (1989)**, creemos que en embriones de 10 mm. se acentúa el esquema de la inervación vagosimpática del

corazón, pudiendo seguir el trayecto de las distintas ramas nerviosas.

EMBRION HUMANO DE 13 mm.

En esta fase del desarrollo, como en las anteriores, la estructuración de los elementos nerviosos no es muy precisa. Los nervios vagos muestran a su alrededor y en algunos tramos intensas concentraciones celulares cromafínicas, su componente fibrilar no está, aún, firmemente ordenado. Los ramos cardiovagales son difíciles de seguir y, para ello, se requiere todavía un análisis microscópico reconstructivo de cortes seriados, desde su origen hasta sus áreas de distribución final.

Los plexos cardiacos muestran los siguientes aspectos:

Plexo cardiaco anterosuperior o del pedículo arterial.-

En secciones que interesan los VI arcos aórticos, izquierdo y derecho, este último en fase involutiva, encontramos, detrás de ellos, marcados conglomerados cromafínicos correspondientes a la cadena simpática. De dicha cadena, en ambos lados, parten regueros celulares y fibrilares que, rodeando las secciones posteriores de los VI arcos, se aproximan y alcanzan a los nervios vagos y recurrentes, continuando, algunas, hacia delante en busca de los nervios cardiovagales superiores (LAMINAS XLV-XLVII, figuras 128-134). Los vagos, rodeados de células cromafínicas, se sitúan por la cara externa de los VI arcos. Desde sus márgenes anteriores, por varias raicillas, se originan los nervios cardiovagales superiores; los del lado derecho avanzan por el mesénquima situado, entre el esbozo traqueal y el tronco aórtico, llegando a sobrepasar la línea media; los del lado izquierdo se condensan en la cara superior de la porción proximal del VI arco, correspondiente al ductus arterioso. Por la

cara dorsal del tronco aórtico se detectan conglomerados de células cromafínicas.

En secciones inferiores, los nervios cardiovagales superiores izquierdos, con sus infiltraciones cromafínicas, tienden a situarse a la derecha del segmento proximal del VI arco, fundiéndose con ramitos de los nervios cardiovagales superiores derechos y del recurrente izquierdo, formando, de esta manera, el grupo ganglionar que, en estadios embrionarios más avanzados, denominamos lateroductal derecho. (LAMINAS XLVIII-XLIX, figuras 135-139). Desde el grupo supraductal, por su margen anteroexterno, se desprenden algunos hacecillos nerviosos que se introducen por la cara derecha y superior del pedículo arterial, correspondiente al tronco de la pulmonar, para distribuirse por la pared de este vaso y la región infundibular derecha.

Mientras tanto, la gran mayoría de los elementos nerviosos del pedículo arterial se sitúan por la cara posterior del tronco aórtico y entre éste y el tronco de la pulmonar, para formar los plexos coronarios, que en este embrión empiezan a esbozarse (LAMINAS L, LI, figuras 140-146).

Entre la tráquea y el segmento proximal del VI arco aórtico derecho (arteria pulmonar derecha) quedan algunas fibras nerviosas con escasos conglomerados cromafínicos, los cuales conectan el plexo anterosuperior con los plexos de los mesos venosos.

Plexo cardiaco posteroinferior o de los pedículos venosos.-

En secciones caudales al origen de las arterias pulmonares, los nervios vagos empiezan a emitir raicillas de los terceros nervios cardiovagales; éstos, uniéndose a los restos del plexo anterosuperior y a ramitos del recurrente izquierdo, forman un

plexo difuso pretraqueal.

Algunos hacecillos nerviosos, con infiltraciones cromafínicas, se concentran en las porciones laterales de la franja mediastínica posterior junto a las venas cardinales. De esta manera, en el lado derecho, los elementos nerviosos siguen el curso de la vena cardinal hasta su desembocadura en el seno venoso, penetran en la pared auricular y se distribuyen por sus porciones altas, alcanzando mayor densidad en el área del nódulo sinusal (LAMINAS LI-LIV, figuras 147-155). En el lado izquierdo, el proceso es similar: las fibras nerviosas e infiltrados neuroblásticos se concentran junto a la vena cardinal superior izquierda y siguen el curso del conducto de Cuvier de ese lado, para abastecer las regiones laterales de la aurícula izquierda, parte del surco auriculoventricular y las porciones bajas de la aurícula derecha, alrededor de la desembocadura de dicho conducto (LAMINAS LV-LIX, figuras 155-165).

Tras la bifurcación traqueal, al aparecer los esbozos broncopulmonares, el plexo prebronquial recibe nuevos ramitos de los nervios vagos, correspondientes a los cuartos nervios cardiovagales, aumentando también las infiltraciones cromafínicas.

Cuando el mesénquima prebronquial contacta con la pared auricular, parte de los filetes nerviosos y conglomerados cromafínicos penetran en la pared auricular, tanto en las porciones más periféricas del septo interauricular, como a ambos lados del mismo (LAMINAS LVII-LIX, figuras 161-165).

Por último, a niveles más caudales, al aparecer las venas pulmonares, nuevos elementos nerviosos abordan la pared auricular, siguiendo el trayecto de estos vasos (LAMINA LIX, figuras 165-168).

Tales resultados completan los hallazgos de **NAVARATNAM (1965a)** que en el estadio de 13,5 mm. encuentra que los nervios cardiacos penetran por el mesocardio arterial, introduciéndose entre las arterias aorta y pulmonar en busca de las arterias coronarias derecha e izquierda. Y los de **GARCIA, SOLER y Cols. (1985)**, que en el estadio de 13 mm. observan desprenderse de los vagos, en las inmediaciones del corazón, diversas ramas nerviosas.

C. TERCER PERIODO:

EMBRION HUMANO DE 19 mm.

Las características morfológicas y topográficas de los plexos nerviosos yuxta e intracardiacos son superponibles a las que encontramos en las últimas fases del desarrollo embrionario.

Plexo cardiaco anterosuperior o del pedículo arterial.-

En cortes tangenciales al suelo del cayado aórtico, podemos observar los troncos nerviosos principales, cuyas ramas van a formar el plexo anterosuperior: vago derecho, recurrente y vago izquierdos.

Procedentes de las áreas prevertebrales, donde se sitúa la cadena simpática, se aprecian ramitos nerviosos que rodean la carótida primitiva y la sección posterior del arco aórtico, para adosarse, en el lado izquierdo, al vago y al recurrente, mientras que otras siguen más adelante para fundirse con los nervios cardiovagales superiores de ese lado.

El primer nervio cardiovagal derecho, con una rica infiltración neuroblástica, se encuentra junto al vértice del fondo de saco traqueoaórtico y el segundo está en posición

pretraqueal, ambos nervios intercambian fibras entre sí.

Los nervios cardiovagales superiores izquierdos se hallan por fuera del arco aórtico, delante del vago (LAMINA XXXIII, figuras 94, 95). Conforme descendemos en los cortes, estos nervios pasan a ocupar una posición supraductal; observándose un grupo ganglionar importante en dicha localización. Desde el citado grupo salen ramitos nerviosos que discurren por la cara anteroexterna del tronco de la arteria pulmonar y se distribuyen por la región infundibular del ventrículo derecho.

En dirección caudal el grupo ganglionar supraductal se extiende por la cara lateral derecha del ductus arteriosus y se funde con los nervios cardiovagales superiores derechos (LAMINA XXXIV, figuras 96, 97) y con ramitos procedentes del recurrente izquierdo. Ventralmente desde este conglomerado fibrocelular, salen ramitos nerviosos que se introducen entre las porciones intrapericárdicas de la aorta ascendente y la arteria pulmonar, buscando los orígenes de las arterias coronarias para formar los plexos coronarios (LAMINAS XXV, XXXVI, figuras 98-104). En la zona próxima al origen de la arteria pulmonar derecha, detrás de ésta, queda un pequeño cordón nervioso que conecta el plexc anterosuperior con el posteroinferior.

Plexo cardiaco posteroinferior o de los pedículos venosos.-

En secciones caudales al pedículo arterial cardiaco, cuando la tráquea se ensancha para bifurcarse, se forma en la franja mediastínica situada por delante de dicha estructura, un delicado plexo nervioso, constituido por la fusión de los elementos que descienden desde el plexo anterosuperior y los terceros nervios cardiovagales derechos e izquierdos. Desde este plexo se desprenden ramos que penetran en el corazón por los mesos venosos laterales. Así, en la vecindad de la vena cardinal superior derecha, entre ésta y la arteria pulmonar del mismo lado, se van

concentrando ramitos nerviosos, con infiltraciones neuroblásticas, que siguen el trayecto de este vaso hasta su zona de desembocadura en la aurícula derecha (LAMINAS XXXVIII, XXIX, figuras 109-113), distribuyéndose por las porciones altas de la misma, sobre todo, en la zona que corresponde al nódulo sinusal.

Mientras tanto, en el lado izquierdo, otras fibrillas nerviosas y conglomerados neuroblásticos se sitúan en la base del meso del conducto de Cuvier izquierdo (LAMINA XXXIX, figuras 111, 112) y penetran en la pared auricular, abasteciendo la cara posterolateral de la aurícula izquierda, las áreas situadas por encima de lo que será el seno coronario, los segmentos posterobasales del septo interauricular y las porciones posteroinferiores de la aurícula derecha (LAMINA XL, figuras 114, 115; LAMINA XLI, figuras 116, 118; LAMINA XLII, figuras 120, 121; LAMINA XLIII, figura 123; LAMINA XLIV, figuras 126, 127).

Cuando los dos bronquios principales se introducen en los hilios pulmonares, el mediastino posterior se pone en contacto con la pared auricular, en la región septal. Ramos nerviosos del plexo prebronquial, que ya está recibiendo contribuciones de los cuartos nervios cardiovagales, penetran en el corazón, quedándose en la periferia del septo interauricular y en las paredes auriculares a ambos lados del mismo (LAMINA XL, figuras 114, 115; LAMINA XLI, figuras 116, 117; LAMINA XLII, figuras 119, 120).

Por último, a niveles inferiores, otros ramos nerviosos abordan el corazón por el meso de las venas pulmonares y se localizan, fundamentalmente, en la zona de desembocadura de estos vasos (LAMINA XLIII, figuras 122-124).

Los hallazgos más significativos de otros investigadores en este estadio son los siguientes:

PERMAN (1924), describe un grupo de células ganglionares en la pared dorsal de la aurícula.

TSCHERNJACHIMSKY (1928), encuentra abundantes fibras nerviosas y grupos ganglionares en aurículas y ventrículos.

IDHIMA (1929), observa nervios en el septo interventricular y en la cara superior del corazón.

NAVARATNAM (1965a), identifica con certeza las células nerviosas cardiacas, las cuales se sitúan en las aurículas, las raices de los grandes troncos arteriales y las arterias coronarias.

SMITH (1970a, 1971a,b), afirma que en embriones de 15-22 mm. se hace muy patente un grupo de neuroblastos entre las arterias aorta y pulmonar.

Como se comprueba al comparar los hallazgos de estos investigadores y los nuestros, hay concordancia en los hechos fundamentales, pero, además, como ocurría en otras fases embrionarias, puntualizamos mejor el origen, topografía y estructuración de los elementos nerviosos de nuestro estudio.

EMBRION HUMANO DE 24,5 mm.

Entre este embrión y el de 26 mm. se observan muy pocas diferencias morfológicas o estructurales. Su elección se debe a que los cortes se han realizado en un plano sagital oblicuo, permitiéndonos analizar los elementos nerviosos desde otra perspectiva.

Plexo cardiaco anterosuperior.-

Si iniciamos el análisis en cortes sagitales paramediales izquierdos vemos que al nervio vago de ese lado, en su trayecto descendente, se le aproximan y adosan ramitos nerviosos, con infiltraciones cromafínicas, procedentes de la cadena simpática, los cuales discurren entre las arterias carótida primitiva y subclavia (LAMINA XXI, figuras 54, 55). A partir del vago izquierdo, mediante varias raicillas se originan los nervios cardiovagales inferiores de ese lado, los cuales se dirigen hacia delante y a la derecha para confluir en un grupo ganglionar de localización supraductal (LAMINA XXI, figuras 56, 57). Desde este grupo ganglionar salen ramitos nerviosos que, por la cara superoexterna del tronco de la pulmonar, alcanzan la región infundibular del ventrículo derecho.

Conforme nos desplazamos hacia la derecha en los cortes el citado grupo ganlionar va adquiriendo una posición yuxtaductal y recibe ramitos procedentes del recurrente izquierdo y de los nervios cardiovagales superiores derechos. Por su porción ventral se conecta con grupos ganglionares inmersos en el pedículo arterial cardiaco, entre las arterias aorta y pulmonar. Estos ganglios en la zona de la raíz aórtica se dividen en dos conglomerados fibro-celulares, buscando los orígenes de las arterias coronarias, derecha e izquierda (LAMINAS XII-XIV, figuras 58-65). De esta manera se forman los plexos coronarios. Si observamos a grandes aumentos el origen y el segmento proximal de la arteria coronaria izquierda (LAMINA XXIV, figura 65) encontramos, alrededor de ella, multitud de fibrillas nerviosas y gran cantidad de células cromafínicas, al igual que ocurre en el trayecto de la arteria coronaria derecha, por el surco auriculoventricular (LAMINA XXV, figura 68).

En una sección sagital medial del embrión, que interesa a la luz de la tráquea, podemos observar, entre esta estructura y la

porción intrapericárdica de la aorta ascendente, un grupo de fibras nerviosas, con infiltraciones cromafínicas, correspondiente a los nervios cardiovagales superiores derechos, en su trayecto hacia la zona del pedículo arterial cardiaco (LAMINA XXVIII, figura 76).

Por último, en lo que se refiere al plexo anterosuperior, entre la arteria pulmonar derecha, en áreas cercanas a su origen, y la tráquea queda un resto de fibras nerviosas, con infiltrados neuroblásticos, que sigue un trayecto descendente y va a entrelazarse con los elementos nerviosos del plexo postero-inferior de localización pretraqueal (LAMINA XXIII-XXIV, figuras 60-64).

Plexo cardiaco posteroinferior o de los pedículos venosos.-

Este plexo se forma por aportaciones de los terceros y cuartos nervios cardiovagales y simpáticos, derechos e izquierdos, así como del resto descendente del plexo anterosuperior.

Tal como venimos haciendo en embriones previos, en él distinguimos las siguientes porciones:

- Plexos de los mesos venosos laterales.

En secciones sagitales, ligeramente paramediales derechas (LAMINAS XXXI y XXXII, figuras 85-91) se observa la desembocadura en la aurícula derecha de la vena cava superior. Pues bien, rodeando este vaso, sobre todo por su cara anterointerna, numerosas fibrillas nerviosas, con conglomerados neuroblásticos, penetran en las porciones altas de dicha aurícula. Estos filetes nerviosos, que formarían lo que algunos autores han denominado nervio sinal derecho, tienen su origen en ramos del tercer nervio cardiovagal derecho y del plexo pretraqueal. La densidad de

elementos nerviosos alcanza especial relevancia en el área auricular correspondiente a las proximidades del nódulo sinusal.

A niveles más caudales y por el lado izquierdo (LAMINA XXI, figuras 56, 57; LAMINA XXII, figura 58; LAMINA XXV, figuras 66, 67; LAMINA XXVI, figuras 69-72) otras fibrillas nerviosas procedentes del plexo prebronquial y del tercer nervio cardiovagal izquierdo, se van condensando en la base del meso del conducto de Cuvier, en fase involutiva, para incorporarse a la pared auricular por el margen externo de la desembocadura de las venas pulmonares, siguiendo el curso de la vena oblicua de Marshall y del seno coronario. De forma que encontramos fibrillas nerviosas y conglomerados cromafínicos en la propia pared auricular izquierda por fuera de la desembocadura de las venas pulmonares, por encima del seno coronario, en las áreas posterobasales del septo interauricular y en la zona de desembocadura del seno coronario.

- Plexos medial septal y de las venas pulmonares.

Algo a la izquierda y por debajo de la desembocadura de la vena cava superior, la pared auricular en la región septal se une al mediastino posterior, justo por delante de la bifurcación traqueal y del trayecto de la arteria pulmonar derecha. A este nivel podemos ver el plexo prebronquial y ramos nerviosos de este plexo que discurren ventrales a la mencionada arteria pulmonar se introducen en el espesor del septo y en las paredes auriculares, a ambos lados del mismo. (LAMINA XXX, figuras 81-84). En relación con estos ramos se encuentran numerosos conglomerados cromafínicos. El plexo prebronquial está constituido por algunos ramitos de los terceros nervios cardiovagales y, fundamentalmente, por los cuartos nervios cardiovagales.

Si nos desplazamos, en los cortes, hacia la izquierda nos encontramos, caudalmente, las venas pulmonares, con su trayecto

intramural (LAMINAS XXVII-XXIX, figuras 73-80). Pues bien, nuevos ramitos nerviosos abandonan el plexo prebronquial y abastecen la pared auricular izquierda, en la zona de desembocadura de estos vasos. Dichos nerviecillos presentan, también, conglomerados neuroblásticos.

EMBRION HUMANO DE 26 mm.

Hemos elegido este embrión correspondiente al estadio 22 de la clasificación de O'Rahilly como representativo de las últimas fases del desarrollo embrionario.

Como pondremos de manifiesto, el esquema de la inervación cardiaca se corresponde, ya, con los hallazgos descritos en el adulto, aunque sin la necesaria madurez estructural de los elementos que la integran.

Los elementos nerviosos alcanzan el corazón a través del mesocardio arterial y del mesocardio venoso, constituyendo lo que denominamos plexo cardiaco anterosuperior o del pedículo arterial y plexo cardiaco posteroinferior o de los pedículos venosos.

Plexo cardiaco anterosuperior o del pedículo arterial.-

Como en los anteriores embriones, en secciones transversales a la altura de la luz del cayado aórtico (LAMINAS I y II, figuras 1-6) observamos los elementos nerviosos que van a dar lugar al plexo cardiaco anterosuperior. Así, en el lado derecho, entre la vena cava superior y la tráquea se sitúa el nervio vago correspondiente, de él se han separado los nervios cardiovagales superiores derechos, primero y segundo. El primero se ha dirigido y se encuentra, ya, en las proximidades del vértice del fondo de saco traqueo-aórtico, y el segundo queda en la línea media, por delante de la tráquea. Ambos, pero sobre todo el primero,

muestran una rica infiltración neuroblástica, e intercambian fibras entre sí.

En el lado izquierdo el nervio vago está situado en el margen posteroexterno del cayado aórtico, en el área de mesénquima que se interpone entre las cavidades pleural y pericárdica. De él se han desprendido los ramitos correspondientes a los nervios cardiovagales superiores izquierdos, que encontramos por delante y por dentro del mismo.

Por dentro del cayado aórtico, en el ángulo que forman la tráquea y el esófago, aparece el nervio recurrente.

Las cadenas ganglionares simpáticas se sitúan a ambos lados de los cuerpos vertebrales, por delante de las masas musculares prevertebrales. Desde dichas cadenas han partido y continúan partiendo regueros fibrocelulares que se adosan, en ambos lados, a los nervios vagos, al nervio recurrente y a los ramos cardiovagales superiores. De esta forma, no se puede hablar estrictamente de nervios vagales y simpáticos, puesto que, en los diferentes nervios extrínsecos cardiacos, se ligan íntimamente elementos de los dos sistemas. Tal como han indicado algunos autores, sería más correcta la denominación de nervios "vagosimpáticos".

Pues bien, en secciones más caudales, cuando nos situamos por debajo del cayado aórtico, en el área que corresponde al techo del ductus arterioso, (LAMINAS III y IV, figuras 7-12) la infiltración neuroblástica de los nervios cardiovagales izquierdos se va acentuando; y éstos, que inicialmente estaban situados a la izquierda del ductus, van desplazándose para ocupar el techo del mismo, recibiendo a este nivel y en otros niveles inferiores, ramos procedentes del nervio recurrente y de los nervios cardiovagales superiores derechos. De este grupo ganglionar supraductal salen emisiones nerviosas que rodean, por

fuera, el tronco de la arteria pulmonar y van a distribuirse por la región infundibular del ventrículo derecho. Mientras tanto, la mayor parte de las fibras nerviosas e infiltrados neuroblásticos, procedentes de este grupo ganglionar, se introducen entre la aorta ascendente y el tronco de la pulmonar para, rodeando en semiluna la raiz aórtica, dar lugar a los plexos coronarios.

Si seguimos descendiendo en los cortes (LAMINAS V y VI, figuras 13-19) vemos como el grupo ganglionar supraductal se extiende por las porciones yuxtaductales derechas, aproximándose a los nervios cardiovagales superiores derechos; así, desde ambas estructuras continúa la emisión de elementos nerviosos que discurren entre las raices aórtica y pulmonar.

Cuando se secciona la luz del ductus arteriosus y se observa el origen de la arteria pulmonar derecha (LAMINAS VI y VII, figuras 16-21), las dos grandes masas cromafínicas, yuxtaductal derecha y del fondo de saco traqueoaórtico, tienden a fundirse y, además, siguen recibiendo filetes nerviosos procedentes del recurrente izquierdo y del segundo nervio cardiovagal derecho, para dar lugar a las últimas emisiones nerviosas que se introducen en el pedículo arterial en busca del árbol coronario. Por lo demás, en el margen anteroizquierdo del tronco principal de la arteria pulmonar, persiste el delicado encaje nervioso, que ya hemos descrito en cortes superiores.

Finalmente, cuando desaparece el pedículo arterial y el corazón con la porción proximal de los grandes vasos, queda inmerso en la cavidad pericárdica, sin conexión con el mediastino posterior, vemos que por detrás de la arteria pulmonar derecha queda un grupo de fibras nerviosas con infiltraciones cromafínicas, las cuales sirven de nexo de unión entre el plexo cardiaco anterosuperior y el posteroinferior o de los pedículos venosos.

En definitiva, hemos visto que desde el plexo cardiaco anterosuperior salen fibras nerviosas e infiltrados neuroblásticos que introduciéndose en el pedículo arterial, buscan el origen de las arterias coronarias, para formar los plexos nerviosos coronarios; otros elementos nerviosos, en menor número, se sitúan por la cara anteroexterna de la arteria pulmonar, para abastecer sus estructuras parietales y la región infundibular del ventrículo derecho. Las estructuras nerviosas de los plexos coronarios (LAMINA II, figuras 4 y 5; LAMINA III, figuras 7, 8; LAMINA IV, figura 11; LAMINA V, figuras 13, 14; LAMINA VI, figuras 16, 18; LAMINA VII, figura 23; LAMINA XIX, figura 49) aparecen más condensadas en las porciones proximales de estos vasos y, conforme nos alejamos en su recorrido, por los surcos auriculoventricular e interventricular, se van dispersando haciendo más difícil su seguimiento.

Plexo cardiaco posteroinferior o de los pedículos venosos.-

Este plexo está constituido, fundamentalmente, por ramos procedentes de los nervios vagos a niveles infrarrecurrentes, los terceros y cuartos nervios cardiovagales. A ellos se agregan algunos ramitos del nervio recurrente izquierdo y el grupo de fibras nerviosas, con infiltraciones cromafínicas, que descienden desde el plexo cardiaco anterosuperior, por detrás de la arteria pulmonar derecha.

Según las estructuras por las que los elementos nerviosos de este plexo abordan el corazón, distinguimos en él varias porciones: las de los mesos venosos laterales, la del meso medial septal, y la del meso de las venas pulmonares.

Plexo de los mesos venosos laterales.

En secciones próximas a la desembocadura de la vena cardinal superior derecha, convertida ya en cava superior, vemos cómo

entre este vaso y la tráquea, discurren ramitos del tercer nervio cardiovagal derecho, procedentes del vago, que se entremezclan con otros elementos del plexo pretraqueal (LAMINAS VIII, IX, figuras 23-26). Gradualmente, conforme descendemos en los cortes, las fibras nerviosas y los conglomerados cromafínicos se van concentrando en la porción del mediastino posterior, próxima a la vena cava superior; y siguiendo este vaso se introducen en las porciones altas de la aurícula derecha (LAMINAS X-XII, figuras 27-33), alcanzando mayor densidad en la región correspondiente al nódulo sinusal.

Mientras tanto, otro grupo de fibras nerviosas y conglomerados neuroblásticos procedentes, fundamentalmente, de los nervios vago y recurrente izquierdos y del propio plexo pretraqueal, se van condensando hacia el margen izquierdo de la tráquea, en el espacio comprendido entre las dos arterias pulmonares (LAMINA X, figura 218; LAMINA XI, figura 30; LAMINA XII, figura 32). Este grupo, en secciones inferiores, se sitúa por delante del bronquio izquierdo, junto a la base mediastínica del receso pericárdico que queda como vestigio de lo que fue el conducto de Cuvier izquierdo (LAMINA XIV, figuras 37, 38; LAMINA XV, figuras 39, 40; LAMINA XVI, figuras 41, 42) y, finalmente, acaba penetrando en la pared auricular izquierda, buscando sus porciones posterolaterales; para ello sigue primero el trayecto de la vena oblicua de Marshall y luego el de la porción final del Cuvier izquierdo, o seno coronario. Por tanto, estas fibras nerviosas e infiltrados neuroblásticos se distribuyen por las porciones bajas de las paredes auriculares situadas por encima del seno coronario, alrededor de su desembocadura y en las porciones posterobasales del septo interauricular (LAMINAS XVII-XX, figuras 43-53).

Plexo medial septal.

Cuando el mediastino posterior contacta con la pared auricular en la región septal, justo a la izquierda y algo por debajo de la desembocadura de la vena cava superior, elementos nerviosos del plexo prebronquial, que a su vez ya ha recibido ramitos de los cuartos nervios cardiovagales, se van introduciendo en el espesor de esta región septal, por delante de la arteria pulmonar derecha; estos ramos se extienden, también, por las paredes auriculares a ambos lados del surco interauricular (LAMINAS XIII-XV; figuras 34-40).

Plexo de las venas pulmonares.

Finalmente, a niveles más caudales, cuando en la región subyacente a la bifurcación traqueal aparecen las lagunas linfáticas y se observan las venas pulmonares, los últimos elementos nerviosos del plexo cardiopulmonar prebronquial se sitúan junto a estos vasos y los acompañan hasta su desembocadura en la aurícula. Pudiendo demostrar la presencia de numerosos hacecillos nerviosos y algunos conglomerados cromafínicos en las regiones auriculares izquierdas, correspondientes al curso intramural de estos vasos (LAMINAS XVII-XX, figuras 43-53).

Nuestros hallazgos concuerdan en esencia con los ya citados de **LICATA (1954)**, en embriones de 25 y 31,5 mm.; **NAVARATNAM (1965a)** en embriones de 22 mm.; **SMITH (1970a)**, en embriones de 25 mm.; **GARDNER** y **O'RAHILLY (1976)** en embriones de 31,5 mm.; y los de **ORTS LLORCA, DOMENECH MATEU** y **PUERTA (1977, 1979)** en embriones de 20 y 23 mm.

En este estadio, al igual que en los anteriores, al ser el nuestro un estudio reconstructivo seriado, mediante microfotografías, nos ha permitido precisar con más detalle el origen, topografía y difusión de los elementos nerviosos citofibrilares cardiacos.

BIBLIOGRAFIA CONSULTADA

RESUMEN

Y

CONCLUSIONES

A lo largo del presente trabajo hemos realizado un estudio del desarrollo de los plexos nerviosos yuxta e intraparietales del corazón en embriones humanos desde el estadio de 4 mm. de longitud hasta las últimas fases del período embrionario. Nos hemos centrado fundamentalmente en los embriones de 4 mm., 6 mm., 8 mm., 10 mm., 13 mm., 19 mm., 24,5 mm. y 26 mm. Tales embriones nos han aportado información suficiente para seguir en detalle el proceso evolutivo de dichos plexos.

Las series embrionarias estudiadas, pertenecientes al Departamento de Ciencias Morfológicas e Instituto "Federico Oloríz", se prepararon de la siguiente manera: fijación en formaldehido durante aproximadamente dos semanas; inclusión en parafina; cortes microtómicos de 8 a 10 micras; y tinción. en unos casos, por el método clásico de hematoxilina-eosina de Harris y, en otros, por este proceder junto con la tinción tricrómica de verde luz, orange G y fucsina ácida (V.O.F.) de Gutierrez y Cols., en cortes alternos.

Como aparato de microscopia hemos utilizado el modelo Orthoplan de "Leitz" y para la microfotografía una cámara automática tipo "Orthomat" de lentes variables (2:1, 2,5:1 y 3,2:1) y tubo vario (1,0, 1,25, 1,6, 2,0, 2,5 y 3,2). Las lentes empleadas han sido: ocular GW 10 X MF y los objetivos PLFL 4/014

y 10/030; PL 25/050 y 40/065; PL A-po 0el 100/132.

Para el estudio y reconstrucción de los elementos nerviosos en las distintas series embrionarias hemos realizado un análisis de cortes seriados desde las áreas en que se inicia la emisión de los ramos cardiacos en los troncos del vago y la cadena simpática, hasta que tales ramos alcanzan sus zonas de distribución final en el corazón. Hemos tomado microfotografías semiseriados para poder puntualizar con precisión la topografía de estas estructuras nerviosas citofibrilares, así como la forma y el momento del desarrollo en que constituyen los distintos plexos nerviosos yuxta e intraparietales del corazón.

El citado estudio, además de los resultados obtenidos ya descritos, nos ha permitido obtener las siguientes conclusiones:

1.- La aparición de los primordios de la inervación del corazón se realiza en fases previas a las indicadas por otros investigadores. Nosotros hemos observado estos primordios en el embrión de 4 mm. de longitud C.-R. Primero aparecen los elementos procedentes del vago (embrión de 4 mm.) y después los de la cadena simpática (embrión de 6 mm.).

2.- Se objetiva la presencia de elementos nerviosos en el corazón antes de que exista evidencia alguna de diferenciación del sistema específico de conducción.

3.- En el desarrollo de la inervación cardiaca distinguimos tres períodos:

- Período inicial (embriones de 4 a 8 mm. de longitud C.-R.) en el que se observan los primordios poco diferenciados, pero ya con una localización precisa en áreas concretas del

pedículo arterial (plexo anterosuperior) y de los pedículos venosos (plexo posteroinferior): mesos venosos laterales, medial septal y de las venas pulmonares.

- Período intermedio (embriones de 10 a 17 mm. de longitud C.-R.) en el que se van estructurando los distintos componentes citofribrilares (ramos nerviosos y células ganglionares) de los distintos plexos.

- Período final (embriones de 19 a 31 mm. de longitud C.-R.) en el que se reconocen prácticamente todas las ramas que van a formar los plexos nerviosos yuxta e intraparietales del corazón, así como los acúmulos neuroblásticos que formarán los ganglios de dichos plexos. En este período dichos elementos presentan un aspecto morfológico y topográfico similar al de las fases fetales y del adulto descritos por otros investigadores. Las diferencias estriban en la inmadurez de sus componentes, tanto en cuanto a su estructura como a sus ramificaciones y conexiones celulares.

ABEL, W. 1912.- Further observations on the development of the sympathetic nervous system in the chick. **J. Anat. & Physiol**. 47 (35-72).

ADOLPH, E.F. 1968.- **Origins of physiological regulations**. Academic Press. New York.

AGUSTIN JIMENEZ, F. 1951.- Aportaciones al wallerianismo simpático-cardiaco. (Análisis en el gato tras estelectomías). **Tesis Doctoral**, publicada en **Anales de Anatomía**, 1952, 1/1 (85-93).

ALVAREZ, L.; ARANEGA, A.; FERNANDEZ, J.E. y GONZALEZ, J. 1989.- Desarrollo embriológico humano. Aparición "Anomalías Cardiovasculares". **Actualidad Médica. Real Academia de Medicina de Granada**. 75/6, 708 (511-517).

ANDRES LUJAN, M. 1949.- Aportaciones al desarrollo simpático-vagal yuxtacardiaco. **Tesis Doctoral**, publicada en **Anales de Anatomía**, 1953, 2/3 (291-316).

ARISTOTELES, (384 a 322 A.C.).- Citado en: **Embriología Clínica**. Keith L. Moore (eds.). Nueva editorial Interamericana, S.A. México. 1989.

ARMSTRONG, P.B. 1931.- Functional reactions in the embryonic heart accompanying the ingrowth and development of the vagus innervation. **J. Exp. Zool**. 58 (43-68).

ARMSTRONG, P.B. 1935.- The role of the nerves in the action of acetylcholine on the embryonic heart. **J. Physiol**. 84 (20-32).

ASCHOFF.- 1909.- Die Nervengeflechte des Reizleitungs systems. **Dtsch. med. Wschr**. 5 (104).

AZOULAY, L. 1894.- Les nerfs du coeur de l'homme. **C.R. Soc. Biol**. 46 (338-339).

BADEAVA, L.N. 1966.- Morphological features of the nervous structures of the human heart in the period of intrauterine development. **Arkh. Anat. Gistol. Embriol**. 51/7 (104-108).

BALFOUR, F.M. 1877.- The development of elasmobrach fish (section on development of the spinal nerves and of the sympathetic neurons system). **J. Anat. Physiol**. 11 (128-151, 406-435).

BANKL, H. 1977.- Development of the Cardiovascular System. In: **Congenital malformations of the heart and great vessels**. (Synopsis of pathology, embryology and natural history). Urban and Schwarzenberg. Baltimore-Munich. (1-34).

BENCI, G. and TAGLIAFIERRO, G. 1965.- Sulla innervazione del cuore nell'embrione del pollo: ricerca istochimica del l'attivitá colinesterasica negli atri. **Boll Soc.Ital.Biol.Sper**. 41/5 (250-252).

BOCKMAN, D.E.; REDMOND, M.E.; WALDO, K.; DAVIS, H.; KIRBY, M.L. 1987.- Effect of neural crest ablation on development of the heart and arch arteries in the chick. **Am. J. of Anatomy**. 180 (332-341).

BRAUZER, B. and BOUCEK, R.J. 1960.- The development of the electrocardiogram and myogram in the isolated embryonic chick heart. **Anat. Rec**. 136/2 (170).

BRIDE, M. 1975.- Establissement de l'innervation dans le coeur du tetard de xenope et ses repercussions sur le fontionnement de l'organe. **C. R. Soc. Biol**. 169/5 (1265-1271).

BRINLEY, F.J. 1935.- Evidence of a sympathetic innervation of the teleost heart, with a note on a method of transplanting the heart of Fundulus embryos. **Physiol. Zool**. 8 (360-373).

BRIZZEE, K.R. 1949a.- Studies on the origin of the sympathetic trunk ganglia in the chick. **Anat. Rec**. 103/3 (530).

BRIZZEE, K.R. 1949b.- Histogenesis of the supporting tissue in the spinal and the sympathetic trunck ganglia in the chick. **The Jour. of Comp. Neur**., Philadelphia 91/1 (129-146).

BRIZZEE, K.R. and KUNTZ, A. 1950.- The histogenesis of simpathetic ganglion cells. An experimental study. **Jour. of Neuropathology and Exper. Neurol.** Baltimore. 9/2 (164-171).

CAJAL, S. RAMON y 1908a.- Génesis de las formaciones nerviosas del embrión y observaciones contrarias a la teoría catenaria. **Trab. Lab. Invest. Biol.**, 6 (264-272).

CAJAL, S. RAMON y 1908b.- Nouvelles observations sur l'evolution des neuroblastes, avez quelques remarques sur l'hypothese neurogenétique de Hensen-Held. **Anat. Anz.** 32 (1-25, 65-87).

CAJAL, S. RAMON y 1919 .- **Trab. Lab. Invest. Biol. Univ. Madrid.** 17 (181-228).

CAMUS, R. 1921.- Uber die Eutwicklung des sympathirchen Nervensystemsbeim Frosch. **Arch. mikrosk. Anat. EntwMech.** 81 (1-52).

CANALE, E.D. 1986.- Innervation of the heart. In: **Cardiac Muscle. Handbook Microscopic. Anat. II-7.** Canale. E.D. (eds.) Springer Verlag Berlin, Heidelberg. 104-142).

CARLSON, A.J. and MEEK, W.J. 1908.- On the mechanism of the embryonic heart rhythm in Limulus. **Amer. J. Physiol.** 21/1 (1-10).

COHEN, S. and LEVI-MONTALCINI, R. 1957.- Purification and properties of a nerve growth-promoting factor isolated from mouse sarcoma 180. **Cancer Res.** 17:15.

COPENHAVER, W.M. 1939a.- Initiation of beat and intrinsic contraction rates in the different parts of the Amblystoma heart. **J. Exp. Zool**. 80 (193-224).

COPENHAVER, W.M. 1939b.- Some observations on the growth and function of heteroplastic heart grafts. **J. Exp. Zool**. 82 (239-271).

CORZO SAMOS, L. 1955.- Contribución al estudio de las vías wallerianas, tras denervación total del corazón (Un análisis de las zonas de desembocadura de cava, pedículo y septum). **Tesis Doctoral**. Publicada en **Anales de Anatomía**, 1956, 5/8 (141-172).

CUESTA JIMENEZ, J. 1960.- Aportaciones al estudio de la dinámica cardiaca tras diferentes tipos de lesiones nerviosas y alteraciones de la volemia. **Anales de Anatomía**. 9/17 (329-404).

CHUN, L.L. and PATTERSON, P.H. 1977a.- Role of nerve growth factor in the development of rat sympathetic neurons in vitro. I.- Survival, growth and differentation of catecholamine production. **J. Cell Biol**. 75/3 (684-704).

CHUN, L.L. and PATTERSON, P.H. 1977b.- Role of nerve growth factor in the development of rat sympathetic neurons in vitro. II.- Developmental studies. **J. Cell Biol**. 75/3 (705-711).

DAIL, W.G. and PALMER, G.C. 1973.- Localization and correlation of catecholamine-containing cells with adenyl cyclase and phosphodiesterase activities in the human fetal heart. **Anat. Rec**. 177 (265-288).

DOLEZEL, S.; GEROVA, M.; GERO, J. and VASKU, J. 1981.- Development of sympathetic innervation of the coronary arteries and the myocardium in the dog. **Folia Morphol.**, Praga. 29/2 (189-191).

DURAN CARA, E. 1952.- Proyección walleriana sobre el septum crucial cardiaco, tras vaguectomías dobles. (Estudio experimental en el gato). **Tesis Doctoral** Fac. Med. Univ. Granada.

EBENDAL, T. 1981.- Control of neurite extension by embryonic heart explants. **J. Embryol. exp. Morph.** 61 (289-301).

ERSHOVA, V.P. 1973.- Problems of differentiation of vegetative ganglia in chick embryo. **Dolk. Biol. Sci.** 213/1-6 (514-516).

FERNANDEZ MARTIN, M.A. 1989.- Aportaciones al estudio de la inervación intraparietal de los elementos nerviosos extrínsecos e intrínsecos en los ventrículos. (Análisis en el hombre, gato, carnero y ternera). **Tesis Doctoral**. Fac. Med. Univ. Granada. Microfilm ISBN: 84-338-0946-6. Depósito legal GR-933/1989.

FIELD, E.J. 1951.- The development of the conducting system in the heart of the sheep. **Brit. Heart. J.** 13/2 (129-147).

FINLAY, M. and ANDERSON, R.H. 1974.- The development of cholinesterase activity in the rat heart. **J. Anat.** 117/2 (239-248).

FRANCILLON, M.R. 1928.- Zur Topographie der Ganglien des menschlichen Herzens. **Z. Anat. Entwgesch.** 85 (131-165).

FRIEDMAN, W.F.; POOL, P.E.; JACOBOWITZ, D. et al. 1968.- Sympathetic innervation of the developing rabbit heart. Biochemical and histochemical comparisons of fetal, neonatal and adult myocardium. **Circ. Res.** 23/1 (25-32).

FRORIEP, A. 1907.- Die Eutwicklung und Ban des Autonomun Nervensystems. **Mediznaturwiss. Arch.** 1 (301-321).

FUKUTAKE, K. 1925.- Beiträge zur Histologie und Entwicklungsgeschichte des Herznervensystem. **Ztsch. ges. Anat., Abt. I., Ztsch. Anat. u. Entwcklngsch.** 76 (592-639).

GARCIA AGUILERA, F. 1953.- Topografía ganglionar y proyecciones vagales en el tabique aurículo-ventricular. **Tesis Doctoral**, publicada en **Anales de Anatomía**, 1955, 4/6 (117-130).

GARCIA, J.D.; MERIDA, J.A.; ESPIN, J.; SANZ; J.V. 1984.- Inversión ventricular aislada en un embrión humano de 4 mm. **An. Desarr.** 28/63 (21-33).

GARCIA, J.D.; SOLER, J.; MERIDA, J.A.; RODRIGO, J.P. y BARRANCO, R.J. 1985.- Organización neuroganglionar del plexo extracardiaco autónomo humano. **Actas del 4º Congreso Nacional de Histología**, Granada, Junio 1985.

GARDNER, E. and O'RAHILLY, R. 1976.- The nerve supply and conducting system of the human heart at the end of the embryonic period proper. **J. Anat.** 121/3 (571-587).

GOMEZ, H. 1958.- The development of the innervation of the heart in the rat embryo. **Anat. Rec.** 130/1 (53-71).

GUTIERREZ, M.; MONTERO, C y GARCIA, J.D. 1963.- Coloración histológica policroma de embriones. **Anal. Desarr.** 11/23 (53-56).

HALL, E.K. 1951.- Intrinsic contractility in the embryonic rat heart. **Anat. Rec.** 111/3 (381-400).

HAMMOND, W.S. and YNTEMA, C.L. 1947.- Depletion of the thoracolumbar sympathetic system following removal of neural crest in the chick. **J. of Comp. Neurol.**, (Philadelphia) 86/2 (237-265).

HAMMOND, W.S. 1949.- Formation of the sympathetic neurons system in the chick embryo following removal of the toracic neural tube. **J. of Comp. Neurol.**, (Philadelphia) 91/1 (67-85).

HERMANN, H. 1950a.- Mikroskopische Beobachtungen über Altersverän derungen an menschlichen Herzganglien. **Z. Anat. Entwickl. Gesch.**, Berlín 114/1 (685-719).

HERMANN, H. 1950b.- Mikroskopische Studien an menschlichen Herzganglien. Ein Beitrag zur Individualanatomie. **Z. Anat. Entwickl. Gesch.** 114/5 (510-524).

HERMANN, H. 1950c.- Zur Individualanatomie des menschlichen Herznervensystems. **Anatomische Nachrichte** Stuttgart. 1/4-8 (80-81).

HIGGINS, D. and PAPPANO, A.J. 1979.- A histochemical study of the ontogeny of catecholamine-containing axons in the chick embryo heart. **J. Mol. Cell. Cardiol**. 11 (661-668).

HIGGINS, D. and PAPPANO, A.J. 1981.- Development of transmitter secretory mechanisms by adrenergic neurons in the embryonic chick heart ventricle. **Dev. Biol**. 87 (148-162).

HIS, W.Jr. 1891.- Die Entwickelung des Herznervensystems bei Wibelthieren. **Abhand. math. phys. Klasse derkönig. Säch. Ges. d. Wiss**. 18 (1-64).

HIS, W.Jr. 1893.- Die Thätigkeit des embryonalen Herzens und deren Bedeutung für die Lehre von der Herzbewegung beim Erwachsenen. **Arbeiten aus der med. Klinik zu Leizpig**. (14-50).

HIS, W.Jr. und ROMBERG, E. 1890.- Beiträge zur Herzinnervation. **Fortschritte der Medizin**. 8 (374-380).

HOAR, R.M. and HALL, J.L. 1970.- The early pattern of cardiac innervation in the fetal guinea pig. **Amer. J. Anat**. 128/4 (499-508).

HOGG, I.D. 1957.- Developing innervation of the heart in the albino rat. **Anat. Rec**. 127/2 (470).

IDHIMA, K. 1929.- Embryonal study of the nervous system of various organs of the human foetus. I. The cardiac nerves of the human foetus. **Jap. J. Obstet. Gynec.** 12 (234-253).

IGNARRO, L.J. and SHIDEMAN, F.E. 1968.- Appearance and concetrations of catecholamines and their biosynthesis in the embryonic and developing chick. **J. Pharmacol. Exp. Therap.** 159 (38-48).

JAMES, T.N. 1970.- Cardiac conduction system: Fetal and postnatal development. **Amer. J. Cardiol.** 25/2 (213-226).

JOHNSTONE, P.N. 1924.- Studies on the physiological anatomy of the embryonic heart. I. The demostration of complete heart block in chick embryos during the second, third and fourth days of incubation. **Bull. Johns Hopkins Hosp.** 35 (87-90).

JONES, D.S. 1937.- The origin of the sympathetic trunks in the chick embryo. **Anat. Rec.** 70 (45-65).

JONES, D.S. 1939.- Studies on the origin of sheath cells in sympathetic ganglia in the chick. **Anat. Rec.** 73 (343-357).

JONES, D.S. 1941.- Further studies on the origin of sympathetic ganglia in the chick embryo. **Anat. Rec.** (7-15).

JONES, D.S. 1942a.- The origin of the ciliary ganglia in the chick embryo. **Anat. Rec.** 82 (424-431); 92 (441-447).

JONES, D.S. 1942b.- The origin of the vagi and the parasympathetic ganglion cells of the viscera of the chick. **Anat. Rec.** 82 (183-197).

JONES, D.S. 1958.- Effects of acetylcholine and adrenalin on the experimentally uninnervated heart of the chick embryo. **Anat. Rec.** 130/2 (253-259).

KARCZMAR, A.G. 1963.- Ontogenesis of cholinesterases. In: **Handbuch der experimentallen Pharmakologie. Fünfzehnter Band, Cholinesterases and anticholinesterase agenst. Sub.**-ed G. B. Koelle. Berlín: SpringerVerlag.

KEUNING, F.J. 1948.- Histogenesis and origin of the autonomic nerve plexus in the uppper digestive tube of the chick. **Acta Neer. Morph.** Vol. VI (8-42).

KIRBY, M.L.; McKENZIE, J.W. and WEIDMAN, T.A. 1980a.- Developing innervation of the chick heart: A histofluorescence and light microscopic study of sympathetic innervation. **Anat. Rec.** 196/3 (333-340).

KIRBY, M.L.; WEIDMAN, T.A. and McKENZIE, J.W. 1980b.- An ultrastructural study of the cardiac ganglia in the bulbar plexus of the developing chick heart. **Dev. Neurosci.** 3 (174-184).

KIRBY, M.L.; GALE, T.F. and STEWART, D.E. 1983.- Neural crest cells contribute to normal aortico-pulmonary septation. **Science.** 220 (1059-1061).

KIRBY, M.L. and STEWART, D.E. 1984.- Adrenergic innervation of the developing chick heart: Neural crest ablations to produce sympathetically aneural hearts. **Amer. J. Anat.** 171 (295-305).

KIRBY, M.L.; TURNAGE, K.L. and HAYS, B.M. 1985.- Characterization of conotruncal malformations following ablation of "cardiac" neural crest. **Anat. Rec.** 213 (87-93).

KIRBY, M.L. 1988.- Nodose placode provides ectomesenchyme to the developing chick heart in the absence of cardiac neural crest. **Cell Tiss. Res.** 252 (17-22).

KRAMER, T.C. 1950.- Preliminary report of observations on the innervation of the embryonic chick heart. **Anat. Rec.** 106/2 (210-211).

KUNTZ, A. 1909.- The role of the vagi in the development of the sympathetic nervous system. **Anat. Anz.** 35 (381-390).

KUNTZ, A. 1910a.- The development of the sympathetic nervous system in mammals. **J. Comp. Neurol.** 20 (211-258).

KUNTZ, A. 1910b.- The development of the sympathetic nervous system in birds. **J. Comp. Neurol.** 20 (283-308).

KUNTZ, A. 1920.- The development of the sympathetic neurons system in man. **J. Comp. Neurol.** 32 (173).

KUNTZ, A. 1953.- **The autonomic nervous system.** 4th. ed. Lea and Febiger, Philadelphia. (117-151).

LEE, W.C.; McCARTY, L.P. and ZODROW, W.W. 1960.- The cardiostimulant action of certain ganlionic stimulants on the embryonic chick heart. **J. Pharmacol. exp. Therap**. 130 (30-36).

LeGRANDE, M.C.; PAFF, G.H. and BOUCEK, R.J. 1966.- Initiation of vagal control of heart rate in the embryonic chick. **Anat. Rec**. 155/2 (163-166).

LEVI-MONTALCINI, R. 1951.- Growth stimulating effects of mouse sarcoma on the sensory and sympathetic trunks in the chick. **Anat. Rec**. 109 (59).

LEVI-MONTALCINI, R. 1952.- Effects of mouse transplantion on the nervous system. **Ann. N.Y. Acad. Sci**. 55 (330 .

LEVI-MONTALCINI, R. and HAMBURGER, V. 1953.- A diffusable agent of mouse sarcoma producing hyperplasia of sympathetic ganglia and hiperneurotization of viscera in the chick embryo. **J. Exp. Zool**. 123 (233).

LEVI-MONTALCINI, R.; MEYER, H. and HAMBURGER, V. 1954.- In vitro exper.ments on the effects of mouse sarcomas 180 and 37 on the spinal and sympathetic ganglia of chick embryo. **Cancer Res**. 14 (49).

LEVI-MONTALCINI, R. and ANGELETTI, P.V. 1961.- Growth control of the sympathetic system by a specific protein factor. **Quart. Rev. Biol**. 36 (99).

LEVI-MONTALCINI, R. and ANGELETTI, P.V. 1964.- Growth control of nerve cells by a protein factor and its antiserum: Discovery of this factor may provide new leads to understanding in some neurogenetic processes. **Science**. 143 (105).

LEVI-MONTALCINI, R.; MENESINI CHEN, M.G.; and CHEN, J.S. 1978.- Neurotropic effects of the nerve growth factor in chick embryos and in neonatal rodents. In: **Formshaping Movements in Neurogenesis** (ed.C-O. Jacobson and T. Ebendal), Zoon 6, 201-212. Stockholm: Almquist and Wiksell International.

LICATA, R.H. 1954.- The human embryonic heart in the ninth week. **Amer. J. Anat.** 94/1 (73-125).

LILLIE, F.R. 1908.- The development of the chick. New York.

LONDON, E.S. and PESKER, D.J. 1906.- Uber die Entwicklung des peripheren Nervensystems bei Säugetieren weissen Mäusen). **Arch. mikr. Anat.** 67 (303-318).

LOPEZ SOLER, M. 1984.- El desarrollo del sistema nervioso autónomo de las vísceras pelvianas del hombre. Análisis desde el 5º mes lunar de gestación hasta el recién nacido. **Tesis Doctoral**. Fac. Med. Univ. Granada.

LUMSDEN, A.G.S. and DAVIES, A.M. 1986.- Chemotropic effect of specific target epithelium in the developing mammalian nervous system. **Nature** 323/6088 (538-539).

MACDONALD, A.A.; POOT, P.; COLENBRANDER, B. et al. 1983.- Development of nervous tissue in the heart of the fetal and neonatal pig and the effect of decapitaation in utero. **Anat. Embryol**. 168/3 (405-417).

MARSHALL, A.M. 1878.- The development of the cranial nerves of the chick. **Q. Jl microsc. Sci**. 69, N.S. 18 (10-40).

MASUROVSKY, E.B. and BENITEZ, H.H. 1967.- Apparent innervation of chick cardiac muscle by simpathetic neurons in organized culture. **Anat. Rec**. 157 (285).

McCARTY. L.P.; LEE, W.C. and SHIDEMAN, F.E. 1960.- Measurement of the inotropic effects of drugs on the innervated and noninnervated embryonic chick heart. **J. Pharmacol. exp. Therap**. 129 (315-321).

MORALES GONZALEZ, I. 1989.- Sobre el desarrollo de la inervación extrínseca cardiaca. (Análisis en distintas fases del periodo embrionario). **Tesis Doctoral**. Fac. Med. Univ. Granada.

MUIR, A.R. 1954.- The development of the ventricular part of the conducting tissue in the heart of the sheep. **J. Anat**. 88/3 (381-391).

MUIR, A.R. 1955.- The sinu atrial node of the rat heart. **Quart. J. Exp. Physiol**. 40/4 (378-386).

MULLER, E. and INGVAR, S. 1923.- Ueber den Urspring des Sympathikus beim Hühnchen. **Arch. mikrosk. Anat. EntwMech**. 16 (650-671).

NAKAO, T.; SUZUKI, S. and SAITO, M. 1981.- An electron microscopic study of the cardiac innervation in laval lamprey. **Anat. Rec.** 199/4 (555-563).

NANOT, J.; BERMON, M. and Le DOUARIN, G. 1973.- L'etablissement de l'innervation du coeur chez l'embryon de souris etudie par l'impregnation argentique et la fluorescence induite. **C.R. Acad. Sci. Ser.D.** 276/4 (625-628).

NAVARATNAM, V. 1965a.- Development of the nerve supply to the human heart. **Brit. Heart J.** 27 (640-650).

NAVARATNAM, V. 1965b.- The ontogenesis of cholinesterase activity within the heart and cardiac ganglia in man, rat, rabbit and guinea-pig. **J. Anat.** 99/3 (459-467).

NAWAR, G. 1956.- Experimental analysis of the origin of the autonomic ganglia in the chick embryo. **Amer. J. Anat.** 99/3 (473-505).

NONIDEZ, J.F. 1939.- Studies on the innervation of the heart. II. Distribution of the cardiac nerves, with special reference to the identification of the sympathetic and parasympathetic postganglionics. **Am. J. Anat.** 65 (361-413).

O'RAHILLY, R. 1971.- The timing and sequence of events in human cardiogenesis. **Acta Anat.** 79 (70-75).

O'RAHILLY, R.; BOSSY, J. et MULLER, F. 1981.- Introduction a l'etude des stades embryonnaires chez l'homme. **Bulletin de l'association des anatomistes.** 65/189 (13-106).

ORTS LLORCA, F.; DOMENECH MATEU, J. et PUERTA FONOLLA, J. 1977.- Development du nerf du noeud sino-auriculaire chez l'embryon humain. **Acta Anat.** 99 (300).

ORTS LLORCA, F.; DOMENECH MATEU, J.M. and PUERTA FONOLLA, J. 1979.- Innervation of the sinu-atrial node and neighbouring regions in two human embryos. **J. Anat.** 128/2 (365-375).

OWMAN, Ch.; SJOBERG, N.O. and SWEDIN, G. 1971.- Histochemical and chemical studies on pre-and postnatal development of the different systems of "short" and "long" adrenergic neurons in peripheral organs of the rat. **Z. Zellforsch.** 116 (319-341).

PAPKA, R.E. 1974.- A study of catecholamine-containing cells in the hearts of fetal and postnatal rabbits by fluorescence and electron microscopy. **Cell and Tissue Research.** 154 (471-484).

PAPKA, R.E. 1976.- Studies of cardiac ganglia in pre-and postnatal rabbits. **Cell and Tissue Research.** 175 (17-35).

PAPKA, R.E. 1978.- Types of nerve terminals in fetal and neonatal rabbit myocardium. **Experientia.** 34/5 (655-658).

PAPKA, R.E. 1981.- Development of innervation to the ventricular myocardium of the rabbit. **J. Mol. Cell. Cardiol.** 13/2 (217-228).

PAPPANO, A.J. 1977.- Ontogenetic development of adrenergic neuro-effector transmission and transmitter reactivity in embryonic and fetal hearts. **Pharmacol. Rev.** 29 (3-33).

PATON, S. 1911.- The reaction of the vertebrate embryo and associated changes in the nervous system. **J. Comp. Neurol**. 21 (345-372).

PATTEN B.M. 1956.-The Development of Sinoventricular Conduction System. **University of Michigan Medical Bulletin**. 22 (1-21).

PEREZ ARTACHO, J. 1957.- Aportaciones a la dinámica cardiaca tras distintos tipos de vagotomías. **Tesis Doctoral**, publicada en **Anales de Anatomía**. 1958, 7/12 (189-216).

PERMAN, E. 1924.- Anatomische Untersuchungen über die Herznerven bei den höheren Säugetieren und beim Menschen. **Z. Anat. Entwickl-Gesch**. 71 (382-457).

PESO CORTES, F. 1954.- Aportaciones a la inervación cardiaca mediante degeneración secundaria tras resección simpática. (Un análisis en el pedículo vascular y aurículas del gato). **Tesis Doctoral**. Fac. de Medicina. Univ. de Granada.

PICK, J.; GERDIN; C. and DE LEMOS, C. 1964.- An electron microscopical study of developing sympathetic neurons in man. **Z. Zellforsch**. 62 (402-415).

PICK, J. 1970.- The development of the Autonomic Nervous System. In: **The Autonomic Nervous System**. Pick. J. (eds.). J.B. Lippincott Company. Philadelphia. (48-60).

REMAK, R. 1847.- Ueber sin selbständiges Darmnervensystem. **G. Reimer**. Berlín, 37 pp.

RODRIGUEZ LOZANO, J.M. 1987.- Aportaciones al estudio de la inervación intraparietal de los elementos nerviosos extrínsecos e intrínsecos en las aurículas. **Tesis Doctoral**. Fac. de Medicina. Univ. de Granada. Microfilm ISBN 84-338.0487-1. Depósito legal GR. 8/1987.

ROMANOFF, A.L. 1960.- The innervation of the heart. In: **The Avian Embryo**. The Macmillan Company. New York. (712-715).

ROMEIS, B. 1928.- Guía-Formulario de Técnica histológica. Ed. **Labor**, Barcelona.

ROSEN, M.R.; ROBINSON, R.B.; DANILO, P. 1985.- Developmental changes in cardiac - autonomic interactions. In: **Cardiac Electrophysiology and Arrhytmias**. Zipes, D.P. and Jalife, J. (eds.). Grune-Stratton, Inc. pp. 159-164.

ROSENQUIST, T.H.; KIRBY, M.L.; Van MIEROP, L.H.S. 1989.- Solitary aortic arch artery. A result of surgical ablation of cardiac neural crest and nodose placode in the avian embryo. **Circulation** 80 (1469-1475).

SCHENK, S.L. und BIRDSALL, W.R. 1880.- Ueber die Lehre von der Entwicklung der Ganglien des Sympathicus. **Mitteil. Embryol, Inst. Univ. Wien**, 1 (213-234).

SCHULTZ, E. 1897.- Citado por Pi Suñer en "**Sistema Neurovegetativo**". Edit. UTEHA. México. 1947.

SHAMARINA, N.M. 1940.- The cholinesterase content of the embryonic auricle. **Fyzyolohichnii zhurnal**. 28 (650-656).

SHANER, R.F. 1929.- The development of the atrio-ventricular node, bundle of His and sino-atrial node in the calf; with a description of a third embryonic node-like structure. **Anat. Rec**. 44 (85-99).

SHANER, R.F. 1930.- On the development of the nerves to the mammalian heart. **Anat. Rec**. 46 (23-39).

SMITH, R.B. 1970a.- The development of the intrinsic innervation of the human heart between the 10 and 70 mm. Stages. **J. Anat**. 107/2 (271-279).

SMITH, R.B. 1970b.- Development of innervation of coronary arteries in human foetus up until 230 mm. stage (mid-term). **Brit. Heart J**. 32 (108-113).

SMITH, R.B. 1970c.- Binucleate neurons in the human foetal heart. **Experientia**, Basel. 26/7 (772).

SMITH, R.B. 1971a.- Intrinsic innervation of the human heart in foetuses between 70 mm. and 420 mm. crown-rump length. **Acta Anat**. 78/2 (200-209).

SMITH, R.B. 1971b.- The occurrence and location of intrinsic cardiac ganglia and nerve plexuses in the human neonate. **Anat. Rec**. 169/1 (33-40).

SMITH, R.B. 1971c.- The development of autonomic neurons in the human heart. **Anat. Anz**. 129/1 (70-76).

SOLER VIÑOLO, J. 1950.- El fijador formol-clorato en el método de Gros. **Laboratorio**. Granada. 10/56 (117-125).

SOLER VIÑOLO, J. 1951.- Método rápido neurofibrilar argéntico, aplicable al estudio de la degeneración terminal axónica. **Rev. Laboratorio**, Granada. 12/68 (125-132).

SOLER VIÑOLO, J. 1952.- Aportaciones a la investigación anatómica experimental de los dispositivos nerviosos parieto-viscerales por proyección walleriana. **Rev. Laboratorio**, Granada. 14/83 (501-513).

SOLER VIÑOLO, J. 1953.- Aportaciones al estudio comparativo de la inervación cardiaca. **Anales de Anatomía**. 2/3 (213-234).

SOLER VIÑOLO, J. 1954a.- Contribución al estudio morfológico y topográfico de los ganglios intramurales del corazón y sus relaciones con la inervación extrínseca. **Anales de Anatomía**. 3/5 (203-229).

SOLER VIÑOLO, J. 1954b.- Die anwendbare Reichweite unserer neurofibrillären Silbermethode beim Studium des Zentralen Nervensystems. **Sonderabdruck aus: Verhandlungen der Anatomische Gesellschaft auf der 52 Versammlung**. (Münster, 6-9 April, 1954). p.p. 335.

SOLER VIÑOLO, J. 1955.- Sur le probleme de l'innervation cardique. **Resumés des Communications du VI Congress Federatif International d'Anatomie**. Paris Masson & Cie Editeurs (211-212).

SOLER VIÑOLO, J. 1956a.- Sobre la inervación y el sistema de conducción cardiaco. **Anales de Anatomía** 5/8 (5-24).

SOLER VIÑOLO, J. 1956b.- Degenerative Aspekte in nervösen Plexus des Herzens bei der Katze nach experimentellen Verlezungen ihrer Nerven. **53 Versammlung der Anatomischen Gessellchft.** (Stokolm, 22-25. August, 1956).

SOLER VIÑOLO; J. 1961.- Aportaciones al estudio de la inervación extrínseca e intrínseca del corazón. Su naturaleza y relación con los elementos parietales cardiacos. Premio "Ramón y Cajal", 1957. **Monogr.C.S. de I.C., Patronato "Ramón y Cajal".**

SOLER VIÑOLO, J. y LOPEZ SOLER, M. 1985.- Proyecciones wallerianas vagosimpáticas en los ganglios autónomos de la raíz del pedículo arterial cardiaco. **Actas del 4º Congreso Nacional de Histología.** Granada. Junio, 1985.

SOLER VIÑOLO, J.; LOPEZ SOLER, M. y RODRIGUEZ LOZANO, J.M. 1985.- Topografía y aspectos morfológicos y estructurales de los ganglios autónomos de la raíz del pedículo arterial cardiaco. **Actas del 4º Congreso Nacional de Histología.** Granada. Junio, 1985.

SOLER VIÑOLO, J.; MEGIAS, L.; RODA, J.A.; y LOPEZ SOLER, M. 1985.- Aspectos ultrastructurales de las neuronas de los ganglios autónomos de la raíz del pedículo arterial cardiaco. **Actas del 4º Congreso Nacional de Histología.** Granada. Junio, 1985.

SOLER VIÑOLO, J. y LOPEZ SOLER, M. 1989.- Inervación del corazón: ganglios cardiacos de las raíces arteriales aórtica y pulmonar. Un análisis en fetos humanos y recién nacidos. En Prensa.

STEWART, D.E. and KIRBY, M.L. 1983.- ^{3}H-norepinephrine uptake and catecholamine concentrations in developing chick heart following 6-hydroxydopamine treatment. **Neurosci.** Abstr. 9 (937).

STREETER, G.L. 1912.- The development of the neurons system. In: **Manual of Human Embryology**. Keibel, F. and Mall, F.P. (eds.). Philadelphia, J.B. Lippincott. pp. 1-144.

SZEPSENWOL, J. et BRON, A. 1935.- **Compt. red. Soc. biol.** 118 (946-948). Citado por ROMANOFF (1960).

SZEPSENWOL, J. et BRON, A. 1936.- L'origine et la nature de l'innervation primitive du coeur chez les embryons d'oiseaux (Canard et Poulet). **Revue Suisse de Zoologie**. 43 (1-23).

TALLON BARRANCO, A. 1984.- Aportaciones al estudio de los elementos nerviosos en el sistema atrioventricular de conducción y sus ramas. (Análisis en la ternera, carnero, gato y hombre). **Tesis Doctoral**. Fac. Med. Univ. Granada.

TAYLOR, I.M. and SMITH, R.B. 1971.- Cholinesterase activity in the human fetal heart between the 35-and the 160 mm. crown-rump length stages. **J. Histochem. cytochem.** 19 (498-503).

TELLO, J.F. 1924.- Dévelopment et terminaison du nerf dépresseur. **Trav. du lab. de recherches biol. de l'Uni. de Madrid**. 22 (295-308).

TELLO, J.F. 1925.- Sur la formation des chaines primaire et secondaire du grand sympathique dans l'embryon de poulet. **Trab. Invest. Cajal Invest. Biol.**, 23 (1-28).

TSCHERNJACHIMSKY, A. 1928.- Note sur le dévelopment du systéme nerveux du coeur, la terminaison du nerf dépresseur et l'innervation du sinus carotidien. **Trav. du lab. de recherches biol. de l'Univ. de Madrid**. 26/1-2 (75-98).

Van CAMPENHOUT, E. 1930a.- Historical survey of the development of the sympathetic nervous system. **Quart. Rev. Biol.**, 5 (23-50 y 217-234).

Van CAMPENHOUT, E. 1930b.- Contribution to the problem of the development of the sympathetic nervous system. **J. Exp. Zool.**, 56 (295-320).

Van CAMPENHOUT, E. 1931.- Le development du systeme nerveux sympathique chez le poulet. **Arch. Biol.** 42 (479-507).

Van CAMPENHOUT, E. 1933.- The innervation of the digestive tract in the 6-day chick embryo. **Anat. Rec.** 56 (111-118).

Van CAMPENHOUT, E. 1945.- Le systeme nerveux visceral de l'embryon humaine de 9 mm. **Bull. de L'Academie Royale de Medecine de Belgique**. 10/6 (256-273).

VOLCHER, R. 1963.- Le système nerveux périphérique d'un embryon humain de 8 mm. **Arch. Biol.** 74 (95-197).

WAHLIN, B. 1935.- Das Reizleitungssystem und die Nerven des Säugestierherzens. **Ignaug. Diss. Isaac Marcus Boktryckery-Aktieboalg**, Stochkolm. (10-106).

WAKLEY, G.K. and BOWER, A.J. 1981.- The distal vagal ganglion of the hen (Gallus domesticus): A histological and physiological study. **J. Anat.** 132 (95-115).

WESTON, J.A. and BUTLER, S.L. 19[illegible].- Temporal factors affecting localization of neural crest cells in the chick embryo. **Dvl. Biol.** 14 (246-266).

WESTON, J.A. 1970.- The migration and differentation of neural crest cells. In: **Advances in Morphogenesis** (eds., Abercrombie, Brachet and King) 8 (41-114). Acad. Press, New York and London.

YNTEMA, C.L. and HAMMOND, W.S. 1945.- Depletions and abnormalities in the cervical sympathetic system of the chick following extirpation of neural crest. **J. Exp. Zool.** 100 (237-259).

YNTEMA, C.L. and HAMMOND, W.S. 1947.- The development of the autonomic nervous system. **Biological Rev. of the Cambridge-Philadelphia Society**, 22/4 (344-359).

YNTEMA, C.L. and HAMMOND, W.S. 1952.- Origin of intrinsic autonomic ganglia of trunk viscera in the chick embryo. 65th Annual Ses. of the Amer. Assoc. of Anatomists. **Anat. Rec.** 112/2 (404).

YNTEMA, C.L. and HAMMOND, W.S. 1953.- Experiments on the sacral parasympathetic nerves and ganglia of chick embryo. Proceeding Amer. Assoc. of Anatomist, **Anat. Rec.** 115/2 (382).

YNTEMA, C.L. and HAMMOND, W.S. 1954.- The origin of intrinsic ganglia of trunk viscera from vagal neural crest in the chick embryo. **J. Comp. Neurol.** 101/2 (515-542).

ZACKS, S.I. 1954.- Enterases in the early chick embryo. **Anat. Rec.** 118 (509-537).