TESIS DOCTORAL

SOBRE EL DESARROLLO DE LOS PLEXOS NERVIOSOS YUXTA E INTRAPARIETALES DEL CORAZON

(ANÁLISIS EN DISTINTOS ESTADIOS DEL PERIODO EMBRIONARIO)

JOSÉ ANTONIO RAMÍREZ HERNÁNDEZ

UNIVERSIDAD DE GRANADA

ACTA DEL GRADO DE DOCTOR EN Medicina

Curso de 19 90 a 19 91 Folio 105 Vto Número 211

Reunido en el día de la fecha el Tribunal nombrado para el Grado de Doctor de D. JOSE ANTO. RAMIREZ HERNANDEZ, el aspirante leyó un discurso sobre el siguiente tema, que libremente había elegido: "SOBRE EL DESARROLLO DE LOS PLEXOS NERVIOSOS YUXTA E INTRAPARIETALES DEL CORAZON (ANALISIS EN DISTINTOS ESTADIOS DEL PERIODO EMBRIONARIO).

Terminada la lectura y contestadas la objecciones formuladas por los Jueces del Tribunal, este le calificó de APTO "CUM LAUDE" POR UNANIMIDAD.

Granada 11 de Diciembre de 1990

EL PRESIDENTE,

Fdo.: Arcadio Rada Moreno

El Secretario del Tribunal,

Fdo.: Indalecio Sánchez-Montesinos

EL VOCAL,

Fdo.: Antonio Campos Muñoz

EL VOCAL,

Fdo.: José Vicente Sanz Granda

EL VOCAL,

Fdo.: José Fco. Rodríguez

FIRMA DEL GRADUANDO,

Departamento de Ciencias Morfológicas (Anatomía Humana)

Facultad de Medicina — Universidad de Granada

TESIS DOCTORAL

"SOBRE EL DESARROLLO DE LOS PLEXOS NERVIOSOS YUXTA E INTRAPARIETALES DEL CORAZON. (ANALISIS EN DISTINTOS ESTADIOS DEL PERIODO EMBRIONARIO)".

por

JOSE ANTONIO RAMIREZ HERNANDEZ

DIRECTORES

Dr. D. José Soler Viñolo
(Profesor de Investigación del C.S.I.C.).

Dr. D. Juan de Dios García García
(Catedrático de Universidad, del Area de Ciencias Morfológicas. Anatomía Humana).

UNIVERSIDAD DE GRANADA
DEPARTAMENTO DE CIENCIAS
MORFOLOGICAS

18012 - GRANADA

JOSE SOLER VIÑOLO, Doctor en Medicina y Cirugía, Profesor de Investigación del C.S. de I.C., adscrito al Departamento de Ciencias Morfológicas y JUAN DE DIOS GARCIA GARCIA, Catedrático de Universidad del Area de Ciencias Morfológicas (ANATOMIA HUMANA) de la Universidad de Granada:

CERTIFICAMOS: Que D. JOSE ANTONIO RAMIREZ HERNANDEZ, Licenciado en Medicina y Cirugía, ha realizado bajo nuestra dirección en el Departamento de Ciencias Morfológicas (Anatomía Humana) de esta Universidad, los trabajos de Investigación correspondientes a su Tesis Doctoral:

"SOBRE EL DESARROLLO DE LOS PLEXOS NERVIOSOS YUXTA E INTRAPARIETALES DEL CORAZON. (ANALISIS EN DISTINTOS ESTADIOS DEL PERIODO EMBRIONARIO)"

Este trabajo ha terminado con aprovechamiento en el día de la fecha, y los que suscriben han revisado la presente Tesis Doctoral y la creen conforme para su presentación a ser juzgada.

Y para que conste y surta efectos oportunos ante el Tribunal que la ha de juzgar, firmamos el presente certificado en Granada a 26 de Septiembre de 1990.

LOS DIRECTORES

Fdo. José Soler Viñolo

Fdo. Juan de Dios García García

A mis padres y a Mª. Angeles

Antes de iniciar la exposición del presente trabajo, elaborado para ser juzgado como Tesis Doctoral, queremos expresar nuestro agradecimiento a todos aquellos que han hecho posible su realización.

En primer lugar al Dr. D. José Soler Viñolo, Profesor de Investigación del C.S.I.C., y al Dr. D. Juan de Dios García García, Catedrático del Departamento de Ciencias Morfológicas, por su dirección, interés y ayuda constante. A ellos se debe, en justicia, la realización de esta Tesis Doctoral.

También nuestra gratitud a los Directores de este Departamento y del Instituto "Federico Olóriz", así como al resto de los profesores que lo integran, por sus ayudas y sugerencias.

Al Dr. D. José Antonio Serrano Jiménez, con el que me honro en compartir mi actividad clínica, por su apoyo y colaboración permanentes.

Al Departamento de Ciencias Morfológicas e Instituto "Federico Olóriz" de la Facultad de Medicina de la Universidad de Granada, así como al Consejo Superior de Investigaciones Científicas, por brindarme la oportunidad de colaborar con algunos de sus más eminentes investigadores y poner a nuestra

disposición los medios necesarios para la realización de este estudio.

Finalmente, nuestra gratitud a todo el Personal Auxiliar del Departamento de Ciencias Morfológicas, especialmente a Dña. Ascensión Muñoz Gijón, por su colaboración en fotografía, y a Dña. María Limonchi Díaz, por su excelente labor mecanográfica.

I N D I C E

Págs.

I.- INTRODUCCION Y PLANTEAMIENTO DEL PROBLEMA 1

II.- RESUMEN HISTORICO 5

III.- MATERIAL Y METODOS 67

IV.- RESULTADOS OBTENIDOS 75

V.- CONSIDERACION Y DISCUSION 153

VI.- RESUMEN Y CONCLUSIONES 195

VII.- BIBLIOGRAFIA CONSULTADA 199

INTRODUCCION

Y

PLANTEAMIENTO DEL PROBLEMA

Para un médico especialista en Cardiología, un conocimiento profundo de la anatomía cardiaca constituye un pilar fundamental en el desarrollo de su actividad clínica. Por otra parte, el interés por el Sistema Nervioso Autónomo, de importancia crítica en la regulación instantánea de la frecuencia y contractilidad cardiaca, así como de la capacitancia y resistencia del lecho vascular, controlando, por tanto, el gasto cardiaco, la distribución del flujo sanguíneo y la presión arterial, me llevó a ponerme en contacto con el profesor de Investigación Dr. D. José Soler Viñolo en el Departamento de Ciencias Morfológicas de la Facultad de Medicina de la Universidad de Granada.

Una vez completado el período como médico residente de Cardiología en la Fundación Jiménez Díaz (Universidad Autónoma de Madrid) y desempeñando mi actividad profesional en Granada, tuve la oportunidad de incorporarme al grupo de trabajo del Profesor Soler Viñolo que, a lo largo de décadas, ha desarrollado una fecunda labor de investigación, llena de aportaciones originales al conocimiento del Sistema Nervioso Autónomo.

En lo que se refiere a la inervación autonómica del corazón, varios investigadores, bajo su dirección, han analizado la misma, desde distintos puntos de vista, en el hombre y en ciertas especies animales, utilizando técnicas y aproximaciones

diferentes, con el objeto de contrastar resultados. (SOLER, 1952, 1953, 1954, a,b, 1955, 1956, a,b, 1961; AGUSTIN, 1951; DURAN, 1952; PESO, 1954; CORZO, 1955; PEREZ ARTACHO, 1957; CUESTA JIMENEZ, 1960; TALLON BARRANCO, 1984; SOLER y LOPEZ SOLER, 1985; SOLER, MEGIAS, RODA y LOPEZ SOLER, 1985; SOLER, LOPEZ SOLER y RODRIGUEZ LOZANO, 1985; RODRIGUEZ LOZANO, 1987; SOLER y LOPEZ SOLER 1990; MORALES GONZALEZ 1989; y FERNANDEZ MARTIN, 1989).

Nosotros, tras adquirir la formación necesaria en las técnicas experimentales, altamente selectivas, para el estudio del Sistema Nervioso Autónomo, bajo la dirección del Profesor Soler, y realizar estudios sobre el Desarrollo Embriológico y Fetal, bajo la dirección del Profesor D. Juan de Dios García García, comenzamos el análisis del desarrollo de los plexos nerviosos yuxta e intraparietales del corazón en el período embrionario.

Son numerosos los investigadores que desde MARSHALL en 1878, se han ocupado de este área del conocimiento; no obstante, de una revisión detallada de la literatura existente, se desprende que quedan aspectos sin aclarar y en muchas ocasiones los resultados no son coincidentes. Así, por ejemplo, hay discrepancias en lo que se refiere al momento en que los elementos nerviosos alcanzan el corazón, las áreas por las que penetran y la forma en la que se estructuran. Algunos autores sostienen que los nervios alcanzan primero el corazón y las células nerviosas llegan posteriormente, siguiendo esta vía; mientras que otros opinan que las células alcanzan el corazón por delante de los nervios en desarrollo (véase el capítulo de "Resumen Histórico").

A pesar de la enorme cantidad de trabajos existentes sobre la inervación del corazón, utilizando los más variados abordajes experimentales y técnicas que van desde el análisis macroscópico a la microscopia óptica y electrónica, pasando por estudios químicos e histoquímicos, cultivos celulares, etc., son muchas

las lagunas existentes en lo que se refiere a la identificación y localización anatómica de los distintos componentes terminales autonómicos cardiacos. Nosotros pensamos que el estudio en fases embriológicas precoces, donde los elementos nerviosos presentan un aspecto simple, antes de que su estructuración se vaya oscureciendo por las modificaciones que sufre la víscera cardiaca en su forma, posición y estructura, puede contribuir profundamente al conocimiento de la inervación cardiaca y del control neural del corazon. En este sentido coincidimos con la afirmación de **ARISTOTELES (384 a 322 A.C.)**: "Quien mira las cosas desde el comienzo tendrá la mejor vista de ellas".

Tales motivos nos han inducido a insistir en el análisis del desarrollo embrionario de la inervación cardiaca, con la finalidad de intentar aportar datos previamente omitidos y confirmar hallazgos de otros investigadores.

A continuación, en el capítulo de "Resumen Histórico" procederemos a revisar la literatura existente sobre el tema, de forma que tengamos una visión de conjunto y nos sirva para contrastar los resultados de nuestras investigaciones.

RESUMEN HISTORICO

En los últimos cien años, son numerosos los investigadores que se han ocupado del estudio de la inervación intrínseca del corazón. No obstante, la información disponible sobre el desarrollo embrionario de la misma, aunque importante, es más limitada, sobre todo en la especie humana, y son muchos los aspectos por resolver. En el presente capítulo nos proponemos realizar un análisis de la literatura recogiendo las contribuciones, a nuestro juicio más interesantes, al conocimiento del problema.

Dado que las técnicas de estudio y abordajes experimentales han sido diversas empezaremos, para una mejor comprensión, por reseñar lo que calificamos como estudios "histomorfológicos clásicos", es decir, aquellos que han utilizado microscopia óptica y tinciones hematoxilínicas, impregnaciones argénticas, etc., continuaremos con los estudios histoquímicos y las contribuciones de la microscopia electrónica. Posteriormente, nos ocuparemos de aspectos funcionales correlacionando el desarrollo de la inervación con la aparición del latido cardiaco, actividad eléctrica, etc.. El estudio no estaría completo si no revisáramos las distintas teorías sobre el orígen de las neuronas autonómicas postganglionares y los experimentos que, como los de ablación de la cresta neural, han permitido extraer conclusiones en ese sentido. Finalizaremos con una referencia a los factores que controlan la dinámica de crecimiento neuronal y los procedimientos de cultivos tisulares.

ESTUDIOS HISTOMORFOLOGICOS

MARSHALL (1878), en estudios de embriones de pollo, aporta evidencias sobre el origen precoz de los ganglios vagales en la porción de la cresta neural relacionada con los nervios craneales 9º y 10º. Después de que el vago ha brotado del cerebro posterior, indica que los neuroblastos migran hacia abajo, siguiendo el trayecto de los nervios hasta alcanzar el corazón.

HIS Jr.(1891, 1893), realiza investigaciones en embriones de distintas especies de vertebrados, sobre todo embriones de pollo y varias órdenes de peces, incluyendo también embriones humanos. Utiliza tinciones de hematoxilina-eosina. En embriones humanos, encuentra que el acceso de los nervios al corazón se produce en el estadio de 11 mm. de longitud, es decir, en la sexta semana de vida intrauterina; y en el caso del embrión de pollo, aproximadamente en el quinto día de incubación. Señala que embriológica y funcionalmente existen dos grupos de nervios diferentes: los que abastecen la base venosa del corazón y los que, situados anteriormente, abastecen la base arterial. Los nervios que alcanzan el corazón, en un estadio temprano del desarrollo embrionario, tienen una disposición simple; y posteriormente esta disposición se va oscureciendo, debido a las modificaciones en la forma y disposición cardiaca, adquiriendo una estructura plexiforme, entre cuyas mallas existen abundantes células nerviosas. Sostiene que las células nerviosas cardiacas migran al corazón una vez que se ha constituido una vía previa de fibras nerviosas, formada por el crecimiento de los axones de las células del tubo neural.

LONDON y **PESKER (1906)**, utilizando el método de impregnación argéntica de Cajal, realizan estudios sobre la inervación intrínseca del corazón en embriones de ratón blanco. Describen grupos ganglionares en el seno de la musculatura cardiaca, que

dan lugar a haces nerviosos; estos haces, ramificándose en numerosas ocasiones, forman plexos peri e intermusculares. Desde estos plexos se originan fibrillas varicosas que discurren junto a la fibras musculares y terminan en su superficie, mediante unas estructuras en forma de pera o pie. Los autores piensan que estas formaciones terminales son estructuras embrionarias de transición.

ASCHOFF (1909), estudia el sistema específico de conducción del corazón en humanos y animales adultos. En corazones fetales humanos establece la existencia de varios grupos ganglionares en las siguientes situaciones: **(a)** entrada de la vena cava superior, próximos al nódulo sinoatrial, **(b)** cara posterior cardiaca, **(c)** septum interatrial, y **(d)** base de las arterias aorta y pulmonar. Considera que los ganglios situados en la entrada de la vena cava superior y los de la pared dorsal de la aurícula, cercanos al nodo auriculoventricular, se corresponden con los ganglios hallados por Remak y Ludwig, respectivamente, en batracios.

KUNTZ (1909, 1910a,b, 1920, 1953), analiza profusamente la anatomía del sistema nervioso autónomo, utilizando secciones histológicas seriadas en embriones de muchos tipos de vertebrados; además fué el primero en aproximarse al problema de una forma experimental. Estudia el desarrollo de los troncos simpáticos. Dice que los primordios de los ganglios simpáticos están presentes en el mesodermo, en forma de agregados de células grandes, fuertemente teñidas, en las regiones torácicas inferiores y abdominales superiores, a lo largo de las porciones dorsolaterales de la aorta. La segmentación del simpático torácico y abdominal se inicia en embriones humanos de 10 mm. de longitud; no es aparente en la región cervical de embriones de 15 mm. de longitud, pero puede reconocerse con claridad en embriones de 20 mm., en los cuales los ganglios simpáticos individuales están conectados por ramos internodales. Sostiene que la migración de células neuroblásticas se realiza antes de la

aparición de las fibras nerviosas. Los primordios de los plexos cardiopulmonares derivan de células, que proceden del tallo cerebral y de los ganglios vagales; estas células, siguiendo el trayecto del nervio vago, se dirigen al corazón y los pulmones, empezando el proceso en embriones de 6 mm. de longitud y siendo ya muy manifiesto en los de 10 mm.; a los 12 mm. de longitud encontró las primeras fibras de conexión de estas células con el nervio vago. En fetos de 7 a 9 meses, reconoce distintos tipos de células ganglionares: multipolares, bipolares y unipolares; siendo las multipolares, con mucho, las más numerosas. Indica que el desarrollo de los nervios y de los ganglios vagales es muy similar en el cerdo y en el ser humano. Las terminaciones cardiovagales alcanzan el corazón a través de los conductos venosos de Cuvier y del pedículo arterial.

ABEL (1912), estudia el desarrollo del sistema nervioso simpático en embriones de pollo, utilizando procedimientos microscópicos y tinciones por impregnación argéntica, según el método de Cajal. Sitúa el momento de penetración de los elementos nerviosos en el corazón en el quinto día de incubación. Describe células nerviosas en el corazón hacia los días 4.5-5; estas células emigran desde los ganglios del vago y glosofaríngeo y desde el cerebro posterior. Propone que, en las aves, el origen de los elementos celulares que constituyen los ganglios simpáticos es la cresta neural y la mitad ventral del tubo neural.

STREETER (1912), en sus investigaciones sobre el desarrollo del sistema nervioso autónomo, indica que los precursores de las células nerviosas simpáticas derivan de los ganglios espinales, por tanto, de la cresta neural. En embriones humanos de 4.5 mm. de longitud observa células que empiezan a separarse de los ganglios espinales y que emigran ventralmente, a través del mesodermo, para situarse detrás de la aorta, constituyendo los primordios de los ganglios de la cadena simpática, antes de que los nervios espinales y los elementos celulares de revestimiento

alcancen esta localización. En embriones de 7 mm. las células simpáticas se han desplazado dando lugar, en algunas ocasiones, a ramos comunicantes celulares.

PERMAN (1924), realiza una amplia revisión de la literatura existente sobre la inervación cardiaca y aporta sus propias experiencias basadas en el estudio de diversas especies animales y del ser humano, tanto adulto como en varias fases del desarrollo embrionario. Unas veces utiliza procedimientos macroscópicos de disección y otras microscópicos con métodos argénticos de tinción, como el de Bielchowsky. Describe un pequeño conglomerado de células ganglionares, situado entre las arterias pulmonar y aorta, en embriones humanos de 10 mm. y un segundo grupo en la pared dorsal del atrio, en embriones de 19 mm.. Sostiene que los nervios extrínsecos alcanzan el corazón embrionario humano en el estadio de 11 mm., es decir, hacia la sexta semana de desarrollo. Los elementos nerviosos cardiovagales se dirigen hacia los conductos de Cuvier y el tronco arterioso, de la misma forma que el corazón adulto también recibe su inervación por los pedículos arterial y venoso. Manifiesta que el nervio depresor se forma por la fusión de raices procedentes del nervio laríngeo superior, del vago y del ganglio simpático cervical superior.

TELLO (1924, 1925) siguió, con toda precisión, el desarrollo del nervio depresor en embriones de ratón. Este es patente en embriones de 8 mm. y se forma por la fusión de ramos del nervio laríngeo superior y del nervio vago. En el estadio de 12 mm. observa la terminación de los nervios depresores en las paredes de los IV arcos aórticos correspondientes. En estadios posteriores estos nervios entran en relación con el gran simpático. Las terminaciones del nervio depresor son más ricas en el lado izquierdo que en el derecho. En trabajos posteriores **(1925)** sobre la formación de las cadenas simpáticas, en el embrión de pollo, defiende que las neuronas autonómicas son de

origen mesodérmico, basándose en sus características morfológicas y localización. Observa neuroblastos, mediante procedimientos de impregnación argéntica, en el tercer día de incubación.

FUKUTAKE (1925), utilizando el método de plata de Cajal y tinciones vitales de azul de metileno, estudia la histología y el desarrollo del sistema nervioso del corazón en la rana, ratón, otros animales y en el hombre. En el embrión humano encuentra que los nervios alcanzan el corazón en la sexta semana de desarrollo, es decir, en el estadio de 11 mm. de longitud y que en el estadio de 25 mm. sólo penetran la parte más superficial de los ventrículos. En el feto de 70 mm. los nervios se han introducido en el septum interventricular y en este estadio los nervios extrínsecos muestran un patrón morfológico similar al del adulto. En lo que se refiere a los neuroblastos no los detecta hasta el estadio de 17 mm., estando situados en algunas áreas de la capa subepicárdica auricular. No logró detectar las terminaciones del nervio depresor.

TSCHERNJACHIMSKI (1928), realiza algunas aportaciones sobre el desarrollo de la inervación del corazón, las terminaciones del nervio depresor y la inervación del seno carotídeo. Utiliza para su estudio un elevado número de embriones de ratón blanco y dos embriones humanos; las piezas se tiñen según el método de plata reducida de Cajal, con fijación en piridina, o la fórmula de De Castro. En embriones de ratón blanco de 10 mm. demuestra la presencia de fibras nerviosas que alcanzan la aurícula y pequeños ganglios formados por escasas células. En embriones de 12 mm. se distinguen, ya, muchos ganglios dispersos por las paredes de las aurículas y de los ventrículos. Todos los ganglios se sitúan superficialmente en el epicardio. No puede establecer conclusiones sobre el momento en que los elementos nerviosos alcanzan el corazón embrionario humano, por disponer, tan sólo, de dos embriones humanos de 19 mm., en los cuales ya encuentra abundantes fibras nerviosas y grupos ganglionares en aurículas y

ventrículos. En cuanto al nervio depresor estudia detalladamente su trayecto y terminaciones coincidiendo básicamente con los hallazgos de Tello ya descritos.

FRANCILLON (1928), dirige sus investigaciones al estudio de la topografía de los grupos ganglionares cardiacos en fetos de 240 mm. de longitud. Todos los ganglios están en posición subepicárdica y el número de células que los forman oscila entre 8 y 150. La distribución de los grupos ganglionares es la siguiente: **1.** Aurícula derecha.- **(a)** en la región del seno venoso, **(b)** en la vecindad de las válvulas de Tebesio, **(c)** en las proximidades del nódulo auriculoventricular y **(d)** en el seno coronario; **2.** Septum y surco interauricular; **3.** Aurícula izquierda.- **(a)** en el surco de la base, **(b)** sobre la pared dorsal, **(c)** sobre la superficie diafragmática y **(d)** alrededor de las venas pulmonares; **4.** Ventrículos.- **(a)** alrededor del origen de la arteria pulmonar, **(b)** en el plexo coronario, **(c)** en semianillo alrededor de la raiz de la aorta, **(d)** en el surco coronario entre las venas del corazón y los ventrículos y **(e)** en la vecindad de haz de His. Subraya que en el hombre nunca se han detectado células ganglionares en el nódulo sinoatrial. Sugiere que el ganglio de Remak de la rana se corresponde con los de la región del surco terminalis y pared de la aurícula izquierda, en el hombre, y el ganglio de Ludwig se correspondería con los ganglios situados entre las arterias aorta, pulmonar y los del comienzo del plexo coronario.

IDHIMA (1929), estudia el desarrollo de la inervación cardiaca en varias especies, con el objeto de establecer el momento en que los primeros elementos nerviosos alcanzan el corazón. En el embrión humano de 16 mm. no pudo demostrar nervios en el corazón. En el estadio de 20 mm. de longitud encontró nervios en el septum interventricular y un pequeño número de células nerviosas en la cara superior del corazón. Distingue dos variedades de células nerviosas: esféricas y ovales; sugiere que

estas células equivalen a los tipos uni y bipolares del adulto. En los fetos humanos de siete meses las arterias coronarias están ricamente inervadas, demostrando nervios en las capas adventicia y media, pero no en la íntima.

SHANER (1929, 1930), describe el desarrollo de los nódulos sinusal y auriculoventricular y del haz de His en embriones de ternera, analizando, simultáneamente, el desarrollo de la inervación intrínseca del corazón en estos animales. Hace especial énfasis en las relaciones entre los elementos nerviosos y el sistema específico de conducción. Indica que las fibras del vago siguen el trayecto de la vena cardinal común hasta llegar al lugar donde, posteriormente, se formará el nódulo sinusal, constituyendo allí un retículo. Sugiere que la diferenciación nodal puede ser inducida por los elementos nerviosos y, por tanto, éstos pueden ejercer una extraordinaria influencia en la génesis y conducción de los impulsos cardiacos. Sostiene que las fibras nerviosas alcanzan el corazón antes que las células nerviosas que van a formar los ganglios cardiacos.

WAHLIN (1935), desarrolla sus investigaciones sobre el sistema específico de conducción y la inervación del corazón en varias especies. Concretándose al inicio del abastecimiento nervioso al corazón, en el embrión humano, lo sitúa hacia la sexta semana de vida intrauterina; o sea, en el estadio de 11 mm. de longitud.

SZEPSENWOL y **BRON (1935, 1936)**, mediante procedimientos de impregnación argéntica, estudian el desarrollo de la inervación del corazón en embriones de pollo y de pato. En el pollo de 68 horas de incubación o en el pato de 90 horas encuentran fibras nerviosas que, originándose en el ganglio torácico del vago, alcanzan la parte distal del tronco arterioso, siguiendo los arcos aórticos,no existiendo aún elementos simpáticos; opinan que estas fibras son sensitivas porque acaban en botones terminales

en contacto directo con el endotelio vascular. Las fibras simpáticas empiezan a acompañar a las del vago en estadios de 80-84 horas, en el pollo, y de 98 horas, en el pato, al formarse una anastomosis entre el ganglio torácico del vago y el ganglio simpático cervical superior. En el embrión de pollo los ramos vagales destinados a las porciones auriculares del corazón alcanzan su lugar de destino al final del 4º día de incubación; en el embrión de pato este proceso ocurre en el 5º día de incubación.

VAN CAMPENHOUT (1945), utilizando como método de contraste el proceder argéntico de Roger, estudia detalladamente el sistema nervioso visceral del embrión humano de 9 mm. de longitud. Sostiene que los ganglios simpáticos en el hombre proceden de la cresta neural del tronco, a través de los ganglios espinales. Sigue el trayecto del nervio vago desde su origen hasta el estómago, describiendo las ramas que inervan el corazón, los pulmones, la tráquea y el esófago. De la misma forma, analiza el sistema nervioso simpático desde el ganglio cervical superior hasta la región abdominal media.

ANDRES LUJAN (1949), en su estudio sobre el desarrollo simpático-vagal yuxtacardiaco realizado en embriones y fetos humanos y de cobaya, señala que la cresta vagal se hace patente en el embrión de 4 mm. de longitud; posteriormente se diferencia en ganglio antes del estadio de 9 mm. Las manchas simpáticas hacen su aparición en el estadio de 5 mm., en forma de cordón difuso, satélite de ambas aortas descendentes. El simpático adquiere aspecto ganglionar entre los estadios de 9 a 14 mm., diferenciándose una primera masa cervical, que tiende a acercarse al vago. Esta masa se alarga con posterioridad, en sentido descendente, y forma el ganglio estelar. Las conexiones del simpático con la médula, en forma de rami comunicantes, se observan en la fase de 14 mm. Sostiene que el mesénquima del seno cardiaco, origen de los nódulos, así como el que rodea al tronco

arterioso, matriz de los ostium coronarios, derivan del mesénquima perientérico, tan visiblemente inervado por el vago. Ello apoyaría una inervación vagal preferente de los nódulos del seno venoso y de los orígenes coronarios.

KRAMER (1950), analiza el desarrollo embrionario de la inervación del corazón en el pollo, entre los 4.5 y 10 días de incubación, con diversos procedimientos, como el de plata-piridina y el de Masson. En los embriones de 4.5-5 días de incubación encontró células ganglionares parasimpáticas en los alrededores del ganglio nodoso, pero sin aproximarse al corazón. En embriones de 5 días se aprecian células ganglionares a lo largo de las ramas cardiacas del vago que, al alcanzar el bulbo aórtico, terminan constituyendo un dispositivo plexiforme. En embriones de 6.5-10 días de incubación algunos grupos aislados de células ganglionares aparecen dispersos en el surco cardiaco. En embriones de 10 días hay fibras postganglionares que, procedentes de varios ganglios de la cadena simpática, alcanzan posiciones próximas al nervio vago homolateral; en éste forman un grupo que, avanzando a lo largo del mismo, alcanza el ganglio nodoso. Más allá del ganglio estas fibras están representadas por pequeños ramos que siguen el trayecto de los grandes vasos hasta el bulbo aórtico; pero a partir de ahí no pudo seguirlas en el espesor de la pared cardiaca.

HERMANN (1950a,b,c), dirige sus trabajos al análisis de las modificaciones que sufren, con la edad, las neuronas de los ganglios intracardiacos humanos, desde estadios fetales hasta individuos de 80 años. Utiliza el método de contraste de Bielchowsky-Gross. Los cambios más sobresalientes descritos son un incremento en el tamaño del cuerpo celular y en la complejidad de las prolongaciones nerviosas. No obstante, sostiene que hay una marcada variabilidad individual y que la destrucción de las células nerviosas en el curso de la vida es un proceso fisiológico.

FIELD (1951), estudia el desarrollo del sistema específico de conducción y su inervación en la oveja. En el embrión de 7.5 mm. de longitud es ya posible reconocer, por la orientación de las fibras, el haz aurículo-ventricular, aunque no existe, aún, diferenciación histológica. No hay evidencia de una proliferación activa de células para dar lugar al sistema específico de conducción, ni tampoco parecen emigrar de otras áreas; el autor sostiene que éste se forma por diferenciación "in situ". En el estadio de 32 mm. observa, por primera vez, fibras nerviosas en la parte superior del nódulo auriculoventricular, pero no neuroblastos. En los embriones de 39 mm. de longitud aparecen grupos de neuroblastos y fibras nerviosas en las inmediaciones del nódulo AV. A los 40 mm. los elementos nerviosos se encuentran entre la sustancia de dicho nódulo. En los estadios próximos a los embriones de 100 mm. de longitud hay numerosas células ganglionares y fibras nerviosas alrededor del surco auriculoventricular y del nódulo AV, sobre todo en la parte posterior; los nervios se sitúan sobre la superficie de ambos ventrículos, especialmente en el lado izquierdo y hasta su cuarto distal. En el estadio de 145 mm. no sólo se aprecian fibras nerviosas en las paredes ventriculares, sino que también aparecen algunos grupos ganglionares; en la pared auricular abundan ambos elementos nerviosos. Refiriéndose al nódulo sinoatrial afirma que, en el estadio de 40 mm. de longitud, se encuentran algunos acúmulos de células neuroblásticas en su cara epicardial.

LICATA (1954), describe el corazón embrionario humano en la 9ª semana de desarrollo deteniéndose en los embriones de 25 y 31,5 mm. de longitud C-R. Concretándose a la inervación cardiaca, en esta fase evolutiva, observa cómo un grupo de nervios alcanza el corazón a través del mesocardio arterial, mientras que otro grupo lo hace por el mesocardio venoso; de ahí que, para referirse a cada uno de ellos, utilice los términos de "plexo cardiaco troncoconal" y "plexo cardiaco sinoauricular", respectivamente. Durante la 9ª semana de desarrollo grandes ramos

abandonan cada nervio vago en los niveles cervicales, estos son los ramos cardiacos cervicales superior e inferior que contribuyen a la formación del plexo troncoconal. Los ramos cervicales superior izquierdo y superior e inferior derechos pasan por detrás del cayado de la aorta, mientras que el inferior izquierdo pasa por delante, dentro del receso subaórtico, justo a la derecha del ductus arteriosus y tronco de la pulmonar. A lo largo del trayecto de estos ramos nerviosos aparecen acúmulos de células neuroblásticas destacando, especialmente, una gran masa asociada al ramo cardiaco cervical inferior izquierdo, cuando pasa por delante del cayado de la aorta. Fibras nerviosas y neuroblastos abandonan esta masa para descender por el espacio comprendido entre la aorta ascendente y el tronco de la pulmonar y terminar en un plexo en relación con el cono y las arterias coronarias. El plexo cardiaco sinoauricular está constituído, fundamentalmente, por ramos que abandonan los nervios vagos en el tórax. El nervio cardiaco torácico más importante, parte del mediastino para penetrar en el pliegue de Marshall donde se distribuye en varios ramos pequeños. En un principio, este nervio era para el asta izquierda del seno venoso y por este motivo puede designársele como nervio sinal izquierdo; en el adulto, su rama más lateral acompaña a la vena oblicua de Marshall. Algunas de sus fibras alcanzan las dos venas pulmonares izquierdas; otras terminan en la pared cardiaca en el punto de inserción del mesocardio y, finalmente, algunas alcanzan el seno coronario. Otra rama cardiaca torácica similar abandona el vago derecho, a un nivel algo más alto, constituyendo el nervio sinal derecho, cuyas ramificaciones se distribuyen siguiendo el asta derecha del seno venoso, alcanzando el surco y tabique interauricular, la base de las válvulas venosas y el primordio del nódulo sinusal, al cual penetra. Prácticamente todas las ramas del vago se acompañan de fibras simpáticas y, en algunos puntos, se hacen indistinguibles de ellas, alcanzando el corazón por las mismas zonas; ésta es la razón por la que algunos autores propusieron el término "vagosimpático". En lo que se refiere a la inervación del

sistema específico de conducción, el primordio del nódulo auriculoventricular parece recibir filetes nerviosos del vago derecho e izquierdo, mientras que el nódulo sinoatrial sólo recibe una rama específica del nervio sinal derecho. En el presente trabajo se intentó, también, determinar la distribución de los neuroblastos en la superficie del corazón; se encontraron grupos ganglionares en las siguientes áreas: surco interauricular, surco atrioventricular, anlage del nódulo AV, pared dorsal de ambas venas cavas y en relación con los vasos coronarios.

MUIR (1954, 1955), analiza el desarrollo del sistema específico de conducción, en sus porciones ventriculares, en el corazón de oveja. Utiliza los métodos de tinción de Bauer y Hollande. El haz auriculoventricular es la primera porción del tejido de conducción que aparece como una diferenciación de la pared dorsal del canal auricular, en el estadio de 7 mm. de longitud. El nodo AV puede reconocerse en el estadio de 11 mm. La rama izquierda del haz de His es evidente antes que la derecha, la red endocárdica puede detectarse a los 70 mm. de longitud, pero las fibras intramiocárdicas no son patentes hasta los 100 mm. En sus investigaciones no empleó técnicas de tinción específicas para el tejido nervioso. Observa grupos de células neuroblásticas en relación con el nodo AV en el estadio de 40 mm., y la presencia de fibras nerviosas entre los haces musculares del tronco común del haz de His en el estadio de 100 mm. En las últimas fases del desarrollo, los troncos nerviosos juegan un papel prominente en la formación del haz AV y sus ramas. No encontró células nerviosas en relación con el tejido de Purkinje en los ventrículos. En un estudio posterior **(1955)** sobre el nódulo sinoatrial en embriones de rata utiliza tinciones convencionales como la hematoxilina, método de Hollande y técnica de Masson, junto a métodos específicos de impregnación argéntica para demostrar fibras nerviosas. Observa el nódulo sinoatrial como un engrosamiento de miocardio modificado en la

pared medial de la vena cava craneal derecha, a partir del 15º día de desarrollo. Desde el día 18º de vida prenatal, en adelante, encuentra estructuras nerviosas estrechamente asociadas con el nódulo, pero no parecen ser más numerosas que en el resto del miocardio auricular, ni forman terminaciones específicas.

HOGG (1957), utilizando técnicas de impregnación argéntica, revisa el desarrollo de la inervación del corazón en la rata albina. Los ganglios asociados con los nervios vagos no establecen conexiones con el miocardio hasta el 5º día postfecundación. A partir de este momento las fibras nerviosas penetran en los cojines endocárdicos, muy rápidamente, y entran en contacto con la superficie de las células cardiacas que tienen, aún, aspecto de mesénquima indiferenciado o de mioblastos muy jóvenes. El vago izquierdo abastece el tejido de la unión atrioventricular y cojín endocardial. La rama cardiaca del vago derecho sigue la pared medial del cuerno derecho del seno venoso. Indica que, desde el punto de vista anatómico, es muy dudoso que el corazón esté bajo control neural en estadios previos a los 17 mm. de longitud C-R, aunque es evidente que el sistema nervioso está ya estableciendo las conexiones oportunas.

H. GOMEZ (1958), analiza el desarrollo de la inervación del corazón en el embrión de rata (56 embriones de 11 a 20 días y 8 corazones de ratas recién nacidas). Utilizó el método de tinción del verde-protargol rápido. La orientación de los cortes fue sagital o frontal para obtener la máxima seguridad en el seguimiento del curso de las fibras nerviosas. En los embriones de 11 días no se encontraron fibras nerviosas que alcanzaran el corazón. A los 12 días (embriones de 8.9 mm. de longitud C.R.) las fibras vagales y simpáticas se entremezclan cerca de la base del corazón. Los neuroblastos embrionarios forman los primeros esbozos del plexo cardiopulmonar primitivo, situado por delante de los bronquios y detrás de la aorta. En los fetos de 13 días (9.8 mm. de longitud C.-R.) se observan algunas fibras delgadas

cerca de los elementos musculares de la aurícula derecha en la entrada de la vena cardinal común. El plexo cardiopulmonar está mejor desarrollado y formado por dos pequeños ganglios con neuroblastos y fibras. El tronco de la arteria pulmonar y el seno venoso también se acompañan de fibras nerviosas a su entrada al corazón. En el estadio de 14 días (11.2 mm. de longitud C.-R.) se aprecian los cambios más importantes en el desarrollo de la inervación del corazón. Aparecen los primeros nervios intracardiacos en la aurícula derecha y se encuentran plexos ganglionados en la pared del cuerno derecho del seno venoso. Los ganglios intracardiacos están formados por unos pocos neuroblastos con muy escasas fibras alrededor, constituyendo plexos. El nervio depresor está bien desarrollado y sus fibras terminan en la capa media y adventicia del arco aórtico y arterias subclavias (4º arco aórtico derecho). Se pueden seguir haces de fibras simpáticas desde el ganglio cervical inferior hasta ambos lados del arco aórtico; aquí estas fibras, delgadas, se entremezclan con las gruesas fibras vagales. La vena cardinal común se acompaña por fibras nerviosas del vago que pasan hacia la aurícula derecha. En los fetos de 15 días (13.7 mm. C.-R.) algunas de las fibras postgangliónicas que siguen el trayecto de la vena cardinal común derecha penetran en el nódulo sinoauricular y se distribuyen entre sus células. Hay numerosas haces de fibras nerviosas que, siguiendo el trayecto del seno coronario, acaban distribuyéndose en la pared auricular; mientras que otras continúan hacia delante, hasta el ventrículo derecho. En los fetos de 16 días la inervación ha progresado lo bastante como para que se puedan seguir los nervios a través de las aurículas y los ventrículos. El lado derecho está más inervado que el izquierdo. Se aprecian ya fibras nerviosas en el nódulo aurículo-ventricular. Aunque se encontraron muchas fibras nerviosas subepicárdicas, no se pudieron relacionar con elementos de Purkinje que, por otra parte, fueron difíciles de identificar. Las fibras nerviosas terminaban como bulbos, nudos o arborizaciones en relación estrecha con los núcleos de las

células musculares. La porción proximal de la aorta ascendente está muy bien inervada. En los fetos de 17 días el plexo cardiaco está en la localización del adulto, entre los grandes vasos del corazón y los bronquios. Los ganglios intracardiacos aparecen subepicárdicamente en los siguientes lugares: a) los más grandes y constantes aparecen en el surco coronario rodeando el corazón, pero sobre todo en la superficie dorsal. b) Cerca de la porción proximal de la cava superior y c) de forma muy inconstante en la pared de las aurículas y ventrículos. Las terminaciones nerviosas más numerosas son las simples. En los fetos de 18,19,20 días y en los recién nacidos se encuentra ya un patrón superponible. El nódulo sinoatrial está profusamente inervado por fibras postgangliónicas, que terminan como bulbos o pequeñas arborizaciones. La pared auricular está ricamente inervada por fibras que terminan de forma simple. El nódulo aurículo-ventricular muestra numerosas fibras agrupadas en gruesos haces, que se extienden hasta las células musculares adyacentes. Aunque el miocardio ventricular recibe sus principales elementos nerviosos desde el nódulo AV, algunas fibras postgangliónicas procedentes de otras fuentes alcanzan los ventrículos en áreas próximas al surco auriculoventricular. Los vasos subepicárdicos, muy numerosos, están acompañados por haces de fibras nerviosas delgadas que se distribuyen por la pared ventricular. Se sugiere la naturaleza simpática de los haces amielínicos que acompañan a los pequeños vasos subepicárdicos. La mayoría de los neuroblastos forman acúmulos en los diferentes plexos y no muestran una diferenciación completa en el momento del nacimiento.

VOLCHER (1963), realiza un estudio del sistema nervioso periférico en un embrión humano de 8 mm. de longitud C.-R. Indica que el abordaje de los elementos nerviosos al corazón debe producirse alrededor del estadio de 11 mm. de longitud, es decir, aproximadamente en la sexta semana de vida intrauterina.

NAVARATNAM (1965a), estudia el desarrollo de la inervación

del corazón en secciones seriadas de 91 embriones y fetos humanos, entre 4 y 310 mm. de longitud C.-R.; utilizó tinciones de plata, según las técnicas de De Castro y Bodian, los métodos tricrómicos de Masson y Goldner, P.A.S. y hematoxilina-eosina. En el estadio de 11 mm. se identifican, por primera vez, fibras nerviosas en el corazón. Los nervios cardiacos penetran por el mesocardio venoso antes que por el mesocardio arterial. En este estadio tres grupos de nervios pasan a través del mesocardio venoso; dos lo hacen a ambos lados, acompañando al correspondiente cuerno venoso mientras que el tercero, que deriva de ambos lados del cuerpo, lo hace acompañando a la vena pulmonar. El nervio del seno derecho inerva la zona donde, presumiblemente, se va a desarrollar el futuro nódulo sinusal; mientras que el anlage del nódulo atrioventricular es inervado por ramas procedentes de los nervios que acompañan a la vena pulmonar. Los nervios entran por el mesocardio arterial en el estadio de 13,5 mm., siguen el curso de la arteria pulmonar a ambos lados de la misma, formando un plexo cerca de la porción dorsal de este vaso, y penetran por el correspondiente flanco del espolón aórtico-pulmonar del mesodermo extracardiaco. Los nervios de cada lado siguen el borde del septo espiral; los nervios cardiacos derechos pasan hacia la arteria coronaria izquierda, mientras que los nervios cardiacos izquierdos pasan hacia la arteria coronaria derecha. Los plexos nerviosos coronarios se desarrollan como extensiones de los nervios del mesocardio arterial, aproximadamente en el estadio de 22 mm. Los nervios del mesocardio arterial y venoso se conectan por ramos que siguen el curso de las arterias pulmonares. En el estadio de 40 mm., en el que el corazón alcanza su nivel definitivo, el mesocardio arterial se sitúa muy cerca del mesocardio venoso. Los correspondientes grupos de nervios confluyen para formar un plexo único, el plexo cardiaco profundo, solo los nervios de la porción dorsal del ductus arterioso forman un plexo separado, el plexo cardiaco superficial. Las células nerviosas cardiacas no pudieron ser identificadas, con certeza, hasta el estadio de 20 mm.;

usualmente están relacionadas con las aurículas, incluyendo las regiones nodales, las raices de los grandes troncos arteriosos y las arterias coronarias. No obstante, es posible que precursores indiferenciados de las células nerviosas estén presentes, cerca del corazón, en estadios más precoces, pero no pudieron identificarse por técnicas estándar.

BADEAVA (1966), describe los aspectos morfológicos de las estructuras nerviosas del corazón en 56 embriones y fetos humanos, de edades comprendidas entre los dos y nueve meses, mediante técnicas argénticas y hematoxilínicas. En el corazón de embriones de dos meses los troncos nerviosos están constituídos por fibras delgadas, no mielinizadas, intensamente entretejidas. La migración de los neuroblastos en dirección hacia las distintas estructuras cardiacas, sigue el trayecto de las fibras nerviosas y de los grandes vasos. Los neuroblastos se encuentran en distintos estadios de maduración pero, en general, carecen de prolongaciones y aparatos neurofibrilares. Los primeros receptores se encontraron, también, en embriones de dos meses y tienen forma de terminales ramificadas. Las divisiones preterminales de fibras amielínicas forman unos receptores similares a antenas. Los troncos nerviosos, a partir de los tres meses, presentan una estructuración similar a la de un cable. Desde los cinco meses los ganglios están bien desarrollados y constan de grupos de 10 a 12 células nerviosas en diferentes etapas de desarrollo. Un gran número de ganglios están localizados a lo largo de los troncos nerviosos y en los puntos donde éstos se dividen, tanto en el epicardio como en las capas de tejido conjuntivo del miocardio y en el tejido graso. En los corazones de fetos de siete a nueve meses se aprecia una mayor diferenciación de todos los elementos nerviosos.

Al principio de la década de los 70, **SMITH**, a través de una serie de artículos que a continuación pasamos a analizar, realiza importantes contribuciones al conocimiento del desarrollo

embrionario de la inervación del corazón.

SMITH (1970a), estudia el desarrollo de la inervación del corazón humano en embriones y fetos de 10 a 70 mm. Utiliza la tinción de hematoxilina-eosina, el método tricrómico de Masson modificado y tinciones de plata mediante el método de Samuel modificado. En el embrión de 10 mm. encuentra células fuertemente teñidas y algunos fascículos nerviosos entre la aorta y la pulmonar, pero no identifica fibras o células nerviosas en el interior del corazón. Sin embargo, en el embrión de 15 mm. indica que pequeños haces nerviosos penetran en la cara superior de la aurícula y que, entre las arterias aorta y pulmonar, es visible un acúmulo de 20-25 células esféricas, con un núcleo ligeramente excéntrico y densamente teñido rodeado por un citoplasma oscuro; estas células son más grandes que cualquiera de las otras encontradas en el corazón en este estadio y se parecen a las células que forman la cubierta de la médula espinal en desarrollo por lo que,presumiblemente, son neuroblastos. En los embriones de 15-22 mm. este grupo de neuroblastos "aórtico-pulmonar" es el único que puede definirse claramente en el corazón. Poco después, a los 25 mm., se pueden detectar pequeños grupos de neuroblastos en las porciones posterosuperiores de la aurícula, cerca de la línea media. En el feto humano de 35 mm. aparecen, además, grupos ganglionares en el surco interauricular posterior. El ganglio aórtico-pulmonar está mejor desarrollado y se distinguen dos tipos celulares. Las fibras nerviosas, que en el estadio de 22 mm. están sólo presentes en el tejido subepicárdico de la pared auricular superior y en la adventicia de la aorta, en el estadio de 40 mm. colonizan los dos tercios superiores de las aurículas, formando un intrincado y tenue plexo. Los ganglios intrínsecos en el corazón fetal humano de 50 mm. se pueden clasificar en los siguientes grupos: 1) grupo aorticopulmonar, situado en la adventicia de las raices de las arterias aorta y pulmonar; 2) grupo auricular izquierdo superior; 3) grupo auricular derecho superior; 4) grupo situado en las porciones posterosuperiores del

surco interatrial. Todos los grupos están interconectados a través de fibras nerviosas del plexo epicárdico auricular. En el estadio de 55 mm. la mayoría de los corazones muestran algunos ganglios en el surco atrioventricular. Las células ganglionares encontradas en esta situación pueden haber migrado a lo largo de los plexos nerviosos coronarios. En los fetos de 65-70 mm. los grupos ganglionares ocupan posiciones similares a las descritas; sin embargo, el número de ganglios ha aumentado, se disponen en cadenas y están integrados en el plexo nervioso epicárdico auricular general. La mayoría de los ganglios están rodeados por una tenue cápsula y tienen pequeños capilares, tanto dentro como fuera de la misma. A partir del estadio de 65 mm. pueden distinguirse cuatro tipos celulares principales: pequeñas células fuertemente teñidas; células con núcleo reticular, dos nucleolos y forma irregular; otras similares a las anteriores, pero piriformes; y, finalmente, células binucleadas, confinadas principalmente en los grupos ganglionares auriculares superiores y en el aórtico-pulmonar.

SMITH (1970b), en un análisis del desarrollo de la inervación de las arterias coronarias en fetos humanos hasta el estadio de 230 mm. de longitud C.-R., indica que el abastecimiento nervioso de los vasos coronarios se inicia antes del estadio de 30 mm.. En el estadio de 40 mm. están formadas todas las ramas de las arterias coronarias y éstas se encuentran en sus posiciones definitivas. En embriones de más de 120 mm. demuestra que, a lo largo de los vasos coronarios, existen plexos de fibras nerviosas gruesas y finas en diferentes niveles de la túnica adventicia. No observa terminales nerviosas en la túnica media. En algunas porciones del trayecto de las arterias coronarias, sobre los ventrículos, encuentra células ganglionares.

SMITH (1970c), mediante técnicas de impregnación argéntica, encuentra células nerviosas binucleadas en corazones de fetos humanos, desde los 50 mm. de longitud C.R. hasta término. Estas

células estaban presentes en fetos de 120 mm., fase en la que el proceso de migración de células nerviosas al corazón está casi finalizado, motivo por el que sugiere que el incremento de células nerviosas en el corazón se debe a un proceso de división activa de las mismas.

SMITH (1971a), analiza la inervación intrínseca del corazón en fetos de 70 a 420 mm. de longitud C.-R. Utiliza los mismos procedimientos de tinción descritos en el artículo previo. En el feto de 70 mm. los ganglios se concentran en 5 grupos principales: 1) en las porciones posterosuperiores de la aurícula izquierda, 2) en las porciones posterosuperiores de la aurícula derecha, 3) en la mitad superior del surco interauricular, 4) en algunos grupos dispersos por el surco auriculoventricular, sobre todo posteriormente, y 5) en la túnica adventicia de las raices de las arterias aorta y pulmonar. La mayoría de los ganglios son pequeños, pero los situados cerca de la aorta y de la pulmonar son más grandes. Pueden demostrarse plexos epicárdicos auriculares y ventriculares y filamentos nerviosos que, partiendo de ellos, inervan al miocardio. Durante las semanas siguientes de desarrollo (feto de 120 mm.) los principales grupos ganglionares continúan aumentando su número de células y su área de distribución. Un amplio grupo de haces nerviosos se extiende en espiral desde la base del corazón hasta el ápex. Las principales ramas de las arterias coronarias tienen dos o más de estos haces nerviosos, siguiendo su trayecto. Sin embargo, las venas correspondientes están más pobremente inervadas. Aproximadamente un 30% de las células ganglionares tienen ya las características morfológicas de las células maduras, son grandes, irregulares y contienen un núcleo excéntrico fuertemente teñido, con un nucleolo más claro. Entre los estadios de 120 a 250 mm. hay una invasión de todo el área epicárdica auricular por los ganglios, en un proceso de extensión gradual desde las áreas previamente descritas. Generalmente, los ganglios contienen entre 6 y 120 células, aunque los fusiformes, situados entre la arteria aorta y

la pulmonar, pueden tener hasta 240 células de distintos tipos. Además de la rica inervación de las arterias coronarias, ya descrita, en el estadio de 160 mm. aparece un delicado plexo de sutiles filamentos en las capas más profundas de la adventicia de estos vasos. Las arteriolas tienen una importante inervación. Los nervios y los vasos entran en el miocardio por hileras neurovasculares bien marcadas, especialmente cerca del surco atrioventricular y en las porciones posteriores del septo interventricular. En el estadio de 420 mm. los ganglios se distribuyen de una forma mucho más difusa y se disponen en los siguientes grupos: 1) Aurícula izquierda: a) posterosuperiormente, extendiéndose ligeramente hacia la cara anterior y lateral; b) cerca de la entrada de las venas pulmonares. 2) Aurícula derecha: a) posterosuperiormente con extensiones anterior y lateral; b) cerca de la entrada de la vena cava superior; c) cerca de la entrada de la vena cava inferior. 3) Septo interauricular. 4) Surco atrioventricular. 5) Espacio aórtico-pulmonar, en la adventicia de los grandes vasos. Los ganglios mayores miden 800 X 300 micras y contienen hasta 300 células.

SMITH (1971b), estudia la localización y características de los ganglios intrínsecos y de los plexos nerviosos cardiacos en el recién nacido. Analiza 12 corazones de recién nacidos, fallecidos antes de transcurridas doce horas del nacimiento. En tres corazones se hicieron cortes seriados de 10 micras y se tiñeron según las técnicas tricrómica de Masson, cresyl violeta y el método de plata de Samuel. Un corazón se estudió en cortes seriados, tras la impregnación por el método de plata de Wrete. Cinco corazones se trataron con una mezcla de zinc iodado y ácido ósmico, cuatro de los cuales, se estudiaron en tiras de distintas áreas del corazón. Un corazón se estudio en tiras, utilizando como método de tinción una modificación de la técnica de Bielschowsky-Gros. Y finalmente, en dos corazones se aplicó como método de tinción una técnica modificada de colinesterasa; pero

en estos dos casos los resultados obtenidos fueron muy pobres, demostrando, tan solo, vasos sanguíneos. Los grupos ganglionares intrínsecos descritos fueron exactamente los mismos que los referidos previamente en el feto de 420 mm., más un grupo ventricular, situado en el epicardio, más cerca del ápex que de la base, constituido por neuronas de pequeño tamaño (25 X 20 micras) rodeadas, a modo de cesto, por células pequeñas fuertemente teñidas. Los ganglios varían en tamaño, desde 200 X 40 micras a 1200 X 400 micras. Los más grandes son poco frecuentes y sólo se encuentran en las partes más superiores del corazón. Las células ganglionares se suelen disponer periféricamente y están soportadas por septos que se extienden hacia dentro desde la cápsula externa. Contienen citoplasma granular y la mayoría son, aparentemente, multipolares. Sin embargo, algunas de las células cercanas a los haces nerviosos más grandes, situadas en las proximidades del nódulo auriculoventricar, son más pequeñas y piriformes, pareciendo pseudounipolares. También se observaron, ocasionalmente, células bipolares. En lo que se refiere a los plexos nerviosos, describe dos en el pericardio parietal. No identifica las grandes y complicadas terminaciones nerviosas, descritas por otros autores, pero sí sugiere que podrían existir terminaciones libres. Demuestra retículos nerviosos en el subepicardio, subendocardio y asociados con las arterias coronarias. Aunque encuentra extensiones del retículo subendocárdico en el tejido de las válvulas atrioventriculares, éstas son más pequeñas que las descritas por el autor en las válvulas correspondientes de pequeños mamíferos.

SMITH (1971c), en su trabajo sobre el desarrollo de las neuronas autonómicas en el corazón humano, señala que las células que aparecen más tempranamente en el corazón son los neuroblastos, éstos se diferencian con rapidez dando lugar a las células sensoriales y motoras, siendo estas últimas las predominantes. Observa, también, algunas células binucleadas que alcanzan una frecuencia máxima en el estadio de 120 mm. de

longitud C.-R., a partir de entonces disminuye su número, de modo que a término se pueden detectar muy pocas. Indica que los nervios extrínsecos del corazón muestran un patrón morfológico similar al del humano adulto hacia las 11 semanas de gestación (estadio de 70 mm. de longitud C.-R.).

JAMES (1970), se centra en el análisis de distintos aspectos del desarrollo fetal y postnatal del sistema específico de conducción. Sostiene que los cambios en el sistema de conducción, tras el nacimiento, son extensos e importantes. Un desarrollo equilibrado de la inervación autonómica del nódulo sinusal ejerce una marcada influencia en las características morfológicas y funcionales del mismo, en definitiva, en su papel como "marcapasos" del corazón. Concluye que la inervación simpática del corazón fetal se desarrolla más lentamente que la parasimpática y se completa algún tiempo después del nacimiento.

PICK (1970), publica una excelente monografía sobre el Sistema Nervioso Autónomo, en ella analiza diferentes aspectos morfológicos, funcionales, clínicos y quirúrgicos, tanto en el hombre como en otras especies. Dedica un capítulo a la revisión del desarrollo embrionario del Sistema Nervioso Autónomo y manifiesta que "aunque el origen, crecimiento, y desarrollo del componente motor periférico del sistema autonómico ha sido repetidamente investigado en los últimos noventa años, tanto en vértebrados superiores como en inferiores, el problema no ha sido, todavía, resuelto por completo". En opinión del autor es precisa una completa reinvestigación, en relación con el número preciso y distribución de los ramos cardiopulmonares procedentes de los nervios vagos y troncos simpáticos derecho e izquierdo.

GARDNER y **O'RAHILLY (1976)**, hacen un estudio del sistema específico de conducción y de la inervación del corazón en el embrión humano de 31 mm. de longitud C.-R. (estadio 23 de O'Rahilly) aproximadamente de 8 semanas. Realizan la tinción de

los cortes según la técnica de Mallory-Azam, que, como ellos mismos reconocen, no es específica de las fibras nerviosas. En este artículo indican que el nódulo sinoatrial puede ser identificado en embriones de 5 a 7 mm. (estadío 14 de O'Rahilly) y el fascículo atrioventricular en embriones de 8 a 11 mm. (estadío 16). Las primeras fibras nerviosas aparecen en el corazón de embriones de 11 a 14 mm. (estadío 17). Refiriéndose a su especímen de 31 mm. observan que los nervios del lado derecho se originan en ramos simpáticos cervicales y vagales cervicales y torácicos. Estos nervios "vagosimpáticos" dan las siguientes ramas: una, enfrente de la tráquea, para el ganglio aórtico-pulmonar, que inerva las estructuras arteriales y venosas; y otra, el nervio del seno derecho, que abastece el nódulo sinusal y da ramitos para el septum interatrial, los cuales alcanzan el nódulo auriculoventricular y las venas pulmonares. De la misma forma, los nervios del lado izquierdo se originan de filamentos simpáticos cervicales y vagales cervicales y torácicos. Estos forman varios ramos ganglionados descendentes vagosimpáticos, que discurren por el lado derecho del arco de la aorta y penetran en el ganglio aórtico-pulmonar. Filamentos que dejan este ganglio abastecen el tronco de la arteria pulmonar, la aorta ascendente, el tabique interauricular, las venas pulmonares y, como nervio del seno izquierdo, el pliegue de la vena cardinal izquierda.

ORTS LLORCA, DOMENECH MATEU y **PUERTA FONOLLA (1977, 1979)**, mediante la técnica de impregnación argéntica de Bielschowsky, estudian la inervación del nódulo sinusal y sus regiones vecinas, en dos embriones humanos de 20 y 23 mm. de longitud C.-R. (36-40 días). Señalan que es posible identificar, en el lado derecho, un nervio, denominado sinusal, cuyo origen se realiza por varias raices procedentes del nervio vago derecho, las cuales descienden por la cara ventrolateral derecha de la tráquea primitiva y el bronquio derecho. Este nervio envía una rama anastomótica delgada, que discurre por delante de la arteria pulmonar derecha y pasa al lado izquierdo. Posteriormente da lugar a una gran rama

destinada al nódulo sinusal, la cual sigue el transcurso de la vena cava superior y, a partir de entonces, envía unas ramitas delgadas que, siguiendo el pliegue atrial, abastecen la cara posterior de la aurícula derecha. Cuando el nervio pasa por el ángulo formado por la aurícula derecha y las venas pulmonares derechas, alcanza la porción intrapericárdica de la vena cava inferior en la zona de desembocadura auricular. Los autores afirman que, en los estadios analizados, toda la inervación es de tipo parasimpático.

Por último, dentro del apartado de estudios histomorfológicos, en nuestro Departamento, bajo la dirección del Profesor Soler, se han venido realizando numerosos trabajos sobre la inervación del corazón y su influencia en la dinámica visceral desde diferentes puntos de vista. En lo que se refiere a aspectos del desarrollo embrionario de la inervación cardiaca cabe citar los siguientes:

GARCIA, SOLER, MERIDA, RODRIGO y **BARRANCO (1985)**, analizan la organización neuroganglionar del plexo endocárdico autónomo humano. En embriones de 10 mm. de longitud encuentran un nido celular, falto de diferenciación específica, en la implantación del mesocardio dorsal; éste constituye el anticipo o anlage preganglionico extracardiaco. Hacia el estadio de 13 mm. de longitud se observa cómo se desprenden de los nervios vagos, en las proximidades del corazón, diferentes ramas nerviosas. Hacia los 15 mm. de longitud se observan con claridad los nervios cardiacos, y las neuronas preganglionicas inician su diferenciación. En los últimos estadios del período embrionario (22-24 mm.) se encuentran varias formaciones ganglionares infraaórticas cercanas al pedículo arterial. Durante el período fetal tales ganglios maduran y se esparcen por el área vascular, estando íntimamente ligados a las formaciones nerviosas y constituyendo el plexo vegetativo extracardiaco autónomo.

MORALES GONZALEZ (1989), estudia el desarrollo de las ramas nerviosas extrínsecas cardiacas vagales y simpáticas, de ambos lados, en embriones de 5 a 26 mm. de longitud C.-R. Utiliza el método clásico de hematoxilina-eosina de Harris y la tinción tricrómica (V.O.F.) de Gutierrez y Cols. Las principales conclusiones de su trabajo fueron las siguientes: **(1)** En el embrión de 5 mm. de longitud fué el primero en que se pudo seguir el trayecto del vago desde su origen troncoencefálico, con sus grupos ganglionares yugular y nodoso y su porción fibrilar cefálica, hasta la zona de hendidura del conducto auditivo externo. **(2)** En el embrión de 6 mm. se observan los esbozos de la inervación cardiaca. Se puede seguir el trayecto del nervio vago en las regiones cefálica, cervical y torácica, apreciando áreas de desflecamiento que corresponden al origen de los ramos cardiovagales. Este es el primer estadio en que se perfilan los elementos cromafínicos, origen futuro de la cadena simpática. Desde dicha cadena parten cordones celulares que, dirigiéndose hacia delante y abajo, al alcanzar el IV arco aórtico se desdoblan en unas ramificaciones externas y otras internas. Las externas se unen al tronco del vago, mientras que las internas se sitúan entre el IV arco aórtico y la faringe dejando un resto posterior cercano a la cadena simpática. A este resto posterior se van uniendo nuevos elementos en zonas inferiores y cuando el nervio vago inicia su desflecamiento para dar los nervios cardiovagales superiores se funde con ellos. Por tanto, se encuentran células cromafínicas en el tronco del vago, en los nervios cardiovagales superiores y también en los mesos cardiacos arterial y venosos. **(3)** En el embrión de 10 mm. se acentúa, aún más, el esquema de la inervación vagal, pudiendo seguir el trayecto de sus ramas. En cuanto a las futuras ramas cardiacas simpáticas, también están mejor perfiladas, aunque siguen constituidas por conglomerados celulares, formando fascículos, sin estructuración fibrilar. **(4)** En las fases comprendidas entre los 10 y 19 mm. de longitud quedan bien perfilados los ramos cardiacos vagales y simpáticos, así como sus colaterales y los plexos yuxtacardiacos. **(5)** En

fases posteriores del desarrollo, al identificarse perfectamente las ramas nerviosas y ser éstas de mayor tamaño, se pueden seguir con precisión, viendo como se desdoblan y vuelven a unirse entre sí. De tal manera que, al llegar la fase embrionaria final, tenemos un esquema completo de lo que va a ser la inervación cardiaca del adulto, si bien sin la necesaria madurez estructural de los elementos fibrilares y celulares que la integran. En cuanto a los datos morfológicos referentes a la zona de origen y número de ramos cardiacos vagales y simpáticos en los estadios finales, se observan variaciones individuales, al igual que en el adulto, pero siempre los procedentes del vago desde el recurrente hacia arriba, van a terminar en el meso arterial y los inferiores a esa zona terminan en los mesos venosos laterales y mediales. Las ramas simpáticas se originan en el ganglio cervical inferior, tronco o ganglio cervical intermedio y ganglio estrellado, fundiéndose en un encaje nervioso, a partir del cual salen colaterales externas, para el tronco del vago y nervios cardiovagales superiores, e internas, para el nervio recurrente y sus extensiones cardiacas. Las fibras simpáticas nunca caminan solas en su trayecto hacia el corazón.

ESTUDIOS QUIMICOS E HISTOQUIMICOS

Los procedimientos morfológicos clásicos permiten establecer un cuadro bastante preciso del desarrollo embrionario de la inervación intrínseca del corazón. Sin embargo, con estos métodos no podemos distinguir los elementos simpáticos de los parasimpáticos que, como hemos visto, van íntimamente ligados. Aunque autores como **NONIDEZ (1939)**, sugirieron que las fibras vagales pre y postganglionares se tiñen con las sales de plata más intensamente que las fibras simpáticas preganglionares, otros investigadores no pudieron confirmar estos resultados. El desarrollo de procedimientos histoquímicos para detectar la presencia de colinesterasa y acetilcolinesterasa, así como

técnicas de fluorescencia para nervios que contienen catecolaminas, nos ha aportado información adicional sobre las características de la inervación del corazón, su desarrollo y proceso de maduración. Hay que señalar que estas técnicas tienen sus limitaciones; así, por ejemplo, la acetilcolinesterasa, que se utiliza como marcador histoquímico de los nervios colinérgicos, es producida, también, por muchos tejidos no neuronales, en particular, por las células del sistema específico de conducción; por tanto, no es una medida segura de la inervación del tejido de conducción. Por otra parte, según **CANALE (1986)**, no hay una buena correlación entre las estimaciones químicas del contenido cardiaco de noradrenalina y las observaciones de fluorescencia de catecolaminas. A continuación expondremos, resumidamente, algunos de los trabajos más interesantes realizados, con procedimientos histoquímicos, sobre nuestra área de investigación.

SHAMARINA (1940), estudia el contenido colinesterásico en las aurículas embrionarias. Basándose en sus resultados, sugiere que el desarrollo de la actividad colinesterásica está en relación con la maduración de la función neural.

ZACKS (1954), analiza las enterasas en estadios tempranos del desarrollo del embrión de pollo. Detecta actividad acetilcolinesterásica, en el sistema nervioso, antes de que pueda detectarse la acetilcolina y antes de que se produzca la diferenciación morfológica de los neuroblastos.

LEE (1960), estudia los efectos de algunos estimulantes ganglionicos sobre el corazón del embrión de pollo. Encuentra catecolaminas en el corazón embrionario, antes de que se haya producido su inervación.

KARCZMAR (1963), utilizando extractos homogeneizados de corazón de embriones y fetos de rata, demuestra la existencia de

una discreta actividad colinesterásica en las paredes del corazón. Indica que la enzima se distribuye difusamente dentro del miocardio y no encuentra ningún área donde la actividad sea más intensa. Esta distribución se corresponde con la pequeña cantidad de actividad colinesterásica, demostrada por otros autores, en las fibras miocárdicas de mamíferos adultos. Opina que existen razones para pensar que los nervios cardiacos no funcionan hasta algún tiempo después de que se han establecido conexiones con el corazón.

NAVARATNAM (1965b), mediante la técnica de la tiocolina, estudia el desarrollo de la actividad colinesterásica en el corazón y ganglios cardiacos de embriones, fetos y recién nacidos humanos, de rata, conejo y cobaya. En el hombre no detecta actividad colinesterásica en los estadios de 65 y 88 mm. de longitud C.-R. La verdadera colinesterasa ha aparecido en estadios de 250 mm., en el citoplasma de algunas células nerviosas cardiacas. Las células que contienen esta enzima van aumentando en número hasta que, al final del desarrollo, se extienden incluso por fuera de la masa ganglionar cardiaca, encontrándose particularmente cerca de las regiones nodales, así como en los plexos coronarios. Los axones postganglionares se van cargando gradualmente con la enzima y pueden identificarse con facilidad en la pared cardiaca. En el estadio de 250 mm., cuando la verdadera colinesterasa puede verse en los ganglios cardiacos, la enzima no está presente todavía en ninguna parte de la musculatura cardiaca especializada. Posteriormente, sin embargo, conforme los axones postganglionares se van llenando con la enzima, la actividad colinesterásica empieza a ser más prominente en los nódulos sinusal y atrioventricular; por otra parte, el haz atrioventricular, que en el hombre está menos inervado que los nódulos, no contiene mucha colinesterasa en el lactante. Desafortunadamente, al no disponer de material fresco en estadios intermedios del desarrollo, no se pudo determinar, con precisión, el momento en que la actividad colinesterásica aparece por

primera vez. En la rata la actividad colinesterásica aparece, aproximadamente, en el 4º día de vida postnatal; en el conejo entre los días 24 y 27 de gestación y en el cobaya el día 30 de gestación. En la rata, conejo y cobaya la actividad pseudocolinesterásica aparece en los ganglios cardiacos dos o tres semanas después de la aparición de la verdadera colinesterasa; al contrario que esta última, la pseudocolinesterasa se encuentra, predominantemente, fuera de las células nerviosas ganglionares.

BENCI (1965), llevó a cabo un estudio sobre el desarrollo, distribución y características de la actividad colinesterásica, en corazones de embriones de pollo. El esquema de la inervación auricular, según sus procedimientos, es muy similar al de la ventricular.

FRIEDMAN, POOL, JACOBOWITZ y Cols. (1968), estudian el desarrollo de la inervación simpática en el corazón de conejo, combinando mediciones de la concentración cardiaca de catecolaminas y observaciones sobre la distribución anatómica de los nervios simpáticos, mediante la técnica de fluorescencia de monoaminas. La concentración cardiaca de norepinefrina, en los estadios tardíos de la gestación, es bastante baja y va aumentando, progresivamente, después del nacimiento, hasta alcanzar los niveles del adulto a la edad aproximada de tres semanas. En todas las edades se observó una estrecha correlación entre los niveles de norepinefrina y la demostración histoquímica de la inervación simpática. Exclusivamente en animales más jóvenes se observaron varicosidades terminales, muy fluorescentes, en los troncos nerviosos preterminales; esto les sugiere que los nervios simpáticos se desplazan hacia el corazón, en lugar de formarse dentro de él. En corazones de todas las edades se encontraron células cromafines. Señalan que el desarrollo de los betarreceptores precede a la inervación cardiaca.

IGNARRO y SHIDEMAN (1968), analizan la aparición, concentraciones y biosíntesis de catecolaminas en el corazón en desarrollo de embriones de pollo. A los diez días de incubación aprecian un fuerte incremento en la concentración cardiaca de catecolaminas, seguido de un marcado descenso, para después elevarse de nuevo a partir de los 16 días. Como los autores precedentes, también detectan la presencia de catecolaminas en el corazón de pollo, antes de que se produzca su inervación. Sostienen que la inervación simpática del corazón fetal se desarrolla más lentamente que la inervación colinérgica y sólo se completa después del nacimiento.

HOAR y HALL (1970), estudian el patrón precoz de la inervación cardiaca en embriones de cobaya; para ello obtuvieron 78 corazones de embriones entre los 20 y 40 días de gestación. En unos corazones se utilizó el método de fluorescencia de catecolaminas de Falck, para demostrar las fibras adrenérgicas, y en otros, la técnica de Holmes de impregnación argéntica. Los resultados de los dos métodos se correlacionaron, con el objeto de establecer el patrón global de la inervación cardiaca y los elementos adrenérgicos específicos. Indican que las fibras vagales, acompañadas por los primordios de los ganglios cardiacos, alcanzan la pared auricular en el día 25 de gestación. En la periferia de los ramos vagales parecen ir incluidas algunas fibras simpáticas. Sin embargo, la mayoría de las fibras simpáticas llegan de forma independiente hacia el día 26 de gestación; pasan a lo largo de la aurícula y entran en las paredes ventriculares. Se forma un plexo, justo por debajo del epicardio de la pared ventricular, y, desde ahí, las fibras nerviosas penetran en el miocardio. Las fibras simpáticas discurren, inicialmente, por los bordes de los haces musculares, pero no entran en las fibras musculares. Los nervios empiezan a ser más gruesos hacia el día 29 de gestación, pero no exceden las 2 micras. Estos nervios empiezan a dar ramas en el día 27, pero hasta el día 30 no están bien ramificados y rodean la superficie

de los haces musculares, simulando un plexo perimisial. Hacia el día 40 de gestación este plexo perimisial es evidente y contiene algunos nervios fluorescentes. Concluyen que la inervación autónoma queda establecida, por completo, hacia el día 40 de gestación.

OWMAN, SJGOBERG y SWEDIN (1971), llevan a cabo estudios químicos e histoquímicos, sobre el desarrollo pre y postnatal de los diferentes sistemas de neuronas adrenérgicas cortas y largas, en órganos periféricos de la rata. En fetos de 13-15 días los simpáticoblastos del tronco simpático muestran una intensa fluorescencia específica para catecolaminas. Hacia el día 20 de gestación se encuentran haces de nervios simpáticos fluorescentes en la periferia de distintos órganos (glándula submaxilar, riñón, corazón, intestino delgado y tracto genital masculino). Sin embargo, hasta después del nacimiento no es aparente una inervación terminal de estos órganos, sugestiva de un mecanismo funcional trasmisor. Cuando las fibras adrenérgicas en desarrollo penetran en los órganos efectores, forman delgadas ramas con varicosidades débilmente fluorescentes. La intensidad de fluorescencia de estas varicosidades se incrementa rápidamente en el adulto, en tanto que decrece en las porciones preterminales.

TAYLOR y SMITH (1971), intentan correlacionar la aparición morfológica de la inervación adrenérgica, en corazones fetales humanos, con el desarrollo de los receptores cardiacos funcionalmente relacionados. La inervación adrenérgica se estudió con la técnica de fluorescencia de Falck y microscopia electrónica. Los nervios acetilcolinesterasa positivos se tiñieron usando una modificación de la técnica de la tiocolina de Karnovsky y Roots. Encontraron células que contienen catecolaminas, dentro o cercanas al corazón, en todos los fetos estudiados de 8-18 semanas. En la mayoría de los casos estas células estaban asociadas a los nervios extrínsecos situados a lo largo de la aorta y el tronco de la pulmonar, o bien, en el

septum interauricular. Los hallazgos ultraestructurales de estas células incluían vesículas de núcleo denso con diámetros de 700-1000 nm.; su citoplasma mostraba un aspecto "activo" con muchos complejos de Golgi y paquetes de cisternas de retículo endoplásmico rugoso. Se observaron nervios cardiacos y células ganglionares acetilcolinesterasa positivos. Las actividades más elevadas de adenilciclasa se encontraron en la sexta semana de desarrollo fetal. La enzima es activada por ión fluor entre las semanas 8 y 17 del desarrollo fetal, pero no lo es por las catecolaminas. La actividad fosfodiesterasa va aumentando progresivamente entre la 8 y 17 semana y es inhibida por aminofilina entre las semanas 10 y 15. Aunque en los corazones fetales se encontraron células que contienen catecolaminas, las fibras adrenérgicas estaban ausentes en todas las edades estudiadas. Este fallo para demostrar fibras adrenérgicas, que contrasta con los resultados de otros autores, podría atribuirse a la actividad de la monoaminooxidasa antes de la congelación de los corazones o a variaciones en la aplicación de la técnica, es decir, al tiempo de incubación, humedad o temperatura. Del presente estudio podría desprenderse que muchas de las catecolaminas cardiacas, al menos en los primeros estadios del desarrollo, procederían de las células cromafínes, y si, de hecho, las catecolaminas juegan un papel regulatorio en la contracción cardiaca fetal, éstas podrían originarse en las células cromafines y/o la médula adrenal y no en la inervación cardiaca adrenérgica extrínseca.

NANOT, BERMON y **Le DOUARIN (1973)**, efectuaron un estudio del desarrollo de la inervación cardiaca en el ratón, a partir del día 11 postcoito, con procedimientos de impregnación argéntica e histoquímicos. Indican que la inervación alcanza el miocardio auricular hacia el día 12 y el ventricular hacia el 14. No observan la fluorescencia típica de catecolaminas hasta el día 16. La inyección de levo-dopa, en la madre, permite una detección precoz de los elementos adrenérgicos, particularmente en el área

del nódulo sinusal.

FINLAY y **ANDERSON (1974)**, reinvestigan el desarrollo de la actividad colinesterásica específica y no específica en el corazón de rata, haciendo especial referencia al desarrollo del tejido de conducción y los elementos nerviosos. La actividad colinesterásica es identificable en el corazón de rata antes del nacimiento. Sin embargo, inicialmente ésta es exclusivamente no específica, tanto en el corazón como en los ganglios cardiacos. La actividad acetilcolinesterásica aparece en las células nerviosas ganglionares a los cuatro días de edad; pero, a pesar de la aparición precoz de tal actividad en estas células, la AChE no es demostrable en otros lugares del corazón hasta los 14 días de edad. Sin embargo, después de su aparición, la actividad acetilcolinesterasa empieza a ser más intensa que la colinesterásica en los ganglios cardiacos y en el tejido de conducción. Aportan dos posibles explicaciones para el retraso existente entre la demostración de elementos nerviosos, por otras técnicas, y el desarrollo de actividad AChE en estos nervios: la primera es que los nervios colinérgicos están presentes desde estadios precoces, pero éstos contienen una cantidad insuficiente de AChE para ser demostrada histoquímicamente; y la segunda es que se produzca un crecimiento separado de nervios adrenérgicos. Durante el primer mes de vida la actividad AChE está restringida al tejido de conducción y los nervios cardiacos asociados. El patrón adulto de inervación colinesterasa-positivo no está completamente establecido hasta los 31 días de edad. Los autores sostienen que, en la rata, el principal objetivo de la inervación vegetativa del corazón es el sistema específico de conducción y que las influencias nerviosas sobre el corazón se ejercen, en su mayor parte, a través del mismo.

HIGGINS y **PAPPANO (1979)**, estudian, por procedimientos histoquímicos, la ontogenia de los axones que contienen catecolaminas en los corazones de embrión de pollo. Señalan que

los primeros nervios fluorescentes a catecolaminas aparecen en la aurícula alrededor del 10º día de incubación.

KIRBY, McKENZIE y WEIDMAN (1980a), utilizando técnicas de histofluorescencia de catecolaminas e impregnaciones argénticas, estudian el desarrollo de los nervios cardiacos simpáticos en el embrión de pollo. Indican que las descripciones disponibles del mismo entran en conflicto con algunos de los aspectos conocidos de la inervación simpática del pollo adulto. El corazón adulto está inervado por nervios simpáticos bilaterales, que se originan en el primer ganglio simpático torácico. Estos nervios discurren por las porciones anterolaterales del pulmón y se unen al vago justo antes de entrar en el pericardio, siguiendo los grandes vasos. En el embrión de pollo, los nervios cardiacos simpáticos se originan en el primer ganglio torácico de la cadena simpática en el 7º día de incubación. Crecen primero lateral, y luego ventralmente a los pulmones en desarrollo, para unirse al vago y se encuentran en la región bulbar y auricular del corazón alrededor del 10º día de incubación. La presencia de células fluorescentes, sin prolongaciones, marca el curso de los nervios cardiacos simpáticos y éstos se encuentran en la región bulbar a partir del 10º día. Las células ganglionares simpáticas pierden su fluorescencia entre los días 8º y 16º de incubación. Esto se debe, presumiblemente, a dilución del trasmisor en el volumen, rápidamente creciente, del citoplasma de las neuronas. Las células de la médula adrenal y las intensamente fluorescentes del intestino delgado (SIF) no sufren esa disminución de la fluorescencia durante este período. Las células SIF están bien diferenciadas en el día 16º de incubación. Terminan apuntando que transcurre un período de tiempo entre la aparición de los nervios en el corazón, hacia el día 10º de incubación, y el momento en que la estimulación de estos nervios produce cardioaceleración, circunstancia que ocurre hacia el día 16º de incubación. Sugieren que este tiempo puede ser el necesario para producir los trasmisores en las células ganglionares y terminales nerviosas,

con el consiguiente proceso de maduración química y diferenciación morfológica.

DOLEZEL, GEROVA, GERO y VASKU (1981), con la técnica de histofluorescencia a catecolaminas, revisan la fase final del desarrollo de la inervación simpática de las arterias coronarias y del miocardio del perro (en la última semana antes del nacimiento, en cachorros de 1 y 6 semanas, 4 meses y adultos). Finalmente con la técnica de Hang, valoran la densidad de inervación en el ventrículo y aurícula izquierdos.

MACDONALD, POOT, COLENBRANDER y Cols. (1983), analizan los elementos nerviosos en corazones fetales de cerdo y en recién nacidos, mediante procedimientos histoquímicos; así mismo observan los efectos que sobre los nervios cardiacos produce la decapitación "in utero". Utilizaron 86 corazones fetales de entre 31 y 114 días de gestación, 18 corazones de cerdos recién nacidos (9 a 20 días de edad) y 6 corazones de sementales adultos. Examinan los efectos de la vagotomía producida por decapitación en el útero a los 40-43 días de gestación, en 24 corazones adicionales de fetos de entre 51 y 114 días de desarrollo. Los autores señalan que la cantidad de fibras reactivas a la acetilcolina se incrementa en la aurícula, nódulo auriculoventricular y ventrículos a lo largo de la gestación. Los corazones de fetos decapitados tenían cantidades menores de tejido nervioso, que los de fetos intactos de la misma edad. Demostraron ganglios tanto en los fetos intactos como en los decapitados. Ocasionalmente, se observaron células fluorescentes con contenido catecolamínico en corazones de fetos tan jóvenes, como de 30 días de gestación; aunque raramente se observaron fibras fluorescentes en corazones de fetos de 70 días de gestación, su cantidad va aumentando de forma progresiva hacia el final de la gestación y el momento del nacimiento. Concluyen que existe un sustancial crecimiento nervioso dentro del corazón del cerdo durante la gestación y que las fibras nerviosas adrenérgicas se desarrollan

más tardíamente que las colinérgicas.

MICROSCOPIA ELECTRONICA

La identificación precisa de los distintos elementos primordiales del Sistema Nervioso Autónomo, como los neuroblastos, las células mesodérmicas, o las células de resvestimiento es muy difícil con el limitado poder de resolución de la microscopia óptica. La microscopia electrónica puede ser útil para verificar y, a veces, corregir las observaciones realizadas sobre el desarrollo de la inervación autonómica. Concretándose al desarrollo de la inervación intrínseca cardiaca hay que señalar que son pocos los autores que se han dedicado a su estudio mediante este procedimiento. Revisaremos a continuación algunos de los más importantes.

PICK, GERDIN y **DE LEMOS (1964)**, realizan un estudio ultraestructural de las neuronas de los ganglios simpáticos en dos fetos humanos de 15 y 17 semanas de gestación. Señalan que la mayoría de las neuronas simpáticas, en estos estadios del desarrollo, están en contacto íntimo, aunque cada una tiene su membrana plasmática. Tienen uno y, a veces, dos núcleos grandes y redondeados; cada uno de estos núcleos posee uno o dos nucleolos y un carioplasma granular que muestra condensaciones de agregados cromatínicos. No había signos de división mitótica, indicando que la división de neuronas simpáticas está quiescente en estos periodos. El citoplasma contiene cisternas de Golgi, numerosas mitocondrias y pequeños cuerpos densos. La sustancia de Nissl está constituída por cisternas de retículo endoplásmico rugoso que miden de 400 a 800 Armstrong. También se observan ribosomas libres, centriolos y algunas vesículas. A pesar de la variedad de componentes subcelulares, el citoplasma de las células simpáticas fetales parece pequeño comparado con el tamaño del núcleo, que tiene ya las dimensiones del de la neurona madura. No demostraron

terminaciones sinápticas maduras.

PAPKA (1974, 1976, 1978, 1981), lleva a cabo una serie de estudios sobre el desarrollo de la inervación cardíaca en diferentes estadios pre y postnatales del conejo. Utiliza procedimientos histoquímicos y microscopia electrónica. En **1974**, demuestra, en fases precoces del desarrollo prenatal del conejo, la presencia de células cromafines e indica que las catecolaminas fluorescentes, cuando están presentes, se encuentran en relación con dichas células cromafines y no con las fibras nerviosas. En **1976**, describe las características ultraestructurales normales de las neuronas intracardiacas, tanto en períodos fetales como en el adulto. En un trabajo posterior, **1978**, analiza las terminaciones nerviosas en el miocardio de conejo, en el período fetal y en el recién nacido. Encuentra cuatro tipos de perfiles axonales: axones adrenérgicos, con vesículas pequeñas de núcleo denso que, casi con certeza, almacenan 5-hidroxi-dopamina; axones colinérgicos que contienen pequeñas vesículas sinápticas transparentes acetilcolinesteresa positivas; axones con grandes vesículas repletas de un material moderadamente electrodenso, parecidos a los axones colinérgicos; y perfiles repletos de mitocondrias, cuerpos parecidos a lisosomas, microtúbulos similares a terminaciones sensoriales y vesículas de distinto tamaño. Por último **(1981)**, combinando la técnica de fluorescencia a catecolaminas y microscopia electrónica, estudia el desarrollo de la inervación ventricular en conejos, desde el día 22 de gestación hasta el 35 postparto. Se centró, especialmente, en la detección morfológica de fibras y terminaciones nerviosas en estrecha relación con las células miocárdicas. En animales tratados con alfametilnorepinefrina observa las fibras adrenérgicas, por primera vez en los ventrículos, hacia el día 24º de gestación. Las terminaciones adrenérgicas y colinérgicas, en este momento de la gestación, estaban en estrecha relación con las células miocárdicas. Con posterioridad, en pocas semanas, la densidad de inervación fué aumentando, hasta alcanzar el patrón

adulto hacia el día 35 postparto. En muchos casos, en el mismo haz nervioso se demostraban fibras adrenérgicas y colinérgicas en estrecha aposición con las fibras musculares, sin interposición del citoplasma de las células de Schwann. Esta relación podría permitir más interacciones periféricas entre estas fibras y el miocardio.

KIRBY, WEIDMAN, y McKENZIE (1980b), realizan un estudio ultraestructural de los ganglios cardiacos del plexo bulbar en el corazón del pollo en desarrollo. Indican que nervios cardiacos simpáticos procedentes de los primeros ganglios torácicos, proporcionan una inervación, relativamente discreta, al corazón y señalan que los primeros nervios fluorescentes a catecolaminas alcanzan la aurícula hacia el día 10 de incubación.

NAKAO, SUZUKI y SAITO (1981), estudian con microscopia electrónica la inervación cardiaca de las larvas de lamprea (Lampreta japónica). Encuentran que las larvas jóvenes, de 13 mm. (26 días), carecen de elementos nerviosos en el corazón. En las larvas de 21 mm. de longitud observan dos grupos de fibras nerviosas penetrando en el mismo: uno lo hace siguiendo la vena yugular impar, terminando en el seno venoso; y el otro discurre con la arteria porta, para terminar en la región proximal del bulbus cordis. Se encontraron dos tipos característicos de terminaciones nerviosas: unas, con numerosas vesículas claras y pequeñas de alrededor de 40 nm. de diámetro, situadas en las paredes de la vena yugular impar y del seno venoso; y las segundas, con vesículas grandes y nucleadas de 60-130 nm. de diámetro, mezcladas con numerosas vesículas claras y pequeñas, situadas en la vena yugular impar, seno venoso y bulbus cordis. Por tanto, el bulbus cordis solo contenía terminaciones de este segundo tipo. Los nervios, en el corazón, estaban confinados a regiones específicas, permaneciendo separados los de los dos orígenes. Las aurículas, ventrículos,conductos de Cuvier y vena hepática estaban completamente desprovistos de nervios. No detectan células ganglionares en ningún área del corazón.

SOLER, MEGIAS, RODA y LOPEZ SOLER (1985), en nuestro Departamento, analizan los aspectos ultraestructurales de las neuronas de los ganglios autónomos de la raiz del pedículo arterial cardiaco en gatos recién nacidos y en cerdos. Describen dos tipos de células nerviosas diferenciables por su núcleo: en unas es redondeado u ovalado con nucleolo prominente; mientras que en las otras es de contornos irregulares y muestra gran cantidad de escotaduras. El hialoplasma celular posee un abundante retículo endoplásmico rugoso muy dilatado, que forma complejos cisternales con gran contenido de polirribosomas en su superficie. Uno de los dos tipos celulares posee en su citoplasma muchos neurofilamentos, a veces de disposición radial, extendiéndose desde la membrana nuclear a la celular. Este último aspecto concuerda con las observaciones de la microscopia óptica en preparaciones teñidas con métodos argénticos.

CORRELACIONES ANATOMO-FISIOLOGICAS EN EL DESARROLLO DE LA INERVACION CARDIACA.-

Desde que se iniciaron las investigaciones sobre el desarrollo de la inervación cardiaca, numerosos autores se han planteado el papel que ésta juega en la iniciación y conducción del impulso contráctil, la génesis y características del electrocardiograma y miograma, cómo y cuando se establecen los efectos del sistema nervioso autónomo sobre el automatismo, excitabilidad, conductibilidad y contractilidad cardiaca. Para ello han utilizado numerosas aproximaciones experimentales. En las páginas siguientes trataremos de dar una visión resumida del tema.

HIS y ROMBERG (1890) y HIS (1893), indican que las funciones del corazón embrionario preceden a su inervación, motivo por el que piensan que los primeros latidos cardiacos son de tipo miogénico. Sus observaciones se desarrollan tanto en embriones humanos, como en otras especies, fundamentalmente en tres órdenes

de peces: Torpedo, Seyllium y el teleósteo fruto.

CARLSON y **MEEK (1908)**, en estudios sobre el mecanismo del ritmo del corazón en embriones de Limulus, encuentran que el latido se inicia el día 22 tras la germinación del huevo, por lo que precede a cualquier anlage de los nervios dorsales o laterales en el corazón. El cordón nervioso dorsal no se detecta en el corazón hasta los 28 días y en este estadio aún no son visibles los cordones nerviosos laterales. El miocardio tiene, entonces, un aspecto débilmente estriado y hasta el día 33 la estriación transversa no es muy precisa. Concluye que la iniciación del latido cardiaco es miógena y que, en algún momento del desarrollo, debería producirse una transferencia de automatismo y conductibilidad desde el miocardio al tejido nervioso.

LILLIE (1908), observa que el corazón del embrión de pollo comienza a latir alrededor del estadio de 10 somitas, es decir, alrededor de las 32 horas de incubación.

KUNTZ (1910a), encuentra que el desarrollo del nervio vago en el cerdo es muy similar al del ser humano, tal y como señaló His. Por tanto, opina que, muy probablemente, el corazón en el embrión de cerdo empieza a latir antes de que se produzca su inervación.

PATON (1911), en el Seyllium canícula, observa los primeros movimientos cardiacos en embriones de 4 mm. de longitud, pero no detecta nervios en el corazón hasta el estadio de 6 mm.

JOHNSTONE (1924), realiza una serie de experimentos en corazones de embriones de pollo. Dado que el corazón empieza a latir en el 2º día de incubación y que ni él, ni otros autores previamente citados, han observado el crecimiento de elementos nerviosos antes del 5º día de incubación, es fácil asumir que, durante un período considerable desde que el corazón ha empezado

a latir, su actividad funcional es independiente de cualquier conexión a través de nervios con el sistema nervioso central. Por otra parte, uno no esperaría que se produzca el desarrollo del haz atrioventricular hasta que el septo interventricular alcanza las áreas vecinas al canal atrial, circunstancia que ocurre hacia el 5º día de incubación; por tanto, difícilmente se podría concebir la conducción de los impulsos a través de un mecanismo especializado, hasta un período relativamente tardío del desarrollo embrionario. En los estadios precoces del desarrollo cardiaco, el manto mioepicardial está constituído por una banda continua de células musculares, que rodea el tubo endotelial o endocardio primitivo. En fases posteriores del desarrollo, esta banda continua empieza a diferenciarse en la musculatura separada de aurículas y ventrículos, la cual entonces está conectada solo por el haz auriculoventricular. El autor demuestra que se puede producir bloqueo cardiaco, en estadios precoces del desarrollo, colocando ligaduras alrededor del corazón, cuando éste aún no posee nervios ni haz atrioventricular. Interrumpiendo el manto mioepicárdico en cualquier punto cefálico a la unión sinoatrial, la conducción del impulso contráctil se bloquea a ese nivel, la porción de manto mioepicardial cefálica a la lesión conserva su ritmicidad, pero a una frecuencia inferior a la de la porción caudal a la misma. De las citadas observaciones concluye que la conducción a través del manto miocárdico se produce de célula a célula y que la secuencia normal de conducción del impulso va desde el seno a la aurícula, de la aurícula al ventrículo y del ventrículo al bulbus arteriosus.

ARMSTRONG (1931, 1935), describe los cambios funcionales que se producen por estimulación de los nervios vagos en desarrollo, en el corazón de embriones de Fundulus heteroclitus y majalis. Indica que, en estos embriones de peces, el corazón empieza a latir varios días antes de que haya indicios fisiológicos de que la inervación vagal ha alcanzado el corazón. Durante esta fase aneural, el corazón se diferencia desde un tubo recto hasta una situación similar a la del adulto, con un seno venoso, un canal

de anlage auricular, un ventrículo y un cono arterioso no contráctil; por tanto, la diferenciación morfológica del corazón se completa, prácticamente, en ausencia de influencias nerviosas. Los efectos vagales empiezan a observarse inmediatamente después del desarrollo completo del maxilar inferior, que marca un estadio muy definido en el desarrollo embrionario.Estos efectos son siempre negativos y pueden abolirse con la inyección de atropina en el embrión. Los nervios vagos se estimulan de forma refleja por presión sobre la cabeza, región de las agallas o cola del embrión, con una aguja roma de disección o por desplazamiento suave del huevo bajo un cubre flexible. Pueden identificarse varios estadios funcionales, desde el inicial aneural que dura alrededor de seis días, donde no hay respuesta alguna, hasta un estadio final donde se consigue una respuesta similar a la del adulto, circunstancia que se produce alrededor de los días 12 o 13 del desarrollo. El tipo de respuesta inducida por estimulación del vago, en cada uno de los períodos del desarrollo, parece correlacionarse con la inervación progresiva de las diferentes partes del corazón embrionario. Señala que durante el desarrollo progresivo de los efectos funcionales de los nervios sobre el corazón, no hay evidencias en favor de una transferencia del automatismo y la conductibilidad desde el músculo cardiaco al sistema nervioso, permaneciendo el latido miogénico y la conducción miodrómica.

BRINLEY (1935), aporta un método de transplante de corazón en embriones de Fundulus y demuestra efectos de la adrenalina sobre los corazones de estos teleósteos, lo que, a su juicio, es indicativo de la presencia de una inervación simpática. Investigadores previos no fueron capaces de detectar inervación simpática cardiaca en esta clase de vertebrados.

COPENHAVER (1939a,b), estudia la iniciación del latido cardiaco y la frecuencia de contracción intrínseca en las diferentes partes del corazón de Amblystoma. Señala que la contracción cardiaca se inicia en el ventrículo y que las

diferentes cámaras cardiacas poseen sus propias frecuencias intrínsecas. Indica que el crecimiento del vago en el corazón del Amblystoma Punctatum, se produce diez o doce días después del inicio de las contracciones. En los transplantes heteroplásticos de corazones embrionarios entre A. Punctatum y A. Tigrinum se mantiene el ritmo de la especie donante, aunque morfológica y funcionalmente están inervados por el huésped. En estos casos, la frecuencia cardiaca básica característica de las especies es aparentemente miogénica.

HALL (1951), realiza un estudio de la contractilidad intrínseca cardiaca en embriones de rata, en los estadios comprendidos entre 10.5 y 13.5 días de desarrollo. Utilizando procedimientos argénticos, no es capaz de demostrar elementos nerviosos en el corazón de estos embriones. La frecuencia cardiaca promedio es de 91.3 lat/min. Tras la extirpación de los mismos, colocándolos en un medio adecuado, continúan latiendo, pero a una frecuencia media de 106.9 lat/min. Si se secciona el corazón separando el segmento sinoatrial del bulboventricular, se observa que el segmento sinoatrial late a una frecuencia promedio de 119 lat/min., mientras que el bulboventricular lo hace a 61.3 lat/min.. Estas observaciones demuestran que el automatismo es mayor en el músculo sinoatrial que en el bulboventricular.

PATTEN (1956), revisa el desarrollo del sistema de conducción sinoventricular y hace una correlación de los cambios estructurales y funcionales en el corazón embrionario. Señala que las distintas cámaras del tubo cardiaco primitivo se forman, secuencialmente, por fusión de los pares de primordios en dirección cefalo-caudal. Según se va formando el corazón, empieza a latir, primero el ventrículo, luego la aurícula y finalmente el seno venoso. Hay un gradiente en la frecuencia intrínseca de contracción de cada una de estas cámaras, siendo el ventrículo el más lento y el seno venoso el más rápido; por tanto, hay una sucesión de "marcapasos" que van asumiendo el control del latido en las distintas fases embrionarias. Los registros eléctricos de

los corazones, en estos periodos, muestran el desarrollo, paso a paso, de los trazados polifásicos propios de los adultos. Todas las ondas características del electrocardiograma son claramente reconocibles en los registros de los corazones, antes de que se pueda diferenciar histológicamente ninguna parte del sistema específico de conducción sinoventricular. Experimentos produciendo cortes en diversas zonas del corazón indican que todas las áreas del miocardio embrionario son capaces de conducir los impulsos contráctiles.

JONES (1958), estudia los efectos, sobre el corazón, de la acetilcolina y la adrenalina en embriones de pollo normales de 4-9 días de desarrollo y en embriones que habían sido privados de inervación, por la extirpación del cerebro posterior, entre las 40-45 horas de incubación. Previamente, algunos autores habían demostrado que el músculo cardiaco es sensible a la acetilcolina y a la adrenalina antes de que se desarrolle la inervación. El concepto de que la inervación incrementa la sensibilidad cardiaca a estas sustancias no es compartido por todos los investigadores. Jones, en sus experiencias, observa que la acetilcolina disminuye la frecuencia cardiaca en los embriones normales, tanto antes como después de que se haya establecido la inervación cardiaca funcional y que lo mismo ocurre en corazones que habían sido privados experimentalmente de su inervación. Así mismo, la amplitud del potencial de acción disminuye en dichas circunstancias. Por el contrario, la adrenalina produce un aumento de la frecuencia cardiaca, previamente enlentecida por la acetilcolina, en todas las situaciones. No apreció efectos consistentes de la adrenalina sobre la amplitud del potencial de acción. Por tanto, concluye que estas sustancias actúan directamente sobre el músculo cardiaco, independientemente de su inervación.

BRAUZER y BOUCEK (1960), analizan el desarrollo del electrocardiograma y miograma en corazones aislados de embriones de pollo de 10 a 36 somitas. Los primeros registros eléctricos se

obtuvieron en embriones de 15 somitas y consistían en ondas monofásicas QRS. Las ondas T aparecían en registros de corazones de embriones de 20 somitas. En el estadio de 32 somitas las ondas P eran evidentes y los ECG eran, ya, similares a los del adulto. Las primeras contracciones se observaron en el estadio de 12 somitas. La amplitud del miograma crece rápidamente hasta el 2º día de desarrollo y, a partir de entonces, el crecimiento es más gradual. La proporción en la duración de la sístole y diástole permanece relativamente constante, a lo largo del período de desarrollo estudiado. La frecuencia cardiaca se eleva marcadamente en el período comprendido entre las 10 y 20 somitas, para después hacerlo a un ritmo más lento. El registro simultáneo del ECG y miograma les permite determinar con precisión el retraso electromecánico, cuya duración oscila entre 0,010 y 0,040 segundos.

McCARTY, LEE y **SHIDEMAN (1960)**, determinan los efectos inotrópicos de las drogas en corazones de embriones de pollo, con y sin inervación. Concluyen, tras sus investigaciones, que el desarrollo de los betarreceptores precede a la inervación cardiaca.

LeGRANDE y **Cols. (1966)**, se proponen determinar en que día del desarrollo del complejo vagal (núcleo motor dorsal del suelo del cuarto ventrículo, nervio vago y neuronas postsinápticas) en el embrión de pollo se asume el control funcional de la frecuencia cardiaca. Adaptando una técnica usada por Armstrong en el embrión de Fundulus, inyectan 0,003 ml. de solución Tyrode que contiene 0.03 microgramos de acetilcolina en el cuarto ventrículo de 16 embriones de pollo de 4 días de edad, 25 de 5 días y 15 de 6 días. La frecuencia cardiaca se determinó antes y después de la inyección. No se registraron cambios, estadísticamente significativos, en la frecuencia cardiaca tras la inyección de acetilcolina en embriones de 4 días, pero en los de 5 días se produjo una caída significativa desde 106 a 95 lat/min. Lo mismo

ocurrió en embriones de 6 días, donde la frecuencia paso de 108 a 84 lat/min. La prueba de que la acetilcolina, inyectada en el ventrículo cerebral, actuaba por estimulación del mecanismo vagal, y no por difusión desde los vasos cerebrales hasta el corazón, se encontró en el hecho de que las mismas cantidades de acetilcolina inyectadas en las venas onfalomesentéricas no tenían efectos valorables sobre la frecuencia cardiac[illegible] Estas observaciones justifican la conclusión de que la ví[illegible]gal, en el corazón embrionario de pollo, comienza a funci[illegible] entre el 5º y 6º día de desarrollo.

ADOLPH (1968), en su monografía sobre los orígenes de las regulaciones fisiológicas, indica que, en el corazón embrionario de pollo, no parece necesaria la presencia de terminaciones nerviosas adrenérgicas en el miocardio para hacerlo sensible a la noradrenalina.

BRIDE (1975), estudia el desarrollo de la inervación cardiaca en renacuajos de 9 a 18 mm de longitud y sus repercusiones sobre el funcionamiento del órgano. Así, observa que el ritmo del corazón aneural aumenta paulatinamente, siendo el funcionamiento automático inicial de tipo ventricular. Tras el establecimiento de la inervación cardiaca el potencial de acción ventricular adquiere su forma típica y el ritmo del corazón se estabiliza en 110 latidos por minuto.

PAPPANO (1977), investiga el desarrollo ontogénico de la trasmisión adrenérgica neuroefectora y la reactividad a los neurotrasmisores en corazones embrionarios y fetales. Encuentra que, en el embrión de pollo de 21 días de incubación, la estimulación de los nervios intracardiacos provoca aceleración propanolol-sensitiva del nódulo sinoatrial.

HIGGINS y **PAPPANO (1981)**, indican que el aumento de la frecuencia sinoatrial propanolol-sensitiva producida por

estimulación de los nervios intracardiacos en embriones de pollo aparece, por primera vez, hacia el día 16 de incubación.

ROSEN, ROBISON y **DANILO (1985)**, analizan los cambios que se producen durante el desarrollo en las interacciones entre sistema nervioso autónomo y corazón. Coinciden con otros autores en que la inervación simpática se inicia precozmente en la vida embrionaria y continúa su desarrollo a través de los períodos embrionario y fetal, estando aún incompleta en el momento del nacimiento en numerosas especies de mamíferos, para finalizar su maduración postnatalmente. Sin embargo, la inervación parasimpática está, básicamente, completa y funcionalmente madura en el momento del nacimiento, como se ha demostrado en humanos y otras especies. Demuestran que, tras el nacimiento, se producen profundos cambios en los efectos de los agonistas autonómicos sobre el automatismo de las fibras de Purkinje. Con respecto a los efectos de la acetilcolina sobre el corazón, parece que en el recién nacido, pequeñas concentraciones de acetilcolina producen un incremento en el automatismo, circunstancia que contrasta con los efectos que produce la estimulación vagal en humanos adultos y en perros y que, sin embargo, es similar a los efectos de la acetilcolina en la oveja. Estos resultados demuestran que, en cualquier especie, los efectos de un agonista pueden cambiar cuantitativa y cualitativamente durante el crecimiento y el desarrollo. En lo que se refiere a los cambios que se producen en los efectos simpáticos sobre el corazón, se pueden entender como una variante de la supersensibilidad por denervación. Así, la inervación incompleta del corazón joven produce una mayor respuesta a las catecolaminas que en el adulto. Los autores finalizan su trabajo sugiriendo que son necesarios más estudios de los cambios que se producen durante el desarrollo en los efectos autonómicos, no sólo para entender el proceso de maduración de la respuesta funcional a la estimulación del receptor, sino también para comprender el papel de los mecanismos autónomos en la génesis de las arrítmias cardiacas en individuos

de diferentes edades.

TEORIAS SOBRE EL ORIGEN DEL SISTEMA NERVIOSO AUTONOMO

El origen de las neuronas autonómicas postganglionares ha constituído uno de los problemas más críticos de los estudios embriológicos clásicos. Las células precursoras del sistema nervioso autónomo se originan en estadios tan precoces y tan rápidamente, que es muy difícil la aplicación de técnicas experimentales selectivas de extirpación, marcaje o transplante, que permitan localizar el área precisa de origen. Por otra parte, dado el grado de diferenciación celular en estos estadios no ha sido posible poner en evidencia, mediante los procedimientos clásicos, a las células precursoras, para seguir sus procesos de multiplicación y evolución morfológica y estructural.

Las teorías más primitivas sostienen que el sistema nervioso autónomo se diferencia "in situ", a partir de células mesodérmicas locales.

REMAK (1847), al analizar los distintos órganos y encontrar en los primeros estadios sólo un tejido mesodérmico indiferenciado, mientras que en las fases más tardías encuentra células nerviosas inmaduras, llega a la conclusión de que las células del sistema nervioso vísceral proceden del mesodermo. En este sentido se pronunciaron otros autores como **SCHULTZ (1897)**, **CAMUS (1921)** y **KEUNING (1948)**.

En la actualidad estas teorías iniciales sobre el origen mesodérmico de los elementos nerviosos autónomos víscerales sólo tienen un interés histórico. Con posterioridad se desarrollaron dos líneas fundamentales de pensamiento: aquellos que sostienen que las neuronas autonómicas periféricas proceden del tubo neural y los que opinan que la diferenciación se produce a partir de la

cresta neural o ganglios espinales.

Diferenciación del sistema nervioso autónomo a partir del tubo neural aisladamente o en combinación con la cresta neural.-

Fue **BALFOUR (1877)**, el primer investigador que tras una serie de estudios experimentales en peces elasmobranquios, considera que el sistema nervioso simpático es de origen ectodérmico. Su formación se produciría por desplazamiento celular desde el tubo neural, constituyendo pequeños engrosamientos de los nervios raquídeos situados un poco después del ganglio sensitivo de éstos. Posteriormente, tales masas se irían desplazando hacia delante y hacia la línea media quedando unidas a los nervios raquídeos por un corto filete, llamado ramo comunicante.

FRORIEP (1907) y **CAJAL (1908a,b)**, en sus investigaciones sobre la génesis de los elementos nerviosos del embrión y sobre la evolución de los neuroblastos, sostienen que el crecimiento de las células simpáticas se produce desde el tubo neural, a lo largo de sus raices ventrales y de los ramos comunicantes.

KUNTZ (1909, 1910a,b, 1920, 1953), cuyos trabajos ya hemos expuesto en otro apartado de este resumen histórico, fue el principal defensor de esta teoría y, además, el primero en realizar estudios experimentales. Mediante extirpación por electrocauterización de la cresta ganglionar de las aves, observa la existencia de ganglios simpáticos, en ausencia de los ganglios espinales, indicando que las neuronas autonómicas periféricas se originan en el tubo neural, aunque admite que algunos niveles de la cresta vagal y/o cresta neural contribuyen con sus células a la formación de los ganglios entéricos.

JONES (1937, 1939, 1941, 1942a,b), mediante procederes morfológicos y experimentales de extirpación, estudia el origen

de los componentes del tronco simpático y del vago, así como de las células ganglionares parasimpáticas de las vísceras del pollo. Propone que el origen de las células de los ganglios simpáticos sería el tubo neural del tronco, aunque no excluye una pequeña participación de la cresta neural de estas áreas. En cuanto al parasimpático, considera que los ganglios intramurales de la parte más inferior del intestino derivan de las porciones caudales del tubo neural del tronco; en tanto que los de la parte superior toman su origen a niveles vagales, derivando de las paredes del cerebro posterior. Observa que la extirpación del cerebro posterior, en embriones de pollo de 40-45 horas de incubación, impide el desarrollo de los plexos cardiacos, pulmonares y del tracto digestivo superior.

BRIZZEE (1949a,b) y **BRIZZEE** y **KUNTZ (1950)**, tras estudios morfológicos y experimentales en el embrión de pollo, llegan a la conclusión de que el origen de los ganglios simpáticos se encuentra en la mitad ventral del tubo neural y en la cresta neural del tronco. Las células de revestimiento de los ganglios vegetativos proceden de la cresta neural y, posiblemente, del tubo neural.

Diferenciación a partir de la cresta neural o ganglios espinales.-

SCHENK y **BIRDSALL (1880)**, realizan estudios morfológicos sobre el desarrollo de los ganglios simpáticos en embriones de pollo y en el hombre. Indican que estos ganglios derivan de la cresta neural.

Posteriormente, **HIS Jr (1891, 1893)** y **STREETER (1912)**, sostienen también que los precursores de las células simpáticas derivan de los ganglios espinales, es decir, de la cresta neural. La conexión de las células simpáticas con los troncos nerviosos espinales, en embriones de 7 mm. de longitud es, según Streeter,

un evento secundario en el desarrollo del sistema simpático.

MULLER e **INGVAR** (1923), utilizando procedimientos de vaciado de la cresta neural del pollo y marcaje con tritium, indican que el origen de las células de los ganglios simpáticos, en las aves, es la cresta neural del tronco, puesto que, cuando se extirpa en estadios precoces dicha estructura, no se desarrolla ningún elemento simpático.

Van CAMPENHOUT (1930a,b, 1931, 1933, 1945), estudia el desarrollo del sistema nervioso simpático en distintas especies animales, fundamentalmente aves y anfibios. Tras la extirpación de la cresta neural en embriones de rana observa que no aparecen ganglios entéricos. En el pollo, tras extirpar el cerebro posterior en embriones de 8 somitas encuentra ganglios entéricos. Mediante explantes de secciones transversas de embriones de pollo de donantes de 32, 36 y 50 horas de incubación, cultivados durante 6 a 8 días, observa la formación de ganglios entéricos. Del conjunto de sus experiencias concluye que la parte periférica de la cresta neural puede estar relacionada con el simpático y la porción yuxtaneural con los ganglios espinales.

YNTEMA y **HAMMOND** (1945, 1947, 1952, 1953, 1954), **HAMMOND** e **YNTEMA** (1947) y **HAMMOND** (1949), realizan una serie de cuidadosos experimentos extirpando, con agujas de cristal y forceps especialmente diseñados, la cresta o el tubo neural en embriones de pollo de 7 a 28 somitas. Estos embriones habían sido teñidos con soluciones débiles de sulfato azul de Nilo o Rhodamina B, para facilitar la identificación rigurosa de los somitas y extirpar el tejido nervioso a niveles y en cantidades muy precisas. Demuestran que los primordios de los troncos simpáticos postcarotídeos, cervical, torácico-lumbar y sacro proceden de áreas locales de la cresta neural; que el tubo neural da lugar a las fibras nerviosas simpáticas prenganglionares, pero no a las postganglionares; que los plexos nerviosos ganglionares

autonómicos del corazón, pulmón y tracto alimentario se originan en la cresta neural del tallo cerebral postótico y niveles anteriores, mientras que los ganglios parasimpáticos pélvicos autonómicos se originan en las porciones caudales de la cresta neural.

NAWAR (1956), lleva a cabo un análisis experimental sobre el origen de los ganglios autonómicos en embriones de pollo. La extirpación de la mitad dorsal de la médula espinal en embriones de pollo de hasta 25 somitas da lugar a la ausencia concomitante de los ganglios espinales y paravertebrales de los segmentos correspondientes. Estos experimentos confirman la teoría de que los ganglios simpáticos paravertebrales se originan en la cresta neural. Un estudio de la migración de la cresta neural en embriones normales, muestra que las células de la cresta neural en las porciones toraco-lumbares, alcanzan una posición ventral profunda, cercana a la placa basal, a partir del estadio de 26 somitas. Por tanto, la extirpación de la mitad dorsal del tubo en estadios posteriores debería dejar los simpáticoblastos intactos, circunstancia que se demostró experimentalmente. La extirpación de la mitad ventral del tubo neural no interfiere con la formación de los ganglios de la cadena simpática. Tras la extirpación total del tubo neural en embriones de 3 o 4 días, no se detectaron simpáticoblastos en las inmediaciones de la aorta dorsal, lugar donde normalmente, hacen su aparición en este estadio. Estos datos proporcionan una evidencia adicional en contra del origen mesenquimatoso de los ganglios paravertebrales. En definitiva, al igual que los investigadores previamente citados, el autor concluye que los ganglios simpáticos prevertebrales, el nervio de Remak y los plexos pélvicos derivan de la cresta neural.

WESTON y **BUTLER** (1966) y **WESTON** (1970), estudian la migración, localización y diferenciación de la cresta neural mediante análisis autorradiográficos en embriones de pollo.

Indican que el origen de las células de los ganglios simpáticos es la cresta neural del tronco. Sugieren que las células que dan origen a los ganglios espinales a partir de la cresta neural, migran más tarde que las que van a formar los ganglios simpáticos. Estas células son pluripotenciales cuando dejan la cresta neural. El destino prospectivo de las células pluripotenciales que migran lejos, en las fases tempranas, puede ser su transformación en células ganglionares simpáticas, mientras que el destino de aquellas que emigran con retraso, podría ser la transformación en ganglios espinales.

A lo largo de la última década, **KIRBY** y sus colaboradores, mediante diversos procedimientos experimentales, han realizado importantes contribuciones al conocimiento del desarrollo de la inervación cardiaca y del papel que elementos derivados de la cresta neural juegan en el desarrollo del corazón y grandes vasos. Algunos de sus trabajos ya han sido expuestos en otros apartados de este resumen histórico. A continuación analizaremos otros. Así:

STEWART y **KIRBY (1983)**, utilizan la neurotoxina 6-hidroxidopamina para inducir denervación simpática en el corazón de embriones de pollo. Comprueban que el tratamiento de los embriones con esta sustancia, durante la última mitad de la incubación, produce el mismo descenso en la captación cardiaca de noradrenalina que la ablación de la cresta neural entre los somitas 10º al 20º. Sin embargo, la 6-hidroxidopamina no es una neurotoxina efectiva en el pollo hasta que no se ha alcanzado un determinado nivel de maduración en los elementos nerviosos terminales del corazón.

KIRBY y **STEWART (1984)**, realizan ablaciones de la cresta neural en embriones de pollo para producir corazones simpáticamente aneurales. Utilizaron la captación neuronal de ^{3}(H)-noradrenalina como índice de desarrollo neuronal en la

aurícula de pollo. Tras la ablación de la cresta neural, entre los somitas 10-15 ó 15-20, la captación decreció significativamente en la aurícula entre los días 16 y 17 de desarrollo. La ablación de la cresta neural sobre los somitas 5-10 y 20-25 no produjo descenso en la captación de ^{3}(H)-noradrenalina. La extirpación de la cresta neural entre los somitas 5-25 ó 10-20 causó, aproximadamente, el mismo descenso en la captación atrial. La concentración de noradrenalina cardiaca estaba significativamente disminuida tras la ablación de la cresta neural entre los somitas 5-25, pero no entre los somitas 10-20. Mediante microscopia óptica e histofluorescencia se confirmó la ausencia de troncos simpáticos en las áreas donde se originaban normalmente los nervios cardiacos simpáticos, tras la ablación de la cresta neural, entre los somitas 10-20. El tubo neural y los ganglios de las dos raices dorsales estaban dañados en el área de ablación de la cresta neural; sin embargo, todas estas estructuras eran normales en las áreas craneal y caudal a la lesionada. El desarrollo de la mayoría de los embriones, así como la morfología de todos los corazones fué normal tras la lesión. Esto contrasta con la ablación de la cresta neural entre los somitas 1-3 que produce malformaciones en el tracto de salida del corazón y deplección de la inervación parasimpática (**KIRBY, GALE y STEWART, 1983**). La noradrenalina residual en el corazón, después de la ablación de la cresta neural, entre los somitas 10-20, se origina, probablemente, en la médula adrenal. La extirpación de la cresta neural entre los somitas 5-25 eliminaría también la región de origen de la médula adrenal y ésto produce una significativa reducción de la noradrenalina cardiaca.

KIRBY, TURNAGE y HAYS (1985) y **BOCKMAN, REDMOND, WALDO, DAVIS y KIRBY (1987)**, analizan los efectos que la ablación de la cresta neural tiene sobre el desarrollo del corazón y los arcos arteriales en el embrión de pollo. La porción craneal de la cresta neural, el segmento situado por encima de la 5ª somita, además de los elementos neurales y de los melanocitos que produce

toda la cresta neural, da lugar a elementos mesenquimatosos. Estas células ectomesenquimatosas migran desde la hendidura neural y se ven implicadas en la formación de numerosas estructuras en la cabeza, cuello y porciones superiores del tórax. Si se extirpan, mediante microcirugía, distintas porciones de la cresta neural craneal se producen varios tipos de malformaciones conotruncales cardiacas, como defectos altos del septo interventricular y troncus arteriosus persistente, originándose en el ventrículo derecho, o cabalgando sobre el septo interventricular.

ROSENQUIST, KIRBY y **Van MIEROP (1989)**, estudian las anomalías producidas por la ablación de la cresta neural cardiaca y de la placa nodosa en embriones de pollo. Las células de la cresta neural cardiaca son esenciales para el desarrollo del corazón y los grandes vasos. Si se produce la ablación de la cresta neural cardiaca en embriones de pollo en el estadio 9 de Hamburger-Hamilton, estos embriones desarrollan anomalías del corazón y grandes vasos que son similares a las que ocurren en humanos. En ausencia de cresta neural cardiaca, otras áreas del ectodermo neural (placa nodosa) son capaces de aportar elementos ectomesenquimatosos al corazón y grandes vasos; esto constituye un ejemplo de lo que se describe como "plasticidad del ectodermo neural" **(KIRBY, 1988)**. En condiciones normales, la placa nodosa provee la inervación sensitiva del corazón, a través del ganglio vagal distal o inferior, pero no aporta elementos mesenquimatosos **(WAKLEY 1981)**. En este estudio, tanto la cresta neural como la placa nodosa son extirpados quirúrgicamente. Entre los supervivientes de esta cirugía se encontró un síndrome, de prevalencia inusual (47%), que se caracterizó por una gran aorta no dividida, que se arquea dorsalmente sin desviación a la izquierda o a la derecha para constituir la aorta dorsal. No habia ductus arteriosus y las arterias pulmonares eran ectópicas e hipoplásicas. Estos resultados establecen un límite biológico a la plasticidad del ectodermo neural y dan una probable base

celular para un defecto congénito septal letal.

FACTORES QUE CONTROLAN EL CRECIMIENTO Y MADURACION DE LOS ELEMENTOS NERVIOSOS EN DESARROLLO.-

Una revisión sobre el desarrollo de la inervación autonómica, en cualquier órgano, estaría incompleta si no tratamos de comprender los fenómenos de crecimiento y desarrollo nervioso en términos de biología molecular. **CAJAL (1919)** proponía la teoría de que los tejidos en desarrollo eran capaces de emitir señales químicas para atraer a los axones nerviosos (neurotropismo). Tales mecanismos recibieron poco soporte experimental hasta los trabajos de **LEVI-MONTALCINI** y colaboradores (**LEVI-MONTALCINI, (1951, 1952); LEVI-MONTALCINI** y **HAMBURGER (1953); LEVI-MONTALCINI, MEYER** y **HAMBURGER (1954); COHEN** y **LEVI-MONTALCINI (1957); LEVI-MONTALCINI** y **ANGELETTI (1961, 1964); LEVI-MONTALCINI, MENESINI** y **CHEN (1978))**, estos investigadores encontraron que el sarcoma de ratón contenía un factor que era capaz de promover el crecimiento de los ganglios simpáticos y sensitivos, y también producir una inervación anormal de las vísceras en embriones de pollo. Mediante métodos de cultivos tisulares, se descubrió que este factor de crecimiento nervioso estaba presente en los microsomas de las células neoplásicas y se identificó como una proteína o una partícula ligada a una proteína. La utilización de veneno de serpiente como fuente de enzimas proteolíticas, para identificar este factor, puso de manifiesto que el veneno de serpiente también contenía un factor de crecimiento nervioso. Dado que el veneno de serpiente es un producto de las glándulas salivares, se investigaron las glándulas salivares del ratón y se comprobó que, también eran capaces de promover el crecimiento nervioso, con más potencia incluso que los factores derivados del sarcoma de ratón y del veneno de serpiente. En estudios posteriores, se detectó un factor similar en extractos de ganglios simpáticos de ratón,

rata, gato, vaca y humanos, obtenidos cuatro horas después de la necropsia. La administración del factor de crecimiento nervioso purificado facilitó "in vitro" el crecimiento de los ganglios simpáticos y sensitivos de fetos humanos y produjo un efecto similar "in vivo" en fetos y recién nacidos de ratón y rata; la hipertrofia de los ganglios fetales se debió a un incremento en el número y tamaño de las células nerviosas, mientras que en los adultos sólo se encontró un aumento en el número de las neuronas simpáticas. El hecho de que las neuronas sensitivas sean sólo receptivas al factor de crecimiento en estadios precoces del desarrollo indicaría que cada célula nerviosa podría ser sensible, exclusivamente, a un único factor.

MASUROVSKY y **BENITEZ (1967)**, estudian la inervación del músculo cardiaco de pollo por neuronas simpáticas en cultivos organizados. Señalan que numerosas prolongaciones de conglomerados de neuronas simpáticas crecen hacia células cardiacas, que laten sincrónicamente, y se entremezclan con ellas. Confirman este crecimiento mediante microscopia electrónica. No observan uniones de membrana especializadas entre las células miocárdicas y las neuritas, aunque sí encuentran prolongaciones neuríticas y expansiones terminales estrechamente próximas a las células.

CHUN y **PATTERSON (1977a,b)** estudian, mediante procedimientos de cultivos tisulares, el efecto del factor de crecimiento nervioso (NGF) sobre el desarrollo de las neuronas simpáticas de la rata. Sin factor de crecimiento las neuronas simpáticas no sobrevivían en los cultivos más de un día; al agregar dicho factor y aumentar los niveles, aumentaba la supervivencia y el crecimiento neuronal. Compararon, cuantitativamente, el crecimiento y la diferenciación neuronal en presencia de distintas formas de NGF, de alto y bajo peso molecular, sin encontrar modificaciones significativas. La capacidad de las neuronas para producir catecolaminas en los cultivos aumentaba

intensamente durante la segunda y tercera semana, independientemente del tipo de NGF. Cuando los cultivos viejos eran desprovistos de NGF se producía la muerte de, aproximadamente, el 50% de las neuronas.

EBENDAL (1981), analiza la dinámica del crecimiento de las neuritas, producida por explantes de corazón de pollo en ganglios simpáticos, espinales, ciliar y de Remak, en cocultivos de gel de colágeno. Las neuritas emergen, preferentemente, por el lado situado enfrente de los explantes cardiacos a las seis horas y aumentan en densidad y longitud durante los dos días siguientes. La retirada de los explantes cardiacos, justo después de la estimulación inicial, produce un crecimiento menos marcado de neuritas. El lavado de los cultivos conduce a una retracción o degeneración de las neuritas, efecto que puede contrarrestarse añadiendo nuevos explantes cardiacos. Si situamos un segundo grupo de explantes cardiacos en la parte posterior de los ganglios, se inicia una nueva oleada de crecimiento local de neuritas. Al extraer los ganglios de sus geles separándolos de su halo fibroso y transferirlos a un segundo gel las neuritas no se regeneran, a menos que sean estimuladas de nuevo por explantes cardiacos. Si se colocan distalmente algunos ganglios, sus neuritas no son capaces de avanzar por las partes del gel que quedan ocultas de los explantes cardiacos por los ganglios proximales. La asimetría del crecimiento de las neuritas puede explicarse por variaciones en la estimulación química local, posiblemente en combinación con la orientación quimiotáctica de la punta de las fibras en función de un gradiente de concentraciones. Los resultados muestran que la extensión de las distintas categorías de neuritas ganglionares es reversible y controlada por la concentración de un factor neurotrófico soluble liberado desde el órgano terminal en desarrollo.

LUMSDEN y DAVIES (1986), demuestran, en cultivos tisulares, que las neuritas del ganglio trigeminal crecen directamente hacia

su objetivo y no hacia campos adyacentes, normalmente inervados por el ganglio geniculado, es más, el territorio trigeminal no influye en el crecimiento de las neuritas geniculadas. Además, observan que cuando el ganglio del trigémino se cultiva junto a capas tisulares aisladas de su territorio diana, las neuritas crecen, tan sólo, hacia el componente epitelial y no hacia el mesenquimatoso. Sus experiencias vienen a apoyar la hipótesis de que las claves direccionales específicas que gobiernan el crecimiento nervioso proceden del territorio diana, frente a la que sostiene que dichas claves direccionales se expresan en los tejidos a lo largo de la ruta y pueden implicar a la matriz extracelular. Concluyen que el epitelio trigeminal está especificado para atraer la inervación correcta y que la vía mesenquimatosa puede aportar las condiciones favorables para el crecimiento nervioso, pero no gobernar su dirección.

MATERIAL Y METODOS

Para el desarrollo de nuestras investigaciones, hemos analizado el material constituido por series embrionarias humanas pertenecientes a las colecciones del Departamento de Ciencias Morfológicas y del Instituto "Federico Olóriz" de la Facultad de Medicina de la Universidad de Granada, que a continuación exponemos:

E.H. SG-1 de 4 mm.
E.H. AS-1 de 4 mm.
E.H. MA-4 de 5 mm.
E.H. PT-8 de 5 mm.
E.H. JD-8 de 6 mm.
E.H. JD-L de 8 mm.
E.H. JD-4 de 8 mm.
E.H. JD-6 de 8,16 mm.
E.H. RI-6 de 9 mm.
E.H. JD-3 de 10 mm.
E.H. SA-7 de 11 mm.
E.H. JD-5 de 13 mm.
E.H. SG-1 de 15 mm.
E.H. SG-2 de 15 mm.
E.H. FV-1 de 15 mm.
E.H. CG-1 de 17 mm.
E.H. BE-1 de 17 mm.

E.H. X-11 de 18 mm.

E.H. X-12 de 18 mm.

E.H. A-57 de 19 mm.

E.H. HA-2 de 19 mm.

E.H. PE-5 de 19,5 mm.

E.H. PT-9 de 20 mm.

E.H. BB-5 de 20 mm.

E.H. JD-2 de 20 mm.

E.H. MA-7 de 22 mm.

E.H. X-6 de 22,5 mm.

E.H. X-14 de 23 mm.

E.H. BE-3 de 23 mm.

E.H. CH-1 de 24 mm.

E.H. EA-3 de 24,5 mm.

E.H. BB-4 de 26 mm.

E.H. GV-4 de 27 mm.

E.H. NA-2 de 27,5 mm.

E.H. FA-5 de 28 mm.

E.H. HE-1 de 28 mm.

E.H. NA-1 de 29 mm.

E.H. RI-4 de 29 mm.

E.H. BB-2 de 30 mm.

E.H. X-18 de 30 mm.

E.H. X-4 de 31 mm.

E.H. SA-8 de 31 mm.

Tras una valoración general del material citado, se seleccionaron como base fundamental para nuestro trabajo, las series embrionarias que se exponen a continuación:

E.H. AS-1 de 4 mm.

E.H. JD-8 de 6 mm.

E.H. JD-4 de 8 mm.

E.H. JD-3 de 10 mm.

E.H. JD-5 de 13 mm.

E.H. HA-2 de 19 mm.

E.H. EA-3 de 24,5 mm.

E.H. BB-4 de 26 mm.

Estas series embrionarias, que eran representativas del resto, permitían el análisis estructural a grandes aumentos y nos han aportado suficiente información para seguir con precisión el proceso evolutivo de la inervación yuxta e intraparietal cardiaca durante el período embrionario.

Las características de cada uno de los embriones seleccionados se describen en el próximo capítulo como encabezamiento de los resultados de cada embrión .

PREPARACION DEL MATERIAL

El material había sido preparado previamente, según las pautas que exponemos a continuación.

Fijación.-

Según el tamaño del espécimen se mantuvo en inmersión durante dos o más semanas en una solución de formaldehído de 37%, neutralizado con carbonato de magnesio, en agua destilada, del 10 al 20%. El fijador se renovó, durante este período, con cierta frecuencia, hasta que la pieza se encontró en un líquido totalmente transparente. Algunos embriones, tras su extracción, se fijaron en alcohol de 96º para su transporte a este Departamento, donde se continuó la fijación con las mezclas formaldehídicas indicadas.

Tras el proceso de fijación se realizó un lavado abundante en agua destilada para eliminar el exceso de fijador.

Inclusión en parafina.-

Se siguieron los siguientes pasos:

- Deshidratación en series de alcoholes de graduación ascendente, hasta finalizar en alcohol absoluto.

- Inmersión de la pieza en una mezcla alcohol-benzol, y posteriormente sólo en benzol (que constituye el líquido intermediario solvente de la parafina), hasta su total transparencia. En algunos casos, antes de la utilización del benzol, se efectuaron inmersiones en benzoato de metilo y celoidina, durante 60 minutos.

- Pase a soluciones de concentración creciente de parafina en benzol, en una estufa termostatada a 40ºC.

- Inmersión en parafina fundida, en un molde adecuado, a temperatura ambiente y hasta la total solidificación del bloque.

Cortes Microtómicos.-

Los cortes seriados del bloque se realizaron mediante microtomo de parafina, con un espesor que osciló entre las 8 y 10 micras. La orientación del corte fué transversal o sagital con relación al eje mayor del espécimen, según se indica en cada caso.

Los cortes se fijaron en portaobjetos mediante albúmina de Meyer. Posteriormente, se desparafinizaron con xilol y se lavaron con alcoholes de graduación descendente hasta finalizar en agua destilada.

Métodos de Tinción.-

Se utilizaron dos técnicas de tinción: el método de Hematoxilina-eosina de Harris (ROMEIS, 1928) y el método de Hematoxilina V.O.F. (GUTIERREZ y Cols., 1963).

Técnica de hematoxilina-eosina de Harris:

1.- La tinción con hematoxilina se realizó con la fórmula clásica, durante un tiempo aproximado de 10 a 15 minutos.

(Se disuelve un gramo de hematoxilina en 10 cc. de alcohol absoluto y, separadamente, 20 grs. de alumbre potásico en 200 cc. de agua destilada caliente. Pasadas 24 horas, se mezclan ambas soluciones y se agrega a la mezcla 0,5 grs. de óxido mercúrico rojo o amarillo. A continuación se calienta el líquido hasta ebullición y se enfría rápidamente, quedando entonces de color rojo oscuro y listo para el uso).

2.- Lavado en agua corriente.

3.- Tinción en solución de eosina. Durante un tiempo aproximado de 3 a 5 minutos.

(Solución madre de eosina al 1% en agua destilada, la cual se diluye en un volumen 3 a 20 veces mayor de agua destilada para su uso).

4.- Lavado de los cortes en agua corriente.

5.- Deshidratación en alcoholes de graduación ascendente, finalizando en alcohol absoluto.

6.- Transparentación en carbol-xilol (a partes iguales).

7.- Protección con bálsamo y cubre objetos.

Técnica de hematoxilina-V.O.F.-

Tras realizar la tinción con hematoxilina durante 3 a 5 minutos, según la fórmula ya descrita, y posterior lavado en agua destilada, se procedió a la tinción con el colorante V.O.F., cuya preparación es la siguiente:

Se mezclaron en mortero 0,2 grs. de orange G. y 0,30 grs. de fucsina ácida, obteniendo un polvo castaño uniforme. A esta mezcla se añaden 50 ml. de agua destilada a más de 90ºC., agitándose hasta disolver el polvo. Una vez enfriado, se agregan 0,75 grs. de ácido fosfotúngstico, 1,5-2 grs. de ácido acético glaciar y 100 ml. de etanol absoluto. El colorante así obtenido se puede guardar por tiempo indefinido en frasco topacio.

A continuación se procede al lavado, deshidratación, transparentación y montaje, como en la técnica anteriormente indicada.

Hay que puntualizar que el tiempo empleado en las distintas etapas depende del grosor de los cortes hasta conseguir el objetivo deseado.

APARATO DE MICROSCOPIA Y MICROFOTOGRAFIA

El estudio microscópico y microfotográfico se ha realizado con un microscopio "Leitz", modelo Orthoplan, con cámara automática de microfotografía, tipo Orthomat, de lentes variables (2:1, 2,5:1 y 3,2:1) y tubo vario (1.0, 1.25, 1.6, 2.0, 2.5 y 3.2). Las lentes empleadas han sido: ocular GW 10 X MF y los

objetivos PLFL 4/014 y 10/030; PL 25/050 y 40/065; y PL A-po Oel 100/132.

PROCEDERES DE ESTUDIO Y RECONSTRUCCION DE LOS ELEMENTOS NERVIOSOS.-

En todas las series embrionarias se llevó a cabo un análisis previo de los troncos del nervio vago y de la cadena simpática, desde sus porciones cefálicas hasta la desaparición de los pedículos cardiacos. Se localizaron cada una de las ramas que, partiendo de estos troncos principales, contribuyen a la inervación cardiaca. Cada una de estas ramas se siguió individualmente hasta alcanzar su destino final, haciendo un estudio detallado de sus distintas colaterales, grupos ganglionares intermedios y finales, formación de los plexos yuxta e intraparietales cardiacos y sus relaciones con las diferentes zonas y vasos del corazón, con especial énfasis en el análisis de las áreas de abordaje de los elementos nerviosos al corazón.

Para puntualizar con precisión todos estos detalles se realizó un estudio reconstructivo, mediante microfotografías a distintos aumentos, de las áreas por las que transcurría el trayecto de los elementos nerviosos, objeto de nuestro estudio, desde su origen hasta los dispositivos terminales. Este proceso supuso la obtención de aproximadamente 300 microfotografías por embrión, algunas de las cuales se presentan para ilustrar el presente trabajo.

RESULTADOS OBTENIDOS

Durante las distintas fases del desarrollo embrionario, tanto junto al origen de los nervios vagos y simpáticos, como a lo largo de su trayecto, existen diferentes acúmulos de células neuroblásticas. Este es un aspecto conocido y que, entre nosotros, fue estudiado, en profundidad, por **MORALES GONZALEZ (1989)**; por lo tanto no vamos a insistir en la cuestión.

En el presente trabajo nos proponemos realizar un análisis detallado de los elementos nerviosos situados próximos o junto a los grandes vasos de los pedículos arterial y venosos del corazón, así como de los situados en las propias estructuras parietales cardiacas.

Como veremos, los acúmulos de células nerviosas extraparietales cardiacas se encuentran entrelazados por gran cantidad de fibras nerviosas, procedentes de los ramos cardiacos vagales y simpáticos de ambos lados, formando, en su conjunto, los denominados plexos cardiopulmonares. En las sucesivas fases del desarrollo embrionario veremos cómo se estructuran estos elementos celulares y fibrilares y por que vías alcanzan el corazón.

Los citados plexos cardiopulmonares, aunque forman un todo indivisible, a efectos de análisis y didácticos se pueden subdividir de la siguiente forma:

- Plexo cardiaco anterosuperior o del pedículo arterial, integrado por una serie de acúmulos neuroblásticos mediastínicos superiores, entrelazados por fibras de los nervios cardiacos vagales y simpáticos superiores, cuyas extensiones siguen el curso del meso arterial. De este plexo las ramificaciones finales más evidentes originan los plexos coronarios.

- Plexo cardiaco posteroinferior o de los pedículos venosos constituído por acúmulos celulares nerviosos localizados en situación pretraqueal y prebronquial, unidos por ramificaciones de los nervios cardiacos vagales y simpáticos medios e inferiores. Desde este plexo surgen extensiones laterales y mediales que se dirigen hacia el corazón siguiendo el trayecto de los conductos de Cuvier (porciones laterales del plexo) y del septo interauricular y venas pulmonares (porciones mediales).

La topografía de las áreas mediastínicas y, sobre todo, la de los mesos venosos y arterial, por donde los elementos nerviosos alcanzan el corazón, se va modificando a lo largo de las distintas fases del desarrollo embrionario. Antes de exponer los resultados de nuestras investigaciones, en cada uno de los embriones, haremos una breve sinopsis de sus características morfológicas más sobresalientes.

El meso arterial se encuentra en los primeros estadios del desarrollo en situación más elevada: en el área donde los arcos arteriales III, IV y VI van a desembocar, sucesivamente, en el saco aórtico. En la vecindad de tales arcos, o junto a ellos, suelen caminar ramos cardiacos vagales y simpáticos; también se observa, según veremos, la existencia de acúmulos neuroblásticos en su zona de desembocadura. Ahora bien, como con el transcurso del tiempo estos arcos sufren transformaciones regresivas, hasta que, en los últimos estadios embrionarios, se perfila el dispositivo vascular del adulto, nosotros, en dichos estadios, consideramos como límite superior del pedículo arterial la zona

de contacto del IV arco aórtico izquierdo con el mediastino posterior, o sea, la del cayado de la aorta; y de este cayado, fundamentalmente a partir de su cara inferior, pues ese área constituye el punto de confluencia de los elementos nerviosos del lado derecho e izquierdo y la zona donde se encuentran los mayores conglomerados neuroblásticos que abastecen la inervación de este pedículo y áreas cardiacas próximas.

La topografía de los mesos venosos también varía a lo largo del desarrollo embrionario. En los primeros estadios adoptan una posición mediastínica muy lateralizada (mesos venosos laterales de los primitivos conductos de Cuvier) que en fases posteriores se van aproximando hacia la línea media. No obstante, la porción inferior o meso venoso medial (primitivas venas pulmonares y zona de implantación del mesocardio dorsal en la región septal de las aurículas) sufre pocas modificaciones.

En lo que se refiere a los plexos parietales, dada la dificultad técnica que entraña la indentificación de los elementos celulares nerviosos en el embrión, sobre todo conforme se van diseminando por entre las diferentes estructuras de las paredes del corazón, únicamente podremos precisar su situación en las áreas cardiacas próximas a los mesos arteriales y venosos. Un estudio detallado de la distribución de estos elementos sólo se puede realizar en estadios fetales (véanse los trabajos de **SMITH (1971a,b)** y **FRANCILLON (1928)**, entre otros) así como, en el recién nacido y en el adulto; hecho que recientemente han puntualizado, entre nosotros, **RODRIGUEZ LOZANO (1988)** y **FERNANDEZ MARTIN (1989)**, tanto en el ser humano como en carneros y terneros.

Analicemos, pues, las distintas formaciones nerviosas, que concretamos en nuestro estudio, durante las principales fases del desarrollo embrionario. Iniciaremos esta exposición a partir de los estadios superiores, por su similitud con el adulto, para una

mejor comprensión de los hechos; y descenderemos, paulatinamente, hacia las fases más precoces del desarrollo. No obstante, con el fín de seguir los procesos evolutivos en el orden de aparición, los expondremos en orden inverso en el capítulo de "Consideraciones y Discusión", contrastándolos con los resultados obtenidos por otros investigadores.

EMBRION HUMANO BB-4.

CARACTERISTICAS GENERALES.

TAMAÑO: **26 mm.**
EDAD APROXIMADA: **54 días.**
ESTADIO O'RAHILLY: **22.**
CORTES: **Transversales de 10 micras.**
TINCION: **Hematoxilina-eosina.**

Dada la similitud de los hallazgos en las últimas fases del período embrionario, entre los embriones de 22 a 31 mm. de longitud C.R., no describiremos los resultados de todos ellos. Hemos elegido los embriones de 26 y 24,5 mm. como representativos del resto y, en ellos, haremos una exposición detallada de los hallazgos de nuestro estudio. **LICATA (1954)** al analizar esta fase del desarrollo se detiene, fundamentalmente, en los embriones de 25 y 31,5 mm.

Desde el punto de vista morfológico, en lo que se refiere al estado del corazón en el embrión que nos ocupa, hay que señalar que el septum secundum adopta su posición definitiva formando su borde libre el limbo de la fosa oval. El corazón presenta estructura fetal y mide aproximadamente 4 mm. (véanse **O'RAHILLY (1971, 1981)**, **BANK (1977)** y **ALVAREZ (1989)**, entre otros).

Según el modelo expuesto, al inicio del presente capítulo, pasamos a continuación a describir nuestros resultados, ocupándonos primero del denominado plexo cardiaco anterosuperior y, más adelante, del plexo cardiaco posteroinferior, con sus distintas porciones.

PLEXO CARDIACO ANTEROSUPERIOR O DEL PEDICULO ARTERIAL

La porción mediastínica del mesocardio arterial (LAMINAS I - VIII, figuras 1-24) está formada por un tracto de tejido mesodérmico con los siguientes límites: Por arriba, un plano imaginario tangencial al cayado aórtico (LAMINA I, figura 1); caudalmente, un plano situado por debajo del origen de las arterias pulmonares en el tronco principal pulmonar (LAMINA VIII, figuras 23 y 24), zona ésta donde finalizan las emisiones nerviosas al gran pedículo arterial cardiaco; dorsalmente, la porción lateral izquierda del cuerpo vertebral; por su cara medial, los márgenes laterales izquierdos del esófago y la tráquea; y por su cara externa, las hojas serosas que envuelven al mediastino.

Analicemos, detenidamente, una sucesión de cortes desde los planos superiores a los inferiores del citado mesocardio arterial, para observar cómo se van conformando los grupos ganglionares mediastínicos con sus interconexiones nerviosas y las expansiones que, a partir de estos plexos, se van a originar tanto para abordar el corazón por su área pedicular, como para entrelazarse con los elementos nerviosos de los mesos venosos. Una vez finalizado este análisis, aportaremos una visión de conjunto de las distintas estructuras nerviosas del área, indicando sus orígenes y zonas de distribución final.

En un corte torácico superior, tangencial al cayado de la aorta en la zona de origen de la arteria carótida primitiva izquierda (LAMINA I, figura 1), los elementos viscerales principales que encontramos son el esófago y la tráquea. Por detrás del esófago se sitúa el cuerpo vertebral y, anterolateralmente a éste, los ganglios simpáticos de la cadena prevertebral. Por delante de la tráquea y algo a su izquierda, se encuentra la vena cardinal superior derecha o cava superior; mientras que la vena cardinal superior izquierda, en estado involutivo, se sitúa

por fuera y hacia el segmento posterior del cayado aórtico.

En cuanto a elementos nerviosos, en la sección citada, nos encontramos los nervios vagos derecho e izquierdo, ambos con una perfecta estructuración neurofibrilar y con alguna infiltración neuroblástica, sobre todo, en su periferia. El vago derecho se sitúa en la raíz pleuropericárdica derecha, en el espacio comprendido entre la vena cava superior y la tráquea; el vago izquierdo, está situado, igualmente, en la raiz pleuropericárdica de ese lado, entre el cayado aórtico y la vena cardinal izquierda. La cadena ganglionar simpática se halla, como ya hemos indicado, en situación prevertebral lateral, por delante de las masas musculares correspondientes.

Pues bien, a partir de estos elementos nerviosos, como ya analizara anteriormente uno de nosotros **(MORALES GONZALEZ, 1989)**, por lo cual no vamos a insistir en la cuestión, se van a originar los ramos cardiovagales y simpáticos superiores, que van a constituir el plexo cardiaco anterosuperior o del pedículo arterial; ramos de los cuales en la sección que nos ocupa se observan los siguientes:

- Nervios cardiovagales derechos, primero y segundo, que en esta zona se les puede llamar "vagosimpáticos", pues ya se ha verificado la fusión de los elementos simpáticos con el tronco del vago y los ramos citados. De estos nervios vagosimpáticos derechos, el primero (LAMINA I, figuras 1 y 2) está muy lateralizado hacia la izquierda, encontrándose próximo al fondo de saco traqueoaórtico, inmediatamente por detrás de la serosa del citado saco y por delante de la tráquea. Este nervio ha recibido ya ramos del segundo cardiovagal y muestra, además, una rica infiltración de células neuroblásticas. El segundo nervio cardiovagal derecho está situado en medio del tejido mesenquimatoso comprendido entre la vena cava superior, por delante, y la tráquea, por detrás. Por su lado derecho está

próximo al tronco del vago.

- Nervios cardiovagales y simpáticos del lado izquierdo (LAMINA I, figuras 1 y 3) situados inmediatamente por delante del nervio vago de este lado; muestran un aspecto más difuso, dado que aún no se ha producido por completo la fusión de todos los elementos vagales y simpáticos.

El nervio recurrente izquierdo se encuentra en el intersticio, en forma de ángulo diedro, que queda entre la tráquea y el margen lateral izquierdo del esófago. Desde este nervio, también parten ramitos que van a contribuir a la inervación cardiaca.

A los tres elementos nerviosos citados (tronco principal del vago, ramos cardiovagales superiores y nervio recurrente) se aproximan pequeñas formaciones plexiformes que constituyen los ramos simpáticos. De estos ramos, como ya describiera, entre nosotros, **MORALES (1989)**, los que se dirigen al nervio vago y a los ramos cardiovagales superiores izquierdos descienden por detrás de la arteria carótida primitiva y, posteriormente, para alcanzar sus lugares de destino, siguen la dirección del cayado aórtico por su margen posterolateral izquierdo, en forma de múltiples ramitas, generalmente, infiltradas de células neuroblásticas. Parte de los ramitos simpáticos más posteriores se adosan al nervio vago, por su margen posterior; los restantes, conforme van descendiendo entre la aorta y el vago, se dirigen hacia delante para alcanzar los ramos cardiovagales superiores de este lado.

Los ramitos que del plexo nervioso simpático superior se dirigen hacia el nervio recurrente izquierdo y a otras ramas que se desprenden de este nervio en zonas inferiores para el corazón, abordan a estos elementos por el margen medial o interno del cayado aórtico y también muestran infiltraciones neuroblásticas.

En secciones inferiores, a nivel de la desembocadura de la arteria subclavia en el cayado aórtico (LAMINA II, figuras 4-6), la estructuración de los elementos nerviosos de nuestro estudio sigue siendo muy similar. El primer nervio cardiovagal derecho se encuentra próximo al vértice del fondo de saco traqueoaórtico y el segundo nervio se desdobla en múltiples ramitas, las cuales se van uniendo y separando entre sí, constituyendo una formación plexiforme. La infiltración neuroblástica en estos cortes es menos evidente, por ser más difusa. Los nervios cardiovagales superiores izquierdos continúan en la proximidad del vago de ese lado, por fuera del arco aórtico.

Un detalle que debemos resaltar en las figuras nº 4 y 5 de esta lámina es la existencia de conglomerados neuroblásticos y fibrillas nerviosas en los alrededores de la arteria coronaria izquierda, cuando se dirige hacia el surco interventricular anterior (arteria descendente anterior) y, en menor cantidad, alrededor de la rama circunfleja. Estos elementos nerviosos pertenecen a los plexos coronarios, cuyo origen describiremos más adelante.

En cortes inmediatamente por debajo del cayado aórtico, próximos al origen de los grandes vasos del pedículo arterial (LAMINA III, figuras 7-9), se va acentuando la infiltración neuroblástica de los nervios cardiovagales superiores izquierdos. En este lado, el conjunto de elementos nerviosos citados, ramos e infiltraciones neuroblásticas, forma una especie de cuña con base posterior en el tronco principal del vago y con vértice dirigido hacia abajo y a la derecha a fin de introducirse, en niveles inferiores, por debajo del arco aórtico, entre éste y el ductus arterioso. Por las porciones posteriores del tronco principal del vago se observa, también, abundante infiltración neuroblástica.

Los restantes elementos nerviosos cardiacos procedentes del nervio recurrente izquierdo y las ramas cardiovagales superiores

derechas tienden a confluir hacia delante, los del recurrente, y hacia atrás, los del nervio cardiovagal superior derecho, buscando, también, la región supraductal. Estos ramos nerviosos se encuentran periféricamente infiltrados de neuroblastos, pero su número, a estos niveles, no es tan acentuado como en el lado izquierdo. En la figura nº 8, podemos observar la válvula pulmonar y, en su vecindad, la arteria coronaria izquierda, la cual muestra a su alrededor abundante infiltración neuroblástica.

Cuando se secciona tangencialmente el margen superior del ductus arteriosus (LAMINA IV, figuras 10-12) se ve cómo el grueso de los nervios cardiovagales y simpáticos superiores izquierdos avanzan en sentido medial hasta situarse entre el techo de éste y el margen inferior del cayado aórtico, formando lo que **LICATA (1954)** llama el plexo o grupo ganglionar supraductal, del cual puntualizamos que está integrado por los nervios vagosimpáticos superiores izquierdos y ramos del nervio recurrente izquierdo que, rodeando la aorta descendente por su margen anterior derecho, van a integrarse en la citada formación (figuras 11 y 12). Los ramos vagosimpáticos superiores derechos continúan, aún, independientes en situación pretraqueal; el primer nervio está infiltrado de células cromafines y ocupa el vértice del fondo de saco traqueoaórtico o seno transverso de Theile, con tendencia, en planos inferiores, a unirse con las formaciones nerviosas supraductales derechas; mientras que el segundo nervio ocupa una posición más lateralizada hacia la izquierda.

Las citadas formaciones nerviosas supraductales, con los grupos ganglionares correspondientes, adoptan en este área una disposición en X, cuyas astas posteriores abrazan a la aorta descendente, por sus porciones anterolaterales derecha e izquierda, y sus astas anteriores rodean a la arteria pulmonar en sus márgenes posterolaterales, mientras que el cuerpo o núcleo central constituye la porción principal del plexo. De las citadas extensiones de la masa supraductal, la posterior derecha o medial

está formada por los ramos nerviosos de conexión que, en esta zona, da el nervio recurrente a dicha masa; tales ramos se sitúan en las porciones más periféricas o mediales en relación con la aorta descendente y entre estos ramos y la aorta se encuentran las fibrillas nerviosas del encaje que forman los ramos simpáticos cardiacos, infiltrados de neuroblastos. El asta posterior izquierda la constituyen, también, fibrillas simpáticas infiltradas de neuroblastos que se sitúan entre el margen lateral izquierdo de la aorta descendente y el tronco principal del nervio vago izquierdo; de estas fibrillas simpáticas, algunas se dirigen hacia el vago para adosarse a él, de ahí que se observe en las porciones periféricas posteriores y laterales internas de este nervio infiltraciones neuroblásticas. Las expansiones anteriores del grupo ganglionar supraductal, al contrario que las posteriores, van a ser zonas de eferencia, a fin de proporcionar inervación cardiaca a través del pedículo arterial. Los finos hacecillos nerviosos del margen anterior izquierdo van a rodear a la arteria pulmonar, en regiones próximas a su origen, formando un plexo con infiltraciones neuroblásticas que abastece la propia pared arterial y la región infundibular del ventrículo derecho. La expansión anterior derecha de la masa supraductal se continúa hacia delante, introduciéndose en el espacio comprendido entre las arterias aorta y pulmonar y desdoblándose, sus porciones anteriores, en dos grupos, cada uno de los cuales va a buscar el origen de las arterias coronarias. Algunos hacecillos nerviosos procedentes del nervio cardiovagal superior derecho empiezan a unirse a los elementos de esta expansión anterior derecha del grupo supraductal.

En secciones más caudales (LAMINA V, figuras 13-15) vemos cómo la formación plexiforme principal del pedículo arterial, que denominamos, por su situación, supraductal, pronto deja de tener tal topografía para hacerse yuxtaductal derecha. En esta zona los elementos neurales aumentan de volumen, al haber recibido el plexo prácticamente todos los fascículos nerviosos izquierdos del

vago y del recurrente, y estar muy próxima a unírsele la porción principal de los nervios vagosimpáticos superiores derechos. La infiltración neuroblástica es también más abundante.

Las citadas formaciones neurales quedan delimitadas en el lado izquierdo por una superficie cóncava que forman, de atrás a adelante, el margen anterolateral derecho de la aorta descendente, el ductus arteriosus y el margen posterior derecho de la arteria pulmonar; y en el lado derecho por la tráquea y el fondo de saco pericárdico traqueaórtico. En tal área, se encuentran dos masas ganglionares fundamentales: una posterior, de mayor volumen, que corresponde a las formaciones derivadas de la cadena simpática y vago izquierdos; y otra anterior, en conexión con los elementos nerviosos derivados del lado derecho. Desde ambas formaciones continúan saliendo filetes nerviosos, con infiltraciones neuroblásticas que se introducen entre las dos arterias del pedículo arterial, pulmonar y aorta, hasta alcanzar las arterias coronarias en su origen, siendo los elementos neurales que se dirigen a la arteria coronaria izquierda más numerosos que los que lo hacen a la derecha.

Por otra parte, como ya hemos descrito en cortes superiores, se siguen observando por el margen externo de la arteria pulmonar filetes nerviosos con pequeñas infiltraciones neuroblásticas. Así mismo, rodeando a la aorta ascendente por su margen derecho, se encuentran pequeños hacecillos nerviosos, con escasos neuroblastos, procedentes de ramitos superoanteriores del nervio cardiovagal superior derecho.

Cuando se corta la parte superior de la luz del ductus arteriosus (LAMINA VI, figuras 16-19) las dos grandes masas cromafínicas, yuxtaductal y del fondo de saco traqueoaórtico, tienden a fundirse. Además siguen recibiendo filetes nerviosos procedentes del recurrente izquierdo y del segundo nervio cardiovagal superior derecho; de esta manera forman un extenso

plexo en el cual disminuye el elemento celular cromafín y resaltan más los elementos fibrilares por las conexiones dichas.

A partir del citado plexo continúa la emisión de elementos celulares y fibrilares que, dirigiéndose hacia delante, alcanzan, parte de ellos, el origen de la arteria coronaria izquierda y el resto se va concentrando en la vecindad de la porción proximal de la arteria pulmonar derecha. Por lo demás, rodeando el margen anteroizquierdo de la arteria pulmonar, persiste el encaje nervioso parietal procedente de los ramos vagosimpáticos superiores izquierdos cuando se encontraban en posición supraductal, como indicamos en cortes previos. También alrededor del segmento proximal de la arteria coronaria derecha y del tronco principal de la arteria coronaria izquierda tenemos ocasión de observar, en las secciones que nos ocupan, abundantes ramitos nerviosos con infiltraciones neuroblásticas.

Conforme descendemos de nivel, en cortes sucesivos inferiores (LAMINA VII, figuras 20-22), van disminuyendo considerablemente los elementos celulares neuroblásticos del plexo del pedículo arterial y las formaciones fibrilares se condensan en el área posterolateral de la arteria pulmonar derecha, formando un cordón nervioso que sirve de nexo de unión entre el citado plexo anterosuperior y el posteroinferior o de los pedículos venosos. En estas secciones empieza a ponerse de manifiesto una formación plexiforme difusa de situación pretraqueal, constituida por ramitos procedentes de los nervios vagos y del recurrente izquierdo, que corresponden a los nervios cardiovagales y simpáticos infrarrecurrentes.

A partir de estas zonas los grandes vasos del pedículo arterial quedan inmersos en la cavidad pericárdica, perdiendo sus conexiones con el mediastino posterior, por lo tanto, no puede producirse el abordaje de nuevos elementos nerviosos al corazón hasta la aparición de los mesos venosos. Mientras tanto, se

siguen observando alrededor de las porciones proximales de las arterias coronarias las formaciones plexiformes correspondientes, cuyo origen y áreas principales de entrada en el corazón ya hemos indicado y que van a seguir el trayecto de estos vasos, perdiendo robustez conforme las arterias coronarias se alejan de sus orígenes por los surcos auriculoventricular e interventricular anterior y posterior.

De la manera descrita queda constituido el plexo cardiaco anterosuperior, en el cual como elementos fibrilares nos encontramos los ramos cardiovagales y simpáticos superiores o suprarrecurrentes, primero y segundo, derechos e izquierdos y ramos del recurrente izquierdo. Dichas fibras nerviosas ponen en contacto una serie de conglomerados neuroblásticos, de los cuales los más importantes son los localizados en posición supraductal y lateroductal derecha, en la vecindad del fondo de saco traqueoaórtico y en el espacio existente entre las porciones proximales de la aorta ascendente y tronco principal de la pulmonar. Este plexo del pedículo arterial da lugar, fundamentalmente, a los plexos nerviosos coronarios, aunque también origina un discreto plexo parietal en la arteria pulmonar y región infundibular del ventrículo derecho, y un cordón nervioso con infiltraciones neuroblásticas que conecta con el plexo cardiopulmonar posteroinferior o de los pedículos venosos.

PLEXO CARDIACO POSTEROINFERIOR O DE LOS PEDICULOS VENOSOS

Como pusimos de manifiesto anteriormente, a partir de la desconexión del meso arterial empiezan a prepararse los elementos nerviosos que han de formar los plexos de los pedículos venosos. Estos plexos están constituidos por los nervios cardiovagales y simpáticos inferiores ó infrarrecurrentes, con algunas aportaciones del recurrente izquierdo y el cordón nervioso que desciende desde el plexo anterosuperior. Los nervios

cardiovagales inferiores se originan en los nervios vagos por varias raicillas y generalmente son dos, tercer y cuarto nervio cardiovagal, aunque su número está sujeto a variaciones individuales. Dichos nervios dan ramitas que se dirigen a la línea media y entrelazándose unas con otras forman los plexos pretraqueal y prebronquial. Desde estos plexos y desde los nervios citados se separan ramas que se introducen en el corazón, de la forma que a continuación describiremos, siguiendo el curso de los mesos venosos laterales, el septo interauricular y las venas pulmonares. Los primeros en formarse serán los nervios sinales derecho e izquierdo, nervios que, si nos referimos al izquierdo, debido a las transformaciones y giros que realiza el corazón en el periodo embrionario, va a terminar en áreas inferiores a las que lo hacen los nervios mediales que se dirigen al surco interauricular posterior y a las venas pulmonares. Claro que este hecho sólo se produce en estadíos embrionarios finales y no en los iniciales. En cambio, su origen vagal es prácticamente idéntico en los distintos estadíos, según demostraremos en el análisis de las secciones.

Porciones laterales del plexo posteroinferior

Si continuamos el análisis de las secciones del embrión desde la finalización del pedículo arterial (LAMINA VIII, figuras 23 y 24) vemos cómo desde el vago derecho se están desprendiendo ramitas nerviosas correspondientes al tercer nervio cardiovagal, estas ramas se dirigen hacia delante y hacia la línea media pasando entre la vena cava superior y el margen anterior derecho de la tráquea. En situación pretraqueal se conectan con el cordón nervioso que desciende desde el plexo anterosuperior y con otros ramitos que se están desprendiendo del vago izquierdo y del recurrente de ese lado. Pues bien, en las inmediaciones de la vena cava superior, en el espacio existente entre ésta y la arteria pulmonar derecha, se concentran haces nerviosos, con algunas infiltraciones cromafínicas, que siguen el curso de dicha

vena (LAMINA IX-X, figuras 25-29) hasta que ésta desemboca en las porciones altas de la aurícula derecha.

El conjunto de los elementos nerviosos que camina por la cara posterointerna de la vena cava superior forma el nervio sinal derecho, el cual penetra en las regiones superiores de la aurícula derecha (LAMINAS XI y XII, figuras 30-33) distribuyéndose alrededor de la desembocadura de este vaso, pero se alcanza mayor densidad de estructuras nerviosas, tanto fibrilares como celulares, en la región auricular donde se localiza el nódulo sinoatrial (LAMINA XI, figura 31; LAMINA XII, figura 32).

Mientras tanto, en estas mismas secciones (LAMINA IX, figuras 25 y 26; LAMINA X, figuras 27 y 28; LAMINA XI, figura 30; LAMINA XII, figura 32), en el espacio comprendido entre las dos arterias pulmonares, por delante del margen izquierdo de la tráquea, se va condensando otro grupo neurofibrilar con infiltraciones celulares cromafínicas. Este grupo se forma con aportaciones del plexo pretraqueal, del nervio recurrente izquierdo y del tercer nervio cardiovagal izquierdo, cuyas ramas discurren tanto por delante como por detrás de la arteria pulmonar de ese lado. Estas formaciones nerviosas constituyen el nervio sinal izquierdo, el cual, como ya indicamos anteriormente, va a seguir un trayecto descendente junto a un receso pericárdico que queda como vestigio de lo que fué el meso venoso lateral izquierdo o conducto de Cuvier izquierdo, formado por la vena cardinal superior izquierda, vaso que se encuentra ya en estado involutivo. El conducto de Cuvier izquierdo ha dado lugar en esta fase a la vena oblícua de Marshall y al seno coronario.

El nervio sinal izquierdo discurre en la posición descrita (LAMINAS XIII-XVI, figuras 34-42) y acaba por incorporarse a la pared auricular izquierda, por fuera de la desembocadura de las venas pulmonares, abasteciendo de elementos nerviosos las porciones posterolaterales de la aurícula izquierda, las regiones

auriculares situadas por encima del seno coronario, las regiones posterobasales del septo interauricular y los alrededores de la desembocadura del seno coronario en la aurícula derecha (LAMINAS XVII-XX, figuras 43-53).

Porciones mediales del plexo cardiaco posteroinferior: región del septo interauricular y región de las venas pulmonares.-

Inmediatamente caudal y medial a la desembocadura de la vena cava superior, la pared auricular, en la región del septo interauricular, entra en contacto con la franja de tejido mesodérmico, del mediastino posterior, situada por delante de la bifurcación traqueal y de la arteria pulmonar derecha (LAMINA XIII-XIV, figuras 34-38). A este nivel, el plexo prebronquial recibe nuevas contribuciones de ramitos nerviosos, con infiltraciones neuroblásticas, procedentes de los nervios vagos, derecho e izquierdo, que corresponden a las raicillas superiores de los cuartos nervios cardiovagales, acompañadas en su recorrido por fibrillas simpáticas. Desde el citado plexo prebronquial se van separando hacecillos nerviosos que rodean a la arteria pulmonar derecha y penetran en las porciones posterosuperiores del tabique interauricular y en las paredes auriculares, a ambos lados del mismo. Así, en secciones inferiores (LAMINA XV, figuras 39-40) dichos ramitos nerviosos quedan situados a la derecha del nervio sinal izquierdo, en su trayecto descendente.

Por último, cuando en las secciones del embrión aparecen las venas pulmonares y las lagunas linfáticas que formarán los futuros ganglios de la bifurcación traqueal (LAMINAS XVI-XIX, figuras 41-50), nuevos elementos del plexo prebronquial acompañan a estos vasos en su recorrido, hasta conectar con la aurícula izquierda. Formando, de esta manera, el plexo nervioso de las venas pulmonares, el cual, en algunas áreas del trayecto intraauricular de las mismas, muestra abundantes infiltraciones celulares cromafínicas (LAMINA XVIII, figuras 45-47), pero,

conforme descendemos en los cortes, tanto las fibrillas nerviosas como las infiltraciones neuroblásticas, se van haciendo más tenues y tienden a desaparecer (LAMINAS XIX-XX, figuras 48-51).

EMBRION HUMANO BB-4

(26 mm.)

EMBRION HUMANO BB-4 (26 mm.).

LAMINA I

Figura nº 1.- Corte torácico superior tangencial al cayado de la aorta, en la zona de origen de la arteria carótida primitiva izquierda. (Preparación 58-1/8. Coordenadas 22-100. Objetivo 10/0.30. Cámara 2:1. Tubo vario 1.0. Film C 7/5).

Figura nº 2.- Microfotografía a mayores aumentos, donde se observan, en detalle, los nervios vagosimpáticos derechos, primero y segundo, con sus ramificaciones e infiltraciones neuroblásticas. (Preparación 58-1/5. Coordenadas 43-99.9. Objetivo 25/0.50. Cámara 3.2:1. Tubo vario 1.0. Film C 11/11).

Figura nº 3.- Imagen del tronco del vago izquierdo y los primeros ramos cardiovagales de ese lado. (Preparación 59-1/3. Coordenadas 55.8-99.8. Objetivo 25/0.50. Cámara 3.2:1. Tubo vario 1.0. Film C11/15).

Figura nº 1

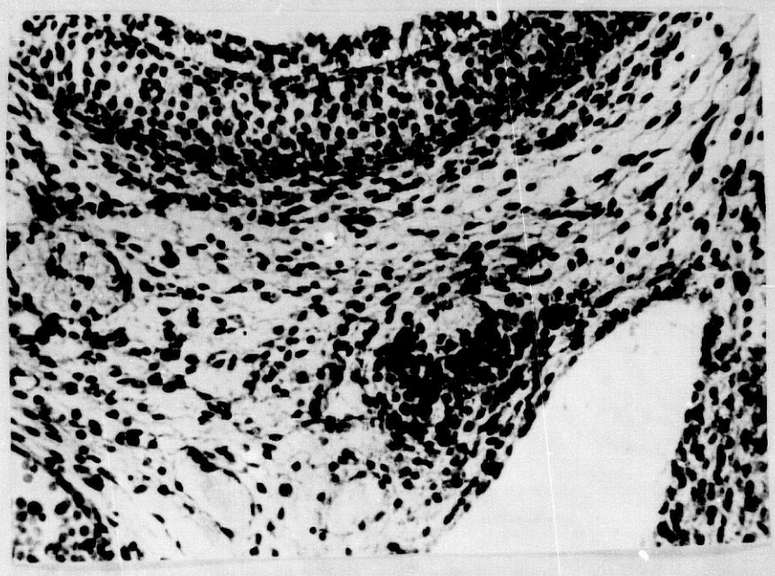

Figura nº 2

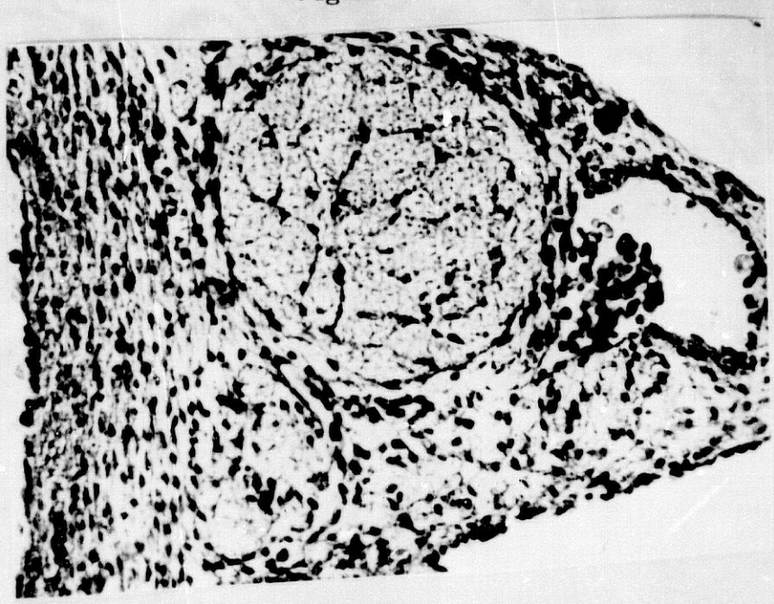

Figura nº 3

EMBRION HUMANO BB-4 (26 mm.).

LAMINA II

Figura nº 4.- Corte tangencial al cayado aórtico, se aprecia el tracto de salida del ventrículo derecho y la arteria coronaria izquierda cuando se dirige al surco interventricular anterior. Para descripción de los elementos nerviosos ver el texto. (Preparación 58-2/8. Coordenadas 21.7-111. Objetivo 4/0.14. Cámara 2:1. Tubo vario 1.0. Film C 7/8).

Figura nº5.- Sección a la altura del origen de la arteria subclavia en el cayado aórtico. El nervio vago derecho se sitúa entre la vena cava superior y la tráquea, el vago izquierdo aparece junto a la porción posterolateral del arco aórtico. (Preparación 59-1/7. Coordenadas 21.2-100. Objetivo 4/0.14. Cámara 2:1. Tubo vario 1.0. Film. C 7/15).

Figura nº 6.- Ampliación de la figura anterior, centrándose en la zona del cayado aórtico y estructuras vecinas. (Preparación 59-1/7. Coordenadas 21.2-100. Objetivo 10/0.30. Cámara 2:1. Tubo vario 1.0. Film C 7/16).

Figura nº 4

Figura nº 5

Figura nº 6

EMBRION HUMANO BB-4 (26 mm.).

LAMINA III

Figura nº 7.- Corte tangencial a la cara inferior del cayado aórtico, próximo a la región supraductal. Se observa el origen de la arteria pulmonar. (Preparación 60-1/4. Coordenadas 47-98. Objetivo 4/0.14. Cámara 2:1. Tubo vario 1.0. Film. C 7/23).

Figura nº 8.- Ampliación de la figura anterior, donde se aprecian la válvula pulmonar y, en su proximidad, la arteria coronaria izquierda. (Preparación 60-1/4. Coordenadas 47-98. Objetivo 25/0.50. Cámara 2:1. Tubo vario 1.0. Film C 7/26).

Figura nº 9.- Ampliación de la figura nº 7, con imágenes en detalle, del tronco del vago izquierdo y de los nervios cardiovagales superiores de ese lado con abundante infiltración neuroblástica. (Preparación 60-1/4. Coordenadas 47-98. Objetivo 25/0.50. Cámara 2:1. Tubo vario 1.0. Film. C 7/25).

Figura nº 7

Figura nº 8

Figura nº 9

EMBRION HUMANO BB-4 (26 mm.).

LAMINA IV

Figura nº 10.- Sección próxima al origen del pedículo arterial, por debajo del cayado de la aorta. Aparecen, en el plano anterior y medial, la sección de la aorta descendente, en el área anterolateral, la arteria pulmonar y detrás de ambos vasos la aorta descendente. (Preparación 60-2/3. Coordenadas 54.8-110. Objetivo 10/0.30. Cámara 2:1. Tubo vario 1.0. Film. C 7/32).

Figura nº 11.- Sección cercana al margen superior del ductus arterioso. (Preparación 60-2/8. Coordenadas 14-110. Objetivo 10/0.30. Cámara 2:1. Tubo vario 1.0. Film. C 8/1).

Figura nº 12.- Ampliación de la figura anterior, donde se observa, en detalle, la disposición de los elementos nerviosos en la región supraductal. (Preparación 60-2/8. Coordenadas 14-110. Objetivo 25/0.50. Cámara 2:1. Tubo vario 1.0. Film C 8/2).

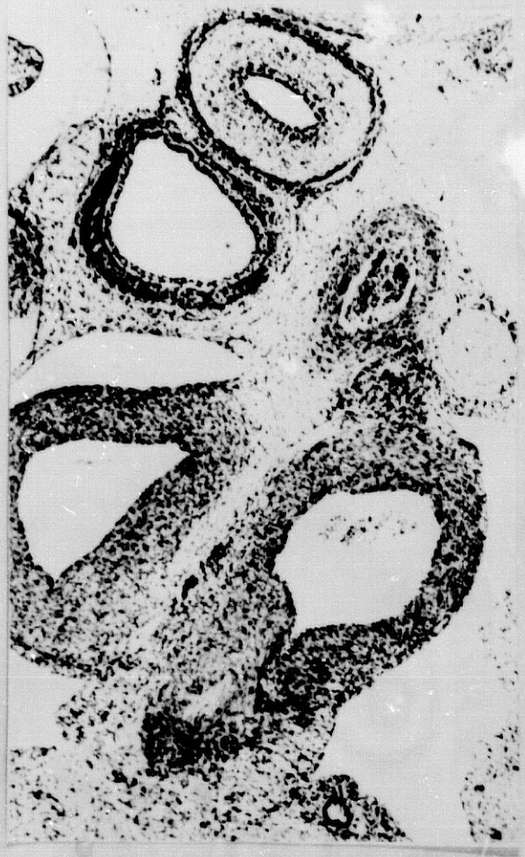

Figura nº 10

Figura nº 11

Figura nº 12

EMBRION HUMANO BB-4 (26 mm.).

LAMINA V

Figura nº 13.- Sección próxima al techo del conducto arterioso. El grupo ganglionar supraductal se prolonga por las porciones lateroductales derechas, continúa recibiendo ramitos del nervio recurrente izquierdo y se aproxima a otro grupo ganglionar formado por el primer nervio cardiovagal derecho, el cual se sitúa en el vértice del seno transverso de Theile. Entre las arterias aorta y pulmonar se observan ramitos nerviosos, con infiltraciones neuroblásticas, procedentes de dichos grupos ganglionares. (Preparación 61-1/4. Coordenadas 47-99. Objetivo 10/0.30. Cámara 2:1. Tubo vario 1.0. Film C 8/5).

Figura nº 14.- Sección ligeramente inferior, con respecto a la anterior. Las estructuras vasculares son superponibles y vemos cómo los acúmulos neuroblásticos yuxtaductal y del vértice del seno transverso de Theile se aproximan entre sí. (Preparación 61-1/7. Coordenadas 22.8-98.5. Objetivo 10/0.30. Cámara 2:1. Tubo vario 1.0. Film C 8/10).

Figura nº 15.- Ampliación de la figura anterior. Se observan, en detalle, los acúmulos neuroblásticos citados y las infiltraciones nerviosas que discurren entre arteria aorta y pulmonar. (Preparación 61-1/7. Coordinadas 22.8.-98.5. Objetivo 25/0.50. Cámara 2:1. Tubo vario 1.0. Film C 8/11).

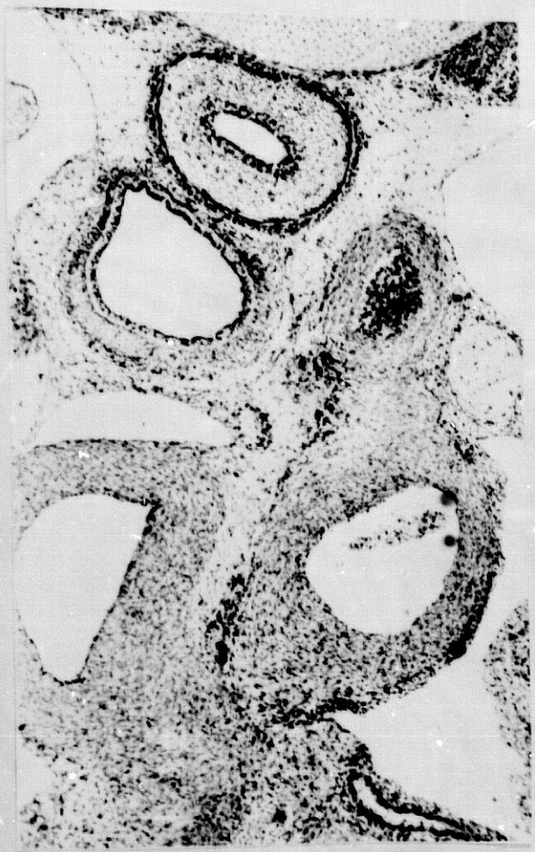

Figura nº 13

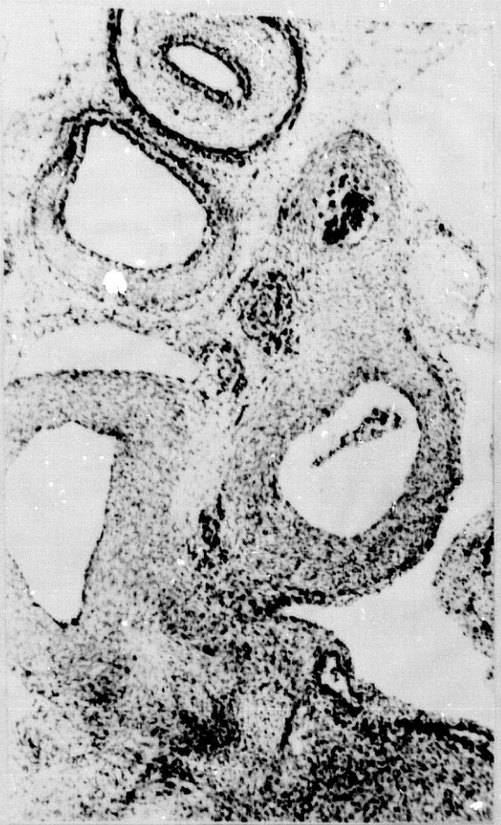

Figura nº 14

Figura nº 15

EMBRION HUMANO BB-4 (26 mm.).

LAMINA VI

Figura nº 16.- Sección a la altura de la parte superior de la luz del ductus arterioso. Se empieza a visualizar la raíz aórtica y las valvas sigmoideas, así como el tronco común de la arteria coronaria izquierda. (Preparación 61-2/4. Coordenadas 47.7-111.3. Objetivo 10/0.30. Cámara 2:1. Tubo vario 1.0. Film C 8/15).

Figura nº 17.- Ampliación de la figura anterior. Se aprecia cómo las dos grandes masas cromafínicas yuxtaductal y del fondo de saco traqueoaórtico tienden a fundirse. (Preparación 61-2/4. Coordenadas 47.7-111.3. Objetivo 25/0.50. Cámara 2:1. Tubo vario 1.0. Film C 8/16).

Figura nº 18.- Sección que interesa la luz del ductus arterioso, el origen de la arteria pulmonar derecha y la raíz aórtica con el ostium de la arteria coronaria derecha. (Preparación 61-2/8. Coordenadas 14.8-111.3. Objetivo 10/0.30. Cámara 2:1. Tubo vario 1.0. Film. C 8/18).

Figura nº 19.- Detalle ampliado de la figura anterior en el que vemos cómo algunos elementos nerviosos empiezan a concentrarse junto a la arteria pulmonar derecha. (Preparación 61-2/8. Coordenadas 14.8-111.3. Objetivo 25/0.50. Cámara 2:1. Tubo vario 1.0. Film C 8/19).

Figura nº 16

Figura nº 17

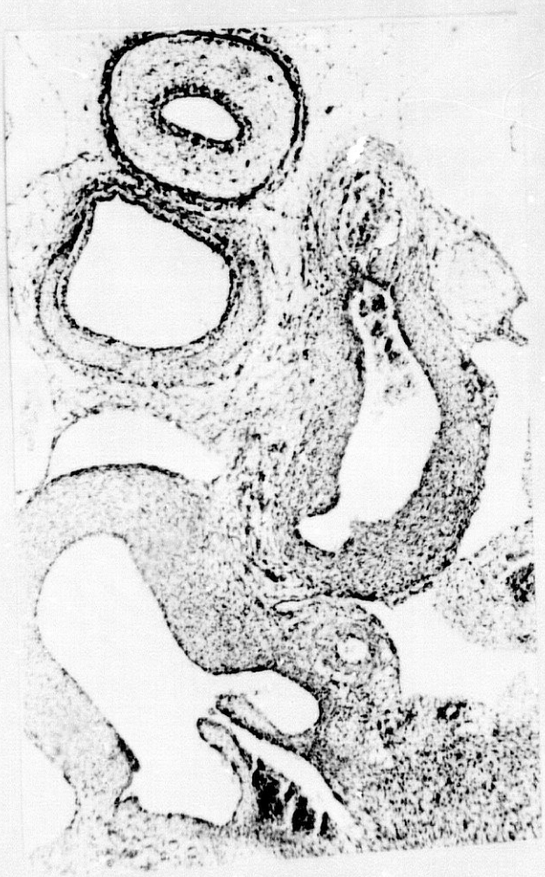

Figura nº 18

Figura nº 19

EMBRION HUMANO BB-4 (26 mm.).

LAMINA VII

Figura nº 20.- Sección a la altura de la luz del ductus arterioso, tronco principal de la arteria pulmonar y origen de la arteria pulmonar derecha. Observamos, también, la raíz aórtica con el ostium de la arteria coronaria derecha y la sección del tronco común de la coronaria izquierda (Preparación 62-1/1. Coordenadas 70,3-98,4. Objetivo 10/0,30. Cámara 2:1. Tubo vario 1.0. Film C 8/21).

Figura nº 21.- Ampliación de la figura anterior en la zona de origen de la arteria pulmonar derecha, ventral a la misma observamos el tronco común de la arteria coronaria izquierda. (Preparación 62-1/1. Coordenadas 70,3-98,4. Objetivo 25/0,50. Cámara 2:1. Tuvo vario 1.0. Film C 8/32).

Figura nº 22.- Sección ligeramente inferior. Vemos el origen de la arteria coronaria izquierda en la raíz aórtica. Por detrás de la arteria pulmonar derecha queda un cordón nervioso, infiltrado de células neuroblásticas. (Preparacion 62-1/5. Coordenadas 37-98,8. Objetivo 10/0,30. Cámara 2:1. Tubo vario 1.0. Film C 8/29).

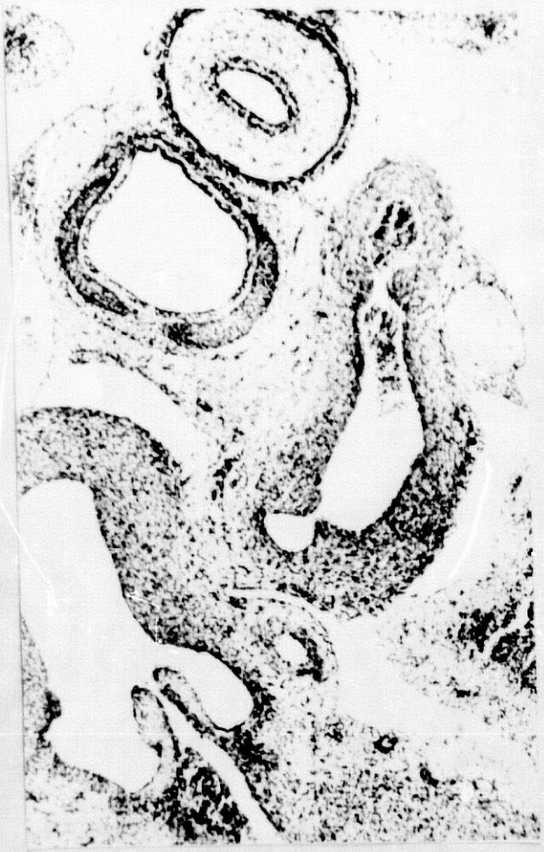

Figura nº 20

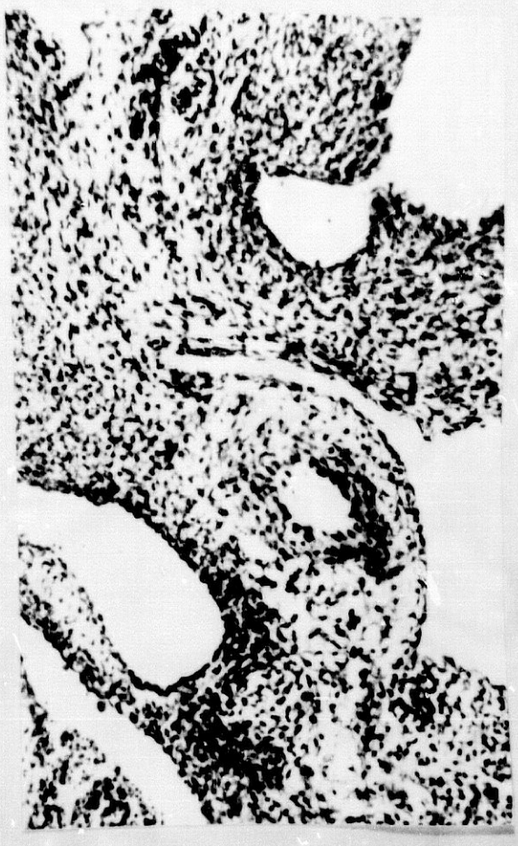

Figura nº 21

Figura nº 22

EMBRION HUMANO BB-4 (26 mm.).

LAMINA VIII

Figura nº 23.- Sección en la que se observa el inicio del meso venoso lateral derecho. Si tomamos como referencia la tráquea, por delante hacia la derecha, vemos la vena cardinal superior y, hacia la izquierda, las dos arterias pulmonares. En cuanto a estructuras cardiacas tenemos el tracto de salida del ventrículo izquierdo. (Preparación 63-1/3. Coordenadas 57-99. Objetivo 4/0.14. Cámara 3.2:1. Tubo vario 1.0. Film C 13/1).

Figura nº 24.- Ampliación de la figura anterior centrándose en la región pretraqueal, para mejor observación de las estructuras nerviosas correspondientes. A ambos lados de la microfotografía encontramos los nervios vagos. Desde la aorta descendente parte la arteria traqueobronquial o tronco común de las arterias bronquiales. (Preparación 63-1/3. Coordenadas 57-99. Objetivo 10/0.30. Cámara 3.2:1. Tubo vario 1.0. Film C 13/2).

Figura nº 23

Figura nº 24

EMBRION HUMANO BB-4 (26 mm.).

LAMINA IX

Figura nº 25.- Detalle de la formación del plexo pretraqueal con contribuciones del nervio vago derecho y del vago y recurrente izquierdos. (Preparación 63-1/4. Coordenadas 48-100. Objetivo 10/0.30. Cámara 3.2:1. Tubo vario 1.0. Film C 13/6).

Figura nº 26.- Sección más caudal en la que seguimos observando el plexo pretraqueal. Cabe señalar cómo las fibras nerviosas procedentes del vago izquierdo rodean la arteria pulmonar izquierda por delante y detrás de la misma. (Preparación 63-1/7. Coordenadas 27.3-99. Objetivo 10/0.30. Cámara 3.2:1. Tubo vario 1.0. Film C 13/12).

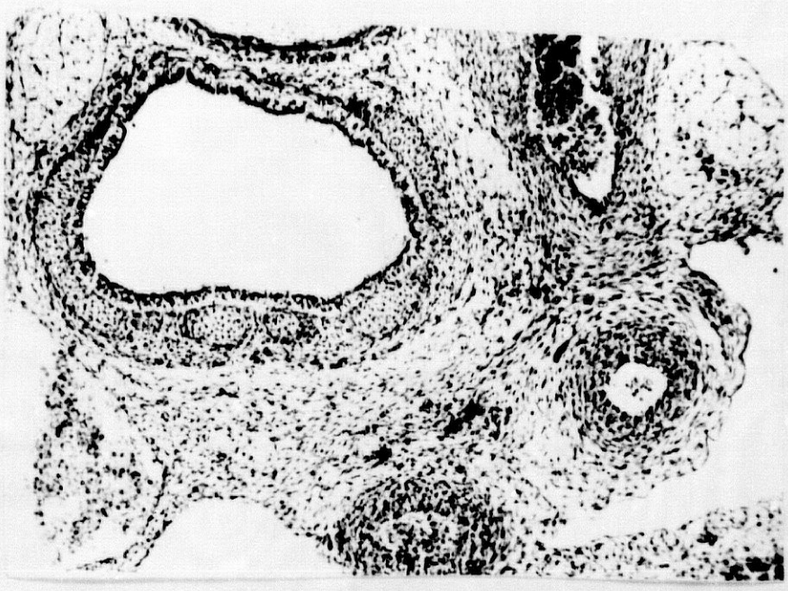

Figura nº 25

Figura nº 26

EMBRION HUMANO BB-4 (26 mm.).

LAMINA X

Figura nº 27.- Sección a nivel de la desembocadura de la vena cardinal anterior derecha o cava superior en la aurícula. El nervio vago izquierdo está emitiendo el nervio recurrente y desde ambos parten ramitos cardiacos, los cuales, junto a otros procedentes del vago derecho, contribuyen a la formación del plexo pretraqueal. (Preparación 63-2/4. Coordenadas 48-11.8. Objetivo 4/0.14. Cámara 3.2:1. Tubo vario 1.0. Film C 13/16).

Figura nº 28.- Ampliación de la figura anterior en la región situada entre la tráquea y las arterias pulmonares. (Preparación 63-2/4. Coordenadas 48-111.8. Objetivo 10/0.30. Cámara 3.2:1. Tubo vario 1.0. Film C 13/17).

Figura nº 29.- Imagen a mayores aumentos, en la que observamos abundantes fibras nerviosas y conglomerados de células cromafines entre la vena cava superior y la arteria pulmonar derecha. (Preparación 63-2/4. Coordenadas 48-111.8. Objetivo 25/0.50. Cámara 3.2:1. Tubo vario 1.0. Film C 13/20).

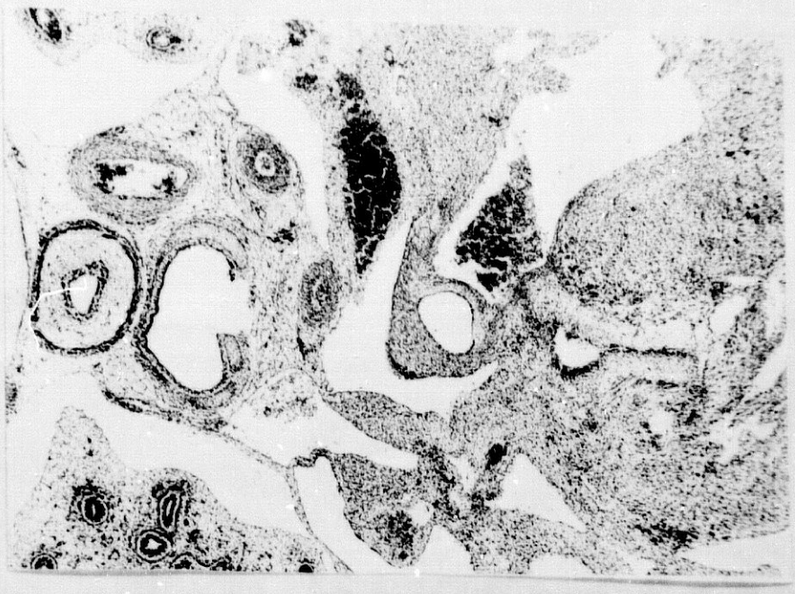

Figura nº 27

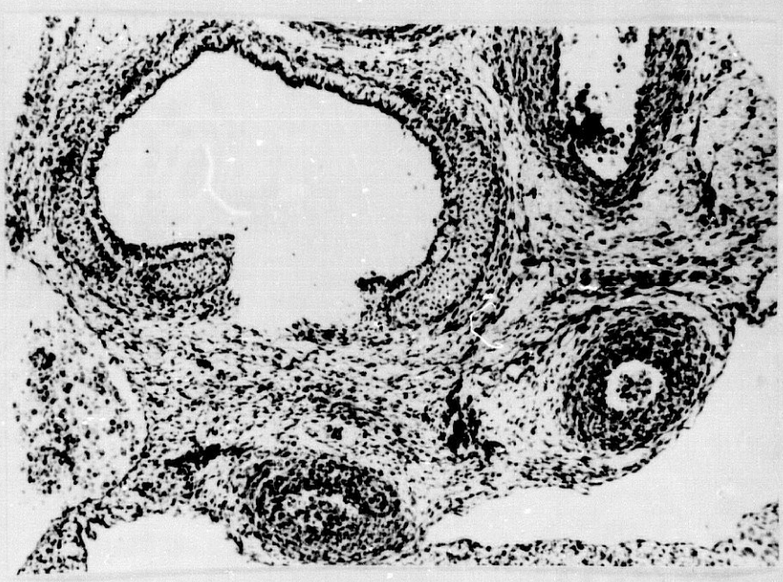

Figura nº 28

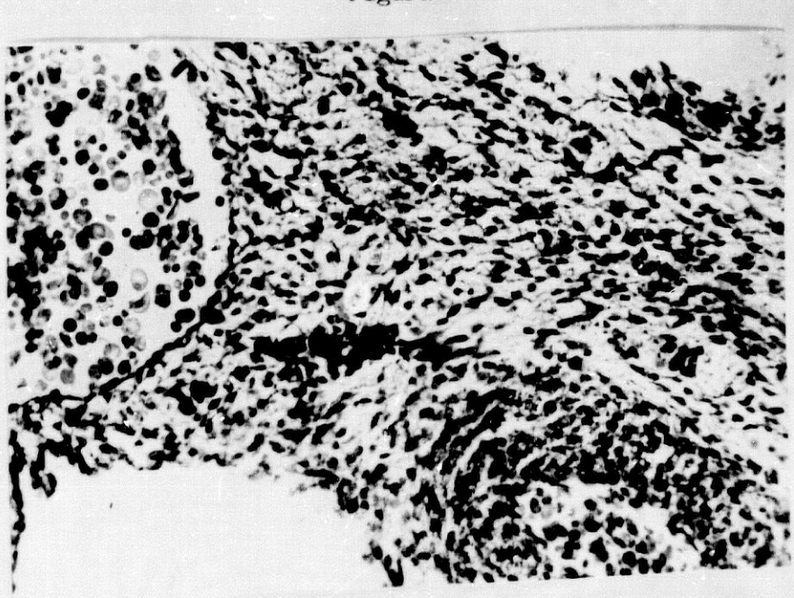

Figura nº 29

EMBRION HUMANO BB-4 (26 mm.).

LAMINA XI

Figura nº 30.- Sección próxima a la bifurcación traqueal. Vemos cómo algunos elementos nerviosos tienden a condensarse entre las dos arterias pulmonares, mientras que otros se introducen en la aurícula derecha siguiendo el curso de la vena cava superior. (Preparación 63-2/6. Coordenadas 33-112.8. Objetivo 10/0.30. Cámara 3.2:1. Tubo vario 1.0. Film C 13/26).

Figura nº 31.- Ampliación de la región auricular derecha donde desemboca la vena cava superior. Se observan abundantes fibras nerviosas e infiltraciones neuroblásticas, que alcanzan mayor densidad en la zona de localización del nódulo sinusal. (Preparación 63-2/6. Coordenadas 33-112.8. Objetivo 25/0.50. Cámara 3.2:1. Tubo vario 1.0. Film C 13/28).

Figura nº 30

Figura nº 31

EMBRION HUMANO BB-4 (26 mm.).

LAMINA XII

Figura nº 32.- Sección en la que observamos: el delicado plexo nervioso pretraqueal, el nervio sinal derecho, penetrando en la aurícula, y el conglomerado neurofibrilar situado entre las dos arterias pulmonares. (Preparación 63-2/7. Coordenadas 23-112. Objetivo 10/0.30. Cámara 3.2:1. Tubo vario 1.0. Film C 13/30).

Figura nº 33.- Ampliación de la figura anterior con ramitos del nervio sinal derecho penetrando en la aurícula. (Preparación 63-2/7. Coordenadas 23-112. Objetivo 25/0.50. Cámara 3.2:1. Tubo vario 1.0. Film C 13/36).

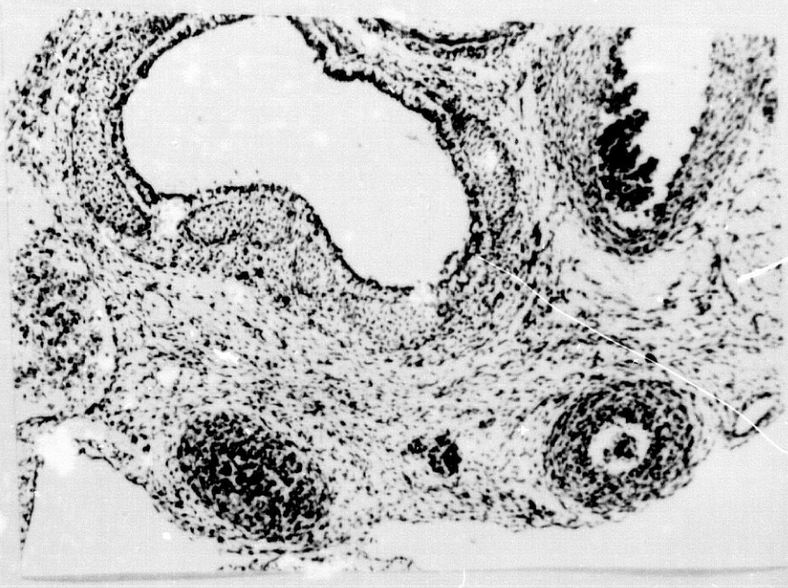

Figura nº 32

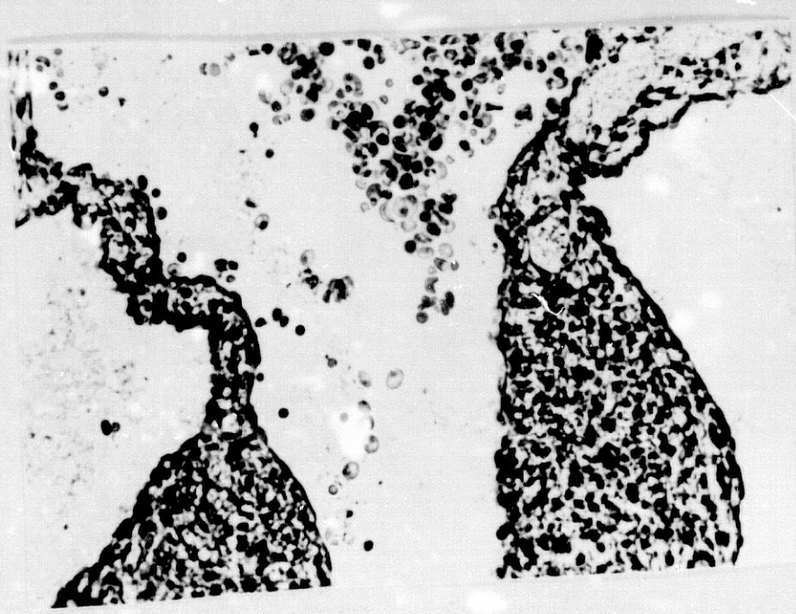

Figura nº 33

EMBRION HUMANO BB-4 (26 mm.).

LAMINA XIII

Figura nº 34.- Corte transversal del embrión por debajo de la bifurcación traqueal. En el interior de la cavidad pericárdica podemos ver las cuatro cámaras cardiacas: Aurícula derecha, con la desembocadura de la vena cava superior, tabique interauricular, con el ostium secundum, aurícula izquierda, válvulas tricúspide y mitral, y ventrículos derecho e izquierdo. (Preparación 64-2/4. Coordenadas 46-111. Objetivo 4/0.14. Cámara 2:1. Tubo vario 1.0. Film C 9/9).

Figura nº 35.- Ampliación de la figura anterior centrada en la región prebronquial. En las porciones superiores de la microfotografía vemos el esófago, la aorta dorsal y, a ambos lados, los nervios vagos derecho e izquierdo. (Preparación 64-2/4. Coordenadas 46-111. Objetivo 10/0.30. Cámara 2:1. Tubo vario 1.0. Film C 9/10).

Figura nº 36.- Detalle ampliado de la figura anterior con la arteria pulmonar derecha en el centro. (Preparación 64-2/4. Coordenadas 46-111. Objetivo 25/0.50. Cámara 2:1. Tubo vario 1.0. Film C 9/11).

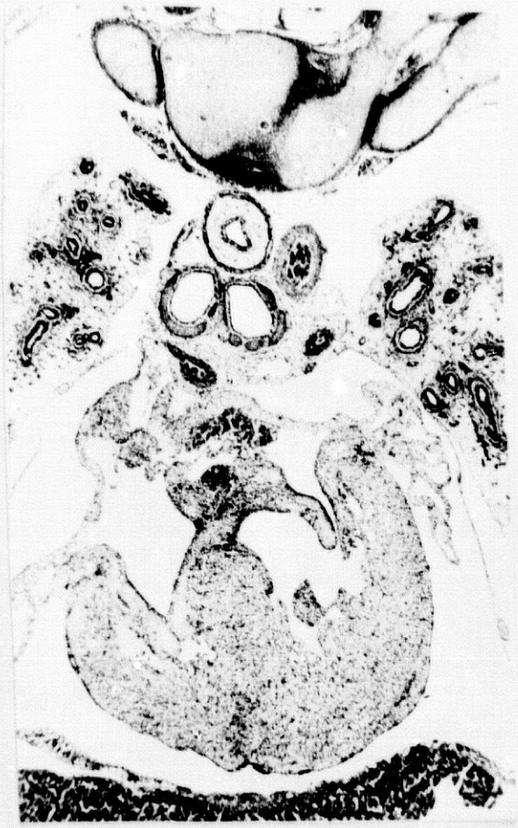

Figura nº 34

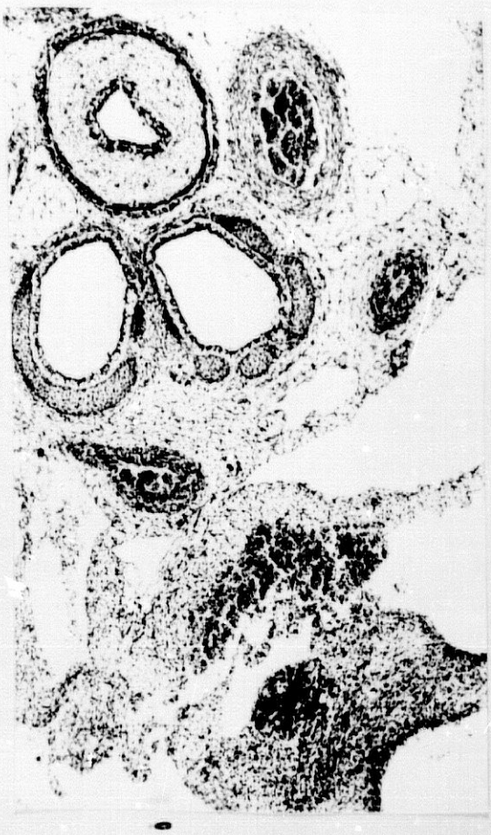

Figura nº 35

Figura nº 36

EMBRION HUMANO BB-4 (26 mm.).

LAMINA XIV

Figura nº 37.- Sección de los dos bronquios principales y ambos hilios pulmonares. Por delante, observamos la arteria pulmonar derecha y el denominado meso medial o septal. (Preparación 64-2/8. Coordenadas 17-111.5. Objetivo 10/0.30. Cámara 2:1. Tubo vario 1.0. Film C 9/14).

Figura nº 38.- Detalle ampliado en el que vemos cómo las fibrillas nerviosas y los conglomerados neuroblásticos, rodeando la arteria pulmonar derecha, penetran en la región del septo interatrial. Mientras, otros elementos nerviosos se van condensando en la base del receso pericárdico que queda como vestigio de lo que fuera el conducto de Cuvier izquierdo para formar el nervio sinal izquierdo. (Preparación 65-1/3. Coordenadas 52.5-99.5. Objetivo 25/0.50. Cámara 2:1. Tubo vario 1.0. Film C 9/18).

Figura nº 37

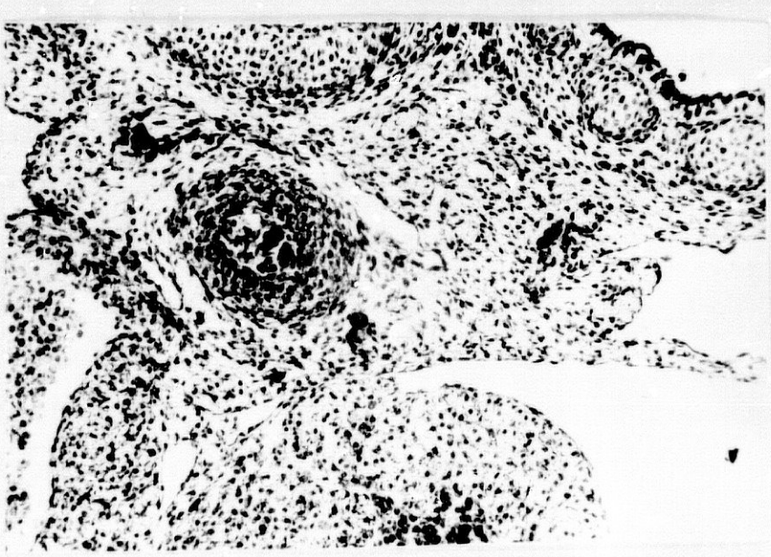

Figura nº 38

EMBRION HUMANO BB-4 (26 mm.).

LAMINA XV

Figura nº 39.- Sección del embrión en la que observamos la franja mediastínica posterior con el esófago, la aorta descendente y los dos bronquios principales. A los lados ambos pulmones, y dentro de la cavidad pericárdica el corazón. (Preparación 65-2/3. Coordenadas 52.6-112.3. Objetivo 4/0.14. Cámara 2:1. Tubo vario 1.0. Film C 9/22).

Figura nº 40.- Imagen a mayores aumentos de la región prebronquial. En el centro de la microfotografía aparecen ramitos nerviosos, con abundante infiltración neuroblástica, correspondientes al nervio sinal izquierdo. (Preparación 65-2/6. Coordenadas 28-111. Objetivo 25/0.50. Cámara 2:1. Tubo vario 1.0. Film C 9/27).

Figura nº 39

Figura nº 40

EMBRION HUMANO BB-4 (26 mm.).

LAMINA XVI

Figura nº 41.- Sección en la que no se aprecian cambios morfológicos importantes, con respecto a la de la Lámina anterior, salvo por el hecho de que empiezan a aparecer las venas pulmonares. (Preparación 66-1/3. Coordenadas 53.3-98.8. Objetivo 4/0.14. Cámara 2:1. Tubo vario 1.0. Film C 9/28).

Figura nº 42.- Ampliación de la región prebronquial, en la que seguimos viendo el nervio sinal izquierdo, y elementos nerviosos dispersos que formarán el plexo de las venas pulmonares. (Preparación 66-1/3. Coordenadas 53.3-98.8. Objetivo 25/0.50. Cámara 2:1. Tubo vario 1.0. Film C 9/30).

Figura nº 41

Figura nº 42

EMBRION HUMANO BB-4 (26 mm.).

LAMINA XVII

Figura nº 43.- Corte en el que se observan las lagunas linfáticas que darán lugar a los ganglios de la bifurcación traqueal. Sobre la pared auricular izquierda aparece el repliegue de Marshall. (Preparación. 66-2/3. Coordenadas 53-112. Objetivo 10/0.30. Cámara 2:1. Tubo vario 1.0. Film C 9/35).

Figura nº 44.- Ampliación de la figura anterior en la que vemos numerosas ramitas nerviosas y conglomerados neuroblásticos penetrando en la pared auricular. (Preparación 66-2/3. Coordenadas 53-112. Objetivo 25/0.50. Cámara 2:1. Tubo vario 1.0. Film C 10/1).

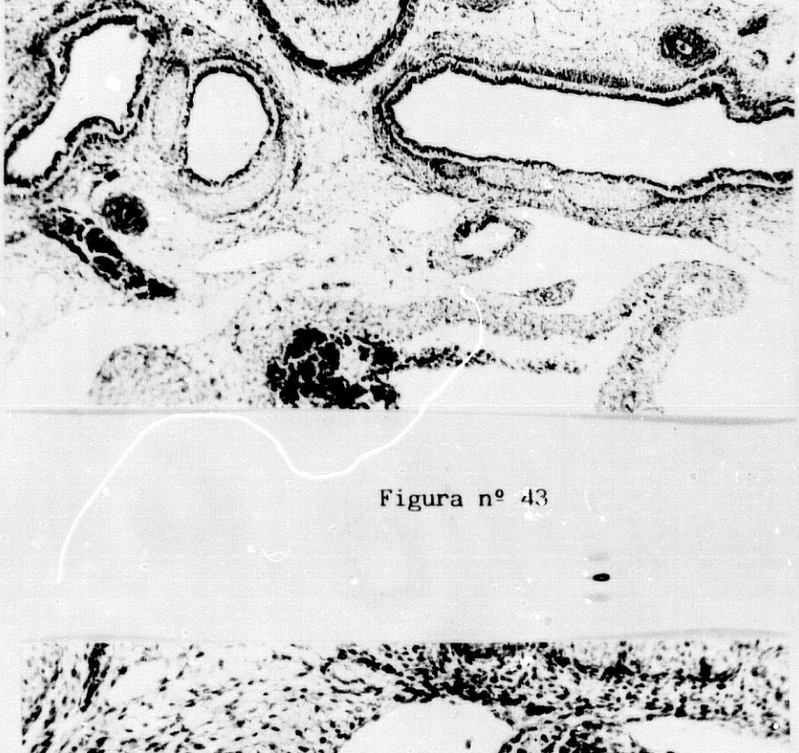

Figura nº 43



Figura nº 44

EMBRION HUMANO BB-4 (26 mm.).

LAMINA XVIII

Figura nº 45.- Sección del embrión a la altura de las venas pulmonares, próximas a su desembocadura auricular. (Preparación 67-1/3. Coordenadas 53.3-94.4. Objetivo 10/0.30. Cámara 2:1. Tubo vario 1.0. Film C 10/6).

Figura nº 46.- Imagen a mayores aumentos del área de la pared auricular comprendida entre ambas venas pulmonares, con gran riqueza de elementos nerviosos, tanto fibrilares como celulares. (Preparación 67-1/7. Coordenadas 16.5-99. Objetivo 25/0.50. Cámara 2:1. Tubo vario 1.0. Film C 10/10).

Figura nº 47.- Continuamos descendiendo en los cortes y observando los elementos nerviosos de la pared posterior de la aurícula. (Preparación 67-2/2. Coordenadas 61.8-112.5. Objetivo 10/0.30. Cámara 2:1. Tubo vario 1.0. Film C 10/12).

Figura nº 45

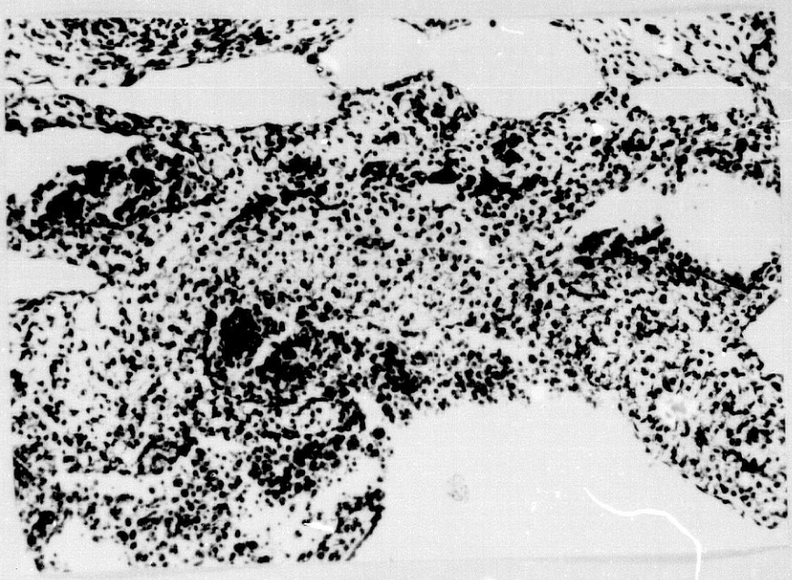

Figura nº 46

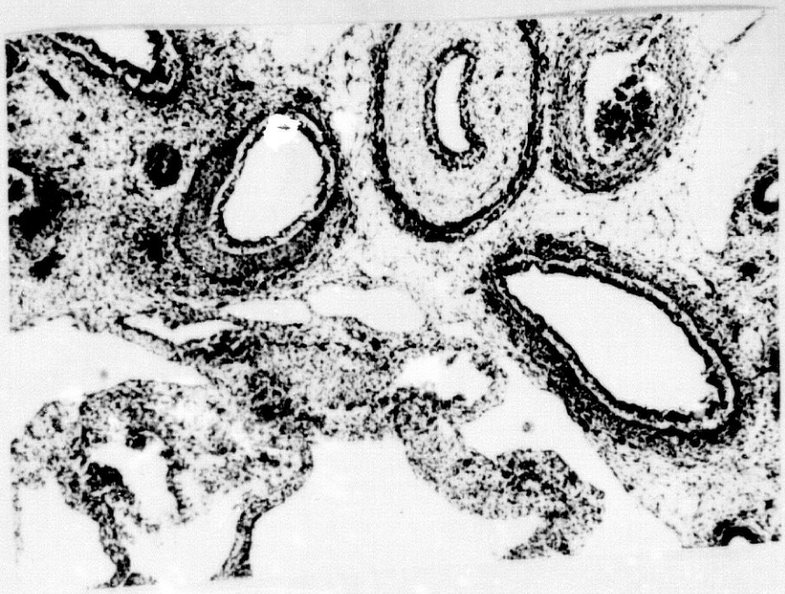

Figura nº 47

EMBRION HUMANO BB-4 (26 mm.).

LAMINA XIX

Figura nº 48.- En la parte central de la microfotografía observamos el esófago, a su izquierda la aorta descendente, por delante los bronquios derecho e izquierdo. En el interior de la cavidad pericárdica la pared auricular izquierda, con la zona de desembocadura de las venas pulmonares. (Preparación 68-1/6. Coordenadas 26.5-112. Objetivo 10/0.30. Cámara 2:1. Tubo vario 1.0. Film C 10/5).

Figura nº 49.- Sección cercana al surco auriculoventricular posterior. Se empieza a ver el seno venoso coronario. (Preparación 68-1/2. Coordenadas 49-100. Objetivo 4/0.14. Cámara 2:1. Tubo vario 1.0. Film C 10/17).

Figura nº 50.- Ampliación de la figura anterior, se aprecia el curso intramural de las venas pulmonares. (Preparación 68-1/2. Coordenadas 49-100. Objetivo 25/0.50. Cámara 2:1. Tubo vario 1.0. Film C 10/19).

Figura nº 48

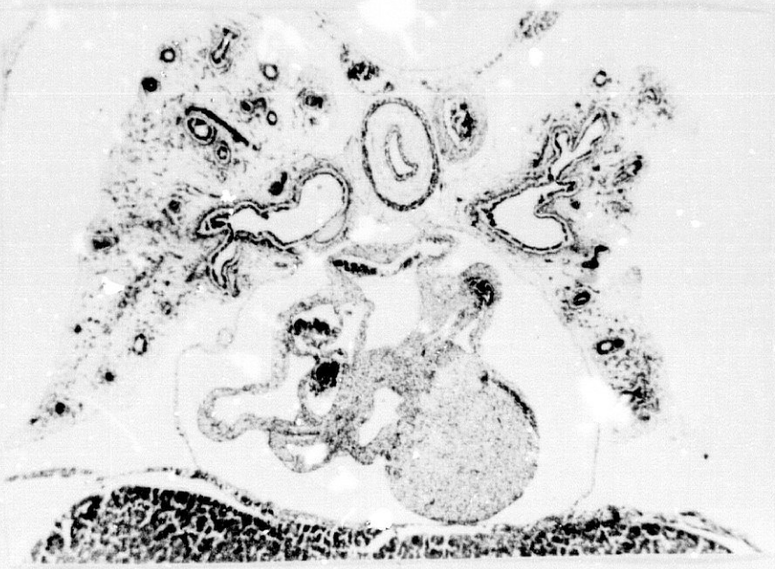

Figura nº 49

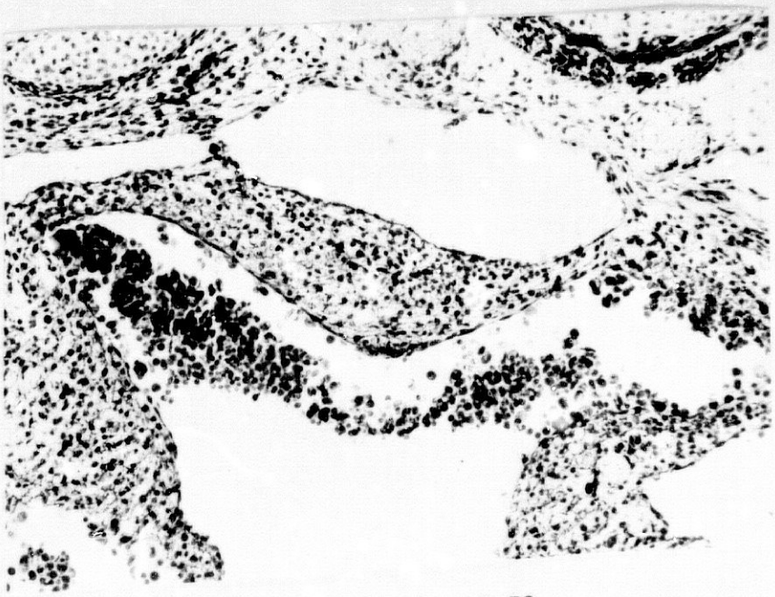

Figura nº 50

EMBRION HUMANO BB-4 (26 mm.).

LAMINA XX

Figura nº 51.- Corte próximo a las porciones inferiores de las aurículas. Se puede ver la vena cardinal izquierda, que constituye a este nivel el seno venoso coronario, en su trayecto transverso-oblicuo acercarse a su desembocadura auricular. (Preparación 68-1/7. Coordenadas 15.5-100. Objetivo 10/0.30. Cámara 2:1. Tubo vario 1.0. Film C 10/21).

Figura nº 52.- Ampliación de la figura anterior. En las regiones posterobasales del tabique interauricular y en la pared auricular izquierda, por encima del seno venoso coronario, se observan numerosos ramitos nerviosos y algunos conglomerados neuroblásticos. (Preparación 68-1/7. Coordenadas 15.5-100. Objetivo 25/0.50. Cámara 2:1. Tubo vario 1.0. Film C 10/23).

Figura nº 53.- Sección a nivel de la pared posteroinferior de la aurícula izquierda. (Preparación 68-2/7. Coordenadas 15.5-112. Objetivo 10/0.30. Cámara 2:1. Tubo vario 1.0. Film C 10/27).

Figura nº 51

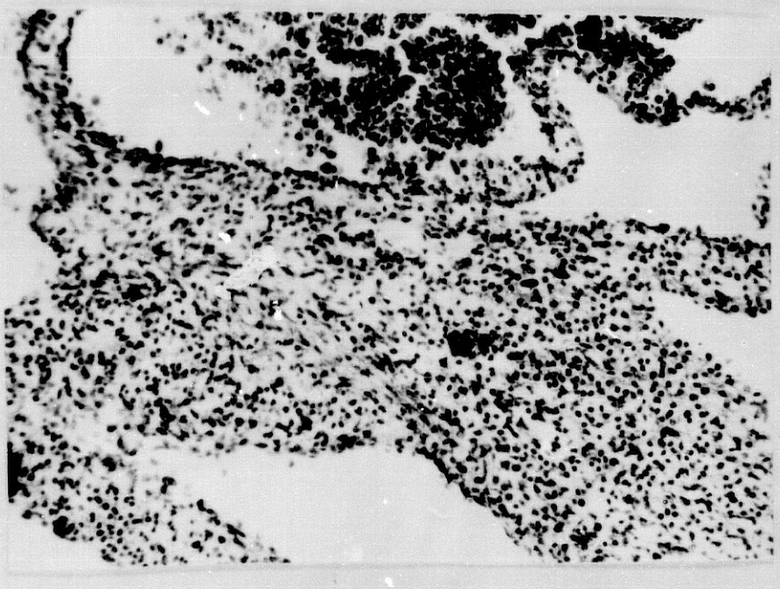

Figura nº 52

Figura nº 53

EMBRION HUMANO EA-3.

CARACTERISTICAS GENERALES.

TAMAÑO: **24,5 mm.**
EDAD APROXIMADA: **54 días.**
ESTADIO O'RAHILLY: **22.**
CORTES: **Sagitales de 10 micras.**
TINCION: **Hematoxilina-eosina de Harris.**

En este embrión pocas diferencias morfológicas y estructurales se observan con respecto al anterior. Ahora bien, como a diferencia de aquél, que estaba cortado transversalmente, la sección de éste se realiza en un plano sagital oblicuo, con inclinación de delante atrás y de derecha a izquierda, nos permite observar los elementos de nuestro estudio desde una nueva perspectiva, que complementa su situación y relaciones con respecto a los órganos vecinos.

Dado el tipo de sección indicada con el fín de seguir la continuidad de los elementos nerviosos, el análisis de tales estructuras, con sus mesos correspondientes, lo vamos a realizar de izquierda a derecha, comenzando por un plano del embrión sagital paramedial izquierdo. Por lo tanto, ante tales circunstancias, la descripción de los mesos arteriales y venosos seguirá un orden distinto; pues con esta nueva orientación aparecerá, como veremos, primero el meso arterial, casi simultáneamente el meso venoso lateral izquierdo, a continuación los mesos venosos de las venas pulmonares y el meso medial septal, y, por último, el meso venoso lateral derecho.

PLEXO CARDIACO ANTEROSUPERIOR O DEL PEDICULO ARTERIAL.-

Comenzamos nuestro estudio en el plano sagital paramedial izquierdo citado (LAMINA XXI, figura 54). En él seccionamos el nervio vago, cuando camina en sentido descendente, por delante de las arterias carótida primitiva y subclavia izquierdas. A su vez, ventralmente a dicho nervio encontramos el ductus arteriosus y el tronco principal de la arteria pulmonar, por debajo del cual se empieza a insinuar la arteria pulmonar derecha, que se sitúa entre el tronco principal y la sección del bronquio izquierdo.

En lo que se refiere a estructuras cardiacas, además del infundíbulo del ventrículo derecho y la válvula pulmonar, nos encontramos, por debajo, el tracto de salida del ventrículo izquierdo, próximo a la válvula aórtica; y detrás, la aurícula izquierda con el seno venoso coronario, cercano a su desembocadura.

Pues bien, en cuanto a elementos nerviosos de nuestro estudio, observamos en el espacio comprendido entre la arteria carótida primitiva y la sección del vago, tanto por delante, como por detrás de dicha arteria, pequeños filetes nerviosos simpáticos, cortados más o menos transversal u oblicuamente, con infiltraciones neuroblásticas, que se van condensando en las regiones próximas al ductus arteriosus, a la derecha y por delante y detrás del vago. Precisamente en esa zona, por delante del nervio vago, se seccionan también algunos filetes nerviosos originados aproximadamente a esta altura en dicho nervio, que constituyen los nervios cardiovagales superiores; estos ramos, al ser cortados oblicuamente, se confunden con los ramos simpáticos descritos y el conjunto de ambos constituye un plexo superior y lateral izquierdo con relación al ductus arteriosus. A partir de este plexo supraductal se originan algunos filetes nerviosos que caminan sobre el ductus y porción superior izquierda de la arteria pulmonar, para abordar el corazón por su parte

anterosuperior. Estas fibrillas nerviosas suelen estar acompañadas de pequeñas infiltraciones neuroblásticas, que penetran dentro de las estructuras musculares cardiacas, sobre todo, en su capa más superficial. Este hecho lo podemos observar mejor en las figuras 55, 56 y 57 de la misma Lámina.

Por debajo del ductus arteriosus y partiendo del vago nos encontramos el origen del nervio recurrente, seccionado perpendicularmente; nervio a partir del cual se originan algunos filetes nerviosos cardiacos, que se dirigen hacia delante entre el ductus y la arteria pulmonar derecha.

En definitiva, los ramos vagales superiores indicados a los que se unen las fibrillas simpáticas precarotídeas, más los ramos cardiacos del recurrente, con las fibrillas simpáticas situadas por detrás y a la derecha de dicha arteria carótida primitiva izquierda, van a ser, en este área, los elementos nerviosos que originarán parte del plexo cardiovago-simpático anterosuperior, al cual, en secciones embrionarias más hacia la derecha, como veremos, se le van uniendo las fibras vagosimpáticas cardiacas derechas, para completar el armazón de este plexo.

Si seguimos el análisis en un plano más medial, (LAMINA XXI, figura 55) cuando ya desaparece la porción superior del vago y se secciona la pared lateral izquierda de la aorta, con la zona de desembocadura de la arteria subclavia en el cayado aórtico y el origen de la arteria pulmonar izquierda en el tronco de la pulmonar, observamos en cuanto a elementos nerviosos de nuestro estudio los siguientes:

En la porción superior del ductus, en el ángulo que forman éste y el cayado aórtico, van confluyendo las fibras nerviosas correspondientes al nervio cardiovagal superior y al encaje de fibrillas simpáticas; de esta manera se inician en dicha área

supraductal los primeros esbozos del plexo vagosimpático anterosuperior. A partir de este plexo saldrán fibrillas nerviosas, que, siguiendo el trayecto del tronco principal de la pulmonar, se dirigen hacia el infundíbulo ventricular derecho para abrirse en abanico y distribuirse por dicha zona cardiaca.

Como complemento del citado plexo, por la parte inferior del ductus arterioso, se observa cómo, desde el nervio recurrente, se originan filetes nerviosos que, conjuntamente, con otros cardiovagales del lado derecho, van a formar, en este área inferior, una estructura plexiforme. Esta estructura, como veremos en cortes más hacia la derecha, se unirá a la formada por los elementos nerviosos superiores para proceder, conjuntamente, al abastecimiento de las distintas áreas del pedículo arterial. De esta porción inferior del plexo, como se puede observar en la figura 54, parte de las fibrillas nerviosas pasan hacia la región anterior de la arteria pulmonar izquierda, distribuyéndose, algunas, según indicaremos posteriormente, por el meso de la vena oblicua y el resto, las más superiores, buscan el pedículo arterial, por la pared posterior del tronco de la arteria pulmonar.

Conforme las secciones van siendo más mediales (LAMINA XXI, figuras 56 y 57) y, por tanto, más tangenciales a la cara derecha del ductus arteriosus y arteria pulmonar, se observa cómo las fibrillas nerviosas vagales y simpáticas supraductales se van condensando en el ángulo que forman el arco aórtico y el citado ductus, además se encuentran fuertemente infiltradas de células cromafines. De esta manera se forma una gran masa ganglionar que inicialmente es supraductal, pero que, en cortes más mediales, tiende a hacerse lateroductal derecha.

En las citadas figuras se observan fibrillas nerviosas con infiltraciones neuroblásticas que, siguiendo el tronco principal

de la arteria pulmonar, se dirigen hacia la base del pedículo arterial: parte por sus porciones anterosuperiores, pero la mayoría por su margen lateral derecho. También se encuentran pequeñas formaciones ganglionares en el espacio comprendido entre este tronco y la raiz aórtica; hecho que se observará con más nitidez en futuros cortes sagitales más mediales y a la derecha.

En cuanto a la porción inferior o infraductal del plexo en las mencionadas secciones (LAMINA XXI, figuras 56 y 57), tanto por detrás como por delante del origen de la arteria pulmonar izquierda, se encuentra cierta cantidad de ramas nerviosas que, por el momento, están poco infiltradas de células cromafines. El origen de estas fibras, como hemos indicado en la descripción de la figura anterior, lo constituyen el nervio recurrente, y los nervios cardiovagosimpáticos superiores derechos.

En cortes más hacia la derecha (LAMINA XXII, figuras 58 y 59), cuando ya prácticamente ha desaparecido el ductus arteriosus y se encuentra, sólo, una sección tangencial lateroinferior derecha del mismo, se puede observar cómo la gran masa ganglionar situada entre el ductus y el cayado aórtico se ha hecho aquí lateroductal derecha y se extiende hacia delante, conectándose con dos masas ganglionares situadas en el espesor del pedículo arterial entre las arterias aorta y pulmonar: una de ellas, la más superior, tiende a emitir ramificaciones que rodean a la arteria aorta en su origen, por su margen izquierdo, buscando, como veremos, la arteria coronaria izquierda; y la otra, inferior, se dirige hacia la derecha de la raíz aórtica buscando la arteria coronaria derecha.

En este sentido, si nos desplazamos a secciones laterales derechas (LAMINA XXIX, figura 79 y LAMINA XXV, figura 68), podemos observar el surco auriculoventricular, en su cara lateral derecha, por donde discurre la arteria coronaria de ese lado y

vemos cómo esta zona muestra gran cantidad de fibrillas nerviosas e infiltraciones neuroblásticas, correspondientes, en definitiva, a los plexos coronarios que, como hemos dicho, tomaban su origen en los elementos nerviosos descritos del pedículo arterial.

Mientras tanto, la porción inferior del plexo, al desaparecer el origen de la arteria pulmonar izquierda, tiende a dirigirse hacia delante, para situarse en un área comprendida entre el margen superoanterior del bronquio izquierdo y la porción proximal posteroinferior de la arteria pulmonar derecha. Esta porción inferior del plexo se va infiltrando de células neuroblásticas y mantiene conexiones con el grupo ganglionar lateroductal posterior, emitiendo, además, fibrillas nerviosas y células cromafines que, siguiendo el margen superior de la arteria pulmonar derecha, buscan los grupos ganglionares lateroductales anteriores. Parte de esta porción inferior del plexo se queda en esta zona, como formación prebronquial y servirá de nexo entre el plexo anterosuperior y el posteroinferior.

Si examinamos cortes más mediales (LAMINA XXIII, figuras 60 y 61), aunque la disposición estructural es similar a la ya descrita, se observan mejor, por una parte, la conexión entre las porciones superior e inferior de estos plexos yuxtaductales y, por otra parte, cómo la porción yuxtaductal superior se une, mediante haces nerviosos, con los grupos ganglionares anteriores del pedículo arterial; los cuales se dirigen, respectivamente, hacia las áreas de origen de las arterias coronarias derecha e izquierda. También se observa claramente cómo la porción inferior de este plexo anterosuperior se ha unido, en gran parte, con la superior, pero quedan pequeñas masas ganglionares entre el margen superoanterior del bronquio izquierdo e inferoposterior de la arteria pulmonar derecha.

Finalmente, (LAMINA XXIV, figuras 62, 63, 64 y 65) en secciones que interesan la cara lateral izquierda de la aorta ascendente y en las que aparece el origen de la arteria coronaria izquierda, vemos que prácticamente los elementos nerviosos del pedículo arterial han desaparecido, quedando sólo algunos vestigios en los orígenes de las arterias coronarias (figuras 62, 64 y 65). En cambio, en el área situada entre la cara inferior del cayado aórtico, el margen superoanterior del bronquio izquierdo y por detrás de la arteria pulmonar derecha, se observan abundantes infiltrados nerviosos, que se pueden desdoblar en dos grupos: uno anterosuperior, que se dirige hacia delante por el margen superior de la arteria pulmonar derecha; y otro posteroinferior, que se dirige hacia abajo entre el bronquio y la arteria pulmonar. A estas últimas formaciones se han unido ya nervios cardiovagales infrarrecurrentes, para constituir los plexos cardiopulmonares prebronquiales, origen de los elementos nerviosos del meso de las venas pulmonares y del septal medial.

En lo que se refiere al plexo cardiaco anterosuperior, cabe señalar, también, que en secciones más hacia la derecha (LAMINA XXVIII, figura 76; LAMINA XXIX, figura 79), podemos observar a los nervios cardiovagales superiores derechos, con sus infiltraciones neuroblásticas, cortados casi perpendicularmente y situados en el espacio comprendido entre la tráquea y las porciones intrapericárdicas superiores de la aorta ascendente. Estos nervios acabarán por fundirse con los ramos cardiovagales superiores izquierdos y los ramos del recurrente, tras constituir, éstos, la formación ganglionar yuxtaductal derecha.

PLEXO NERVIOSO CARDIACO POSTEROINFERIOR O DE LOS MESOS VENOSOS

Los mesos venosos cardiacos toman su punto de inserción, en un plano superior, en la pared mediastínica por delante de las arterias pulmonares izquierda y derecha, y en un plano inferior en el área correspondiente a la desembocadura de las venas pulmonares. Ambas áreas, superior e inferior, se ensanchan con el discurrir de los distintos elementos vasculares y nerviosos, derechos e izquierdos y tienden a confluir en la línea media, prácticamente en la zona del surco interauricular. De esta manera los mesos adoptan una forma de X, en la cual encontraríamos, por el lado derecho, el repliegue que se forma entre las venas cavas y el meso, cuyo fondo corresponde al surco interatrial y, por el izquierdo, la vena oblicua de Marshall que desemboca en el seno venoso coronario.

A continuación analizaremos, de izquierda a derecha, cada una de las porciones de estos mesos venosos con sus correspondientes elementos nerviosos.

Meso venoso lateral izquierdo

Los nervios que discurren por el meso venoso lateral izquierdo, cuya área de distribución, como veremos, va a ser la zona del corazón próxima a la desembocadura del seno venoso coronario, proceden del vago izquierdo, concretamente de los ramos cardiovagales infrarrecurrentes, aunque también reciben contribuciones del vago derecho, a través del plexo prebronquial al que, como ya señaláramos anteriormente, se unía un cordón nervioso, procedente del plexo cardiaco anterosuperior, el cual discurre entre la arteria pulmonar derecha y el bronquio izquierdo y sirve de nexo de unión entre los dos plexos.

Pues bien, estos ramitos nerviosos, que constituyen el nervio sinal izquierdo, se sitúan junto al pliegue de la vena

cardinal izquierda. Vaso que en esta fase se encuentra ya en estado involutivo, (LAMINA XXI, figuras 54, 55 y 56), por delante de la porción proximal de la arteria pulmonar izquierda. A partir de estas zonas descienden en abanico por la cara posteroinferior de la aurícula izquierda (LAMINA XXI, figuras 56 y 57), siguen el margen izquierdo de la desembocadura de las venas pulmonares y, finalmente, alcanzan las porciones posteroinferiores del septo interauricular (LAMINA XXI, figuras 56 y 57; LAMINA XXII, figura 58 y LAMINA XXV, figura 66). A lo largo de su recorrido encontramos algunas infiltraciones de células cromafines, pero la mayor concentración la observamos en el espesor del área septal interauricular (LAMINA XXVI, figura 67), próxima a la desembocadura del seno venoso coronario, y en la cara posterior del surco auriculoventricular, sobre todo en la zona de la cruz (LAMINA XXV, figura 68).

Conforme nos dezplazamos hacia la derecha en los cortes de este embrión (LAMINA XXVI, figuras 69-72) el meso lateral izquierdo se va adosando al meso venoso inferior o de las venas pulmonares y en el área de contacto de su parte inferior con las venas pulmonares izquierdas, nos encontramos ramificaciones fibrilares e infiltraciones neuroblásticas de nervios más mediales, cuyo origen es el plexo prebronquial situado entre el bronquio izquierdo y la arteria pulmonar derecha.

Meso de las venas pulmonares

Por el meso de las venas pulmonares discurren elementos nerviosos procedentes del plexo situado entre la superficie anterior del bronquio izquierdo y la posterior de la arteria pulmonar derecha; este plexo prebronquial está constituido, fundamentalmente, por ramos de los cuartos nervios cardiovagosimpáticos y el cordón neurofibrilar que desciende desde el pedículo arterial.

En las porciones posterolaterales izquierdas del meso (LAMINA XXVII, figuras 73-75) encontramos ramitas nerviosas, con algunos infiltrados neuroblásticos, que, partiendo de los troncos principales, se dirigen, abriéndose en abanico, en busca de la zona de contacto de este meso con el lateral izquierdo, abasteciendo la parte izquierda del techo de la desembocadura de las venas pulmonares.

No obstante, el macizo o porción principal del plexo es medial y se sitúa por delante de la bifurcación traqueal (LAMINA XXVIII, figuras 76 y 77), entre ésta y la arteria pulmonar derecha. Así, por debajo del área citada y en la zona cardiaca situada entre la desembocadura de las venas pulmonares derechas e izquierdas (LAMINA XXVIII, figuras 77 y 78), encontramos gran cantidad de fibras nerviosas y de acúmulos de células neuroblásticas.

Al igual que este plexo emitía ramitas para el lado izquierdo del techo auricular, en la desembocadura de las venas pulmonares izquierdas, también emite ramos colaterales con elementos ganglionares que se van a situar sobre el origen de las venas pulmonares derechas, en áreas cercanas al septum interauricular (LAMINA XXIX, figuras 79 y 80). Estas ramitas quedan en una zona inferior y posterior en relación con el septo interauricular y su meso correspondiente.

Meso de la región septal

Este meso, como los elementos nerviosos que lo forman, toma su origen en el mediastino por delante de la bifurcación traqueal y de la arteria pulmonar derecha; pero en zonas más lateralizadas a la derecha y superiores a las del plexo anteriormente descrito. En definitiva, como ya señaláramos en la introducción de los resultados de esta serie embrionaria, los mesos venosos tienen una disposición escalonada. Por otra parte, los elementos

nerviosos de este plexo discurren por delante de la arteria pulmonar derecha, a diferencia de los del meso de las venas pulmonares que eran retroarteriales.

En la LAMINA XXX (figuras 81-84) podemos observar, en detalle, este meso venoso medial con sus estructuras nerviosas fibrilares y celulares que, discurriendo por delante de la arteria pulmonar derecha, se distribuyen por el septo interauricular, concretamente por su casquete en semiluna posterosuperior. Por tanto, vemos que la inervación de las áreas posterosuperiores del citado septo depende de este plexo, mientras que la de las posteroinferiores, como ya hemos analizado, depende de las ramitas del nervio sinal izquierdo que seguían el trayecto de la vena oblicua y del seno venoso coronario.

Meso venoso lateral derecho

Este meso se sitúa por encima y a la derecha del anterior. De esta manera, si observamos la LAMINA XXXI (figuras 85 y 87) dada la inclinación de los cortes de este embrión en el plano sagital, de delante atrás y de derecha a izquierda, tenemos la oportunidad de ver la disposición escalonada de los mesos analizados. En las porciones inferiores de las microfotografías tenemos el meso de las venas pulmonares y sus conexiones con el mesénquima prebronquial; por encima de éste el meso septal medial con su raíz mesenquimatosa prearterial (arteria pulmonar derecha); y, finalmente, a un nivel superior, el meso lateral derecho que nos ocupa. Este meso también es prearterial pero sus elementos nerviosos se originan en un plano superior, fundamentalmente, en los primeros nervios cardiovagales infrarrecurrentes o terceros nervios cardiovagosimpáticos, sobre todo del lado derecho (LAMINA XXXI, figuras 85, 86 y 87).

Tales ramitos nerviosos, con sus infiltraciones neuroblásticas, descienden por la cara posterior izquierda de la vena cardinal derecha, o vena cava superior, y aunque la mayor parte de las fibras nerviosas terminales alcanzan el corazón por esa zona de la desembocadura de este vaso, algunas fibrillas lo rodean y alcanzan las porciones más laterales derechas de la aurícula. El conjunto de estos elementos nerviosos constituye el nervio sinal derecho y como podemos observar en la LAMINA XXXI (figuras 87 y 88) aporta una rica inervación a la zona auricular derecha correspondiente al nódulo sinusal. La gran mayoría de los troncos nerviosos están cortados perpendicularmente y a su alrededor se aglutinan gran cantidad de células cromafínicas (LAMINA XXXI, figuras 87 y 88; LAMINA XXXII, figuras 89 y 90). En cortes más hacia la derecha, cuando se secciona sagitalmente la desembocadura de la vena cava superior (LAMINA XXXII, figura 91) los acúmulos nerviosos de la pared auricular, aunque adoptan una disposición anular alrededor de la desembocadura de este vaso, son cada vez menos numerosos y más difusos. Igualmente, tales estructuras nerviosas se van haciendo más escasas en la pared auricular cardiaca conforme nos distanciamos de la desembocadura de la citada vena, tanto por la cara auricular superior como por la posteroinferior.

Por lo tanto, e insistiendo, alrededor de la desembocadura de la vena cava superior, tanto en su periferia como en el espesor de su pared, se encuentran gran cantidad de fibras nerviosas y de células cromafínicas, sobre todo en la porción superomedial y anterior y conforme nos distanciamos de esta zona, en la aurícula derecha, van desapareciendo tanto las concentraciones fibrilares como las de células cromafínicas.

EMBRION HUMANO EA-3

(24,5 mm.)

EMBRION HUMANO EA-3 (24,5 mm.).

LAMINA XXI

Figura nº 54.- Corte sagital paramedial izquierdo. Se observan el tracto de salida del ventrículo derecho, válvula pulmonar, tronco de la arteria pulmonar y bronquio principal izquierdo. Para la descripción de los elementos nerviosos ver el texto. (Preparación 40-2/3. Coordenadas 35.2-111.8. Objetivo 4/0.14. Cámara 2.5:1. Tubo vario 1.0. Film C 10/12).

Figura nº 55.- Corte ligeramente más medial, apreciándose el origen de la arteria pulmonar izquierda y seccionando la cara lateral izquierda de la aorta descendente y el origen de la arteria subclavia izquierda. (Preparación 40-1/2. Coordenadas 49.5-100. Objetivo 4/0.14. Cámara 3.2:1. Tubo vario 1.0. Film C 10/10).

Figura nº 56.- Sección sagital, donde se observan: el cayado aórtico, con el origen de la arteria carótida primitiva izquierda, la luz del ductus arteriosus y la raíz aórtica con sus correspondientes valvas sigmoideas. Por delante del bronquio izquierdo encontramos, ya, el meso venoso lateral izquierdo y, algo más abajo, las venas pulmonares izquierdas. (Preparación 39-1/4. Coordenadas 20-99. Objetivo 4/0.14. Cámara 3.2:1. Tubo vario 1.0. Film C 5/35).

Figura nº 57.- Sección más medial que se aproxima a la cara lateral derecha del ductus arteriosus, seguimos observando la luz de la aorta descendente y el bronquio principal izquierdo cerca de su origen. Así como el meso venoso lateral izquierdo. (Preparación 39-1/3. Coordenadas 36-99.3. Objetivo 4/0.14. Cámara 3.2:1. Tubo vario 1.0. Film C 5/32).

Figura nº 54

Figura nº 55

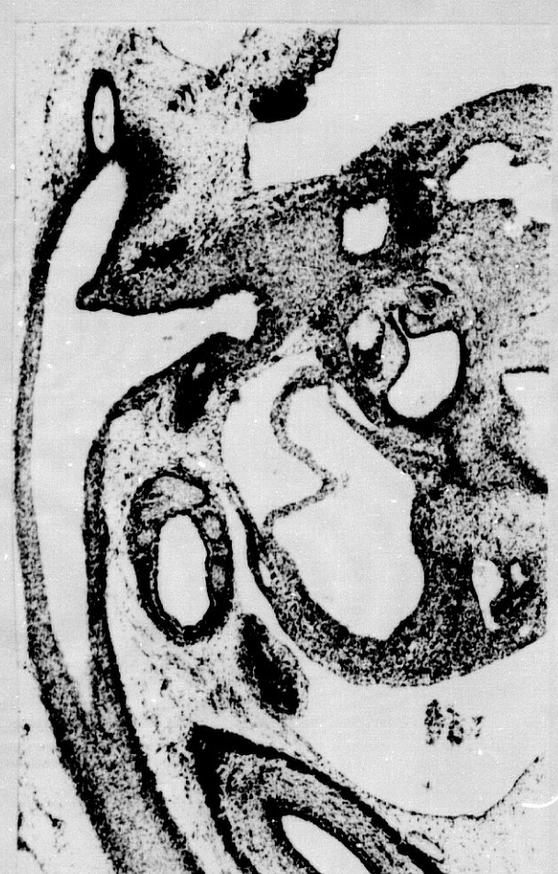

Figura nº 56

Figura nº 57

EMBRION HUMANO EA-3 (24,5 mm.).

LAMINA XXII

Figura nº 58.- Corte sagital ligeramente paramedial izquierdo. Observamos la raíz aórtica, la región del pedículo arterial situada entre las arterias pulmonar y aorta, con sus elementos nerviosos, la arteria pulmonar derecha y las porciones yuxtaductales derechas. Más abajo el meso venoso lateral izquierdo, situado por delante y encima de las venas pulmonares izquierdas. (Preparación 38-2/2. pCoordenadas 51.8-111.3. Objetivo 4/0.14. Cámara 3.2:1. Tubo vario 1.0. Film C 5/16).

Figura nº 59.- Imagen a mayores aumentos para apreciar en detalle los elementos nerviosos del pedículo arterial y de la región yuxtaductal. (Preparación 38-2/2. Coordenadas 51.8-111.3. Objetivo 10/0.30. Cámara 3.2:1. Tubo vario 1.0. Film C 5/17).

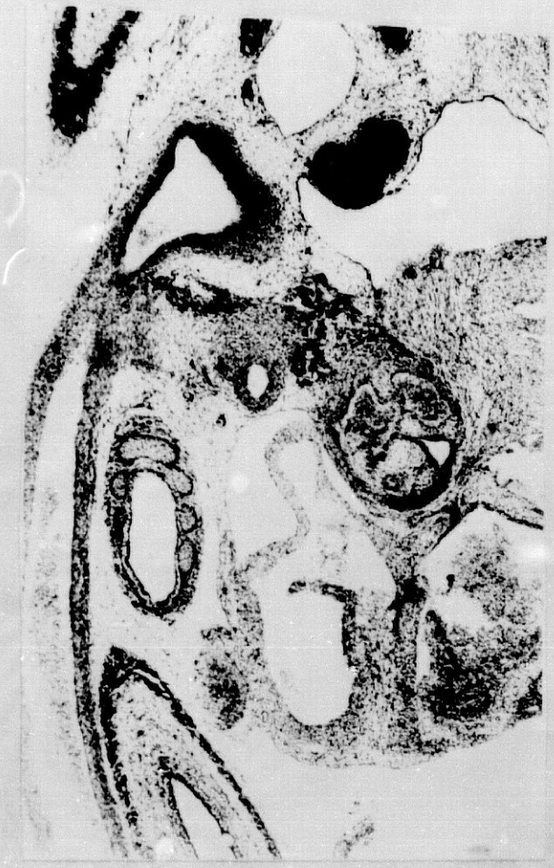

Figura nº 58

Figura nº 59

EMBRION HUMANO EA-3 (24,5 mm.).

LAMINA XXIII

Figura nº 60.- Corte sagital a la altura del origen del tronco braquiocefálico en el cayado aórtico. Seguimos observando la arteria pulmonar derecha, la raíz aórtica y, en las porciones inferiores de la microfotografía, el área de desembocadura de las venas pulmonares izquierdas en la aurícula correspondiente, así como algunos segmentos del septum interauricular. (Preparación 38-1/4. Coordenadas 18.4-99.4. Objetivo 4/0.14. Cámara 3.2:1. Tubo vario 1.0. Film C 5/9).

Figura nº 61.- Ampliación de la figura anterior en el área situada entre el cayado aórtico y la arteria pulmonar derecha. Vemos las porciones superior e inferior del plexo yuxtaductal derecho con sus conexiones correspondientes y los grupos ganglionares anteriores. (Preparación 38-1/4. Coordenadas 18.4-99.4. Objetivo 10/0.30. Cámara 3.2:1. Tubo vario 1.0. Film C 5/11).

Figura nº 60

Figura nº 61

EMBRION HUMANO EA-3 (24,5 mm.).

LAMINA XXIV

Figura nº 62.- Sección sagital en la que observamos la raiz aórtica, con el origen de la arteria coronaria izquierda. En las porciones inferiores, debido a la oblicuidad del corte, vemos la aurícula izquierda, como elemento más dorsal situada ventralmente al esófago, separada de la aurícula derecha por el septo interauricular, en el que se aprecia el ostium secundum. (Preparación 37-2/4. Coordenadas 24-110. Objetivo 4/014. Cámara 3.2:1. Tubo vario 1.0. Film C 4/37).

Figura nº 63.- Detalle ampliado de la figura anterior, para mejor identificación de las estructuras nerviosas situadas entre el arco aórtico, la arteria pulmonar derecha y el bronquio izquierdo. (Preparación 37-2/4. Coordenadas 24-110. Objetivo 10/0.30. Cámara 3.2:1. Tubo vario 1.0. Film C 8/11).

Figura nº 64.- Sección parasagital ligeramente más medial, sin grandes cambios en las estructuras cardiacas y vasculares principales, pero donde se observan mejor los elementos nerviosos de la cara posteroinferior de cayado aórtico dividiéndose en dos grupos, uno anterosuperior y otro posteroinferior. Se aprecia la desembocadura de la vena cava inferior, cuyo margen ventral queda guardado por la válvula de Eustaquio. (Preparación 37-2/2. Coordenadas 54.4-110. Objetivo 4/0.14. Cámara 3.2:1. Tubo vario 1.0. Film C 4/31).

Figura nº 65.- Detalle ampliado del origen de la arteria coronaria izquierda, con gran cantidad de fibras nerviosas e infiltración de células cromafínicas. (Preparación 37-2/2. Coordenadas 54.4-110. Objetivo 40/0.65. Cámara 3.2:1. Tubo vario 1.0. Film C 4/35).

Figura nº 62

Figura nº 63

Figura nº 64

Figura nº 65

EMBRION HUMANO EA-3 (24,5 mm.).

LAMINA XXV

Figura nº 66.- Ampliación de la figura nº 58, del área correspondiente a la cara posterior de la aurícula izquierda con la vena pulmonar izquierda adosada, por delante se observa el septum interauricular. (Preparación 38-2/2. Coordenadas 51,8-111,3. Objetivo 10/0.30. Cámara 3.2:1. Tubo vario 1.0. Film C 5/18).

Figura nº 67.- Ampliación de la zona posteroinferior del septum interauricular mostrando gran cantidad de fibras nerviosas e infiltraciones neuroblásticas. (Preparación 38-1/4. Coordenadas 18,4-99,4. Objetivo 25/0.50. Cámara 3.2:1. Tubo vario 1.0. Film C 5/14).

Figura nº 68.- Ampliación de un corte próximo al de la figura nº 79, donde vemos las porciones laterales del surco auriculoventricular con los plexos nerviosos de la arteria coronaria derecha y, por abajo, la zona crucial posterior. (Preparación 35-2/4. Coordenadas 18-111,5. Objetivo 10/0.30. Cámara 2:1. Tubo vario 1.0. Film C 3/25).

Figura nº 66

Figura nº 67

Figura nº 68

EMBRION HUMANO EA-3 (24,5 mm.).

LAMINA XXVI

Figura nº 69.- Sección algo más medial que la de la figura nº 66. Representa la zona de transición entre el meso venoso lateral izquierdo y el de las venas pulmonares, cuya desembocadura en la aurícula izquierda se insinúa en la porción inferior derecha de la microfotografía. (Preparación 38-1/2. Coordenadas 50,2-99,7. Objetivo 10/0.30. Cámara 3.2:1. Tubo vario 1.0. Film C 5/7).

Figura nº 70 y 71.- Detalle de los elementos nerviosos que, situados entre el cayado aórtico, la arteria pulmonar derecha y el bronquio izquierdo, van a emitir prolongaciones que abastecen el corazón por los mesos venosos, en este área de transición entre el meso venoso lateral izquierdo y el de las venas pulmonares. (Preparación 38-1/1. Coordenadas 66,5-99. Objetivo 10/0.30. Cámara 3.2:1. Tubo vario 1.0. Film C 5/3 y 5/4).

Figura nº 72.- Ampliación de la figura nº 64 con la desembocadura de las venas pulmonares izquierdas en la aurícula. (Preparación 37-2/2. Coordenadas 54,4-110. Objetivo 10/0.30. Cámara 3.2:1. Tubo vario 1.0. Film C 4/33).

Figura nº 69

Figura nº 70

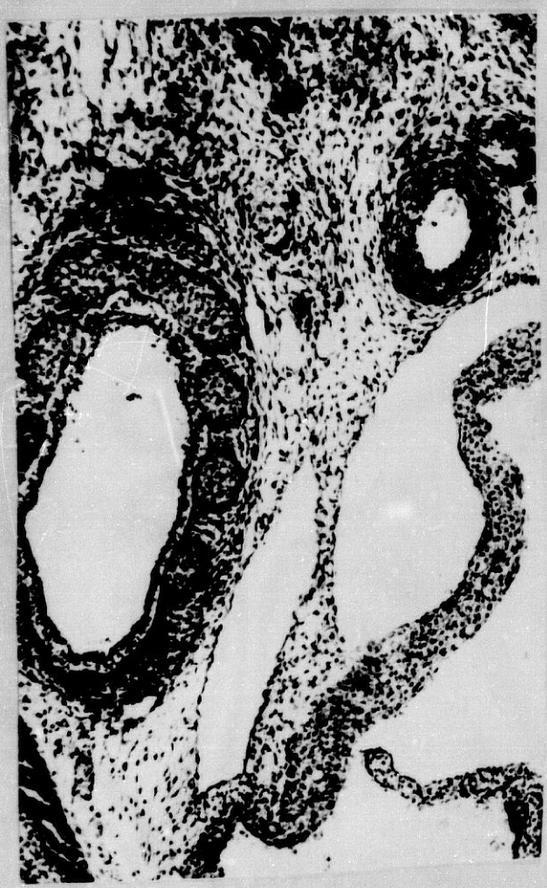

Figura nº 71

Figura nº 72

EMBRION HUMANO EA-3 (24,5 mm.).

LAMINA XXVII

Figura nº 73.- Sección más medial en la que seguimos observando la desembocadura de las venas pulmonares izquierdas en la aurícula. (Preparación 37-1/2. Coordenadas 53-98,8. Objetivo 10/0.30. Cámara 3.2:1. Tubo vario 1.0. Film C 4/24).

Figura nº 74.- Vamos alcanzando de lleno el meso de las venas pulmonares y vemos cómo las fibrillas nerviosas y algunos conglomerados de células cromafines penetran en la pared auricular. (Preparación 36-2/4. Coordenadas 21-111,5. Objetivo 10/0.30. Cámara 3,2:1. Tubo vario 1.0. Film C 4/19).

Figura nº 75.- Continuación del meso de las venas pulmonares. En el margen superior izquierdo de la microfotografía se sitúa el bronquio izquierdo y en el inferior el esófago. (Preparación 36-2/2. Coordenadas 49,5-111,2. Objetivo 10/0.30. Cámara 2:1. Tubo vario 1.0. Film C 4/15).

Figura nº 73

Figura nº 74

Figura nº 75

EMBRION HUMANO EA-3 (24,5 mm.).

LAMINA XXVIII

Figura nº 76.- Corte sagital del esófago y la tráquea justo en su zona de bifurcación. Por delante de la misma observamos la arteria pulmonar derecha y por debajo de ésta el meso de las venas pulmonares. En cuanto a estructuras cardiacas tenemos aurícula izquierda, aurícula derecha con la desembocadura de la cava inferior, surco auriculoventricular y pared lateral del ventrículo derecho. (Preparación 35-2/4. Coordenadas 18-111,5. Objetivo 4/0.14. Cámara 2:1. Tubo vario 1.0. Film C 3/22).

Figura nº 77.- Ampliación del meso de las venas pulmonares en el área situada entre la desembocadura de las venas de ambos lados. Observamos gran cantidad de fibras nerviosas y acúmulos de células cromafínicas. (Preparación 35-2/4. Coordenadas 18-111,5. Objetivo 25/0.50. Cámara 2:1. Tubo vario 1.0. Film C 3/26).

Figura nº 78.- Sección discretamente desplazada hacia la derecha. Continúa la marcada infiltración nerviosa de la porción posterosuperior de la aurícula izquierda, interpuesta entre las venas pulmonares. (Preparación 35-1/4. Coordenadas 15-99,6. Objetivo 25/0.50. Cámara 2:1. Tubo vario 1.0. Film C 3/15).

Figura nº 76

Figura nº 77

Figura nº 78

EMBRION HUMANO EA-3 (24,5 mm.).

LAMINA XXIX

Figura nº 79.- Corte más hacia la derecha que el anterior, las estructuras fundamentales son superponibles, pero, en lo que se refiere al corazón, vemos cómo empieza a aparecer el casquete posterosuperior del septo interauricular. (Preparación 35-1/2. Coordenadas 48,8-100. Objetivo 4/0.14. Cámara 2:1. Tubo vario 1.0. Film C 3/7).

Figura nº 80.- Ampliación del área situada por detrás del septum interauricular y por encima de las venas pulmonares derechas, con acúmulos de células cromafines y elementos fibrilares. (Preparación 35-1/2. Coordenadas 48,8-100. Objetivo 25/0.50. Cámara 2:1. Tubo vario 1.0. Film C 3/10).

Figura nº 79

Figura nº 80

EMBRION HUMANO EA-3 (24,5 mm.).

LAMINA XXX

Figura nº 81.- Sección parasagital que corresponde a la porción septal medial de los mesos venosos. Se ven gran cantidad de ramitos nerviosos y de acúmulos celulares neuroblásticos, que penetran en los segmentos posterosuperiores del septo interauricular y en las paredes auriculares, a ambos lados del mismo. (Preparación 34-2/2. Coordenadas 50,7-111,4. Objetivo 10/0.30. Cámara 2:1. Tubo vario 1.0. Film C 3/3).

Figura nº 82.- Ampliación de la figura anterior. (Preparación 34-2/2. Coordenadas 50,7-111,4. Objetivo 25/0.50. Cámara 2:1. Tubo vario 1.0. Film C 3/4).

Figura nº 83.- Continuación del meso septal medial con sus elementos nerviosos. (Preparación 34-2/1. Coordenadas 65,5-111. Objetivo 10/0.30. Cámara 2:1. Tubo vario 1.0. Film C 2/35).

Figura nº 84.- Ampliación de la figura anterior. (Preparación 34-2/1. Coordenadas 65,5-111. Objetivo 25/0.50. Cámara 2:1. Tubo vario 1.0. Film C 3/1).

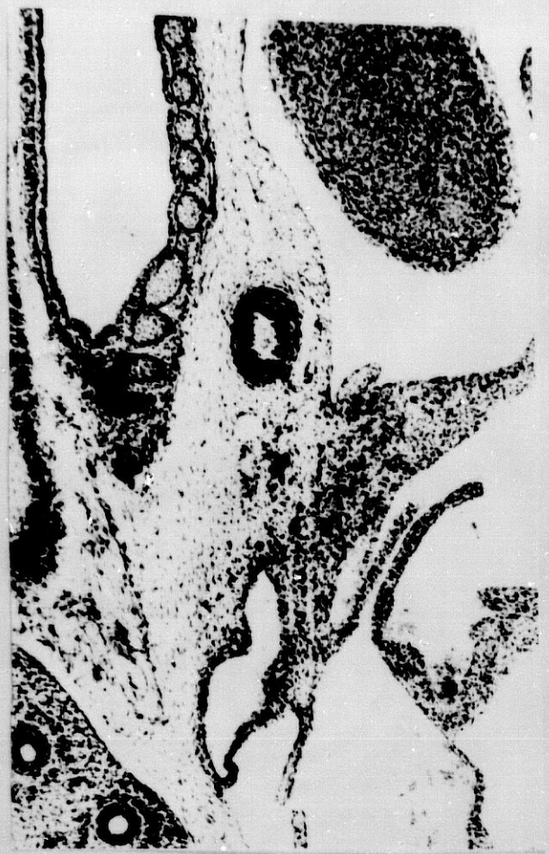

Figura nº 81

Figura nº 82

Figura nº 83

Figura nº 84

EMBRION HUMANO EA-3 (24,5 mm.).

LAMINA XXXI

Figura nº 85.- Sección parasagital en la que, debido a la inclinación del corte, podemos ver de una forma escalonada distintas porciones de los mesos venosos. Así, de abajo a arriba, tenemos las venas pulmonares, la región septal y la vena cardinal superior derecha, que empieza a aparecer. (Preparación 34-1/2. Coordenadas 52-100. Objetivo 10/0.30. Cámara 2:1. Tubo vario 1.0. Film C 2/29).

Figura nº 86.- Ampliación de la figura anterior. En el centro de la microfotografía vemos la arteria pulmonar derecha, con su rama lobal superior, y, ventral a ella, la vena cardinal superior derecha. (Preparación 34-1/2. Coordenadas 52-100. Objetivo 25/0.50. Cámara 2:1. Tubo vario 1.0. Film C 2/30).

Figura nº 87.- Corte discretamente desplazado hacia la derecha con respecto al previo. (Preparación 33-2/4. Coordenadas 18/111,8. Objetivo 10/0.30. Cámara 2:1. Tubo vario 1.0. Film C 2/27).

Figura nº 88.- Ampliación de la figura anterior. Se observan ramitos nerviosos en la pared de la vena cardinal superior y en la zona auricular próxima a la localización del nódulo sinusal, donde también existen acúmulos de células cromafínicas. (Preparación 33-2/4. Coordenadas 17,5-111,8. Objetivo 25/0.50. Cámara 3,2:1. Tubo vario 1.0. Film C 11/36).

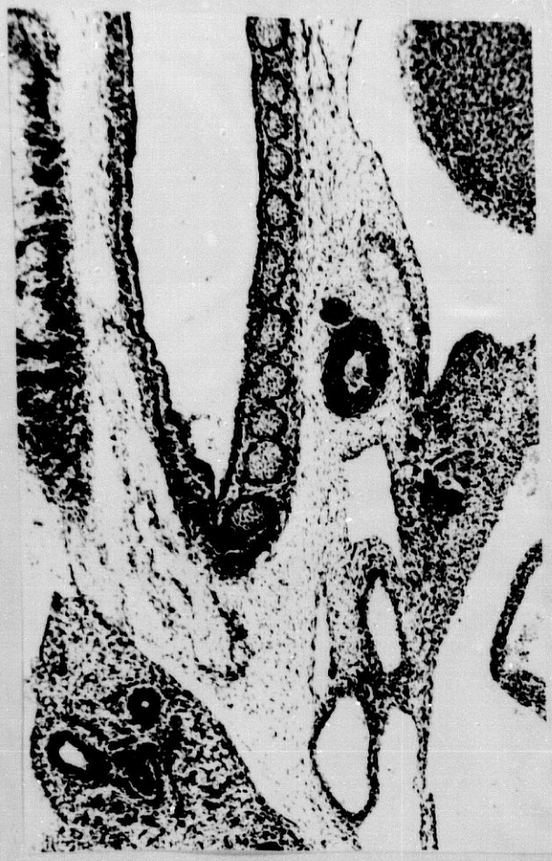

Figura nº 85

Figura nº 86

Figura nº 87

Figura nº 88

EMBRION HUMANO EA-3 (24,5 mm.).

LAMINA XXXII

Figura nº 89.- Sección próxima a la desembocadura de la vena cardinal superior derecha en la aurícula. (Preparación 33-2/2. Coordenadas 50,7-112. Objetivo 4/0.14. Cámara 2:1. Tubo vario 1.0. Film C 2/24).

Figura nº 90.- Ampliación de la figura anterior. (Preparación 33-2/2. Coordenadas 50,7-112. Objetivo 10/0.30. Cámara 2:1. Tubo vario 1.0. Film C 2/25).

Figura nº 91.- Sección parasagital derecha con la desembocadura de la vena cardinal superior derecha y de la cava inferior en la aurícula. (Preparación 33-1/1. Coordenadas 66,4-99,4. Objetivo 10/0.30. Cámara 2:1. Tubo vario 1.0. Film C 2/20).

Figura nº 89

Figura nº 90

Figura nº 91

EMBRION HUMANO HA-2.

CARACTERISTICAS GENERALES.

TAMAÑO: **19 mm.**
EDAD APROXIMADA: **50 días.**
ESTADIO O'RAHILLY: **20.**
CORTES: **Transversales de 10 micras.**
TINCION: **Hematoxilina-eosina de Harris.**

Como rasgos descriptivos más sobresalientes del corazón en esta fase cabe señalar que el ostium secundum se agranda, se produce la elaboración definitiva de las válvulas mitral y tricúspide, se ha incorporado la vena pulmonar común y sus ramas primarias a la aurícula izquierda, se establece la vena cava inferior definitiva y encontramos el patrón adulto de arcos aórticos. El tamaño aproximado del corazón es de 2 mm.

Las características morfológicas y topográficas de los elementos nerviosos de nuestro estudio son muy similares a las de los embriones analizados anteriormente. Las únicas diferencias más evidentes se relacionan con el aspecto estructural de las células cromafines o neuroblásticas, pero ésta es una cuestión en la que no vamos a insistir, por el momento, sobre todo al no ser, aún, muy marcadas.

Así pues, vamos a analizar a continuación como se disponen los dispositivos neurofibrilares y celulares en los distintos plexos que venimos estudiando.

PLEXO CARDIACO ANTEROSUPERIOR O DEL PEDICULO ARTERIAL

Al igual que en las series embrionarias anteriores, en una sección a nivel de las porciones inferiores del cayado aórtico

(LAMINA XXXIII, figuras 92 y 93) están ya presentes todos los elementos nerviosos que van a constituir este plexo.

En el lado derecho el vago se encuentra por detrás de la vena cardinal anterior (cava superior), entre ésta y el margen derecho de la tráquea, de él se han desprendido ya los nervios cardiovagales superiores, primero y segundo. El primero aparece en la vecindad del vértice del fondo de saco traqueoaórtico y muestra una rica infiltración neuroblástica, el segundo, de localización pretraqueal, intercambia fibras con el primero. Ambos nervios han recibido ya fibras procedentes de la cadena simpática.

En el lado izquierdo vemos, en primer lugar, cómo alrededor de la arteria carótida primitiva se dispone un delicado encaje neurofibrilar procedente de la cadena simpática. **MORALES (1989)** ya indicó, en nuestro grupo de investigación, que de estas ramitas simpáticas pericarotídeas las más externas se dirigen hacia las porciones posteriores del vago, adosándose a él, y otras discurren entre el margen externo del cayado aórtico y el nervio vago en busca de los nervios cardiovagales superiores izquierdos, los cuales se encuentran en el margen anteroexterno del cayado aórtico. Mientras tanto, las ramitas simpáticas pericarotídeas internas avanzan también buscando unas el nervio recurrente y otras, siguiendo más ventralmente, se sitúan en regiones próximas al ganglio del fondo de saco traqueo-aórtico.

A partir del vago izquierdo ya se han originado los ramos cardiovagales superiores de este lado, los cuales, como ya hemos indicado, se encuentran en la parte lateral izquierda del cayado aórtico y a este nivel se inicia su fusión con los ramitos simpáticos. Desde el nervio recurrente también parten ramitos cardiacos que se dirigen hacia delante por la cara derecha del cayado aórtico, fudiéndose, igualmente, en su trayecto con los ramitos simpáticos indicados.

En secciones inferiores, cuando la arteria carótida primitiva izquierda tiende a desembocar y desemboca en el cayado aórtico (LAMINA XXXIII, figura 94; LAMINA XXXIV, figura 95), continúa la fusión de ramitos vagales y simpáticos, y su progresión hasta situarse por delante de la aorta descendente y debajo del istmo aórtico. En estas secciones los ramitos nerviosos se infiltran de gran cantidad de células neuroblásticas formando masas ganglionares que se sitúan hacia el lado izquierdo de la cara anterolateral de la aorta descendente, las procedentes del vago izquierdo, y por la porción lateral derecha de este vaso, las procedentes del recurrente izquierdo y de los ramos cardiovagales y simpáticos superiores derechos.

Ahora bien, este estado de relativa independencia se va perdiendo a niveles inferiores (LAMINA XXXIV, figuras 95, 96, 97), en los que los grupos ganglionares izquierdos se extienden, primero, sobre la cara superior del ductus arteriosus y, posteriormente, pasan al lado derecho de dicha estructura para fundirse en un solo grupo con las formaciones plexiformes derechas del fondo de saco traqueoaórtico.

No obstante, antes de pasar sobre el ductus, las formaciones nerviosas izquierdas emiten hacia delante cierta cantidad de elementos neurofibrilares, con infiltraciones neuroblásticas, (LAMINA XXIV, figuras 95 y 96) que siguen el margen izquierdo del tronco principal de la arteria pulmonar hasta alcanzar las porciones anteroexternas del infundíbulo ventricular derecho, como podemos observar en secciones inferiores (LAMINA XXXV, figuras 98 y 99).

Una vez situados los elementos neurofibrilares principales de este plexo del pedículo arterial en el lado derecho del ductus arteriosus, en el espacio limitado por dicha estructura, la tráquea y la aorta ascendente (LAMINA XXXIV, figura 97), conforme vamos descendiendo en los cortes, la mayor parte de las ramas

nerviosas, con sus infiltraciones neuroblásticas se dirigen ventralmente introduciéndose entre las arterias aorta y pulmonar, sólo queda un pequeño resto de elementos nerviosos en la zona próxima al origen de la arteria pulmonar derecha (LAMINA XXXV, figura 101).

El grupo mayor de fibras y células nerviosas que discurre entre los dos grandes vasos del pedículo arterial, aorta ascendente y tronco de la pulmonar, se desdobla distalmente en dos porciones (LAMINA XXXV, figuras 98-100), la superior rodea la raíz aórtica y se sitúa en el margen anteromedial de este vaso, en el área donde, en cortes inferiores, veremos el origen de la arteria coronaria derecha (LAMINA XXXVI, figura 104), y la porción inferior se concentra en el margen posteromedial de la raíz aórtica, buscando el origen de la arteria coronaria izquierda (LAMINA XXXV, figura 101; LAMINA XXXVI, figura 104). A partir de los regueros y grupos ganglionares que encontramos en los troncos proximales de las arterias coronarias se producen efusiones fibrilares y celulares que siguen el trayecto de estos vasos y sus ramos colaterales. De esta manera, los elementos nerviosos se encuentran sobre los surcos auriculoventriculares, derecho e izquierdo, e interventriculares, anterior y posterior, tan sólo una pequeña porción del surco auriculoventricular posterior izquierdo, correspondiente al trayecto del seno coronario, queda desprovista de dichos elementos. Esta zona, como veremos, se abastece por ramos del nervio sinal izquierdo.

Estos elementos nerviosos que acompañan a las arterias coronarias son más evidentes o robustos en las áreas próximas al origen de dichos vasos y conforme se alejan de esa zona se van haciendo menos pronunciados, tanto en fibrillas como en células nerviosas. No es posible precisar con exactitud hasta donde llegan las células nerviosas en su recorrido pues, dado que se trata de un proceso migratorio, en unos embriones se detiene antes y en otros, sin embargo, progresa hasta alcanzar áreas

cercanas al vértice del corazón. Además, conviene advertir que, aunque la mayor parte de los elementos celulares de los plexos nerviosos coronarios se encuentran en el subepicardio, algunas células nerviosas pueden penetrar en el espesor de la pared miocárdica, sobre todo, en las áreas de los surcos interventriculares.

Para finalizar con la descripción del plexo cardiaco anterosuperior nos queda indicar que en el espacio comprendido entre la arteria pulmonar derecha y la tráquea (LAMINA XXXVI, figuras 102-104) encontramos algunos ramitos nerviosos, con infiltraciones celulares cromafínicas, que entrelazan este plexo con el posteroinferior.

PLEXO CARDIACO POSTEROINFERIOR O DE LOS PEDICULOS VENOSOS

Una vez que del tronco de la arteria pulmonar emergen sus dos ramas, derecha e izquierda, si seguimos descendiendo en los cortes podemos observar que desaparece el mesocardio arterial y el corazón, junto con la porción proximal de los grandes vasos, queda en el interior de la cavidad pericárdica (LAMINA XXXVI, figura 104; LAMINA XXXVII, figuras 105-107) sin conexión con el mediastino posterior hasta la aparición de los pedículos venosos. En el área mediastínica comprendida entre las arterias pulmonares y la zona de ensanchamiento traqueal, previa a su bifurcación, encontramos un plexo nervioso, con elementos celulares y fibrilares, que se forma merced a las contribuciones de los ramitos de conexión que descendían desde el plexo anterosuperior y los terceros nervios cardiovagales, los cuales empiezan a originarse en estos niveles, por varias raicillas, desde los nervios vagos de ambos lados. Desde este plexo pretraqueal se desprenden elementos nerviosos que abordan el corazón por los denominados mesos venosos laterales. Más caudalmente, otros nervios lo hacen por el meso septal y el de las venas pulmonares.

A continuación describimos detalladamente, cada una de estas porciones del plexo cardiaco posteroinferior.

Plexos nerviosos de los mesos venosos laterales

En secciones a la altura de la bifurcación traqueal (LAMINA XXXVII, figuras 105-108) encontramos la vena cardinal anterior derecha, o cava superior, por delante del bronquio principal derecho, a estos niveles se observa el cayado de la vena ácigos. Mientras tanto, la vena cardinal anterior izquierda, de menor tamaño por estar ya en fase involutiva, aparece por delante del vago y la arteria pulmonar izquierda, y se introduce en la cavidad pericárdica quedando unida al mediastino posterior por un largo meso, cuyo punto de inserción encontramos en el área mesenquimatosa comprendida entre las dos arterias pulmonares.

Pues bien, si centramos nuestra atención en los segmentos derechos de la franja mediastínica prebronquial vemos cómo desde el plexo prebronquial (antes pretraqueal) se desprenden elementos nerviosos, fibrilares y celulares, que junto con ramitas del tercer nervio cardiovagal y simpático derecho se adosan a la vena cava superior, sobre todo por su cara interna, acompañando a este vaso hasta su desembocadura en la aurícula derecha (LAMINA XXXVII, figuras 106-108; LAMINA XXXVIII, figuras 109 y 110; LAMINA XXXIX, figuras 111-113). Aunque los elementos nerviosos tienen una distribución anular alrededor de la desembocadura de la vena cava superior, estos son más numerosos en las porciones superomediales, es decir, en las zonas de localización del nódulo sinusal. Hay que señalar que algunas fibrillas nerviosas y acúmulos neuroblásticos, procedentes de las porciones medial y lateral izquierda del plexo prebronquial, circundando la arteria pulmonar derecha, por su cara anterior, abordan también la aurícula derecha en la zona del nódulo sinusal, a través de este meso de la vena cava superior (LAMINA XXXIX, figuras 111-113).

En el área mediastínica situada entre las dos arterias pulmonares, junto a la raíz del meso de la vena cardinal izquierda, se van concentrando ramitos nerviosos con infiltraciones neuroblásticas (LAMINA XXXVII, figura 108; LAMINA XXXVIII, figuras 109 y 110; LAMINA XXXIX, figuras 111, 112). Desde ahí, abriéndose en abanico, abordan la pared auricular izquierda por sus porciones posterolaterales, siguiendo el trayecto de la porción distal del conducto de Cuvier izquierdo, futura vena oblicua y seno coronario (LAMINA XL, figura 115; LAMINA XLI, figuras 116 y 118; LAMINA XLII, figuras 120 y 121; LAMINA XLIII, figura 123; LAMINA XLIV, figuras 126 y 127). Estas estructuras nerviosas forman el nervio sinal izquierdo, el cual abastece algunos segmentos de la aurícula izquierda, las porciones posteroinferiores del surco auriculoventricular (completando así la inervación de los plexos coronarios), los segmentos posteroinferiores del septo interauricular y la porción de la aurícula derecha que rodea la desembocadura del seno coronario. Los ramitos nerviosos presentan gran cantidad de acúmulos neuroblásticos, de los cuales la mayoría son subepicárdicos, pero algunos se hacen intramiocárdicos, sobre todo en la zona septal auricular posteroinferior.

Plexo medial septal

Como continuación, prácticamente, del meso venoso lateral derecho podemos observar que la pared auricular, en la región septal, se pone en contacto con la franja de tejido mesenquimatoso prebronquial. A estos niveles nuevos ramitos nerviosos, con infiltraciones neuroblásticas, empiezan a desprenderse del plexo prebronquial y se introducen en el espesor de la musculatura cardiaca de las porciones posterosuperiores del septo interauricular. Estos ramos nerviosos se sitúan por delante de la arteria pulmonar derecha y entre ésta y el nervio sinal izquierdo (LAMINA XXXVIII, figura 110; LAMINA XXXIX, figuras 111-113; LAMINA XL, figura 115; LAMINA XLI, figuras 116, 117;

LAMINA XLII, figuras 119, 120). En estas secciones los nervios vagos emiten raicillas nerviosas correspondientes a los cuartos nervios cardiovagales, los cuales se van entrelazando en el plexo prebronquial.

Los elementos nerviosos que se introducen en el espesor de la pared septal están constituídos por estructuras neurofibrilares y acúmulos de células neuroblásticas, aunque estos últimos son más abundantes en el espesor del meso y en la periferia subepicárdica (LAMINA XL, figura 115; LAMINA XLI, figuras 116-118).

Plexo nervioso de las venas pulmonares

Finalmente, en secciones inferiores correspondientes a las porciones posteroinferiores de la pared auricular izquierda, a nivel de la desembocadura de las venas pulmonares (LAMINA XLII, figuras 119-121) podemos observar una nueva concentración de elementos nerviosos correspondiente al plexo de las venas pulmonares. Plexo que se forma con contribuciones del plexo prebronquial y de los nervios cardiovagales más inferiores (generalmente cuarto y quinto nervio cardiovagal). De esta manera, en el espesor del meso de las venas pulmonares encontramos gran cantidad de elementos nerviosos que se sitúan, en su mayor parte, subepicárdicamente y están limitados, por delante y hacia la derecha, por los nervios que a partir del plexo septal ocupan la zona del surco interauricular y, por el lado izquierdo, por los ramitos del nervio sinal de ese lado, situados en el ángulo que forman la pared auricular izquierda y la vena oblicua.

Los elementos nerviosos del meso de las venas pulmonares están integrados, en un principio, por gruesos troncos fibrilares (LAMINA XLII, figuras 120 y 121), pero conforme descendemos en los cortes, sobre todo en la zona de desembocadura de estos

vasos, se infiltran de gran cantidad de células cromafines o neuroblásticas (LAMINA XLIII, figuras 122-124). Células cuyo número va disminuyendo, paulatinamente, en áreas cardiacas inferiores, al igual que ocurre con las fibras nerviosas (LAMINA XLIV, figuras 125-127). Quedando, tan sólo, finísimos filetes nerviosos en la zona auricular izquierda inferior.

EMBRION HUMANO HA-2

(19 mm.)

EMBRION HUMANO HA-2 (19 mm.).

LAMINA XXXIII

Figura nº 92.- Sección a nivel del suelo del cayado aórtico. Ventral al cuerpo vertebral tenemos el esófago y la tráquea, dorsal al arco aórtico la arteria carótida común izquierda. Observamos, también, el esbozo de los lóbulos tímicos. (Preparación 37-2/6. Coordenadas 23-110. Objetivo 4/0.14. Cámara 2:1. Tubo vario 1.0. Film C 5/15).

Figura nº 93.- Ampliación de la figura anterior. Como elementos nerviosos destacan el vago derecho y el recurrente y vago izquierdos. Desde el vago derecho se han originado los nervios cardiovagales superiores, que muestran infiltraciones neuroblásticas. Por delante de los vagos tenemos las venas cardinales anteriores derecha e izquierda. (Preparación 37-2/6. Coordenadas 23-110. Objetivo 10/0.30. Cámara 2:1. Tubo vario 1.0. Film C 5/16).

Figura nº 94.- Corte, algo más inferior, cercano al techo del ductus arterioso, se aprecian los ramos nerviosos que procedentes de los tres troncos principales descritos se van situando en el área del pedículo arterial cardiaco. (Preparación 37-3/6. Coordenadas 23-112. Objetivo 10/0.30. Cámara 2:1. Tubo vario 1.0. Film C 5/19).

Figura nº 92

Figura nº 93

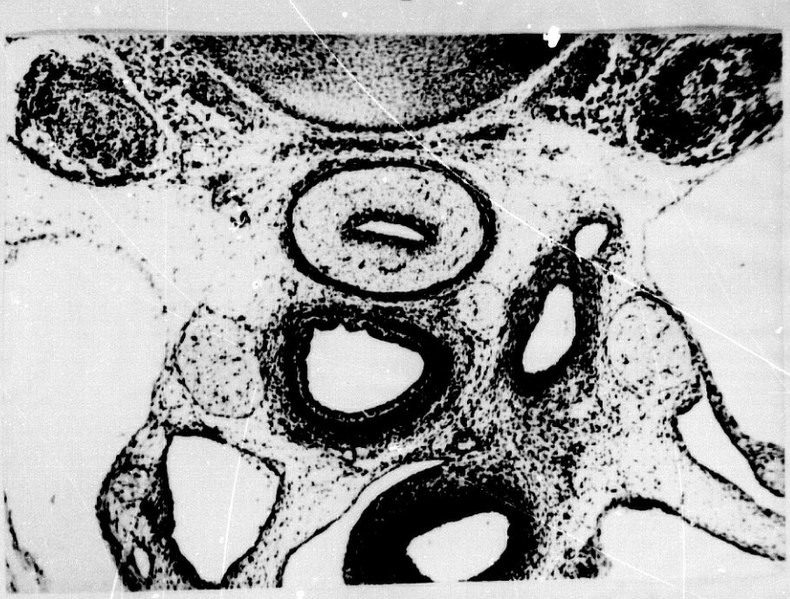

Figura nº 94

EMBRION HUMANO HA-2 (19 mm.).

LAMINA XXXIV

Figura nº 95.- Corte a nivel de la desembocadura de la arteria carótida común izquierda en el arco aórtico. Los elementos nerviosos fibrilares y celulares, vagales y simpáticos, se van condensando a ambos lados y por encima del ductus arteriosus. (Preparación 38-1/3. Coordenadas 51-97,8. Objetivo 10/0.30. Cámara 2:1. Tubo vario 1.0. Film C 5/21).

Figura nº 96.- Detalle de la porción superior del ductus arteriosus. Los elementos nerviosos derechos e izquierdos se han fundido, prácticamente, en un grupo ganglionar, situado a la derecha de la estructura citada. (Preparación 38-2/6. Coordenadas 18-110,5. Objetivo 25/0.50. Cámara 2:1. Tubo vario 1.0. Film C 5/26).

Figura nº 97.- Sección donde observamos la aorta descendente y una porción del ductus arteriosus con los elementos neurofibrilares principales del pedículo arterial, a su derecha. (Preparación 38-3/6. Coordenadas 20-123. Objetivo 10/0.30. Cámara 2:1. Tubo vario 1.0. Film C 5/29).

Figura nº 95

Figura nº 96

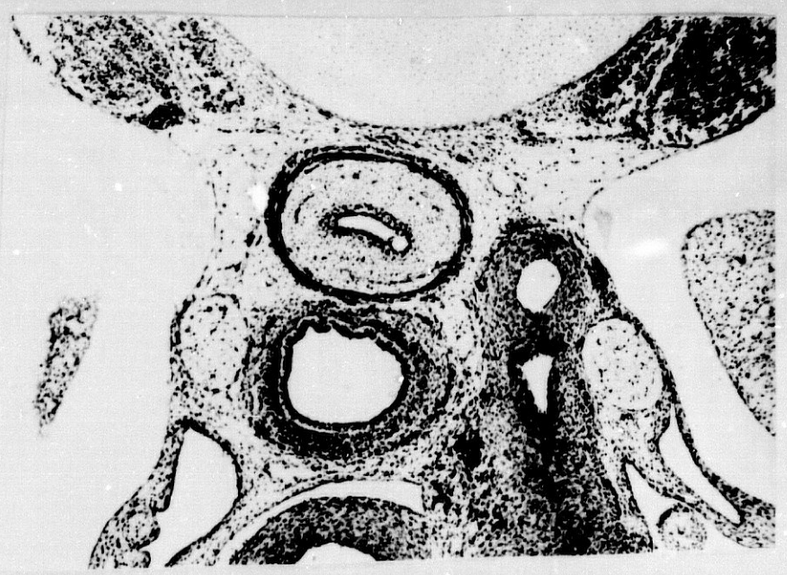

Figura nº 97

EMBRION HUMANO HA-2 (19 mm.).

LAMINA XXXV

Figura nº 98.- Sección cercana al suelo del ductus arteriosus. Ventral a la tráquea y al seno transverso de Theile encontramos la aorta ascendente, a su izquierda el tronco principal de la arteria pulmonar con la váivula pulmonar. Entre ambos vasos discurren los elementos nerviosos del plexo anterosuperior o del pedículo arterial. (Preparación 39-2/6. Coordenadas 18.5-111. Objetivo 10/0.30. Cámara 2:1. Tubo vario 1.0. Film C 6/1).

Figura nº 99.- Sección algo más inferior. Por delante de la aorta descendente, se empieza a observar el origen del nervio recurrente desde el vago izquierdo. Entre aorta ascendente y pulmonar continuan existiendo gran cantidad de fibras nerviosas y conglomerados de células cromafines. (Preparación 39-3/3. Coordenadas 51-123. Objetivo 10/0.30. Cámara 2:1. Tubo vario 1.0. Film C 6/3).

Figura nº 100.- Imagen a pequeños aumentos en la que como estructuras más destacadas, desde las porciones más dorsales a las ventrales, cabe señalar: Médula espinal, cuerpo vertebral, esófago, tráquea e, inmersos en la cavidad pericárdica, la aorta ascendente, el tronco principal de la arteria pulmonar, la región infundibular y cavidad del ventrículo derecho, surco interventricular, porciones superiores de la pared ventricular izquierda y, a ambos lados, las orejuelas auriculares. (Preparación 39-3/6. Coordenadas 21-122,8. Objetivo 4/0.14. Cámara 2:1. Tubo vario 1.0. Film C 6/4).

Figura nº 101.- Ampliación de la figura anterior, se aprecian, en detalle, el origen del nervio recurrente izquierdo, los elementos nerviosos del plexo pretraqueal y aquellos que discurren entre las arterias aorta y pulmonar, con infiltraciones neuroblásticas. (Preparación 39-3/6. Coordenadas 21-122,8. Objetivo 10/0.30. Cámara 2:1. Tubo vario 1.0. Film C 6/5).

Figura nº 98

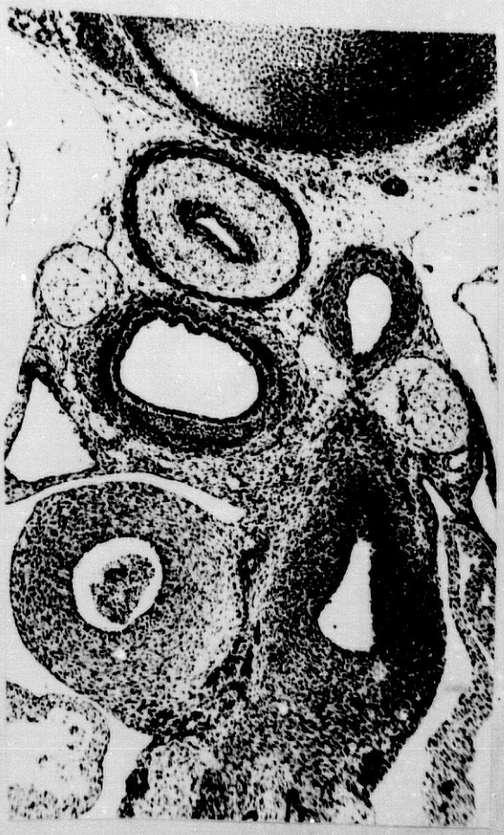

Figura nº 99

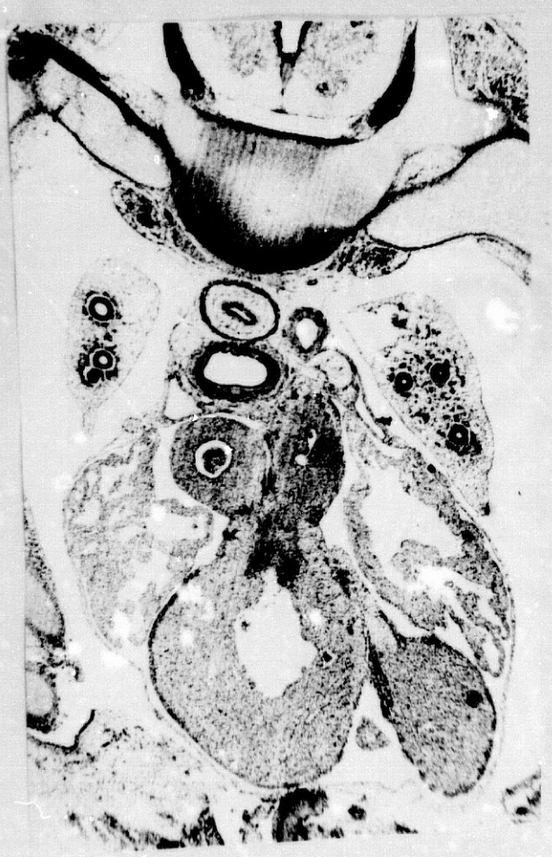

Figura nº 100

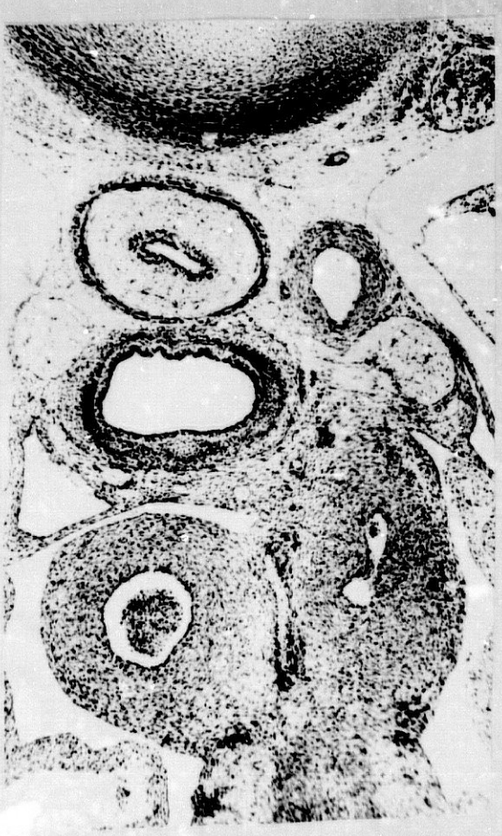

Figura nº 101

EMBRION HUMANO HA-2 (19 mm.).

LAMINA XXXVI

Figura nº 102.- Sección próxima al origen de las arterias pulmonares derecha e izquierda desde el tronco principal. En posición ventral con respecto a ambos nervios vagos tenemos las venas cardinales anteriores, derecha o cava superior e izquierda, de menor tamaño, al encontrarse ya en fase involutiva. Obsérvese la marcada concentración de elementos nerviosos en las porciones izquierdas de la raíz aórtica, así como en el trayecto visible de la arteria coronaria izquierda. (Preparación 40-1/3. Coordenadas 50-97,8. Objetivo 4/0.14. Cámara 2:1. Tubo vario 1.0. Film C 6/6).

Figura nº 103.- Sección inferior en la que se aprecian las arterias pulmonares, derecha e izquierda, situadas por delante y a la izquierda de la tráquea. La vena cardinal anterior derecha está recibiendo la vena ácigos. Véanse las abundantes ramitas nerviosas e infiltraciones neuroblásticas del plexo pretraqueal. (Preparación 40-2/3. Coordenadas 50-109,8. Objetivo 10/0.30. Cámara 2:1. Tubo vario 1.0. Film C 6/11).

Figura nº 104.- Sección a la altura de la raíz aórtica con el origen de la arteria coronaria derecha, el tronco principal de la coronaria izquierda y la válvula aórtica. (Preparación 40-3/3. Coordenadas 50,4-122,5. Objetivo 10/0.30. Cámara 2:1. Tubo vario 1.0. Film C 6/15).

Figura nº 102

Figura nº 103

Figura nº 104

EMBRION HUMANO HA-2 (19 mm.).

LAMINA XXXVII

Figura nº 105.- Sección del embrión en la zona de bifurcación traqueal. A la derecha de ésta se observa el cayado de la vena ácigos y su desembocadura en la vena cava superior. En el interior de la cavidad pericárdica encontramos la raíz aórtica con sus valvas sigmoideas, el ostium de la coronaria izquierda y una pequeña porción del curso proximal de la arteria coronaria derecha. (Preparación 40-3/6. Coordenadas 19-122,5. Objetivo 4/0.14. Cámara 2:1. Tubo vario 1.0. Film C 6/16).

Figura nº 106.- Ampliación de la figura anterior, en la región pretraqueal y de la raíz aórtica. (Preparación 40-3/6. Coordenadas 19-122,5. Objetivo 10/0.30. Cámara 2:1. Tubo vario 1.0. Film C 6/17).

Figura nº 107.- Sección discretamente inferior, en la que se observan ya ambos bronquios y la forma en la que se va estructurando el plexo nervioso de los mesos venosos. (Preparación 41-1/3. Coordenadas 50,5-97. Objetivo 10/0.30. Cámara 2:1. Tubo vario 1.0. Film C 6/19).

Figura nº 108.- Sección en la que podemos observar, por delante del bronquio principal derecho, la vena cava superior, a la izquierda de ésta la arteria pulmonar derecha, en el interior de la cavidad pericárdica la vena cardinal anterior izquierda, que se mantiene unida al mediastino posterior por un largo meso. (Preparación 41-1/6. Coordenadas 18-97,4. Objetivo 10/0.30. Cámara 2:1. Tubo vario 1.0. Film C 6/21).

Figura nº 105

Figura nº 106

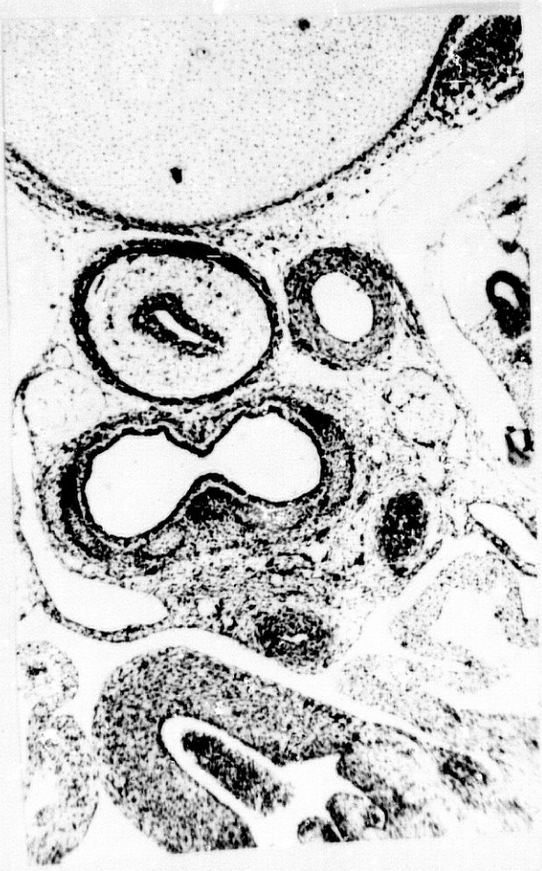

Figura nº 107

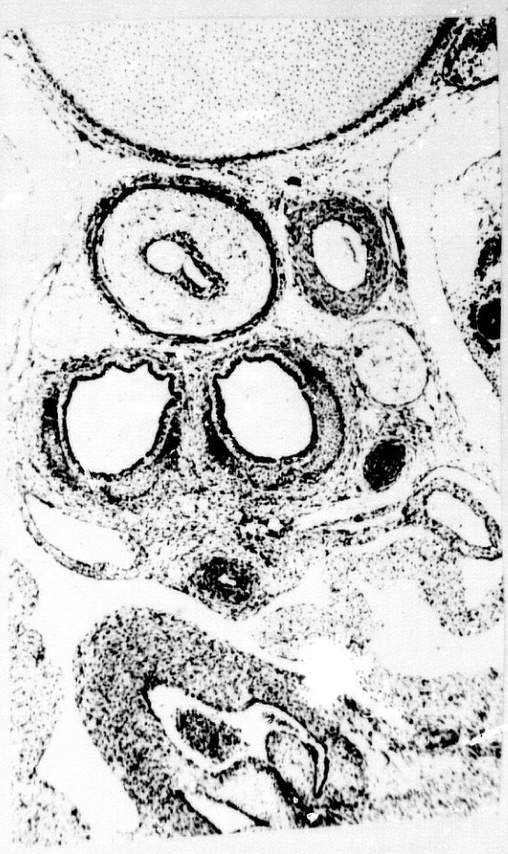

Figura nº 108

EMBRION HUMANO HA-2 (19 mm.).

LAMINA XXXVIII

Figura nº 109.- Sección próxima a la desembocadura de la vena cardinal anterior derecha o cava superior en la aurícula derecha. Se aprecia una pequeña porción del tracto de salida ventricular izquierdo y de las sigmoideas aórticas. (Preparación 41-3/3. Coordenadas 51,5-121. Objetivo 4/0,14. Cámara 2:1. Tubo vario 1.0. Film C 6/27).

Figura nº 110.- Ampliación de la figura anterior. Véase cómo se van estructurando los elementos nerviosos en la región prebronquial para abordar el corazón por sus mesos venosos. (Preparación 41-3/3. Coordenadas 51,5-121. Objetivo 10/0.30. Cámara 2:1. Tubo vario 1.0. Film C 6/28).

Figura nº 109

Figura nº 110

EMBRION HUMANO HA-2 (19 mm.).

LAMINA XXXIX

Figura nº 111.- Corte a la altura de la desembocadura de la vena cava superior en la aurícula derecha. Por delante del bronquio izquierdo, en el interior de la cavidad pericárdica, vemos la vena cardinal izquierda, que permanece unida a la porción prebronquial del mediastino posterior por un largo meso. (Preparación 42-1/3. Coordenadas 51-96. Objetivo 4/0.14. Cámara 2:1. Tubo vario 1.0. Film C 6/31).

Figura nº 112.- Ampliación de la figura anterior. Para observar mejor la disposición de las estructuras neurofibrilares y conglomerados neuroblásticos de los mesos venosos. (Preparación 42-1/3. Coordenadas 51-96. Objetivo 10/0.30. Cámara 2:1. Tubo vario 1.0. Film C 6/32).

Figura nº 113.- Microfotografía a mayores aumentos de la zona de desembocadura de la vena cava superior. Observamos la arteria pulmonar derecha y los elementos nerviosos que, rodeándola y siguiendo posteriormente el curso de la vena cava superior, penetran en la aurícula en zonas próximas al nódulo sinusal. (Preparación 42-1/4. Coordenadas 41-97,8. Objetivo 25/0.50. Cámara 3.2:1. Tubo vario 1.0. Film C 10/2).

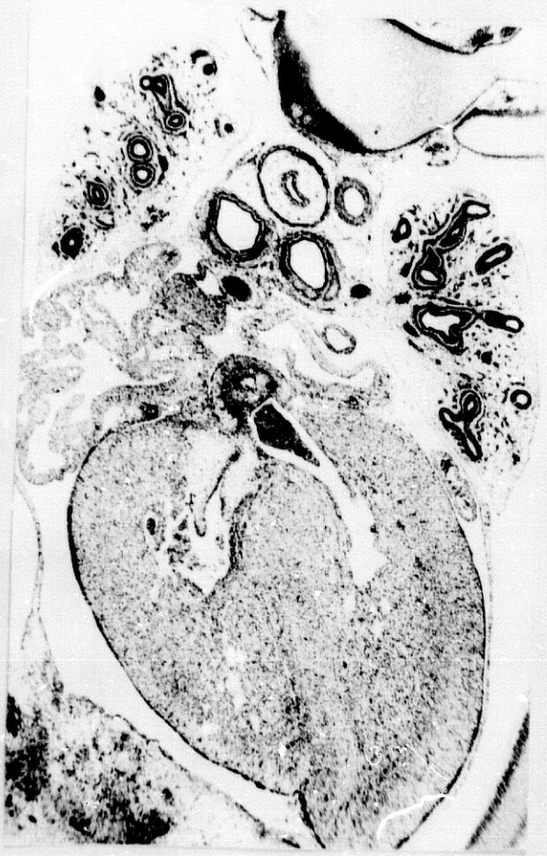

Figura nº 111

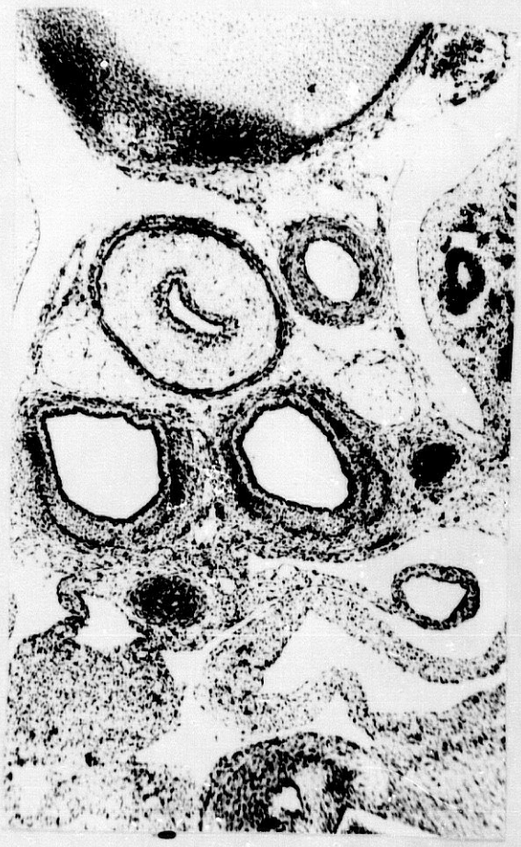

Figura nº 112

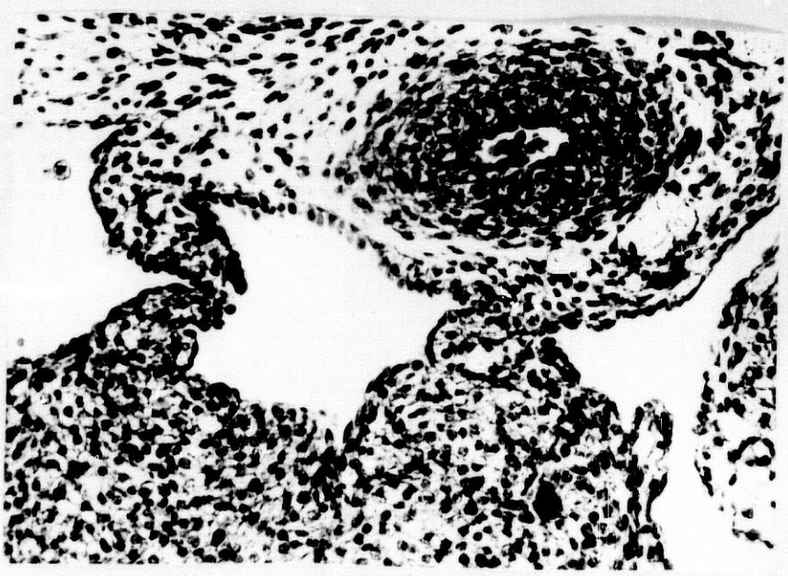

Figura nº 113

EMBRION HUMANO HA-2 (19 mm.).

LAMINA XL

Figura nº 114.- Sección a la altura de los hilios pulmonares. En cuanto a estructuras cardiacas, observamos ambas aurículas, el seno venoso con sus valvas correspondientes, el septo interauricular y el interventricular, así como ambos ventrículos. La porción distal del conducto de Cuvier izquierdo se ha adosado a la pared auricular constituyendo la futura vena oblicua. (Preparación. 42-3/6. Coordenadas 19,5-121. Objetivo 4/0.14. Cámara 2:1. Tubo vario 1.0. Film C 7/7).

Figura nº 115.- Ampliación de la figura anterior. Se puede apreciar cómo los elementos nerviosos penetran en las paredes auriculares derecha e izquierda y en el espesor del septo interauricular. (Preparación 42-3/6. Coordenadas 19,5-121. Objetivo 10/0.30. Cámara 3.2:1. Tubo vario 1.0. Film C 10/6).

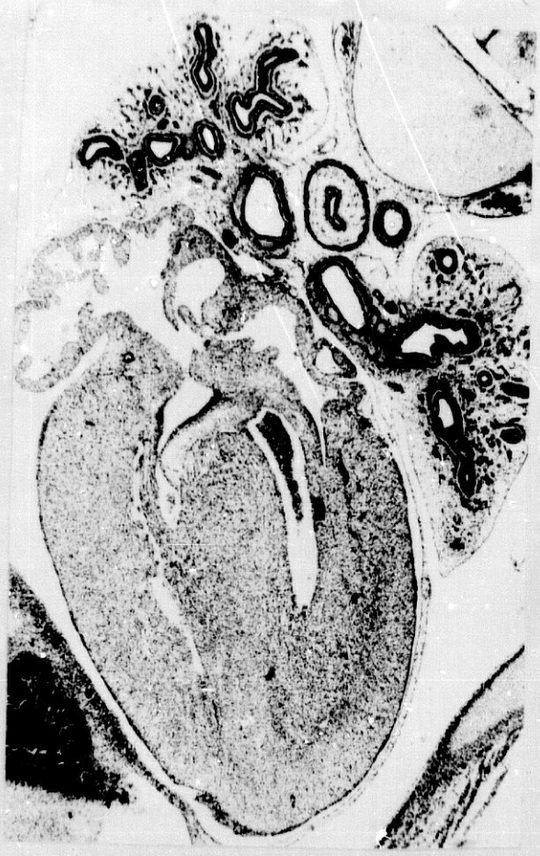

Figura nº 114

Figura nº 115

EMBRION HUMANO HA-2 (19 mm.).

LAMINA XLI

Figura nº 116.- Microfotografía en la que continuamos observando los elementos nerviosos de las paredes auriculares y septo interauricular, constituídos por cordones nerviosos y algunos conglomerados de células cromafines. (Preparación 43-1/1. Coordenadas 70,8-97,8. Objetivo 10/0.30. Cámara 3.2:1. Tubo vario 1.0. Film C 10/8).

Figura nº 117.- Ampliación de la figura anterior. (Preparación 43-1/1. Coordenadas 70,8-97,8. Objetivo 25/0.50. Cámara 3.2:1. Tubo vario 1.0. Film C 10/9).

Figura nº 118.- Ampliación de la figura nº 116, en las áreas correspondientes a las porciones posterolaterales de la aurícula izquierda. Véase el trayecto del nervio sinal izquierdo mostrando algunas infiltraciones neuroblásticas. (Preparación 43-1/1. Coordenadas 70,8-97,8. Objetivo 25/0.50. Cámara 3.2:1. Tubo vario 1.0. Film C 10/10).

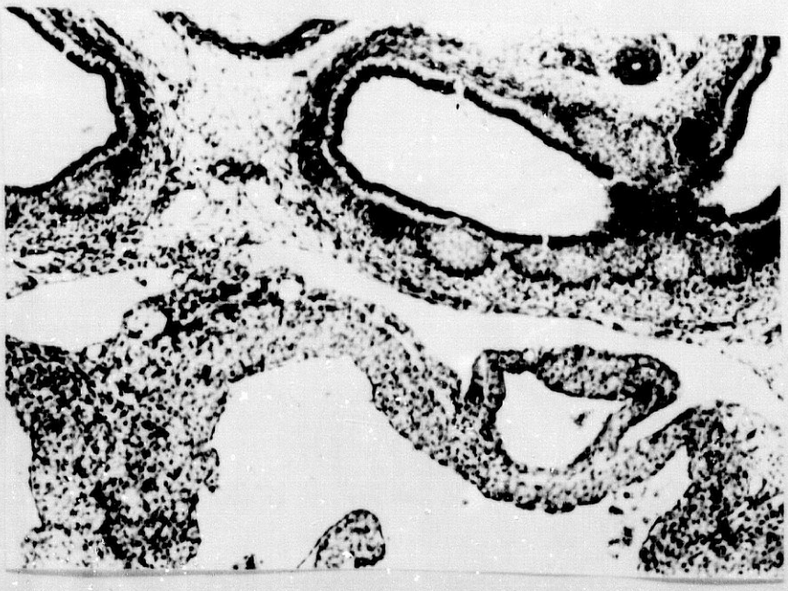

Figura nº 116

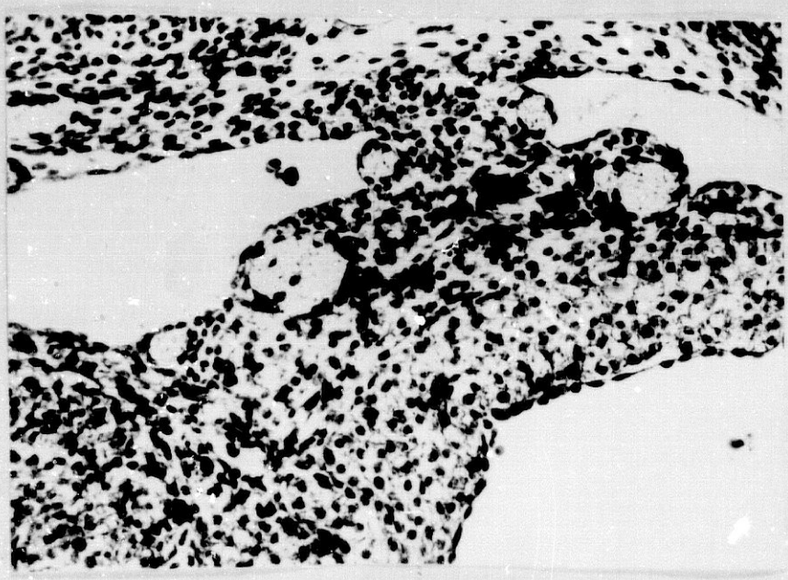

Figura nº 117

Figura nº 118

EMBRION HUMANO HA-2 (19 mm.).

LAMINA XLII

Figura nº 119.- Sección más caudal del embrión, seguimos viendo los hilios pulmonares. En el corazón observamos la aurícula derecha, la valva derecha del seno venoso, el tabique interauricular, con el ostium secundum, la aurícula izquierda, las valvas auriculoventriculares y las paredes posteriores de ambos ventrículos. (Preparación 43-3/2. Coordenadas 60-121,5. Objetivo 4/0.14. Cámara 2:1. Tubo vario 1.0. Film C 7/18).

Figura nº 120.- Ampliación de la figura anterior. (Preparación 43-3/2. Coordenadas 60-121,5. Objetivo 10/0.30. Cámara 2:1. Tubo vario 1.0. Film C 7/19).

Figura nº 121.- Imagen a mayores aumentos de los elementos nerviosos que han penetrado en el septo interauricular y en las paredes auriculares, a ambos lados del mismo. (Preparación 43-3/4. Coordenadas 39-123. Objetivo 10/0.30. Tubo vario 1.0. Film C 10/40).

Figura nº 119

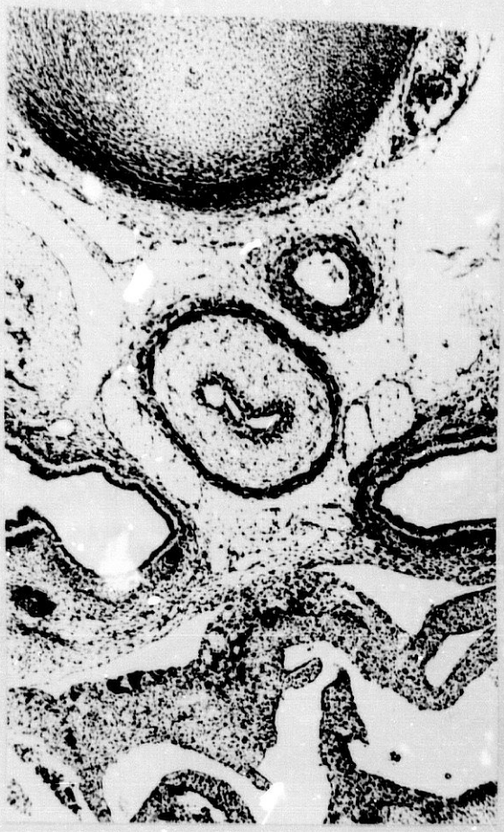

Figura nº 120

Figura nº 121

EMBRION HUMANO HA-2 (10 mm.).

LAMINA XLIII

Figura nº 122.- Sección transversal del embrión a nivel de las venas pulmonares, con su trayecto intramural auricular. (Preparación 44-1/6. Coordenadas 20-100.5. Objetivo 4/0.14. Cámara 2:1. Tubo vario 1.0. Film C 7/24).

Figura nº 123.- Ampliación de la figura anterior. (Preparación 44-1/6. Coordenadas 20-100.5. Objetivo 10/0.30. Cámara 2:1. Tubo vario 1.0. Film C 7/25).

Figura nº 124.- Imagen a mayores aumentos del techo auricular izquierdo, entre la desembocadura de las venas pulmonares. Se observan gran cantidad de ramitos nerviosos y de conglomerados celulares cromafínicos. (Preparación 44-1/6. Coordenadas 20-100.5. Objetivo 25/0.50. Cámara 3.2:1. Tubo vario 1.0. Film C 10/18).

Figura nº 122

Figura nº 123

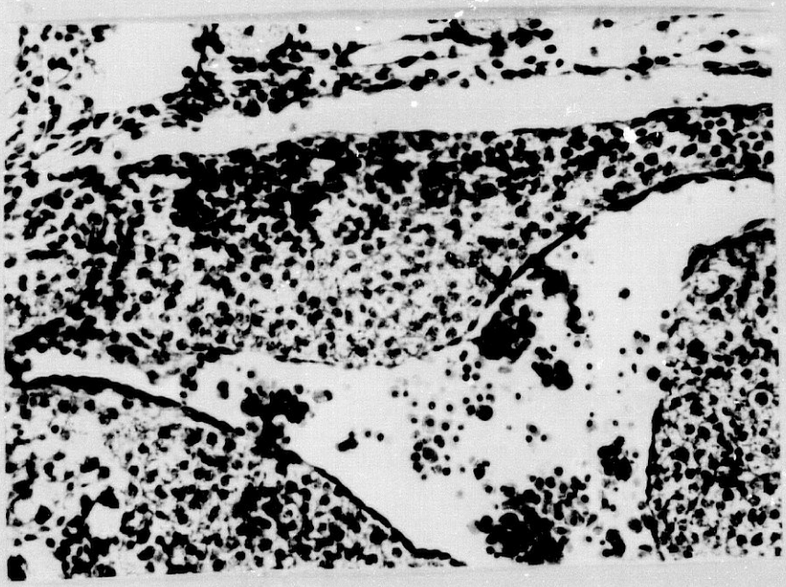

Figura nº 124

EMBRION HUMANO HA-2 (19 mm.).

LAMINA XLIV

Figura nº 125.- Corte en el que seguimos viendo la desembocadura de las venas pulmonares en la aurícula izquierda. (Preparación 44-2/4. Coordenadas 44,5-111. Objetivo 10/0.30. Cámara 2:1. Tubo vario 1.0. Film C 7/27).

Figura nº 126.- Sección a la altura de la porción proximal de la vena cardinal izquierda o seno coronario. Observamos las regiones más inferiores de la aurícula derecha, con las futuras válvulas de Eustaquio y de Tebesio, y la pared postero-inferior del ventrículo izquierdo. (Preparación 44-3/6. Coordenadas 24,5-124,5. Objetivo 4/0.14. Cámara 2:1. Tubo vario 1.0. Film C 7/29).

Figura nº 127.- Imagen a mayores aumentos de las porciones inferiores de la aurícula derecha y del futuro seno coronario. (Preparación 44-3/5. Coordenadas 34,5-123. Objetivo 10/0.30. Cámara 2:1. Tubo vario 1.0. Film C 10/23).

Figura nº 125

Figura nº 126

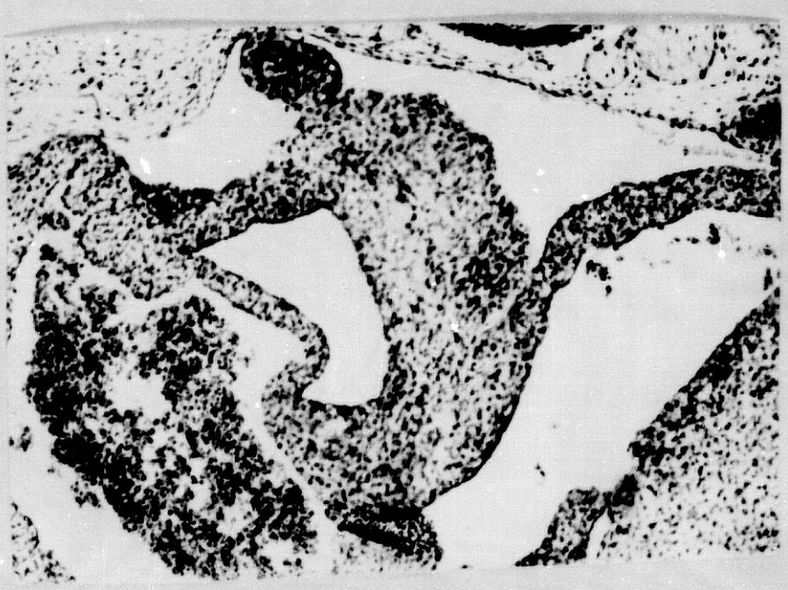

Figura nº 127

EMBRION HUMANO JD-5.

CARACTERISTICAS GENERALES.

TAMAÑO: **13 mm.**
EDAD APROXIMADA: **41 días.**
ESTADIO O'RAHILLY: **17.**
CORTES: **Transversales de 8 micras, con una discreta inclinación de arriba abajo y de izquierda a derecha.**
TINCION: **Hematoxilina-eosina de Harris - V.O.F.**

Este embrión, con respecto a los analizados previamente, muestra, lógicamente, en todas sus estructuras un mayor estado de inmadurez. En el corazón se va obliterando el ostium primum y se ensancha el ostium secundum. Los canales atrioventriculares derecho e izquierdo quedan completamente separados. Las válvulas aórtica y pulmonar continúan en fase de formación. Están presentes los músculos papilares.

El esófago y la tráquea, cuyas estructuras parietales eran perfectamente reconocibles en el embrión de 19 mm. de longitud C.-R., en el embrión que nos ocupa están constituidos por unos conductos de tejido endodérmico, el cual originará el epitelio y las glándulas correspondientes, rodeados de mesénquima esplácnico en vías de diferenciación, sin un límite preciso entre ambas vísceras.

Los nervios vagos se caracterizan por presentar una masa fibrilar central, cuya estructuración es menos precisa que la de los embriones estudiados con anterioridad, y marcadas condensaciones de células cromafínicas a su alrededor (LAMINA XLV, figuras 128, 129; LAMINA XLVII, figura 132). Desde estos grupos de células cromafínicas parten regueros que se introducen en el mesénquima, en vías de diferenciación muscular, que rodea las porciones altas del esófago y del conducto laringotraqueal.

Tales regueros son más evidentes por detrás del esófago.

La cadena simpática, en estas áreas, está formada por conglomerados celulares muy afines por el colorante, a partir de los cuales emergen, en sentido anterior, cordones celulares que se dirigen, fundamentalmente, hacia las paredes laterales del VI arco aórtico.

Teniendo presentes los datos que resumidamente hemos expuesto, vamos a describir, a continuación, cómo se van estructurando los distintos elementos nerviosos para dar lugar a los plexos yuxtacardiacos y cómo, a partir de éstos, se forman los ramos que se introducen en el corazón por los pedículos arterial y venosos.

PLEXO CARDIACO ANTEROSUPERIOR O DEL PEDICULO ARTERIAL

Analizaremos los elementos nerviosos que van a constituir este plexo a partir de áreas cercanas a los niveles de formación de los arcos aórticos. Así, en secciones transversales del embrión a la altura de la luz del VI arco aórtico izquierdo (LAMINA XLV, figura 128) vemos que, en el lado derecho, el nervio vago, situado ya por debajo de lo que resta del VI arco de ese lado, está dando origen al nervio recurrente, desde el cual por su cara medial, anterior y posterior, surgen ramitos que se dirigen a los conglomerados cromafínicos, previamente descritos, situados junto a los esbozos esofágico y traqueal (LAMINA XLV, figuras 128, 129). A niveles ligeramente superiores, el nervio vago derecho ha emitido, por su margen anterior, pequeñas ramificaciones que van a situarse por la cara dorsal del tronco aórtico. Dichas ramitas muestran, en algunos lugares de su trayecto, grupos celulares cromafínicos y debido a su pobre estructuración fibrilar son difíciles de seguir, precisando el análisis microscópico de cortes seriados desde su origen hasta su

zona de distribución final (LAMINA XLV, figura 128; LAMINA XLVI, figura 130). Las fibrillas nerviosas citadas, con sus conglomerados neuroblásticos, corresponden a los nervios cardiovagales y simpáticos superiores derechos, de los cuales el primero sobrepasa la línea media por delante de la tráquea y se sitúa en el lado izquierdo; mientras que el segundo, cuyo origen es más inferior, se queda en las porciones mediales o laterales derechas. Entre uno y otro se establece un intercambio de fibrillas nerviosas a lo largo de su trayecto.

El nervio vago izquierdo, debido a la ligera oblicuidad del corte, se observa en las secciones que estamos estudiando (LAMINA XLV, figura 128; LAMINA XLVI, figura 131) en zonas superiores al origen del recurrente y vemos cómo desde su tronco principal se originan nerviecillos que, rodeados de células cromafines, se dirigen hacia delante para situarse por el margen anterior y externo del VI arco aórtico izquierdo y buscar el tronco aórtico, por la porción posterior izquierda de éste, aproximándose a los nervios cardiovagales superiores derechos. Otros ramitos nerviosos, originados en los mismos niveles, tienden a situarse por delante del tronco aórtico, para distribuirse por la región anterior-izquierda del embudo arterial (LAMINA XLVI, figura 131).

En cuanto a los elementos simpáticos, hay que señalar que desde la cadena simpática, situada por detrás de las secciones posteriores de los VI arcos, parten regueros fibrocelulares que rodeando las estructuras vasculares citadas, por sus caras externa e interna, van a fundirse con los nervios vagos y recurrentes de ambos lados. Dichas emisiones son más evidentes en el lado izquierdo por tratarse de niveles ligeramente superiores, debido a la oblicuidad de los cortes.

Si seguimos el análisis en cortes inferiores (LAMINA XLVII, figuras 132-134), cuando ya se ha seccionado el suelo del VI arco aórtico izquierdo, vemos cómo a partir del nervio vago de ese

lado, que sigue rodeado de células cromafines por sus márgenes externo e interno, se desprenden el nervio recurrente, por su cara interna, y raicillas de los nervios cardiovagales superiores, por su margen anterior. Estas raicillas, junto con las que tomaron su origen en niveles superiores, discurren por la cara externa de la sección anterior del VI arco buscando el tronco aórtico, a lo largo de su trayecto muestran discretas infiltraciones celulares cromafínicas. De la misma manera, podemos ver que de la cara anterior del nervio recurrente parten hacecillos nerviosos que se dirigen hacia delante, aproximándose a los conglomerados fibrocelulares de los primeros ramos cardiovagales superiores derechos. En lo que respecta a la cadena simpática del lado que analizamos sigue emitiendo regueros fibrocelulares que se dirigen unos hacia el nervio vago, por el margen externo de la sección posterior del VI arco, y otros, más mediales, hacia el nervio recurrente, por la cara interna del citado arco.

En el lado derecho de estas secciones el nervio vago se condensa, una vez emitidas casi todas las raices del recurrente, y sigue rodeado de gran cantidad de células cromafines, que emigran a las distintas estructuras víscerales en planos inferiores. Desde el margen anterior del vago derecho todavía se observan partir algunas raicillas nerviosas de los nervios cardiovagales superiores de este lado. De estos ramitos, los mediales se dirigen hacia el conglomerado celular del primer nervio cardiovagal derecho, situado ya en posición pretraqueal algo desviado hacia la izquierda, y los laterales buscan el tronco aórtico, por su borde derecho.

A mayores aumentos, en la zona comprendida entre el esbozo laringotraqueal y el tronco aórtico (LAMINA XLVII, figuras 133 y 134), nos encontramos por detrás del tronco aórtico, ligeramente a la izquierda, el primer nervio cardiovagosimpático superior derecho con una rica infiltración celular cromafínica

aproximándose a los ramitos cardiacos del recurrente izquierdo. Por la periferia anterior del VI arco aórtico izquierdo, se observan gran cantidad de fibrillas nerviosas, procedentes del nervio cardiovagal y simpático superior izquierdo, algunas de las cuales se dirigen al mencionado espacio pretraqueal, para confluir con el resto de los ramos citados. Alrededor del tronco aórtico se disponen gran cantidad de ramitas nerviosas con infiltraciones neuroblásticas, procedentes de los nervios cardiovagales y simpáticos de ambos lados.

En una sección más caudal (LAMINA XLVIII, figuras 135, 136) la disposición de los elementos nerviosos, de ambos lados, es la siguiente:

En el lado derecho, el nervio vago se concentra más persistiendo la infiltración periférica de células cromafínicas. Este nervio emite, por su margen posterointerno, algunas ramitas viscerales traqueo-esofágicas, mientras que por el margen anterointerno quedan vestigios de las raicillas del segundo nervio cardiovagal. La cadena simpática cesa, por el momento, de emitir grupos celulares en dirección al nervio vago o a sus ramas. El nervio cardiovagal superior derecho sigue en situación pretraqueal, aunque algo desviado hacia la izquierda. El segundo nervio cardiovagal del mismo lado está ligeramente desdoblado en varias raicillas, formando un plexo pretraqueal en el espacio comprendido entre el primer nervio cardiovagal, la sección anterior atrófica del VI arco derecho y el tronco aórtico. En esta zona las infiltraciones celulares de los nervios cardiovagales han disminuido sustancialmente, excepto en los alrededores del tronco aórtico donde persisten sin cambios.

En el lado izquierdo, la cadena simpática sigue emitiendo efusiones fibrilares con infiltraciones celulares, aunque ya muy escasas. Estas efusiones, como en planos superiores, alcanzan a los nervios vago y recurrente, algunas llegan incluso hasta los

nervios cardiovagales superiores de este lado. El nervio vago está emitiendo el grueso tronco del recurrente y algunas raicillas del segundo nervio cardiovagal, las cuales rodean el margen anteroexterno de la sección anterior del VI arco, para situarse sobre el techo del conducto arterioso, junto con las ramitas del primero. El primer y segundo nervio cardiovagal superior izquierdo forman un plexo de localización supraductal. Dicho plexo se extiende hacia el lado derecho del conducto arterioso y tiende a converger con el primer nervio cardiovagal derecho y con los ramitos procedentes del recurrente, así como, con las fibrillas y células simpáticas que se encuentran entre el recurrente y la sección anterior del VI arco aórtico.

En la periferia del tronco aórtico siguen observándose las fibrillas nerviosas ya descritas en cortes superiores, éstas se van concentrando en el lado izquierdo de este vaso,para ir a situarse, más abajo, por delante del tronco de la arteria pulmonar.

Finalmente, en cortes inferiores (LAMINA XLIX, figuras 137-139) la diferencia más notable que se observa es que las ramitas e infiltrados cromafínicos de los nervios vagosimpáticos cardiacos izquierdos, de situación supraductal, se funden con los ramos del recurrente de ese lado y con los nervios cardiovagales y simpáticos derechos formando el plexo yuxtaductal derecho. Plexo desde el cual se producen efusiones, que se dirigen hacia el tronco aórtico y hacia el espacio comprendido entre éste y el tronco principal de la arteria pulmonar, ramificándose posteriormente, para dar lugar a los plexos coronarios derecho e izquierdo, que podemos observar en secciones inferiores (LAMINA L, figuras 141-143; LAMINA LI, figuras 144-146) siguiendo el trayecto de las arterias coronarias.

No obstante, en situación pretraqueal, quedan condensaciones fibrilares y celulares (LAMINA L, figuras 141-143), que pronto

(LAMINA LI, figuras 144-146) pierden las células cromafínicas persistiendo tan sólo tractos nerviosos, los cuales continuando en la misma posición pretraqueal, en una zona intermedia y posterior con relación a las arterias pulmonares (LAMINA LII, figuras 148-150), formarán la conexión del plexo anterosuperior con el posteroinferior o de los pedículos venosos.

PLEXO CARDIACO POSTEROINFERIOR O DE LOS PEDICULOS VENOSOS

Conforme descendemos en los cortes, cuando nos situamos en el nivel de formación de la arteria pulmonar derecha (LAMINA LI, figuras 144 y 145), podemos observar cómo desde el nervio vago derecho se empiezan a emitir raicillas nerviosas, con algunas infiltraciones neuroblásticas, que corresponden al inicio de los nervios cardiopulmonares infrarrecurrentes (tercer nervio cardiovagal derecho). Estas raicillas se dirigen ventralmente dividiéndose en dos porciones: una medial que discurre por detrás de la arteria pulmonar derecha y contribuye, junto a los ramos de conexión del plexo anterosuperior y algunos ramos cardiopulmonares infrarrecurrentes izquierdos, a la formación del delicado plexo prebronquial; y otra que se sitúa lateralmente con respecto a la arteria pulmonar derecha y permanece en esa posición hasta la aparición del meso venoso lateral (LAMINA LII, figuras 149, 150; LAMINA LIII, figuras 151, 152).

A partir de los niveles citados, el corazón y la porción proximal de los grandes vasos quedan inmersos en la cavidad pericárdica, perdiendo momentáneamente su conexión con el mediastino posterior hasta el área de aparición de los mesos venosos laterales (LAMINA LII, figuras 147-149). En este trayecto los nervios vagos se van encapsulando y disminuye su infiltración celular cromafínica periférica.

Plexos nerviosos de los mesos venosos laterales

A la altura de la desembocadura de la vena cardinal común derecha en la aurícula (LAMINA LII, figuras 149 y 150), los elementos nerviosos, citados anteriormente, procedentes del vago derecho y del plexo pretraqueal, que se han concentrado en las proximidades de esta zona, abordan la pared auricular y se distribuyen, fundamentalmente, por las áreas correspondientes al nódulo sinoatrial (LAMINA LIII, figuras 151 y 152; LAMINA LIV, figura 154), donde se observan finas fibrillas nerviosas y algunos conglomerados de células cromafines, ya más dispersos.

Mientras tanto, a partir del vago izquierdo también se originan ramitos nerviosos, con infiltraciones neuroblásticas, (LAMINA LIII, figuras 151 y 153; LAMINA LIV, figuras 154 y 155) correspondientes al tercer nervio cardiovagal y simpático izquierdo. Estos ramitos se dirigen: unos medialmente, contribuyendo a la formación del plexo prebronquial; y otros lateralmente, por fuera de la arteria pulmonar izquierda, buscando la vena cardinal superior de ese lado. Durante cierto trayecto dichos elementos nerviosos permanecen en posición lateral, junto a la raíz del meso (LAMINA LV, figuras 155-157; LAMINA LVI, figuras 159, 160; LAMINA LVII, figura 161) hasta penetrar y distribuirse por la pared auricular izquierda, en las zonas próximas a las porciones del conducto de Cuvier izquierdo que, en estadios del desarrollo más avanzados, van a constituir la vena oblicua de Marshall y el seno coronario (LAMINA LVIII, figuras 163, 164; LAMINA LIX, figuras 165). Por tanto, estas fibras nerviosas y células cromafínicas abastecen las regiones más laterales del surco auriculoventricular posterior y las porciones de la aurícula derecha próximas a la desembocadura del conducto de Cuvier izquierdo o seno coronario.

Plexo nervioso medial septal

A la vez que, de la forma descrita, algunos elementos nerviosos alcanzan el corazón por los mesos venosos laterales, en el área prebronquial se va definiendo gradualmente un plexo (LAMINA LVI, figuras 159, 160; LAMINA LVII, figuras 161, 162) desde el cual parten elementos fibrilares y celulares que penetran en el corazón cuando se produce el contacto entre la región prebronquial y la pared auricular, en la zona del tabique interauricular (LAMINA LVII, figura 162; LAMINA LVIII, figuras 163 y 164). Estos elementos nerviosos se distribuyen por el espesor del septo, en sus porciones posterosuperiores, y en las regiones de las paredes auriculares derecha e izquierda próximas al surco interauricular.

Plexo de las venas pulmonares

Una vez realizada la invasión citada, a niveles inferiores, cuando se observan las venas pulmonares (LAMINA LIX, figuras 165-168) se produce una nueva infiltración de células cromafines y fibras nerviosas que, desde el plexo prebronquial, siguiendo el trayecto de estos vasos alcanzan las paredes auriculares. Aunque, en esta ocasión la invasión es más superficial, pues sólo se encuentran elementos nerviosos por detrás de las citadas venas, dirigiéndose con ellas hasta su zona de desembocadura auricular. Hay que reseñar que, a estos niveles, el plexo prebronquial ha recibido ya nuevas contribuciones nerviosas procedentes de los nervios vagos de ambos lados, correspondientes a los cuartos nervios cardiovagales, los cuales llevan también elementos simpáticos.

A partir de estas secciones, conforme descendemos en los cortes, el corazón pierde sus conexiones con el mediastino posterior y cesan, por tanto, las migraciones nerviosas fibrilares y celulares hacia esta víscera.

EMBRION HUMANO JD-5

(13 mm.)

EMBRION HUMANO JD-5 (13 mm.).

LAMINA XLV

Figura nº 128.- Sección transversa del embrión a nivel del VI arco aórtico izquierdo. En el centro de la imagen encontramos el esófago, el conducto laringotraqueal y, más ventralmente, el tronco aórtico, el cual se está insinuando en la cavidad pericárdica. (Preparación 24-2/2. Coordenadas 59-107. Objetivo 10/0.30. Cámara 2:1. Tubo vario 1.0. Film C 3/3).

Figura nº 129.- Ampliación de la figura anterior. El nervio vago derecho aparece rodeado de una marcada condensación celular cromafínica, por su cara medial está emitiendo el nervio recurrente y por su margen anterior los nervios cardiovagales superiores de este lado. (Preparación 24-2/2. Coordenadas 59-107. Objetivo 25/0.50. Cámara 2:1. Tubo vario 1.0. Film C 3/4).

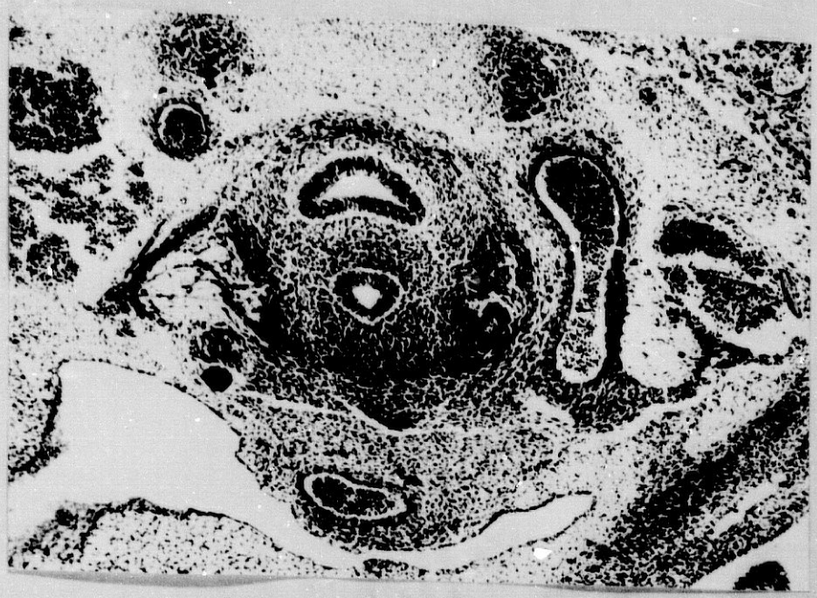

Figura nº 128

Figura nº 129

EMBRION HUMANO JD-5 (13 mm.).

LAMINA XLVI

Figura nº 130.- Imagen a mayores aumentos de la zona correspondiente al tronco aórtico. Por su periferia se observan algunos conglomerados de células cromafínicas. (Preparación 24-2/2. Coordenadas 59-107. Objetivo 40/0.65. Cámara 3.2:1. Tubo vario 1.0. Film C 6/19).

Figura nº 131.- Ampliación del espacio comprendido entre el VI arco aórtico izquierdo y el tronco aórtico. Por fuera se observa el nervio vago izquierdo. (Preparación 24-2/2. Coordenadas 59-107. Objetivo 25/0.50. Cámara 2:1. Tubo vario 1.0. Film C 9/2).

Figura nº 130

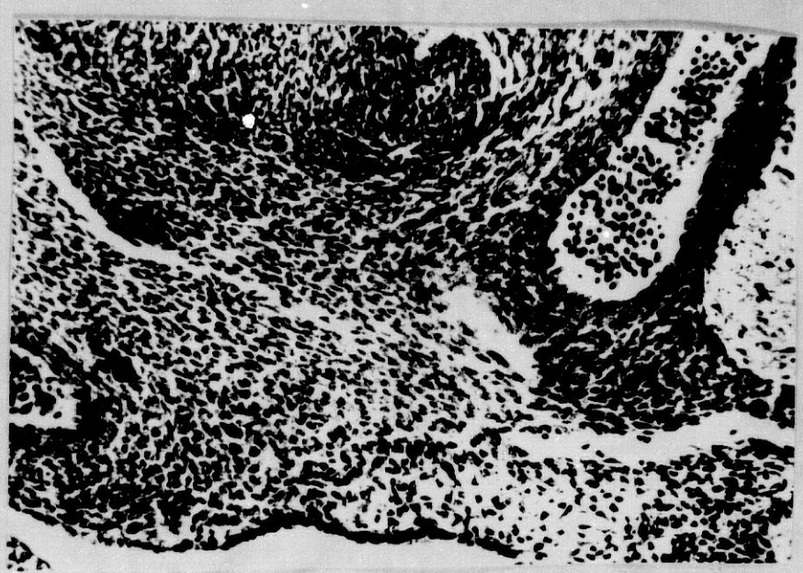

Figura nº 131

EMBRION HUMANO JD-5 (13 mm.).

LAMINA XLVII

Figura nº 132.- Sección, ligeramente más caudal, que interesa al suelo del VI arco aórtico izquierdo. Obsérvense los regueros fibrilares y celulares que desde la cadena simpática buscan los nervios vago y recurrente, sobre todo en el lado izquierdo. (Preparación 24-2/6. Coordenadas 30-106. Objetivo 10/0.30. Cámara 2:1. Tubo vario 1.0. Film C 3/7).

Figura nº 133.- Ampliación del área situada entre el conducto laringotraqueal y el tronco aórtico. Se aprecian los nervios cardiovagales superiores derechos con sus infiltraciones neuroblásticas. (Preparación 24-2/6. Coordenadas 30,5-106,5. Objetivo 25/0.50. Cámara 2:1. Tubo vario 1.0. Film C 6/21).

Figura nº 134.- Ampliación de las porciones laterales izquierdas y anteriores de la figura 132. (Preparación 24-2/6. Coordenadas 30,3-106. Objetivo 25/0.50. Cámara 2:1. Tubo vario 1.0. Film C 9/6).

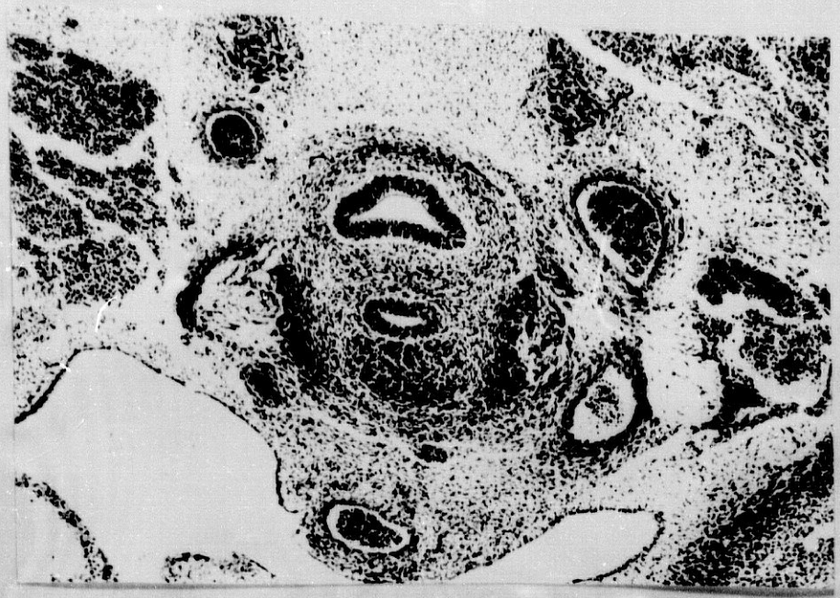

Figura nº 132

Figura nº 133

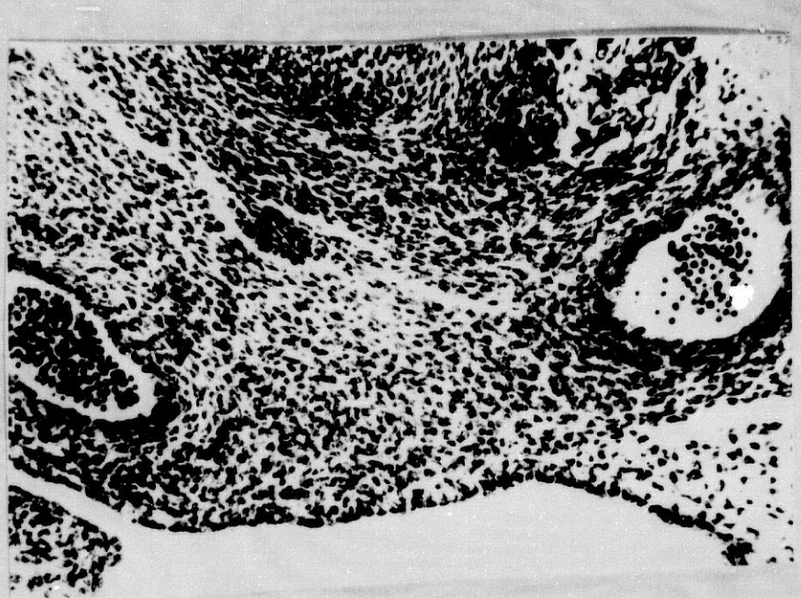

Figura nº 134

EMBRION HUMANO JD-5 (13 mm.).

LAMINA XLVIII

Figura nº 135.- Sección del embrión en la zona de emisión del nervio recurrente izquierdo. Desde el vago izquierdo se ven partir, aún, algunas raicillas del segundo nervio cardiovagal. (Preparación 24-2/8. Coordenadas 16-106. Objetivo 10/0.30. Cámara 2:1. Tubo vario 1.0. Film C 3/8).

Figura nº 136.- Ampliación de la figura anterior en la zona que corresponde al techo del conducto arterioso (porción proximal del VI arco aórtico izquierdo). Sobre él, se van situando el primer y segundo nervio cardiovagal izquierdo, con sus infiltraciones neuroblásticas. (Preparación 24-2/8. Coordenadas 16-105,5. Objetivo 25/0.50. Cámara 2:1. Tubo vario 1.0. Film C 9/8).

Figura nº 135

Figura nº 136

EMBRION HUMANO JD-5 (13 mm.).

LAMINA XLIX

Figura nº 137.- Sección en la que se observa cómo el nervio cardiovagal superior derecho se funde, prácticamente, con ramitos procedentes del recurrente izquierdo y con los nervios cardiovagales superiores izquierdos, para formar un plexo de localización yuxtaductal derecha. (Preparación 25-1/3. Coordenadas 53-97. Objetivo 10/0.30. Cámara 2:1. Tubo vario 1.0. Film C 3/12).

Figura nº 138.- Visión a mayores aumentos del nervio vago izquierdo, con sus ramos cardiovagales superiores, y del tronco aórtico. (Preparación 25-1/2. Coordenadas 60-96,8. Objetivo 25/0.50. Cámara 2:1. Tubo vario 1.0. Film C 6/24).

Figura nº 139.- Ampliación de la figura 137. En la zona de aparición del plexo yuxtaductal derecho. (Preparación 25-1/3. Coordenadas 53-96,8. Objetivo 25/0.50. Cámara 2:1. Tubo vario 1.0. Film C 9/10).