

DIVERTÍCULO DE MECKEL COMO CAUSA DE OBSTRUCCIÓN INTESTINAL

MECKEL'S DIVERTICULUM AS A CAUSE OF INTESTINAL OBSTRUCTION

Garrido Márquez, Irene; Dávila Arias, Cristina; Moya Sánchez, Elena

Unidad de Gestión Clínica de Radiodiagnóstico, Hospital Universitario Clínico San Cecilio (Granada).

Recibido: 22/07/2020 | Revisado: 03/10/2020 | Aceptado: 27/10/2020

DOI: 10.15568/am.2021.812.cc06

Actual Med. 2021; 106(812): 99-102

Caso Clínico

RESUMEN

El divertículo de Meckel es la anomalía congénita más frecuente del tracto gastrointestinal. Ocurre como resultado de una degeneración fibrosa del final umbilical del conducto onfalomesentérico. Normalmente su diagnóstico es incidental, pero aproximadamente en un tercio de los casos produce síntomas debidos a complicación. Una de ellas, es la obstrucción de intestino delgado, que constituye la segunda forma más frecuente de presentación, por lo que el conocimiento de la embriología, anatomía, presentación clínica y sus hallazgos por imagen es de gran importancia para poder realizar un tratamiento quirúrgico adecuado.

Palabras Clave:

Divertículo de Meckel;
Obstrucción intestinal;
Ecografía;
Tomografía
computarizada.

ABSTRACT

Meckel's diverticulum is the commonest congenital anomaly of the gastrointestinal tract. It occurs due to fibrous degeneration of the umbilical end of the omphalomesenteric duct. Its diagnosis is usually incidental, but in approximately a third of cases, it produces symptoms due to complications. One of them is small bowel obstruction, which is the second most frequent form of presentation, so the knowledge of embryology, anatomy, clinical presentation and its imaging findings are important in order to perform a correct surgical treatment.

Keywords:

Meckel's diverticulum;
Intestinal obstruction;
Ultrasound; Computed
tomography.

INTRODUCCIÓN

El divertículo de Meckel es la anomalía congénita más frecuente del tracto gastrointestinal, con una incidencia del 2-3% en la población, resultante de un cierre y absorción inadecuados del conducto onfalomesentérico (1). Ocurre con igual frecuencia en ambos sexos, sin embargo, sus complicaciones son más comunes en los varones. Entre ellas encontramos la hemorragia por úlcera péptica, la obstrucción del intestino delgado y la inflamación del mismo o diverticulitis.

En este artículo nos centraremos en la obstrucción intestinal, cuyo diagnóstico es complicado mediante técnicas de imagen y normalmente se realiza durante el acto quirúrgico.

PRESENTACIÓN DEL CASO

Presentamos el caso de un paciente de 19 años, sin antecedentes personales de interés, que consultó por presentar dolor abdominal intenso de horas de evolución, acompañado de vómitos de contenido alimenticio y estreñimiento, con sensación distérmica sin fiebre termometrada.

A la exploración el abdomen se encontró blando, sin signos de peritonismo con dolor a la palpación más intenso en zona umbilical y epigastrio.

Analíticamente destacó leucocitosis con neutrofilia, encontrándose el resto de parámetros en rango de normalidad.

Correspondencia

Irene Garrido Márquez

UGC de Radiodiagnóstico. Hospital Universitario Clínico San Cecilio
Av. del Conocimiento, s/n · 18016 Granada.

E-mail: igamar26@gmail.com

Se realizó radiografía de abdomen en bipedestación (Figura 1A) en la que se apreciaron signos de obstrucción de intestino delgado consistentes en asas intestinales dispuestas centralmente, niveles hidroaéreos con patrón en escalera de las asas dilatadas sin evidenciarse haustras, heces ni gas en colon.

Ante estos hallazgos se realizó posteriormente TC abdominopélvica con contraste intravenoso en fase portal (Figura 1B y 1C) para determinar la etiología de dicha obstrucción intestinal, en la que se determinó la presencia de una estructura tubular que se origina en el borde antimesentérico del asa ileal y termina en fondo de saco ciego en región periumbilical, compatible con divertículo de Meckel y que

condiciona un punto de transición de calibre de las asas dilatadas (flechas naranjas). Se apreció marcada dilatación de asas de yeyuno y tercio proximal de íleon (flechas verdes).

Durante el proceso diagnóstico se realizó ecografía (Figura 2A y 2B) donde se visualizó la estructura tubular obliterada en relación con divertículo de Meckel (flecha) que condiciona la gran dilatación de asas intestinales.

El paciente fue intervenido quirúrgicamente llevándose a cabo la resección del conducto onfalomesentérico el cual se encontraba adherido a la pared abdominal en zona umbilical, compatible con divertículo de Meckel.

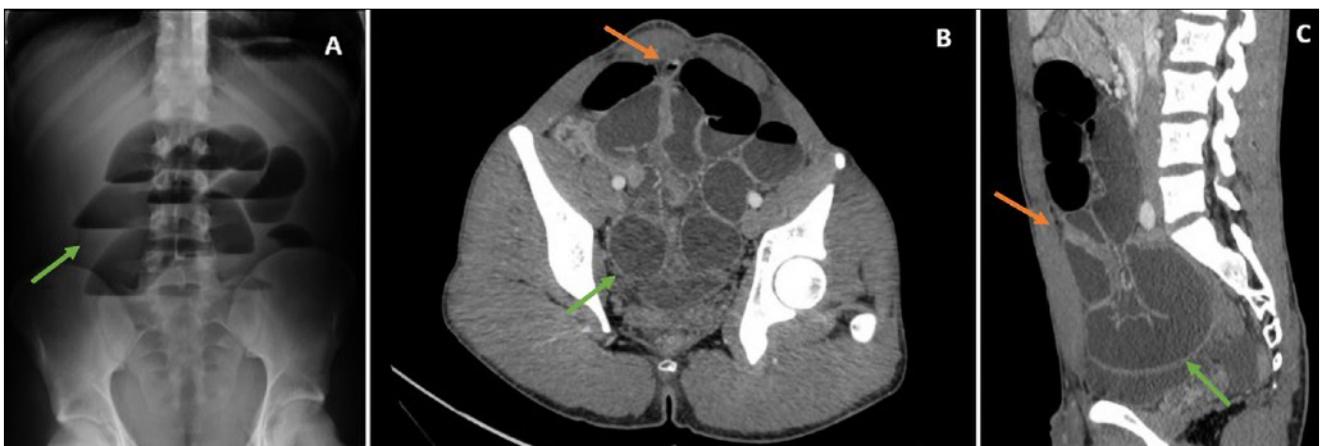


Figura 1. A: Radiografía simple de abdomen en bipedestación en la que se aprecian asas intestinales dilatadas formando niveles hidroaéreos (flechas) y ausencia de gas distal, signos compatibles con obstrucción intestinal. B y C: TC abdominopélvica axial y reconstrucción en plano sagital, respectivamente, en el que se aprecia una estructura tubular con fondo de saco ciego (flechas naranjas), correspondiente a divertículo de Meckel como causa de la gran dilatación de asas (flechas verdes).

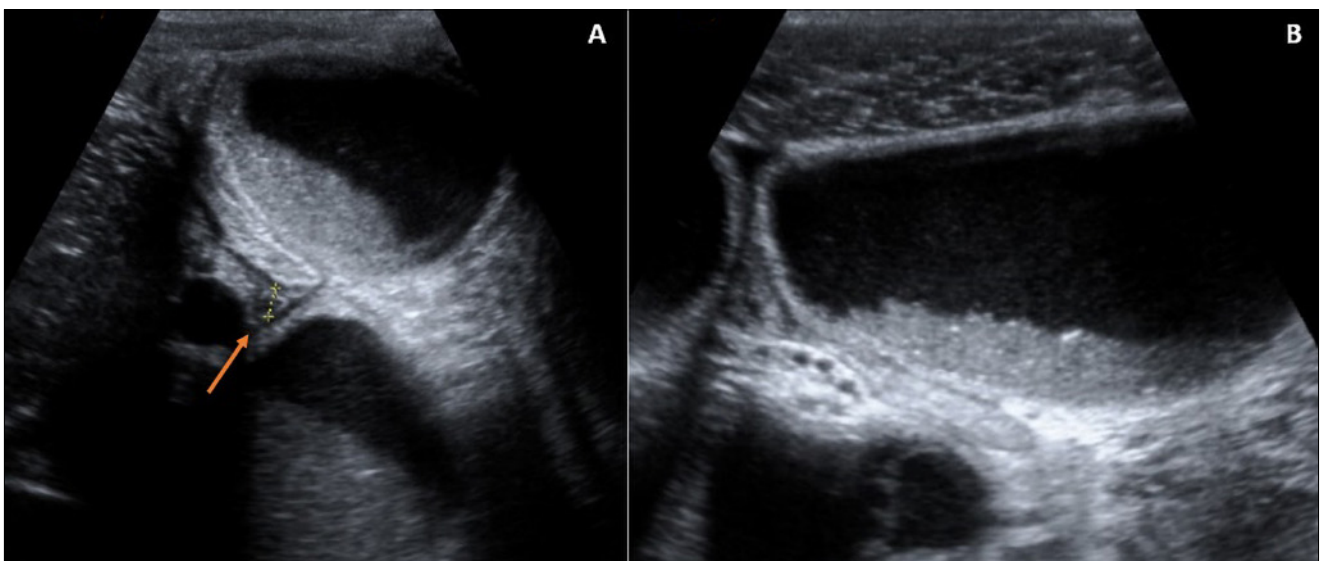


Figura 2. Imágenes de ecografía abdominal donde se observa la marcada dilatación de asas intestinales en relación con obstrucción intestinal y el divertículo de Meckel fibrosado (flecha).

DISCUSIÓN

El divertículo de Meckel es la anomalía congénita más frecuente del tracto gastrointestinal, con una incidencia del 2-3% en la población, resultante de un cierre y absorción inadecuados del conducto onfalomesentérico (1). Descrita originalmente por Fabricius Hildanus en 1598, no es hasta 1809 cuando Johann Friedrich Meckel establece su origen embrionario (2). Es un divertículo verdadero que contiene todas las capas de la pared intestinal y en multitud de ocasiones presenta mucosa gástrica y pancreática heterotópica, siendo menos frecuente su contenido de mucosa duodenal, colónica o biliar. Se suele localizar a aproximadamente 100 cm de la válvula ileocecal en el borde antimesentérico del íleon distal, con igual prevalencia en ambos sexos y mayor en los pacientes con enfermedad de Crohn (5-8%) (1).

En la mayoría de los pacientes, el divertículo de Meckel es asintomático y con un descubrimiento incidental durante una prueba radiológica o procedimiento quirúrgico realizados por otro motivo. En un 4% de la población provoca síntomas (2), debidos a complicación, los más comunes y por este orden: hemorragia por úlcera péptica, obstrucción de intestino delgado y diverticulitis, todas ellas más frecuentes en el sexo masculino y en niños.

En relación con la obstrucción intestinal, se visualiza normalmente en niños mayores-adolescentes y adultos en un rango del 26 al 53% (1). Los mecanismos etiológicos incluyen la invaginación, vólvulo o hernia interna por persistencia de la unión umbilical del mismo debido a la obliteración del conducto onfalomesentérico, una banda mesodiverticular o una adherencia. También puede ocurrir una obstrucción luminal por un divertículo invertido, inflamación o cuerpo extraño impactado en el divertículo, por inclusión del mismo en una hernia (hernia de Littre) o bien en una neoplasia.

Su presentación típica incluye vómitos biliosos, distensión abdominal, dolor periumbilical y estreñimiento.

El diagnóstico se realizará mediante prueba de imagen que se adecuará a la edad y sintomatología del paciente. Inicialmente se comenzará con una radiografía simple abdominal en bipedestación, en la que se pueden apreciar signos de obstrucción intestinal tales como dilatación de asas mayor de 3 cm, niveles hidroaéreos y ausencia de gas en colon, si bien esta técnica de imagen no tiene un valor real para detectar el divertículo de Meckel. Sí podría ser útil para identificar enterolitos, que se observarían como calcificaciones periféricas con centro radioluciente localizadas en el cuadrante inferior derecho o en pelvis, y éstos serían un hallazgo indirecto de obstrucción por divertículo de Meckel (1,3).

En ecografía, la apariencia suele ser de una imagen tubular con fondo de saco ciego y pared engrosada que surge de un asa intestinal.

No obstante, la técnica de imagen que más valor presenta en el diagnóstico es la tomografía computarizada con contraste intravenoso. En ella, el divertículo de Meckel se apreciaría como una estructura tubular en fondo de saco ciego que comunica con el intestino usualmente en el punto de transición de la obstrucción, que puede asociar estriación de la grasa mesentérica adyacente o un absceso si existen signos inflamatorios acompañantes (1).

Así mismo, el propio divertículo puede presentar complicaciones como necrosis hemorrágica, con hallazgos similares en la TC; o signos de infarto, que se visualizarían como un segmento de intestino hipocaptante y con atenuación de la grasa circundante (1).

El tratamiento definitivo en un divertículo de Meckel sintomático es quirúrgico, si bien en circunstancias especiales se puede utilizar la enteroscopia con doble balón, sobre todo en los casos de complicación hemorrágica⁴.

En cuanto a la técnica quirúrgica, se realiza principalmente con resección laparoscópica del mismo por ser una técnica segura, coste-efectiva y menos invasiva que la laparotomía tradicional (1).

Se lleva a cabo una resección amplia del divertículo con anastomosis término-terminal del segmento ileal. La extensión de la resección se determina según los hallazgos intraoperatorios: si no existe masa palpable en la luz del íleon y el remanente onfalomesentérico es de base estrecha, se realizará un cierre primario del defecto.

Sin embargo, si la base del divertículo es ancha, se palpa tejido heterotópico o existen alteraciones isquémicas o inflamatorias asociadas, se reseca el segmento intestinal afectado y se culminará con anastomosis término-terminal (4).

En la actualidad existe debate entre si operar o no los divertículos asintomáticos, habiéndose creado escalas de riesgo para tomar una decisión a este respecto. Una de las más utilizadas es la de Robijn et al., que valora cuatro factores: edad del paciente menor de 50 años, sexo masculino, presencia de banda fibrosa (tejido heterotópico) y longitud del divertículo mayor de 2 cm. Si el riesgo es ≥ 6 puntos, la resección está recomendada (3,4).

En conclusión, el conocimiento de la embriología, presentación clínica y características radiológicas del divertículo de Meckel puede ayudar en el diagnóstico temprano del mismo y de sus posibles complicaciones.

REFERENCIAS BIBLIOGRÁFICAS

1. Levy AD, Hobbs CM. From the Archives of the AFIP. Meckel Diverticulum: Radiologic Features with Pathologic Correlation. *Radiographics*. 2004;24:565-87. DOI: 10.1148/rg.242035187
2. Al Jabri KA, El Sherbini A. Small Bowel Obstruction due to Meckel's Diverticulum: A Case Report. *Oman Medical Journal*. 2012; 27 (1):e029. DOI: 10.5001/omj.2012.18
3. Kotha VK, Khandelwal A, Saboo SS, Shanbhongue AKP, Virmani V, Marginean EC, et al. Radiologist's perspective for the Meckel's diverticulum and its complications. *Br J Radiol*. 2014;87(1037):2013074. DOI: 10.1259/bjr.20130743
4. Kuru S, Kismet K. Meckel's diverticulum: clinical features, diagnosis and management. *Rev Esp Enferm Dig*. 2018;110(10):726-32. DOI: 10.17235/reed.2018.5628/2018

CONFLICTO DE INTERESES

Los autores/as de este artículo declaran no tener ningún tipo de conflicto de intereses respecto a lo expuesto en el presente trabajo.

Si desea citar nuestro artículo:

Garrido Márquez I, Dávila Arias C, Moya Sánchez E. Divertículo de Meckel como causa de obstrucción intestinal. *Actual Med*. 2021; 106(812): 99-102. DOI: 10.15568/am.2021.812.cc06