

Transformación de Neoplasia Intraepitelial Conjuntival a Carcinoma de Células Escamosas Conjuntival a pesar de tratamiento tópico con Interferon $\alpha 2b$

Transformation of Conjuntival intraepithelial neoplasia into Squamous Cell Carcinoma despite topical treatment with Interferon $\alpha 2b$

Ortega-Molina JM¹, Solans Pérez-Larraya AM¹, Retamero JA², Contreras-Medrano MA¹, Gascón-Ginel I¹

¹ Complejo Hospitalario Universitario de Granada. Servicio de Oftalmología, Granada, España.

² Complejo Hospitalario Universitario de Granada. Servicio de Anatomía Patológica, Granada, España

Resumen

Presentamos el caso de una mujer de 69 años de edad que acude por aparición de una tumoración en ojo derecho (OD) de 3 meses de evolución. En la exploración se observó una lesión en conjuntiva nasal de 3x8mm. El estudio de citología por impresión de la lesión, mostró una neoplasia intraepitelial conjuntival (CIN).

Se inició tratamiento con interferón $\alpha 2b$ tópico (IFN- $\alpha 2b$) 1 MUI/ml. A pesar de una disminución inicial de su tamaño (2x5mm), posteriormente se observó un nuevo crecimiento, por lo que se decidió tratamiento quirúrgico. El estudio histopatológico de la lesión confirmó el diagnóstico de carcinoma de células escamosas (CCE) moderadamente diferenciado con márgenes afectos.

El tratamiento de la CIN con IFN- $\alpha 2b$ ha impuesto como tratamiento de elección frente a la resección quirúrgica, dados los buenos resultados obtenidos, escasa recurrencia y pocos.

Abstract

Clinical case: A 69 year old woman presented with a conjunctival mass in her right eye (OD) for the previous 3 months. It was observed a mass of 3x8mm involving the nasal conjunctiva. Citology study was performed showing a conjunctival intraepithelial neoplasia (NIC).

Initially the lesion decreased in size (2x5mm) after topical interferon $\alpha 2b$ (IFN- $\alpha 2b$) 1 MUI/ml treatment was prescribed. However, 6 months later, a new growth of the NIC was observed, so we decided surgical treatment. Histopathological study confirmed the diagnosis of conjunctival squamous cell carcinoma (SCC).

Conclusions: Treatment with IFN- $\alpha 2b$ is being preferred to surgical excision for NIC, due to its good results obtained, low recurrence and its few adverse effects. However, ineffective cases and progression to SCC of conjunctiva have been reported.

Palabras clave: neoplasia intraepitelial conjuntival, carcinoma conjuntival de células escamosas, interferón $\alpha 2b$ tópico.

Keywords: Conjunctival intraepithelial neoplasia, conjunctival squamous cell carcinoma, topical interferon $\alpha 2b$.

INTRODUCCIÓN

Las neoplasias escamosas conjuntivales son los tumores más frecuentes de la superficie ocular. Dentro de este espectro de lesiones distinguimos: neoplasia intraepitelial conjuntival (CIN), carcinoma in situ y carcinoma de células escamosas (CCE) invasivo (1).

La CIN es una lesión mínimamente agresiva sin capacidad metastásica, circunscrita al epitelio conjuntival. Puede clasificarse en leve, moderada y severa, en función de la extensión de la afectación del epitelio con células atípicas. Cuando existe un reemplazo

completo de todo el epitelio conjuntival por éstas células, nos encontramos ante un carcinoma in situ. Si se produce una disrupción de la membrana basal y las células escamosas infiltran el estroma y otras estructuras vecinas nos encontramos ante un CCE invasivo. Éstos, pueden aparecer de novo o a partir de una CIN. Los CCE se suelen localizar en la conjuntiva bulbar, generalmente en el limbo nasal, aunque también pueden verse en la conjuntiva palpebral (frecuentemente en el párpado superior) (1,2).

Diversos factores se han asociado a este tipo de lesiones: radiación ultravioleta, humo de tabaco, piel clara, tratamiento con in-

munosupresores e infecciones por virus de la inmunodeficiencia humana (VIH), virus del papiloma humano (VPH) y virus herpes (VH) (3).

CASO CLÍNICO

Mujer de 69 años de edad, sin antecedentes personales de interés, derivada a la consulta de Oftalmología para valoración de una lesión conjuntival en OD de cuatro meses de evolución. En la exploración presentó una MAVC de 0.8 en OD y 1 en ojo izquierdo. En la biomicroscopía del segmento anterior se observó la presencia de una lesión en conjuntiva nasal, sobreelevada, de 3x8mm de color nacarado (Figura 1a). El resto de la exploración se encontró dentro de la normalidad. Se decidió realizar un estudio citológico (citología por impresión), confirmando la presencia de una CIN de alto grado.

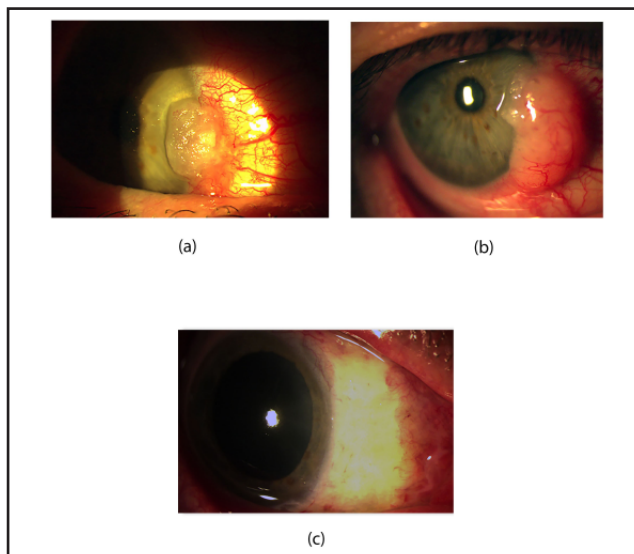


Figura 1: (a) Lesión inicial. (b) 6 meses del inicio de tratamiento con IFN- α 2b. (c) 1 mes tras biopsia escisional de la lesión.

Ante los buenos resultados descritos en este tipo de lesiones con IFN- α 2b a una concentración de 1 MUI/ml, se decide iniciar tratamiento con éste, con una pauta de 4 veces al día.

A pesar de una disminución inicial de su tamaño (2x5mm aproximadamente), seis meses después del inicio del tratamiento, se observa un nuevo crecimiento de la lesión, por lo que se decide realizar una biopsia escisional con margen de 4mm y una escleroconjuntivectomía lamelar parcial con injerto de membrana amniótica (Figura 1b). El estudio histopatológico de la lesión, confirmó que se trataba de un CCE diferenciado con márgenes afectados (Figura 2a y 2b).

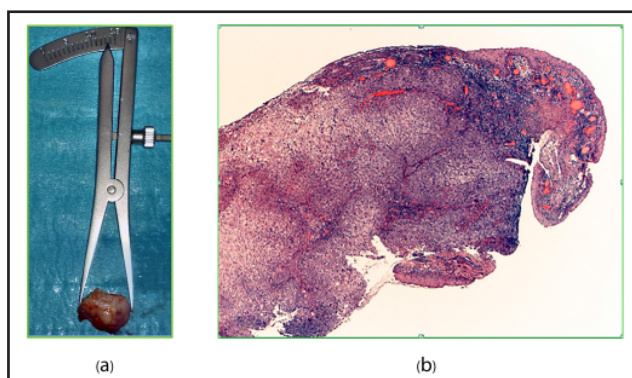


Figura 2: (a) Pieza quirúrgica 14x8mm. (b) Corte histológico. CCE moderadamente diferenciado con márgenes afectados.

Tras realizar un estudio de extensión tumoral (RMN orbitaria y ecografía de ganglios linfáticos regionales) que resultó negativo, la paciente fue derivada a otro centro para iniciar tratamiento con braquiterapia. En este caso, se colocó una placa de rutenio-106 sobre la conjuntiva durante 24 horas. Posteriormente se inició un primer ciclo de tratamiento tópico con mitomicina C (MMC) al 0,02% 4 veces al día durante una semana, realizando un total de 4 ciclos, con descanso de 3 semanas entre cada ciclo (Figura 1c).

Se solicitó serología (VIH, VPH) con resultados negativos. En la actualidad, tras 2 años de seguimiento, no se han observado recurrencias.

DISCUSIÓN

La citología por impresión es un método útil y sencillo para el diagnóstico de los tumores de superficie ocular. No obstante, esta técnica suele contener predominantemente elementos celulares de los estratos más superficiales pudiendo dejar escapar atipias y otras anomalías celulares que puede quedar circunscritas exclusivamente en capas más profundas, lo cual pudo haber ocurrido en nuestro caso. Como alternativa, se está empleando con muy buenos resultados, la citología por raspado, la cual siendo una técnica no invasiva, permite obtener una adecuada representación celular de los diferentes estratos (4).

El uso de quimioterápicos tópicos como el 5-fluoruracilo (5-FU), MMC e IFN- α 2b se han convertido en el tratamiento de primera elección frente a la escisión quirúrgica para la CIN dado los buenos resultados obtenidos, con escasas recurrencias y pocos efectos adversos (5). Aunque los 5-FU, MMC y IFN- α 2b presentan resultados similares (resolución 80-96% de los casos), el 5-FU y MMC son peor tolerados por el paciente debido a la epitelopatía tóxica sobre la superficie ocular que pueden producir. Por otro lado, requieren ciclos de tratamiento cortos y no necesitan refrigeración. El IFN- α 2b es mejor tolerado, requiere largos periodos de tratamiento y conservación en frío (5,6).

Se han descrito casos de no respuesta y progresión de CIN a pesar del tratamiento tópico con IFN- α 2b. Los pacientes con coinfección por VIH y VPH presentan un mayor riesgo de CCE que la población general. Además, esta coinfección se ha relacionado con la resistencia al tratamiento con IFN- α 2b (3,7-10). En nuestro caso, ante la no respuesta al tratamiento, se solicitó serología que fue negativa para ambos virus.

El tratamiento de elección del CCE conjuntival es quirúrgico pudiéndose acompañar o no de crioterapia, braquiterapia o quimioterapia tópica coadyuvante (2,3). En los casos en los que existe infiltración escleral, recidiva o existe afectación de márgenes quirúrgicos tras la cirugía, se ha propuesto el uso de braquiterapia local, con placa de rutenio-106 sobre la conjuntiva sana suturada a limbo durante 24 horas. La exenteración orbitaria está indicada en casos de invasión tumoral de la misma (2,5).

El CCE presenta un pronóstico favorable. La tasa de recurrencia local es cercana al 5% y las metástasis a ganglios linfáticos regionales del 2% (3).

En nuestra experiencia, el tratamiento de las CIN con IFN- α 2b tópico presenta excelentes resultados (5). Sin embargo, en ciertas ocasiones como en el caso presentado, éste no es efectivo, observándose incluso, progresión hacia CCE. Por ello, es necesario un control y seguimiento estricto de estas lesiones y despistaje de enfermedades concomitantes que incrementen el riesgo de progresión y de no respuesta a tratamiento.

REFERENCIAS BIBLIOGRÁFICAS

1. Yin VT, Merritt HA, Sniegowski M, Esmaeli B. Eyelid and ocular Surface carcinoma: diagnosis and management. Clin Dermatol. 2015 Mar-Apr; 33(2): 159-69.

2. Kenawy N, Garrick A, Heimann H, Coupland SE, Damato BE. Conjunctival squamous cell neoplasia: the Liverpool Ocular Oncology Centre experience. *Graefes Arch Clin Exp Ophthalmol*. 2015 Jan; 253 (1): 143-50.
3. Mata E, Conesa E, Castro M, Martínez L, de Pablo C, Gonzalez ML. Conjunctival squamous cell carcinoma: paradoxical response to interferon eyedrops. *Arch Soc Esp Oftalmol*. 2014 Jul; 89 (7): 293-6.
4. Kayat KV, Correa Dantas PE, Felberg S, Galvão MA, Sajeg MA. Exfoliative Cytology in the Diagnosis of Ocular Surface Squamous Neoplasms. *Cornea*. 2017 Jan; 36(1):127-30.
5. Erie JC, Campbell RJ, Liesegang TJ. Conjunctival and corneal intraepithelial and invasive neoplasia *Ophthalmology* 1986; 93: 176-83.
6. Muñoz de Escalona Rojas JE, García Serrano JL, Cantero Hinojosa J, Padilla Torres JF, Bellido Muñoz RM. Application of interferon alpha 2b in conjunctival intraepithelial neoplasia: predictors and prognostic factors. *J Ocul Pharmacol Ther*. 2014 Aug; 30(6):489-94.
7. Asada Y, Ohtomo K, Funaki T, Nakatani S, Ebihara N, Murakami A. Two cases of conjunctival intraepithelial neoplasia in immunosuppressed Patients. *Nippon Ganka Gakkai Zasshi*. 2015 Apr;119(4): 25965
8. Rodríguez ME, Burris CK, Saipé NB. Histologic Changes in a Squamous Cell Carcinoma of Conjunctiva Refractive to Interferon- α 2b. *Ophthalmology*. 2016 Jan; 123(1):190.
9. Goñi Espildora I, Jans J, Petric Guajardo M, et al. Squamous cell carcinoma of the conjunctiva with extraocular involvement: case report and literature review. *Medwave*. 2016 May 26; 16(4):e6453.
10. Schields CL, Ramasubramanian A, Mellen PL, Schields JA. Conjunctival squamous cell carcinoma arising in immunosuppressed patients (organ transplant, human immunodeficiency virus infection). *Ophthalmology*. 2011; 118: 2133–7.