

UNIVERSIDAD DE GRANADA



**MÁSTER EN AVANCES EN RADIOLOGÍA
DIAGNÓSTICA Y TERAPÉUTICA, Y MEDICINA
FÍSICA**

TRABAJO FIN DE MÁSTER

**“ASPECTOS TÉCNICOS Y EVALUACIÓN DE LA
CALIDAD DE IMAGEN DE LA CBCT EN RADIOLOGÍA
DENTAL EN COMPARACIÓN CON LA TC
CONVENCIONAL”**

REVISIÓN BIBLIOGRÁFICA

PEDRO ALEXIS CUASPUD MORA

Dra. MERCEDES VILLALOBOS TORRES

Tutora

CURSO 2018-2019

Contenido

RESUMEN	3
SUMMARY	5
CAPÍTULO I	7
INTRODUCCIÓN	7
HIPÓTESIS	8
OBJETIVO GENERAL	8
OBJETIVOS ESPECÍFICOS	8
CAPÍTULO II	9
MARCO TEÓRICO	9
2.1 PRINCIPIOS DE PROTECCIÓN RADIOLÓGICA	9
2.2 ANATOMÍA DE LA CAVIDAD ORAL	12
2.3 TÉCNICAS RADIOGRÁFICAS EN ODONTOLOGÍA	15
2.4 TOMOGRAFÍA COMPUTARIZADA- TC	17
2.5 CONE BEAM COMPUTED TOMOGRAPHY - CBCT	21
2.6 ASPECTOS TÉCNICOS DE LA CBCT DENTAL	22
2.7 VENTAJAS Y LIMITACIONES DE LOS ESCÁNERES TC	29
2.8 VENTAJAS Y LIMITACIONES DE LA CBCT	29
2.9 RIESGOS	30
CAPÍTULO III	31
METODOLOGÍA	31
3.1 Criterios de Inclusión	31
3.2 Metodología de búsqueda	32
CAPÍTULO IV	33
RESULTADOS	33
CAPÍTULO V	40
DISCUSIÓN	40
CAPÍTULO VI	43
CONCLUSIONES	43
REFERENCIAS BIBLIOGRÁFICAS	44

RESUMEN

Introducción

La CBCT (Cone Beam Computed Tomography) es una técnica que se introdujo en el área dental en el año 1988, proporciona imágenes tridimensionales (3D) de la zona maxilofacial, mejorando así el diagnóstico y tratamiento de múltiples patologías. El uso de la tomografía computarizada de haz cónico (CBCT) se está imponiendo actualmente en los pacientes odontológicos ya que este sistema supone una alternativa a la radiografía convencional y a la tomografía computarizada (TC).

Objetivos

Revisar la evidencia científica sobre los aspectos técnicos de la CBCT, la calidad de imagen ofrecida y comprobar las dosis de radiación administradas al paciente, comparada con el procedimiento de TC convencional.

Metodología

Bases de datos científicas: PubMed, Medline. Con las palabras clave: “CBCT”, “Cone Beam Computed Tomography”, “CT”, “Computed Tomography”, “CBCT dental”, “CBCT vs CT”.

Resultados

La CBCT ha sido un gran avance en las técnicas de imagen utilizadas en odontología en la actualidad para el diagnóstico y tratamiento de diversas patologías, las imágenes tridimensionales de alta resolución superan limitaciones como la superposición y el ruido, además sus dosis de radiación más bajas gracias al tiempo de escaneado más corto de estos equipos con respecto a otras técnicas de imagen, como la tomografía convencional hace que sea una modalidad de imagen cada vez más popular.

Conclusiones

La tomografía computarizada de haz cónico ha aumentado su implantación en los centros médicos en los últimos años, sin embargo, este dato no quiere decir que sea una técnica de rutina en el diagnóstico médico dental, sino más bien una técnica especializada para ciertos casos en los que es necesaria la imagen 3D. A pesar de la existencia de estudios al

respecto, la radiación que generan los equipos de CBCT debe seguir siendo estudiada en profundidad.

El uso de la CBCT queda a cargo de la decisión de los profesionales médicos y a su juicio para prescribir este examen diagnóstico en el mejor de los casos y cuando el beneficio este por encima del riesgo de exposición a la radiación.

SUMMARY

Introduction

The CBCT (Cone Beam Computed Tomography) is a technique that was introduced in the dental area in 1988, provides three-dimensional (3D) images of the maxillofacial area, thus improving the diagnosis and treatment of multiple pathologies. The use of cone beam computed tomography (CBCT) is currently being imposed on dental patients since this system is an alternative to conventional radiography and computed tomography (CT).

Objectives

Review the scientific evidence on the technical aspects of the CBCT, the image quality offered and check the radiation doses administered to the patient, compared with the conventional CT procedure.

Methodology

Scientific databases: PubMed, Medline. With the keywords: "CBCT", "Cone Beam Computed Tomography", "CT", "Computed Tomography", "CBCT dental", "CBCT vs. CT".

Results

The CBCT has been a breakthrough in the imaging techniques used in dentistry today for the diagnosis and treatment of various pathologies, high-resolution three-dimensional images overcome limitations such as overlap and noise, plus their lower radiation doses thanks At the time of shorter scanning of these equipment with respect to other imaging techniques, such as conventional tomography makes it an increasingly popular image modality.

Conclusions

Cone beam computed tomography has increased its implantation in medical centers in recent years, however, this does not mean that it is a routine technique in dental medical diagnosis, but rather a specialized technique for certain cases in the that the 3D image is necessary. Despite the existence of studies in this regard, the radiation generated by CBCT equipment must continue to be studied.

The use of the CBCT is in charge of the decision of the medical professionals and their judgment to prescribe this diagnostic test in the best of cases and when the benefit is above the risk of exposure to radiation.

CAPÍTULO I

INTRODUCCIÓN

La modalidad de imagen CBCT (Cone Beam Computed Tomography) en odontología comenzó en el año 1998, poco después del desarrollo del primer escáner TC. Su uso para aplicaciones dentales, maxilofaciales y nasofaringe ha ido creciendo gradualmente. (1)

En la actualidad la técnica CBCT está ampliamente extendida y es utilizada en la planificación de implantes, endodoncia, cirugía maxilofacial y ortodoncia. (2)

Dada su utilización en la práctica clínica diaria es importante dar a conocer a los usuarios y profesionales de referencia los conceptos básicos de esta modalidad de imagen, su justificación y optimización de las exposiciones y la garantía de calidad de los escáneres, todo esto en comparación con los estudios de TC convencionales que aún siguen vigentes en algunos casos. Es decir, para implantar las nuevas técnicas es necesario conocer las dosis de radiación que requieren, la exposición del paciente y si esta dosis esta justificada por la calidad de la imagen y la información que aporta respecto a las técnicas utilizadas hasta entonces.

Justificación: todo examen que utilice radiaciones ionizantes debería ser prescrito por un médico que ha evaluado previamente todas las alternativas diagnósticas, determinando que el beneficio neto para el paciente es superior que el potencial riesgo al que se expone.

Optimización: Este principio hace referencia a que en cada procedimiento debe emplearse una dosis tan baja como sea razonablemente alcanzable, considerando factores económicos y sociales, para generar un examen de calidad diagnóstica.

El principio ALARA (As Low As Reasonably Achievable) por sus siglas en inglés “Tan bajo como sea razonablemente posible” determina que las exposiciones a la radiación deben ser mantenidas a niveles tan bajos como sea posible y a la vez permitan obtener un beneficio diagnóstico.

Esta revisión, por tanto, pretende proporcionar una visión general de los aspectos técnicos de la modalidad CBCT y comparar la calidad diagnóstica de las imágenes obtenidas y dosis al paciente en cada caso por CBCT y TC, para determinar su utilidad en odontología, obteniendo el máximo beneficio y a la vez minimizando el riesgo del paciente relacionado con la exposición a la radiación.

HIPÓTESIS

En los últimos años el uso de la técnica CBCT (Cone Beam Computed Tomography) ha aumentado en el campo de la odontología mejorando el diagnóstico, planificación, tratamiento y evaluación del éxito de las terapias aplicadas, reduciendo la exposición a la radiación de los pacientes comparada con los procedimientos de TC convencional.

OBJETIVO GENERAL

Revisar la evidencia científica sobre los aspectos técnicos de la CBCT y la calidad de imagen ofrecida por esta técnica en odontología comparada con el procedimiento de TC convencional.

OBJETIVOS ESPECÍFICOS

- Describir la modalidad de imagen CBCT en odontología, aspectos técnicos y utilidad.
- Valorar la tendencia de implantación de los equipos de CBCT en los últimos años y evaluar su utilidad diagnóstica en odontología.
- Comprobar las dosis de radiación administradas al paciente por ambas técnicas y las variables de influencia descritas en la literatura científica.

CAPÍTULO II

MARCO TEÓRICO

2.1 PRINCIPIOS DE PROTECCIÓN RADIOLÓGICA

La protección radiológica tiene como objetivo la protección de los individuos, de su descendencia y de la humanidad en su conjunto de los riesgos derivados de las actividades que utilizan y suponen una exposición a las radiaciones ionizantes.

Esta protección para las personas y el medio ambiente no debe limitar indebidamente los beneficios que se obtienen del uso de la radiación. Sin embargo, debemos suponer que incluso dosis pequeñas de radiación pueden producir algún efecto perjudicial.

La Comisión Internacional de Protección Radiológica (ICRP), considera que el objetivo principal de la protección radiológica es evitar la aparición de efectos biológicos deterministas y limitar al máximo la aparición de efectos estocásticos. (22)

Efectos deterministas

Los efectos deterministas se producen por la muerte de un número elevado de células de un tejido u órgano: la gravedad del efecto aumenta con la dosis de radiación. Existe una dosis umbral para que ocurra el efecto. Ocurren tras exposición a dosis relativamente altas de radiación.

Efectos estocásticos

Un efecto estocástico es aquel cuya probabilidad de que aparezca aumenta con la dosis de la radiación, pero la gravedad es la misma (no depende de la dosis), por ejemplo, el desarrollo de un cáncer. La palabra estocástico significa algo que ocurre al azar y es de naturaleza aleatoria.

Los principios de Justificación, Optimización y Limitación de dosis, así como el criterio ALARA (As Low As Reasonably Achievable) debe presidir cualquier uso de las radiaciones ionizantes.

Así los equipos e instalaciones deben ser sometidas a controles de calidad periódicos de forma que no se superen las recomendaciones de dosis al paciente para cada tipo de exploración.

En este sentido Alcaraz, M et al. 2014, establece una dosis de 1,3 mGy para obtener una imagen diagnóstica del segundo molar durante la práctica clínica regular.

No obstante, veremos que el estudio de cada zona de los maxilares y dientes o en su caso, el estudio de la boca completa va a suponer una dosis de radiación diferente.

Dosis Efectiva

La dosis efectiva es una magnitud que incorpora a la dosis equivalente el efecto biológico de la irradiación en tejidos específicos de un individuo, considerando la probabilidad de cada uno de estos de sufrir un detrimento de tipo estocástico, es decir, el factor de ponderación característico para cada tejido. Se expresa en Sievert (Sv). También se utiliza esta magnitud para comparar diferentes técnicas imagenológicas.

La dosis se calcula midiendo la dosis de radiación de cada órgano específico, ajustado a la cantidad de tejido que hay en el campo de visión (FOV) y ponderado, considerando la radiosensibilidad de cada órgano.

$$DE = \sum_i w_i H_i$$

DE = Dosis equivalente efectiva

w_i = factor de ponderación del órgano

H_i = dosis equivalente recibida por el órgano

Los factores de ponderación para cada órgano establecidos por la Comisión Internacional de Protección Radiológica (ICPR) son:

Factores de ponderación por órganos w_i: Gónadas: 0,2 Médula ósea: 0,12 Colon 0,12 Pulmones 0,12 Estómago: 0,12 Vejiga 0,05 Pecho 0,05 hígado 0,05 Esófago: 0,05 Tiroides 0,05 superficie ósea 0,01 piel 0,01 y resto: 0,05

En 2007, la ICPR separa las glándulas salivares y le atribuye un factor de ponderación propio. Este cambio hizo que se incrementaran las dosis efectivas que recibía en la región oral y maxilofacial independientemente del tipo de imagen radiográfico que se realizara.

En las exploraciones radiológicas maxilofaciales, la glándula tiroides es la que soporta un mayor factor de ponderación. Sin embargo, si solo consideramos las imágenes maxilomandibulares para el diagnóstico de implantes, las glándulas salivares pueden recibir hasta 16-38 veces más radiación que la que recibe la glándula tiroides. (30)

Tabla 1. Comparación de dosis efectiva en exámenes imagenológicos (Ubeda C et al., 2018).

Examen	Dosis Efectiva media (mSv)
Radiografía de Tórax PA	0,02
Radiografía Lumbar AP	1,50
Mamografía	0,40
TC Cráneo	2,00
TC Abdomen	8,00
Angiografía coronaria	16,0
Radiografía Intraoral	0,01
Ortopantomografía	0,01
TC dental	0,20

Producto dosis área: Magnitud que corresponde al producto de la dosis por el área del campo de radiación. Se utiliza preferentemente para la dosimetría de pacientes y el establecimiento de Niveles Referenciales Diagnósticos en radiografías intraorales y algunas extraorales (proyecciones de cráneo y ortopantomografía). Se expresa en unidades de Gy·cm².

Niveles Referenciales Diagnósticos (NRDs): Los NRDs se utiliza como herramienta para ayudar a optimizar la protección radiológica en la exposición de pacientes en procedimientos de diagnóstico e intervencionismo. Se utiliza para indicar si, en condiciones de rutina, la cantidad de radiación utilizada para determinado procedimiento es inusualmente alta o baja. (13)

Tabla 2. NRDs propuestos en procedimientos dentales (Ubeda C et al., 2018).

Examen	NRD
Intraoral (molar, adulto)	1,7 mGy/cm ²
Ortopantomografía (adulto)	93 mGy/cm ²
Ortopantomografía (niño)	67 mGy/cm ²
CBCT (implante en primer molar superior, adulto)	250 mGy/cm ²

2.2 ANATOMÍA DE LA CAVIDAD ORAL

La cavidad oral se divide en vestíbulo y boca propiamente dicha. El vestíbulo es el espacio anterolateral delimitado entre la mucosa bucal y la superficie externa de encías y dientes. La boca propiamente dicha, es en la que se encuentran la lengua, los dientes y las encías, constituye la abertura anterior de la orofaringe. El techo de la boca está formado por el arco óseo del paladar duro y por el paladar blando fibroso. La úvula pende del borde posterior del paladar blando. El arco conformado por el borde posterior del paladar blando y la úvula, por arriba, el borde libre de ambos pilares anteriores del velo del paladar, a los lados, y la cara superior de la base de la lengua, por abajo, conforman un límite llamado istmo de las fauces, que divide la cavidad oral propiamente dicha de la orofaringe. El suelo de la boca está formado por un tejido móvil y laxo que reviste la mandíbula. La lengua está anclada por su base en la porción dorsal de la cavidad oral, y al suelo de la boca por el frenillo lingual. La superficie dorsal de la lengua está recubierta por una gruesa membrana mucosa que aloja las papilas filiformes. En la cara ventral de la lengua se hacen visibles las venas raninas, una serie de franjas y una fina membrana mucosa con crestas. Las glándulas salivales parótidas, submandibulares y sublinguales están alojadas en tejidos circundantes de la cavidad oral. Los conductos de Stenon, son los conductos de drenaje de ambas parótidas que desembocan en la mucosa bucal enfrente del segundo molar del maxilar superior de cada lado en el vestíbulo de la cavidad oral. Los conductos de Wharton, drenan la saliva de las 2 glándulas submandibulares, se abren a cada lado del frenillo, debajo de la lengua. Las glándulas sublinguales poseen una gran cantidad de conductos que desembocan a lo largo del pliegue sublingual. Las encías o gingiva son unas formaciones de tejido fibroso recubierto por mucosas directamente sujetas a la

superficie de los alvéolos dentarios. Las raíces de los dientes están ancladas en las crestas alveolares, y las encías cubren el cuello y las raíces de todos los dientes. Los adultos, por lo general, poseen 32 dientes permanentes distribuidos en dos arcos dentarios (superior e inferior), cada uno de los cuales tiene 4 incisivos, 2 caninos, 4 premolares y 6 molares (incluidas las muelas del juicio o cordales). (21)

Para identificar cada uno de los elementos dentales temporales o permanentes tanto del maxilar superior como de la mandíbula, se utiliza la forma más común de numeración que es la Nomenclatura Internacional Dental. Consiste en nombrar cada diente mediante dos dígitos: el dígito de las decenas que pertenece al cuadrante maxilar o mandibular correspondiente y el de las unidades, que indica el número de diente en su hemiarcada propiamente dicha desde la línea media hacia el exterior.

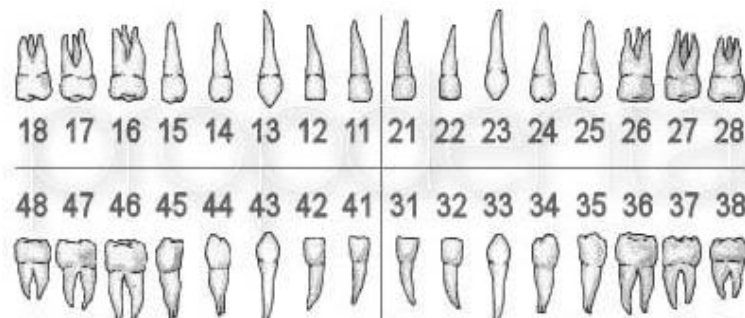


Imagen 1. Nomenclatura Internacional Dental (López-Garrido, J. 2017)

2.2.1 Anatomía Radiológica Dental

Por medio de las técnicas radiográficas podemos reconocer la mayor parte de la patología existente a nivel dental, periodontal y de las estructuras de soporte.

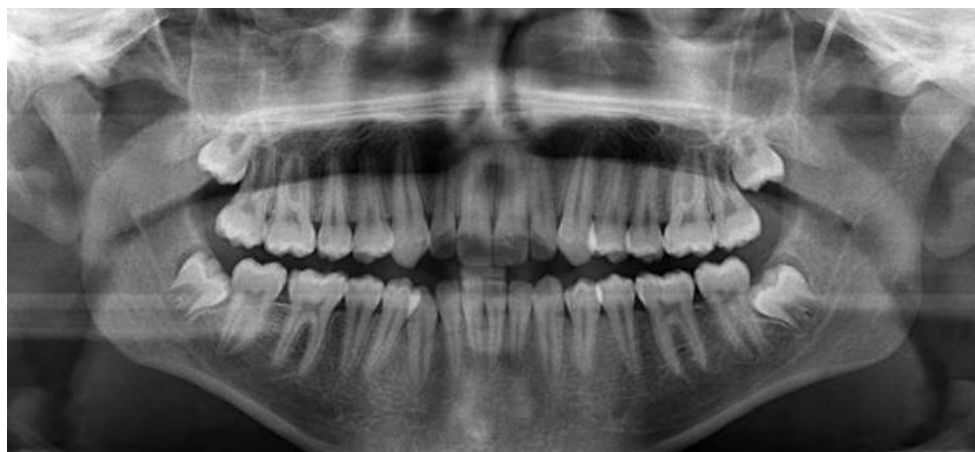

Imagen 2. Ortopantomografía. Obtenida de Google: <https://www.bladegrup.com/como-se-hace-una-ortopantomografia-y-para-que-sirve/>

Componentes anatómico-radiográficos

- **Corona:** la corona dental es la parte más visible de la cavidad oral queda recubierta por una sustancia mineral denominada esmalte que da origen a la imagen radiográfica más radiopaca por ser el elemento más duro y denso del organismo

Seguidamente, la dentina presenta un menor contenido mineral que el esmalte y una densidad radiográfica algo menor.

La unión amelodentinaria (esmalte-dentina) se observa como una línea de interfase diferenciada que delimita ambas estructuras.

La cámara y los cuernos pulpares son estructuras radiolúcidas, relativamente fáciles de diferenciar y ambas son el camino por donde pasa el paquete vasculonervioso.

- **Cuello:** El cuello corresponde a la zona de unión anatómica entre la corona y la raíz. El cuello limita por fuera con el esmalte situado en la corona y con el cemento que esta por dentro, en la raíz. Interiormente se encuentra la dentina y por último, a nivel medular, la porción más ancha del conducto radicular por donde pasa la pulpa, que es una zona radiolúcida por estar formada de tejido blando.
- **Raíz:** La raíz es la parte del diente que encaja y se fija en unos orificios denominados espacios alveolares, que constituyen la estructura ósea maxilar o mandibular. Esta recubierta de una fina capa de cemento difícil de delimitar de la dentina. Por la zona medular de la raíz discurre el conducto radicular, el cual contiene el paquete vasculo-nervioso y termina en una zona denominada ápice. A su alrededor se encuentra la región periapical.

- **Estructura de soporte (periodonto)**

Arcada: Área o región curva de soporte del maxilar superior y de la mandíbula. Está formada por una serie de alveolos en el borde libre, en los cuales se localizan, de manera normal, los 32 dientes de la dentición humana.

En una imagen radiográfica dental normal se observa que los alveolos dentales quedan limitados por una fina línea radiopaca, que es la lámina dura (cortical del hueso alveolar). Es más radiodensa y más mineralizada que la medular del propio hueso alveolar.

Entre el cemento y la lámina dura, existe radiográficamente un espacio libre radiolúcido ocupado por el ligamento periodontal o alveolo-dentario, el cual no es visible en la radiografía.

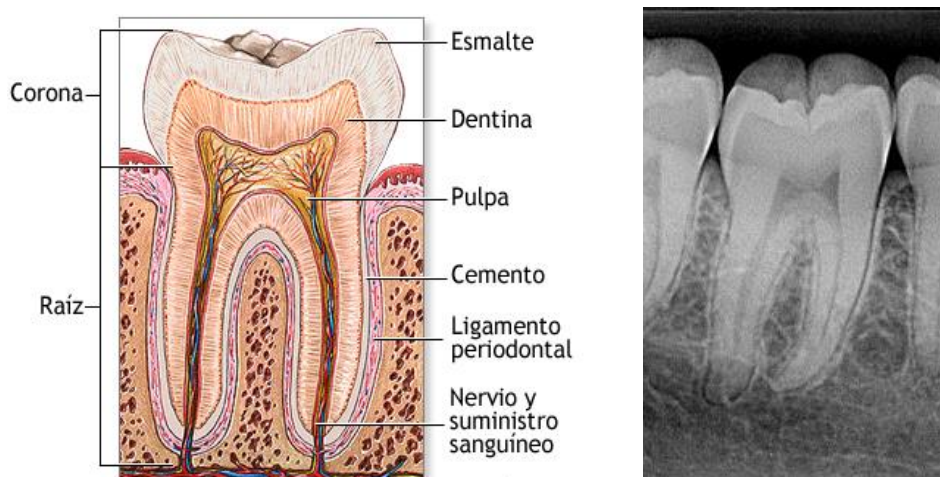


Imagen 3. Anatomía Radiológica Dental. Obtenida de Google :
https://medlineplus.gov/spanish/ency/esp_imagepages/1121.htm

2.3 TÉCNICAS RADIOGRÁFICAS EN ODONTOLOGÍA

La radiología o imagenología dental, consiste en el uso de los rayos emitidos por diversos equipos específicos para el diagnóstico y seguimiento de los estudios odontológicos, donde nos interesa evaluar el diente completo o su ausencia, sus posiciones con respecto a las demás, así como el estudio y diagnóstico de quistes, tumores, asimetrías y la valoración del desarrollo del complejo maxilofacial. La elección del tipo de exploración más adecuado en radiología dental depende de diversos factores: cobertura y resolución de cada técnica, exposición relativa del paciente y enfermedades detectables con cada examen. (13)

Tipos de procedimientos

Las distintas técnicas se agrupan en dos clases de radiografías: intraorales y extraorales.

Radiografías intraorales

Comprenden las radiografías aisladas de los dientes y se realizan colocando la película o detector radiográfico dentro de la boca del paciente. Las categorías de exámenes intraorales son tres: proyecciones periapicales, proyecciones de aleta mordida o Bite-wing y proyecciones oclusales. En las radiografías periapicales se observa el diente completo y las estructuras que lo rodean. Las coronas de los dientes superiores e inferiores y las crestas alveolares adyacentes en una sola imagen son mostradas en las radiografías

de aleta mordida, mientras que las radiografías oclusales permiten visualizar un área de hueso y dientes mayor que en las imágenes periapicales.

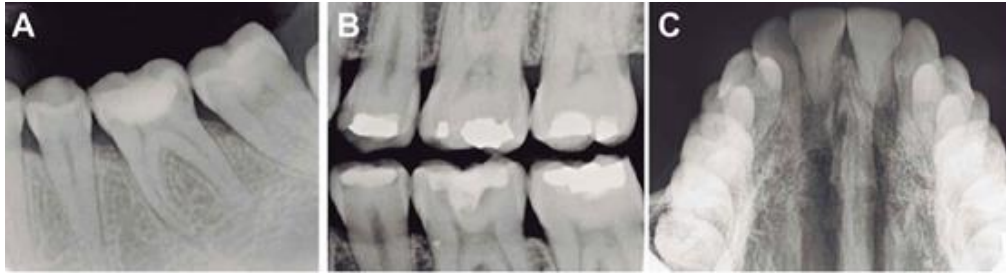


Imagen 4. A) Radiografía periapical; B) Radiografía de aleta mordida; C) Radiografía oclusal. (Ubeda, C et al. 2018)

Radiografías extraorales

Las radiografías extraorales son exámenes de la región orofacial que se emplean para el estudio de áreas no cubiertas por las proyecciones intraorales o para visualizar el cráneo y las estructuras faciales. En los exámenes radiológicos extraorales la película o detector se colocan fuera de la boca.

La radiografía dental panorámica u ortopantomografía constituye la fuente básica de información general en radiología odontológica proporcionando una visión global del tercio medio e inferior de la cara que incluye ambos maxilares, ambas articulaciones temporomandibulares y senos maxilares. Es especialmente útil para mostrar las etapas en el desarrollo dental o anomalías en ella, además, permite evaluar lesiones óseas inflamatorias o traumáticas y son cómodas para los pacientes en comparación con las proyecciones intraorales.

La Tomografía Computarizada (TC) que consiste en una exploración de cráneo donde el plano de corte es paralelo al reborde alveolar, los cortes son generalmente de 1 mm de grosor y espaciados cada 1 mm. Se realizan por separado de maxilar inferior y de maxilar superior, y un programa específico de reconstrucción nos muestra imágenes transversales y panorámicas múltiples de los maxilares. Es de gran utilidad en implantología ya que proporciona medidas anatómicas muy exactas. (13)

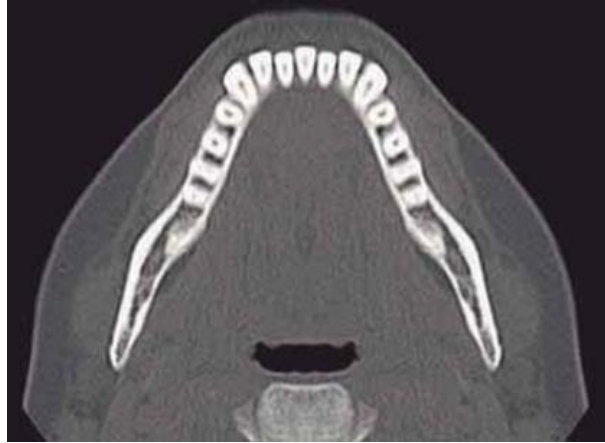


Imagen 5. Tomografía computarizada dental. (Ubeda, C et al. 2018)

La Tomografía computada de haz cónico (CBCT), que es una modalidad de tomografía computarizada donde el haz de rayos X posee forma cónica, irradiando una matriz bidimensional de detectores, para formar la imagen. Su uso se ha incrementado en diversas especialidades de la odontología debido a las imágenes 3D que permite obtener, aumentando con ello la precisión en el diagnóstico y mejorando los abordajes terapéuticos.

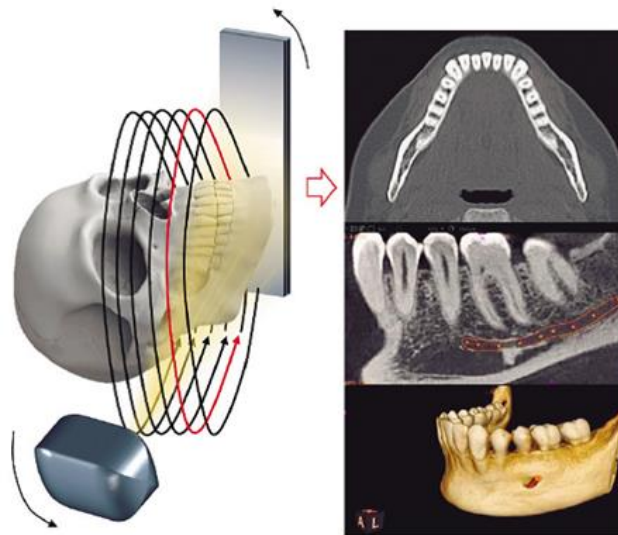


Imagen 6. Tomografía computarizada de haz cónico (CBCT). (Ubeda, C. 2018)

2.4 TOMOGRAFÍA COMPUTARIZADA- TC

La necesidad creciente de mayor precisión en los diagnósticos y tratamientos dentales ha provocado un aumento en la demanda de técnicas de imagen cada vez más precisas. Esta situación ha puesto de manifiesto las limitaciones que las radiografías dentales y las tomografías convencionales presentan respecto a su capacidad para proporcionar

información cualitativa y tridimensional precisa, identificándose entre sus defectos la distorsión, la borrosidad y la falta de referencia a estructuras adyacentes. El desarrollo de programas informáticos específicos ha propiciado la creciente utilización de la TC en el campo de la Odontología.

Indicaciones de la TC

Entre las distintas técnicas de diagnóstico mediante imagen empleadas en odontología, la TC es el único método que permite valorar adecuadamente el hueso y no provoca distorsiones geométricas, sin embargo, aún hay ciertas discrepancias respecto a su uso rutinario en la implantología dental por el efecto adverso que supone la radiación recibida por el paciente. Con los adecuados ajustes técnicos (fundamentalmente reduciendo la corriente del tubo emisor) es posible reducir la radiación recibida en un 76% sin merma de la calidad. La imagen obtenida tan solo tendría un mayor granulado de las partes blandas pero la afectación tejido óseo sería mínima. Otra forma de reducir la dosis de radiación recibida por el paciente sería limitar el área a explorar. No obstante, sigue habiendo diferencias dependiendo de los equipos utilizados como indica la Tabla 3.

Tabla 3. Dosis efectivas (μSv) de los diferentes equipos.

Equipos	Dosis efectivas ICRP (μSv)
Radiografía panorámica digital	5,5-22 ³¹
Radiografía cefalométrica	2,4-6,2 ³¹
TC	150-2.100 ²⁸
CBCT Newton 9 s	51,7 ²⁸
CBCT Newton 3G 12 s	58,9 ²⁸
CBCT iCAT 9 s	104,5 ²⁸
CBCT iCAT 12s	193,4 ²⁸
Radiación ambiental	3 mSv/año ³¹

El mejor aval de la fiabilidad diagnóstica de la TC viene del ámbito legal, al considerarla como la prueba más adecuada para la valoración y el seguimiento implantológico puesto

que es el método de imagen que con mayor precisión muestra la anatomía dental y la calidad del hueso subyacente.

Tecnología de la TC

El fundamento básico de la tecnología de TC es que utiliza rayos X. Sin embargo, hay dos diferencias fundamentales con la radiografía: (a) la imagen latente no es captada por una película impregnada con sales de plata, la película radiográfica, sino por unos detectores conectados a un ordenador (similares a los empleados actualmente en la radiografía digital) los datos recogidos por estos detectores se envían a un ordenador que integra y reconstruye la información obtenida y la presenta como una imagen morfológica en un monitor. La reconstrucción de la sección anatómica estudiada se realiza mediante ecuaciones matemáticas que reciben el nombre de algoritmos.

(b) el tubo emisor de la radiación no permanece estático como en la radiografía (lo que produce una imagen plana «instantánea», como si fuera una fotografía) sino que se mueve alrededor del área de interés. Estas dos circunstancias determinan las características fundamentales de la imagen de la TC:

- Imagen tridimensional. El área explorada se convierte en un volumen constituido por una matriz de volúmenes más pequeños denominados vóxeles.
- Mayor sensibilidad y poder de discriminación de la atenuación sufrida por el rayo X. Frente al rango tradicional con que se describen las diferentes densidades en la radiografía tradicional -aire, grasa, hueso, metal-, el procesado mediante ordenador permite discriminar muchos más grados de atenuación. Estos valores de atenuación son medidos en una escala denominada de unidades Hounsfield (UH) que, dependiendo del equipo de TC, se sitúan entre -1000 UH de la densidad aire a +1000 UH de la densidad hueso cortical. El gradiente completo de valores de atenuación se representaría por una escala de grises donde la densidad aire tendría un color negro absoluto mientras la densidad hueso cortical estaría representada por el blanco absoluto.

En la TC moderna o helicoidal de múltiples cortes, permite la adquisición de múltiples cortes simultáneamente gracias al paquete de detectores adyacentes. Esta tecnología implica una imagen más rápida y con menor radiación. Para capturar la imagen emplea un abanico de rayos, el escáner realiza múltiples giros y en cada giro obtiene una imagen.

La región de interés del paciente (ROI), tiene que seleccionarse. La fuente de rayos X rota alrededor del ROI 60 veces por minuto. El sistema de detección del haz de rayos X de datos es un dispositivo de acoplamiento de carga (CCD), compuesto por un gas o material similar. Este tipo de adquisición es muy precisa, pero hace que el paciente se exponga a grandes dosis de radiación.

Aquí la proyección es geométrica y el algoritmo de reconstrucción corrige las distorsiones generadas mediante la segmentación, obteniendo así una visión clara del área anatómica de interés.

La resolución en la imagen de la TC es anisotrópica y no uniforme, puesto que trabaja con vóxeles anisotrópicos, cuya altura y anchura no son iguales.

Métodos de reconstrucción de la imagen

Las técnicas de reconstrucción de imagen de que disponemos son:

- Representación en superficie: Es la primera técnica de representación tridimensional que se suele utilizar y consigue superficies aparentes en el interior del volumen definiendo límites (por ejemplo, la superficie del hueso cortical). El resultado son objetos tridimensionales opacos (no dejan ver su interior) que son representados como iluminados por una fuente de luz que se puede modificar en intensidad y localización. Su ventaja radica en que permite una valoración volumétrica global de una estructura concreta ignorando los tejidos que le rodean (es la representación que suelen emplear los programas de guías quirúrgicas para determinar en qué posición y con qué orientación colocar los implantes).

-Representación volumétrica: Valora todos los datos de volumen vistos desde una perspectiva concreta. Para diferenciar las estructuras, el radiólogo asigna diferentes valores de opacidad (que quedarían representados por colores diferentes) en función de los rangos de atenuación que definen a cada tejido. Útiles para analizar la relación entre las partes blandas y el hueso y especialmente indicadas en el tratamiento de las deformidades faciales.

-Proyección de máxima intensidad (MIP): Es una forma de representación que permite buscar una estructura anatómica concreta dentro del volumen de datos. Esta forma de reconstrucción genera imágenes transparentes que permiten ver en el interior de las estructuras, pero solo desde la perspectiva que hemos elegido.

-Reconstrucción Multiplanar (MPR): A diferencia de los sistemas de reconstrucción previos, este no se basa en las características de atenuación de la radiación, sino que obtiene la imagen en función de la interpretación espacial que hace de la zona a explorar. Es decir, que traza un plano por dónde va a ver todo lo que hay en ese conjunto de datos. Es la técnica de representación más fácil e intuitiva, conocida como reformado o reconstrucción multiplanar (MPR) pues para situarla en el espacio utiliza varios planos, empleando el ordenador para cortar el volumen global de datos.

2.5 CONE BEAM COMPUTED TOMOGRAPHY - CBCT

El desarrollo de la tomografía computarizada (TC) en 1972, permitió un gran avance en la obtención de imágenes tridimensionales 3D para el diagnóstico médico. La utilización de estos equipos en diversos campos se extendió y su uso en odontología no fue la excepción, sobre todo, en la cirugía de implantes. El desarrollo de la tecnología ha hecho que estos equipos sean cada vez más compactos, sin embargo, aún son relativamente grandes, de alto costo y exponen a los pacientes a dosis de radiación altas.

CBCT nació de la necesidad de desarrollar un aparato compacto de tomografía computarizada específicamente para uso en odontología, es un escáner de imágenes extraorales, diseñado específicamente para imágenes de cabeza y cuello que produce imágenes en 3D del esqueleto maxilofacial y su tamaño es comparable a un equipo de radiografía panorámica convencional.

La CBCT emplea un ánodo de baja energía dentro de un tubo fijo. Para capturar la imagen emplea un haz de rayos en forma de cono que es más estrecho y emplea una sola rotación del tubo de rayos X de 194-360°, tomando en cada grado una o dos imágenes alrededor de la cabeza del paciente para adquirir directamente los datos (similar al del equipo de ortopantomografía) en lugar de múltiples rotaciones como la TC convencional o helicoidal.

Los aparatos de CBCT pueden emplear un FPD simple o doble (pantalla de fósforo o centelleador) acoplado a una serie de CCD. Los FPD son los tipos de receptores más novedosos para series de área grandes en sensores sólidos. Estos incluyen menor distorsión y mayor escala de contraste.

Aquí la proyección es ortogonal. Esto indica que los haces de rayos X son paralelos entre sí. Puesto que el objeto se encuentra cercano al sensor se produce muy poco efecto de error de proyección, resultando mediciones de escala 1:1.

La CBCT trabaja con vóxeles isotrópicos que tienen las mismas dimensiones en los tres ejes del espacio. Debido a esto los errores de malposición pueden ser corregidos y ajustados sin que existan problemas de distorsión.

Este sistema permite la reducción de la dosis efectiva de radiación absorbida por los pacientes y el tiempo de exposición.

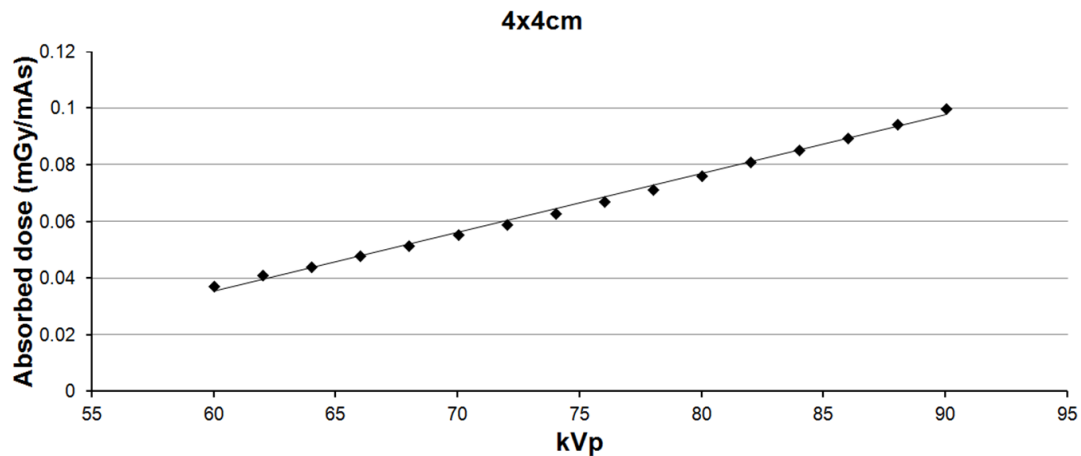


Imagen 7. Dosis absorbida en CBCT según parámetros de exposición Kv. (IAEA)

2.6 ASPECTOS TÉCNICOS DE LA CBCT DENTAL

El desarrollo de escáneres CBCT para uso dental comenzó en la segunda mitad de los años noventa, actualmente es una herramienta ampliamente utilizada para varias aplicaciones dentales. El uso generalizado de esta técnica ha creado algunas inquietudes respecto a su utilización, optimización y fiabilidad. A continuación, se explican los principios técnicos de las imágenes de CBCT dental para poder aprovechar al máximo el beneficio de esta técnica y minimizar el riesgo del paciente relacionado con la radiación.

(2)

Hardware de imagen

Tubo de Rayos X

Los rayos X se generan en un tubo que contiene un circuito eléctrico con dos electrodos con carga opuesta (es decir, un cátodo y un ánodo) separados por un vacío. El cátodo está compuesto por un filamento que se calienta cuando se aplica una corriente eléctrica, lo que induce la liberación de electrones a través de un efecto conocido como emisión termoiónica.

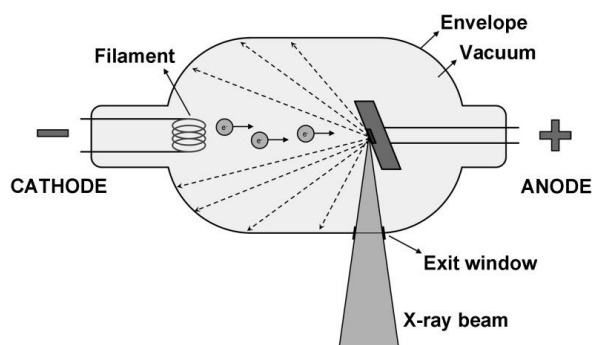


Imagen 8. Tubo de rayos X. (Ibrahim Nasseh DDS et al. 2018)

Debido al alto voltaje entre el cátodo y el ánodo, estos electrones liberados se acelerarán hacia el ánodo, chocando con él a altas velocidades en un lugar llamado el punto focal. Idealmente, este punto focal es de tamaño puntual, pero los puntos focales típicos en CBCT son de 0.5 mm de ancho. La energía generada a través de esta colisión se pierde principalmente como calor, pero una pequeña parte se convierte en rayos X mediante un efecto conocido como Bremsstrahlung. Los rayos X se emiten en todas las direcciones, pero la absorción dentro del ánodo y la carcasa del tubo da como resultado un rayo que emerge del tubo perpendicular al haz de electrones. (2) (4)

Para limitar el área expuesta de los pacientes a la requerida para la adquisición de datos, el haz se colima bloqueando los rayos X que no pasan a través del volumen escaneado. Esto se lleva a cabo utilizando un colimador de aleación de plomo que tiene una abertura (generalmente rectangular) para que pasen los rayos X. La mayoría de los sistemas CBCT tienen múltiples tamaños de campo de vista (FOV) predefinidos, por lo que un colimador tendrá varias aberturas predefinidas de acuerdo con los tamaños de FOV. Por otro lado, algunas máquinas CBCT tienen colimación ajustable libremente, permitiendo FOV de cualquier altura.

Las diferencias entre los tubos utilizados para la radiografía bidimensional (2D) y la exploración TC y CBCT se encuentran principalmente en el tamaño de la ventana de salida (es decir, colimación), el rango de factores de exposición y la cantidad de filtración de haz.

El espectro de Bremsstrahlung se atenúa por filtración interna (inherente) y externa (agregada). Antes de salir del tubo de rayos X, los fotones de rayos X interactúan con el alojamiento del tubo, durante el cual se absorben principalmente los fotones de baja energía. Se agrega una filtración adicional en forma de láminas metálicas para garantizar

que la mayoría de los fotones de baja energía no salgan del tubo, ya que estos fotones tienen una alta probabilidad de ser absorbidos por el paciente.

CBCT generalmente utiliza filtración de aluminio o cobre con un espesor equivalente de aluminio entre 2.5 y 10 mm. El espectro de rayos X cambia con el espesor del filtro; la energía media o efectiva aumenta a medida que aumenta el grosor del filtro. Además de una reducción en la exposición de entrada, los haces de rayos X altamente filtrados sufren menos del endurecimiento del haz.

Equipo de CBCT dental

La mayoría de los equipos de CBCT dental utilizan un brazo en C fijo, que generalmente gira en el plano horizontal lo que permite un posicionamiento del paciente de pie o sentado.

En los sistemas CBCT de la primera generación, los intensificadores de imagen se usaban comúnmente. Actualmente, en su lugar se utilizan diferentes tipos de detectores de panel plano (FPD), ya que estos detectores están libres de distorsión, tienen una mayor eficacia de dosis y un rango dinámico más amplio, y pueden producirse con un campo de visión más pequeño o más grande (FOV). (2) (4)

La mayoría de los sistemas CBCT existentes usan FPD indirectos, por lo que se utiliza una capa de material de centelleo, ya sea oxisulfuro de gadolinio o yoduro de cesio, para convertir los fotones de rayos X en fotones de luz, que a su vez se convierten en señales eléctricas.

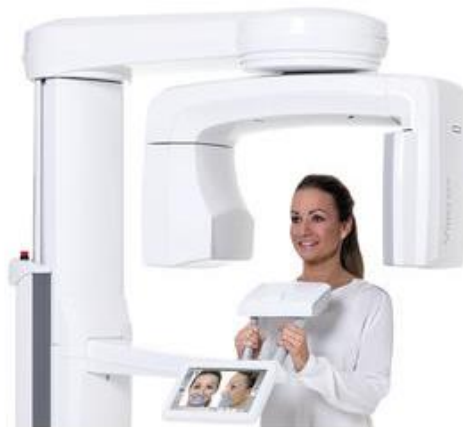

Imagen 9. Escáner de CBCT dental. Obtenida de Google:

<http://www.medicaexpo.es/fabricante-medical/escaner-cbct-dental-28330.html>

Campo de visión

El tamaño del FOV describe el volumen de escaneo de una máquina CBCT particular y depende del tamaño y la forma del detector, la geometría de proyección del haz y la capacidad de colimar el haz.

Las unidades CBCT se pueden clasificar en volúmenes pequeños, medianos y grandes según el tamaño de su FOV.

Las máquinas CBCT de pequeño volumen se utilizan para escanear un rango desde un sextante o un cuadrante hasta una sola mandíbula. Por lo general, ofrecen una resolución de imagen más alta porque la dispersión de rayos X (ruido) se reduce a medida que disminuye el FOV.

Las máquinas CBCT de volumen medio se utilizan para escanear ambas mandíbulas, mientras que las máquinas grandes de FOV permiten la visualización de toda la cabeza comúnmente utilizada en la planificación del tratamiento de cirugía ortognática y ortognática.

La limitación del volumen de exploración debe basarse en el criterio del médico para la situación. Para la mayoría de las aplicaciones de implantes dentales, un FOV pequeño o mediano es suficiente para visualizar el ROI. Las máquinas CBCT de pequeño volumen son más populares en los casos de endodoncia porque ofrecen las siguientes ventajas sobre la CBCT de mayor volumen:

- Mayor resolución espacial.
- Disminución de la exposición a la radiación en pacientes.
- Volumen menor para ser interpretado.
- Máquinas menos caras

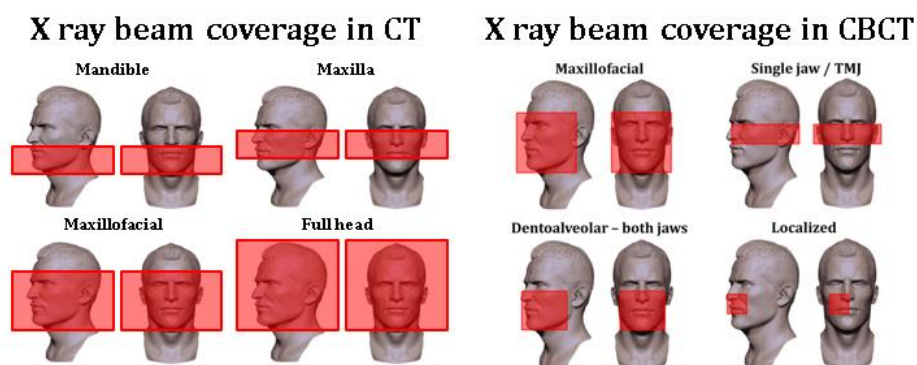


Imagen 10. Cobertura del haz de rayos X en TC y CBCT. (IAEA)

Software de imagen

Formación de imágenes CBCT

El proceso de formación de las imágenes CBCT consta de dos pasos: adquisición y reconstrucción.

Etapa de Adquisición

Las técnicas de adquisición de haz cónico utilizan principalmente una sola rotación de 180° o más en la que la fuente de rayos X y un detector de rayos X unidos por un brazo y giran alrededor de las cabezas de pacientes.

Las imágenes obtenidas durante una exploración de CBCT consisten en una secuencia de imágenes de proyección 2D: los datos de proyección, los datos en bruto, etc.

Los datos de proyección se reconstruyen rápidamente en lo que constituye el resultado final de la CBCT: un conjunto de datos volumétricos. (1) (4)

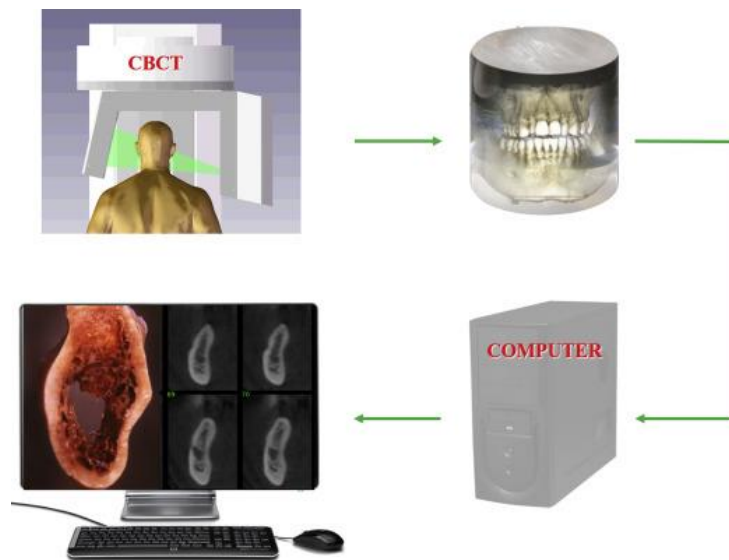


Imagen 11. Formación de imágenes CBCT. (Ibrahim Nasseh DDS et al. 2018)

El número de imágenes de proyección que comprende el conjunto de datos varía según el sistema; este número está determinado tanto por la velocidad de fotogramas como por el ciclo de exposición.

Cuanto mayor sea la velocidad de fotogramas, más información estará disponible para construir la imagen; una mayor velocidad de fotogramas con un promedio de fotogramas y una señal ligeramente más baja aún pueden lograr una mejor relación señal/ruido (SNR) que una velocidad de fotogramas más baja.

En algunos casos, se adquieren múltiples exploraciones consecutivas, que luego se fusionan (es decir, se unen) en una imagen. Esta fusión se puede llevar a cabo para combinar 2 o más FOV de diámetro pequeño o 2 FOV de altura pequeña. Entre los escaneos, la silla o el brazo en C se mueven a lo largo de una ruta preestablecida, dejando una pequeña superposición entre las imágenes. El cosido del volumen de la imagen se podría realizar mediante una simple superposición (como se conoce exactamente el movimiento relativo de los pacientes entre los escaneos) o mediante la comparación automática de las imágenes mediante el registro de imágenes. (4)

Artefactos

Un artefacto se define como una estructura visualizada en los datos reconstruidos que no está presente en el objeto de investigación. Los artefactos pueden afectar significativamente la calidad diagnóstica de las imágenes de CBCT al disminuir el contraste en los objetos adyacentes y que exista un diagnóstico inexacto o falso. (1)

Entre los diferentes tipos de artefactos (como la dispersión, artefactos de ruido y otros), los artefactos de endurecimiento del haz se consideran los artefactos más prominentes inducidos por implantes dentales y restauraciones metálicas. El endurecimiento del haz es el proceso por el cual los fotones de baja energía en un haz policromático se atenúan después de pasar a través de objetos metálicos, lo que lleva a un aumento de la energía promedio del haz.

El artefacto de endurecimiento del haz en los implantes dentales aparecerá clínicamente como bandas oscuras o un halo alrededor de un implante o como una forma de reloj de arena oscura errónea entre los implantes.

Métodos de reducción de artefactos por metal

Técnica de escaneo adaptativo

El FOV, el pico de kilovoltaje, el tamaño de miliamperios y el vóxel son los parámetros efectivos para disminuir o aumentar los artefactos metálicos durante el procedimiento de escaneo.

La selección de FOV y el tamaño del vóxel puede afectar el diagnóstico de los defectos dentales periimplantarios. Es posible obtener tamaños de vóxel más pequeños con FOV más pequeños, lo que lleva a una mejora en la resolución espacial de estructuras de alto

contraste. Disminuyendo el tamaño del vóxel, se puede obtener una mejor imagen de resolución espacial, pero a expensas de un mayor ruido.

Se observó un efecto de endurecimiento del haz más pronunciado en máquinas que trabajan a 80 kV y menos artefactos en máquinas con un rango de kilovoltaje mayor (120–140 kV). (2) (4)

Algoritmos de reconstrucción específicos (técnica de preprocesamiento)

Se han propuesto varios métodos de reducción de artefactos metálicos para el sistema CBCT en los últimos años, la mayoría de los cuales necesitan preestructurar FOV y segmentar áreas metálicas en el espacio 3D.

Hoy en día, las empresas de fabricación de CBCT están desarrollando activamente algoritmos de reducción de artefactos para ser utilizados durante la reconstrucción de imágenes. Estos procesos consumen bastante tiempo y pueden ralentizar aún más el proceso de reconstrucción total.

Debido a que estos artefactos son inherentes al proceso de adquisición de datos, no se pueden evitar por completo.

Técnica de postproceso

Esta técnica aplica el algoritmo de reducción de artefactos metálicos en archivos de imágenes digitales y comunicaciones en medicina, no en datos de proyección en bruto; esto significa que el postprocesamiento se basa en la segmentación y modificación de áreas metálicas en cada imagen de proyección y la reconstrucción de la imagen final con datos modificados.

En términos de reducción de artefactos, el preprocesamiento de la adquisición de la imagen física real es superior al procesamiento posterior de los datos afectados.

Reconstrucción

Después de la transferencia a la computadora de la estación de trabajo, se procesan las imágenes base, que incluyen la corrección visual y geométrica de las imágenes y la aplicación final de un algoritmo de reconstrucción.

Una vez que se han reconstruido todos los cortes, se pueden volver a combinar en un solo volumen para visualización.

Los tiempos de reconstrucción varían según los parámetros de adquisición (tamaño de vóxel, FOV), hardware (velocidad de procesamiento, rendimiento de datos desde la computadora de adquisición a la estación de trabajo) y software (algoritmos de reconstrucción) utilizados. (2)

- CBCT FOV pequeño: 48-652 μSv
- CBCT FOV grande: 68-1073 μSv (28)

2.7 VENTAJAS Y LIMITACIONES DE LOS ESCÁNERES TC

Ventajas respecto a la radiografía convencional:

- Representación verdadera en 3D de los tejidos duros y blandos del cráneo a tamaño real (1:1), sin superposición de las estructuras anatómicas y con una elevada fiabilidad y exactitud.

Limitaciones respecto a la radiografía convencional:

- Posicionamiento horizontal del paciente durante el escaneado que falsea la posición real de los tejidos blandos
- Su acceso limitado al uso rutinario debido a los elevados costes económicos que supone.
- Exposición a altas dosis de radiación en comparación con otros procedimientos de rayos X

2.8 VENTAJAS Y LIMITACIONES DE LA CBCT

Ventajas respecto a la radiografía convencional:

- Los sistemas CBCT generan imágenes volumétricas compuestas por vóxeles que son geoméricamente precisas, con una correcta relación anatómica
- La imagen que se obtiene en la CBCT evita los artefactos que aparecen por la superposición de estructuras anatómicas.

Ventajas respecto a la TC convencional:

- La CBCT es un equipo capaz de proveer resolución submilimétrica en imágenes de alta calidad diagnóstica, con tiempos cortos de escaneado (10-70s) y dosis de radiación hasta 15 veces menores a la dosis de las TC convencionales

- Son capaces de representar la forma natural de los tejidos blandos ya que el escaneado se realiza de pie o sentado, los artefactos a nivel de la oclusión son menores.
- Tienen un coste menor y un tamaño adecuado para poder hacer uso rutinario de ellos.

Limitaciones:

- El valor del vóxel de un órgano depende de su posición dentro del volumen de la imagen, esto quiere decir que se producen diferentes valores de HU para estructuras duras y blandas similares en función del área de escaneo donde se encuentren.
- La resolución de los cortes o proyecciones en 2D procedentes de la CBCT es la misma que la de los cortes de TC convencional, en el plano horizontal. En el plano vertical tienen mayor resolución los cortes de la CBCT, sin embargo, el contraste suele ser mayor en la TC.

2.9 RIESGOS

Al igual que con todas las modalidades de imágenes que utilizan radiación ionizante, el uso de CBCT implica una consideración de riesgo para los pacientes. Sin embargo, tiene el beneficio de proporcionar la información útil necesaria para ayudar a hacer un diagnóstico y / o facilitar el tratamiento. Cuando un médico se refiere a un examen de rayos X, él o ella ha determinado que el beneficio supera el riesgo. Se debe tener en cuenta que el riesgo de la mayoría de los exámenes de rayos X dentales es mucho menor que otros riesgos que comúnmente aceptamos en la vida diaria.

CAPÍTULO III

METODOLOGÍA

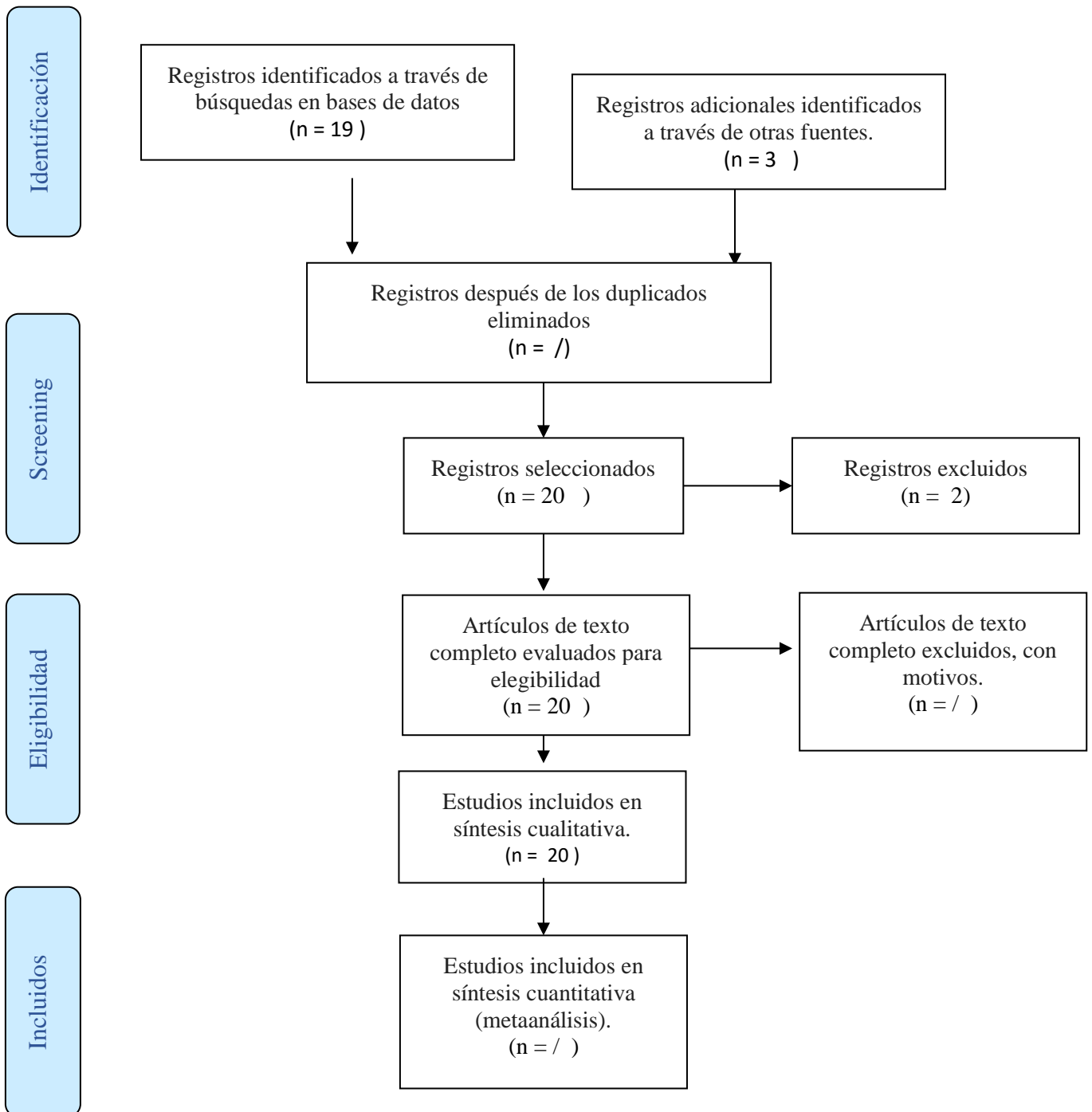
El proceso de búsqueda del presente trabajo se llevó a cabo durante el periodo comprendido entre Diciembre de 2018 y Abril de 2019. Esta revisión bibliográfica sigue las recomendaciones de la lista PRISMA (Preferred Reporting Items for Systematic Review and Meta-Analyses by Moher. D, et al. 2015). Según sus autores estas recomendaciones ayudan a recopilar las evidencias más relevantes que se ajusten a los criterios de elegibilidad para responder a una pregunta de investigación específica. Utiliza métodos explícitos y sistemáticos para minimizar el sesgo en la identificación selección, síntesis y resumen de los estudios. (15)

El diseño de los artículos seleccionados son revisiones sistemáticas, meta-análisis y ensayos clínicos, publicados posteriormente al año 2008, libres de pago y en lengua castellana e inglesa.

3.1 Criterios de Inclusión

- Artículos directamente relacionados con la CBCT.
- Artículos relacionados a la CBCT dental, TC, y comparaciones entre ambas.
- Artículos relacionados a los aspectos técnicos de la CBCT, artefactos, calidad de imagen y seguridad radiológica.
- Artículos en lengua española e inglesa.
- Artículos libres de pago y texto completo.

3.2 Metodología de búsqueda



PALABRAS CLAVE

“CBCT”, “Cone Beam Computed Tomography”, “CT”, “Computed Tomography”,
“CBCT dental”, “CBCT vs CT”

CAPÍTULO IV

RESULTADOS

Tabla 4. Análisis de los resultados encontrados en la evidencia científica.

Autor	Año	Tipo de Artículo	Posición y Factor de Impacto	Prueba de imagen	Ventajas	Inconvenientes	Dosis	Conclusión
Lo Giudice, F et al. (11)	2018	Análisis estadístico		1.-CBCT 2.-Radiografía periapical	1. Permite una evaluación detallada de los dientes y la anatomía alveolar. 2. Utiliza menores dosis de radiación	1. Mayor exposición a la radiación. 2. Presenta algunos límites como la alteración anatómica en 3D, y la posible superposición de estructuras.	-0,20 mSv -0,01 mSv	-El haz cónico es indispensable en todos aquellos casos en los que se observa una discrepancia entre el examen clínico y la evidencia diagnóstica que puede objetarse al examen radiográfico intraoral.
Liang X et al. (14)	2010	Estudio Comparativo	Q2 (2.941)	1.CBCT 2.MSCT	1. Proporciona imágenes de resolución submilimétrica de alta calidad. 2. Menor ruido en las imágenes	1. Presencia de mayor ruido en las imágenes, aunque es tolerable. 2. Mayor dosis de radiación	-80/85 Kv/50mAs -120 Kv/50 mAs	- La calidad de imagen de los sistemas CBCT incluidos en este estudio fue en gran medida comparable a la de MSCT en diferentes configuraciones de escaneo y reconstrucción. Junto con la baja dosis de radiación y el corto tiempo de exploración, el sistema CBCT puede desempeñar un papel vital en el diagnóstico de las estructuras de tejido duro de la región dentomaxilofacial.

SEDENTEX CT (26)	2012	Pautas clínicas basadas en evidencia científica		CBCT	-Imágenes con resolución isotrópica y alta precisión dimensional	-Mayor exposición a la radiación que una radiografía convencional 2D.	-Small FOV: 48-652 μ Sv -Large FOV: 68-1073 μ Sv	-Las tecnologías CBCT ofrecen una modalidad de imagen avanzada en el punto de atención que los médicos deben usar de forma selectiva como complemento de la radiografía dental convencional.
Okano, T et al. (29)	2015	Estudio experimental	Q2 (1.919)	TC	-Información volumétrica -Mayor precisión -Contribuye al diagnóstico mejorado	-Tiene riesgos de exposición a la radiación y mayores costos de imágenes e interpretación en comparación con las tecnologías que pretende reemplazar.	-280-1410 μ Sv	-La TC es una técnica que proporciona mayor información para un mejor tratamiento sobre todo en cirugía de implantes, por tanto, es de uso específico y no de rutina.
Alcaraz M et al. (24)	2015	Revisión sistemática	Q3 (0.894)	Radiología Intraoral	-Presenta menores dosis de radiación que las técnicas extraorales.	-Calidad de imagen inferior y artefactos de superposición de estructuras.	-1,3 mGy DRL recomendada o para radiología intraoral	-En los últimos años ha aumentado la implantación de equipos con sistemas digitales como la CBCT lo que da lugar a reducciones aún mayores en las dosis.

La CBCT ha sido un gran avance en las técnicas utilizadas en odontología en los últimos años para el diagnóstico y tratamiento de diversas patologías, el potencial de las imágenes tridimensionales (3D) de alta resolución que superan limitaciones como la superposición y el ruido anatómico de las imágenes convencionales bidimensionales (2D) ha hecho que la tomografía computarizada de haz cónico (CBCT) sea una modalidad de imagen cada vez más popular en muchas aplicaciones dentales.

Una vez analizados los artículos seleccionados, hemos encontrado bastante evidencia por lo que en la Tabla 4 se muestran los resultados con su respectivo autor, el tipo de estudio, las ventajas, inconvenientes, dosis y conclusión de la bibliografía revisada.

Kapila SD et al. expone que desde su introducción la CBCT se ha utilizado cada vez más para el diagnóstico en ortodoncia, la planificación de tratamientos, endodoncia e investigación. La utilización de esta técnica para fines dentales se ha visto facilitada por las ventajas relativas de la radiografía tridimensional sobre la bidimensional. La evidencia científica de que su utilización mejora el diagnóstico y los planes de tratamiento ha comenzado recientemente a surgir para alguna de estas aplicaciones.

Aunque la CBCT sigue ganando popularidad, actualmente se recomienda su uso en los casos en que el examen clínico complementado con radiografía convencional no puede proporcionar información diagnóstica satisfactoria. Sobre la base de la evidencia de la investigación, se aconseja a los profesionales que utilicen su mejor juicio clínico cuando prescriben radiografías, incluidas las exploraciones CBCT, para obtener los datos más relevantes utilizando la menor radiación ionizante posible. (5)

En “Dental cone beam CT: A review” (2015), los autores defienden que, para la región maxilofacial, hay varias indicaciones que no pueden interpretarse con imágenes en 2D y se beneficiaran de la imagen multiplanar. La utilización de un haz de cono o pirámide que utiliza detectores de panel plano permite obtener imágenes 3D con alta resolución espacial. El gran aumento en la disponibilidad y la cantidad de estos dispositivos CBCT ofrece muchos beneficios clínicos, y su desarrollo continuo tiene potencial para traer varias aplicaciones clínicas nuevas para imágenes médicas. Las directrices europeas promueven el uso de un experto en física médica para obtener consejos sobre protección radiológica, optimización de dosis para pacientes y pruebas de equipos.

La colaboración entre físicos médicos , radiólogos y clínicos, radiólogos e ingenieros es esencial para un proceso de optimización eficiente en la radiología moderna , que también

cubra el uso de CBCT. cuando la calidad de la imagen se puede mejorar mediante diversos desarrollos en tecnología de adquisición de imágenes, postprocesamiento de imágenes y métodos de reconstrucción, es probable que la tecnología CBCT gane cada vez más popularidad en aplicaciones dentales, pero también en otros campos de la imagen médica. (16)

Pauwels, R et al. reconoce que la CBCT es una modalidad de imagen ampliamente utilizada. Permite la visualización de estructuras de alto contraste de la región oral (huesos, dientes, cavidades de aire) a una alta resolución. CBCT ahora se usa comúnmente para evaluar la calidad ósea, principalmente para la planificación preoperatoria de implantes. Tradicionalmente, los parámetros y clasificaciones de la calidad ósea se basaban principalmente en la densidad ósea, que podría estimarse mediante el uso de unidades de Hounsfield derivadas de conjuntos de datos de TC multidetector (TCMD). (10)

Machado, GL. describe el desarrollo de la tomografía computarizada de haz cónico (CBCT, por sus siglas en inglés) como un procedimiento de imagen preferido para el tratamiento de ortodoncia integral es de particular interés. La información obtenida a partir de imágenes CBCT proporciona varias ventajas sustanciales. Por ejemplo, las imágenes CBCT proporcionan mediciones precisas, mejoran la localización de los dientes impactados, permiten la visualización de anomalías de las vías respiratorias, identifican y cuantifican la asimetría, pueden utilizarse para evaluar estructuras periodontales, identificar problemas endodónticos, planificar lugares de colocación para dispositivos temporales de anclaje esqueléticos, y para ver las posiciones condilares y las estructuras óseas de la articulación temporomandibular (ATM) de acuerdo con los conocimientos del médico en el momento del diagnóstico ortodóntico. Las imágenes CBCT solo implican un aumento mínimo de la dosis de radiación en relación con las imágenes panorámicas y cefalométricas modernas de diagnóstico combinado.

Las contribuciones de CBCT al campo de la odontología se han demostrado en varios estudios de evaluación tecnológica, en morfología craneofacial en relación con la salud y la enfermedad, y en la utilidad de las imágenes de CBCT para el diagnóstico, la planificación del tratamiento y el resultado del tratamiento. Las pruebas acumuladas continúan demostrando que la CBCT es una herramienta valiosa, y es particularmente importante en los casos en que la radiografía convencional no puede proporcionar

información diagnóstica adecuada. Este último incluye casos de paladar hendido, síndromes craneofaciales, dientes supernumerarios, evaluación de múltiples dientes impactados, identificación de reabsorción radicular causada por dientes impactados y planificación para cirugía ortognática. (18)

Nagarajappa AK et al. habla de la necesidad en los últimos años de las imágenes tridimensionales en odontología, si bien en un principio se utilizaron técnicas como la tomografía computarizada convencional que permitieron un diagnóstico con imágenes en 3D, esta tenía algunas desventajas como su costo y la exposición relativamente altas a radiación. La CBCT presenta algunas ventajas:

Ventajas de los escáneres de tomografía computarizada de haz cónico sobre los escáneres de tomografía computarizada médicos

- El costo del equipo es aproximadamente de 3 a 5 veces menor que el TC médico tradicional.
- El equipo es sustancialmente más ligero y pequeño.
- CBCT tiene una mejor resolución espacial (es decir, píxeles más pequeños).
- No se necesitan requisitos eléctricos especiales.
- No se requiere fortalecimiento del piso.
- La habitación no necesita ser enfriada.
- Es muy fácil de operar y mantener; Se requiere poca formación técnica .
- Algunos fabricantes y proveedores de CBCT están dedicados al mercado dental, lo que contribuye a una mayor apreciación de las necesidades de los dentistas.
- En la mayoría de las máquinas CBCT, los pacientes están sentados, en comparación con los que están recostados en una unidad de TC médica. Esta posición vertical, junto con el diseño abierto de CBCT, resulta en la eliminación casi completa de la claustrofobia y mejora en gran medida la comodidad y aceptación del paciente . Muchos piensan que la posición vertical proporciona una imagen más realista de las posiciones condilares durante un examen de la articulación temporomandibular (TMJ).
- Es una herramienta rentable para obtener imágenes de una amplia gama de problemas clínicos.

- Se pueden obtener imágenes de ambas mandíbulas al mismo tiempo (según las especificaciones de la máquina).

- La dosis de radiación es considerablemente menor que una TC médica.

Limitación de la tomografía computarizada de haz cónico en comparación con los escáneres de tomografía computarizada médicos

- La resolución de contraste es menor , lo que significa menos discriminación entre los diferentes tipos de tejido (es decir, hueso, dientes y tejido blando).

Desde otro punto de vista hay autores que ven en la CBCT una técnica con algunas desventajas como artefactos, aunque es una herramienta ampliamente aceptada para el diagnóstico y tratamiento en odontología pueden presentarse artefactos. Los artefactos son discrepancias entre la imagen visual reconstruida y el contenido real del sujeto que degradan la calidad de las imágenes, lo que las hace inutilizables para el diagnóstico, estructuras que no existen pueden aparecer dentro de las imágenes, provocadas por el movimiento del paciente, la captura de la imagen o el proceso de reconstrucción. Hay muchos tipos diferentes de artefactos de TC, que incluyen ruido, endurecimiento del haz, dispersión, pseudoenlace, movimiento, haz de cono, helicoidal, anillo y artefactos metálicos. Aunque actualmente la presencia de artefactos en CBCT es muy común, los avances tecnológicos se enfocan en intentar evitar los errores de reconstrucción al complementar la información faltante o la información incorrecta en las imágenes de proyección. Esto requiere de una potencia computacional cada vez mayor y el avance en las unidades de procesamiento de gráficos. Con el avance de la tecnología es probable que los métodos de reconstrucción vayan mejorando, ayudando así a reducir diversos tipos de artefactos. (1)

Horner, K et al. dice también que la CBCT dental generalmente se asocia con una dosis de radiación significativamente mayor que otras técnicas de imagenología radiográfica dental. Aunque existe una amplia gama de dosis de diferentes equipos para las mismas aplicaciones clínicas. Aún no se han establecido protocolos específicos de dosis para ciertos procedimientos clave y están fuera del alcance de este documento. Sin embargo, se debe prestar mucha atención para garantizar que se compre y seleccione el equipo adecuado para los usos clínicos previstos. La selección incorrecta del equipo podría hacer que el equipo entregue dosis altas e inaceptables para ciertos procedimientos de imágenes. Esto es particularmente importante cuando se trata de la exposición de los

niños como es el caso en la práctica dental. Un desafío particular con CBCT, como con todas las técnicas dentales, es su ubicación habitual en la atención primaria.

Una comparación de varios escáneres CBCT con TC multicorte fue realizada recientemente por Kyriacou et al. Encontraron que la TC multicorte ofrecía una resolución similar o mejor a una dosis similar. CBCT mostró artefactos de imagen significativos para la resolución de tejidos blandos. Hubo una mayor homogeneidad y no hubo artefactos significativos con la TC multicorte, y los pasos de contraste del espectro fueron más verificables. Llegaron a la conclusión de que, para aplicaciones de medio y alto contraste (dientes y huesos), los escáneres CBCT eran una alternativa al TC multicorte a una exposición a la radiación comparable, pero que el TC multicorte ofrecía varias ventajas (calidad de imagen buena y controlada, parámetros de escaneo más flexibles y una dosis constante o menor) y por lo tanto se debe dar preferencia. (17)

CAPÍTULO V

DISCUSIÓN

La presente revisión bibliográfica fue realizada para el conocimiento de todos los profesionales del área de la salud y especialmente para los técnicos de rayos X y médicos radiólogos que realizan e informan estos estudios imagenológicos en la rama de la odontología. Cabe destacar la importancia de esta revisión basándonos en que la CBCT es una técnica novedosa y que empieza a tener un papel importante en el tratamiento odontológico por lo tanto poder comprender mejor su funcionamiento, sus ventajas y desventajas frente a la técnica que se utilizaba de forma convencional la Tomografía Computarizada.

Para obtener respuestas a estos cuestionamientos sobre la técnica de CBCT en odontología de manera apropiada y con bases científicas fue necesario realizar una profunda revisión de varias bibliografías encontradas en revistas científicas mayoritariamente de PUBMED.

Como se ha podido observar en los artículos científicos y en concordancia a la hipótesis propuesta al inicio de esta revisión, se constata un aumento en la utilización de la técnica CBCT en odontología en los últimos años, corroboramos este resultado con algunas afirmaciones recogidas en varios artículos, destacamos las siguientes:

Kapila SD et al. el aumento del uso de la CBCT en odontología desde su introducción, utilizado cada vez más para el diagnóstico en ortodoncia, la planificación de tratamientos e investigación. La utilización de esta técnica para fines dentales se ha visto facilitada por las ventajas relativas de la radiografía tridimensional sobre la bidimensional. (5)

Pauwels, R et al. reconoce que la CBCT es una modalidad de imagen ampliamente utilizada. Permite la visualización de estructuras de alto contraste de la región oral (huesos, dientes, cavidades de aire) a una alta resolución. CBCT ahora se usa comúnmente para evaluar la calidad ósea, principalmente para la planificación preoperatoria de implantes. (10)

Como vemos el aumento en el uso de esta técnica se ha visto facilitado por las ventajas que ofrece sobre la radiografía convencional bidimensional, la necesidad de obtener imágenes tridimensionales de la zona para mejorar el diagnóstico y los posibles

tratamientos y también por el aumento en los últimos años del número de estos equipos en instalaciones médicas.

Aunque varios autores señalan estas relativas ventajas, también difieren en algunos aspectos, como que “la evidencia científica de su utilización mejore el diagnóstico y los planes de tratamiento recientemente ha comenzado a surgir”- “CBCT in orthodontics: assessment of treatment outcomes and indications for its use” (2015), esto quiere decir por tanto que la evidencia científica aún no es lo suficientemente sólida para considerar la CBCT como una alternativa verdadera a la tomografía convencional.

Aunque la CBCT sigue ganando popularidad, actualmente se recomienda su uso en los casos en que el examen clínico complementado con radiografía convencional no puede proporcionar información diagnóstica satisfactoria.

En cuanto a los detalles de la calidad de imagen existen afirmaciones positivas y otras contradictorias referentes a la CBCT en odontología, artículos como:

“Dental cone beam CT: A review” (2015) indican que, la utilización de un haz de cono o pirámide que utiliza detectores de panel plano permite obtener imágenes 3D con alta resolución espacial. El gran aumento en la disponibilidad y la cantidad de estos dispositivos CBCT ofrece muchos beneficios clínicos, y su desarrollo continuo tiene potencial para traer varias aplicaciones clínicas nuevas para imágenes médicas.

Kyriacou et al. “para aplicaciones de medio y alto contraste (dientes y huesos), los escáneres CBCT eran una alternativa al TC multicorte a una exposición a la radiación comparable, pero que el TC multicorte ofrecía varias ventajas (calidad de imagen buena y controlada, parámetros de escaneo más flexibles y una dosis constante o menor)”

Nagarajappa AK et al. da a conocer los diferentes tipos de artefactos que pueden presentarse en la imagen CBCT, aunque es una herramienta ampliamente aceptada para el diagnóstico y tratamiento en odontología pueden presentarse artefactos. Los artefactos son discrepancias entre la imagen visual reconstruida y el contenido real del sujeto que degradan la calidad de las imágenes, lo que las hace inutilizables para el diagnóstico, estructuras que no existen pueden aparecer dentro de las imágenes, provocadas por el movimiento del paciente, la captura de la imagen o el proceso de reconstrucción.

En conclusión, a estas afirmaciones que hemos destacado la técnica CBCT ofrece muchos beneficios clínicos entre ellos una mejor calidad de imagen para aplicaciones de medio y

alto contraste como son los dientes y huesos de la zona maxilofacial pero no ofrecen tanto contraste en tejidos blandos que rodean estas estructuras en las cuales la tomografía computarizada sería superior incluso con dosis comparables o menores a la CBCT.

La utilización de CBCT por tanto estaría indicada en ciertos casos donde su beneficio sería mayor y no en todos los casos en odontología. Se aconseja a los ortodoncistas que utilicen su mejor juicio clínico cuando prescriben radiografías, incluidas las exploraciones CBCT, para obtener los datos más relevantes utilizando la menor radiación ionizante posible.

CAPÍTULO VI

CONCLUSIONES

En base a los artículos tomados en cuenta en esta revisión bibliográfica podemos obtener las siguientes conclusiones:

1. La CBCT en el área de odontología es una técnica innovadora producto de la necesidad de obtener imágenes 3D para la mejora de diagnósticos y tratamientos endodónticos, en busca siempre de la mejor calidad de imagen y menor dosis de radiación al paciente. El aumento de su uso en los últimos años ha ocasionado que se planteen muchas dudas al respecto de su balance riesgo/beneficio en comparación con la tomografía convencional utilizada para los mismos fines diagnósticos. La calidad de imagen y la dosis de radiación son dos puntos importantes a la hora de decidir qué técnica utilizar y en qué casos es la más adecuada.
2. Si bien la utilización de CBCT ha aumentado esto no quiere decir que sea una técnica rutinaria en el diagnóstico médico en el área dental, sino que más bien es una técnica especializada para ciertos casos en los que es necesaria la imagen 3D y la radiografía convencional bidimensional no da una información completa.
3. En cuanto a la calidad de imagen podemos concluir que la CBCT nos permite obtener imágenes de calidad submilimétrica en alta calidad diagnóstica, con tiempos cortos de escaneado lo que ayuda también en la reducción de las dosis de radiación reduciéndola hasta en 15 veces comparada con la tomografía convencional.
4. Por último el uso de la CBCT queda a cargo de la decisión de los profesionales médicos y a su juicio para prescribir este examen diagnóstico en el mejor de los casos y cuando el beneficio este por encima del riesgo de exposición a la radiación.

REFERENCIAS BIBLIOGRÁFICAS

1. Nagarajappa AK , Dwivedi N , Tiwari R. Artifacts: The downturn of CBCT image. Journal of International Society of Preventive & Community Dentistry. 2015 Nov-Dec.
2. Pauwels R , Araki K , Siewerdsen JH , Thongvigitmanee SS . Technical aspects of dental CBCT: state of the art. DentoMaxiloFacial Radiology A Journal of Head & Neck Imaging. 2015 Jan.
3. Radiación: Efectos y Fuentes. Programa de las Naciones Unidas para el Medio Ambiente. [Online].; 2016 (cited 2019 Mayo 8).
4. Nasseh I , Al-Rawi W . Cone Beam Computed Tomography. Dental Clinics of North America. 2018 July; 62(3).
5. Kapila SD and Nervina JM. CBCT in orthodontics: assessment of treatment outcomes and indications for its use. DentoMaxiloFacial Radiology a Journal of Head & Neck Imaging. 2015 January.
6. Lechuga L y Weidlich G. Cone Beam CT vs. Fan Beam CT: A Comparison of Image Quality and Dose Delivered Between Two Differing CT Imaging Modalities. Cureus. 2016 September.
7. Ramos O, Villarreal M. Reducing the dose of radiation in diagnostic radiology. SciELO Revista Chilena de Radiología. 2013.
8. Stratis A, Guozhi Zhang, Xochitl Lopez-Rendon. Two examples of indication specific radiation dose calculations in dental CBCT and Multidetector CT scanners. ELSEVIER. 2017 Septiembre; 41.
9. The American Dental Association Council on Scientific Affairs. The use of cone-beam computed tomography in dentistry: An advisory statement from the American Dental Association Council on Scientific Affairs. ELSEVIER - The Journal of American Dental Association. 2012 August; 143(8).
10. Pauwels R, Jacobs R, S R Singer and M Mupparapu. CBCT-based bone quality assessment: are Hounsfield units applicable? DentoMaxiloFacial Radiology A Journal of Head & Neck Imaging. 2015 January.

11. R. Lo Giudice, F. Nicita, F. Puleio, A. Alibrandi, G. Cervino, A. S. Lizio. Accuracy of Periapical Radiography and CBCT in Endodontic Evaluation. *International Journal of Dentistry*. 2018 Oct.
12. Van Dessel, J / Nicolielo, Laura Ferreira Pinheiro / Huang, Yan / Coudyzer, Walter / Salmon, Benjamin / Lambrichts, Ivo, et al. Accuracy and reliability of different cone beam computed tomography (CBCT) devices for structural analysis of alveolar bone in comparison with multislice CT and micro-CT. *International Journal of Oral Implantology*. 2017 Mar.
13. Ubeda C, Nocetti D, Aragón M. Seguridad y Protección Radiológica en Procedimientos Imagenológicos Dentales. *Int. J. Odontostomat*. 2018 Sept.
14. Liang X. A comparative evaluation of Cone Beam Computed Tomography (CBCT) and Multi-Slice CT (MSCT): Part I. On subjective image quality. *European Journal of Radiology*. 2010 Agosto.
15. Moher D, Shamseer L, Clarke M, Ghersi D, Liberati A, Petticrew M, Shekelle P, et al. Preferred reporting items for systematic review and meta-analysis protocols (PRISMA-P) 2015 statement. *BioMed Central-The Open Access Publisher*. 2015 Enero.
16. Kiljunen T , Kaasalainen T , Suomalainen A , Korttesniemi M . Dental cone beam CT: A review. *Physica Medica*. 2015 Diciembre.
17. Horner K , Jacobs R , Schulze R. Dental CBCT equipment and performance issues. *Oxford Academic*. 2013 Febrero.
18. Machado GL. CBCT imaging – A boon to orthodontics. *Saudi Dental Journal*. 2015 January.
19. Horner K , O'Malley L , Taylor K , Glenney AM .. Guidelines for clinical use of CBCT: a review. *DentoMaxiloFacial Radiology*. 2015 January.
20. McGuigan MB , Duncan HF , Horner K . An analysis of effective dose optimization and its impact on image. *Swiss Dental Journal*. 2018 Abril.
21. Ryan S, McNicholas M, Eustace S. Anatomía para el diagnóstico radiológico. *MARBAN*. 2017
22. Protección Radiológica. Consejo de Seguridad Nuclear. Madrid. 2012

23. López-González Garrido JD. Nuevos avances en el diagnóstico por imagen con la práctica odontológica. 2 ed. Editor el mismo autor. Granada (España); 2017.
24. Alcaraz M et al. (2015) Dose reference levels in Spanish intraoral dental radiology: stabilisation of the incorporation of digital systems in dental clinical practices. *Radiat Prot Dosimetry*. 172(4):422-427
25. ICRP, International Commission on Radiological Protection (2007) The 2007 Recommendations of the International Commission on Radiological Protection. ICRP Publication 103. Oxford: Pergamon.
26. Victoria University of Manchester. Radiation Protection 136. European guidelines on radiation protection in dental radiology. Luxemburg: European Commission, 2004.
27. IAEA, International Atomic Energy Agency (2014). Optimization of Protection of Patients in Dental Radiology L11.
28. Zamora Martinez, N et al. (2011). Funcionamiento de la TC médica y de la TC de haz cónico en odontología. ¿Qué debemos saber?
29. Okano T, Harata Y, Sugihara Y, et al. Absorbed and effective doses from cone beam volumetric imaging for implant planning. *Dentomaxillofac Radiol*. 2009.
30. Chau AC, Fung K. Comparison of radiation dose for implant imaging using conventional spiral tomography, computed tomography, and cone-beam computed tomography. *Oral Surg Oral Med Oral Pathol Oral Radiol Endod*. 2009.
31. Brooks SL. CBCT Dosimetry: Orthodontic considerations. *Seminars in Orthodontics*. 2009.