

## Sarcoma sinovial de membrana interósea en paciente adolescente. A propósito de un caso

### Synovial sarcoma of interosseous membrane in a young-adult patient. Case Report

Murcia-Mendoza, Michelle<sup>1</sup>; Castillo-Padilla, Samuel<sup>2</sup>; Flores-Oseguera, Johana<sup>2</sup>; Arambú, Ingrid Carolina<sup>3</sup>

<sup>1</sup>Posgrado de Pediatría, Facultad de Ciencias Médicas. Universidad Nacional Autónoma de Honduras., Tegucigalpa, Honduras.

<sup>2</sup>Doctor en Medicina y Cirugía, Facultad de Ciencias Médicas. Universidad Nacional Autónoma de Honduras. Tegucigalpa, Honduras.

<sup>3</sup>Departamento de Hemato-Oncología Pediátrica. Hospital Escuela Universitario. Facultad de Ciencias Médicas. Universidad Nacional Autónoma de Honduras. Tegucigalpa, Honduras.

#### Resumen

El sarcoma sinovial es una neoplasia maligna de estirpe mesenquimal, con grados variables de diferenciación epitelial. Se clasifica dentro del diverso grupo de sarcomas de partes blandas no rhabdomyosarcomas, afectando principalmente a las extremidades con predominio de las inferiores. El objetivo es presentar un caso clínico inusual y conocer la evolución de la neoplasia. A continuación, se presenta un caso de una paciente mujer de 14 años de edad, con dolor progresivo de dos años de evolución en tercio medio de pierna derecha y con masa palpable en la región antero lateral de aproximadamente 2 cm de diámetro, sin cambios inflamatorios. La tomografía axial computarizada informó una masa de bordes irregulares con afectación cortical del peroné y de la membrana interósea. Se realizó escisión de la tumoración, cuyo estudio histopatológico confirmó un sarcoma sinovial monofásico grado 2, por lo que se inició tratamiento con quimioterapia, presentando buena respuesta al tratamiento y sin recidiva tumoral a los 4 meses postoperatorios.

#### Abstract

Synovial sarcoma is a malignant mesenchymal neoplasm with variable epithelial differentiation. It can be classified within the group of non-rhabdomyosarcomatous soft tissue sarcomas. It occurs predominantly in lower extremities. The objective is to present an unusual case and to communicate the behavior of this type of cancer. This case is about a 14-year-old female with history of 2 years of progressive pain in the middle third of her right leg; accompanied by a 2 cm palpable mass in the anterolateral region, without inflammatory changes. Computerized tomography reported a tumor of irregular borders involving the peroneal cortical and interosseous membrane. An open biopsy was performed. Histological examination revealed a monophasic synovial sarcoma (Grade 2). The patient received chemotherapy with good response to treatment and with no evidence of recurrence after 4 months.

*Palabras clave: sarcoma sinovial, sarcomas de partes blandas, sarcomas en pediatría.*

*Keywords: Synovial sarcoma, soft tissue sarcoma, pediatric sarcoma.*

#### INTRODUCCIÓN

El sarcoma sinovial (SS) es un tumor poco frecuente, que representa aproximadamente entre 5 al 8% de los sarcomas de tejidos blandos, y cuyo origen celular no ha sido completamente determinado (1). Afecta predominantemente al género masculino, con una relación de 2:1, siendo la edad media de 20 años (2).

Los principales sarcomas que se presentan en la edad pediátrica se agrupan en cuatro tipos histológicos: sarcoma de Ewing, rhabdomyosarcoma, sarcoma sinovial y liposarcoma (3). El sarcoma sinovial puede ser bifásico, monofásico o

poco diferenciado. A pesar de su denominación, no hay un sustento biológico que apoye su relación con el tejido sinovial normal (4); estos tumores se desarrollan a partir de células mesenquimatosas (1,5) y usualmente se localizan en tejidos blandos de las extremidades inferiores donde puede confundirse con otros procesos, como bursitis, sinovitis o fascitis plantar (1,3). Sin embargo, es extraordinariamente raro que se presente en cavidades intra-articulares ya que suele afectar con mayor frecuencia a zonas sin relación con estructuras sinoviales. (1,4)

Clínicamente se manifiesta como una lesión multinodular, bien circunscrita, de consistencia aumentada, que puede

ocasionar dolor en el área afectada. Radiológicamente puede presentarse como una masa con pequeñas calcificaciones en su interior, lo cual orienta a descartar una patología maligna. (2,3) El caso que se presenta destaca la rareza del sarcoma sinovial intra-articular.

### CASO CLÍNICO

Se presenta el caso de una paciente mujer de 14 años de edad, acudió al Hospital Materno Infantil de Tegucigalpa, (Honduras) por dolor en el tercio medio de la pierna derecha exacerbado con la deambulación y el frío; junto a la aparición de un tumor a ese nivel, de crecimiento lento y progresivo de dos años de evolución. Además, presenta hiporexia con pérdida de peso no cuantificado en el último mes. Como antecedente traumático, la paciente refirió un traumatismo en la pierna derecha hace dos años mientras practicaba deporte, por el que fue tratada en un centro de atención médica no especializado como una sospecha de un proceso infeccioso local, con antibióticos y antiinflamatorios, sin resolución del cuadro clínico ni indicación de estudios de imagen.

A la exploración física, la masa tumoral se localizaba a nivel anterolateral del tercio medio de pierna derecha, de aproximadamente 2 cm de diámetro, fija, dolorosa a la palpación, sin cambios inflamatorios, presentando limitación para la movilidad activa y pasiva, lo que le dificultaba la deambulación. El resto del examen físico no presentaba alteraciones. La radiografía simple mostró una masa difusa que impresionaba afectación cortical medial de peroné derecho (Figura 1). Se solicitó una tomografía axial computarizada (TAC) que se informó como una imagen de bordes irregulares con afectación cortical del peroné y membrana interósea (Figura 2).

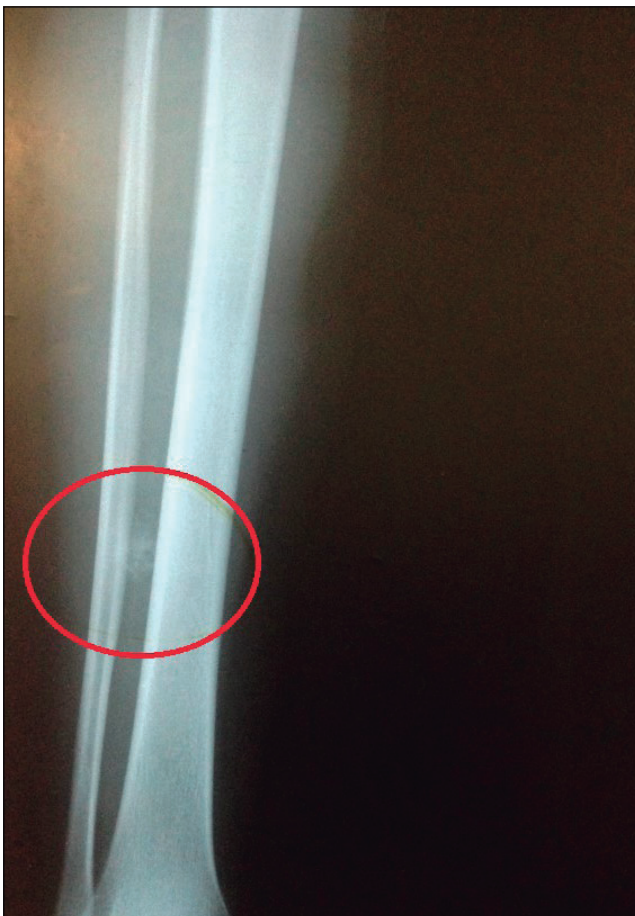

Figura 1. Radiografía anteroposterior de pierna derecha. Se indica la imagen de densidad radiológica similar al calcio.

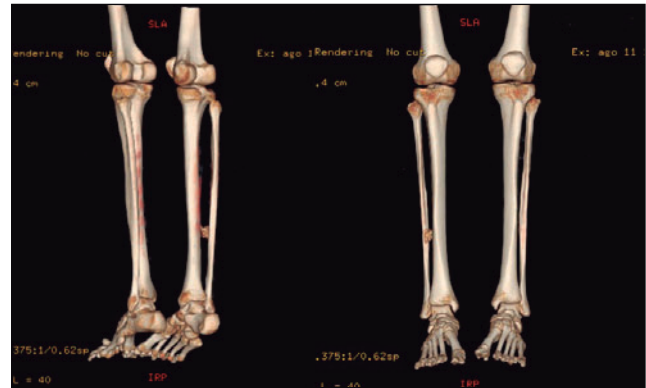


Figura 2. Reconstrucción tridimensional de tomografía computarizada de miembros inferiores previa a la resección quirúrgica. Se observa una imagen de una tumoración localizada entre la tibia y peroné, a nivel de la membrana interósea.

Se intervino quirúrgicamente a la paciente realizándose exéresis de la tumoración sin complicaciones. Se observó una masa altamente calcificada en la membrana interósea cuyo estudio histopatológico reveló una neoplasia mesenquimal (probable sarcoma sinovial monofásico). Se consultó el caso con el servicio de Hemato-oncología Pediátrica, quienes enviaron una muestra al departamento de Anatomía Patológica del Hospital St. Jude Children's Research (Memphis, EEUU) para confirmación histológica, diagnosticándose de forma definitiva como un sarcoma sinovial monofásico, grado 2. Se solicitó un TAC de tórax para descartar metástasis que fue negativo. El servicio de Hemato-oncología Pediátrica inició tratamiento quimioterápico, estableciendo el protocolo farmacológico para sarcoma sinovial modificado, con ifosfamida, y doxorubicina. Actualmente, la paciente se encuentra recibiendo ciclos de quimioterapia con adecuada respuesta clínica y sin recidiva de la tumoración demostrado por pruebas de imagen (Figura 3).

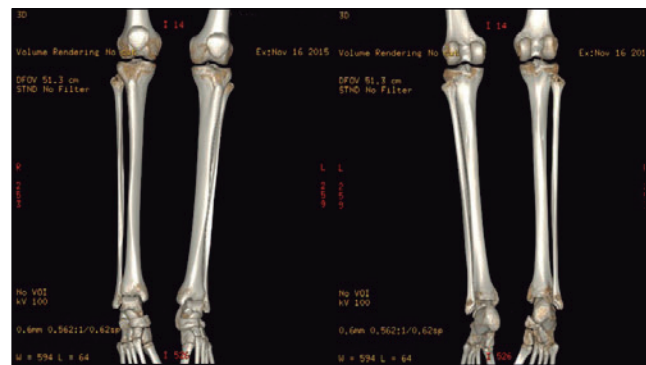


Figura 3. Reconstrucción tridimensional de tomografía computarizada de miembros inferiores, tras tres meses de tratamiento, sin alteraciones patológicas.

### DISCUSIÓN

El SS representa un subtipo dentro de los sarcomas de partes blandas no rhabdomyosarcomas, poco frecuente en la edad pediátrica, cuya forma de presentación clínica varía según su localización, tamaño y grado de extensión de la enfermedad (6). Son tumores de origen mesenquimal y se piensa que su origen son células primitivas indiferenciadas pluripotenciales no relacionadas con el tejido sinovial, pese a su denominación (3,5).

Los sarcomas de tejidos blandos pueden desarrollarse virtualmente en cualquier parte del cuerpo y, generalmente, se presentan como una masa de partes blandas que se expande progresivamente; algunas veces asociado con dolor, discapacidad funcional y otros síntomas específicos correlacionados con

la localización anatómica del tumor (1,3,6). Los sitios más frecuentes donde aparece son las extremidades inferiores; a menudo se puede encontrar cerca de un tendón o bursa, en una localización para-articular. Sin embargo, un pequeño porcentaje de estos tumores ( $\leq 5\%$ ) son de presentación intra-articular; y, en casos excepcionales, se han reportado casos en regiones como la pleura, corazón o riñón entre otros (3,4,6). El caso presentado es de localización poco frecuente, ya que la tumoración se encontraba intra-articular en la membrana interósea que une la tibia y peroné, que es considerada una sindesmosis.

El pilar fundamental del tratamiento para los sarcomas de partes blandas pediátricos es la resección quirúrgica en bloque, con márgenes libres de tumor, con conservación de la extremidad en la mayoría de estos casos (7,8). Según la literatura, se describen resultados favorables si: el tumor es menor de 5 cm; existe calcificación extensa del tumor; se realiza resección quirúrgica adecuada; y si en el tumor hay ausencia de áreas pobremente diferenciadas, necrosis o alto índice mitótico (5). En pacientes pediátricos, además del tratamiento quirúrgico, suele combinarse la quimioterapia y/o radioterapia, dado que el SS presenta una quimio-sensibilidad característica, especialmente a ifosfamida y doxorubicina (3,9).

El pronóstico para este tipo de pacientes depende en gran parte de la presencia de metástasis, la viabilidad de resección quirúrgica y el tamaño y localización del tumor (2). Sin embargo, algunos estudios han demostrado que los resultados favorables de los pacientes con SS, disminuyen significativamente con la edad, independientemente del sitio primario del tumor, el tamaño o el tratamiento (9), lo que nos indica la importancia de diagnosticar precozmente esta enfermedad. Los sitios más comunes de diseminación son el pulmón y los nódulos linfáticos, con una tasa de presencia de metástasis que oscila entre 9 y 54% encontradas en el momento del diagnóstico (10). En nuestro caso no se detectó diseminación tumoral, siendo positivo dado que la presencia de metástasis afecta de manera significativa a la supervivencia de estos pacientes (6,9).

## CONCLUSIONES

La presentación del sarcoma sinovial intra-articular es infrecuente, y ha sido poco descrita en la literatura. Una anamnesis y exploración física adecuada son fundamentales para orientar al clínico hacia un diagnóstico certero. La solicitud de estudios de imágenes es complementaria en pacientes que se presenten con dolores crónicos en regiones articulares y periarticulares, evitándose retrasos en el hallazgo de enfermedades de mayor gravedad como en el caso presentado, en donde se logró detectar a tiempo la patología e iniciar el tratamiento adecuado.

## AGRADECIMIENTOS

Al Departamento de Radiología del Hospital Escuela Universitario de Tegucigalpa (Honduras), por proporcionarnos las imágenes de este caso clínico. Al Doctor Hebel Urquía-Osorio por la supervisión metodológica durante la elaboración del documento.

## BIBLIOGRAFIA

- Piña-Oviedo S, Moreno-Verduzco ER, Ortiz-Hidalgo C. Sarcoma sinovial monofásico con componente intraneural. Informe de un caso con expresión inmunohistoquímica del factor de transcripción TLE-1 y presencia de translocación t (X;18) (SYT-SX1). *Rev Biomed*. 2007; 18(2): 109-116. Disponible en: <http://www.medigraphic.com/pdfs/revbio/bio-2007/bio072e.pdf>
- Albores-Zúñiga O, Domínguez-Malagón H, Cano VAM, Padilla RA, Ramírez BJ. Sarcoma sinovial con extensa formación de osteoide y hueso. Comunicación de un caso y revisión de la literatura. *Acta Ortopédica Mexicana*. 2005; 19(5): 231-235. Disponible en: <http://www.medigraphic.com/pdfs/ortope/or-2005/or055g.pdf>
- Corti MF, Nieto AM, Colina RE, Romano L, Milano M, Stockes F. Sarcoma sinovial en adolescente. Presentación de un caso y revisión de la literatura. *CIMEL*. 2011; 16 (1): 44-47. Disponible en: <http://www.redalyc.org/articulo.oa?id=71723602010>
- Mandujano GJ, Ortiz CH. Sarcoma sinovial. Estudio clínico-patológico e inmunohistoquímico de 21 casos con énfasis en el TLE-1, p16 y ciclina D1. *Patología*. 2011; 49(1): 1-10. Disponible en: <http://www.medigraphic.com/pdfs/patrevlat/rlp-2011/rlp111a.pdf>
- Gac P, Cabané P, Gallegos I, et al. Sarcoma sinovial intraoral primario monofásico. *Rev Chilena de Cirugía*. 2008; 60(4): 326-331. Disponible en: [https://scielo.conicyt.cl/scielo.php?script=sci\\_arttext&pid=S0718-40262008000400011](https://scielo.conicyt.cl/scielo.php?script=sci_arttext&pid=S0718-40262008000400011)
- Romero AE, Restrepo LI, Melo-Urbe MA, Díaz-Pérez JA. Sarcoma sinovial digital. Reporte de caso. *Rev Colomb Cancerol*. 2009; 13(3): 175-180. Disponible en: [https://www.researchgate.net/profile/ALFREDO\\_ERNESTO\\_ROMERO-ROJAS/publication/238738850\\_Sarcoma\\_sinovial\\_digital\\_Digital\\_Synovial\\_Sarcoma/links/0c9605282337d49bb3000000/Sarcoma-sinovial-digital-Digital-Synovial-Sarcoma.pdf](https://www.researchgate.net/profile/ALFREDO_ERNESTO_ROMERO-ROJAS/publication/238738850_Sarcoma_sinovial_digital_Digital_Synovial_Sarcoma/links/0c9605282337d49bb3000000/Sarcoma-sinovial-digital-Digital-Synovial-Sarcoma.pdf)
- Farfalli GD, Iriberry A, Albergo JI, Ayerza MA, Muscolo DL, Aponte-Tinao LA. Sarcomas de partes blandas en pacientes pediátricos. Análisis de una serie de casos del subtipo no rhabdoidesarcoma. *Arch Argent Pediatr*. 2014; 112(6): e257-e261. Disponible en: [http://www.scielo.org.ar/scielo.php?script=sci\\_arttext&pid=S0325-00752014000600016](http://www.scielo.org.ar/scielo.php?script=sci_arttext&pid=S0325-00752014000600016)
- Latt LD, Turcotte RE, Isler MH, Wong C. Soft-tissue sarcoma of the foot. *J can chir*. 2010; 53(6): 424-431. Disponible en: <https://www.ncbi.nlm.nih.gov/pmc/articles/PMC2993038/>
- Vlenterie M, Ho VK, Kaal SE, Vlenterie R, Haas R, van der Graff WT. Age as an independent prognostic factor for survival of localised synovial sarcoma patients. *British Journal of Cancer*. 2015; 1-5. Disponible en: <https://www.ncbi.nlm.nih.gov/pmc/articles/PMC4705887/pdf/bjc2015375a.pdf>
- Wisnuyotin T, Radapat K, Sirichativapee W, et al. Prognostic factors and clinical outcomes in synovial sarcoma of the extremities. *Asia-Pac J Clin Oncol*. 2013; 9: 80-85. Disponible en: <https://onlinelibrary.wiley.com/doi/full/10.1111/j.1743-7563.2012.01563.x>