FACULTAD DE MEDICINA
UNIVERSIDAD DE GRANADA

DEPARTAMENTO DE CIRUGIA

VARICOCELE. ESTUDIO CLINICO-ESTADISTICO

Memoria que presenta para aspirar al grado de Doctor en Medicina y Cirugia, el Licenciado D. Adrian de la Fuente Serrano.

UNIVERSIDAD DE GRANADA

ACTA DEL GRADO DE DOCTOR EN Medicina

Curso de 19 90 a 19 91 Folio 118 vto Número 237

Reunido en el dia de la fecha el Tribunal nombrado para el Grado de Doctor de D. Adrian de la Fuente Serrano, el aspirante leyó un discurso sobre el siguiente tema, que libremente habia elegido: "Tumores Estromales Gastricos - Histologia"

Terminada la lectura y contestadas la objecciones formuladas por los Jueces del Tribunal, este le calificó de Aptus cum laude

Granada 4 de Julio de 1991

EL PRESIDENTE,

Fdo.: José M. Gonzalez Gil

El Secretario del Tribunal,

Fdo.: Juan Fernandez Mar

EL VOCAL,

Fdo.:

EL VOCAL,

Fdo.:

EL VOCAL,

Fdo.:

FIRMA DEL GRADUANDO,

ARMANDO ZULUAGA GOMEZ, DOCTOR EN MEDICINA Y CIRUGIA. PROFESOR DE LA FACULTAD DE MEDICINA DE LA UNIVERSIDAD DE GRANADA Y JEFE DE SERVICIO DE UROLOGIA DEL HOSPITAL UNIVERSITARIO DE GRANADA.

CERTIFICA:

Que D. ADRIAN DE LA FUENTE SERRANO, Licenciado en Medicina y Cirugia y Especialista en UROLOGIA ha obtenido y estudiado personalmente, bajo mi dirección, el material necesario para la realización de su Tesis Doctoral titulada "VARICOCELE. ESTUDIO CLINICO-ESTADISTICO" Tesis que ha finalizado con todo aprovechamiento.

Revisada la misma, la encuentro conforme para ser juzgada por el Tribunal correspondiente.

Lo que certifico a petición del interesado a dia cuatro de Julio de mil novecientos noventa.

Fdo. Prof. A. ZULUAGA GOMEZ.

AGRADECIMIENTOS

Mi agradecimiento:

Al Profesor Dr. D. Armando Zuluaga Gomez cuya constante dirección y consejos han hecho posible la realización de esta memoria.

A mi sobrina Mari Paqui que con su colaboración y esfuerzo han hecho posible la realización de este trabajo.

A todos los miembros del Servicio de Urologia del Hospital Universitario de Granada por su apoyo y colaboración.

A MI FAMILIA

INDICE

INDICE

1. INTRODUCCION.

1.I ANATOMIA TESTICULO-EPIDIDIMARIA..... 1

1.II DRENAJE VENOSO TESTICULAR Y VARIANTES..... 8

1.III VARICOCELE. CONCEPTO Y CLASIFICACION..... 21

1.IV ETIOPATOGENIA. ESTUDIOS DE FLUJO..... 28

1.V VARICOCELE E INFERTILIDAD..... 39

1.VI METODOLOGIA DIAGNOSTICA..... 49

1.VII TRATAMIENTO DEL VARICOCELE..... 75

2. OBJETIVOS DEL TRABAJO..... 92

3. MATERIAL Y METODOS..... 94

4. RESULTADOS..... 104

5. GRAFICAS..... 116

6. DISCUSION..... 146

7. CONCLUSIONES..... 168

8. BIBLIOGRAFIA..... 169

INTRODUCCION

ANATOMIA TESTICULO-EPIDIDIMARIA

TESTICULOS

Los testículos o glándulas germinales masculinas, tienen forma de esferas, aplanadas ligeramente en sentido lateral, y cuyas dimensiones medias son de 4-5 cm. en el eje mayor, 2'5 de anchura y 2 de espesor.

El testículo izquierdo desciende un poco más que el derecho en la bolsa escrotal y tiene asimismo un tamaño mayor.

El testículo presenta dos polos: uno superior y otro inferior (extremitas capitalis y caudalis), el primero está ligeramente dirigido hacia delante y naturalmente el inferior se dirige hacia atrás. Dos bordes limitan las caras del testículo, uno anterior o libre (margo liber) y otro posterior, ocupado por el epidídimo (margo mesochicus). Entre los bordes se extienden las superficies testiculares, una medial (facies medialis) que mira discretamente hacia delante y otra lateral (facies lateralis). Esta última es más convexa que la medial.

En la cara lateral e insinuándose entre el testículo y epidídimo, se situa el seno lateral del epidídimo (sinus epididymis).

El borde posterior del testículo es el portador del epidídimo y ademas el lugar de entrada y salida de los vasos y conductos testiculares, constituyendo el verdadero hilio testicular, vestigio del mesorquio primitivo, que unía a la cresta genital con la pared celómica dorsal.

En el polo superior del testículo se sitúa una pequeña formación apendicular, -apéndice testicular (apendix testis) o hidátide de Morgagni-, que es el residuo del conducto de Müller en el hombre y que se correspondería con el tercio externo de la trompa en la mujer.

En el polo inferior del testículo y por fuera de la vaginal, se inserta el ligamento escrotal, haz de fibras cuya misión radica en fijar la glándula al fondo de la bolsa escrotal (194).

ESTRUCTURA TESTICULAR

La superficie de la glándula aparece revestida de una capa de tejido fibroso de 0'5 cm. de espesor, compuesta por densos haces de colágena, muy resistentes a las tracciones, que es la túnica albugínea. La porción supero-posterior testicular está atravesada por la red de

los conductillos testiculares, vasos y nervios, por lo que en esta zona se condensa el conjuntivo, dando lugar a una área fibrosa de mallas apretadas llamada mediastino testicular (mediastinum testis). Desde aquí irradian en sentido periférico un sistema de finos tabiques cerrados incompletamente (septula testis), que dividen al parénquima glandular en lóbulos, de forma piramidal, que son los lóbulos testiculares (lobuli testis).

A su vez, los lóbulos testiculares aparecen inmersos en una fina red de mallas de conjuntivo reticular que se extiende entre los tabiques, en donde se amarran y que sirve de armazón, de sostén al delicado parénquima testicular.

El parénquima lo forman los tubulillos seminíferos (tubuli contorti), que dan lugar a los lóbulos del testiculo. Los túbulos seminíferos, de 30 a 40 cm. de longitud cada uno, se anastomosan entre sí repetidamente, formando una red de conductillos. Los tubulillos se dirigen hacia el mediastino testicular, en donde confluyen, originando la red testicular (rete testis) que, en dirección al epidídimo, se continua con los conductillos eferentes.

La pared del tubo seminífero se compone de una fina lámina propia, con tejido reticular y colágeno, y del techo de células generadoras de espermatozoides y células

de sostén.

EPIDIDIMO

El epidídimo es el resultado del apelotamiento, en un corto espacio, de los conductillos eferentes testiculares, que se disponen para desembocar en un conducto único: la porción inicial del conducto deferente.

En el epidídimo hay que diferenciar tres partes: la cabeza, el cuerpo y la cola. La cabeza recibe el grupo de los conductos eferentes testiculares, por lo que está intimamente adherida al testículo; y la cola que está soldada al polo inferior del testículo por medio de un fuerte pliegue de la vaginal.

ESTRUCTURA DEL EPIDIDIMO

Los tubulillos eferentes testiculares salen de la rete testis y tras un primer trayecto rectilíneo en el que atraviesan la albugínea testicular, se hacen sinuosos y originan los lobulillos epididimarios (lobuli epidydimis).

La totalidad de los lobulillos forma la cabeza del epidídimo; los tubos eferentes desembocan en un conducto único muy flexuoso, que es el conducto del epidídimo

(ductus epidydimis), extendiéndose desde la cabeza a la cola del epidídimo, en donde se continúa con el conducto deferente.

El sistema de los tubulillos del epidídimo se encuentran inmersos en un tejido conjuntivo muy laxo, distendiéndose con gran facilidad, motivo por el que es tan doloroso el epidídimo en los procesos inflamatorios, al distender el edema a estas estructuras.

La estructura del conducto epididimario presenta un epitelio de células más altas, ordenadas en dos capas y con un sistema de cilios inmóviles (esteriocilios), cuya misión parece ser de tipo secretor; la pared del conducto posee, por fuera del epitelio, una túnica propia que está rodeada de una capa de fibras musculares, cuya constricción hace vaciar los tubos.

La luz de tubular se encuentra llena de espermatozoides en reposo, y en su interior la reacción es ácida, por lo que los espermatozoides se mueven con dificultad, lo que favorece su maduración.

La cola del epidídimo se continúa con el conducto deferencial, que tiene una longitud de unos 45 centímetros y que desemboca en una ampolla situada en las cercanías de la glándula prostática, denominada ampolla deferencial (194).

CUBIERTA TESTICULAR

Los testículos se encuentran situados en la cavidad escrotal, fijados mediante una serie de estructuras que constituyen el cordón espermático.

Tanto el testículo como el cordón están recubiertos por seis capas que se han formado como resultado del descenso gónadal desde su situación retroperitoneal inicial hasta el escroto.

Comenzando desde el exterior nos encontramos con la piel, que es una capa delgada, de color oscuro, de aspecto estriado normalmente y que se continúa con la piel del pubis y del pene por arriba, con la del periné por debajo y con la cara interna de los muslos lateralmente. Esta piel contiene gran cantidad de folículos sebaceos y glándulas sudoríparas, y poca cantidad de folículos pilosos.

Por debajo de la piel se encuentra el dartos escrotal, que es una capa fina de tejido fibroso, con fibras elásticas y musculares lisas, muy vascularizada. Es una prolongación de la fascia de Scarpa abdominal y la fascia de Colles del triángulo urogenital.

Separada del dartos por una capa de tejido alveolar está la fascia espermática externa, que es una prolongación de la fascia oblicua externa de la pared del abdomen.

A continuación le sigue la fascia cremastérica, que está formada por una doble capa de tejido areolar y elástico con una fina capa de músculo estriado. Es una prolongación de la fascia oblicua interna, esta fascia tiene una gran importancia ya que permite la etracción normal de los testículos en todos los casos de estímulo, hecho que permite un control de la termorregulación, para mantener la taemperatura óptima precisa para la maduración espermática.

Por debajo nos encontramos con la fascia espermática interna, que rodea intimamente al testículo y a las estructuras del cordón, está formada por tejido conectivo laxo y es una prolongación de la fascia transversa abdominal.

Le sigue la túnica vaginal, que está formada por dos capas, una que proviene del peritoneo posterior formando la capa visceral, adherida a la túnica albugínea testicular, y la otra capa que proviene del peritoneo anterior, que está adherida a la fascia espermática interna (186).

DRENAJE VENOSO TESTICULAR Y VARIANTES

EMBRIOLOGIA VENOSA

Las venas espermáticas derecha e izquierda derivan del sistema venoso subcardinal, que es un sistema par, paramedial y simétrico, situado a lo largo de la cara interna del mesonefros, que tomando una dirección craneal, desemboca en las venas cardinales posteriores, estas últimas van regresando encargándose las venas subcardinales del drenaje venoso de la región del mesonefros (147)

Conforme se va desarrollando el mesonefros, estas venas aumentan de calibre y se anastomosan por delante de la a. aorta a los treinta y siete días de vida intrauterina, (104). Anterior a esto se ha producido una unión entre la vena subcardinal derecha y el conducto hepatosubcardinal, originando el segmento hepático de la vena cava inferior (147).

Establecida la comunicación hepatosubcardinal del sistema subcardinal, que era inicialmente par, paralelo y lateral, quedará solo un remanente caudal que originará a la vena espermática interna izquierda y que queda unida a la vena renal izquierda.

También está establecido que el segmento de la vena renal izquierda, lateral con respecto a la vena espermática, se forma por anastómosis entre las redes venosas subcardinal y supracardinal, ocurriendo lo mismo con el segmento interrenohepático de la vena cava inferior.

La porción medial de la v. renal izquierda, situada entre la vena espermática izquierda y la v. cava inferior, deriva, a su vez, de la anastómosis intersubcardinal (104).

La vena espermática derecha se origina en la red subcardinal anterior, inicialmente esta vena se encuentra en una región próxima a la línea media del embrión y mas tarde sufre lateralmente un desplazamiento, de la forma siguiente:

Situada en el borde izquierdo de la porción subrenal de la vena cava inferior, la vena espermática se dirige hacia la cara anterior de la vena cava, para finalmente situarse en su borde derecho.

SISTEMA VENOSO TESTICULAR

Las venillas intratesticulares que se han formado de las redes peritubular e intersticial, se unen para formar las venas colectoras y estas a su vez, se fusionan para

formar las venas interlobulillares que se dirigen a la superficie testicular o a la rete testis (140, 216, 245).

La mayor parte de la sangre del parénquima testicular se drena desde el centro mediante las venas centrípetas y desde la periferia mediante las venas centrífugas (140).

Las venas centrípetas se unen a las venas subalbugineas formando un primer grupo de 5 o 6 troncos venosos, a los que se unen también pequeños vasos procedentes del epidídimo.

Estas venas testiculares y cabeza epididimaria se colocan por delante del conducto deferente en el cordón espermático y configuran la porción anterior del plexo pampiniforme, confluyendo en la vena espermática interna o vena testicular (87, 194, 253).

El drenaje correspondiente al cuerpo y cola epididimaria se realiza a través del segundo grupo venoso o grupo posterior (223), formado por 3 o 4 troncos venosos y denominado plexo venoso cremastérico, que mas tarde darán lugar a la vena cremastérica o vena espermática externa, que recibe además la sangre procedente de las cubiertas del testiculo, esta vena desemboca en la vena epigástrica inferior y esta en la vena ilíaca externa (133).

Se ha descrito un tercer plexo denominado plexo vasal o deferencial formado por pequeñas venas que se sitúan en

la zona media del conducto deferente, de este sale la vena deferencial que desemboca en la vena vesical superior, que a su vez termina en la v. ilíaca interna o hipogástrica (133, 156, 193, 197).

La v. espermática externa se separa del resto de las estructuras del cordón espermático, muy cerca del anillo inguinal superficial marchando hacia su desembocadura, mientras tanto la v. espermática interna y la deferencial atraviesan el anillo inguinal profundo, localizándose en el espacio retroperitoneal, aquí la v. deferencial acompaña al conducto deferente y finaliza en el plexo vesicoprostatico (223).

Mientras tanto, la v. espermática interna sigue un trayecto paralelo a la arteria testicular en el retroperitoneo cruzando al ureter por delante.

Hasta aquí las relaciones anatómicas es la misma en ambos vasos venosos testiculares, a partir de aquí la espermática izquierda está en relación con el arco vascular de Treitz, separándose de la arteria testicular por debajo del polo inferior renal, y ascendiendo hasta su desembocadura en la v. renal izquierda; la v. espermática derecha se hace medial acompañando a la arteria espermática y desembocando oblicuamente en la v. cava inferior (79, 174, 194, 223).

En la actualidad, los conocimientos de las caracteristicas anatómicas de los vasos espermáticos, procede en parte de los estudios de disección (5, 6, 79, 129 , 244) y por otro lado de los estudios flebográficos, que se han realizado en pacientes infértiles, con varicocele la mayor parte de ellos.

Se aprecian variaciones en el diámetro a todo lo largo de la vena espermática, aumentando en su desembocadura, este hecho se ha objetivado tanto en sujetos normales como con varicoceles (159, 276).

La vena espermática interna izquierda desemboca en la v. renal en el 99% de los casos (159), siendo muy variable la distancia entre el ostium y la v. cava inferior.

El valor del ángulo de entrada de la vena espermática en la vena renal es también variable (189), así RIEDL (223) encuentra un ángulo obtuso en el 50% de los casos, recto en el 33% y agudo en el 16%, en cambio MOLDOVAN (174) encuentra un ángulo obtuso en el 16%, recto en el 42% y agudo en el 42%.

El número de troncos de la v. espermática a nivel inguinopelviano es también variable, encontrandose mas de una vena o plexo venoso acompañante en el 50% de los varicoceles y más del 80% cuando se valora a nivel del anillo inguinal interno (223), LIEN (159) aprecia una

duplicidad venosa en el 22% de los casos, aunque BIGOT (33) solo la encuentra en el 8% de los casos.

También se ha podido apreciar la existencia de una terminación doble en el 30% de los individuos y una triple también con el mismo % (133).

La v. espermática derecha desemboca en la vena cava en un 94% (44), aunque también puede desembocar en la vena renal en un 6-21% (7, 44) ; existe mas de una rama terminal entre el 20-35% de los sujetos (51), con una desembocadura doble en un 23'3% (35).

Las venas espermáticas presentan válvulas a lo largo de su trayecto, encontrándolas AHLBERG (5) en un 60% en la v. espermática izquierda y en un 77% en el lado derecho (7, 8), localizandose preferentemente a nivel del ostium, son válvulas únicas, aunque se han visto en forma de par, pero en menor proporción (8, 44).

En un 25% y tras una disección muy cuidadosa se han demostrado válvulas en las porciones media e inicial de la vena espermática (129, 244).

ANASTOMOSIS DE LAS VENAS TESTICULARES

Existen numerosas anastómosis entre las ramas de los

plexos venosos existentes en el cordón espermático, siendo más abundantes entre los plexos espermáticos internos y cremastéricos, y entre el primero y las finas venas superficiales (29).

Los plexos espermáticos además se anastomosan con el sistema de la vena cava inferior y con el sistema portal.

A) **Anastomosis espermática-vena cava inferior.- Existen** a nivel supra e infrainguinal:

1) <u>Anastomosis suprainguinales</u>: En el 51% de los casos (217) se ven anastómosis entre la v. espermática y la vena renal izquierda, siendo su incidencia tres veces superior que en el lado derecho (44, 45).

Las anastómosis con las venas capsulares renales son frecuentes en ambos lados y se sitúan a nivel de la cresta ilíaca.

Las anastómosis con el sistema venoso perivertebral son de mediano calibre, con un 40% en el lado izquierdo y un 8% en el derecho (44, 45).

Las anastómosis con las venas escrotales y parietales posteriores es del 15'2% en el lado izquierdo y del 4'6% en el derecho (35).

Las anastómosis con el sistema de drenaje ureteral son ramas muy finas, siendo del 19% en el izquierdo y del 7'8% en el derecho, a través de estos circuitos la sangre va a las venas hipogástricas (35).

Las anastómosis directa con la v. cava inferior forman pequeñas ramas horizontales a nivel de la porción terminal de las venas espermáticas, siendo su incidencia cinco veces mayor en el lado derecho que en el izquierdo (44, 45).

2) Anastomosis infrainguinales.- Se han descrito anastómosis directas con el sistema ilíaco derecho e izquierdo en un 4% de los casos (44, 45).

Las anastómosis entre ambas venas espermáticas se aprecian en un 5'4%, a nivel del plexo venoso vesical y a nivel escrotal (237).

También se producen anastómosis entre los diferentes segmentos de las venas espermáticas, son de pequeño calibre, disponiéndose a modo de "escala de cuerda" en el trayecto venoso (44, 45).

B) Anastómosis espermática-sistema portal.- Según CHATEL (44, 45) son difíciles de ver en las flebografías retrógradas, la v. espermática izquierda puede estar unida a la vena mesentérica inferior y la derecha a la

mesentérica superior o con las venas cólicas.

Las diversas clasificaciones de las variantes del drenaje venoso testicular recogidas de diferentes autores se expresan en las Tablas I, II y III.

HISTOLOGIA DE LAS VENAS TESTICULARES

Estos vasos están formados por un endotelio apoyado en una lámina basal y asociado con pericitos, que se disponen en un desdoblamiento de la lámina basal, externamente ambas células están rodeadas por una escasa cantidad de tejido conjuntivo laxo, sin embargo, estas vénulas carecen de una adventicia claramente configurada o es de poco espesor.

Las vénulas intratesticulares están, como los capilares, implicadas en el intercambio de gases y metabolitos entre la sangre y los tubos seminíferos y las células de Leydig.

Estas vénulas a medida que se unen van formando venas colectoras de pequeño calibre, constituidas por tres capas, a saber: a) la íntima, formada por un endotelio y lámina basal. b) la media, con fibras musculares lisas, rodeadas por fibras de colágeno y elásticas. c) la

adventicia formada por tejido conjuntivo laxo, fibras elásticas, terminaciones nerviosas y algunos lobulillos adiposos (80, 103, 257).

Estas venas colectoras se disponen en la porción más caudal del plexo pampiniforme.

La pared de la v. espermática interna está formada por tres capas: a) Intima, revestida de células endoteliales planas y que contienen una lámina basal fina y una capa subendotelial con algunas fibras musculares lisas de disposición longitudinal. b) Media, delgada, formada por fascículos irregulares de fibras musculares lisas circulares y rodeadas por tejido conjuntivo. c) Adventicia con fibras de colágeno, elásticas, con terminaciones nerviosas y algunas fibras musculares longitudinales.

La vena espermática puede presentar un patrón histológico característico de v. cava inferior (80, 257), esta modificación viene determinada por las altas presiones hidrostáticas que tiene que soportar, con un gran desarrollo muscular de sus tres capas, en especial de la adventicia, y la presentación de válvulas a lo largo de su trayecto (80, 120).

Dichas válvulas son repliegues de la íntima, con eje central de tejido conjuntivo, conteniendo fibras elásticas en la parte que mira a la luz venosa (103).

TABLA I

VARIACIONES ANATOMICAS VENA ESPERMATICA INTERNA.

Clasificacion de SEYFERTH (1.981)

- Doble vena espermática

- Variaciones de la unión:
  * Vena renal izquierda.
  * Vena cava.
  * Vena renal derecha.

- Entrecruzamiento con:
  * Venas paravertebrales.
  * Venas perirrenales.
  * Venas intrarrenales.

- Unión de venas pélvicas o cremastéricas.

TABLA II

VARIACIONES ANATOMICAS VENA ESPERMATICA INTERNA

Clasificación de BAHAREN (1.983)

Tipo 1. Solo una vena testicular sin válvulas (40%).

Tipo 2. Venas colaterales retroperitoneales que ascienden por venas lumbares o retroaórticas hacia cava (22%).

Tipo 3. Duplicación espermática en dos ramas principales, con entrecruzamiento de colaterales (21%).

Tipo 4. Colaterales a. venas renales o perirrenales (13%).

Tipo 5. Bifurcación de vena renal rodeando a aorta (raro).

TABLA III

VARIACIONES ANATOMICAS VENA ESPERMATICA INTERNA

Clasificación de BIGOT (1.985)

1. Doble arco venoso renal izquierdo.

2. Tronco espermático doble.

3. Unión con venas hiliares o perirrenales.

4. Anastómosis con sistema portal por troncos colicos izq. o dchos con dos sistemas v. mesentéricos.

5. Anastómosis con el sistema venoso esplènico.

VARICOCELE. CONCEPTO Y CLASIFICACION

CONCEPTO

Se define el varicocele como la dilatación varicosa de las venas espermáticas y/o plexo pampiniforme testicular secundario a un reflujo venoso.

Se trata de un síndrome anatómico caracterizado por la dilatación del plexo venoso y un síndrome clínico provocado por la existencia de un reflujo espermático hacia el plexo pampiniforme, que se hace mas manifiesto en bipedestación y con la maniobra de Valsalva.

En 1.541, Ambroise Paré (200), describió el varicocele como un tumor de venas dilatadas y entretejidas con implicaciones varias, alrededor del testículo y cordón, e hinchamiento con sangre grosera y melancólica (interpretándose esta melancolía como lentitud o quietud).

MOLDOVAN (174), dice que el varicocele esencial o idiopático es un síndrome de flebopatia varicosa de la vena espermática izquierda, capaz de producir por el estasis venoso, modificaciones tróficas del testículo, con afectación de la fertilidad y de la sexualidad, acompañándose a menudo de trastornos psiconeuróticos obsesivos; para WOKALEK (282), es una varicosidad en el

plexo pampiniforme, producida normalmente al final de la pubertad, en la parte anterior escrotal izquierda; aunque, la mayoría de los autores definen al varicocele como la dilatación y prolongación de las venas del plexo pampiniforme (11, 269, 285).

CLASIFICACION

A los varicoceles se les puede clasificar tanto desde el punto de vista anatómico, como desde el punto de vista clínico.

(1) Varicocele anatomico.-

Para autores como HILL (116), COOLSAET (59), HANLEY (106), HARRISON (110), es de una gran importancia el conocimiento anatómico del drenaje venoso testicular con el fin de saber cual es la etiología del varicocele y poder así realizar el tratamiento adecuado.

Diferencian tres tipos de varicocele anatómico:

a) Varicocele espermático o axial, cuando es la vena espermática interna la afectada.
b) Varicocele cremastérico, cuando es la vena cremastérica la que sufre la dilatación.
c) Varicocele mixto, cuando se unen los anteriores.

Para HILL (116) además de los sistemas venosos involucrados, asociados o no a la ausencia o insuficiencia valvular, existen otros factores concomitantes como la presencia e importancia del drenaje venoso colateral, demostrando la existencia de comunicaciones transversas con el sistema venoso derecho a través de las venas retropúbicas o sacras, que darían explicación del efecto bilateral del varicocele izquierdo, sobretodo el de origen cremastérico.

(2) Varicocele clínico

El varicocele clínico ha sido diagnosticado mediante la inspección y palpación del hemiescroto correspondiente, con el paciente en bipedestación y realizando la maniobra de Valsalva.

Existen numerosas clasificaciones, entre ellas tenemos:

Clasificación de LEWIS (1950)

- Clase 1: Gran varicocele con testículo descendido y disminuido de tamaño, con signos clínicos dolorosos.
- Clase 2: Varicocele pequeño, con testículo normal y sin síntomas.
- Clase 3: Varicocele intermedio entre los anteriores y con síntomas.

Clasificación de HORNER (1960)

- Grado A: Varicocele palpable pero no visible.
- Grado B: Varicocele palpable y visible.
- Grado C: Gran varicocele.

Clasificación de UEHLING (1968)

- Grado 1: Masa venosa "tamaño de uvas", situada por encima del testículo, que se rellena tras la comprensión abdominal.
- Grado 2: Masa varicosa comparable en tamaño a la masa del testículo.
- Grado 3: La masa venosa llena el hemiescroto, llegando hasta el anillo inguinal superficial, con desplazamiento testicular, pudiendo ser diagnosticado con la inspección clínica.

Clasificación de DUBIN Y AMELAR (1970)

- Varicocele subclínico: Existencia de reflujo en la vena espermática interna, sin palpación del mismo.
- Grado 1: Varicosidad escrotal palpable, de diámetro inferior a 1 cm. y con reflujo durante la maniobra de Valsalva.

- Grado 2: Masa venosa pronunciada de un diámetro venoso entre 1-2 cm.

- Grado 3: Masa venosa que llena el hemiescroto, visible a distancia con un diámetro mayor de 2 cm. y reflujo con la maniobra de Valsalva.

Clasificación de OSTER (1971)

- Varicocele A: Masa palpable, no visible, con prolongación y dilatación de las venas de alrededor del testículo.

- Varicocele B: Varicocidades palpables y visibles.

- Varicocele C: Cambios pronunciados a nivel del hemiescroto, que hacen difícil la diferenciación testicular y/o la presencia de clínica.

Clasificación de STEENO (1976)

- Grado 1: Varicosidad palpable en escroto con un diámetro venoso de menos de 1 cm., sin reflujo con la maniobra de Valsalva.

- Grado 2: Masa varicosa pronunciada, con un diámetro venoso entre 1-2 cm.

- Grado 3: Masa venosa que llena el hemiescroto izq., con un diámetro mayor de 2 cm., reflujo con la maniobra de Valsalva y facilmente visible.

Clasificación de HENNEBERT (1985)

- Grado 1: Masa venosa menos de 2 cm., con testículo normal.

- Grado 2: Masa venosa igual a 2 cm., testículo blando y reflujo venoso con la maniobra de Valsalva.

- Grado 3: Masa venosa mayor de 2 cm., con testículo pequeño y de consistencia blanda.

De todas estas clasificaciones las mas usadas por la mayoría de los autores son la de DUBIN-AMELAR y la de STEENO.

Hay que hacer una diferenciación muy importante entre lo que denominamos varicocele idiopático o constitucional, que se produce normalmente al final de la pubertad (251), del varicocele sintomatico, producido por la compresión venosa de tumores renales o retroperitoneales, por lo que este tipo de varicocele no está relacionado con las condiciones anatómicas, lateralidad o edad de aparición.

El varicocele idiopático debe de diferenciarse de los siguientes cuadros patológicos:

* Hidrocele testicular, que se diferencia por la consistencia y la transiluminación.
* Nodulos varicosos situados por debajo del ligamento

inguinal, en los que se pueden auscultar ruidos de forma ocasional.

* Hemangioma escrotal, que tiene una consistencia de esponja, y es Valsalva (-)
* Lipomas deferenciales, que se diferencian por la consistencia y que a la palpación no se evacuan.
* Herniaciones escrotales, que se reducen manualmente.

ETIOPATOGENIA. ESTUDIOS DE FLUJO

Al varicocele se le considera como una flebectasia parcial o total del plexo venoso testicular, y para poder entender su etiopatogenia, hay que decir que los factores que pudieran ser responsables de la misma, son múltiples.

Todos los autores están de acuerdo en que hay un predominio del lado izquierdo, así IVANISSEVICH (131) encontró varicoceles izquierdos en 4.470 casos, OSTER (195) en 837 casos, oscilando su frecuencia según los autores (47, 51, 68, 74, 85, 95, 153, 195, 252, 285) entre un 11-60% de la población adolescente e infértiles, siendo la incidencia en la población normal alrededor del 10%.

La frecuencia de los varicoceles en los niños es pequeña, para OSTER (195) es del 0% antes de los 10 años, y del 5'7% a los 10 años, sin embargo, para COOLSAET (58) la incidencia es mayor al encontrar en un estudio de 67 pacientes, que 5 de ellos tenían menos de 10 años, por lo que dice que el varicocele no es tan raro como se ha indicado (39, 195).

También se han encontrado varicoceles derechos y bilaterales en un 2-3%, que sería debido a que en un 10% de los casos, la vena espermática derecha desemboca en la vena renal, con lo que las condiciones de unión serían

comparables a las del lado izquierdo (7).

Hay que tener presente que la frecuencia del varicocele es variable desde el punto de vista estadístico, según que se estudie una población normal o personas hipofértiles.

Además de que en la actualidad con la aparición de nuevos métodos diagnósticos como la Termografía, los Isótopos, la Ecografia, el Doppler, y sobretodo la Flebografia espermática, la noción de frecuencia clínica ha variado y así para COMHAIRE (51) existen un 31% de falsos negativos mientras que para BIGOT (35) los falsos negativos son de un 36% para el lado izquierdo y de un 74% para el lado derecho, siendo para CHATEL (44) la incidencia de los varicoceles radiológicos en el lado izquierdo de un 76% y para el derecho de un 60% .

Las explicaciones etiopatogenicas posibles y casi exclusivas del lado izquierdo son las siguientes:

a) Existencia de una debilidad congénita o hereditaria del tejido conectivo y de las paredes vasculares, que predisponen a la varicosidad.

b) Un desarrollo defectuoso del músculo cremaster y la atonía congénita del escroto.

c) Un aumento de la presión hidrostática en la vena espermática interna izquierda, por aumento de su longitud.

d) Flujo venoso no favorable a nivel de la unión con la vena renal izquierda, debida a su desembocadura en ángulo recto, a un aumento de la tensión de la vena renal comparada con la vena cava, o a un aumento adicional de la tensión por compresión de la vena renal, en el ángulo formado entre la arteria aorta y la arteria mesentérica superior (Fenómeno de cascanueces).

e) Compresión externa por un nódulo linfatico o de la vena iliaca común por la arteria iliaca.

f) La ausencia congénita de las válvulas venosas o cierre insuficiente de las válvulas presentes.

Esta última teoría ha sido rechazada en numerosas ocasiones, aunque en la áctualidad gracias a los estudios anatomopatológicos de materiales autópsicos y con la introducción de la flebografía espermática ha tomado de nuevo valor (54).

En 1.918, IVANISSEVICH y GREGORINI (130), pensaron que la insuficiencia valvular era la causa en la génesis del varicocele, aunque no fueron capaces de demostrar la existencia de estas válvulas.

AHLBERG (8) haciendo un estudio anatómico de la valvulación de la vena espermática, encontró una a nivel terminal en un 77% en el lado derecho y en un 60% en el lado izquierdo, aunque en el 16% y 10% respectivamente, eran incompetentes.

En 1.974, LUDWIG y cols. (162), estudiaron 50 cadáveres, con los siguientes resultados, encontraron que la vena espermática izquierda tiene una válvula en la unión con la vena renal que a veces es única, mientras que en el lado derecho siempre existían varias válvulas. Con frecuencia la vena suprarrenal desemboca enfren de la v. espermática, esto provoca una serie de turbulencias en el flujo sanguíneo, que puede ocasionar una insuficiencia en dicha válvula, y en el caso de no existir otras válvulas que detengan el flujo retrógrado, inducir a la aparición del varicocele.

Otros autores como VOLTER y cols. (271) para comprobar la incidencia, la localización, la forma y escala de la válvulas venosas, extirparon completamente dicha estructura venosa a 68 pacientes, con una edad entre 13 y 77 años, encontrando que en el 83% de los casos existían una o más válvulas en la espermática izquierda y en un 97% en la espermática derecha; la media valvular es de 3'5 en el lado izquierdo y de 3'8 en el lado derecho.

Tras recoger todos los datos hicieron un dibujo y concluyen diciendo que es posible un flujo retrógrado en el lado izquierdo en el 90%, siendo del 75% en el lado derecho.

No obstante, otros factores deben de estudiarse para comprender el desarrollo del varicocele.

COMHAIRE y KUNNEN (52) ya apuntaron en el año 1.976, la posibilidad de la falta valvular en la unión espermático-renal.

NADEL y cols. (182) apreciaron que las válvulas cuando están presentes, se localizan a 1 cm. de la apertura venosa, por tanto, al realizar una venografia espermática, no hay que sobrepasar este límite, ya que daría lugar a falsos positivos, que es lo que ocurre en el lado derecho.

Ante la presencia de un varicocele derecho aislado, debemos de excluir otras etiologías como: a) Sintoma de tumor renal o retroperitoneal. b) Desembocadura de la vena espermática derecha en la vena renal derecha. c) Situs inversus, esta causa fue publicada por GRILLO- LOPEZ (97), estando presente en 3 casos de varicocele derecho aislado.

El varicocele bilateral está basado en una causa sintomática adicional en el lado derecho o apertura anormal de la espermática en la vena renal derecha o en la existencia de anastómosis suprapúbicas entre los plexos pampiniformes derecho e izquierdo, siempre que sean avalvulares (116).

SHAFIK (238, 239, 240, 241) ha intentado dar unos conceptos nuevos con respecto a la patogénesis del varicocele, en numerosos trabajos publicados. Este autor dice que en el cordón espermático existe el denominado tubo fasciomuscular, formado por tres capas que son

extensiones de los músculos abdominales anteriores. Este tubo fasciomuscular se divide en dos compartimentos, uno anterior o pampiniforme, que incluye el plexo pampiniforme y arteria testicular; y otro posterior o vasal, que contiene el conducto deferente con su arteria, el plexo venoso vasal y el músculo cremaster interno.

Toda esta estructura funciona como "un calcetín autoelástico" dando soporte a las venas del cordón, al contraerse la fascia cremastérica y espermática, constituyen como una bomba que expulsa la sangre hacia arriba, teniendo además el tubo una acción esfinteriana sobre las venas del cordón, que se potencia con la contracción del cremaster.

Este autor hizo un estudio del tubo fasciomuscular en el varicocele primario, encontrandolo dilatado, con degeneración y atrofia del musculo cremaster y de las fibras elásticas.

Debido a la subluxación del tubo fasciomuscular, no se produce la acción esfinteriana, se reduce el mecanismo de bombeo y menor sujección de las venas del cordón, que no podrán resistir el aumento de la presión durante la contracción muscular. Como resultado, el mecanismo tubovalvular antirreflujo está interrumpido, las venas se ensanchan con la sangre, se dilatan haciendo a las válvulas incompetentes, e iniciándose una cadena de acontecimientos que conlleva al varicocele.

Por tanto, el factor primordial etiológico es la disfunción de la bomba fasciomuscular.

También el tubo fasciomuscular tiene un importante papel en la termorregulación testicular, por su acción esfinteriana sobre las venas del cordón y en especial el componente cremastérico.

Por lo anteriormente expuesto, este autor preconiza una intervención quirúrgica consistente en aplicar unas suturas fruncidas sobre el cordón espermático y que han tenido éxito en la corrección del tubo subluxado y por consiguiente del varicocele.

Sin embargo, esta teoría tan bonita, ha sido echada por tierra, demostrando SAYFAN y cols. (234), que tras haber intervenido a 40 pacientes de hernia inguinal, en la que se descomponía el tubo fasciomuscular, a los pacientes no les aparecía varicocele o reflujo.

Para otros autores (58, 78, 174,265) el fenómeno cascanueces (compresión de la vena renal entre la arteria aorta y la arteria mesentérica superior) es el causante de la circulación colateral.

Así, COOLSAET (58) apreció en 32 de 46 pacientes estudiados, la existencia de un reflujo en la vena espermática interna, y en 5 una comunicación reno-

espermática, que como causa del varicocele aparecía el fenómeno cascanueces, asociado o no a la ausencia o incompetencia valvular.

Este autor, también demostró que la aparición del varicocele cremastérico era debido al llamado fenómeno cascanueces distal, es decir a la compresión de la vena ilíaca común por la arteria ilíaca. Siendo todo esto de gran interés a la hora de decidir que tipo de intervención es la más adecuada.

Posteriormente en 1.986, MALI y cols. (165, 166) demostraron que la presión hidrostática no era suficiente para provocar una dilatación de la vena espermática interna y siguiendo los trabajos realizados en primer lugar por FAGARASANU (79) y adoptados por RIBEIRO (221) (este autor dice que la compresión de la vena renal izquierda desarrolla una circulación colateral, por lo que parte de la sangre renal es transportada hacia la vena iliaca a través de la vena testicular, plexo pampiniforme, plexo cremastérico y vena cremastérica), que indicaban la importancia de la compresión persistente de la vena renal izquierda que conducía al desarrollo del varicocele, midieron el gradiente de presión reno-cava en 34 pacientes, tanto en posición supina como en posición semierguida, apreciándose la existencia de un incremento importante en la posición semierguida. Este aumento del gradiente de presión reno-cava, determina la presencia y

la velocidad de un flujo retrógrado en la vena testicular izquierda, tal como se demuestra en la porción dinámica del estudio isotópico del varicocele.

Este varicocele ocurre cuando no existen válvulas competentes en la vena testicular izquierda o existen puentes renogonadales y la severidad de la compresión en la vena renal izquierda determina la velocidad del flujo retrógrado en la venà testicular y el tamaño del varicocele.

Asi tenemos que un gradiente de presión reno-caval grande, causa un rápido y voluminosos flujo retrógrado a través de una vena testicular grande y hacia un varicocele grande; un gradiente de presión reno-caval menor causaría un flujo retrógrado lento, a través de una vena testicular ligeramente dilatada, con un varicocele pequeño; y en ausencia de gradiente de presión reno-caval aumentado, no existe flujo retrógrado y por tanto no hay varicocele.

El papel del reflujo venoso reno-espermático ha sido probado de forma experimental en monos y perros, creando un varicocele mediante la ligadura parcial de la vena renal, pudiendo apreciarse las modificaciones en el espermiograma y en la biopsia testicular, apreciandose lesiones muy cercanas a las encontradas en el hombre (267)

Las consecuencias del reflujo venoso reno-espermático

pueden ser consideradas desde el punto de vista fisico-quimico y bioquimico, pudiendo cada uno ser los causantes de la afectación leydigiana o sertoliana.

El aspecto fisico-quimico incluye principalmente:

* Los trastornos de la termorregulación tanto a nivel escrotal como testicular.
* La hipóxia germinal.
* La hiperpresión venosa.

VERSTOPPEN y cols. (268), establecieron la influencia negativa que tiene el aumento de la temperatura sobre la espermatogénesis, asi a partir de los 20º C, se produce una disminución de la motilidad y vitalidad espermática, pudiéndose llegar incluso a una destrucción del epitelio germinal.

Numerosos trabajos han permitido la medición de la temperatura, en el hombre normal, tanto escrotal como testicular, pudiendo poner en evidencia la existencia de un gradiente térmico abdomino-escrotal, cuyo valor es variable según los autores.

Normalmente, para mantener este gradiente, es necesario una termorregulación, siendo esencial la organización de la vascularización testicular. La estrecha relación existente entre las venas del plexo pampiniforme y la arteria testicular hace que se produzca un intercambio

térmico de contracorriente, permitiendo que la temperatura central testicular sea inferior a la de la cavidad abdominal.

En pacientes con varicocele, existen fallos en los cambios de contracorriente y por tanto una pérdida del gradiente térmico abdomino-escrotal, aunque hay que señalar que tras la cirugía del varicocele no se ha corregido totalmente este trastorno.

El éstasis venoso y el reflujo espermático originan una hipoxia testicular responsable de la depresión de la espermatogénesis, sin embargo, la medida en sangre de la vena espermática del pH, pCO2 y pO2 no confirman esta teoria.

El reflujo de hormonas suprarrenales corticales y medulares hacia el plexo pampiniforme puede ocasionar un efecto vasoconstrictor que dañaría la espermatogenesis, entre estas sustancias se encuentran la renina, la cortisona, la testosterona, la DHA, las catecolaminas y la serotonina (47).

Aunque la responsabilidad del reflujo venoso reno-espermático en las alteraciones de la espermatogenesis está bien documentado, sin embargo, los mecanismos de acción y su reversibilidad son mal conocidos.

VARICOCELE E INFERTILIDAD

La primera cita referida al varicocele fue realizada por Celso en los años de la primera centuria a. d. C., describiendo el cuadro y su relación concomitante con la reducción del tamaño testicular.

La asociación entre varicocele y esterilidad fue sugerida por BENNET en 1889 (28) y cuarenta años mas tarde MACOMBER y SANDERS (163) comunicaron la vuelta a la fertilidad de un paciente intervenido de varicocele, el siguiente caso de restauración de la fertilidad fue comunicado por TULLOCH (258) en 1952, tratándose de un paciente azoospérmico previo que embarazó a su mujer tras la corrección quirúrgica del varicocele.

A partir de aquí, han sido y son numerosos los informes de diferentes investigadores que apoyan esta hipótesis, sugiriendo que la presencia del varicocele es un factor que puede reducir la fertilidad, por lo que su tratamiento es necesario para aumentar el porcentaje de embarazos (1, 14, 25, 26, 46, 47, 74, 95, 107, 149, 152, 167, 168, 173, 207, 225, 250, 258).

No obstante, y a pesar del tiempo transcurrido desde su primera descripción, en la actualidad no se sabe aún el mecanismo patogénico por el cual el varicocele afecta a la fertilidad.

Lo que sí se ha comprobado es que existe una mayor incidencia de varicocele en pacientes infértiles y que este varicocele provoca en más de un 30% alteraciones de tipo seminal (46, 76).

Esta relación parece mantenida por la frecuencia de esta patología en la población hipofértil, su asociación con alteraciones de la espermatogenesis, la mejoría del semen y la obtención de embarazos tras su tratamiento (26, 165, 178, 204, 206, 266, 287).

La acción del varicocele sobre la espermatogénesis puede ser conocida mediante el estudio de las alteraciones seminales y la biopsia testicular.

A) Estudio del espermiograma.

Existen numerosos trabajos que han dado a conocer las características seminales en el caso de existir un varicocele.

Puede existir una disminución de la concentración espermática (OLIGOSPERMIA); una disminución de la motilidad (ASTENOSPERMIA); una alteración de la morfología (TERATOSPERMIA), o aparición de formas muertas (NECROSPERMIA), todas estas alteraciones seminales pueden aparecer bien de forma separada y en mayor o menor grado, dependiendo de la evolución del proceso, o bien formando

cuadros asociados.

Para MAC LEOD (164) existe un aumento de las formas alargadas (Tapering forms), aunque dice que esto no es patognomónico del varicocele, sino de un estres testicular.

Esto, sin embargo, no es compartido por otros autores como RODRIGUEZ-RIGAU y STEIMBERGER (224), que haciendo un estudio comparativo entre 56 pacientes portadores de varicocele y 129 no portadores, que consultaron por infertilidad, no encuentran diferencias significativas seminales entre los dos grupos.

Tambien BAKER et al. (22) de 651 parejas subfertiles, en 283 no encontraron diferencias significativas respecto a la fertilidad antes y depues de la ligadura venosa.

BOECKX (36) dice que la intervención quirurgica puede mejorar el semen y obtenerse embarazos, pero de una forma fortuita, ya que el análisis estadistico indica que ni el grado de varicocele, ni la edad, ni la duración, tiene una influencia convincente sobre la calidad seminal o sobre el número de embarazos.

Igualmente POIZART (204) comenta que las bases sobre las que se establece la importancia del varicocele en la infecundidad no son tan sólidas como se cree, su papel es

limitado, ya que existe una gran discordancia entre el número de varicoceles y aquellos que consultan por esterilidad.

Las relaciones entre las características del semen y la hipofertilidad son difíciles de precisar, ya que todo sujeto con espermiogramas por debajo de la normalidad, no es forzosamente estéril, ya que el espermiograma solo es un reflejo aproximado de la fertilidad.

B) **Biopsias testiculares.**

Es otra de las maneras de poder apreciar las repercusiones del varicocele sobre la espermatogenesis (42, 115, 127, 171, 204).

Las alteraciones a nivel testicular se pueden estudiar mediante la microscopia óptica (M/O) y la microscopia electrónica (M/E), teniendo la microscopia óptica solo un interés pronóstico, al no presentar lesiones tipicas (204).

Los hallazgos más importantes encontrados en la microscopia óptica son los siguientes:

- Disminución del epitelio germinal.
- Desprendimiento de las células espermatogenicas.
- Detención de la maduración en estadío de espermatide.

Los hallazgos encontrados en el estudio de microscopia electrónica son:

- Fenómenos de detención de la maduración en estadío de espermatocito primario.
- Espermátides mal orientadas en relación con la célula de Sertoli.
- Anomalías en los complejos de unión Sertoli-células germinales.

Las lesiones son bilaterales, aunque con predominio en el lado izquierdo, sin relación con la importancia del varicocele, y apareciendo de forma inconstante, pudiendo ir desde la aplasia germinal completa hasta la biopsia normal (115).

Los análisis de las biopsias testiculares, sugieren que la disfunción de las células de Leydig, es el mecanismo de acción del varicocele sobre la espermatogénesis y la motilidad espermática (204, 277).

La disfunción leydigiana provoca la detención de la espermatogenesis en el estadío de espermátide o de espermatocito primario y es causante de la mala maduración epididimaria al ser la espermiogénesis, la división meiotica y la maduración espermática andrógeno-dependientes, pudiendo por tanto dar lugar a los trastornos seminales (oligoasteno y teratozoospermia) e

histológicos constatados (277), aunque no pueden considerarse específicos.

Los cambios morfológicos se producen en el compartimento próximo a la luz de los túbulos, a nivel de los complejos que unen las células de Sertoli a las espermátides, dando lugar a una desorientación, una dismorfia y un desprendimiento precoz de las espermítides.

Los estudios realizados por NISTAL y cols.(191, 192) desde el punto de vista histopatológico del varicocele, le han permitido distinguir las lesiones acaecidas en los distintos tipos de varicocele.

Así, en el varicocele espermático, también llamado axial o central, que está caracterizado por la dilatación de la porción anterior del plexo pampiniforme, que es el de mayor presentación y cuya expresión clínica es la infertilidad, ha apreciado la existencia de dos tipos de lesiones, unas de tipo difuso, con afectación de la totalidad del parénquima testicular, y otras de tipo focal, con afectación de los tubos seminíferos de un mismo lobulillo testicular, desarrollándose un espectro lesional en mosaico.

Las lesiones difusas consisten en la ocupación de la luz tubular por células de la linea germinal inmaduras, con una desorganización de la secuencia madurativa normal

de los diferentes estratos de las células germinales, acompañados de fenómenos degenerativos de las células de Sertoli. En otros tubulos sólo se aprecia una descamación de elementos inmaduros y espermatozoides de núcleo alargado.

En el curso evolutivo del proceso, se va produciendo una disminución del calibre tubular, con engrosamiento de la membrana basal y disminución de la espermatogenesis, pudiendo apreciarse ya en estadios avanzados una fibrosis peritubular que nos conducirá a una esclerosis tubular y a un cuadro de solo células de Sertoli, de tipo secundario.

Existe un edema intersticial, con venas dilatadas, congestivas y con fibrosis parietal.

Las lesiones focales, con afectación desigual de los tubos seminiferos, ocasionan diversos grados de atrofia tubular, dándole un aspecto en mosaico en el estudio biopsico. La afectación lobulillar evoluciona hacia una esclerosis tubular irreversible.

Dichas alteraciones focales, presentes en el testiculo del paciente con varicocele, son comparables a las que se observan en los pacientes con obstrucciones de los primeros segmentos de la via seminal.

Para este autor,(191, 192) seria una hipótesis que

podria explicar las lesiones focales que dan lugar a la atrofia testicular.

Así, aprecia la existencia de fenómenos obstructivos a nivel de la " rete testis " y conos eferentes; la dilatación y alteración de la pared vascular de las venas testiculares que convergen en la rete testis dan lugar a una obstrucción parcial, por compresión y distorsión de algunos tubos rectos, e impiden el vaciamiento de estos tubos en la rete testis al estar colapsada.

La obstrucción parcial originaría las lesiones focales testiculares y una mayor oferta de líquido a las células de Sertoli, que se verán afectadas por este aumento de presión intraluminal, ocasionándoles alteraciones morfológicas (astrocitosis, granulaciones eosinófilas intracitoplasmáticas, alteraciones de las uniones Sertoli-célula germinal) y el compartimento adluminal se abre, dando lugar a una descamación de las espermátides inmaduras.

A nivel de la membrana basal tubular se produce una colagenización y engrosamiento, que se suma a lo anterior, alterando aún mas el trofismo de las células de Sertoli, con degeneración y esclerosis del tubo seminífero.

En el caso del varicocele cremastérico, también denominado peritesticular, de poca repercusión testicular y previo a la aparición del varicocele espermático, podría

actuar sobre la fertilidad al afectar la función epididimaria, ya que la vena cremasterica drena el territorio de cuerpo y cola del epidídimo.

Si el varicocele es mixto, no se puede saber por su larga evolución, cual de los dos sistemas venosos es el causante, sin embargo, las lesiones histopatológicas focales difusas son muy intensas y asociadas a fenómenos obstructivos.

HADZISELIMOVIC y cols. (102) indican el valor de la biopsia testicular, haci do una clasificación de las lesiones encontradas y correlacionándola con la cirugía.

Así tenemos:

Grado I: Se aprecia la existencia de una atrofia de las células de Leydig, con un descenso en su proporción y disminución de tasas hormonales (FSH, LH, Testosterona). Este grado es mejorado tras la cirugía.

Grado II: Existe una proporción normal de células de Leydig, con una tasa normal de hormonas.

Grado III: Encuentra una hiperplasia y elevación de la proporción de células de Leydig, con elevación de las tasas hormonales sobre todo LH y FSH. La cirugía en este grado, no mejora las alteraciones existentes.

Grado IV: Existe una elevada proporción de células de Leydig, con atrofia intensa de las mismas, que indica un agotamiento testicular. con una elevación de la FSH, LH, y un descenso de la Testosterona. La cirugia no aumenta el recuento espermático.

METODOLOGIA DIAGNOSTICA

El diagnóstico del varicocele clínico está basado en la historia clínica, y la exploración física, precisando en algunos casos el uso de otros métodos paraclínicos que se estudiaran posteriormente con detenimiento.

(A) Estudio clínico.- El paciente afecto de varicocele viene a la consulta por tres motivos fundamentalmente, que son : 1) Dolor o sensación de pesadez escrotal que suele aparecer al estar en ortostatismo o con excitación sexual. 2) La aparición de una tumoración blanda en el hemiescroto correspondiente, que asusta al paciente. 3) Por último, consultan aquellas parejas que presentan esterilidad y alteraciones en el espermiograma.

A la exploración clínica escrotal, que conlleva la inspección y la palpación, nos podremos encontrar con diversos grados de varicocele y que en los estadios mediano y grande, con solo la inspección, es diagnosticado el cuadro clínico, pero en varicoceles pequeños y subclínicos, la inspección es negativa, recurriendose a la palpación del hemiescroto correspondiente y realizando maniobra de Valsalva, con lo que se puede apreciar la tumefacción producida por el reflujo.

En ocasiones, el escroto aparece más descendido y el testículo puede presentar una disminución de su tamaño y consistencia.

Tanto la inspección como la palpación deben de realizarse en decúbito supino y en bipedestación.

Hay, sin embargo, una serie de autores (133, 190) que demuestran conclusivamente, que la palpación manual es insuficiente para el diagnóstico del varicocele, sobre todo para los pequeños y subclínicos, debiendose de realizar otro tipo de exploraciones.

(B) Métodos paraclínicos.-

1) TERMOGRAFIA ESCROTAL:

HISTORIA

En 1.921, CREW (63) sugirió por primera vez que la diferencia de temperatura entre el abdomen y en escroto, podría afectar a la formación del esperma. Los estudios experimentales de MOORE y QUICK en 1.924, (176) establecieron la teoría de que la formación defectuosa del semen, en presencia de varicocele, podría ser debido a la elevación de la temperatura escrotal. Mas tarde, WILHELM (281) dijo que la congestión asociada al varicocele con elevación concomitante de la temperatura y cambios nutricionales, podrían ser los causantes de los análisis anormales de semen.

AGGER (4), realizó un estudio estadístico a fondo, midiendo la temperatura escrotal y testicular mediante un termómetro con aguja en pacientes con varicocele, antes y

después de la ligadura. Encontró un descenso significativo de la temperatura en el testículo izquierdo tras la ligadura, y una elevación del nº de espermatozoides.

INTRODUCCION

Una de las causas esgrimidas, que ocasiona una disminución de la espermatogénesis, es el aumento de la temperatura que provoca el varicocele en la bolsa escrotal (106).

El gradiente normal de temperatura existente entre el testículo y el recto es de 2'5º C (146), que ante la presencia de varicocele disminuye incluso hasta 0'1º C.

Este trastorno de la termorregulación a nivel testicular provocado por el reflujo de la sangre venosa en la vena espermática interna y plexo pampiniforme, puede ser uno de los factores más importantes, responsable de las alteraciones seminales que caracteriza esta afección (49).

Por esta causa, MULCAHY J. y cols. (179) en 50 pacientes que presentaban una oligospermia o astenospermia, la colocación de compresas de hielo, aplicadas en el escroto durante la noche y durante un periodo de dos meses, les produjo un incremento de la densidad y motilidad espermática en un 65%, este porcentaje de éxito fué independiente de que presentara o no varicocele.

Estos resultados demuestran la influencia negativa del calor sobre la espermatogénesis, de los 50 pacientes, 36 presentaban varicocele.

Para saber si la temperatura de la piel escrotal se relaciona con la intratesticular, KURZ et al (145), midieron la temperatura de la piel escrotal antes y después del rasurado a 34 pacientes que iban a ser sometidos a cirugía escrotal o inguinal, siendo medida la temperatura intratesticular de forma directa mediante la aguja de un termistor.

Estos autores demostraron la estrecha correlación existente entre ambas temperaturas y también que el simple afeitado produce un descenso de la temperatura tanto escrotal como intratesticular.

La termografía escrotal permite el registro del calor perdido por radiación en la piel escrotal y dada la íntima relación existente entre la temperatura escrotal y la testicular, la tele-termografía puede proporcionar datos válidos sobre las modificaciones patológicas de los mecanismos que regulan el calor en el testículo.

El principio de la termografía está basado en que la piel se comporta como un cuerpo negro y, por tanto, absorbe todas las radiaciones infrarrojas que recibe, irradiandolas, y pudiendo ser detectadas. Estas radiaciones infrarrojas se convierten en señales video-

electricas amplificadas y trasladadas a la unidad de captación, la imagen térmica puede ser presentada en blanco y negro (según escala de grises) o bien en color, mediante el uso de la llamada "función isoterma", que permite localizar en el mapa térmico todos los puntos con la misma temperatura mediante lineas de diferentes colores.

El paciente es introducido en una habitación con una temperatura entre 18-22º C, manteniendo el escroto descubierto durante 5-10 minutos para equilibrar la temperatura, a veces se la enfría con una corriente de aire (ventilador), es también recomendable que el paciente esté paseando antes de la exploración durante 15-20 minutos y que no use unos calzoncillos ajustados.

La sistemática de estudio varía según los autores, unos prefieren la posición genupectoral, otros la posición ginecológica (16, 210) con separación de los miembros inferiores y otros símplemente en posición ortostática (82) con separación de los miembros y pene adosado al vientre mediante un esparadrapo o sujetandolo el paciente, siendo la distancia entre el aparato y el paciente de 0'90 metros aproximadamente (57, 175).

Los resultados obtenidos en sujetos normales se caracterizan por los siguientes datos:

1) La piel del escroto es más fría que la de la parte

interna del muslo, su diferencia es de 3º C.

2) La porción central o craneal del escroto es más caliente que las laterales.

3) El tallo peneano es relativamente frío, sin embargo, su piel es más caliente que la piel escrotal.

La termografía en el varicocele se caracteriza por un aumento de la temperatura superficial en el hemiescroto que contiene el plexo venoso varicoso, en relación con el contralateral (139) en forma proporcional al grado clínico del varicocele (49).

Normalmente se halla una perfecta correspondencia entre las areas calientes apreciadas en el termómetro y las venas varicosas del plexo pampiniforme.

MONTEYNE y COMHAIRE (175) distinguen dos tipos de termogramas, el tipo A cuando se aprecia hipertermia en todo el hemiescroto y el tipo B cuando la hipertermia se localiza en la parte alta del hemiescroto afecto. Cuando ocurre esto último, se produce una afectación del epidídimo y por tanto de la motilidad espermática, que se confirma con la mejoría tras la cirugía del varicocele (110).

Una diferencia de 1º C o más (209) sugiere el

diagnóstico de varicocele (49, 215) existiendo una correlación entre el grado clínico y el grado de diferencia de tamperatura, así para COMHAIRE (49) el 60% de grado clínico II-III tiene una diferencia de temperatura superior a 2º C.

No todos los autores están de acuerdo con esto, (105, 113, 209), ya que según ellos no existe relación entre la importancia clínica del varicocele y el grado de hipertermia encontrado, ya que algunos varicoceles pequeños, incluso no sospechados clinicamente, ocasionan un aumento importante de la temperatura, y sin embargo, otros varicoceles voluminosos clínicamente, no han tenido traducción termográfica.

Han encontrado, en ocasiones, testículos atróficos, con evidencia clínica de varicocele y la termografía era negativa. Para HERMABESSIERE (113) la sensibilidad de la termografía es del 83%, y para [illegible] (105) es del 98'3%, parecida a la ecografía.

Para CANNIZZARO (40) la termografía tiene una sensibilidad del 30% para los varicoceles subclínicos.

VLAISAVLJEVIC (270) considera un termograma anormal cuando existe una diferencia entre placa de 1'5º C, encontrando en un 60'6% de pacientes con varicoceles una diferencia térmica por encima de 2'5º C, y en 44'2% de los

varicoceles subclínicos.

BESSON y cols (32) ha definido 3 gradientes térmicos:

1) Gradiente térmico entre la mitad superior e inferior de un hemiescroto, que oscila entre 0-2º C, en función del estadio del varicocele.

2) Gradiente térmico inter-hemiescrotal, que es como mínimo 1º C.

3) Gradiente térmico muslos-hemiescroto interesado, que está entre 1-2º C.

En los casos de varicocele bilateral, el diagnóstico no es posible mas que a partir del estudio del gradiente térmico entre el muslo y la cara anterior del escroto, siendo necesaria una diferencia igual o superior a 1º C.

WEBER (274) realiza la termografia tanto anterior como posterior, y ha clasificado las imagenes de la siguiente forma:

Grado 1: Placa hipertermica en porción superoexterna del hemiescroto, con diferencia térmica de menos de 3º C, comparado con el hemiescroto opuesto.

Grado 2: Igual al anterior, salvo que la diferencia

térmica es mayor de 3º C.

Grado 3: Placa hipertérmica de todo el escroto.

La termografia se emplea también para descubrir la existencia de varicoceles subclínicos, ante cuadros de infertilidad con exploración física normal y alteraciones del espermiograma (oligospermia, antenospermia o teratospermia), así BESSON (32) en 51 casos de anomalías seminales, encontró 24 termografias anormales, pudiendo apreciar 8 varicoceles derechos, 12 izquierdos y 4 bilaterales.

Para este estudio, el paciente ha permanecido durante 20 minutos en pie, con refrescamiento escrotal de 5 minutos mediante un ventilador a una distancia de unos 80 cm., y cuando encuentran un gradiente térmico, entre dos zonas del escroto, de 0'5º C, lo consideran positivo, incluso realizan termogramas cada minuto, para detectar un recalentamiento precoz en el lado sospechoso.

ZORGNIOTTI y cols. (293) han diseñado un termómetro, con un error de +/- 0'1º C, para poder apreciar mejor el aumento de la temperatura, habiendo demostrado su eficacia en los casos de varicocele, y que creen es superior a la termografia, ya que no precisa la interpretación de la escala de grises, aunque el número de casos es pequeño.

Para COPPOLA (61), en un estudio de 156 termografias escrotales, de diversas patologías, encontró que en 152 casos (80%) había una hipertermia en la zona patológica, y encontrando solo dos varicoceles, por lo que este autor dice que la termografia sola no tiene una garantía suficiente de seguridad diagnóstica, debiéndose por tanto asociarse a otros medios diagnósticos.

La termografia al ser un método no invasivo, inocuo, repetible y de fácil manejo, es aconsejado por la mayoría de los autores para el despistaje del varicocele clínico y subclínico (16, 20, 32, 40, 49, 50 91, 113, 139, 146, 157, 158, 203, 210, 215, 223, 262, 275).

El único límite de la termografia es la inespecifidad de método (20).

El desarrollo más importante en el campo de la termografia de contacto, es la termografia con tiras flexibles (Thermostrip Bayer). Se trata de unas tiras flexibles que se pueden adaptar al escroto, usándose un juego de 3 tiras, para la evaluación rápida y adecuada de la piel escrotal.

El paciente es colocado en una habitación fresca, con los genitales al descubierto durante 5-10 minutos, se le aplican las tiras de 34º, 33º y 32ºC., en el caso de la existencia de diferentes temperaturas, la tira cambia de

color. Estas tiras son relativamente baratas, pudiendo ser usadas en 50 exploraciones, siendo un método ideal para screening (53).

(2) DOPPLER.

El efecto Doppler es la propiedad que tiene una onda emitida por una fuente que al chocar con un objeto en movimiento, se reflejará con una frecuencia de onda mayor, si el objeto se aproxima a la fuente o viceversa (2, 135).

En el caso del varicocele, el objeto en movimiento está representado por la sangre venosa y las ondas usadas son los ultrasonidos con frecuencia entre 16.000-10.10 Hz.9.

La emisión y recepción de la onda se procesa a través de un transductor que contiene un cristal emisor y otro receptor.

Mediante el estudio Doppler, se puede escuchar y registrar con una forma gráfica las ondas reflejadas.

En la práctica clínica se utilizan dos tipos de aparatos Doppler:

a) No direccionales, en los que no es posible saber el sentido del flujo sanguineo, normalmente son aparatos portátiles o de bolsillo.

b) Bidireccionales, en los que es posible saber el

sentido del flujo en relación al transductor, siendo anterógrado igual o positivo y retrógrado igual o negativo, y por lo tanto es de gran valor el registro gráfico.

La posición del paciente es en bipedestación, el transductor es aplicado sobre la piel de la raiz escrotal y testículo, direccionado en el sentido caudo-cranial, de manera que el transductor forme un ángulo agudo con la piel. El examen se realiza con el paciente en respiración calma, espontánea y con la maniobra de Valsalva, de forma bilateral.

Para interpretar las imágenes gráficas se puede usar la clasificación de HIRSH y cols. (118):

Modelo 0: No reflujo venoso.

Modelo 1: No actividad venosa con la respiración calma. Con la maniobra de Valsalva se registra un pico seguido de una depresión.

Modelo 2: No actividad venosa con la respiración calma. Con la maniobra de Valsalva aparece una onda persistente de reflujo venoso seguido de una corta depresión.

Modelo 3: Ondas de reflujo venoso intermitente en la respiración calma, que aumentan de intensidad con la maniobra de Valsalva.

Modelo 4: Ondas de reflujo venoso continuo durante la respiración calma que aumentan con la maniobra de Valsalva.

Los modelos 0 y 1 indican la falta de varicocele. La correspondencia del grado de varicocele con el modelo gráfico es la siguiente:

Varicocele grado 1 = Modelo gráfico 2.

Varicocele grado 2 = Modelo gráfico 3.

Varicocele grado 3 = Modelo gráfico 4 y 5.

Su utilidad diagnóstica es manifiesta, así GREENBERG (96) confirmó el reflujo venoso en 28 casos de varicoceles detectados previamente en la exploración clínica, y en 5 casos de 13 pacientes en los que el examen físico no revela varicocele.

Para algunos autores como GUIRADO y cols. (99) el Doppler bidireccional tiene una seguridad diagnóstica equivalente a la venografía, concordando con esta en el 100% de los casos, y en el 95% para ABUD (3).

PARAMO (198) y C. DE BLIC (65) coinciden en precisar las indicaciones del examen Doppler en los siguientes casos:

a) No indispensable en los varicoceles obvios.

b) De necesidad absoluta en caso de sospecha subclínica y/o bilateralidad.

c) Inexcusable en los postoperatorios.

(3) ECOGRAFIA.

Los ultrasonidos han tenido y tienen su importancia para para la realización de diagnósticos y diagnósticos diferenciales de masas a nivel escrotal.

La ecografia es una técnica establecida para el estudio de las anormalidades escrotales, recientemente instrumentos de tiempo real y alta frecuencia, han ofrecido una mejor resolución y facilidad de barrido (41, 151).

Con respecto al varicocele, al producirse una dilatación de las venas del plexo pampiniforme o cremastérico, se han aplicado los ultrasonidos para ver estas imágenes venosas, inicialmente a varicoceles clinicamente diagnosticados y posteriormente para el descubrimiento de varicoceles subclínicos.

El principal valor de los ultrasonidos ha sido la localización de masas testiculares o estructuras extratesticulares, distinguiendo las lesiones solidas y quisticas (77, 148) y la capacidad de distinguir lesiones que requieren cirugía, de aquellas que solo requieren un seguimiento (21).

Sonograficamente el varicocele se describe como lesiones multiquisticas situadas en el polo superior del testículo

y similares en apariencia a otras lesiones quisticas extratesticulares, especialmente el espermatocele (27, 41, 151).

BECKER y cols. (27) indicaron que el varicocele puede ser indistinguible de espermatoceles multiseptados o de quistes epididimarios, aunque otros autores como GROS y CARROLL (41), dicen que la diferencia está en que los varicoceles se extienden hasta el canal inguinal, pudiendo ser comprimidos por el transductor. Ademas de que se puede apreciar el flujo sanguineo, retrógrado, mediante la maniobra de Valsalva (283), y que en el caso de varicocele se encuentra enlentecido.

WOLVERSON y cols. (283) apreciaron en 13 pacientes que en comparación con los pacientes controles, el número y tamaño de los vasos en el caso de varicocele, incluso en los pequeños, diferían marcadamente, de la apariencia normal de los vasos control, siendo esto especialmente llamativo cuando el paciente es explorado en posición erguida, por el aumento de la presión venosa y por la incompetencia valvular de la vena espermática interna.

La dilatación venosa de los distintos grados de varicocele oscila entre 2 y 5 mm.

La apreciación del varicocele subclínico en pacientes con infertilidad se puede realizar mediante la Ecografia, siendo su fiabilidad del 78'3% de forma global (101), no

obstante, para tener una mayor certeza diagnóstica, se asocia a otras pruebas como el Doppler e Isotopos y en el caso de ser negativos las tres, el paciente debe de ser reorientado hacia otra etiologia (185).

También se pueden apreciar si la lesión es bilateral, asi MC-CLURE (170) encontró la existencia de bilateralidad en un alto porcentaje, lo que podría explicar la afectación testicular bilateral, sugiriéndose un nuevo replanteamiento quirúrgico.

Los varicoceles desde el punto de vista sonográfico han sido clasificados por GRITZMANN (98), según el grado de dilatación venosa en:

Grado 1: El diametro venoso está entre 1-2 cm.
Grado 2: El diametro venoso está entre 2-3 cm.
Grado 3: El diametro venoso está por encima de 3 cm.
Grado 0: Hasta 1 cm. (normal).

Por todo lo anteriormente expuesto la Ecografia es otra técnica alternativa para el diagnóstico de varicoceles clínicos y subclínicos, que tiene la ventaja de poder visualizar directamente los vasos dilatados y no ser un método invasivo (66, 77, 185, 283).

(4) ANGIOGAMMAGRAFIA ESCROTAL.

El uso de los radioisótopos en el diagnóstico de las lesiones escrotales, fue descrito por NADEL en 1973 (181) y usado mas tarde por otros autores (64 119, 222), para el diagnóstico de lesiones intraescrotales, visualizando el estancamiento de la sangre escrotal y detectando la hipervascularización en los casos de abcesos, procesos inflamatorios, tumores y traumatismos, y la hipo o avascularización en los casos de torsión testicular, espermatocele e hidrocele.

A partir de estas fechas, han ido apareciendo trabajos referentes ya al uso de los isótopos en el diagnóstico del varicocele (85, 109, 184, 263), empleando como isótopo el Tecnecio 99m, usándolo VANDEWEGHE y COMHAIRE (263, 53) como pertecnetato libre, NAHOUM (184) usa albumina marcada con tecnecio y FREUND, HARRIS y cols. (85, 109) usan hematies en vivo marcados.

El método es el siguiente: Tras la administración oral de 500 mm. de perclorato sódico para bloquear la absorción en el tiroides, el paciente es colocado delante de una gammacámara en pie, con ambos miembros inferiores separados y el pene fijado al vientre. Se le inyecta el isótopo en forma de bolo, y se van haciendo las tomas cada cierto tiempo.

En ausencia de varicocele, se puede apreciar una distribución simétrica en todas las fases de la exploración, viéndose una mancha de hiperactividad en la base del pene en las imágenes tempranas y una mayor actividad vesical en las fases tardías.

El varicocele se caracteriza por 3 tipos de imágenes (188):

(1) Una zona caliente en la base del escroto o en la trayectoria del cordón espermático.

(2) Una asimetría global de la sangre escrotal.

(3) Una imagen casi anatómica del plexo pampiniforme y de la parte distal de la vena testicular, llamado "signo de la cuerda".

Para los autores mencionados anteriormente, la angiogammagrafia tiene una sensibilidad del 87'5%-100% para los varicoceles de grado II y III, pero sin embargo fué falsa negativa en aquellos pacientes con varicocele subclínico.

Así COMHAIRE (55, 56), cree que en los varicoceles pequeños se produce un drenaje colateral hacia el escroto, plexo cremastérico o deferencial compensando el reflujo espermático, no ocurriendo por tanto la distensión y

ectasia en el plexo espermático.

Se concluye diciendo que las imágenes del estancamiento sanguineo escrotal realizadas con radionúclidos, es menos sensible que otras pruebas diagnósticas, como la termografia escrotal, aunque mas específica, por lo tanto no se debe de considerar como una prueba de despistaje para varicoceles (55), aunque ofrece información complementaria, cuando los resultados de otras pruebas diagnósticas no concuerdan con la clínica.

(5) FLEBOGRAFIA ESPERMATICA.

Dentro de los exámenes diagnósticos del varicocele, la flebografia espermática permite el estudio anatomofisiologico del drenaje venoso testicular, e igualmente permite un tratamiento no quirúrgico del mismo, tanto mediante la escleroterapia como con la embolización (8, 33, 45, 59, 116).

Según BERNARDI (31), fue SOUZA CORTIN en 1937, el que realizó la primera flebografia de los vasos espermáticos, él mismo en 1957 realiza flebografias peroperatorias, observando el reflujo venoso en la vena renal hacia el riñón, dos años más tarde VASSILEV (265), siguiendo la técnica empleada por BERNARDI, la utiliza en 24 pacientes, pudiendo apreciar cinco indices radiográficos:

a) Estancamiento del contraste en la pinza aorto-mesentérica, al estar la vena renal fuertemente sujeta en ese punto.

b) Reflujo del contraste hacia el riñón, venas lumbares y hemiázigos, llegando en un caso hasta las venas intercostales 11 y 12.

c) Sifonaje en el borde de la vena espermática, que es testimonio de un estancamiento.

d) Flebectasia difusa a lo largo de la vena espermática izquierda, visible.

e) Enlentecimiento de la circulación sanguinea en el sistema de la vena renal y vena espermática izquierda.

Esta técnica ha sido empleada posteriormente por SAYFAN y cols. (231) para poder apreciar las recurrencias, que son diagnosticadas y corregidas en el mismo acto quirúrgico, si ello es posible.

También en 1957, LEGER y cols. (150), publicaron un estudio de la vena espermática interna izquierda mediante la inyección intraparenquimatosa renal del contraste.

Sin embargo, el mérito de la opacificación atraumática de la vena espermática izquierda, se debe a AHLBERG (5, 6) que en 1965, inyecta el medio de contraste con el paciente

de bipedestación, pudi dose observar por gravitación la vena espermática, esto lo consiguió en el 73% de sus casos de varicocele.

A partir de aqui se han ido publicando numerosos trabajos al respecto (7, 8, 52, 54, 116, 132).

La técnica por via retrograda selectiva, se realiza con anestesia local a nivel del triángulo de Scarpa, se punciona la vena femoral y se introduce un cateter preformado de doble curvatura a traves de la vena cava inferior, hasta llegar a la vena renal en el lado izquierdo y directamente desde la vena cava en el lado derecho.

La vena espermática izquierda desemboca en el 100% de los casos en la vena renal izquierda y la vena espermática derecha en la vena cava en un 90%, desembocan el 10% restante en la vena renal derecha (8).

Debido a la distancia variable entre el orificio de la vena espermática izquierda y la vena renal, se usan catéteres especialmente diseñados para ello, en primer lugar la punta del catéter debe estar situada lo más cerca posible del riñón, se introduce el contraste y a la vez se va retirando el catéter realizando la maniobra de alsalva.

NADEL y cols. (182) recomiendan que cuando se realice la flebografia, el catéter no debe de sobrepasar un centimetro de la abertura venosa, ya que en ese lugar se encuentra la formación valvular y al sobrepasarla daría lugar a falsas (+), que es lo que ocurre en numerosas oc siones en el lado derecho.

El primer problema que surge con la flebografia espermática, es la definición de varicocele radiológico, y que para su existencia es necesario la apreciación de una insuficiencia venosa espermática unida a una incontinencia valvular venosa (45).

En algunos casos es evidente el reflujo en la vena espermática izquierda en el momento de la opacificación de la vena renal izquierda en bipedestación; vena espermática de calibre importante y voluminosa formación varicoide, que reduce la totalidad de la superficie testicular.

En otros casos, se precisa de maniobras dinámicas (Valsalva, ortostatismo prolongado...,etc) para poner de manifiesto la opacificación de la red venosa testicular.

Solo cuando se evidencia la presencia de una válvula en forma de nido de golondrina, podemos afirmar que nos encontramos ante una válvula continente, también en el caso del varicocele, es indispensable verificar mediante la inyección de contraste en la vena renal, de que no

existe una anastómosis distal que asegura la alimentación de un eventual varicocele, cercano a la válvula (45).

Mediante esta técnica CHATEL y BIGOT (45) han encontrado en 350 pacientes que consultan por esterilidad, una insuficiencia venosa izquierda en un 76% y en la derecha en un 60%, existiendo por tanto un número elevado de lesiones infraclínicas en el lado derecho.

Para SEYFERTH y cols.(237), la finalidad de la flebografia espermática, es la siguiente:

a) Confirmar la presencia del varicocele y su grado, estableciéndose la presencia de los sospechosos.

b) Determinar si es adecuada la cirugía o la oclusión con cateter, y bajo que condiciones se realiza.

c) Probar la presencia en el postoperatorio de las recibidas y cuales son sus causas.

d) Demostrar el curso de la vena espermática antes de realizar alguna acción terapeútica.

Este mismo autor clasifica la insuficiencia venosa en cuatro estadíos:

- Estadío 0: No se aprecia varicocele, el contraste se extiende hasta unos 5 centímetros, o hasta una válvula

continente.

- Estadío 1: La columna de contraste sobrepasa los 5 centímetros, desde la válvula insuficiente.
- Estadío 2: La columna de contraste llega hasta la 4-5 vértebra lumbar.
- Estadío 3: La columna de contraste sobrepasa la cresta iliaca.

BIGOT y CHATEL (45) de un lado y COOLSAET (59) por otro, han presentado su experiencia con la flebografia renal y espermática, en la evaluación del varicocele.

Demostraron estos autores, una serie de elementos que tienen una incidencia fisiopatologica o terapeútica, como son:

a) Desdoblamiento de la vena espermática a partir de un tronco lumbo-iliaco unido, con doble abocamiento en la vena renal izquierda (12%).

b) Desdoblamiento de la vena espermática en su totalidad (8%).

c) Incontinencia ostial de la vena espermática derecha (60%), casi tan frecuente como la izquierda (76%).

d) Ausencia de reflujo espermático en condiciones normales de examen, puesto de manifiesto en ortostatismo o con la maniobra de Valsalva.

e) Demostración de un varicocele bilateral, alimentado por una sola vena espermática, con la ayuda de anastómosis

escrotales (2-3 %).

COOLSAET (59), preconiza la secuencia flebografica renoespermática-ilíaca primitiva, para determinar el factor causal, que da origen al varicocele. De esta manera, este autor, distinguió las tres formas de varicocele que son imputables a:

1) La vena espermática, por incompetencia valvular unida o no, a una compresión distal de la vena renal izquierda por la acción de la pinza aorto-mesentérica, o a una rama anastomótica anormal reno-espermática (Reflujo reno-espermático).

2) Una obstrucción o estenosis significativa de la vena ilíaca primitiva izquierda, a nivel del cruzamiento con la arteria ilíaca primitiva o mesentérica inferior (Espolón de May o síndrome de Cockett) (Reflujo ilio-espermático).

3) Mecanismo mixto.

Para CHATEL y cols. (45), la flebografia es diagnostica sobretodo en el lado derecho, en donde se detectan los varicoceles subclínicos, y terapeútica, al impedir la recaida de los varicoceles voluminosos. Además, pone en evidencia las vías de drenaje del plexo escrotal, que son las siguientes:

a) Plexo espermático posterior, que drena en la vena epigástrica y ésta en la vena iliaca externa.

b) Venas escrotales, que van a las venas pudenda externa y safena interna, de forma uni o bilateral.

c) Venas deferenciales, que van al plexo vesico-prostático y hacia la vena hipogástrica.

d) Anastomosis entre ambas bolsas escrotales.

Sin embargo, hay una serie de autores que no estan de acuerdo en la realización sistemática de la flebografia espermática, así LIPSHUTLZ y cols. (161), dicen que por razones, sobretodo económicas, sustituye la venografia por una cuidadosa inspección del cordón espermático, durante la intervención, en posición de anti-trendelemburg, para acentuar el estasis venoso, procediendo entonces a la ligadura de las venas dilatadas, reservando la flebografia para los casos de fracaso quirúrgico.

VOLTER (271) y WAGENKNECHT (272) confirman el interés de la flebografia ante una reintervención, salvo que se tenga la posibilidad de realizarla intraoperatoriamente y que sea de buena calidad.

TRATAMIENTO DEL VARICOCELE

HISTORIA

La cirugia del varicocele ya data del primer siglo antes de Cristo, HOTCHIS (122) comenta que fué Celso el primero en realizar la ligadura y la cauterización del varicocele, estando documentado.

Durante siglos, el varicocele fué tratado para aliviar el dolor y el peso escrotal, HERMAN (114) en varios trabajos, describe algunos tipos de intervenciones, como la utilizada en el Siglo XVIII por WOOD, que consistia en rodear el plexo espermático dilatado con un cable metalico, o la de WEIR en 1.800, que rodeaba el plexo espermático con un muelle fabricado de hierro.

Este tipo de intervenciones provocaban gran cantidad de ulceraciones y abscesos (39, 72), por lo que se recomienda el uso de una banda suspensora, el frío local, lociones de aluminio y sanguijuelas, considerando a la cirugía como algo imposible (60).

En 1.947, BERNARDI (30) realiza una técnica quirúrgica consistente en la ligadura de la vena espermática a nivel alto o mediano, con resección parcial de la misma, que es la misma técnica quirúrgica que inició IVANISSEVICH, y que junto con GREGORINI presentó una estadística de 4.470

casos intervenidos, siendo las complicaciones y recidivas del varicocele escasas (103, 131).

PALOMO en 1.949 (196) presentó su técnica, que consiste en la ligadura alta de la arteria y vena espermática interna, sin que tuviera complicaciones vasculares posteriores, ya que el aprovisionamiento sanguineo está asegurado por la arteria deferencial y la arteria funicular.

Esta técnica, según REICHERT (218) fué empleada con anterioridad en 1.906 por LEWIS.

Desde aquí hasta la actualidad se han empleado multitud de técnicas, variantes unas de otras hasta llegar a las técnicas de microcirugía. A continuación hablaremos de cada una de las más empleadas.

TRATAMIENTO

El tratamiento del varicocele puede: A) Quirúrgico. B) Médico.

A) Tratamiento quirúrgico.- Las técnicas quirúrgicas son múltiples y variadas, siendo la diferencia en algunos casos mínima. Entre las más característica tenemos:

a) Técnicas que practican la ligadura vascular.-

* IVANISSEVICH-GREGORINI (130): Realizan un abordaje retroperitoneal de la vena espermática interna con ligadura y resección de la misma.

* PALOMO (196): Abordaje retroperitoneal de la arteria y vena espermática interna, con resección de ambas estructuras vasculares.

* BERNARDI (30): Abordaje suprainguinal de la vena espermática interna, con ligadura resección de la misma.

* MOLDOVAN (174): Abordaje inguinal y ligadura en bucle de la vena espermática interna.

* Ligadura baja del plexo pampiniforme.

b) Técnicas que practican la suspensión músculo-aponeurótica.-

* BRANCO-RIBEIRO (136): Abordaje inguinal y tunelización del plexo espermático con la aponeurosis del músculo oblicuo menor.

* FRANK (247): Abordaje inguinal bajo, con suspensión del cordón y testículo, con un colgajo aponeurótico desde el gubernaculum testis.

* SANCHEZ-SALVADOR (230): Realiza una fijación del músculo cremastérico al músculo oblicuo menor, con suspensión del cordón espermático.

* BUNTZ (136): Abordaje inguinal con ligadura- resección de la vena espermática y suspensión a la aponeurosis del músculo oblicuo mayor, mediante exposición de todo el canal inguinal.

* BUNTZ modificada (BUNTZ-JIMENEZ) (136): Igual al anterior salvo que la incisión operatoria es a nivel del orificio inguinal interno.

c) Técnicas microquirúrgicas:

* ISHIGAMI (128): Realiza una anastómosis término-terminal de la vena espermática interna con la vena safena, esta técnica es también usada por FOX (83, 84).

* VARGAS (264): Realiza una anastómosis término-terminal de la vena espermática con la vena epigástrica.

* SILBER (243): Ligadura venosa plexo pampiniforme a nivel inguinal mediante microcirugia para preservar la arteria testicular y evitar la ligadura linfática.

d) Técnicas endoscópicas:

* SANCHEZ DE BADAJOZ (229): Introduciendo un laparoscopio a través del ombligo, se dirige al orificio inguinal profundo, identifica los vasos espermáticos, y electrocoagula la vena espermática.

Todas las técnicas quirúrgicas, lo que intentan es la interrupción completa del reflujo en la vena espermática interna, teniendo cada una de ellas sus defensores y sus detractores, estos últimos generalmente por los malos resultados al emplear una técnica determinada.

Así, tenemos que HARRISON (110), rechazaba la técnica que realiza una ligadura baja de todas las venas del plexo pampiniforme, por las siguientes razones: 1) Impedía el retorno venoso del testículo y de las cubiertas, con afectación de la espermatogénesis, pudiendo provocar hidrocele y varicocele. 2) La separación de la arteria testicular de las venas del plexo es dificultosa y la ligadura de dicha arteria provoca alteraciones funcionales testiculares. 3) Incluso si se respeta la arteria testicular, pueden afectarse las ramas arteriales epididimarias, con la consiguiente necrosis y bloqueo de los "ductus" epididimales, resultando un daño testicular o espermatocele.

Posteriormente HILL y GREEN (116), comentan la gran importancia que tiene el conocimiento anatómico del drenaje venoso testicular, para saber la etiología del varicocele y realizar el tratamiento adecuado, evitandose así las recurrencias o persistencias del varicocele.

Estos autores distinguen tres tipos de varicoceles: 1) El varicocele espermático. 2) El varicocele cremastérico. 3) El varicocele mixto.

HANLEY y HARRISON (107) demostraron que el reflujo no siempre se produce a nivel de la vena espermática interna, sino a nivel de las venas cremastéricas, por lo que, estos autores, actuan sobre dichas venas.

Recogiendo todo lo anteriormente expuesto, COOLSAET (59) mediante estudios flebográficos observa el reflujo reno-espermático-ilíaco, apreciando las tres formas de varicocele (espermático o axial, cremastérico o periférico y mixto), e indicando el lugar en donde se debería de practicar la interrupción del flujo.

En el caso del varicocele espermático, aconseja la ligadura de la vena a nivel suprainguinal, si existiese alguna comunicante venosa reno-espermática entonces se podria actuar de dos maneras, o bien se liga la vena comunicante, cercana a la ligadura a la desembocadura de la renal, o ligar la vena espermática por debajo de la unión de vena comunicante vena espermática.

En el caso de varicocele cremastérico, es incorrecto hemodinamicamente, el ligar la vena espermática interna, debiendo de ligarse las venas varicosas a nivel del anillo inguinal interno.

Si el varicocele fuese mixto, las venas varicosas de ambos sistemas deben de ligarse a nivel del anillo inguinal interno.

No obstante, todos los autores no están de acuerdo con la practica rutinaria de la flebografia espermática por varios factores, entre ellos el coste económico que supone la venografia y por otro lado el ser una técnica invasiva,

no exenta de riesgos.

Ante todos estos hechos, lo mas lógico y racional seria el practicar la intervención quirúrgica a nivel del anillo inquinal interno, en donde se pueden abordar los sistemas de drenaje venoso testicular, actuando sobre el sistema venoso que estuviese dilatado.

Dejando la flebografía diagnóstica y terapéutica para los varicoceles recidivantes y persistentes.

En ocasiones, es necesario colocar la mesa de quirófano con una angulación de 45 para producir el llenado de las venas varicosas y poder apreciarlas mejor.

Con respecto a las técnicas de microcirugía, decir que los autores de las mismas (83, 84, 28, 264),persiguen la finalidad de derivar la sangre venosa que se encuentra estancada en los plexos venosos escrotales, evitando así su efecto perjudicial en la espermatogénesis, sin embargo, el principal inconveniente que presentan estas técnicas, es de orden económico, ya que precisan de un material e infraestructura de coste elevado, además de que la intervención quirúrgica es más traumática, y los resultados junto con las complicaciones quirúrgicas hacen que la mayoría de los autores la desechen.

Mención aparte vamos a hacer de la cirugía del

varicocele en el niño y adolescente, por su gran interes e importancia.

La frecuencia del varicocele en el adolescente oscila entre el 14-20%, siendo poco frecuente por debajo de los 10 años, aunque no es excepcional (58), y tiene efectos severos sobre la reproducción como hace pensar la atrofia testicular y las lesiones histológicas bilaterales que se encuentran.

La causa de la consulta, suele ser alrededor de un 80% por la tumefacción o bultoma escrotal y el 6-10% por el dolor que produce el alargamiento del cordón espermático (19).

Las recomendaciones de la cirugía son variables para los distintos autores, aunque la gran mayoría recomiendan la intervención quirúrgica en los casos en que existan molestias dolorosas continuas, exacerbadas en los estados de exitación sexual, sensación de pesadez escrotal, existencia de bilateralidad, disminución del tamaño testicular o de la consistencia y los varicoceles de grueso volumen (161, 212, 249, 252, 260, 286).

Tiene una gran importancia la clasificación clínica del varicocele en el adolescente, ya que se han demostrado, que los varicoceles grados II y III (Grado II: masa venosa de 2 cm. de tamaño, con testículo blando y reflujo con la

maniobra de Valsalva; Grado III: masa venosa mayor de 2 cm. con testículo blando y pequeño), se corresponde con la mayor afectación testicular, en un 34% en el grado II y en un 86% en el grado III (111), estando justificada su corrección quirúrgica en estos casos.

En 1.980, HIENZ (115) realizó biópsias testiculares bilaterales, encontrándose con afectaciones tanto cualitativas como cuantitativas de la espermatogénesis en el 100% de los casos, con disminución de la motilidad espermática y presencia de formas inmaduras.

A nivel tubular se produce una esclerosis de los túbulos que conduce a la atrofia testicular.

A nivel del intersticio se aprecian fenómenos edematosos que producen una fibrosis a ese nivel.

Todas estas lesiones son compatibles con las halladas en los adultos que presentan subfertilidad.

POZZA (212) encontró en un estudio practicado a pacientes menores de 16 años con varicocele izquierdo, en un 74% presentaban hipotrofia testicular y que en el 90% de los casos presentaban alteraciones histológicas.

Por todo esto, hay un gran número de autores (115, 161, 249, 252, 286) que consideran que el varicocele en el niño

y en el adolescente puede ser responsable de un daño progresivo histológico y que este daño testicular puede estar relacionado con el tiempo de exposición, y por tanto, la actuación sobre el mismo, bien quirúrgicamente o mediante escleroterapia, sería la forma más adecuada de evitar la atrófia progresiva y el decremento del potencial de fertilidad.

Sería, no obstante, necesario el seguimiento a largo plazo de estos pacientes, para poder evaluar y relacionar la afectación testicular por varicocele y la posible infertilidad (138).

Hay otros autores como BOEXK (36) que han revisado un número importante de casos y bien controlados, al correlacionar edad, grado de varicocele, tamaño testicular y alteraciones del espermiograma (concentración, motilidad, morfología), llegan a la conclusión de que la intervención puede mejorar el esperma y conseguir embarazos, pero de una forma fortuita, ya que ni el grado de varicocele, ni la edad, ni la duración, tiene una influencia convincente sobre la calidad del esperma o sobre el número de embarazos, lo que les hace ser excépticos respecto al gran número de intervenciones realizadas e incluso preventivas antes de la pubertad.

Resumiendo, diremos que el tratamiento en el niño y el adolescente, se debe de realizar en los siguientes casos:

1) En presencia de varicocele de tamaño mediano, acompañado de molestias dolorosas, pesadez escrotal, estado de inconfort, etc.

2) Varicocele de cualquier grado acompañado de atrofia testicular o disminución de la consistencia.

3) Varicocele bilateral.

4) Varicocele acompañado de alteraciones seminales.

(B) Tratamiento no quirúrgico.

El tratamiento no quirúrgico puede ser a su vez de varios tipos; dependiendo del material usado:

a) **Sustancias esclerosantes.** El desarrollo de técnicas de cateterización de las venas espermáticas ha dado lugar al reconocimiento de varicoceles pequeños, que incluso no provocaban síntomas clínicos, permitiendo al mismo tiempo el diagnóstico preciso y su posible tratamiento, realizándose de una forma ambulatoria.

Las sustancias más empleadas son:

a) Varicocid, que es una sal de un ácido graso que se obtiene del aceite de hígado de bacalao.

b) Aetoxisclerol o polidocanol (sodium morrhuate 55 mgr. mas alcohol benzílico 20 mgr.).

c) Glucosa hipertónica al 75% mas monoetanolamino.

d) Tetradecil sulfato de sodio al 3%.

Así IACCARINO (125, 126) y LIMA (160) comenzaron a provocar una oclusión de la vena espermática interna, el primero mezclando Iotalamato sódico y Aetoxysclerol, que inyecta en el 1/3 proximal de la vena genital, presentando a los 2 años de iniciar el tratamiento, una estadística de 126 pacientes tratados con 124 éxitos, precisando el resto una nueva sesión.

LIMA (160) usa una inyección de glucosa hipertónica al 75%, seguida de otra inyección de monoetanolamino oleato, pudiendo repetirse la inyección glucosa cuantas veces se quiera, apreciando la oclusión venosa entre 5-10 minutos post-inyección, usada en tres pacientes, no ha apreciado a los 4 meses recidiva, ni ha tenido complicaciones.

En 1980, ZEITLER y cols.(289), comenzaron a realizar la escleroterapia usando glucosa hipertónica + monoetanol amino, además de practicar la laceración venosa, usan espirales de Gianturco y balones desechables, así de 52 oclusiones, pudieron controlar 18 casos, de los que 17 fueron éxito, y hubo que repetir una vez.

Tanto SEYFERT como ZEITLER (237) comenzaron a usar el varicocid (sal de un ácido graso, obtenido del aceite de hígado de bacalao) en 164 pacientes efectos de varicocele, obteniendo un 95% de oclusiones completas en los pacientes revisados (62 pacientes controlados).

Opinan estos autores (237) que teniendo en cuenta los distintos tratamientos del varicocele, han decidido utilizar la esclero-oterapia por las razones siguientes:

1) La aplicación del agente esclerosante provoca una oclusión similar a la ligadura quirúrgica.

2) Mediante la escleroterapia se provoca una oclusión de colaterales que pudieran dar lugar a recidivas.

3) Los riesgos de la escleroterapia en manos expertas son practicamente nulos.

4) Aún desconociendo las posibles recanalizaciones, en su caso, se puede de nuevo realizar la escleroterapia.

Efectos secundarios de la escleroterapia

1) Trombosis del plexo pampiniforme: BIGOT (34), usando el varicocid como agente esclerosante, aprecia esta complicación en un 3'9%, que responde bien al tratamiento con antiinflamatorios.

2) Aparición de un pequeño hidrocele.

3) Periflebitis discreta de la vena espermática.

4) Distribución incontrolada del agente esclerosante, debido a mala indicación de escleroterapia, al existir variaciones anatómicas, o inyectar el agente con demasiada presión.

b) **Embolización.**

Es un método oclusivo del sistema venoso espermático, pudiendo usarse diversos materiales para ello.

Entre estos tenemos:

1) Las espirales metálicas de Gianturco, también denominadas "coil", que son colocadas en el lugar más idóneo, existiendo diversos tamaños (11, 12, 88).

2) Balones oclusivos, que tras situarlos en el lugar adecuado, son inflados hasta conseguir la oclusión completa de la vena (180, 273, 280).

3) El Bucrylato (142, 143) es una sustancia adherente tisular, que se fija a los tejidos debido a su rápida polimerización, ocluyendo la vena espermática y sus colaterales, si existiesen. Este método requiere el uso de una mesa radiológica basculante, para poder detener la circulación sanguínea en la vena espermática, evitando la llegada del bucrylato a la vena renal.

4) La gomaespuma o gelfoam, es otro elemento usado, aunque se encuentra desechado en la actualidad.

5) Ivalon (291).

Efectos secundarios de la embolización

1) De las espirales metálicas.-

* No provoca la obturación de los colaterales de la vena espermática.
* Inestabilidad en la vena responsable de molestias ocasionales.
* Periflebitis, esclerosis periureteral y perforación venosa.
* Trombosis de la vena renal o embolismo pulmonar.

2) Del bucrylato.

* Posible adherencia a los catéteres, que provocaría la extracción mediante la cirugía.
* Posible efecto cancerígeno a largo plazo.

3) Del balon.

* Riesgo de emigración y embolismo pulmonar.
* No oclusión de las venas colaterales, por lo que puede dar lugar a persistencia del cuadro.
* Elevado coste.

c) Oclusión con medio de contraste caliente.

RHOLL y cols. (220) inyectan medio de contraste, (Diatrizoate al 76%), calentado a 100º C, en la vena espermática de perros, demostrando posteriormente la existencia de una trombosis de la vena, sin alteraciones de los tejidos vecinos, sin tener complicaciones siempre y cuando se siga la técnica que él describe, que es la siguiente:

a) Inyección de 5-10 cc. de contraste para estudio flebográfico previo.
b) Inyección de 3-12 cc. de contraste a 100º C, a razón de 2-3 cc/seg.
c) Control a las 2 semanas, realizando una flébografia sin introducir el catéter en la vena espermática.

AMPLATZ (17) refiere su experiencia en el ser humano con el medio de contraste caliente; este autor inyecta 1-2 cc. de contraste a 100º C en venas superficiales del brazo de 2 personas voluntarias, para después realizar una extirpación de las mismas y estudiarlas.

Posteriormente hizo lo mismo en la vena espermática, empleando un catéter de balón para evitar el paso de contraste a la vena renal o vena cava, a continuación introduce el contraste y realiza la oclusión con control fluoroscópico.

Histológicamente se aprecia una dilatación de la vena y "vasa vasorum", con oclusión de la misma por trombos organizados, a las 2 semanas de la inyección existe una proliferación de fibroblastos y depósito de colágeno, con cambios necróticos en la pared de la vena.

Con el uso de este método oclusivo, no se han apreciado complicaciones y los estudios al año después, no indican recanalización, por lo que la oclusión es permanente.

OBJETIVOS

FIGURA 1



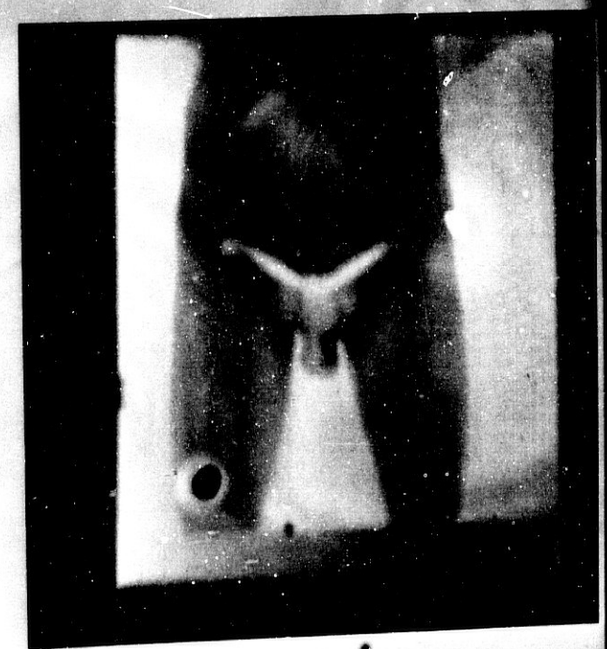

OBJETIVOS DEL TRABAJO

La realización de este trabajo de investigación clinica ha pretendido alcanzar la consecución total o parcial de los siguientes objetivos:

1) Determinar si el varicocele es un cuadro clinico que puede afectar a la fertilidad.

2) Valor de cada una de las pruebas diagnosticas de forma individual y colectiva.

3) Demostrar si el tamaño del varicocele es determinante en la afectacion del tamaño testicular.

4) Demostrar si se restaura la fertilidad tras el tratamiento quirurgico.

5) Indicar la intervención quirurgica en niños y adolescentes.

6) Existencia o no de afectación testicular mediante los estudios biopsicos.

7) Relación de la edad de los pacientes con la aparición del cuadro clinico.

8) Valoración de las pruebas hormonales.

9) Indicación del tipo de intervención quirurgica o de otros métodos de tratamiento.

MATERIAL Y METODOS

MATERIAL Y METODOS

Desde el año 1977 hasta el año 1990, fueron estudiados en la consulta de Urologia (Sección de Andrologia), del Hospital Universitario de Granada, un total de 171 pacientes que presentaban molestias escrotales y parejas que venian remitidas del Servicio de Ginecologia al presentar un cuadro de esterilidad primaria, sospechosos todos de presentar un cuadro clinico compatible con varicocele.

La edad de los pacientes osciló entre 9 y 67 años, con una media de 24.22 a. (SD= 11.21) (Grafica nº 4).

El estudio del varicocele comienza con la historia clinica, que incluye la exploración fisica, que debe de realizarse tanto en decúbito supino como en bipedestación, y con ayuda de la maniobra de Valsalva, recomendandose que el sujeto se haya mantenido durante unos 30 minutos en bipedestación o andando, con el fin de que se rellene bien el plexo pampiniforme, tambien recomendamos que las exploraciones paraclinicas se realicen el mismo dia.

A continuación de la exploración, al paciente que viene por esterilidad se le pide un estudio hormonal, para descartar otras patologias endocrinas y evitarle la realización del resto de pruebas diagnósticas.

Tambien se le pide un estudio seminal, tanto al paciente estéril como al resto (a partir de los 15 años) para poder apreciar la existencia de anomalías seminales y en los casos de pacientes esteriles que presenten Azoospermia, se descarta del estudio presente.

Las pruebas diagnósticas realizadas, que se encuentran a nuestra disposición en este Hospital, han sido la Termografia, la Angiogammagrafia y la Ecografia, aunque en la actualidad disponemos de examen ultrasónico Doppler y Flebografia espermática, siendo el numero de casos aun pequeño, motivo por el cual no han sido incluidos en este estudio.

El estudio diagnóstico ha sido realizado con los siguientes medios:

1) TERMOGRAFIA ESCROTAL

Para este estudio se ha empleado un sistema AGA-680 Medical, de fabricación sueca, que instala un detector puntual de antimoniuro de indio, alojado en un vaso Dewar, refrigerado por nitrógeno líquido.

El sistema consta de una unidad de cámara, una unidad de pantalla y otra de fotografía.

El paciente, que previamente le hemos aconsejado que camine durante 30 minutos y utilice unos calzoncillos que

no estén ajustados, es introducido en una habitación que mantiene una temperatura de 18-22ºC, se desnuda, colocándose de pie y con la mano derecha tira del pene hacia arriba, primero a la derecha y luego a la izquierda, con lo que permite visualizar adecuadamente la piel del escroto. Durante 3 minutos, se refrigera la zona con una corriente de aire frío y después se procede al estudio.

La imagen normal del escroto es simétrica, con una zona discretamente más caliente en el rafe central y en su totalidad más fría que la zona inguinal, a más de 2º C de diferencia de temperatura, por el efecto cubeta.

Cuando aparece una hipertermia centrada en la piel que recubre un testículo, con un trayecto vascular, nos indica que estamos ante un varicocele.

Esta exploración también es de ayuda para poder apreciar un buen resultado terapeútico, que en el caso de persistencia de la hipertermia y de trayectos vasculares, nos hablan de fracaso terapeútico.

En la figura 1 se aprecian las imagenes caracteristicas del varicocele izquierdo, una de ellas en escala de grises y otra en color. Se puede observar la asimetria termografica entre ambos hemiescrotos, existiendo una zona de mas temperatura a nivel superoexterno del hemiescroto izquierdo, el pene está adherido al abdomen con esparadrapo.

(2) ANGIOGAMMAGRAFIA.

Para el estudio de la Angiogammagrafia escrotal, el paciente no requiere una preparación especial, solo se recomienda que un par de horas antes de la realización de la prueba esté caminando o en bipedestación.

El paciente es colocado en bipedestación delante de la cabeza lectora de la gammacámara, con las extremidades inferiores en abducción y el pene adherido al vientre para evitar artefactos. La cabeza lectora se centra enmarcando el borde superior de las palas iliacas para dejar en el centro de la misma al pubis.

El paciente es inyectado bajo la visualización directa en la gammacámara.

El radiofármaco usado es la Sero-Albumina Humana, a una dosis entre 10-20 mCi (habitualmente se usan unos 15 mCi, en función de la talla, edad y peso del paciente).

El trazador que hemos empleado ha sido el Técnecio 99 metaestable (Tc-99m), siendo la via de administración la intravenosa.

La adquisición comienza al observar en el osciloscopio de persistencia la bifurcación de las venas

ilíacas.

Proyección única AP.

I. Adquisición analógica.

Se realiza obteniendo placas radiográficas convencionales.

Estudio dinámico inicial de 5 segundos por imagen durante 300 seg. Adquisición automática de 20 imágenes por placa.

Estudio estático al finalizar el estudio dinámico de una sola imagen magnificada por acumulación de 1100 cuentas.

II. Adquisición digital.

Se realiza introduciendo el estudio en ordenador para su posterior procesamiento.

Estudio dinámico inicial en matriz de 64x64 pixels, en un tiempo variable que oscila entre 1 y 3 seg. por frame de adquisición. (Los tiempos a utilizar pueden ser menores o mayores a los indicados, pero habitualmente no aportan mayor información. El criterio de elección de uno u otro tiempo es arbitrario a elección del explorador, en función de las características técnicas del instrumental; el tiempo de rutina más usado es el de 2 seg). El tiempo total de exploración es de 300 seg.

Estudio estático al finalizar el estudio dinámico de una sola imagen que proviene ya magnificada desde la consola de la gammacámara y que se realiza simultáneamente con ella. Se realiza en matriz de 128x128 pixels.

La obtención del estudio digital facilita el procesado de datos así como la creación y análisis de áreas de interés sobre área genital.

En la figura 2 se puede apreciar en la porción superior el estudio dinamico del varicocele con el tipico " signo de la cuerda " y en la porción inferior el estudio estático.

La figura 3 es la imagen estática a mayor aumento, con el signo de la cuerda y la ectasia del trazador a nivel escrotal.

Las figuras 4 y 5 muestran las imagenes normales postcirugia del varicocele, tanto en estudio dinamico como estático, e igualmente esta última a mayor aumento. Como se puede observar, el " signo de la cuerda " ha desaparecido y la ectasia escrotal, se aprecia un acumulo del trazador a nivel del tallo peneano.

COMPLICACIONES.

Unicamente en casos de hipersensibilidad a la Sero-Albúmina Humana, no habiendose descrito otro tipo de complicaciones.

En otro campo las propias del uso de la radiación. El

FIGURA 2

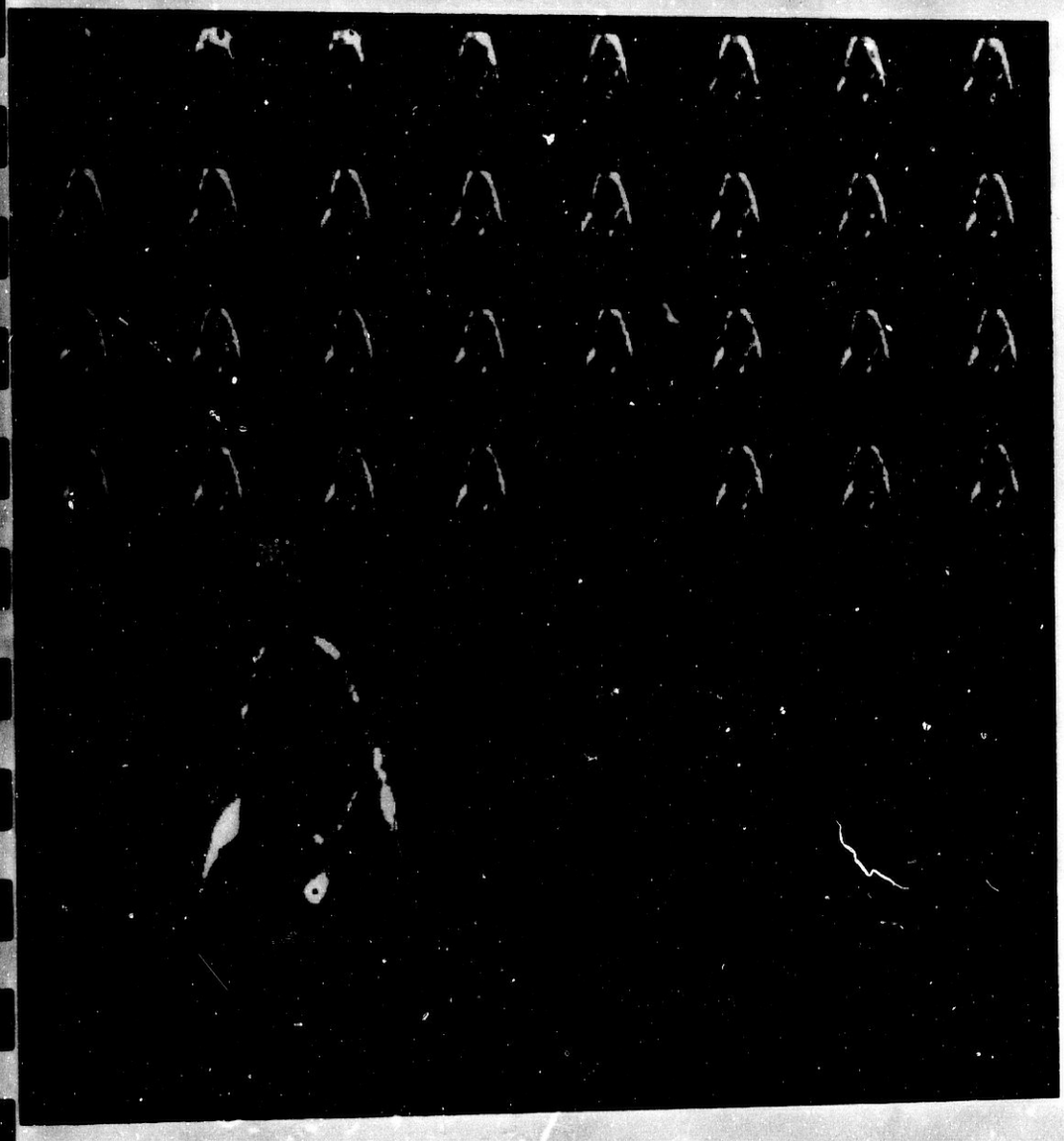

ANGIOGAMMAGRAFIA ESCROTAL: VARICOCELE IZ.
ESTUDIO DINAMICO

FIGURA 3

ANGIOGAMMAGRAFIA ESCROTAL: VARICOCELE IZ.
ESTUDIO ESTATICO

FIGURA 4

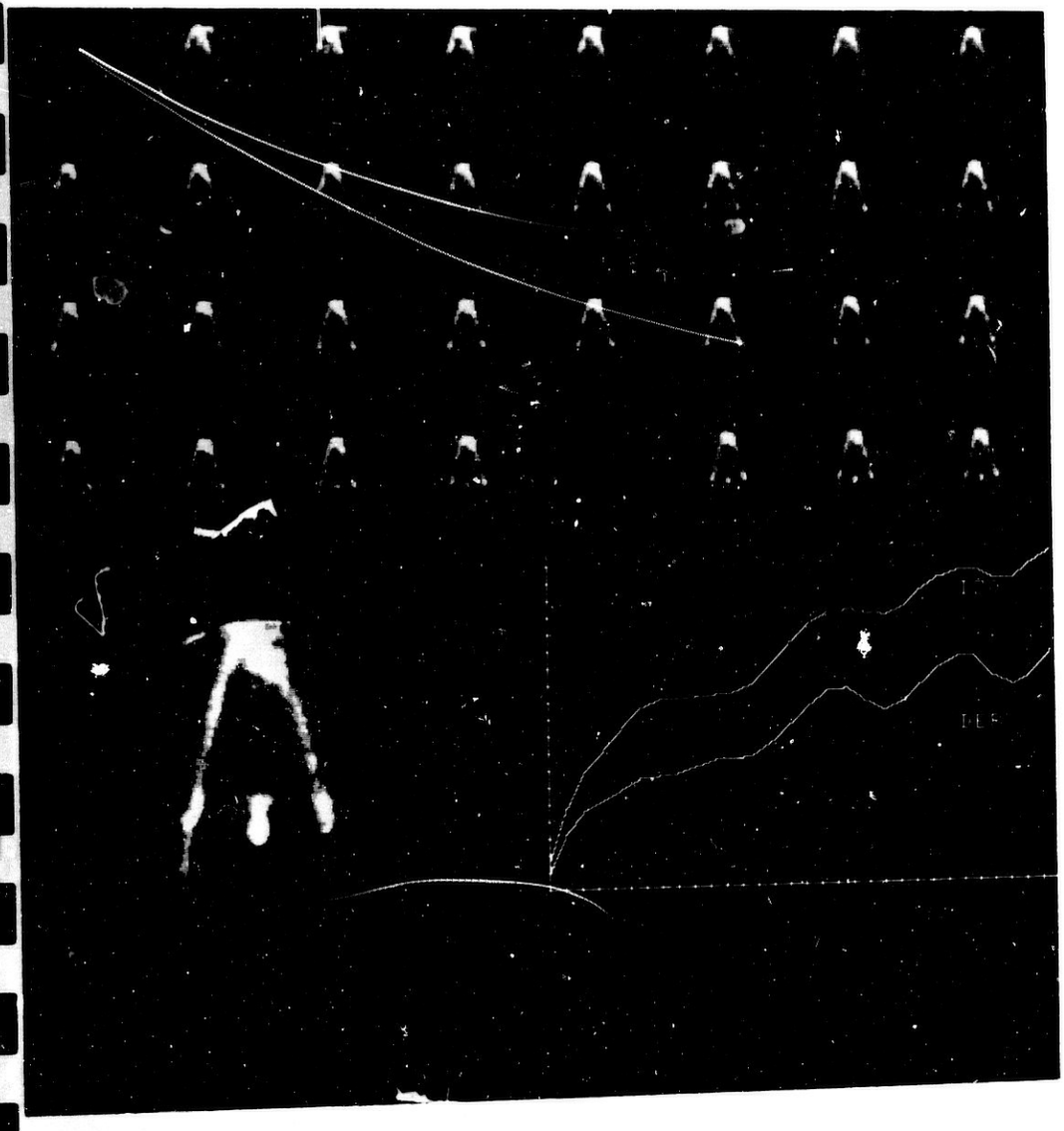

ANGIOGAMMAGRAFIA ESCROTAL NORMAL

ESTUDIO DINAMICO

FIGURA 5

ANGIOGAMMAGRAFIA ESCROTAL NORMAL

ESTUDIO ESTATICO

área más radiada es vejiga (vía de eliminación del Tc-99m libre). Para disminuirla al máximo se recomienda después de la exploración beber abundantes cantidades de agua y orinar frecuentemente.

ESPECIFICACIONES TECNICAS.

Gammacámara: CGR Modell IMAC 7300.

Ordenador: IMAC 7300.

Alfa Nuclear.

Colimadores: Colimación de campo ampliado y orificios paralelos.

(3) ECOGRAFIA ESCROTAL.

El estudio se ha realizado con un ecógrafo General Electric RT 3000 que tiene acoplada una sonda electrónica de 3'5 MHz y en comunicación con una copiadora Fuji FlI 100, imprimiéndose las imágenes en papel termoeléctrico y cámara multiformato.

Al paciente se le ha indicado la necesidad de realizar un paseo durante 20 minutos aproximadamente y posteriormente se le ha realizado una exploración ecográfica tanto en bipedestación como en decúbito supino, asi como con la maniobra de Valsalva,apreciándose las imágenes tanto a nivel escrotal como a nivel del conducto inguinal. En unos pacientes se ha utilizado como conductor un elastómero de silicona y en otros ha sido mediante inmersión en agua del escroto.

La ecografía además de servirnos para medir los diámetros venosos de los distintos tamaños de varicocele, también nos ha ayudado para practicar la medición testicular bilateral, dato interesante para poder correlacionar el tamaño del varicocele y el tamaño del testiculo.

En la figura 6 se aprecian las imagenes caracteristicas del varicocele, que se describen como lesiones multiquisticas situadas en el polo superior del testiculo o a nivel del canal inguinal, el tamaño de los vasos aumenta cuando la exploración se realiza en bipedestación.

De los 171 pacientes, solo han podido ser protocolizados un total de 158 pacientes, de ellos han sido intervenidos 121, y de los 37 no intervenidos, el 71% están pendientes de tratamiento y el el 29% no quieren ser sometidos al mismo.

Dentro de los intervenidos, se han practicado los siguientes tipos de intèrvención:

* Técnica de Ivanissevich.
* Técnica de Buntz.
* Ligadura baja del plexo pampiniforme.
* Doble: Cuando se ha realizado la técnica de Ivanissevich o la ligadura baja, mas la resección escrotal.
* Triple: Cuando se han realizado dos técnicas

anteriores mas la resección escrotal.

El numero de casos correspondientes a cada intervención, está representada en la Gráfica nº 1, existiendo un predominio de casos intervenidos con la técnica de Buntz (41%), seguida por la técnica de Ivanissevich (32%) y con menos casos el resto de técnicas.

La frecuencia correspondiente al tamaño del varicocele se expresa en la Gráfica nº 2, en la que apreciamos un predominio del tamaño mediano (90 casos), seguido de los pequeños (48 casos), grandes (17 casos) y subclínicos (3 casos). Hemos clasificado a los varicoceles siguiendo a HORNER (59), denominando al tipo A, pequeño, al tipo B, mediano, y al tipo C, grande.

O sea que la clasificación adoptada por nosotros ha sido:

Tamaño pequeño: Varicocele palpable pero no visible, que se hace más manifiesto con la maniobra de Valsalva.

Tamaño mediano: Varicocele palpable y visible.

Tamaño grande: Varicocele que ocupa prácticamente todo el hemiescroto correspondiente.

Varicocele subclinico: Aquel que no es palpable ni visible, siendo descubierto por producir alteraciones en el espermiograma u otras exploraciones paraclinicas.

En cuanto a la distribución de las intervenciones según los tamaños de los varicoceles (Gráfica nº 3) podemos

apreciar la frecuencia en la que se ha utilizado cada una de las técnicas en relación con el tamaño del varicocele.

FIGURA 6

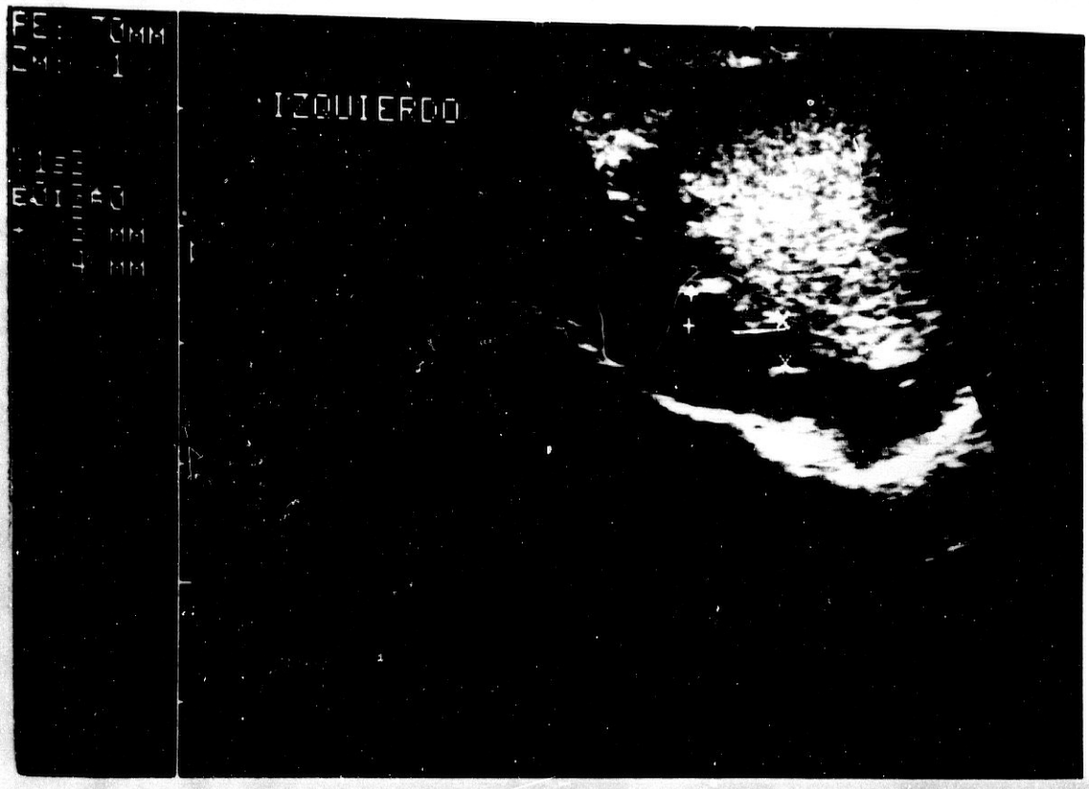

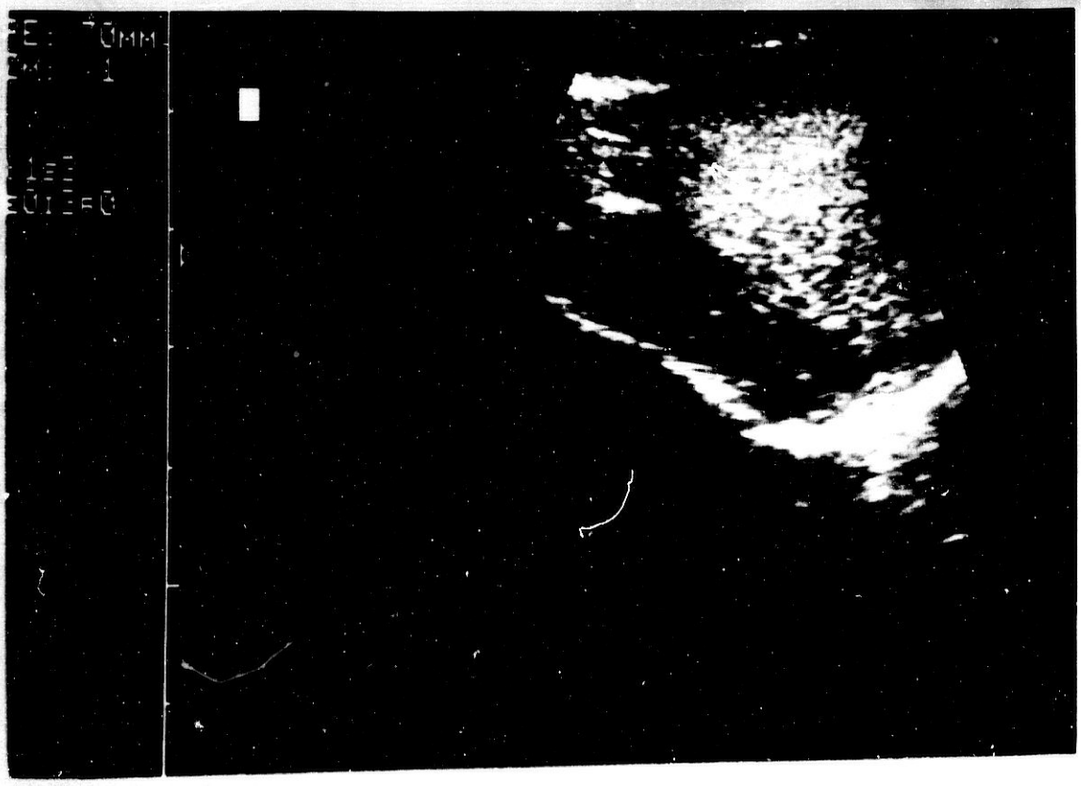

RESULTADOS

RESULTADOS

1) Distribución de edades y su relación con el tamaño del varicocele.

A partir de los 158 casos que reunían todas las características del estudio, se ha observado, primero que la edad media de los pacientes es de 24,22 años (S.D.=11.21).

Se ha comprobado la existencia de una relación entre el tamaño del varicocele y la edad de los pacientes (Friedman, P=0.04).

La mayor parte de los pacientes se encuentran comprendidos entre los 10 y los 30 años (Gráfica nº 5), observándose una correlación entre la edad y la proporción de varicoceles medianos (Ro=0.63).

2) Relación entre el tamaño del varicocele y el tamaño testicular (tipo).

La distribución de los tamaños del varicocele en relación con el tamaño testicular está representada en la Gráfica nº 6, en la que se observa un claro predominio del tamaño testicular normal sobre los demás.

En el varicocele tamaño grande, el porcentaje de testículos pequeños fué del 17.64% y de testículos atróficos el 0%.

En el varicocele tamaño mediano el porcentaje de testículos pequeños fue del 12.22% y de testículos atróficos del 1.11%.

En el varicocele tamaño pequeño el porcentaje de testículos pequeños fue del 12.5% y de testículos atróficos del 4.16%.

Se han comprobado diferencias estadísticas al relacionar el tamaño del varicocele con el tamaño testicular (Friedman, P=0.023), encontrandonos con un mayor porcentaje de testículos atróficos en los varicoceles pequeños. Pero debido a su baja frecuencia, estos resultados no los consideramos de gran fiabilidad.

3) Sintomatología clínica y su relación con la edad y el tamaño del varicocele.

En la Gráfica nº 7 valoramos el número de casos en los que se presenta cada síntoma clinico, siendo el de mayor frecuencia el dolor escrotal y el abultamiento o bultoma.

Hemos establecido la relación entre las edades y la clínica que presentaban los pacientes (Gráfica nº 8)

(Wilcoxon, P=0.13).

Se aprecia claramente que los síntomas clínicos son distintos según la edad, así pues, entre los 10 y 20 años hay un predomino del bultoma, entre los 20 y los 30 años el bultoma se iguala al dolor y una gran proporción de pacientes tienen esterilidad primaria, entre los 30 y 40 años predomina la esterilidad primaria disminuyendo el dolor y el bultoma, y apareciendo la esterilidad secundaria.

A partir de los 40 años es el dolor el síntoma que presentan los pacientes con varicocele.

Se ha correlacionado la edad con las variables bultoma y dolor, si bien en este último caso no se ha apreciado una buena correlación, sin embargo, con el bultoma comprobamos que existe un coeficiente significativo (Ro =0.77, P<0.05), o sea que tiene un pico máximo entre los 10 y 20 años disminuyendo progresivamente a medida que aumenta la edad.

Se ha efectuado un análisis estadístico correlacionando el tamaño del varicocele con la clínica del paciente, observando que existen diferencias estadísticas, lo cual indica que la sintomatología es diferente según el tamaño del varicocele (Friedman, P=0.06) (Gráfica nº 9).

También se ha apreciado que existe una correlación negativa entre el tamaño del varicocele y el síntoma dolor (Spearman, Ro= - 0.8, P<0.05), que creemos es debido a la clínica subjetiva de cada paciente.

4) Análisis de las técnicas de diagnóstico.

Hemos analizado los resultados de las distintas técnicas diagnósticas practicadas (Angiogammagrafía, Termografía y Ecografía) y su relación con los diversos tamaños del varicocele.

Considerando en conjunto, todos los tamaños del varicocele, se ha observado un menor número de casos de error (Gráfica nº 10) en la Ecografía, seguida de la Termografía y la Angiogammagrafía.

Expresado como porcentaje de error dentro de cada técnica diagnóstica, se aprecia (Gráfica nº 11) un valor considerablemente inferior en la Ecografía (2.83%) con respecto a la Angiogammagrafía (24.1%) y Termografía (19.27%).

Se ha comprobado que las tres pruebas diagnósticas tienen un mayor porcentaje de error en los varicoceles pequeños y subclínicos (P=0.13), siendo intermedio en los varicoceles medianos no apreciándo error en los varicoceles grandes (Gráfica nº 12).

Existe por tanto una correlación estadística entre los resultados observados en las tres pruebas diagnósticas (Ro=1, P<0.05).

El porcentaje de aciertos diagnósticos con las tres pruebas empleadas (Gráfica nº 13) es superior la Ecografía (97.19%), es intermedia la Termografía (80.95%) e inferior la Angiogammagrafía (75.89%).

También se han analizado los porcentajes de coincidencia diagnóstica entre cada dos pruebas, con los siguientes resultados (Gráfica nº 14), comprobándose que la Termografía con la Ecografía alcanzan un mayor nivel de coincidencia (81.01%).

Según el tamaño del varicocele, se aprecia en la Gráfica nº 15, que en los varicoceles medianos se alcanza el mayor índice de coincidencia con la Termografía y la Ecografía, seguida en proporciones similares por la Angiogammagrafía mas la Ecografía y Angiogammagrafía mas Termografía.

Con respecto al porcentaje de discondancia de cada una de las pruebas con las demas, se aprecia un menor porcentaje en la Termografía con valores similares en la Ecografía y considerablemente superior en la Angiogammagrafía (Gráfica nº 16).

En relación con el tamaño del varicocele, el porcentaje de discordancia de las pruebas es máximo con la Ecografía en los pequeños, (Gráfica nº 17), sin embargo esta prueba es menos discordante en el caso de los varicoceles medianos.

O sea, que en los varicoceles grandes, las tres pruebas tienen una misma fiabilidad (100%), en los varicoceles medianos la prueba más fiable resultó ser la Ecografía y en los varicoceles pequeños la más fiable fué la Termografía.

Concluimos diciendo que la coincidencia diagnóstica es mayor en los casos de varicoceles grandes, es intermedia en los casos de varicoceles medianos y es inferior en los casos de varicoceles pequeños (P=0.05) (Gráfica nº 15).

5) Recidivas del proceso clínico.

A lo largo del estudio se han producido un total de 7 recidivas (Gráficas 18, 19 y 20), de las que 2 recidivas corresponden a los intervenidos según la técnica de Buntz, 4 recidivas a pacientes intervenidos mediante una ligadura baja del plexo pampiniforme y 1 recidiva correspondió a una intervención según la técnica de Ivanissevich.

Los porcentajes de recidivas fueron superiores con la ligadura baja (Gráfica nº 21) (22.22%), seguida de la

técnica de Buntz (4%) y de la técnica de Ivanissevich (2.5%).

A los varicoceles medianos le corresponden 5 recidivas y a los varicoceles grandes le corresponden 2 recidivas (Gráfica 18 y 20).

En cuanto al porcentaje de recidivas en relación con el tamaño del varicocele, se ha apreciado un porcentaje mayor en los varicoceles grandes (11.76%) siendo aproximadamente la mitad (5.55%) en los varicoceles medianos (Gráfica nº 22).

Mediante la aplicación de un análisis estadístico (Test de Friedman) no se ha observado una relación entre el tamaño del varicocele, tipo de intervención quirúrgica y la recidiva del proceso (P=0.93).

Sin embargo, hay que tener en cuenta que debido al escaso número de recidivas producidas, no se descarta la posible influencia del tamaño del varicocele y el tipo de intervención, en la producción de recidivas.

6) Relación entre el varicocele y la fertilidad (Gráfica nº 23).

Del total de casos que se han estudiado, y efectuados el seguimiento postoperatorio en aquellos pacientes

casados, hemos comprobado que 14 casados y con hijos, consultaron por dolor y otros 8 también casados y con hijos consultaron por el bultoma.

Dentro de la esterilidad primaria, con 18 casos, en la actualidad 14 (77.7%) no han tenido aún descendencia y 4 (22.3%) si han tenido descendencia.

Con respecto a la esterilidad secundaria, en un porcentaje del 100% han tenido hijos.

7) Complicaciones postoperatorias (10.74%)

Se han presentado 13 complicaciones, que como vemos en la Grafica nº 24, entre Orquitis e Hidrocele representan el 77% del total, el Edema escrotal, Abscesos y Epididimitis presentaron un caso cada una.

8) Estudio del análisis seminal preoperatorio.

Los resultados de los análisis seminales antes de la intervención quirúrgica nos indican que existen alteraciones seminales en un 52.7% de la totalidad. Esta proporción se mantiene prácticamente y sin variación, de forma independiente del tamaño del varicocele (Gráfica nº 25).

Se ha efectuado un análisis estadístico para determinar

la posible influencia del tamaño del varicocele en las alteraciones seminales llegándose a la conclusión de que la existencia o no de estas alteraciones seminales, es independiente del tamaño del varicocele (Wilcoxon, P=0.28).

Analizando los diferentes tipos de alteraciones seminales encontradas (Astenoteratospermia, Astenonecrospermia, Oligospermia, Oligoastenoteratos y Oligoastenospermia) aparecen un mayor índice de las Astenospermias y Oligoastenospermias (15 y 14 casos respectivamente), le siguen a continuación la Oligospermia y la Oligoastenoteratospermia (con 7 y 6 casos) y por último, las menos frecuentes son la Astenonecrospermia y la Astenoteratospermia (1 y 3 casos respectivamente).

Teniendo presente la clasificación por tamaños del varicocele (Gráfica nº 26), en los medianos se observó el mayor número de alteraciones, que corresponden principalmente a Oligoastenospermia y Astenospermia, con un total de 23 casos, a continuación en los varicoceles pequeños se presentaron 16 casos de alteraciones, principalmente Astenospermias, y ya en menor número de casos el varicocele grande y el varicocele subclínico presentaron Oligoastenospermia.

8) Estudio seminal postoperatorio.

En la Gráfica nº 27 se representan el número de casos por tamaño del varicocele, con y sin alteraciones postintervención.

Independientemente del tamaño del varicocele, las alteraciones seminales se han reducido en un 50%, observándose en los varicoceles medianos un 23% de alteraciones seminales, en los varicoceles pequeños un 33% de alteraciones seminales al igual que en los varicoceles grandes.

Se ha efectuado un análisis estadístico para determinar la posible influencia del tamaño en las alteraciones seminales posquirúrgicas, y al igual que en las existentes prequirúrgicas, se concluye en que la existencia de estas alteraciones seminales no dependen del tamaño del varicocele (Wilcoxon, P=0.28).

La alteracion seminal más frecuente es la Oligospermia con 9 casos, que se encuentra más representada en los varicoceles pequeños (Gráfica nº 28), después de esta aparece la Astenospermia con 5 casos, a continuación con 3 casos para la Oligoastenospermia y Oligoastenoterato, con menor frecuencia se presentaron el resto de las alteraciones seminales.

Analizando el grado de alteraciones seminales en aquellos pacientes que presentan una misma alteración

antes y después de la cirugía, se puso de manifiesto, que el 61% tienden a mantenerse y en un 38% se aprecia una mejoría, no empeorando ninguno.

Para cada tipo de alteración, la igualdad de grado se presentó en las alteraciones seminales (Oligoastenoterato y Necrospermia) no han mejorado ningún caso.

La mejoría se evidenció en la Astenoteratospermia (100%) y en un 50% la Oligospermia, Oligoastenospermia y Astenospermia.

9) Relación entre los síntomas clínicos y la elongación escrotal.

Se ha efectuado un análisis estadístico para determinar la influencia de la elongación escrotal en la clínica del varicocele, observándose que la mayor o menor elongación no influye en la sintomatología (Wilcoxon, P=0.82).

Del total de pacientes revisados, el 26% tenían el escroto elongado y un 74% tenían el escroto normal.

Dentro de cada tipo (elongado y normal) los síntomas dolor y bultoma estuvieron representados en proporciones similares (Gráfico nº 29).

10) Estudio hormonal.

En el estudio hormonal efectuado pre y posquirúrgico se ha evaluado el cambio producido en los niveles séricos de las hormonas FSH, LH, Testosterona y Proláctina.

TABLA IV

CAMBIOS HORMONALES POSTCIRUGIA

	LH	FSH	Testost.	PRL
Mismo nivel	82,60	85,00	87,13	95,90
Bajan nivel	15,20	9,40	11,69	4,10
Suben nivel	1,16	5,60	1,16	0,00

En la tabla IV se puede apreciar el número de pacientes que se encuentran dentro de las categorías, aumento de nivel, disminución de nivel y sin modificaciones (%).

Como puede apreciarse en todos los parámetros predomina la falta de modificaciones en los niveles hormonales, oscilando entre el 82 y el 96%.

Se ha aplicado un análisis estadístico para determinar la influencia de la intervención en los cambios hormonales, observándose que no existe una interacción de estos dos factores, ya que el número de individuos en los que se mantiene el nivel inicial es significativamente mayor ($P=0.02$) que en los casos que se produce una disminución o aumento. Esto ocurre en todas la pruebas hormonales, ($P=0.82$).

GRAFICAS

Frecuencia de los distintos
tipos de intervención efectuados

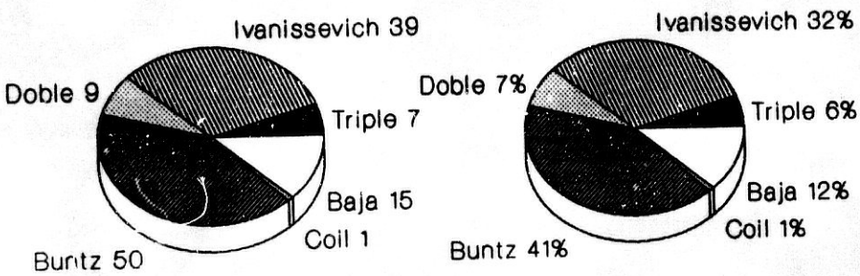

Grafica nº 1

Distribución de los distintos tamaños de varicoceles

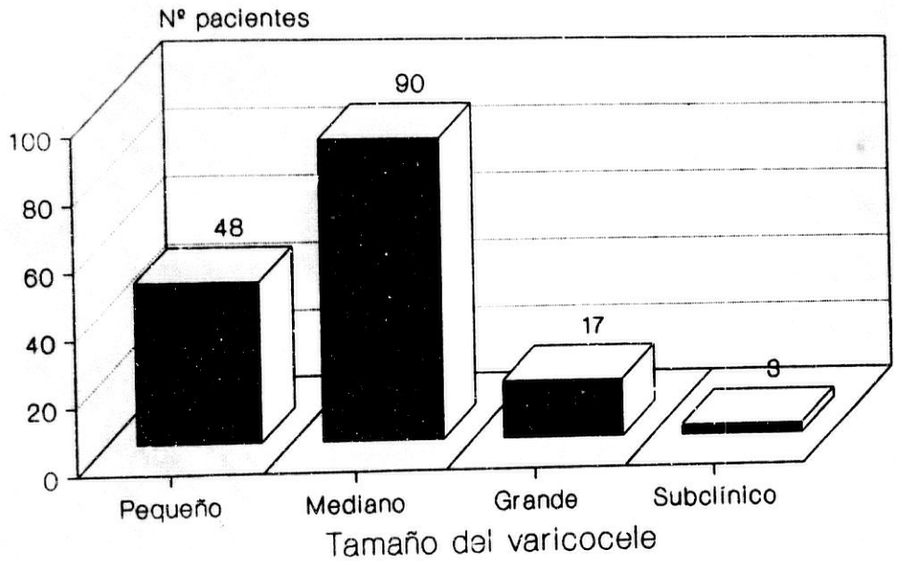

Grafica nº 2

Distribución de las intervenciones
según tamaños de varicocele

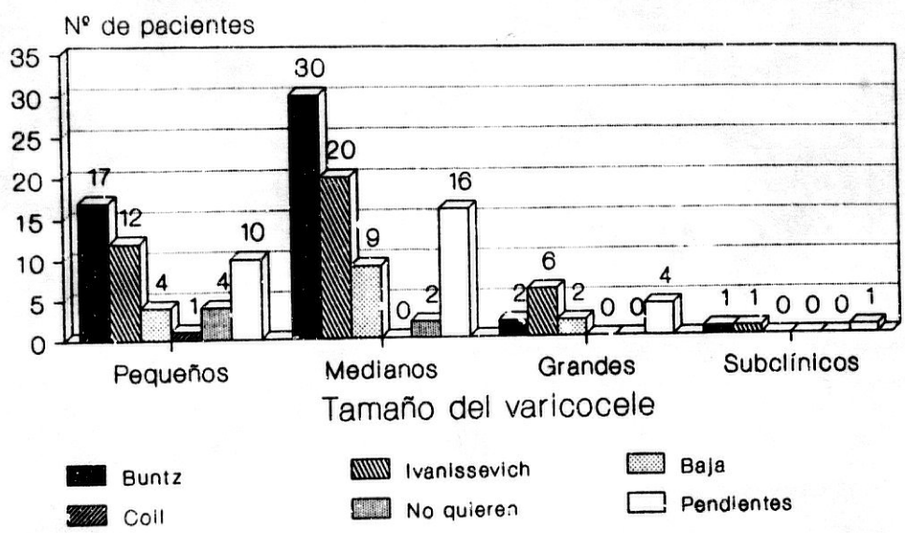

Grafica nº 3

Distribución de edades
entre los pacientes

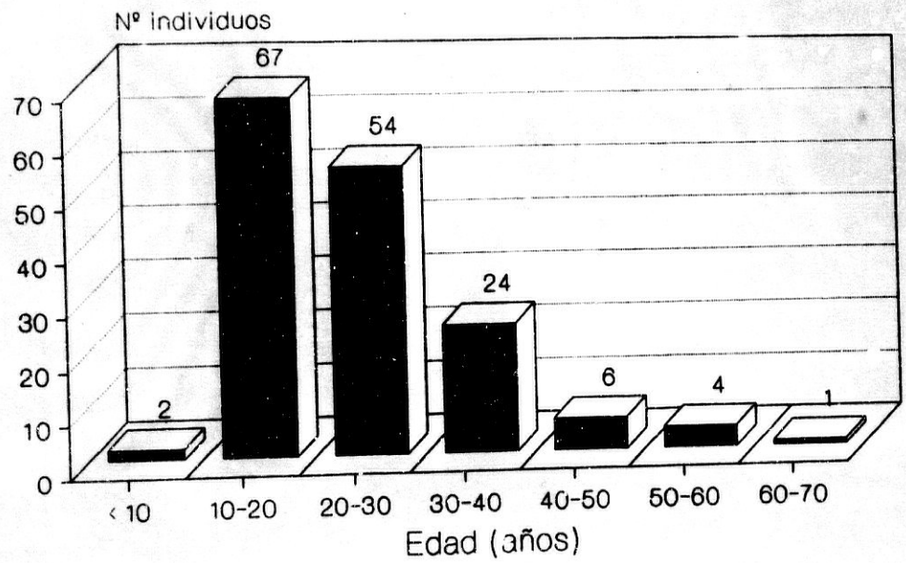

Grafica nº 4

Distribución de edades
y tamaño del varicocele

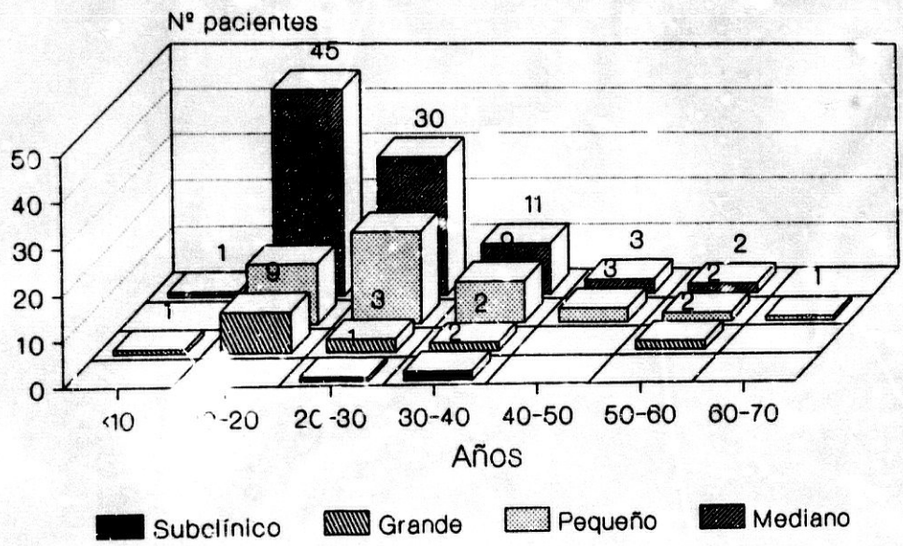

Grafica nº 5

Tamaño del varicocele
relacionado con el tamaño del testículo

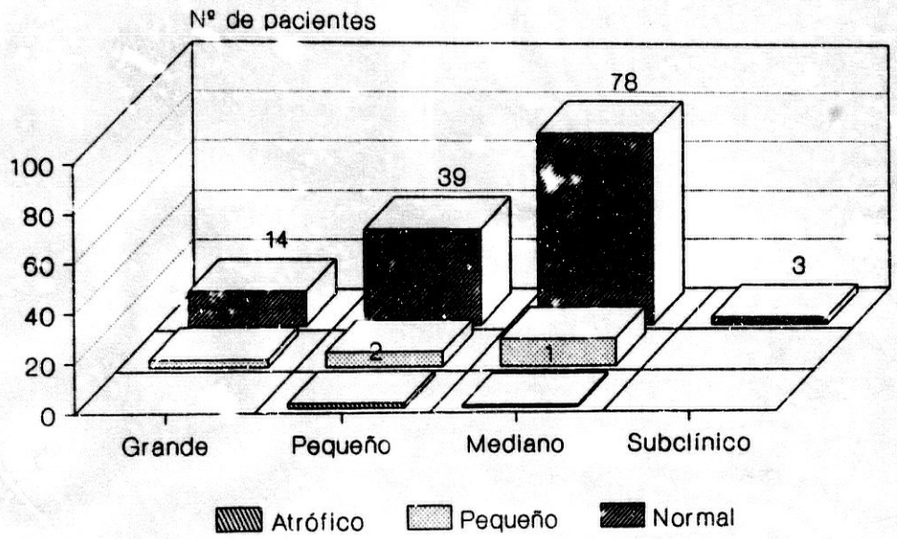

Grafica nº 6

Clínica de los pacientes
afectos por varicocele

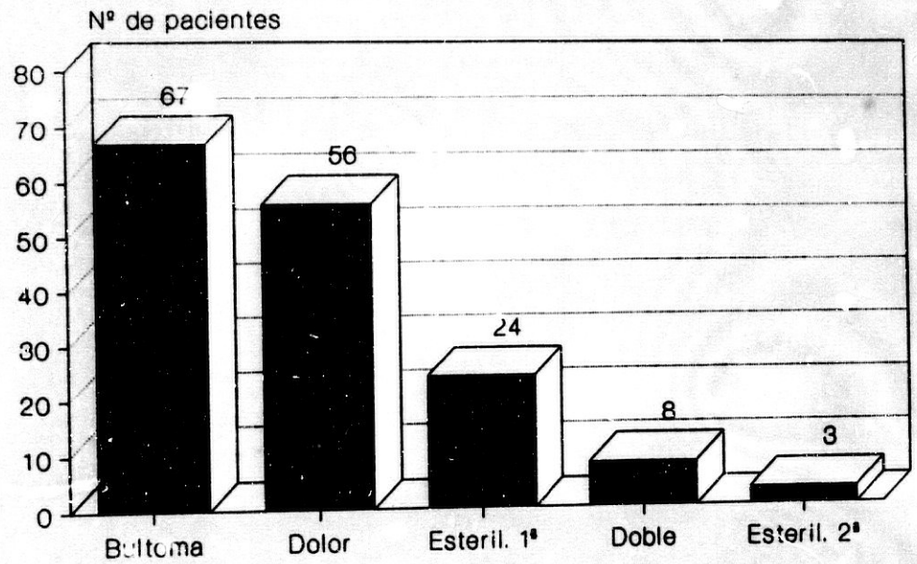

Grafica nº 7

Distribucion de edades
y sintomatologia

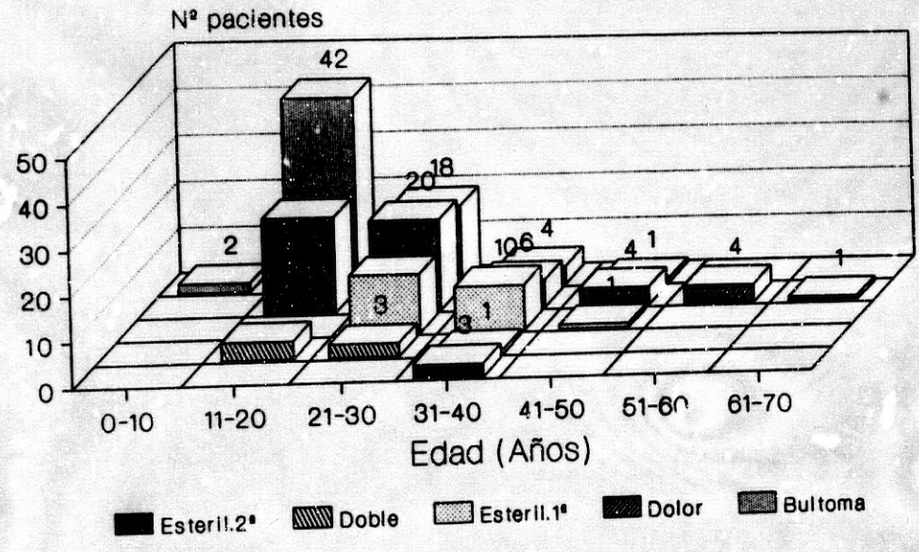

Grafica nº 8

Relación tamaño del varicocele
y clínica de los pacientes

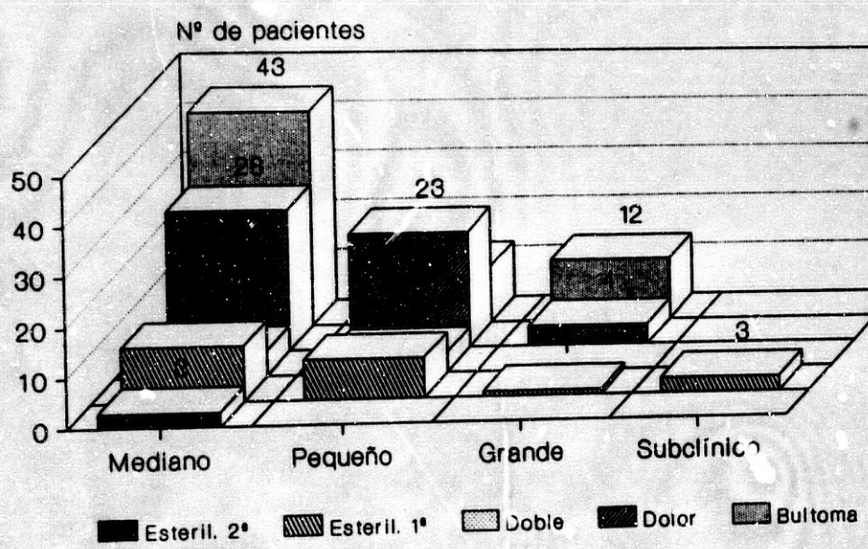

Grafica nº 9

Resultados
de las técnicas de diagnóstico

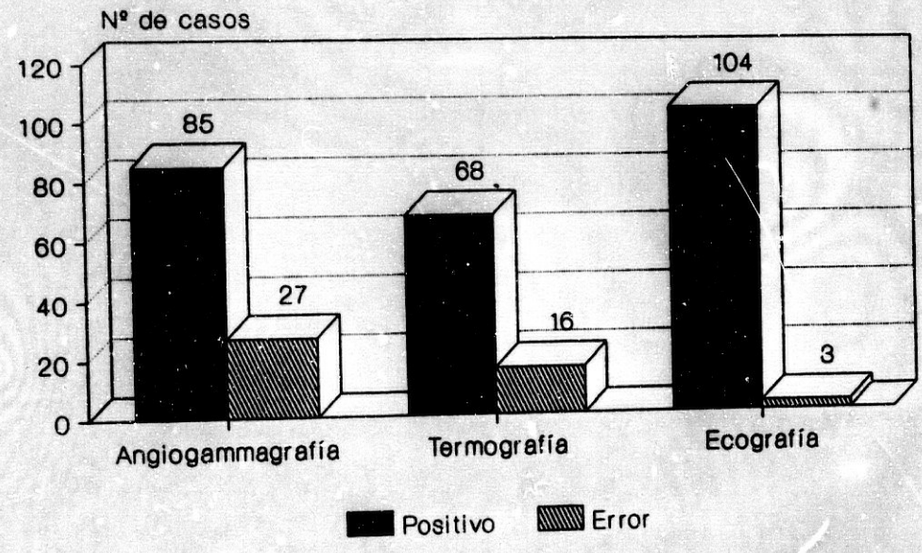

Grafica nº 10

Error en técnicas diagnósticas

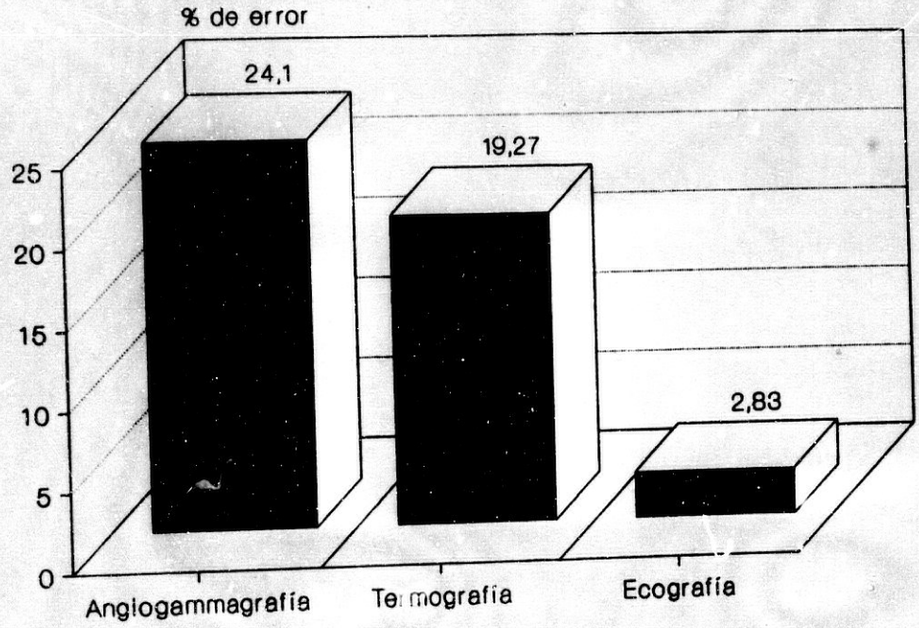

Grafica nº 11

% de error observado en las tecnicas diagnosticas

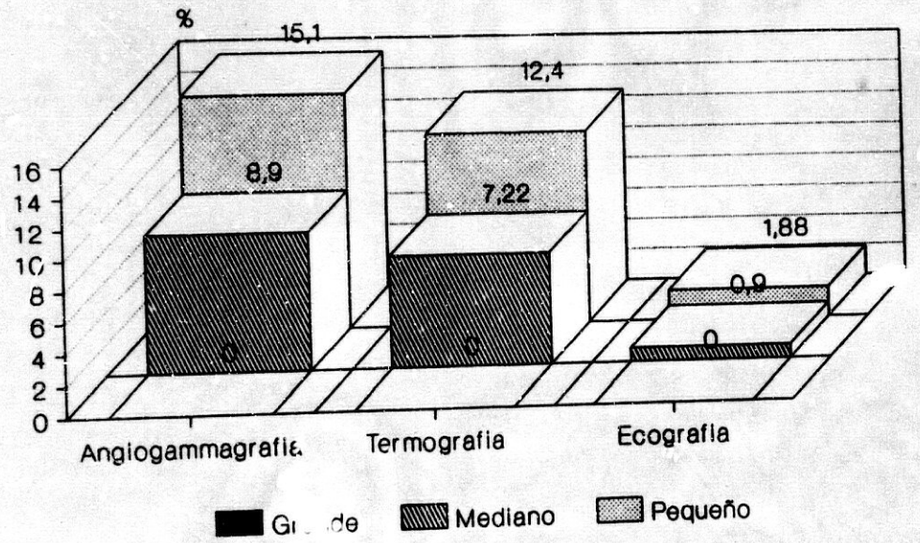

Grafica nº 12

Porcentaje de aciertos
de las técnicas diagnósticas (pre)

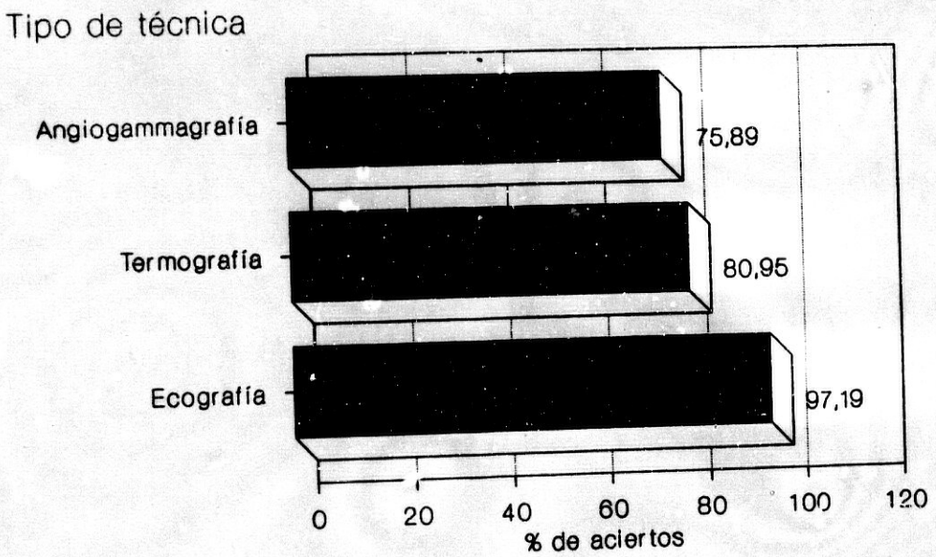

Grafica nº 13

Coincidencia entre
las pruebas preoperatorias

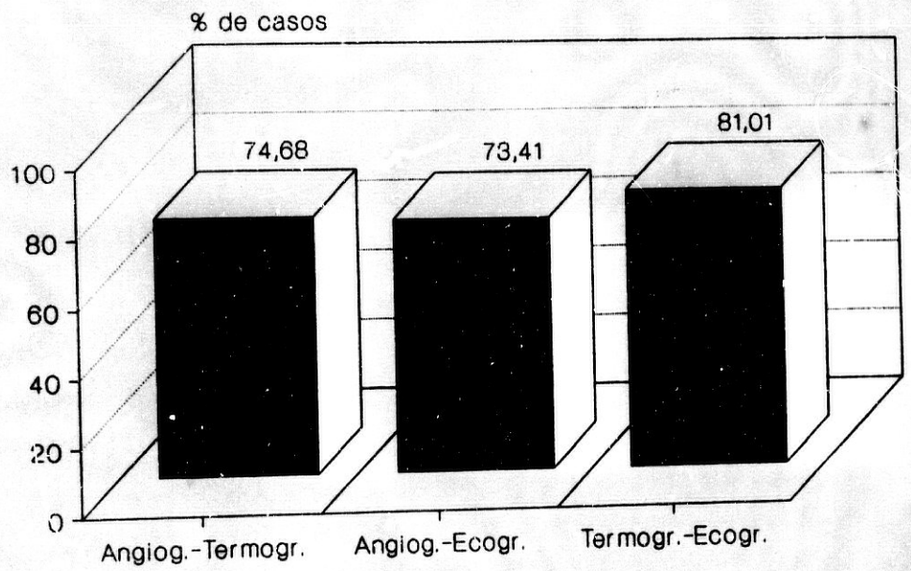

Grafica nº 14

Grado de coincidencia
entre las pruebas preoperatorias

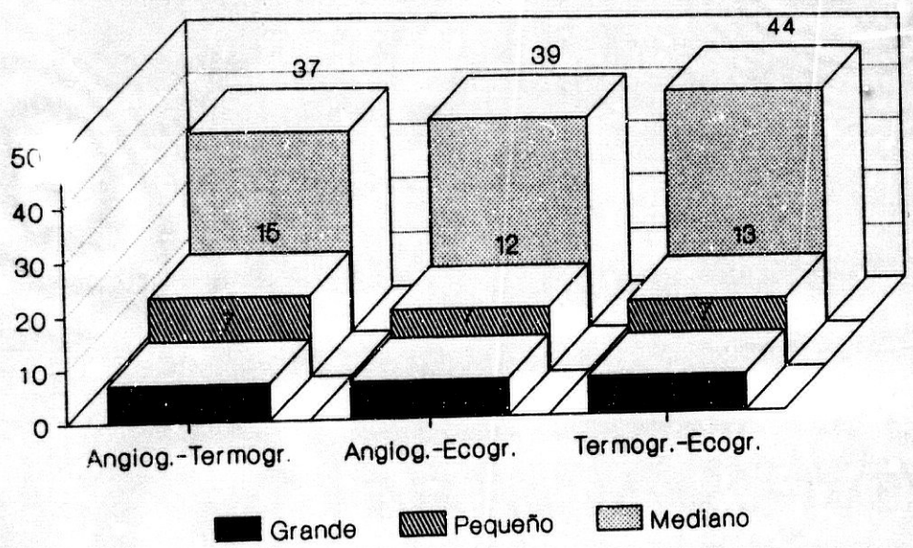

Grafica nº 15

Porcentaje de discordancia
entre pruebas preoperatorias

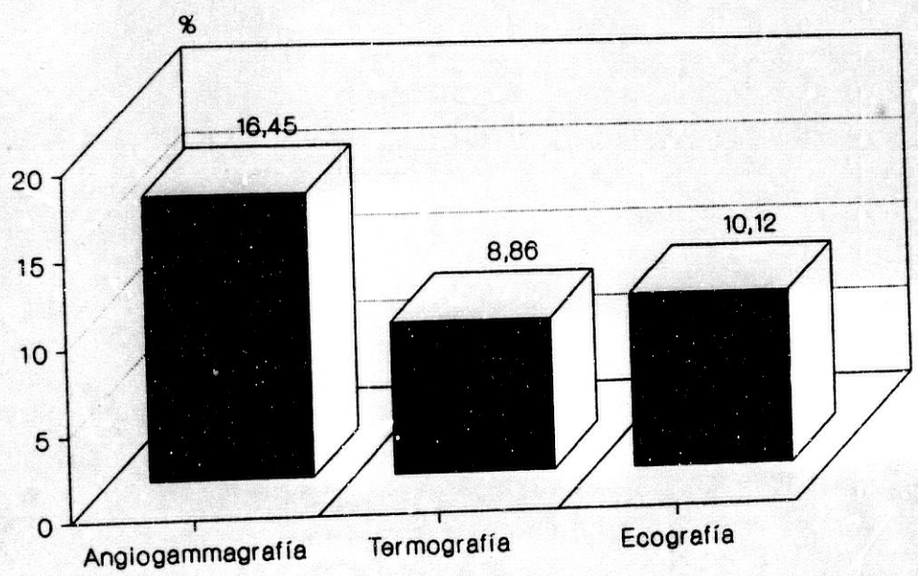

Grafica nº 16

% Discordancia de cada una de las pruebas preoperatorias con las demás

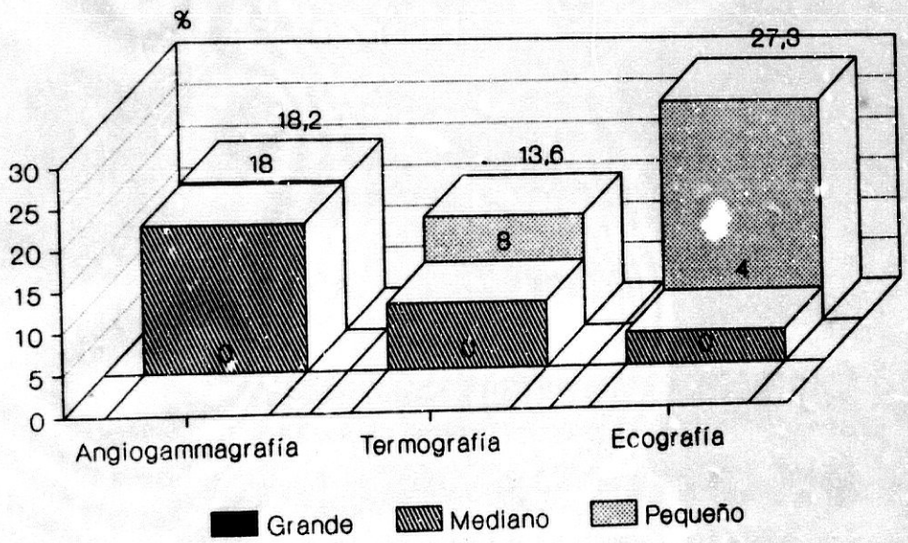

Grafica nº 17

Recidivas producidas segun tamaño e intervencion

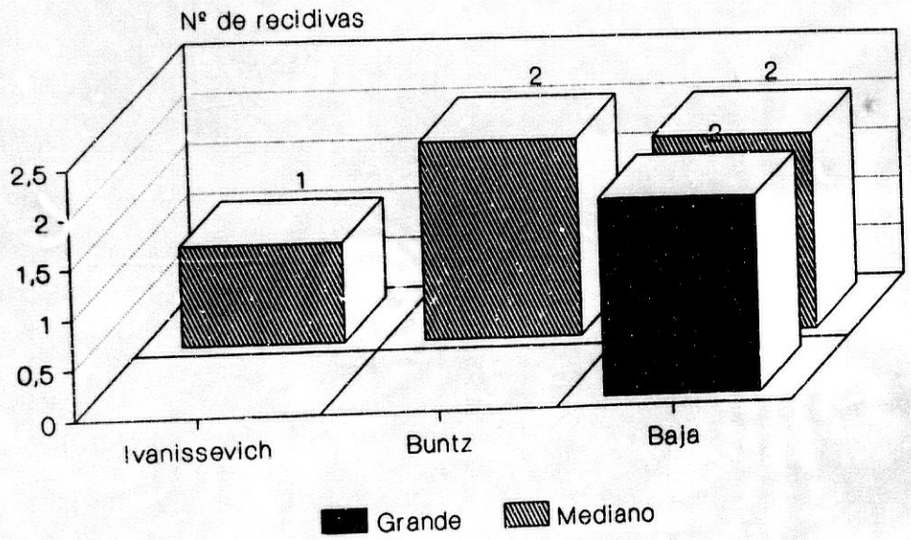

Grafica nº 18

Número de recidivas
según tipo de intervención

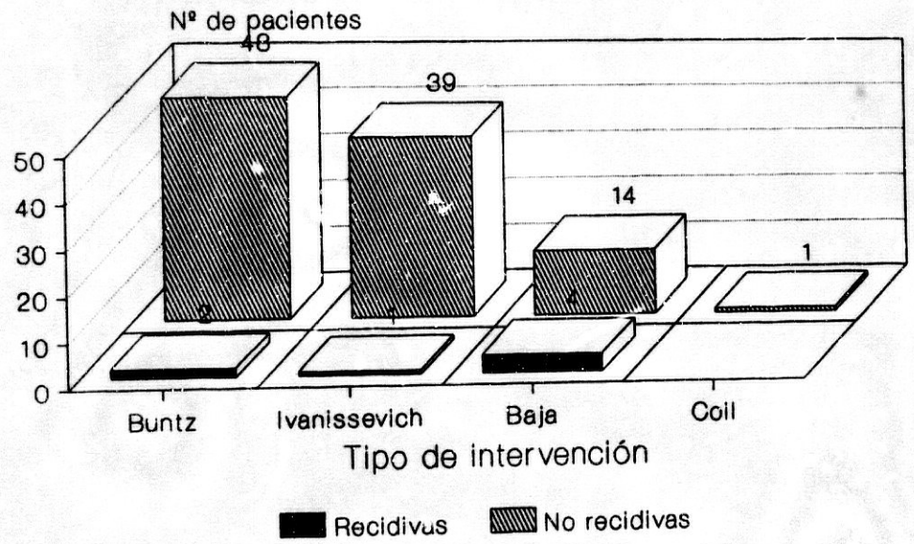

Grafica nº 19

Número de recidivas en relación con el tamaño del varicocele

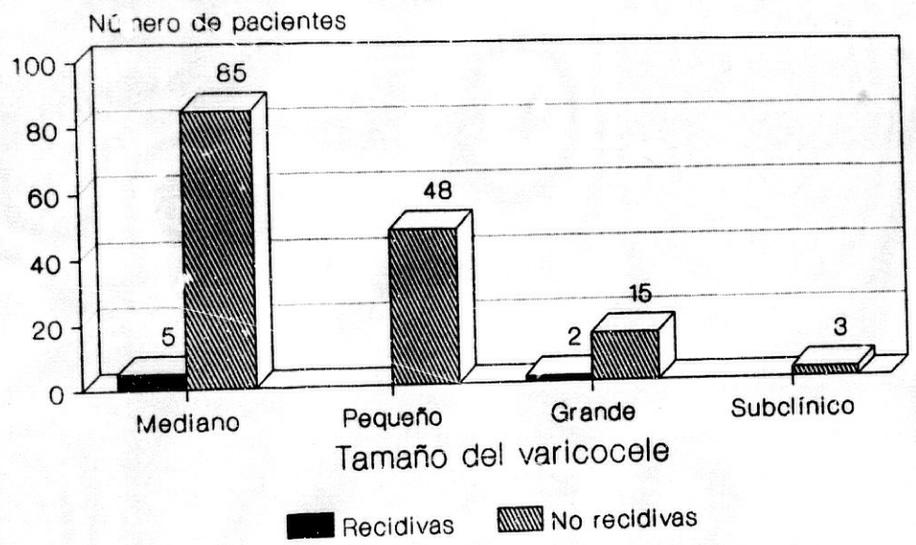

Grafica nº 20

Porcentaje de recidivas
según tipo de intervención

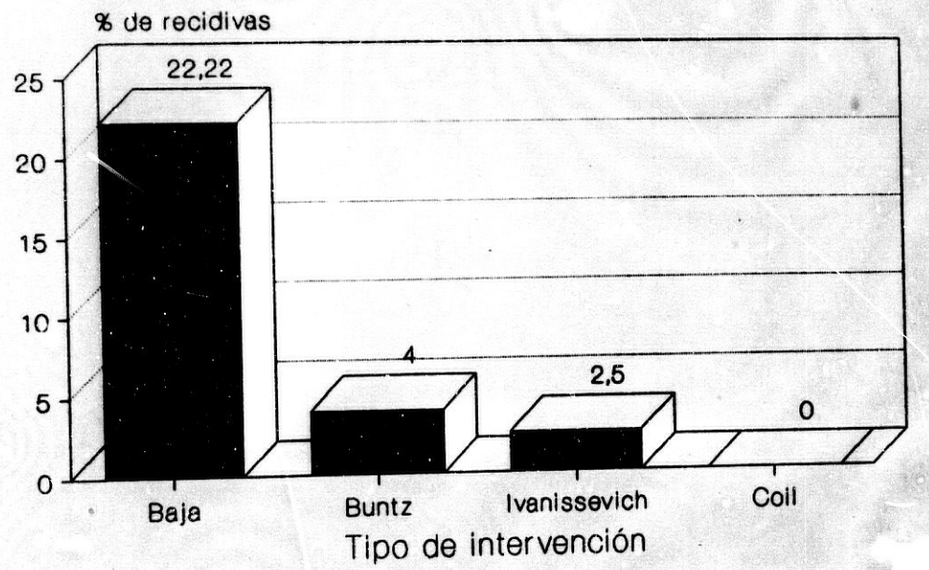

Grafica nº 21

Porcentaje de recidivas
según tamaños del varicocele

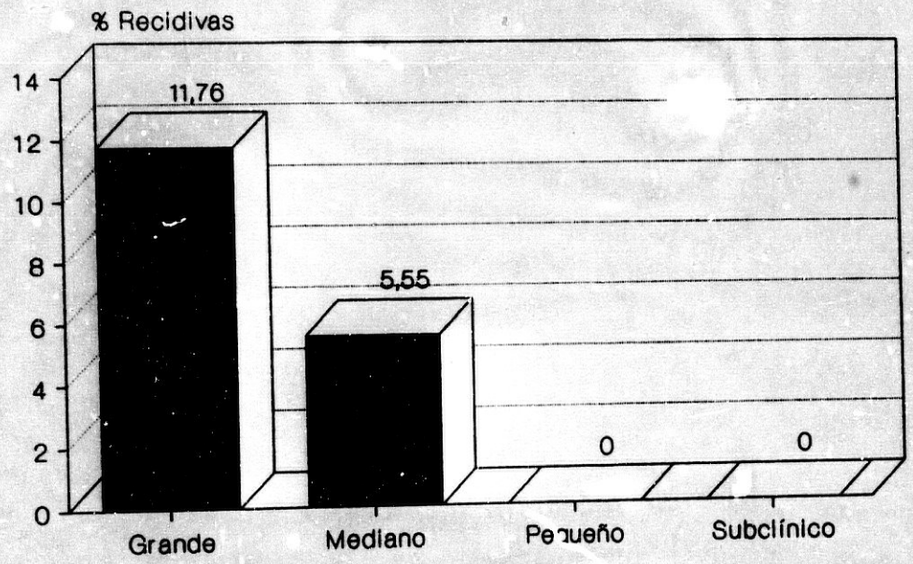

Grafica nº 22

Casuística hijos o no hijos
en los pacientes intervenidos

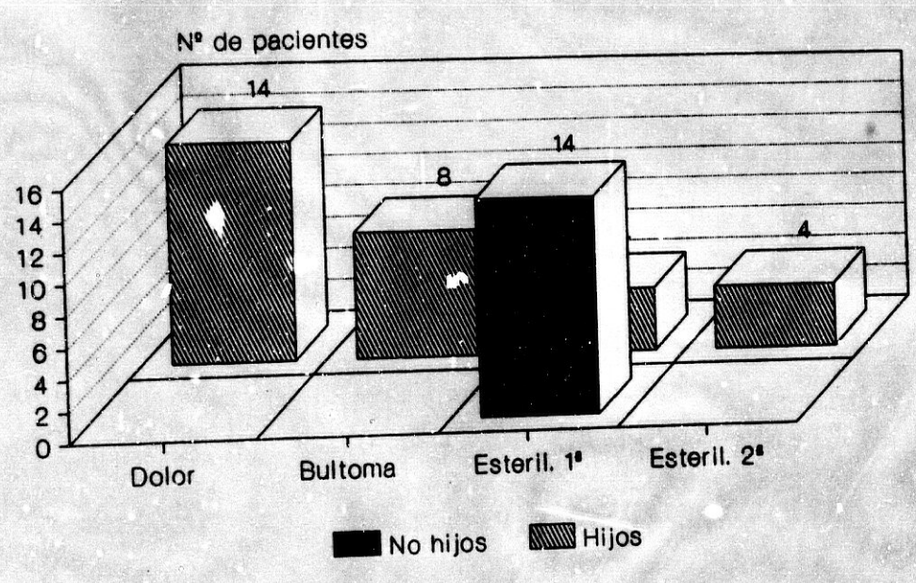

Grafica nº 23

Complicaciones post cirugía

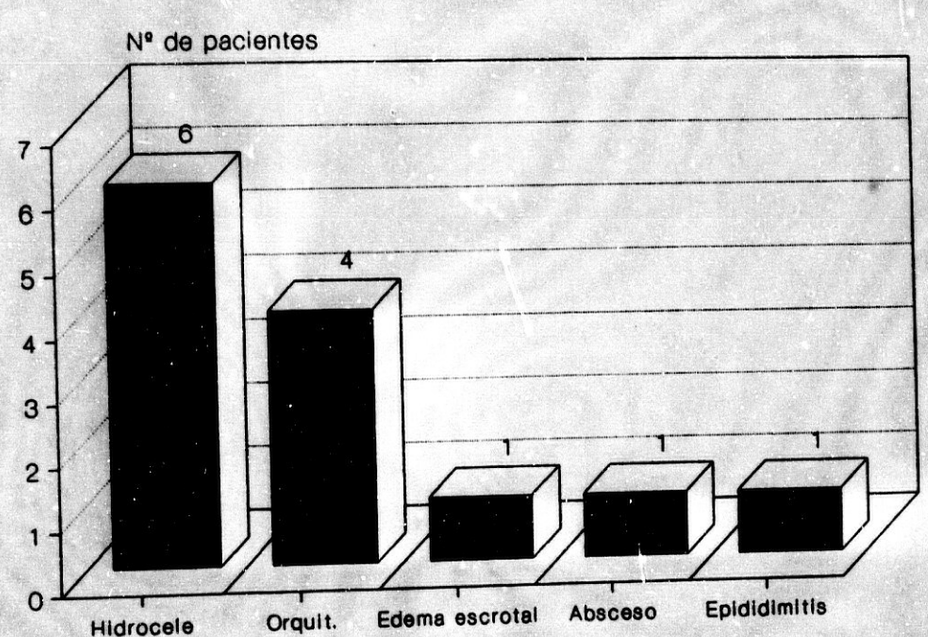

Grafica nº 24

Alteraciones del semen
antes de la intervención

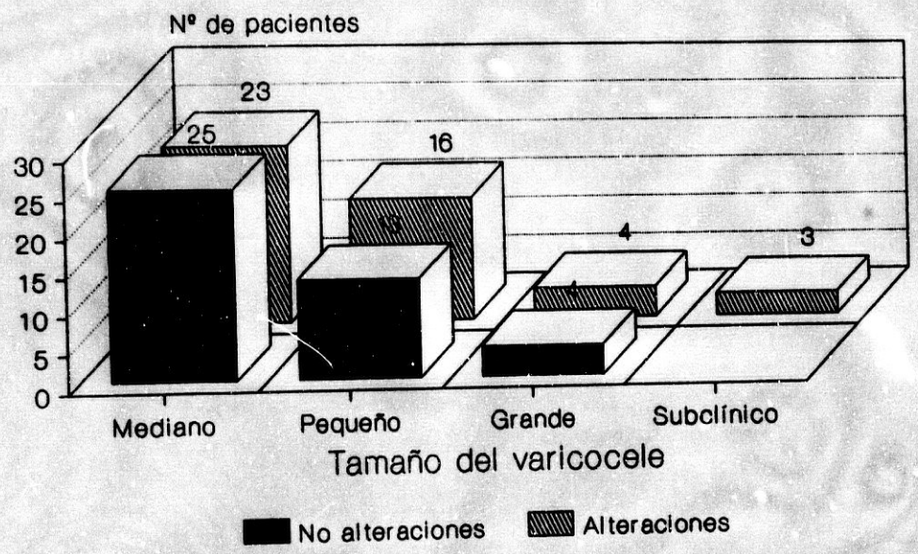

Grafica nº 25

Tipo de alteracion seminal
antes de la intervención

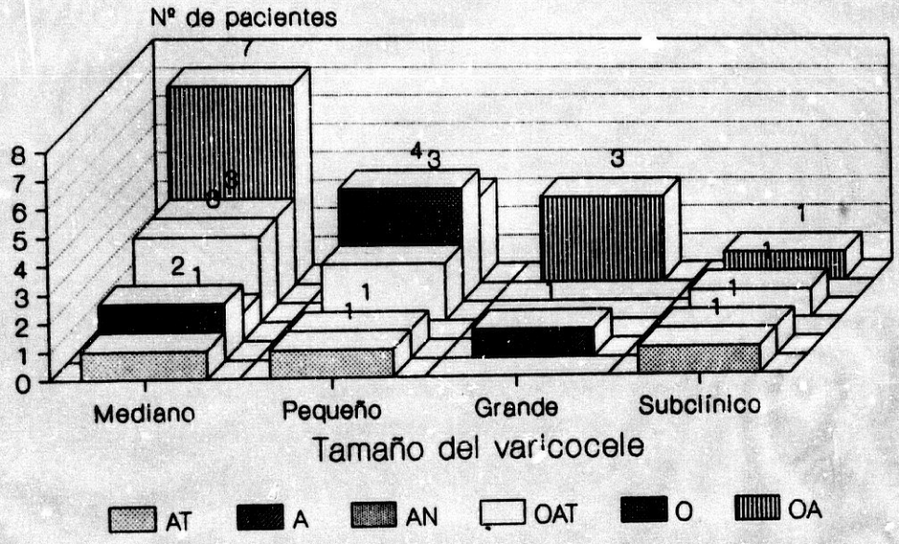

Grafica nº 26

Alteraciones del semen
despues de la intervención

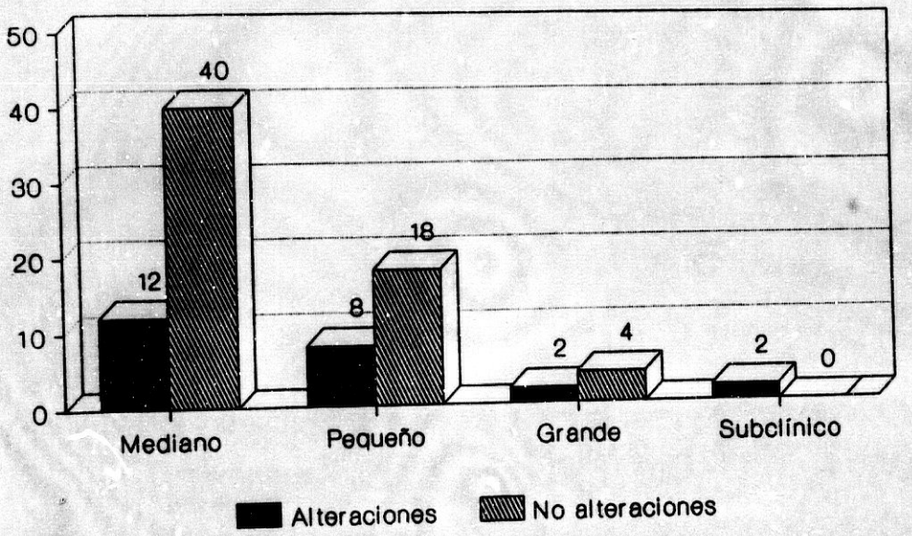

Grafica nº 27

Alteraciones del semen
post-intervencion

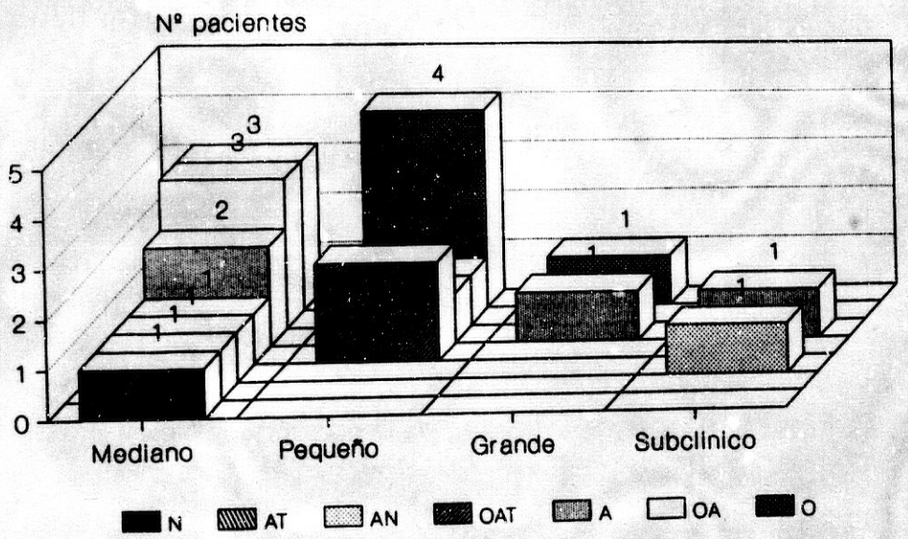

Grafica nº 28

Relación entre tipo de escroto y la clínica de los pacientes

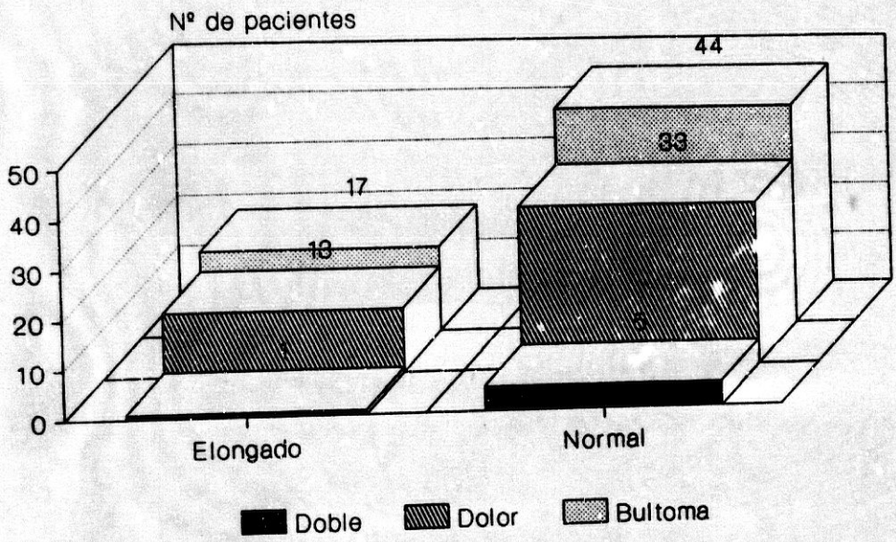

Grafica nº 29

DISCUSION

DISCUSION

Se trata de revisar ampliamente la bibliografia existente sobre el varicocele y hacer un estudio comparativo con nuestros parámetros y resultados obtenidos.

Para su elaboración hemos seguido el mismo orden y sistematica que el usado en el apartado referente a resultados.

1) Distribución de edades y su relación con el tamaño del varicocele.

De los 158 pacientes que reunian las condiciones del estudio, las edades de los mismos han oscilado entre 9 y 67 años, agrupandolos para las estadisticas en grupos de 10 en 10 años.

La edad inferior ha sido de 9 años, con dos casos y la mayor de 67 años con un caso, siendo la edad media de 24.22 años (S.D.=11.21).

En la Gráfica nº 4, podemos apreciar la edad y el número de casos correspondientes a cada década, existiendo en nuestro estudio una mayor incidencia de varicoceles entre las décadas 10-20 y 20-30, con 67 y 54 casos

respectivamente.

Estos datos concuerdan con los de la mayoria de los autores (68, 70, 138, 139, 248, 252, 276), cuyos porcentajes oscilan entre el 15 y el 60%, con edades comprendidas entre los 15 y 40 años.

En nuestro estudio hemos comprobado como COOLSAET (58), que el varicocele tambien puede aparecer antes de los 10 años, estando en desacuerdo con otros autores como CAMPBELL (39), DIAS (70) y OSTER (195), que dicen que antes de los 10 años el varicocele es inexistente.

2) Relación entre tamaño del varicocele y tamaño testicular.

Como se muestra en la Grafica nº 6, existe un predominio neto del tamaño testicular normal sobre el testiculo pequeño o atrofico, sea cual sea el tamaño del varicocele.

No obstante, hay que precisar que los testiculos atroficos se apreciaron en mayor porcentaje (4.16%) en los casos de varicocele tamaño pequeño (12.5%), pero debido a su poca frecuencia, no consideramos estos resultados como de gran fiabilidad.

En este punto, decir que hay una serie de autores como POZZA y cols. (212), que encontraron una hipotrofia testicular en un 74% de sus casos; PONTONNIER (207) aprecia un 28% de atrofias testiculares; OKUYAMA (193)

presenta un 50% de atrofias; KASS (138) y STEENO (252) aprecian hipotrofia testicular en los casos de varicocele grados 2-3, que consideran como grupos de riesgo.

En los estudios realizados por PUJOL-LARRÉ (214) y SOLER (248), no encontraron que el tamaño del varicocele fuera una causa determinante en la disminución del tamaño testicular.

Otros autores, como VEREECKEN (266) y WYLLIE (286), observan un incremento del tamaño testicular tras la corrección quirurgica del varicocele.

Esta discordancia de criterios, creemos que puede ser debida a diversos factores, entre los que podemos citar los siguientes:

* No existen series amplias que indiquen el tiempo de evolución del proceso, es decir desde su inicio hasta consultar con el especialista.

* No se han correlacionado, en la mayoria de los trabajos, el tamaño del varicocele, y el tamaño testicular (medido con un orquidómetro o mediante ecografia).

* No existen unanimidad de criterios respecto a la mayor o menor afectación del testiculo segun sea el tamaño del varicocele, ya que mientras unos autores (111, 207, 252) consideran a los varicoceles de grados II y III como grupos de riesgo, otros autores (214) creen que el tamaño del varicocele no tiene relación directa con la afectación

testicular.

Segun HIENZ (115), realizando biopsias a adolescentes entre 12 y 15 años, apreció que las lesiones testiculares van en aumento a traves del tiempo hasta llegar a la atrofia testicular, no obstante, este autor no correlaciona los distintos grados de varicocele con los datos biopsicos hallados. La verdadera cuestión, es saber si la corrección precoz del varicocele puede evitar o no las posibles alteraciones de la fertilidad.

Nosotros creemos que deberia de emplearse la medida testicular como parámetro en el pronostico del varicocele y contando en la actualidad con métodos diagnósticos tan fiables y atraumáticos como la Ecografia, que puede dar la medida exacta del tamaño testicular, nos deberia de servir para obtener patrones modelos en el pronóstico de esta patologia. Esta medida ultrasónica se podría correlacionar con los resultados histopatológicos, con lo que el indice de fiabilidad en el pronostico, pensamos que seria mayor.

3) Datos clinicos y edad. correlacionados con el tamaño del varicocele.

El sintoma clinico encontrado con mayor frecuencia en nuestros pacientes ha sido el abultamiento escrotal con 67 casos; seguido del dolor escrotal en 56 casos; 27 casos de esterilidad (primaria y secundaria); y 8 casos en los que se asoció dolor y abultamiento escrotal, como podemos

observar en la Grafica nº 7.

Como podemos ver en la Grafica nº 8, la sintomatologia es variable segun la edad del paciente, asi tenemos que entre los 10-20 años ocurre el abultamiento escrotal, entre los 20-30 años el dolor y el abultamiento son practicamente coincidentes y aumenta de forma progresiva la esterilidad primaria, que se hace manifiesta entre los 30 y 40 años, siendo el dolor, a partir de esta edad, el sintoma mas predominante.

Se ha podido comprobar que existe una buena correlación entre el abultamiento y la edad, teniendo un pico máximo entre los 10-20 años, disminuyendo a medida que avanza la edad.

Caso contrario ha ocurrido con el dolor, existiendo una correlación negativa entre la edad y el dolor, que creemos es debido a la subjetividad del sintoma. HANLEY (107) dice que el dolor en el varicocele está producido por el alargamiento del cordón, motivo que nosotros no hemos constatado, ya que de entre nuestros casos sólo diez pacientes presentaban elongación escrotal asociada a dolor.

En la bibliografia consultada (1, 15, 43, 48, 62, 73, 74, 75, 76, 81, 95, 107, 110, 112, 115, 122, 133, 152, 178, 183, 187), la mayoria de los trabajos relacionan la infertilidad del paciente con el varicocele y en otros se trata de apreciar la frecuencia del varicocele en la edad joven, no presentandose estadisticas referidas a la

clinica de presentación, motivo por el cual no podemos correlacionar nuestros datos con los de otros autores.

4) Análisis de las técnicas diagnósticas.

En nuestro estudio hemos empleado fundamentalmente tres exploraciones diagnósticas, que son: Ecografía, Termografía, y Angiogammagrafía escrotal, a parte de la exploración clinica.

Considerando en conjunto todos los tamaños del varicocele, se ha apreciado el menor numero de casos de error diagnóstico con la Ecografia, seguida de la Termografia y Angiogammagrafia (Grafica nº10), que expresado en porcentajes de error es considerablemente inferior en la Ecografia con un 2,83%, seguida de la Termografia con un 19,27% y de la Angiogammagrafia escrotal con un 24,1% (Grafica nº 11).

Usando las tres pruebas anteriomente citadas, el mayor porcentaje de aciertos diagnósticos lo hemos obtenido con la Ecografia (97,19%), seguida de la Termografia (80,95%) y la Angiogammagrafia (75,89%) (Grafica nº 13).

El mayor porcentaje de error ha sido en los casos de varicoceles pequeños y subclinicos, siendo el porcentaje de error intermedio en los varicoceles tamaño mediano y no se aprecia error en los varicoceles grandes (Grafica nº 12).

Hemos correlacionado la coincidencia diagnostica entre cada dos pruebas (Grafica nº 14), comprobando que la Termografia mas la Ecografia tienen un nivel de coincidencia del 81,01%; la Angiogammagrafia mas la Termografia tiene un nivel de coincidencia del 74,68%; y la Angiogammagrafia mas la Ecografia tiene un nivel del 73,41%.

El grado de fiabilidad de cada una de las pruebas es variable segun el tamaño del varicocele, asi en los varicoceles grandes las tres pruebas tienen la misma fiabilidad (100%), en los varicoceles medianos la prueba mas fiable ha sido la Ecografia y en los varicoceles pequeños la mas fiable ha sido la Termografia. Esto creemos que es debido a que en el varicocele pequeño no se produce una ectasia sanguinea importante para poder ser captada por el estudio isotópico, ni se produce una dilatación venosa que llegue o sobrepase los 2 m.m. de diametro venoso que hemos considerado como cifra limite en el estudio ecográfico. Pero con la Termografia, si se puede apreciar el incremento de calor o el denominado "punto caliente", por pequeño que este sea, localizandose preferentemente en la porción superior externa del hemiescroto correspondiente, que ocasionaria el varicocele aunque sea de tamaño pequeño o subclinico.

En la bibliografia consultada no hemos encontrado trabajos que relacionen las distintas técnicas existentes en la áctualidad para el diagnóstico del varicocele, sino

que cada autor ha empleado la técnica que tenia a su disposición o que ha creido mas conveniente de usar, mostrandose cada uno partidario de la técnica usada y con la que ha adquirido mayor experiencia.

Comenzando con la **Termografia** diremos que nuestros porcentajes de aciertos diagnosticos con esta técnica se encuentran dentro de los valores medios obtenidos por otros autores. Asi tenemos que mientras para unos autores (105, 175, 199) el porcentaje de aciertos es alrededor del 93-94%, para otros (32, 270) se situa entre el 40 y 60%.

Para HERMABESSIERE (113) existe una discordancia clinico-termografica del 26%, y para otros autores como COPPOLA (61) y PONTONNIER (207), la Termografia por si sola no es un método fiable.

Con respecto a la **Angiogammagrafia**, nuestros resultados que son del 75,89%, son coincidentes con los obtenidos por GUTIERREZ y cols. (100) y NICOLAIJ (188), encontrandose por debajo de los obtenidos por ALVAREZ y cols. (13) y FREUND y cols. (85) que son del 90%, con un error diagnóstico para el primero (13) del 6,5%, siendo nuestro error diagnóstico con esta prueba del 24,1% (Grafica nº 11).

Para autores como COMHAIRE (56) y para la WORLD HEALTH ORGANIZATION (284), la Angiogammagrafia no es un método

sensible para el despistaje de los varicoceles, y por tanto no es un método de primera elección.

Los resultados diagnosticos obtenidos por nosotros mediante el estudio con la Ecografia, que son del 97,19%, son similares a los obtenidos por HAMM (105), y superiores a los obtenidos por GUTIERREZ y cols. (101) y por NAVIO y cols. (185), que son del 78,3% y del 75% respectivamente.

Los trabajos bibliograficos que hagan referencia a la Ecografia como método de diagnostico del varicocele son escasos, en lo referente a cifras estadisticamente significativas, no existiendo por tanto una gran experiencia con la misma.

Nosotros pensamos que esta prueba inocua, no invasiva y perfectamente repetible cuantas veces se desee, debe de tener un lugar en el estudio diagnóstico del varicocele de primer orden, asi como para la posterior evaluación posttratamiento de este cuadro clinico, como lo demuestran nuestros datos.

En este apartado quizás convenga decir que es importante el mantener al individuo andando o en bipedestación durante 30-60 minutos, con el fin de rellenar de sangre el plexo venoso y ser mas facilmente identificable la dilatación venosa.

En el estudio diagnóstico, no se debe de olvidar la exploración fisica escrotal, diremos que no coincidimos con JECHT (133) y NILSSON (190) que indican que la palpación es insuficiente para el diagnóstico del varicocele, nosotros pensamos que salvo en los casos subclínicos, la palpación del cordón espermático junto a la maniobra de Valsalva tiene una gran importancia para el despistaje, no obstante, y en casos de hipofertilidad estamos de acuerdo en que se deben de agotar todas las posibilidades diagnósticas e incluso realizar la ligadura o embolización si es la única forma de mejorar la calidad seminal. En nuestra experiencia, la exploración fisica fué negativa en 2 casos de varicocele mediano, en 6 pequeños y en 3 subclinicos, que fueron posteriormente comprobados mediante otras técnicas de diagnóstico, esto pensamos que pudiera ser debido a que la exploración no ha sido realizada siempre por la misma persona y por tanto está expuesta a errores de tipo subjetivo.

Dentro de los métodos diagnósticos creemos importante resaltar la comodidad, inocuidad y repetibilidad, que suponen las tiras termograficas flexibles (Thermostrip Bayer), usadas por COMHAIRE (53), nosotros no tenemos experiencia al respecto.

En relación el examen ultrasonico Doppler decir que hemos comenzado a ponerlo en práctica desde poco tiempo teniendo pocos casos y poca experiencia para definirnos en

este campo, el aparato usado es el modelo CGR-GE Radius HF, con un transductor de 7,5 MHz , realizando la exploración con el paciente en posición de bipedestación, aplicandose el transductor en la raiz del escroto, con una dirección caudo craneal, para que el transductor forme con la piel un angulo agudo, la piel seria recomendable que estuviese rasurada con el fin de evitar ruidos de rozamiento. La exploración y toma de gráficas se realiza con el paciente en respiración calma, con respiración espontanea y con maniobra de Valsalva.

Para la clasificación de las imagenes obtenidas con este aparato, seguimos la clasificación de HIRSH y cols (118), en la que el modelo 2, con existencia de una onda persistente de reflujo venoso seguida de una corta depresión con la maniobra de Valsalva, se corresponde con el varicocele grado 1; el modelo 3, con ondas de reflujo venoso intermitente en la respiración calma, que con la maniobra de Valsalva aumentan de intensidad, correspondiendose con el varicocele grado 2; por ultimo el modelo 4, con ondas de reflujo venoso continuo durante la respiración calma, que aumentan con la maniobra de Valsalva y que se corresponde con el varicocele grado 3.

Al ser el reflujo venoso el responsable del varicocele, y mediante el sistema ultrasonico Doppler se puede apreciar y objetivar graficamente dicho reflujo, tiene el mismo una gran utilidad diagnóstica, como lo han

ECO-DOPPLER

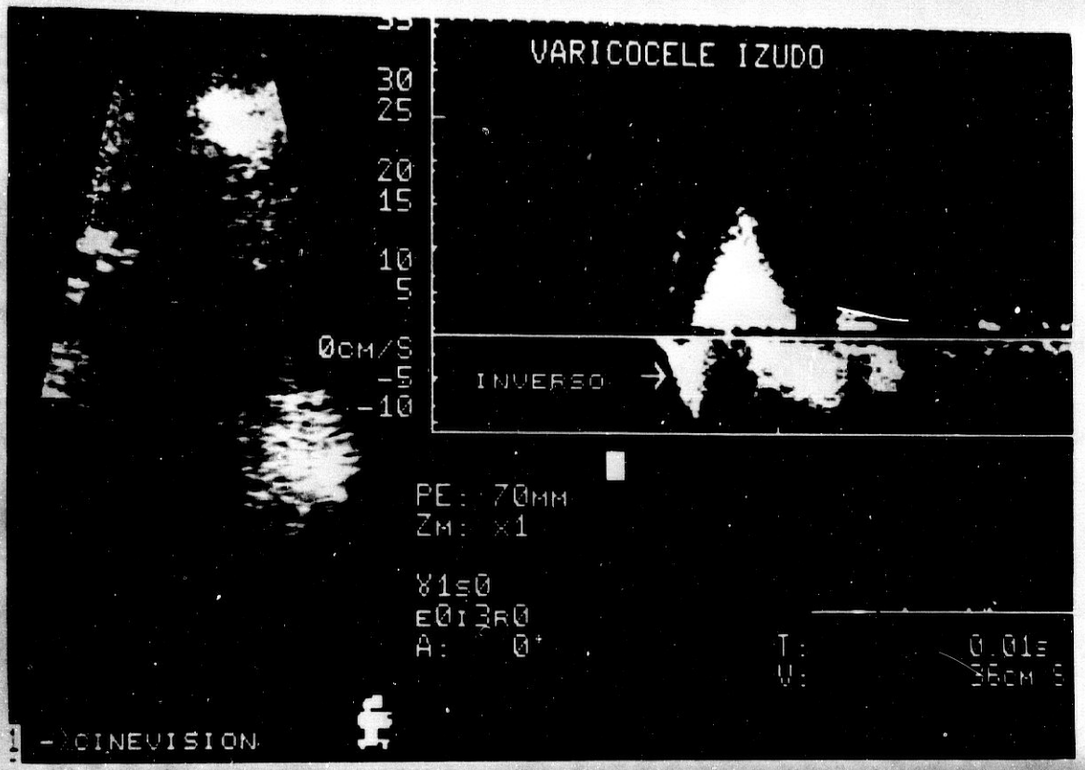
VARICOCELE IZUDO
30
25
20
15
10
5
0CM/S
-5
-10
INVERSO
PE: 70MM
ZM: X1
T: 0.01S
V: 36CM S
-)CINEVISION

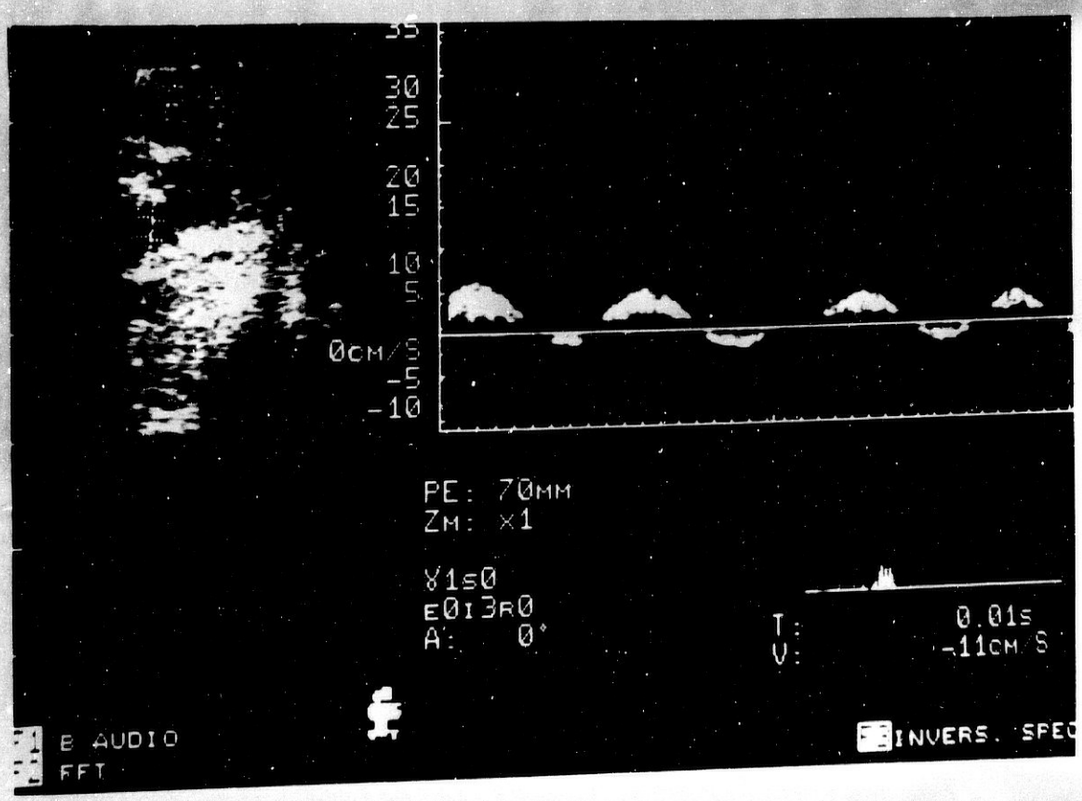
30
25
20
15
10
5
0CM/S
-5
-10
PE: 70MM
ZM: X1
T: 0.01S
V: -11CM S
B AUDIO
FFT
INVERS. SPEC

confirmado diversos autores (3, 96, 99), y comparando su seguridad diagnóstica con la venografia, dan unos porcentajes equivalentes.

Por tanto, las indicaciones de este aparato ultrasonico, son en los casos de sospecha de varicocele subclinico por los estudios seminales, e inexcusable en los postoperatorios (65, 198), ya que es un método objetivo y no subjetivo de valoración. Su correlación con otros parametros nos adentraria en mejores conocimientos fisiopatológicos de esta afección.

En algunos casos de recidiva, hemos realizado flebografia espermática, aunque su uso ha sido bastante restringido, por ser una técnica invasiva y costosa, que puede ser muy bien sustituida por las mencionadas anteriormente. Solo la creemos indicada en aquellos casos en donde el tratamiento utilizado sea la embolización o escleroterapia y en los casos de recidiva del proceso.

5) Recidivas del proceso clinico.

En nuestro estudio hemos tenido un total de 7 recidivas (Graficas 18, 19, 20), con un porcentaje del 22,22% para las ligaduras bajas del plexo pampiniforme, de un 4% con la técnica de Buntz y de un 2,5% con la técnica de Ivanissevich (Grafica nº 21).

Relacionando tamaño del varicocele y recidiva del proceso, el % mayor ha sido para los varicoceles grandes (11.76%) y la mitad para los varicoceles medianos (5,55%).

Estadisticamente estas cifras no son significativas por el numero tan pequeño de recidivas.

La bibliografia consultada al respecto es muy dispar, al no existir grandes series que realicen diversos tipos de técnicas quirurgicas, complicandose aún mas la cuestión al no indicar el tamaño del varicocele recidivado.

No obstante, decir, que independientemente del tamaño del varicocele, usando la técnica de Buntz unos autores (136, 247), comunican que el % de recidivas ha sido de cero; usando la técnica de Ivanissevich (61, 131, 236, 248) el porcentaje de recidivas ha oscilado entre 0-33%; con la técnica de Bernardi (31, 38, 214, 272) el porcentaje de recidivas ha oscilado entre un 0-10%. Los defensores de la escleroterapia (11, 12, 86, 143, 160 y 272) refieren un 0% de recidivas, sin embargo, otros autores (180) tienen un 44% de recidivas.

Nosotros creemos que la recidiva del varicocele no va a depender, fundamentalmente, de la técnica quirurgica usada o del tamaño del varicocele, sino de las anomalías vasculares y de las colaterales que puedan surgir tras la intervención, por lo que inicialmente lo correcto seria la

practica rutinaria de una flebografia espermática para conocer el sistema venoso testicular y actuar en consecuencia, pero ante los diversos problemas tanto técnicos como de infraestructura, no todos los Centros Sanitarios pueden disponer de esta técnica exploratoria y de tratamiento, y ademas el ser una técnica invasiva con numerosos riesgos, hacen que esta exploracin esté bastante limitada, recomendandose solo en los casos de recidivas.

6) Relación entre varicocele y fertilidad (Grafica nº 23).

Del total de casos estudiados, solo 18 pacientes vinieron a nuestra consulta por un problema de esterilidad primaria, previo estudio de la esposa por el Ginecologo que descartaba alguna patologia femenina, con un tiempo de evolución entre 2 y 6 años.

Tras ser intervenidos quirúrgicamente, han sido sometidos a un periodo de seguimiento que osciló entre 1 y 10 años, de ellos han tenido descendencia un 22,3% y no han tenido hijos hasta la actualidad un 77,7%.

Nuestras cifras se encuentran dentro del cómputo general del resto de los autores (1, 47, 75, 76, 81, 90, 95, 136, 149, 168, 171, 173, 178, 204), que oscilan entre un 7-62%.

Existen estadisticas de otros autores (22, 67, 123, 152, 204) en las que no encuentran resultados positivos tras la intervención quirurgica, demostrando que la cura de' reflujo venoso no ha sido eficaz, o que no han apreciado una correlación evidente entre el grado de varicocele, las alteraciones preoperatorias del espermiograma y la obtención de embarazos.

De nuestros casos que no han tenido descendencia, 14 en total, 9 de ellos presentaban en el espermiograma previo alteraciones seminales severas, generalmente del tipo de Oligoastenoteratospermias, acompañada en 2 casos de atrofia testicular; en el estudio biópsico practicado en el acto operatorio, se encontraron lesiones del epitelio germinativo, con detención de la espermatogénesis.

Estos datos concuerdan con los de otros autores (26, 43, 107, 171, 187) que comentan que la tasa de embarazos es mayor cuando no existen lesiones importantes del epitelio germinal.

Aunque el varicocele fué descrito en 1.541 (Ambroise Paré), sin embargo, hasta 1.889 (28) no se relacionó la alteración de la fertilidad masculina con este proceso, por lo que durante todo este tiempo, las investigaciones al respecto eran nulas.

Fué posteriormente en 1.952 (258) cuando se publicó un caso de recuperación de la fertilidad tras la intervención

quirurgica del varicocele, demostrandose por tanto la interrelación existente entre varicocele e infertilidad, pero hay que decir que aunque se produzca una mejoria o incluso una restauración a la normalidad del semen, no se puede asegurar que trás la intervención del varicocele se produzca una fertilidad normal (282).

Se han comunicado, no obstante, numerosisimos casos de restauración de la fertilidad (1, 14, 25, 26, 46, 47, 74, 95, 107, 149, 152, 163, 167, 168, 173, 225, 250, 258), desconociendose en la áctualidad por que mecanismos el varicocele puede dar lugar a este cuadro clinico.

Lo que se ha comprobado es que existe una mayor incidencia de varicoceles en la población infértil con alteraciones seminales, que en aquella población que no lo es (14, 15).

Segun GLEZERMAN (89), revisando estadisticas amplias, de casi 3.000 casos de pacientes infértiles, ha comprobado, que en un 65% de los mismos, el estudio seminal ha mejorado tras la cirugia, y que una media del 42% de las mujeres han quedado embárazadas. Este autor, ha observado que al relacionar la mejoria seminal con el periodo postoperatorio, el primer parámetro mejorado ha sido la motilidad espermática, seguida de un aumento de la cuenta espermática y por último de la morfologia de los espermatozoides.

Nosotros creemos que todo varicocele, sea del tamaño que sea, está produciendo o puede producir alteraciones seminales o alteraciones testiculares, como lo han demostrado numerosos autores (43, 115, 127, 191, 192, 204, 277), asi como las biopsias tomadas por nosotros, por tanto, para nosotros lo mas importante es su diagnóstico y terapia adecuada, para evitar en lo posible, dichas lesiones.

Decir que en la áctualidad el varicocele es la única causa corregible en el varón infértil suponiendo su corrección solo el 50% de la tasa de embarazos (219) y que aunque las tasas de embarazo sean pequeñas, la acción sobre el varicocele está justificada.

Asimismo, la intervención quirurgica del varicocele es recomendada en los casos de molestias dolorosas continuas; cuando existe una disminución del tamaño testicular; en casos de varicoceles voluminosos; cuando la pareja lleva un tiempo de casados amplio; o si la esposa tiene una edad limite de fecundidad (1, 25, 47, 67, 73, 81, 86, 107, 149, 167, 208, 249, 260).

La intervención del varicocele está contraindicada en los siguientes casos:

a) Existencia de anomalías cromosómicas.
b) En casos de oligospermias muy severas con F.S.H. elevada (>106 ng/ml).
c) Varicoceles asociados a criptorquidismo.
d) Varicoceles con azoospermia.

Existen ademas, una serie de factores, que hay que tener presentes a la hora de hacer una evaluación positiva o negativa de la intervención quirúrgica, que actúan de forma desfavorable, que no son específicos del varicocele pero que son comunes a todas las infecundidades masculinas como son:

* Existencia de afectación tubular en la biopsia testicular.
* F.S.H. elevada, que traduce lesiones irreversibles.
* Criptorquidias.
* El cónyuge.

7) Complicaciones postoperatorias

Tras la intervención quirúrgica del varicocele, se han presentado un total de 13 complicaciones, tal como se muestra en la Gráfica nº 24, repartiendose entre el hidrocele y la orquitis el mayor tanto por ciento, porcentaje concordante con las de otros autores (108, 126).

8) Estudio del analisis seminal

En el estudio de todos los casos que tenian practicado analisis seminal, hemos apreciado que las alteraciones seminales se presentaban en un 52% (Gráfica nº 25).

Encontramos como alteración seminal mas frecuente a la

Astenospermia con 15 casos, seguida de la Oligoastenospermia con 14 casos, de las Oligospermias con 7 y de la Oligoastenoteratospermia con 6 casos.

Tras la corrección quirurgica del varicocele, las alteraciones seminales se han reducido en un 50%, observando una mejoria en la Astenoterastospermias (100%) y en un 50% para las Oligoastenospermia, Oligospermia y Astenospermia.

Estos resultados concuerdan con los obtenidos por otros autores (20, 26, 47, 62, 136, 149, 167, 173, 187, 207, 266), que presentan como alteraciones mas frecuentes la Oligospermia, Astenospermia y Teratospermia, bien solas o en conjunto.

Estamos de acuerdo con PONTONNIER (204) en que la mejoria puede ser variable, pudiendo producirse embarazos sin que se produzca mejoria seminal, nosotros hemos apreciado en nuestros resultados que se mantiene una igualdad en los parámetros seminales en el 61% de los casos.

Estamos en desacuerdo con RODRIGUEZ-RIGAU (224), LETAWE (152) y HOWARDS (123), que no creen en la mejoria seminal, ni encuentran correlación entre la cura del varicocele y aumento del potencial de fertilidad.

En nuestro estudio, se han apreciado 12 casos de mejoria en el estudio seminal postoperatorio, de entre ellos en 3 casos se ha producido embarazo y descendencia, en 9 casos no se han obtenido embarazos.

En un caso que no había mejoria seminal, sin embargo se ha producido un embarazo.

9) Estudio hormonal

Los niveles séricos postoperatorios de las hormonas F.S.H., L.H., Proláctina y Testosterona, no han sufrido variación en relación a las tasas preoperatorias, y por tanto, nosotros pensamos que en el varicocele estas determinaciones hormonales no se encuentran alteradas y no son de utilidad práctica, concordando nuestros datos con los de otros autores (62, 171, 187).

Aunque si defendemos la determinación sistematica de estas hormonas, para descartar un disregulación humoral como causa de una infertilidad no atribuible al propio varicocele.

10) Estudios biopsicos: Hemos realizado biopsia testicular bilateral a 25 pacientes, de los que 15 presentaban un cuadro de esterilidad primaria y 10 pacientes que venian con otra sintomatologia, en ambos grupos se estudiaron varicoceles de distinto tamaño.

Hemos comprobado mediante tinción con hematoxilina-eosina y estudio con microscopía optica a diversos aumentos, que el tamaño del varicocele no tiene una relación directa sobre la afectación testicular al encontrarnos con lesiones variadas aunque similares, tanto en el varicocele pequeño como en el varicocele grande.

Dichas lesiones son fundamentalmente, una disminución global del epitelio germinal, detención madurativa espermatogenica y fibrosis peritubular.

Estas lesiones se hacen mas acusadas en los casos de varicocele que se acompaña de atrofia testicular, estos hallazgos coinciden con los de otros autores (115, 204).

Para nosotros, la biopsia testicular creemos que puede tener un interés de tipo pronostico sobretodo en los casos de infertilidad de causa no filiada con estudio hormonal normal, aunque no aconsejamos su realización de forma sistematica.

En las laminas 1, 2, 3 y 4 se comparan biopsia de testiculo normal con biopsia de testiculo con varicocele y las lesiones encontradas.

Descripción de las laminas:

Lamina 1.- A: Testiculo normal. B: Testiculo con varicocele (H-E x 100). Disminución global de la celularidad de los túbulos, con escasas células germinales. Edema estromal.

Lamina 2.- A y B: Testiculo normal. C, D, E y F: Testiculo con varicocele (H-E x 200). Alteraciones de la serie germinal. Se aprecia escasa celularidad germinal. En C, D y F se observan acumulos de maduración con detención de la misma, sin alcanzar los estadios finales.

Lamina 3.- A: Testiculo normal. B y C: Testiculo con varicocele (H-E x 200). Fibrosis peritubular en el varicocele. Notense los acumulos madurativos de la serie germinal y la presencia de material amorfo eosinófilo en la luz de los túbulos del testiculo con varicocele.

Lamina 4.- A: Testiculo normal. B, C y D: Testiculo con varicocele (H-E x 400). En B se aprecia el fenómeno de detención madurativa espermatogénica con monomorfismo nuclear. En C y D se observan otros cambios asociados al varicocele como son la disminución de la celularidad tubular y la fibrosis peritubular (D).

LAMINA I

A



B

LAMINA 2

A

B

C



D

E

F

LAMINA 3

A

B

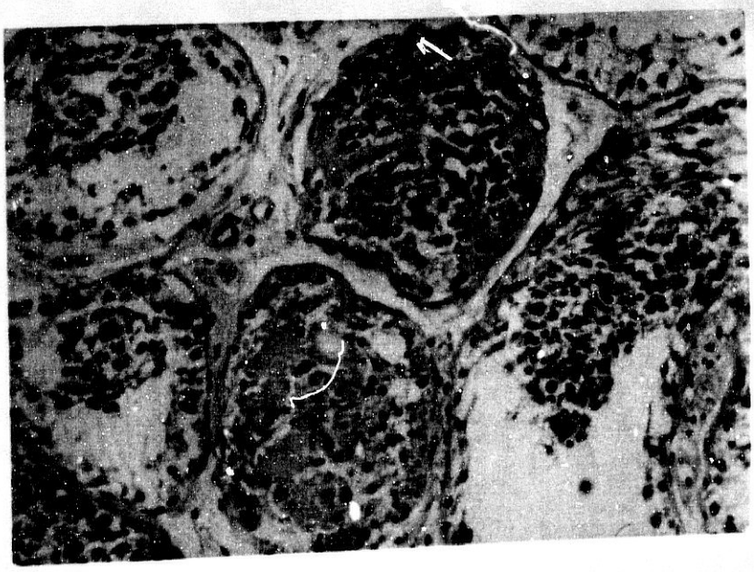

C

LAMINA 4

A

B

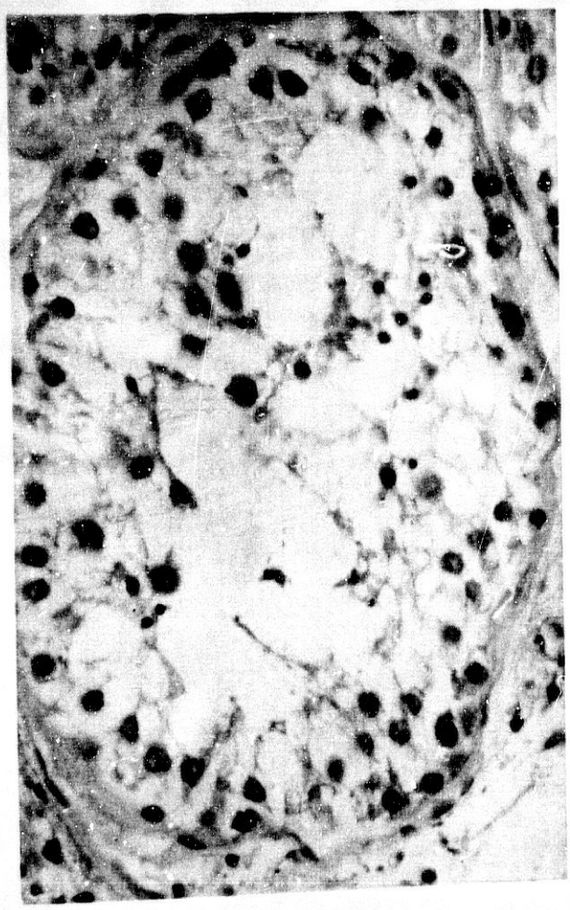

C

D

CONCLUSIONES

CONCLUSIONES

1. Se ha comprobado que la mayor incidencia del varicocele ocurre entre los 10 y 20 años.

2. En nuestra experiencia diagnostica, hemos obtenido los siguientes datos:

   A) Prueba con menor % de error diagnostico:
   Ecografia (2.83%) seguida de la Termografia (19.27%) y la Angiogammagrafia (24.1%).

   B) Prueba con mayor % de acierto diagnostico:
   Ecografia (97.19%) seguida de Termografia (80.95%) y Angiogammagrafia (75.89%).

   C) Prueba mas fiable:
   En varicoceles grandes: Las tres tienen la misma fiabilidad.
   En varicoceles medianos la Ecografia.
   En varicoceles pequeños la Termografia.

3. Las biopsias testiculares demuestran de forma sistematica cambios morfoestructurales que pueden afectar la fertilidad por lo que recomendamos la intervención quirurgica u otro metodo alternativo.

4. La técnica quirurgica con menos porcentaje de recidivas ha sido para nosotros, la técnica de Ivanissevich y la técnica de Buntz.

5. En pacientes infertiles con varicocele hemos apreciado una mejoria de la fertilidad tras la cirugia, esto se comprueba por la mejoria evidente en el seminograma y sobretodo en pacientes con Astenoteratospermia (100%) y con un 50% para las Oligospermias, Oligoastenospermias y Astenospermias.

6. No hemos encontrado modificaciones de tipo hormonal (F.S.H.; L.H.; P.R.L.; Testosterona) en el varicocele tanto pre como postoperatoriamente.

BIBLIOGRAFIA

BIBLIOGRAFIA.-

1. AARJES J.; VAN DER VIJVER J.:
Fertility of men with and without a varicocele.
Fertil. Steril., 43, 901-904, 1985.

2. ABUD O.:
Estudio del varicocele por sistema Doppler.
En: Estudio de la esterilidad en el varon. Curso Teorico-Practico de Andrologia. Fundacion Puigvert. Barcelona, 24-28 Octubre 1983, pag. 175.

3. ABUD O.; LORENZINI F.:
Doppler en el estudio del varicocele.
Act. Fund. Puigvert, 6 (1): 47-54, 1987.

4. AGGER P.:
Scrotal and testicular temperature. Its relation to sperm count before and after operation for varicocele.
Fertil. Steril., 22, 286-297, 1971.

5. AHLBERG N.E.; BARTLEY O.; CHIDEKEL N.:
Retrograde contrast filling of the left gonadal vein. I. roentgenologic and anatomical study.
Acta Radiol., 3:385, 1965.

6. AHLBERG N.E.; BARTLEY O.; CHIDEKEL N.:
Circunference of the left gonadal vein. An anatomical and

statistical study.
Acta Radiol., 3:503, 1965.

7. AHLBERT N. E.; BARTLEY O.; CHIDEKEL N.:
Right and left gonadal veins. An anatomical and statistical study.
Acta Radiol., 4:593, 1966.

8. AHLBERG N., BARTLEY O., CHIDEKEL N., FRITJOFSSON A.:
Phlebography in varicocele scroti.
Act. Radiol., 4, 517-528, 1966.

9. ALEI G.; BONANNI G.; COLATIVA N.; LA VECCHIA G.:
Valeur clinique de la telethermographie du varicocele. Confrontation avec les autres methodes diagnostiques et le controle postoperative.
Marseill. med., 245, 2:51-52, 1981.

10. ALVAREZ E.; GUTIERREZ M.E.:
Angiogammagrafia escrotal: Un metodo sensible para el diagnostico del varicocele.
I Congreso Nacional de Andrologia, 12-14 de Mayo de 1983, Palma de Mallorca, pag. 285.

11. ALVAREZ E.; GONZALEZ P.; GARCIA-HIDALGO E.; PARGA G.:
La embolizacion como alternativa al tratamiento quirurgico del varicocele.
I Congreso Nacional de Andrologia, 12-14 de Mayo 1983,

Palma de Mallorca, pag. 287.

12. ALVAREZ E.; GONZALEZ P.; GARCIA E.;and cols.: Embolizacion. Alternativa al tratamiento del varicocele. Actas Urol. Esp., 7, 481-484, 1983.

13. ALVAREZ E.; GARCIA-HIDALGO E.; PARGA G.; and cols.: Angiogammagrafia escrotal. Diagnostico del varicocele subclinico.
Actas Urol. Esp., VIII, 2, 129-131, 1984.

14. AMELAR R.; DUBIN L.:
Therapeutic implications of left, right, and bilateral varicocelectomy.
Urology, XXX (1):53-59, 1987.

15. AMELAR R. AND DUBIN L.:
Right varicocelectomy in selected infertile patients who have failed to improve after previous left varicocelectomy.
Fertil. Steril., 47, 833-837, 1987.

16. AMIEL J.; VIGNALOU L.; TRICOIRE J.; and clos.: Thermographie du testiculo.
J. Gyn. Obst. Biol. Repr., 5, nº 7, 917-923, 1976.

17. AMPLATZ K.:
Material, indicaciones y tecnica de la embolizacion de la

vena espermatica.
III Jornadas Internacionales de Actualizacion Urologica, Fundacion "Jimenez Diaz". Madrid, 1986.

18. ANDO S.; GIACCHETTO C.; BERALDI E.; and cols.:
The influence of age on Leydig cell function in patients with varicocele.
Int. J. Androl., 7, 104-118, 1984.

19 ANDRY G.; TAZI M.; BRUEZIERE J.:
Varicocele chez l'enfant et l'adolescent.
Ann. Urol., 20 (5): 355-359, 1986.

20. ARAGONA F., MORER F., MARTINEZ E.:
Teletermografia escrotal en el estudio de los pacientes infertiles con varicocele.
Act. Fund. Puigvert, 1, 83-89, 1982.

21. ARGER R.H.; MULHERN C.B.; COLEMAN B.G. et al.:
Prospective analysis of the value of scrotal ultrasound.
Radiology, 141:763-766, 1981.

22. BAKER H.; BURGER H.; DE KRETSER D.; and cols.:
Testicular vein ligation and fertility in men with varicoceles.
Br. Med. J., 291/6510 (1678-1680), 1985.

23. BARWELL R.:
One hundred cases of varicocele traeted by the subcutaneous wire loop.
Lancet, 1:978, 1885.

24. BAYO OCHOA A.; SANCHEZ M.:
Varicocele e infertilidad.
Arch. Esp. Urol., 35, 6 (402-406), 1982.

25. BAYO A.; SANCHEZ M.; ELIZALDE A.; and cols.:
Varicocele e infertilidad. Indicacion quirurgica.
Arch. Esp. Urol., 36, 200-204, 1983.

26. BAYO A.; SANCHEZ M.; LAZARO J.; and cols.:
Analisis de los resultados obtenidos en 23 pacientes infértiles tras la corrección quirúrgica de varicocele. Su correlacion con los hallazgos histologicos y otros estudios.
I Congreso Nacional de Andrologia, 12-14 Mayo 1983, en Palma de Mallorca, pag. 283-284.

27. BECKER J.M.; RITCHIE W.G.; GOLDENBERG N.J.:
Ultrasound of the scrotum and its contents.
Semin. Ultrasound., 3:348-355, 1982.

28. BENNET W.H.:
Varicocele, particularly with reference to its radical cure.

Lancet, 1:261, 1889.

29. BENSUSSAN B.; HUGUET J. F.:
Radiological anatomy of the testicular vein.
Anat. Clin., 6:143, 1984.

30. BERNARDI R.:
Sur la traitement chirurgical du varicocele (A propos de 630 cas).
J. D'Urol. (Paris), 609-614, 1967.

31. BERNARDI R.:
Varicocele. Resultados obtenidos en 500 casos con un procedimiento personal.
Revista Argentina de Urologia, 26, 152-168, 1957.

32. BESSON P.:
Renseignements fournis par la thermographie scrotal (a propos de 114 observations).
Lille Medical, 22, 7, 465-467, 1977.

33. BIGOT J.; CHATEL A.:
The value of retrograde spermatic phlebography in varicocele.
Europ. Urol., 6, 301-306, 1980.

34. BIGOT J.; JOUSSE D.; CARETTE M.; DELAFONTAINE D.:
Sclerose des varicoceles. A propos de 132 cas.

Ann. Urol., 19 (6): 393-397, 1985

35. BIGOT J.M.; UTZMAN O.:
La varicocele droite: apport de la phlebographie spermatique. Resultats sur 250 dossiers.
J. D'Urol., 89, 2, 121-131, 1983.

36. BOECKX G.; VEREECKEN R.:
Faut-il traiter le varicocele dans le jeune age ?
Act. Urol. Belg., 53, 660-671, 1985.

37. BROWN J., DUBIN L., BECKER M., HKOTCHKISS R.:
Venography in the subfertile man with varicocele.
J. Urol., 98 : 388-392, 1967.

38. BUCK J., RASSWEILER J., LEIBBRAND M.;and cols.:
Die persistierende varikocele nach hoher ligatur der vena spermatica interna. Phlebographie und vasookklusion mit ethibloc.
Rofo, 144 (3):263-7, 1986.

39. CAMPBELL M.F.:
Varicocele. Study of 500 cases.
Surg. Gynecol. Obstet., 47, 558, 1928.

40. CANNIZZARO M.A., MAJORANA M., AMODEO C.; and cols.:
La teletermografia scrotal nella diagnostica delle dispermie da varicocele.

Min. Urol. Nefr., 37: 57-62, 1985.

41. CARROLL B.A.; GROSS D.M.:
High-frequency scrotal sonography.
A.J.R., 140, 511-515, 1983.

42. CHAIT A.; MATASAR K.; FABIAN C.; MELLINS H.:
Vascular impressions on the ureters.
Amer. J. Roentgen., 111:729, 1971.

43. CHARNY C.W.; BAUM S.:
Varicocele and infertility.
JAMA, 204(13):75-78, 1968.

44. CHATEL A.:
Anatomic radiologique des veins spermatiques.
J. Chir., 115:443, 1978.

45. CHATEL A., BIGOT J.M., HELENON C., DECTOT H.; et al.:
Interet de la phlebographie spermatique dans le diagnostic des sterilites d'origine circulatoire (varicocele). Comparaison avec les donnes cliniques, thermographiques et anatomiques.
Ann. Radiol., 21, 565-570, 1978.

46. CLARKE B.G.:
Incidence of varicocele in normal men and among men of different ages.

JAMA, 198:1121-1122, 1966.

47. COCKETT A., TAKIHARA H., COSENTINO M.:
The varicocele.
Fertil. Steril., 41, 5-11, 1984.

48. COCKETT A., URRY R., DOUGHERTY K.: No ficha
The varicocele and semen characteristics.
J. Urol., 121, 435-436, 1979.

49. COMHAIRE F.:
Thermographie du varicocele.
Contraception-Fertilité-Sexualite, 5, 561-565, 1977.

50. COMHAIRE F.:
Valeur de la thermographie scrotal et de la phlebographie retrograde de la veine spermatique dans le diagnostic du varicocele clinique et infraclinique.
Cah. Med., I (23): 1574-1575, 1976.

51. COMHAIRE F.:
Radiological anatomy of the internal spermatic vein (s) in 200 retrograde venograms.
Int. J. Androl., 4:397, 1981.

52. COMHAIRE F.; KUNNEN M.:
Selective retrograde venography of the internal spermatic vein a conclusive approach to the diagnosis of varicoele.

Andrologia, 8, 11-24, 1976.

53. COMHAIRE F.; KUNNEN M.; VANDEWEGHE M.; SIMONS M.: Comparison of Four Different Methods for the Diagnosis of Varicocele.
In: Varicocele and Male Infertility II, pag. 78-81, 1984.

54. COMHAIRE F., MONTEYNE R., KUNNEN M.:
The value of scrotal thermography as compared with selective retrograde venography of the internal spermatic vein for the diagnosis of "subclinical" varicocele.
Fertil. Steril., 27, 694-698, 1976.

55. COMHAIRE F., SIMONS M., KUNNEN M., VERMEULEN L.:
Testicular arterial perfusion in varicocele. The role of rapide sequence scintigraphy with technetium in varicocele evaluation.
J. Urol., 130, 923-926, 1983.

56. COMHAIRE F., VANDEWEGHE M., SIMONS M.:
Comparison between thermography and venous scintigraphy of the scrotum in the diagnosis of varicocele.
Int. J. Androl., 4, 663-668, 1981.

57. COOKE E.D..-
Information from scrotal thermography.
Br. J. Sex. Med., 14-19, 1982.

58. COOLSAET B.L.R.A.:
Ureteric pathology in relation to right and left gonadal veins.
Urology, 12:40, 1978.

59. COOLSAET B.L.R.A.:
The varicocele syndrome: venography determining the optimal level for surgical management.
J. Urol., 124, 833-839, 1980.

60. COOPER S.:
Practice of Surgery, 1928, ed. 3, London.

61. COPPOLA V., VERRENGIA D., ROSSI R., GALLO S.:
Quadri telet:ermografici delle malattie scrotali. Analisi delle cause di ipotermia.
Radiol. Med., 70, 857-861, 1984.

62. CORRALES J.; GARCIA L.; MORIES M.; and cols.:
Funcion del tubulo seminifero y del eje hipofiso-gonadal en varones infertiles con varicocele clinico.
Endocrinologia, 32 (4), 136-140, 1985.

63. CREW F.A.E.:
A suggestion as to the cause of the aspermatic condition on the imperfectly descended testis.
J. Anat., 56:98, 1921.

64. DATTA N.S.; MISHKIN F.S.:
Radionuclide imaging in intrascrotal lesions.
JAMA, 231:1060-1062, 1975.

65. DE BLIC C..-
lnteret du Doppler dans les sterilites masculines.
Contraception-fertilite-sexualite, 14, 7-8: 725-727,

66. DE LA FUENTE A.; GARCIA F.; HADDAD A.; et al.:
Nuestra experiencia en el manejo del varicocele.
Comunicación al II Congreso Asociación Andaluza de Urologia, celebrado en Almeria, del 12 a 14 de Octubre 1989.

67. DEBRE B., POIZAT R., LELEU CH.:
Varicocéle.
Encycl. Med. Chir., Paris, Rein, Organes genitourinaires, 18648 C-10, 11-1983.

68. DEMER R.:
Chirurgie des Hodens und des Samenstranges.
Neue Dtsche Chir.,36:422, 1926.

69. DENNISON A.R., TIBSS D .J.:
Varicocele and varicose veins compared. A basis for logical surgery.
Urology, XXVII (3): 211-217, 1986.

70. DIAS A., HURARD T.; DELCOUR C., SCHULMANN C.C.:
La varicocele chez l'adolescent.
Acta Urol. Belg., 53, 629-633, 1985.

71. DONOHUE R., BROWN J.:
Blood gases and pH determinations in the internal spermatic veins of subfertile men with varicocele.
Fertil. Steril., 20, 365-369, 1969.

72. DOUGLAS J.:
Results of operation for varicocele.
JAMA, 26:716, 1921.

73. DUBIN L., AMELAR R.:
Varicocele size and results of varicocelectomy in selected subfertile men with varicocele.
Fertil. Steril., 21, 606, 1970.

74. DUBIN L.; AMELAR R.D.:
Etiologic factors in 1.294 consecutive cases of male infertility.
Fertil. Steril., 22:469, 1971.

75. DUBIN L.; AMELAR R.D.:
Varicocelectomy as therapy in male infertility: a study of 504 cases.
Fertil. Steril., 26:217, 1975.

76. DUBIN L., AMELAR R.:
Varicocele.
Urol. Clin. North. Am., 5, 563-572, 1978.

77. ESPUELA R.; NOGUERAS M.; PASSAS J.;and cols.:
Interes diagnostico del ultrasonido en la patologia intraescrotal.
Actas Urol. Esp., VII (5):361-368, 1983.

78. EL-SADR A.; MINA E.:
Anatomical and surgical aspects in operative management of varicocele.
Urol. Cutan. Rev., 54:257, 1950

79. FAGARASANU I.:
Recherches anatomiques sur la veine renales gauche et collaterales leurs rapports avec la pathogenie du varicocele essentiel et des varices du ligament large.
Ann. Anat. Pathol., 15:9, 1938.

80. FAWCETT D. W.:
Tratado de Histologia.
Interamericana, pag. 394. Madrid, 1987.

81. FOGH-ANDERSEN P., NIELSEN N., REBBE H., STAKEMANN G.:
The effect on fertility of ligation of the left spermatic vein in men without clinical signe of varicocele.
Acta Obstet. Gynecol. Scand., 54, 29-32, 1975.

82. FORNAGE B., VALEYRE J., LEMAIRE PH., LARDENNOIS B.:
La thermographie du scrotum. Protocole de examen.
Marseille Med., 9, 7-10, 1981.

83. FOX H., COLOMBO F.:
La microchirurgia nel trattamento del varicocele. Anastomosi tra vene del plesso e safena interna.
Minerva Chir., 37: 631-634, 1982.

84. FOX H., ROMAGNOL G., COLOMBO F.:
The microsurgical drainage of the varicocele.
Fertil. Steril., 41 (3): 475-478, 1984.

85. FREUND F., HANDELSLMAN D., BAUTOVICH G.; and cols.:
Detection of varicocele by radionuclide blood-pool scanning.
Radiology, 137, 227-230, 1980.

86. FUOCHI CL., MOSER E., DALLA PALMA F.; et al.:
L'interet de la sclerotherapie percutanèe dans le traitement de la varicocele. Technique et resultats.
Ann. Urol., 20 (4): 252-256, 1986.

87. GARDNER E.; GRAY D. J.; O'RAHILLY R.:
Anatomia.
Salvat S.A. Barcelona, pag. 583, 1974.

88. GIANTURCO C.; ANDERSON J.H.; WALLACE S.:
Mechanical devices for arterial occlusion.
Amer. J. Roentgen., 124:428, 1975.

89. GLEZERMAN M.:
A short histological review and comparative results of surgical treatment for varicocele.
In: Varicocele and male infertility II, pag. 87-93, 1984.

90. GLEZERMAN M.; RAKOWSZCZYK M.; LUNENFELD B.;and cols.:
Varicocele in oligospermic patients pathophysiology and results after ligation and division of the internal spermatic vein.
J. Urol., 115:562, 1976.

91. GOLD R., EHRLICH R., SAMUEL B., DOWDY A., YOUNG R.:
Scrotal thermography.
Radiology, 122, 129-132, 1977.

92. GOLOMB J., VARDINON N., HOMONNAI Z., and cols.:
Demonstration of antispermatozoal antibodies in varicocele related infertility with an enzyme-linked immunosorbent assay (ELISA).
Fertil. Steril., 45, 397-402, 1986.

93. GONZALEZ R., REDDY P., KAYE K., NARAYAN P..-
Comparison of Doppler examination and retrograde spermatic venography in the diagnosis of varicocele.

Fertil. Steril., 40, 96-99, 1983.

94. GRAY D. J.:
Anatomia.
Salvat S.A., pag. 674, Barcelona, 1976.

95. GREENBERG S.H..-
Varicocele and male fertility.
Fertil. Steril., 28: 699-706, 1977.

96. GREENBERG S.; LIPSHULTZ L.I.; MORGANROTH I.; WEIN A. J.: The use of the Doppler stethoskope in the evaluation of varicocele.
J. Urol., 117:296, 1977.

97. GRILLO-LOPEZ A.J..-
Primary right varicocele.
J. Urol., 105: 540-541, 1971.

98. GRITZMANN N., HALLER J., CZEMBIREK H.; et al.: Hochauflösonde real-time sonographie der varikocele.
ROFO, 144 (2): 166-169, 1986.

99. GUIRADO F.R.; PARAMO P.G.:
Ultrasonographie Doppler a émission continue et varicocéles.
Ultrasons., 1:311, 1980.

100. GUTIERREZ C.; NAVIO S.; CURTO M.; and cols.: Cammagrafia escrotal en el estudio de la infertilidad por sospecha de varicocele. Estudio preliminar.
I Congreso Nacional de Andrologia, 12-14 de Mayo 1983, Palma de Mallorca, pag. 281.

101. GUTIERREZ C.; NAVIO S.; ALLONA A.; and cols.: Estudio ecografico escrotal en enfermos con alteraciones seminales y varicocele.
I Congreso Nacional de Andrologia, 12-14 de Mayo 1983, Palma de Mallorca, pag. 279.

102. HADZISELIMOVIC F., LEIBUNDGUT B.; and cols.: Value of testesticular biopsy in patients with varicocele.
J. Urol., 135 (4): 707-10, 1986.

103. HAM A. W.:
Histologia.
Interamericana. Mexico, pag. 538, 1976.

104. HAMILTON W. I.; MOSSMAN H. W.:
Embriologia humana. Desarrollo prenatal de la forma y la funcion.
Intermedica, pag. 279, Buenos Aires, 1975.

105. HAMM B., FOBB F., SORENSEN R., FELSEMBERG D.: Varicoceles: Combined sonography and thermography in diagnosis and posttherapeitic evaluation.

Radiology, 160 (2): 419-424, 1986.

106. HANLEY H.G.:
The results of the surgical treatment of varicocele.
Proc. Roy. Soc. Med., 59:767-769, 1966.

107. HANLEY H.G., HARRISON R.G.:
The nature and surgical treatment of varicocele.
Brit. J. Surg., 50, 64-67, 1962.

108. HARDY J.C.:
Frequence de l'absence de l'artere spermatique dans les cures hautes de varicocele gauche.
Act. Urol. Belg., 53, 681-683, 1985.

109. HARRIS J.D.; LIPSHULTZ L.I.; CONOLEY P.H.; and cols.:
Radioisotope angiography in diagnosis of varicocele.
Urology, 16:69-72, 1980.

110. HARRISON R.G.:
Male infertility. The anatomy of varicocele.
Proc. R. Soc. Med., 59, 763-765, 1966.

111. HENNEBERT P.; WESE F.; VAN CANGH P.:
Le varicocele de l'adolescent.
Acta Urol. Belg., 53, 634-635, 1985.

112. HERMABESSIERE F., GRIZARD G., BOUCHER D.:
Application de la microchirurgie dans la cure des varicoceles. Aspects biologiques et indication dans l'infertilite.
J. Urol., 87, 10, 712-714, 1981.

113. HERMABESSIERE J., LAFAYE C., GAUTHIER G., et al:
Interêt de la telethermographie dans la recherche des varicoceles chez l'homme sterile.
Rev. Franç. Gynec., 72, 10, 659-663, 1977.

114. HERMAN J.R.:
Varicocele. Some interesting early approaches.
Urology, 12:498, 1978.

115. HIENZ H.A., VOGGENTHALER J., WEISSBACH L.:
Histological findings in testes with varicocele during childhood and their therapeutic consequences.
Eur. J. Pediatr., 133, 139-146, 1980.

116. HILL J.T., GREEN A.:
Varicocele: a review of radiological and anatomical features in relation to surgical treatment.
Br. J. Surg., 64, 747-752, 1977.

117. HIRSCH A.; CAMERON K.; TYLER J.; SIMPSON J.; et al.:
The Doppler assesment of varicoceles and internal vein reflux in the infertile men.

Br. J. Urol., 52, 50-56, 1980.

118. HIRSH A.V.; KELLET M.J.; ROBERTSON G.; PRYOR J.P.: Doppler flow studies, venography in the evaluation of varicoceles of fertile and subfertile men.
Brit.J. Urol., 52, 560-565, 1980.

119. HOLDER L.E.; MARTIRE J.R.; HOLMES E.R. et al.: Testicular radionuclide angiography and static imaging: anatomy, scintigraphy interpretations and clinical indications.
Radiology. 125:739-752, 1977.

120. HOLLINSHEAD W. H.:
Anatomy for surgeons.
Harper Row., pag. 859. New York, 1871.

121. HORNER J.S.:
The varicocele. A survey amongst secondary schoolboys.
The Medical Officer, 104:377, 1960.

122. HOTCHKISS R.S.:
Infertility in the male.
In: Campbell M.F., Harrison J.H. (Eds). Urology. Saunders, Philadelphia, pag. 674, 1970

123. HOWARDS S.S.:
Varicocele.

Fertil. Steril., 41, 3, 356-358, 1984.

124. HUDSON R.W.; PEREZ-MARRERO R.; CRAWFORD V.; MCKAY D.:
Hormonal parameters of men with varicoceles before and after varicocelectomy.
Fertil. Steril., 43, 905-910, 1985.

125. IACCARINO V.:
Trattamento conservativodel varicoseles. Flebografia selettiva o scleroterapia della vene gonadique.
Riv. Radiol., 17:107-117, 1977.

126. IACCARINO V.:
Traitement non chirurgical du varicocele:la sclerotherapie transcatheterienne des veines gonadiques.
Ann. Radiol., 23, 369-370, 1980.

127. IBARZ L., RUIZ MARCELLAN M.C., LLAMAZARES G.;et al.:
La biopsia testicular en el varicocele escrotal.
Arch. Esp. Urol., 36, 3 (192-199), 1983.

128. ISHIGAMI K., YOSHIDA Y., HIROOAKA M., MOHRI K.:
A new operation for varicocele: use of microvascular anastomosis.
Surgery, 67, 620-623, 1970.

129. ISTOMIN E.:
Zur frage der operativen behanlung der varikocele.

Zentralbl Chir., 41:93, 1914.

130. IVANISSEVICH O.; GREGORINI H.:
Uno nuovo operacio para anar el varicocele.
Sem. Med., 25:575, 1918.

131. IVANISSEVICH O.:
Left varicocele due to reflux. Experience with 4.470 operative cases forty-two years.
J. Int. Coll. Surg., 34:742, 1960.

132. JACOBS J.B.:
Selective gonadal veinography.
Radiology, 92, 8-17, 1969.

133. JECHT E. W.; ZEITLER W.:
Varicocele and male infertility.
Springer Verlag.,pag. 5, Berlin, 1982.

134. JHITTAY P.S.; WOLWERSON R.L.; WILSON A.O.:
Varicocele: Treatment by ligation of cremasteric veins.
Br. J. Urol., 56 (4), 441-442, 1984.

135. JIMENEZ COSSIO J.A.:
Doppler-metodo diagnostico en las enfermedades vasculares.
Comunicaciones de Servicio de Angiologia y Cirugia Vascular de la Ciudad Sanitaria " La Paz ". Madrid.

136. JIMENEZ CRUZ J.F.; ALLONA A.; NAVIO S.; and cols.:
Modificaciones de la tecnica de Buntz en la cirugia del varicocele: Resultados.
Act. Urol. Esp., 7 (5): 401-404, 1983.

137. JOHNSON D.E.; POHL D.; RIVERA-CORREA H.:
Varicocele: an innocuous condition?
South. Med. J., 63, 34-36, 1970.

138. KASS E.J.; BELMAN A.:
Reversal of testicular growth failure by varicocele ligation.
J. Urol., 137, 475-476, 1987.

139. KORMANO M.; KAHANPÄÄ K.; SVINHUFVUD U.; TÄHTI E.:
Thermography of varicocele.
Fertil. Steril., 21, 7, 558-564, 1970.

140. KORMANO M.; MARTTI M.; SUORANTA H.:
Microvascular organization of the adult human testis.
Anat. Rec., 179:31, 1971.

141. KORMANO M.; REIJONEN K.:
Microvascular structure of the human epididymis.
Am. J. Anat., 145:23, 1975.

142. KUNNEN M.:
Traitement des varicoceles par embolisation au bucrylate.

Societé Européenne de Radiologie Cardio-Vasculaire. Liége, mai 1980.

143. KUNNEN M.:
Neue technik zur embolisation der vena spermatica interna: intravernoser gewekleber.
Roefo, Fortschr. Geb. Roentgenstr., 133:625, 1987.

144. KURSCH E.M..-
What is the incidence of varicocele in a fertile population.
Fertil. Steril., 48 (2): 510-511, 1987.

145. KURZ K.; GOLDSTEIN M.:
Scrotal temperature reflects intratesticular temperature and is lowered by shaving.
J. Urol., 135, 2, 290-292, 1986.

146. LAFAYE C.; HERMABESSIERE J.:
La thermographie du scrotum. Premiers resultats.
Nouv. Presse Med., 5, 29, 1826-1828, 1976.

147. LANGMAN E.:
Embriologia medica.
Interamericana, pag. 204. Mexico, 1976.

148. LAPRAS V.; PELLE-FRANCOZ D.; MAILLET P.J.; PINET A.:
Apport de l'échographie dans la pathologie des bourses. A

propos de 137 examens.
J. Radiol., 67 (2): 127-133, 1986.

149. LECOMTE P.; LEGRAND J.; LANSAC J.; FRAPPE N.; et al.:
Cure de varicocèle et fecondité du couple.
J. Gyn. Obst. Biol. Repr., 12, 291-299, 1933

150. LEGER L.; PROUX C.; DURANCEAU M.:
Phlébographies rénales et cave inferieur par injection intraparenchymateuse.
Presse Méd., 67:141-143, 1957.

151. LEOPOLD G.; WOO V.; SCHEIBLE F.; et al.:
High resolution ultrasonography of scrotal pathology.
Radiology, 131:719-721, 1979.

152. LETAWE J.; CUSUMANO G.; DEPIREUX P.:
Resultats de la cure du varicocele en fonction du spermogramme. A propos de 300 cas.
Act. Urol. Belg., 53, 672-678, 1985.

153. LETAWE J.; LAPIERE M.:
Les varicoceles complexes.
Act. Urol. Belg., 53, 679-680, 1985.

154. LEUNDA J.; TELLERIA R.; LEUNDA R.; et al.:
Varicocele: Revision de 41 observaciones.
Arch. Esp. Urol., 39, 9, 657-662, 1986.

155. LEVITT S.; GILL B.; KATLOWITZ N.; KOGAN S.; REDA E.:
Routine intraoperative post-ligation venography in the treatment of the pediatric varicocele.
J. Urol, 137, 716-718, 1986.

156. LEWIS E. L.:
The Ivanissevich operation.
J. Urol., 63:165, 1950.

157. LEWIS R.W.; HARRISON R.M.:
Contact scrotal thermography:application to problems of infertility.
J. Urol., 122: 40-42, 1979.

158. LEWIS R.W.; HARRISON R.M.:
Contact scrotal thermography. II. Use in the infertile male.
Fertil. Steril., 34, 3, 259-263, 1980.

159. LIEN H. H.; KOLBENSTVEDT A.; MILLER S. J.; and cols.:
Anterograde testicular vein phlebography and funicular lymphography in testicular tumors.
Acta Radiol. (Diag.), 21:603, 1980.

160. LIMA S.S.; CASTRO M.P.; COSTA O.F.:
A new method for the treatment of varicocele.
Andrologia, 10 (2): 103-106, 1978.

161. LIPSHULTZ L.I.; CORRIERE J.N.Jr.:
Progressive testicular atrophy in the varicocele patient.
J. Urol., 117:175, 1877.

162. LU WIG G.:
Pathogenesis of Varicocele.
In: Varicocele and Male Infertility. (E. Jecht y E. Zeitler eds.). Springer Verlag, 6-12, 1982.

163. MACOMBER D.; SANDERS M. B.:
The spermatozoa count:its value in the diagnosis, prognosis and treatment of sterility.
N. Engl. J. Med., 200:981, 1929.

164. MAC LEOD J.:
Seminal cytology in the presence of varicocele.
Fertil. Steril., 16:735-757, 1965.

165. MALI W.; OEI H.; ARNDT J.; KREMER J; et al.:
Hemodynamics of the varicocele. Part I. Correlation among the clinical, phlebographic and scintigraphic findings.
J. Urol., 135, 3, 483-488, 1986.

166. MALI W.; OEI H.; ARNDT J.; KREMER J.; et al.:
Hemodynamics of varicocele. Part II. Correlation among results of renocaval pressure measurements, varicocele scintigraphy and phlebography.
J. Urol., 135, 3, 489-493, 1986.

167. MARINA S.; VASQUEZ L.:
Evolucion del seminograma despues de la operacion de varicocele. I. Congreso Nacional de Andrologia, 12-14 de Mayo 1983, Palma de Mallorca, pag. 291-292.

168. MARKS J.L.; MCMAHON R.; LIPSHULTZ L.I.:
Predictive parameters of successful varicocele repair.
J. Urol., 136, 3, 609-612, 1986.

169. MARMAR J.L.; DEBENEDICTIS T.; PRAISS D.:
The manegement of varicocele by microdissection of the spermatic cord at the external inguinal ring.
Fertil. Steril., 43, 583-588, 1985.

170. MC-CLURE R.D.; HRIČAK H.:
Ultrasonidos escrotal en el varon infertil: Deteccion de varicoceles unilaterales y bilaterales subclinicos.
J. Urol., 135 (4), 711-5, 1986.

171. MC FADDEN M.R.; MEHAN D.J.:
Testicular biopsies in 101 cases of varicocele.
J. Urol., 119, 372-374, 1978.

172. MEISEL C.:
The Doppler Tecnique for the Diagnosis of Varicocele.
En: Varicocele and Male Infertility. Springer-Verlag. Eds. Jecht E. and Zeitler E., pag. 78, 1982.

173. MENCHINI-FABRIS G.F.; CANALE D.; et al.:
Varicocele and male subfertility: Prognostical criteria in the surgical treatment.
Andrologia, 17 (1): 16-21, 1985.

174. MOLDOVAN I.; POPESCU V.:
L'etiophatogenie du varicocele et conclusions therapeutiques.
J. Urol. Nephrol., 111:319, 1976.

175. MONTEYNE R.; COMHAIRE F.:
The thermographic characteristics of varicocele: an analysis of 65 positive registrations.
Br. J. Urol., 50. 118-120, 1978.

176. MOORE C.R.; QUICK W.J.:
The scrotum as a temperature regulation for the testes.
Amer. J. Physiol., 68:70, 1924.

177. MORAG B.; RUBINSTEIN Z.; GOLDWASSER B.; and cols.:
Percutaneous venography and occlusion in the management of spermatic varicoceles.
A.J.R., 143: 635-640, 1984.

178. MORALES CONCEPCION J.; DURAN J.; ALONSO F.; et al.:
Tratamiento de la infertilidad causada por varicocele.
Arch. Esp. Urol., 38: 55-60, 1985.

179. MULCAHY J.:
Scrotal hypothermia and the infertile man.
J. Urol., 132, 9, 469-470, 1984.

180. MURRAY R.Jr., MITCHELL S., KADIR S.; et al.:
Comparison of recurrent varicocele anatomy following surgery and percutaneous balloon-occlusion.
J. Urol., 135, 2, 286-289, 1986.

181. NADEL N.S.; GITTER M.H.; HAHN L.C. et al.:
Preoperative diagnosis of testicular torsion.
Urology, 1:478-479, 1973.

182. NADEL S.; HUTCHINS·G.; ALBERTSEN P.; WHITE R.:
Valves of the internal spermatic vein: potencial for misdiagnosis of varicocele by venography.
Fertil. Steril., 41 (3): 479-481, 1984.

183. NAGAO R.; PLYMATE S.; BERGER R.; PERRIN E.; et al.:
Comparison of gonadal function between fertile and infertile men with varicoceles.
Fertil. Steril., 46: 930-933, 1986.

184. NAHOUM C.R.; DE ALMEIDA A.S.; FLORES E.:
Scrotal scan in the diagnosis of varicocele.
Fertil. Steril., 34, 287-288, 1980.

185. NAVIO S., ALLONA A., HERNANDEZ C., BURGOS J.:
Ecografia testicular.
Ultrasonidos, III, 4 (213-216), 1984.

186. NETTER F.:
Sistema reproductor.
Salvat Editores, Tomo II, 23-24, 1979.

187. NEWTON R., SCHINFELD J.; SCHIFF I.:
The effect of varicocelectomy on sperm count, motility, and conception rate.
Fertil. Steril., 34, 3, 250-254, 1980.

188. NICOLAIJ D.; STEENO O.; COUCKE W.;et al.:
Comparison of scrotal scintigraphy and themcgraphyfor the diagnosis of varicocele.
Eur. J. Nucl. Med., 8: 123-126, 1983.

189. NIELSEN P. T.; NIELSEN S. M.:
Idiopathic renal vein varicosities.
Scand. J. Urol. Nephrol., 18:91, 1984.

190. NILSSON S.; EDVINSSON A.; NILSSON B.:
Improvement of semen and pregnancy rate after ligation and division of the internal vein: Factor or fiction?
Br. J. Urol., 51:591, 1979.

191. NISTAL M.; PANIAGUA R.:
Testicular and epididymal pathology.
Thieme Stratton, pag. 394, New York, 1984.

192. NISTAL M.; PANIAGUA R.; REGADERA J.; SANTAMARIA L.:
Obstruction of the tubuli recti and ductil efferentes by dilated venis in the testis of men with varicocele and its possible role in causing atrophy of the seminiferous tubules.
J. And ol., 7, 309-323, 1984.

193. OKUYAMA A., NAKAMURA M., NAMIKI M.; et al.:
Surgical repair of varicocele at puberty: Preventive treatment for fertility improvement.
J. Urol., 139, 562-564, 1988.

194. ORTS-LLORCA F.:
Anatomia humana.
Editorial Cientifico-Medica, pag. 245, Barcelona, 1972.

195. OSTER J.:
Varicocele in children and adolescents.
Scand. J. Urol. Nephrol., 5:27:32, 1971.

196. PALOMO A.:
Radical cure of varicocele by a new technique: Preliminary report.
J. Urol., 61: 604-607, 1949.

197. PANIAGUA R.; REGADERA J.; NISTAL M.; and cols.:
Histological, histochemical and ultrastructural variations along the lenght of the human vas deferens before and after puberty.
Acta Anat., III:190, 1981.

198. PARAMO P.; GUIRADO F.R., PARAMO P.S.Jr. ;et al.:
Valor e indicaciones de la ultrasonografia Doppler en la investigacion diagnostica del varicocele.
Actas Urol. Esp., V, 2, 111-118, 1981.

199 PARAMO P.G.; SAN ANTONIO J.; PARAMO P.S.; USON A.:
Termografia y varicocele.
Act. Urol. Esp., 5 (1), 43-50, 1981.

208. PARE AMBROISE:
Les oevres d'Ambroise Paré, 10th edn, pag. 323, 1541

201. PELLET B.; MERENDA C.; HESSLER C.:
Varicocele subclinique: detection par Doppler et thermographie.
Marseille med., 9, 35-39, 1981.

202. PICK J.W.; ANSON B.J.:
Renal vascular pedicle. Anatomical study of 430 body valves.
J. Urol., 44:411, 1960.

203. POCHACZEVSKY R.; LEE W.J.; MALLET E.:
Management of male infertility: Roles of contact thermography, spermatic venography, and embolization.
A.J.R., 147:97-102, 1986.

204. POIZART R.; STEG A.:
Varicocele et infertilitè. Faits, incertitudes et hypotheses.
Sem. Hop., 59 (17): 1341-1347, 1983.

205. PONTHIEU A. ; HUGUET J.F.:
Varicocele gauche et stase veineuse iliaque.
J. Urol. Nephrol., 3, 187-200, 1976.

206. PONTONNIER F., MANSAT A., MIEUSSET R.; et al.:
Varicocelectomie pour infertilitè est plus efficace dans les cas de numeration inferieure a cinq millions/ml. A propos de soixante-dix cas.
Ann. Urol., 20(4):249-251, 1986.

207. PONTONNIER F.; MANSAT A.; PLANTE P.:
Varicocele et hypofertilité. Bilan de 220 cas. Resultats postoperatoires.
J. Gyn. Obst. Biol. Repr., 11, 607-610, 1982.

208. PONTONNIER F., PLANTE P., MANSAT A.; et al.:
Etude informatisee de 124 cas de varicoceles operes pour hypofertilité. Donnes generales.

J. Gyn. Obst. Biol. Repr., 8, 431-435, 1979.

209. PONTONNIER F.; VIDAL J.L.; PLANTE P.:
Notre experience des thermographies dans les sterilites masculines.
J. D'Urol., 86, 6, 498-499, 1980.

210. PONTUS T.; RENARD A.; LETAWE J.; MINET P.:
Application de la thermographie a l'etude du scrotum.
Acta Urol. Belg., 48, 3, 435-441, 1980.

211. PORST H.; BAEHREN W.; LENZ M.; ALTWEIN E.:
Percutaneous sclerotherapy of varicoceles an alternative to conventional surgical methods.
Br. J. Urol., 56, 73-78, 1984.

212. POZZA D.:
Left varicocele at puberty.
Urology, 22, 171-174, 1984.

213. POZZA D.; D'OCTAVIO G.; MASCI P.:
Left varicocele at puberty.
Urology, 22/3:271, 1983.

214. PUJOL-LARRE A., RODRIGUEZ J., NAVARRO M.; and cols.:
Cuando la operacion de Ivanissevich fracasa. Correccion del varicocele residual. Resultados.
Actas Urol. Esp., XI, 4, 385-388, 1987.

215. RAVINA J.; AMIEL J.; VIGNALOU L.; TRICOIRE J.:
Thermogaphie testiculaire et varicocele.
Nouv. Presse Med., 5, nº 16, 1.070, 17 avril 1976.

216. REDONDO E.; REGADERA J.; NISTAL M.; REY A.; y cols.:
Anatomia y desarrollo del sistema venoso testicular.
Arch. Esp. Urol., 41, 3, 171-8, 1988

217. REGADERA J.; NISTAL M.; PANIAGUA R.:
Testis, epididymis and spermatic cord in early men.
Arch. Pathol. Lab. Med., 109:663, 1985.

218. REICHERT H.E.; JELLINGHAUS W.; OSTERHAGE H.R.:
Clinique et therapie de 201 varicoceles avec resultats et complications.
J. D'Urol., 87 (10), 747-748, 1981.

219. REITELMAN C., BURBIGE K.A., SAWCZUK I.S.; et al.:
Diagnosis and surgical correction of the pediatric varicocele.
J. Urol., 138 (2): 1.038-40, 1987.

220. RHOLL K.; RYSABY J.; VLODAVER Z.; and cols.:
Spermatic vein obliteracion using bot contrast mediun in dogs.
Radiology, 148 (1), 85-7, 1983.

221. RIBEIRO E.B.:
Present conceptions of varicocele and its treatment.
J. Int. Coll. Surg., 25:179, 1956.

222. RILEY T.W.; MOSBAUGH P.G.; COLES J.L.:
Use of radioisotope scan in evaluation of intrascrotal lesions.
J. Urol., 116:472-475, 1976.

223. RIEDL P.:
Selective phlebographie und katherstrombosierung der vena testicularis bei primare varikocele.
Wein Klin. Woch., 91:3, 1979.

224. RODRIGUEZ-RIGAU L.; SMITH K.D.; STEIMBERGER E.:
Varicocele and the morphology of spermatozoa.
Fertil. Steril., 35, 54-57, 1981.

225. ROUSSELL J.K.:
Varicocele in groups of fertile and subfertile men.
Proc. Soc. Study. Fertil., 4:31, 1953.

226. ROUVIERE H.:
Anatomia humana.
Bailly-Bailliere, pag. 427. Madrid, 1979.

227. SABATIER J.C., BRUNETON J., DROUILLARD J.; et al.:
Phlebographie spermatique: Etude sur 37 cas.

Ann. Radiol.,20 (6): 539-544, 1977.

228. SALAT-BAROUX J.; CORMIER E.; ROTMAN J.:
Interet de la phlebographie dans le diagnostic del varicoceles. A propos de 185 cas.
Contraception Fertil. Sexual., 9, 581-587, 1978.

229. SANCHEZ DE BADAJOZ E.; DIAZ RAMIREZ F.; MARIN J.:
Tratamiento endoscopico del varicocele.
Arch. Esp. Urol., 41, 1 (15-16), 1988.

230. SANCHEZ SALVADOR A.:
Tratamiento quirurgico del varicocele.
Arch. Esp. Urol., 9, 136, 1953.

231. SAYFAN J., ADAM Y.G.:
Intraoperative internal spermatic vein phlebography in the subfertile male with varicocele.
Fertil. Steril., 29:669-675, 1978.

232. SAYFAN J.; ADAM Y.G.:
Varicocele, subfertility and venous pressure in the left internal spermatic vein.
Fertil. Steril., 29:366, 1978.

233. SAYFAN J.; HALEVY A.; OLAND J.; NATHAN H.:
Varicocele and left renal vein compression.
Fertil. Steril., 41, 3, 411-417, 1984.

234. SAYFAN J., HALEVY A., SHPERBER Y., OLAND J.:
The role of the spermatic cord layers in the development of varicoceles.
J. Urol., 133, 223-224, 1984.

235. SAYPOL D.C.:
Varicocele.
J. Andrology, 2, 61-71, 1981.

236. SERRALLARCH N.:
Varicocele, aspectos de interes clinico y terapeutico.
II Jornadas Internacionales de Actualizacion Urologica.
Ed. Reycosa, 341, Madrid 1983.

237. SEYFERTH W.; RICHTER R.; GROBE-VORHOLT R.:
Phlebographie der vena spermatica interna.
Radiologie, 20:440, 1980.

238. SHAFIK A.:
Plication operation : A new technique for the radical cure of varicocele.
Br. J. Urol., 44, 152-154, 1972.

239. SHAFIK A.:
The cremasteric muscle. Role in varicocelogenesis and in ther morregulatory function of the testicle.
Invest. Urol., 11: 92-97, 1973.

240. SHAFIK A.:
The dartos muscle. A study of its surgical anatomy and role in varicocelogenesis: A new concept of its thermoregulatory function.
Invest. Urol., 11: 98-100, 1973.

241. SHAFIK A.; KHALIL A.M.; SALEH M.:
The fasciomuscular tube of the spermatic cord. A study of its surgical anatomy and relation to varicocele. A new concept for the pathogenesis of varicocele.
Br. J. Urol., 44, 147-151, 1972.

242. SIGMUND G.: BAHREN W.; GALL H.; THON W.:
Percutaneous sclerotherapy as primary treatment of testicular insufficiency in idiopathic varicocele.
Rofo, 144 (3): 255-62, 1986.

243. SILBER S.J.:
Microsurgical aspects of varicocele.
Fertil. Steril., 31(2): 230, 1979.

244. SLOT B.:
Venography of the left internal spermatic vein in patients with fertility problems.
Diagnost. Imag., 51:214, 1982.

245. SMIRNOFF D. L.:
Varicocele sinistra idiopathica.

Z. Urol., 23:850, 1929

246. SOFFER Y.; RON-EL R.; SAYFAN J.; CASPI E.:
Spermatic vein ligation in varicocele: prognosis and associated male and female infertility factors.
Fertil. Steril., 40, 3, 353-357, 1983.

247. SOLER FERNANDEZ J., ASUAR S., DOMINGUEZ C.;et al.:
Tratamiento quirurgico del varicocele idiopatico.
Reycosa, XII, 3, 293-297, 1988

248. SOLER FERNANDEZ J.; DOMINGUEZ C.; BERMEJO A.:
Tratamiento quirurgico del varicocele primario. I: Nuestra experiencia con la via inguinal. Resultados clinicos con la tecnica de Buntz modificada. Estudio comparativo.
Arch. Esp. Urol., 41, 7, 533-540, 1988.

249. SOLER ROSSELLO A.; PONT SALVADO A.; PUIG DURAN P.:
¿ Cuando y como tratar un varicocele?.
Reycosa, 393-398, Zaragoza, 1988.

250. SOLER ROSELLO A.:
Varicocele: Diagnostico y su repercusion sobre la fertilidad.
Ponencias y Comunicaciones. Primera Reunion Nacional de Andrologia, pag. 349, Sevilla, 1982.

251. STEENO O.:
Varicocele en Infertiliteit.
Tijdschr Geneeskd., 28:1313-15, 1972.

252. STEENO O.; KNOPS J.; DECLERCK L.; et al.:
Prevention of fertility disorders by detection and treatment of varicocele at school and college age.
Andrologia, 8 (1): 47-53, 1976.

253. SUZUKI F.:
Microvasculature of the mouse testis and excurrent duct system.
Amer. J. Anat., 163:309, 1982.

254. SYZPURA E.:
The anatomic basis of operations on varicocele.
Folia Morphol, 27:393, 1968.

255. TAKIHARA H.; AKATOKU J.; FUJII M. and cols.:
Significance of testicular size measurement in andrology.
I. A new orchiometer and its clinical application.
Fertil. Steril., 39:836, 1983.

256. TESSLER A.; KRAHN H.:
Varicocele and testicular temperature
Fertil. Steril., 17 (2): 201-203, 1966.

257. TESTUT A.; LATARGET A.:
Tratado de anatomia humana.
Salvat S. A., pag. 1.025, Barcelona, 1976.

258. TULLOCH W.S.:
Consideration of sterility factors in light of subsequent pregnancies; subfertility in male.
Edin. Med. J., 59:29, 1952.

259. UEHLING D.T.:
Fertility in men with varicocele.
Int. J. Fertil., 13:58-60, 1968.

260. VAN REGEMORTER G.:
Varicocele primaire. Indications chirurgicales.
Acta Urol. Belg., 53, 623-628, 1985.

261. VANDENBOSCH G., DELCOUR C., WESPES E.; and cols.:
Phlebographie spermatique. Technique therapeutique.
Acta Urol. Belg., 53, 653-659, 1985.

262. VANDENBROUCKE, VAN DER WIELEN A.; DE COOMAN S.:
Interet de la telethermographie dans la recherche des varicoceles.
Marseill. med., 245, 2, 45-49, 1981.

263. VANDEWEGHE M.; COMHAIRE F.:
Investigation of testicular blood circulation with

Technetium: First evaluation of diagnostic usefulnes.
Annals of the Association for the Study of Fertility, 5:13-16, 1978.

264. VARGAS C.; PERKY I.; GOMEZ J.; and cols.:
Abstracto: Nueva tecnica quirurgica en la correccion del varicocele.
I Congreso Nacional de Andrologia, 12-14 de Mayo 1983, Palma de Mallorca, pag. 289.

265. VASSILEV I.:
Radiographic study of the left spermatic vein in the course of idiopatic varicocele.
Press. Med., 70 (14): 704, 1962.

266. VEREECKEN R.L.; BOECKX G.:
Does fertility improvement after varicocele treatment justify preventive treatment at puberty ?.
Urology, XXVIII (2):122-126, 1986.

267. VERSTOPPEN G.R.; STEENO O.P.:
Varicocele and the pathogenesis for the anonciated subfertility. A review of the various theories.I. Varicocelogenesis.
Andrologia, 9:133-140, 1977.

268. VERSTOPPEN G.R.; STEENO O.P.:
Varicocele and the pathogenesis of the anonciated

subfertility, a review of the various theories.III. Theories concerning the deleterious effects of varicocele fertility.
Andrologia, 10:85-102, 1978.

269. VILLANI U., LEONI S.:
Les veines extrafuniculaires dans la genese du varicocele. Hypothese d'une intervention rationnalle pour eviter les recidives.
J. D'Urol., 87 (8): 547-548, 1981.

270. VLAISAVLJEVIC VELKO.:
Upotreba termografije skrotuma u dijagnostici muskog subfertiliteta.
Jugoslav. ginek. opstet., 20: 343-352, 1980.

271. VOLTER D.; WURSTER J.; AEIKENS B.; SCHUBERT G.E.:
Untersuchungen zur struktur und funktion der vena spermatica interna ein beitrag zur atiologie der varikozele.
Andrologia, 7 (2): 127-133, 1975.

272. WAGENKNECHT L.V.; HUBMANN R.; SCHUTTE B.; ERBE W.:
Ursachen der postoperativ fortbestehenden varikocele.
Andrologia, 12 (1): 72-78, 1980.

273. WALSH P.; WHITE R.Jr.:
Balloon occlusion of the internal spermatic vein for the

treatment of varicoceles.
JAMA, 246:1701-2, 1981.

274. WEBER J.; BUREAU L.; DIGABEL-CHABAY CH.; BUZELIN F.: La place de la thermographie scrotale dans le bilan preoperatoire et les recidives postoperatoires des varicoceles.
Marseille med., 9, 15-33, 1981.

275. WEGNER G.; WEISSBACH L.:
Application of plate thermography in the diagnosis of scrotal diseases.
Münch. Med. Wschr., 120 (2-3): 61-64, 1978.

276. WEISS L.; GREEP R.O.:
Histologia.
El Ateneo, pag. 372, Madrid, 1982.

277. WEISS D.B.; RODRIGUEZ-RIGAU L.; SMITH K.D.; and cols.: Quantitation of Leydig cells in testicular biopsies of oligospermic men with varicocele.
Fertil. Steril., 30:305-311, 1978.

278. WESPES E.; DELCOUR C.; THIRION M.; SCHULMANN C.C.: Comparaison des differentes techniques dans le diagnostic de la varicocele.
Acta Urol. Belg., 53, 636-643, 1985.

279. WHEATLEY J.K.; FAYMAN W.A.; WITTEN F.R.:
Clinical experience with the radioisotope varicocele scan as a screening method for the detection of subclinical varicoceles.
J. Urol., 128: 57-59, 1982.

280. WHITE R.Jr.; KAUFMAN S.; BARTH K.; and cols.:
Occlusion of varicoceles with detachable balloons.
Radiology, 139(2):327-34,

281. WILHELM S.F.:
Sterility in the Male.
London: Oxford, 1937.

282. WOKALEK H.:
The varicocele. Clinical Aspects.
In: Varicocele and Male Infertility II. (E. Jecht and E. Zeitler edits). Springer Verlag, 13-18, 1982.

283. WOLVERSON M.K.; HOUTTUIN E.; HEIBERG E.; and cols.:
High-resolution real-time sonography of scrotal varicocele.
A.J.R., 141: 775-779, 1983.

284. WORLD HEALTH ORGANIZATION.:
Comparison among different methods for the diagnosis of varicocele.
Fertil. Steril., 43, 575-582, 1985.

285. WUTZ J.:
Epidemiology of Idiopathic varicocele.
In: Varicocele and Male Infertility II. (Jecht and Zeitler eds.). Springer Verlag, 2-3, 1982.

286. WYLLIE G.G.:
Varicocele and puberty-the critical factor?.
Br. J. Urol., 57, 194-196, 1985.

287. YARBOROUGH M.A.; BURNS J.R.; KELLER F.S.:
Incidence an clinical significance of subclinical scrotal varicoceles.
J. Urol., 141/6 (1372-1374), 1989.

288. ZAONTZ M.R.; FIRLIT C.F.:
Use of venography as an in varicocelectomy.
J. Urol., 138 (2): 1041-1.042, 1987.

289. ZEITLER R.E.; JECHT E.; RICHTER E.I.; SEYFERTH W.:
Traitement sclerosant selectif de la veine spermatique interne chez des malades atteints de varicocele.
Ann. Radiol., 23, 371-373, 1980.

290. ZERHOUNI E.A.; SIEGELMAN S.; WALSH P.; WHITE R.L.:
Elevated pressure in the left renal vein in patients with varicocele: preliminary observations.
J. Urol., 123:512, 1980:

291. ZOLLIKOFER C.; CASTAÑEDA-ZUÑIGA W.; GALLIANI C.;et al.: Therapeutic blockage of arteries using compressed Ivalon.
Radiology, 136:635-40, 1980.

292. ZORGNIOTTI A.; MAC-LEOD J.:
Studies in temperature, human semen quality, and varicocele.
Fertil. Steril., 24 (11): 854-863, 1973.

293. ZORGNIOTTI A.; TOTH A.; MAC-LEOD J.:
Infrared thermometry for testicular temperature determinations.
Fertil. Steril., 32, 3, 347-348, 1979.