CONTRIBUCION DE LOS ULTRASONIDOS AL ESTUDIO DE LAS GLANDULAS SALIVARES NORMALES Y DE SU PATOLOGIA.

Memoria que presenta el licenciado en Medicina y Cirugía D. **Pedro ARANEGUI LASUEN** para la obtención del grado de doctor.

Facultad de Medicina
Universidad de Granada
Julio, 1990.

UNIVERSIDAD DE GRANADA

ACTA DEL GRADO DE DOCTOR EN MEDICINA

Curso de 1989 a 1990 Folio 96 Número 192

Reunido en el día de la fecha el Tribunal nombrado para el Grado de Doctor de D. Pedro Aranegui Lasuen, el aspirante leyó un discurso sobre el siguiente tema, que libremente había elegido: Estudio y valoración morfoestructural de las glándulas salivares mediante técnica de ultrasonografía. Comportamiento normal y patológico.

Terminada la lectura y contestadas la objecciones formuladas por los Jueces del Tribunal, este le calificó de APTO CUM LAUDE

Granada 17 de Julio de 1990

EL PRESIDENTE,

Fdo.: R. VARA THORBECK

El Secretario del Tribunal,

Fdo.: Dr. Gª Puche

EL VOCAL.

Fdo.:

EL VOCAL.

Fdo.: M. MARTINEZ MORILLO

EL VOCAL.

Fdo.:

FIRMA DEL GRADUANDO.

Pedro Aranegui Lasuen.

DON VICENTE PEDRAZA MURIEL, catedrático de Radiología y Medicina Física de la Facultad de Medicina de Granada.

CERTIFICA: Que la Tesis doctoral que presenta al superior juicio del tribunal que designe la Universidad de Granada sobre el tema **"CONTRIBUCION DE LOS ULTRASONIDOS AL ESTUDIO DE LAS GLANDULAS SALIVARES NORMALES Y DE SU PATOLOGIA"**; ha sido realizada bajo mi dirección durante los cursos académicos 1986-87; 1987-88; 1988-89 y 1989-90, siendo la expresión de la capacidad técnica e interpretativa de su autor, en condiciones tan aventajadas que le hacen acreedor al Título de Doctor, siempre que así lo considere el citado tribunal.

Granada a 11 de Junio de mil novecientos noventa.

DON JUAN FRANCISCO JIMENEZ-ALONSO, jefe de Servicio de Medicina Interna de la Ciudad Sanitaria "Virgen de las Nieves" de Granada.

CERTIFICA:

Que D. **Pedro ARANEGUI LASUEN**, licenciado en Medicina y Cirugía, ha realizado y concluido el trabajo de investigación de la Tesis Doctoral **"CONTRIBUCION DE LOS ULTRASONIDOS AL ESTUDIO DE LAS GLANDULAS SALIVARES NORMALES Y DE SU PATOLOGIA".**

El que suscribe ha dirigido y revisado la presente Tesis Doctoral y queda conforme para su presentación y aprobación por el Tribunal correspondiente.

Y para que conste y surta los efectos oportunos, expido y firmo la presente certificación en Granada a once de Junio de mil novecientos noventa.

DON JAVIER FERNANDEZ MENA, médico adjunto del Departamento de Radiología y Medicina Física del Hospital Clínico Universitario de Granada, y Doctor en Medicina.

CERTIFICA:

Que D. Pedro **ARANEGUI LASUEN**, licenciado en Medicina y Cirugía, ha realizado y concluido el trabajo de investigación de la Tesis Doctoral **"CONTRIBUCION DE LOS ULTRASONIDOS AL ESTUDIO DE LAS GLANDULAS SALIVARES NORMALES Y DE SU PATOLOGIA".**

El que suscribe ha dirigido y revisado la presente Tesis Doctoral y queda conforme para su presentación y aprobación por el Tribunal correspondiente.

Y para que conste y surta los efectos oportunos, expido y firmo la presente certificación en Granada a once de Junio de mil novecientos noventa.



DON ANTONIO FERNANDEZ MARTINEZ, médico adjunto del Servicio de Medicina Interna de la C.S. "Virgen de las Nieves" de Granada, y Doctor en Medicina.

CERTIFICA:

Que D. **Pedro ARANEGUI LASUEN,** Licenciado en Medicina y Cirugía, ha trabajado en la Unidad de Ecografía del Servicio de Medicina Interna bajo mi colaboración en la recogida del material ecográfico de la presente Tesis Doctoral: **"CONTRIBUCION DE LOS ULTRASONIDOS AL ESTUDIO DE LAS GLANDULAS SALIVARES NORMALES Y DE SU PATOLOGIA".**

Granada a 11 de Junio de mil novecientos novénta.

Deseo expresar mi sincero agradecimiento a las siguientes personas y entidades:

Al Dr. D. Juan Francisco Jiménez-Alonso, mi entrañable amigo, compañero y respetado Jefe, por su constante estímulo y ayuda ofrecida en la realización de este trabajo.

Al Prof. D. Vicente Pedraza Muriel por su valioso asesoramiento y colaboración en la realización de este trabajo.

Al Dr. Javier Fernandez Mena por la ilusión que puso en la realización de este trabajo, y por las enseñanzas de él recibidas.

Al Dr. Miguel Delgado Rodriguez, por su valiosa ayuda y por las muchas ideas aportadas en la la realización del estudio estadístico.

Al Dr. Eduardo Valencia Laseca y a todos los compañeros del Servicio de Cirugía Maxilofacial del H.G.E. "Virgen de las Nieves" de Granada, por su desinteresada colaboración en la realización del presente estudio.

Al Dr. Abdelghani El Amrani El Marini, al Dr. Jose Mª Barceló Valcarcel, y a todos mis compañeros y amigos del Servicio de Medicina Interna del H.G.E. "Virgen de las Nieves" de Granada, que de una u otra manera me estimularon en la realización de este trabajo.

A los Drs. Guillermo Vazquez Mata, Andres Raya Pugnaire, Antonio Reina Toral y Eduardo Aguayo, así como a todos mis compañeros y amigos de la U.C.I. del H.G.E. "Virgen de las Nieves" de Granada por la ayuda y apoyo incondicional ofrecidos.

A Maria, Auxiliar de clínica de la Unidad de Ultrasonidos, por su inestimable labor profesional y humana.

Quiero hacer mención especial al Dr. Antonio Fernandez Martinez, que no escatimó su tiempo y sin cuyo dominio del tema y claridad de ideas no hubiese sido posible que este trabajo llegase a buen término.

A Elizabet y Aitor

INDICE

1. INTRODUCCION (pp 1-77).

1.1. GLANDULAS SALIVARES MAYORES (pp 1-46).

1.1.1. Anatomía de las glándulas salivares mayores.

1.1.2. Patología no neoplásica de las glándulas salivares.

1.1.3. Patología neoplásica de las glándulas salivares.

1.1.4. Métodos diagnósticos utilizados en el estudio de la patología de las glándulas salivares.

1.2. ULTRASONIDOS Y GLANDULAS SALIVARES (pp 47-77).

1.2.1. Conceptos generales.

1.2.2. Utilidad de los Ultrasonidos en el estudio de la patología de las glándulas salivares.

2. OBJETIVOS (pp 78-79).

3. MATERIAL Y METODOS (pp 80-90).

3.1. SELECCION DE PACIENTES.

3.2. PROTOCOLO DE ESTUDIO.

4. RESULTADOS (pp 91-124).

4.1. HALLAZGOS EN EL GRUPO CONTROL (GC).

4.2. HALLAZGOS EN EL GRUPO DE PACIENTES CON PATOLOGIA DIFUSA DE LAS GLANDULAS SALIVARES (GPD).

4.3. COMPARACION ESTADISTICA ENTRE EL (GC) Y LOS SUBGRUPOS DEL (GPD).

4.4. DESCRIPCION DEL GRUPO DE PACIENTES CON PATOLOGIA TUMORAL DE LAS GLANDULAS SALIVARES MAYORES (GT).

5. DISCUSION (pp 125-170).

5.1. COMPORTAMIENTO ULTRASONICO DE LAS GLANDULAS SALIVARES MAYORES NORMALES.

5.2. ULTRASONIDOS Y PATOLOGIA DIFUSA DE LAS GLANDULAS SALIVARES.

5.3. ULTRASONIDOS Y PATOLOGIA TUMORAL DE LAS GLANDULAS SALIVARES.

6. CONCLUSIONES (pp 171-173).

7. BIBLIOGRAFIA (pp 174-198).

8. APENDICE.

8.1. TABLAS.

8.2. FIGURAS.

1. INTRODUCCION

1.1. GLANDULAS SALIVARES MAYORES

Las glándulas salivares están formadas por acinos serosos y mucosos que se comunican entre sí a través de conductos que terminan uniendose en un conducto excretor extraglandular. Los acinos y los numerosos lobulillos que estos forman, están unidos por células mioepiteliales y por un tejido conectivo intersticial en cuyo espesor circulan los vasos y nervios glandulares (Batsakis, 1979_a). Su función es excretar saliva en la cavidad bucal. En los últimos años hemos podido comprobar que la saliva es un complejo fluido que cubre un amplio espectro de necesidades fisiológicas como serían la lubricación y protección de la mucosa oral, limpieza mecánica, regulación del ph y actividad antibacteriana, con el consiguiente mantenimiento de la salud dental y bucal, así como la preparación de los alimentos ingeridos para su posterior digestión (Stuchell et al, 1984).

1.1.1. ANATOMIA DE LAS GLANDULAS SALIVARES MAYORES.

Según su volumen, pueden dividirse en dos categorías: las glándulas pequeñas y las glándulas grandes o glándulas salivares propiamente dichas (Rouviere, 1978).

Las ***glándulas salivares pequeñas,*** están distribuidas por toda la extensión de la mucosa bucal, nasofaríngea, tráquea y bronquios. Son comparables en cuanto a estructura y desarrollo con las glándulas salivares principales, pero al contrario que ellas, son glándulas simples y que excretan continuamente (Evans y Cruickshank, 1970_a). Se reparten, según su localización en cuatro grupos principales: Las glándulas palatinas, las labiales, las yugales y las linguales.

Las ***glándulas grandes o glándulas salivares propiamente dichas,*** están dispuestas en la vecindad de la cavidad bucal, unidas a ella por sus conductos excretores. Se encuentran tres glándulas a cada lado, que de atrás a adelante son: la parótida, la submaxilar y la sublingual.

A) *GLANDULA PAROTIDA.*

Es la más voluminosa de las glándulas salivares, pesando aproximadamente entre 25-30 gr. Incluida en la región parotídea, ocupa la parte superior y lateral del cuello. Situada en una excavación profunda que se designa con el nombre de celda o compartimiento parotídeo (figura 1). De superficie lobulada y coloración gris amarillenta, está rodeada de una capa de tejido celular muy delgada, llamada tejido periparotídeo.

Desde el punto de vista de sus relaciones tiene 6 caras: La ***cara externa,*** cubierta por la piel, tejido celular subcutáneo y aponeurosis superficial. La ***cara interna,*** corresponde al ligamento estilomaxilar y al paquete vasculonervioso profundo del cuello formado por la carótida interna, la yugular interna y los nervios glosofaríngeo, neumogástrico, espinal e hipogloso mayor. De esta cara interna se desprende en ocasiones la llamada prolongación faríngea de la parótida, la cual se introduce en el espacio preestiloideo. La ***cara anterior,*** se relaciona con el borde posterior del masetero y al borde posterior de la rama ascendente del maxilar (figura 2). En la gran mayoría de los casos envía una prolongación a la cara externa del masetero (prolongación masetérica o geniana); también envía otra, aunque más raras veces hacia el espacio que separa el pterigoideo interno de la rama ascendente del maxilar. La

cara posterior se corresponde con el esternocleidomastoideo, la apófisis mastoides y el vientre anterior del digástrico, la apófisis estiloides y los tres músculos que de ella se desprenden (ramillete de Riolano) y por último con el paquete vasculonervioso profundo del cuello. La ***cara superior*** está relacionada con la cápsula de la articulación temporomaxilar y con la pared inferior de las porciones cartilaginosas y ósea del conducto auditivo externo. La ***cara inferior*** se relaciona con un tabique fibroso que separa la parótida de la glándula submaxilar, llamado tabique intermaxiloparotídeo.

La glándula parótida está atravesada por la ***arteria carótida externa*** y sus ramas terminales. Entra en la celda a nivel de la unión del cuarto inferior y los tres cuartos superiores de la cara interna. La ***vena yugular externa*** es la principal vena que atraviesa la región parotídea. Nace un poco por debajo del cóndilo, por la reunión de la temporal superficial y la maxilar interna. Discurre intraparotídeamente, por un plano más anterior y externo que la carótida y por dentro del nervio facial, hasta el ángulo mandibular (figura 2). En su trayecto intraparotídeo recibe un cierto número de afluentes y por otra parte, envía una anastomosis, a veces muy voluminosa a la vena facial o a la yugular interna, anastomosis que acompaña a la arteria carotídea externa.

En la región parotídea se encuentran numerosos ***ganglios linfáticos,*** localizados tanto intraglandular como extraglandularmente.

Dos nervios atraviesan la parótida : El ***nervio auriculotemporal*** y el ***nervio facial.*** El segmento intraglandular de este último, la atraviesa casi horizontalmente, siempre por delante de la carótida y yugular externas, llegando hasta el borde anterior de la misma (figura 2). El

facial y sus ramas terminales forman un plano nervioso discontinuo, en forma de red, ocupando en el espesor de la parótida un plano celular que divide la glándula en dos lóbulos principales, uno superficial y otro profundo.

La saliva excretada por la parótida es transportada a la cavidad bucal por un conducto único, el ***conducto de Stenon.*** Mide unos cuatro centímetros de largo y tres milímetros de diámetro. Nace en el espesor de la parótida y se dirige hacia arriba y hacia delante a través de la glándula. Emerge del borde anterior de la glándula, un poco por encima de su parte media y termina en la cavidad bucal tras atravesar las regiones masetérica y geniana, frente al cuello del primero o segundo molar superior (figura 3) (Testut y Jacob, 1977_c).

B) *GLANDULA SUBMAXILAR O SUBMANDIBULAR.*

La glándula submaxilar está situada en la pared lateral de la región suprahioidea. Es del tamaño de una almendra grande, pesando entre 7-8 gramos aproximadamente. Está contenida en una excavación osteomusculoaponeurótica, llamada celda o compartimento submaxilar.

La glándula submaxilar y su celda, tienen forma de prisma triangular. La ***cara superoexterna*** de la glándula corresponde a la fosita submaxilar del maxilar inferior, y por detrás a la cara interna del pterigoideo interno. Por esta cara circulan la arteria y las venas submentonianas (figura 4). La ***cara inferoexterna*** está cubierta por la piel, la aponeurosis cervical superficial, el tejido celular subcutáneo y el músculo cutáneo. La ***cara interna o profunda*** está en relación, en la región del suelo de la boca, con los músculos digástrico, milohioideo e

hiogloso, con el nervio hipogloso mayor y con la arteria lingual y por detrás, con la pared lateral de la faringe, cruzada a este nivel por el músculo estilogloso (figura 5).

El borde externo corresponde al borde inferior de la mandíbula. El borde superior, por delante, a la inserción maxilar del miloihoideo; por detrás, a la mucosa del surco alveolo-lingual y al espacio paraamigdalino. El borde inferior, convexo hacia abajo, traspasa frecuentemente el hueso hioides. De los extremos, el posterior es el más interesante. Se encuentra próximo a la parótida, de la que está separada solo por el tabique fibroso submaxiloparotídeo, y está en relación inmediata con la arteria facial y el tronco venoso tirolinguofacial (figura 6). La extremidad anterior de la glándula, situada un poco por detrás del vientre anterior del digástrico, sigue la línea de unión de la aponeurosis superficial con la hojilla de revestimiento del milohioideo.

La glándula submaxilar, además, está en relación con la vena facial , con los ganglios submaxilares , y con la arteria facial. De la glándula submaxilar salen dos *prolongaciones*: una posterior, inconstante, que cuando existe se confunde con la extremidad posterior del órgano, y otra anterior, que sale de su cara interna y va por detrás del músculo milohioideo, hasta llegar a la celda sublingual, acompañada del conducto de Wharton (figura 4). El ***conducto de Wharton,*** es el conducto excretor de la glándula submaxilar. De paredes delgadas, aplanado, de 4 a 5 centímetros de largo por 2 a 3 mm de grueso, procede de la reunión de varios conductos colectores.

En el compartimento submaxilar se encuentran un número variable de ***ganglios linfáticos,*** los preglandulares y los subglandulares o retroglandulares.

La ***arteria facial,*** penetra en la celda submaxilar a nivel de su extremidad posterior. Se coloca en la cara interna de la glándula submaxilar, desprendiéndose de está glándula a nivel de la extremidad posterior, alcanza el borde interno del maxilar, lo costea y de ahí pasa a regiones de la cara (figura 4). La ***vena facial*** sigue el mismo trayecto que la arteria (Testut y Jacob, 1977_b).

La ***glándula sublingual*** es la más pequeña de las glándulas salivares mayores. Mide de 25 a 30 milímetros de longitud por 10 ó 12 milímetros de anchura y 6 a 8 de espesor. Su peso es de aproximadamente 3 gramos. Está incluida en el compartimento sublingual, en el suelo de la boca, por debajo de la mucosa del surco alveololingual.

1.1.2. PATOLOGIA NO NEOPLASICA DE LAS GLANDULAS SALIVARES.

Las glándulas salivares pueden sufrir una gran variedad de procesos patológicos no neoplásicos, que ocasionan del aumento de tamaño de las mismas (Thomas, 1986).

En ocasiones, la diferenciación entre patología neoplásica o no resulta difícil, siendo necesaria una adecuada historia clínica , exploración física y valoración de los dátos radiológicos y de laboratorio (Lundeberg, 1983). En algunos enfermos, es necesario un seguimiento clínico más prolongado para poder llegar al diagnóstico definitivo, lo que da una idea de la complejidad de esta patología.

Las enfermedades no neoplásicas de las glándulas salivares, las hemos clasificado en varios grupos: Patología glandular intrínseca, secundaria o de asociación, yatrógena, autoinmune y miscelánea (tabla 1).

1. PATOLOGIA INTRINSECA GLANDULAR.

A) Inflamatoria no obstructiva.

* ***Parotiditis epidémica viral:*** Es la causa mas frecuente de hinchazón de las parótidas en niños. La glándula salivar se agranda progresivamente en un período de 1 a 3 días. La parótida se afecta en la mayoría de los casos (85%), pudiendo también afectarse la submandibular. Muchos casos son subclínicos, pudiendo presentarse como hinchazón parotídea exclusivamente.

Aunque rara en el adulto, también puede ser causa de aumento de tamaño de las glándulas parótidas (Ray, 1988). Su cuadro clínico es similar al descrito anteriormente.

* ***Parotiditis aguda piogénica:*** En el adulto se caracteriza por un cuadro de inicio brusco de hinchazón dolorosa de una o más glándulas salivares, acompañada de fiebre y leucocitosis. De origen habitualmente bacteriano por infección ductal ascendente, suele aparecen en enfermos en situación de extrema gravedad y puede complicarse con la aparición de un absceso intraglandular (Work, 1981).

B) Inflamatoria obstructiva.

* ***Sialolitiasis:*** A diferencia de los tumores, que se dan con mayor frecuencia en las parótidas, la incidencia de sialolitiasis es mucho mayor en las submandibulares (80-90 %). Menos del 20 % se dan en las parótidas y el 1 % en las sublinguales. También se ha descrito litiasis en las glándulas salivares menores (Yoel, 1975_d). La presencia de obstrucción lleva a una ectasia crónica del flujo salivar con infecciones recurrentes que provocan una sialoadenitis crónica con aumento del tamaño glandular, fibrosis y en ocasiones presencia de múltiples microabscesos (Thomas, 1986).

* ***Traumatismos*** de las glándulas salivares: Los traumatismos que afecten a la glándula, conducto de Stenon o nervio facial, deben de ser reparados quirúrgicamente. Si no se reconoce la lesión del conducto de Stenon, la saliva se extravasa y produce un proceso inflamatorio, pudiendo producirse una fístula hasta la piel. Los cuerpos extraños en

las glándulas salivares, deben ser retirados con el menor daño posible de los conductos y del nervio facial (Watt, 1977).

* ***Obstrucciones locales ductales:*** Pueden estar producidas por atresia congénita del conducto, estenosis de conducto congénitas o adquiridas, tapones mucosos (sialodicitis fibrinosa, típica de enfermos deshidratados). Estas obstrucciones pueden producir complicaciones similares a las descritas en la sialolitiasis. (Batsakis, 1979_b; Lundeberg, 1983).

C) Crónica inespecífica.

* ***Sialoadenitis crónica recurrente:*** Representa la 2ª causa más frecuente de enfermedad de las glándulas salivares en niños, aunque también se da en adultos. Las parótidas se afectan con mayor frecuencia que las submandibulares. Se caracteriza clínicamente por ataques recurrentes de hinchazón con molestia y/o dolor que se exacerba con las comidas, pudiendo ser la afectación tanto uni como bilateral, con hinchazón difusa de la glándula, que va progresando durante un período de meses o años. En la exploración puede verse una secreción lechosa o purulenta por el conducto de Stenon (Som et al, 1981_b). La sialectasia crónica puede representar una fasa avanzada de la parotiditis crónica supurativa. La histología en este estadio es superponible a la de la enfermedad de Sjögren (Lundeberg, 1983). En algunas ocasiones, esta sialoadenitis crónica recurrente del adulto se suele autolimitar. El tratamiento es conservador, realizándose parotidectomía si falla el mismo.

D) Crónica específica.

* Las ***enfermedades granulomatosas***, pueden afectar a las glándulas salivares propiamente dichas, o bien pueden infiltrar las adenopatías peri o intraglandulares. Un número importante de enfermedades granulomatosas (infecciosas y no infecciosas) pueden afectar de forma secundaria a las glándulas salivares (Tuberculosis, Mycobacteria atípica, lúes, actinomicosis, enfermedad granulomatosa viral y sarcoidosis entre otras) (Batsakis, 1979_b).

Tanto la ***Tuberculosis*** como la ***Actinomicosis*** producen un proceso indolente y progresivo, con formación de múltiples abscesos e induración de la glándula. Se afecta con mayor frecuencia la glándula parótida y raramente la afectación es bilateral.

La ***sarcoidosis*** es una enfermedad granulomatosa de etiología desconocida. Produce afectación de las glándulas salivares y adenopatías periglandulares en aproximadamente un 6% de todos los casos (Fanburg, 1988). En algunos enfermos, el aumento de tamaño de las glándulas salivares es la única manifestación de la enfermedad. El aumento glandular suele ser generalmente bilateral y no doloroso (83%). Se suele asociar con disminución del flujo salivar (Som et al, 1981_b). En ocasiones, las glándulas salivares suelen afectarse como parte del Síndrome de Heerfordt (uveitis, afectación parotídea y parálisis facial). Clínicamente, las glándulas pueden adquirir un aspecto multinodular. De forma similar a la Tuberculosis, el granuloma sarcoideo suele afectar de forma primaria a los ganglios linfáticos y no al parénquima.

2. PATOLOGIA SECUNDARIA O DE ASOCIACION.

A) ***Sialosis o sialoadenosis:*** El aumento de tamaño de las glándulas salivares que no es debido a procesos inflamatorios o problemas obstructivos ductales se conoce con el nombre de sialosis o sialoadenosis (Stuchell et al, 1984). Es una entidad no neoplásica, no inflamatoria, no dolorosa, que clínicamente se caracteriza por un aumento progresivo, recurrente y bilateral de las glándulas salivares (Som et al, 1981_b). Las glándulas parótidas son las que más se afectan, habitualmente de forma bilateral, pero en ocasiones suele ser unilateral. La etiología y patogénesis de esta entidad es desconocida, aunque se ha encontrado una relación bien definida con una serie de condiciones que se resumen en la tabla 2.

Histológicamente, en las fases iniciales suele verse una hipertrofia del tejido glandular. La fase crónica suele manifestarse por un aumento del tejido fibrograso. Tanto una fase como la otra, probablemente representan varios estadios de un mismo proceso. Hay que tener en cuenta que fisiológicamente existe una sustitución del tejido glandular por tejido fibroadiposo que está relacionado con la edad (aproximadamente un cuarto de volumen de la glándula se pierde en este proceso a lo largo de la vida). (Batsakis, 1979_b).

Vamos a realizar a continuación un breve repaso de las condiciones que más frecuentemente pueden producir sialosis:

* ***Desnutrición.*** Todas las situaciones de desnutrición pueden predisponer a quienes la sufren hacia una hipertrofia parotídea. En aquellas comunidades con deficiencias nutritivas crónicas, la hipertrofia

parotídea es tan importante que puede simular una epidemia. El término de "parotiditis nutricional" se ha aplicado a estas situaciones (Borsanyi, 1962).

* ***Alcoholismo y enfermedad hepática alcohólica crónica.*** Esta relación es actualmente bien conocida y documentada. Unos antecedentes personales de alcoholismo o cirrosis alcohólica son importantes a la hora de valorar una sialosis. La incidencia de hipertrofia parotídea en la cirrosis alcohólica se estima entre el 30-80 % según las series (Borsanyi y Blanchard, 1960). En cambio, en la cirrosis no alcohólica es más rara. El aumento de tamaño glandular suele ser bilateral y simétrico, aunque en ocasiones puede predominar un aumento unilateral. La histología es similar a la de otros tipos de sialosis y el aspecto sialográfico de la glándula es el de un "árbol de invierno", debido al desplazamiento y compresión de los ductos por parte de los acinos alterados. El mecanismo etiopatogénico por el que se produce la hipertrofia parotídea no es bien conocido, pudiendo estar en relación con la elevación de la actividad del AMP cíclico observada con la ingesta de alcohol (Durham, 1980), o bien a déficits protéicos similares a los producidos en la desnutrición; los cuales producirían respuestas hipertróficas en las glándulas salivares (Batsakis, 1979_b). La asociación hipertrofia parotídea y cirrosis alcohólica es importante porque la presencia de la primera puede hacernos dirigir la sospecha clínica y detectar una cirrosis alcohólica en fase subclínica e incluso en un estadio precirrótico.

* Hipertrofia parotídea asociada a ***factores endocrinos:*** La asociación de hipertrofia parotídea con la Diabetes mellitus, está bien documentada en la bibliografía (Yoel, 1975_c). La obesidad y otros factores metabólicos que se asocian frecuentemente a la diabetes (por ejemplo la

hiperlipoproteinemia), no han sido suficientemente excluidos al estudiar esta relación (Levine et al, 1970). Se han descrito hipertrofias parotídeas asintomáticas en otros tipos de patologías endocrinológicas como: enfermedades tiroideas, insuficiencia ovárica (menopausia), alteraciones suprarrenales y otras (tabla 2).

* Hipersensibilidad y reacción a ***fármacos:*** La sialosis puede producirse en relación con medicamentos bien por mecanismo alérgico, o bien por acción directa del fármaco sobre la glándula. Muchas son las sustancias que se han descrito asociadas a hipertrofia parotídea: Derivados yodados (Carter, 1961), atropina (Attas et al, 1968), fenilbutazona (Gross, 1969), derivados fenotiazínicos, metimazol (Batsakis, 1979_b), sulfonamidas (Nidus et al, 1965), tioridazina (Rothstein, 1974), metildopa (Mardh et al, 1974), e isoproterenol (Borsanyi, 1962). De todos ellos, el isoproterenol es el que más se ha experimentado a nivel animal, demostrándose de forma incuestionable su efecto sobre las glándulas salivares (Durham, 1980).

* Miscelánea: Además de las causas ya descritas de sialosis, existe un grupo amplio y heterogéneo de situaciones en las que se ha descrito la presencia de hipertrofia parotídea. Entre ellos destaca la hipertrofia parotídea asociada a ***bulimia y anorexia nerviosa*** (Levin et al, 1980; Hasler, 1982) interviniendo en el mecanismo etiopatogénico múltiples factores como podrían ser: ingesta excesiva con hipertrofia por sobrecarga (Brady, 1985), desnutrición severa (Levin et al, 1980), y/o vómitos repetidos (Herzon y Kaufman, 1981). La ***Obesidad*** también se puede asociar con un aumento parotídeo por aumento de los depósitos grasos en la glándula. La fisiopatología de este aumento no es bien conocida (Lundeberg, 1983). En la ***bronquitis crónica*** y asma bronquial

también se ha descrito hipertrofia parotídea, probablemente en relación con el tratamiento farmacológico crónico recibido.

Otras situaciones que se han relacionado con hipertrofia parotídea son: pancreatitis crónica recurrente, uremia (Batsakis, 1979_b); pneumoparotiditis, hipertrofia que aparece al producirse una presión intrabucal aumentada , descrita en sopladores de cristal, masticadores habituales de chicle y tras la realización de exploraciones endoscópicas orales (Yoel, 1975_c); hipertrofia designada como "fobia a la escuela", (Batsakis, 1979_b), en probable relación con estimulación crónica alfa adrenérgica; estados alérgicos, como el asma y la fiebre del heno. Se ha especulado con la herencia como factor etiológico de hipertrofia parotídea, sin embargo, en los grupos estudiados, todos los pacientes estaban sometidos a las mismas condiciones socioeconómicas y por tanto probablemente sometidos a los mismos factores de deficiencia nutricional. Finalmente hay un grupo, denominado *"idiopático"*, en el que se incluyen aquellos enfermos con sialosis que no padecen ninguno de los factores previamente descritos (Borsanyi, 1962).

3. PATOLOGIA YATROGENA.

A) ***Sialoadenitis postirradiación:*** Tras la irradiación de la cabeza y cuello, se ha descrito una dilatación aguda y dolorosa de las glándulas salivares mayores. Las alteraciones agudas pueden progresar a un estado crónico donde la glándula apenas muestra acinos y aparece fibrosis marcada con signos de inflamación crónica (Batsakis, 1979_b).

4. PATOLOGIA AUTOINMUNE.

Muchos enfermos pueden tener aumento del tamaño de la glándula parótida o xerostomía, sin tener historia sugerente de infección, obstrucción o ingesta de medicamentos u otra causa que los justifique. Es en este grupo heterogéneo de enfermos donde se considera el diagnóstico de enfermedades autoinmunes; caracterizadas por un único patrón histológico: proliferación de células linforeticulares, frecuentemente asociado con atrofia del parénquima glandular (Som et al., 1981_a). En este espectro de enfermedades se han utilizado varios términos como síndrome o enfermedad de Mikulicz, síndrome seco, síndrome de Sjögren y lesión linfoepitelial (Lundeberg, 1983). Esta terminología sobre la que previamente ha existido gran confusión, se define de la siguiente manera (Batsakis, 1979_b):

* ***Lesión linfoepitelial:*** la fase final de la alteración histológica epitelial con infiltración linfocitaria característica del parénquima salivar. En la evolución a este estado, la lesión pasa a través de varias fases. Los criterios histopatológicos para definir estas fases son más difíciles. Este autor reserva el término de lesión linfoepitelial, cuando la glándula está total o casi totalmente cubierta por un infiltrado crónico inflamatorio, en el cual solo se identifican islas de conductos metaplásicos. Para lesiones menos evolucionadas, utiliza los términos de sialoadenitis crónica linfoepitelial, parotiditis crónica punctata o sialoadenitis crónica inespecífica. Esta lesión linfoepitelial suele ser benigna, pero en ocasiones puede evolucionar hacia linfoma o carcinoma (Nagao et al, 1983).

* El término de ***Síndrome o enfermedad de Mikulicz***, empleado en el pasado para describir un aumento bilateral de las glándulas salivares y lacrimales causado por una gran variedad de alteraciones; en la actualidad no tiene sentido utilizarlo con fines diagnósticos, pudiendo utilizarse en un contexto clínico y morfológico inespecíficos para referirse a un aumento bilateral de las glándulas salivares y lacrimales producido por una variedad de enfermedades: leucemia, linfoma, tuberculosis, sarcoidosis, etc...

* El ***síndrome de Sjögren*** (Talal, 1988), se caracteriza por ojos secos (queratoconjuntivitis seca, xeroftalmía), boca seca (xerostomía) y una enfermedad del tejido conectivo, con mayor frecuencia la Artritis Reumatoidea. Puede diagnosticarse cuando se presentan dos de las tres características clínicas. Se clasifica como síndrome de Sjögren primario si no está asociado a ninguna enfermedad sistémica y síndrome de Sjögren secundario si existe asociada una enfermedad del tejido conectivo. Se da más frecuentemente en mujeres de edad media (más del 90%). La histología es idéntica a la descrita en la lesión linfoepitelial. La etiopatogenia es desconocida, pero los hallazgos histológicos e inmunitarios sugieren que están presentes trastornos de ambos tipos de inmunidad. Clínicamente se observa crecimiento de las glándulas parótidas en más de la mitad de los enfermos. En los enfermos diagnosticados de S. Sjögren existe un riesgo relativo 43 veces mayor de padecer un linfoma que en la población general, siendo el riesgo significativamente mayor en aquellos pacientes que previamente presentaban aumento del tamaño parotídeo (Moutsopoulos et al, 1980).

* Se habla de ***síndrome seco,*** cuando el enfermo presenta xeroftalmía y xerostomía, sin tener en cuenta la etiopatogenia del mismo.

5. MISCELANEA.

A) ***Quistes, mucoceles, ránula:*** Las lesiones quísticas como grupo, comprenden aproximadamente el 5 % de todos los tumores de las glándulas salivares, pero si se excluyen las neoplasias, este número se reduce considerablemente. Los quistes verdaderos son infrecuentes, y se dan en mayor proporción en la parótida.

B) ***Linfadenopatías*** parotídeas o submandibulares: Pueden aumentar de tamaño como reacción a multitud de factores etiológicos, confundiéndose con patología parotídea primaria (Thomas, 1986).

C) ***Sialoangiectasia:*** Las lesiones vasculares hamartomatosas o adquiridas en la región glandular, pueden similar patología primaria parotídea (Schulman et al, 1981). Los trombos intravasculares calcificados (flebolitos), pueden confundirse radiológicamente con la sialolitiasis (Batsakis, 1979_b).

1.1.3 PATOLOGIA NEOPLASICA DE LAS GLANDULAS SALIVARES

Las neoplasias de las glándulas salivares son raras. Suponen entre un 3% y un 6 % de todas las neoplasias de la cabeza y cuello (Byrne y Spector, 1988), y un 0,4% de todas las neoplasias (Hickman et al, 1984). La glándula más afectada suele ser la parótida (70-90%), seguida en frecuencia por las glándulas salivares menores (10-20%) y las glándulas submandibulares (6-12%). La glándula sublingual no se afecta prácticamente nunca en este tipo de patología (0,3%) (Eveson y Cawson, 1985). Los tumores benignos son mucho más frecuentes que los malignos en todas las series consultadas (Sharkey, 1977; Spiro et al, 1986). No obstante, existen fuertes diferencias en cuanto a la distribución de los procesos benignos y malignos según la glándula afecta. En la parótida el porcentaje de benignidad oscila entre un 60% y un 80% (Skolnik et al, 1977; Byrne y Spector, 1988). En las submandibulares en cambio, el índice de malignidad suele ser cercano al 50%, y en las subiinguales de un 80% (Batsakis, 1986), así como en las glándulas salivares menores (entre el 50-70%) (Gluckman y Barrord, 1986). En cuanto a la edad, la mayoría de las series coinciden en que los tumores malignos predominan en edades más avanzadas que los tumores benignos, siendo el pico de máxima incidencia de los tumores malignos en la 7ª década, y el de los benignos en la 6ª década (Eveson y Cawson, 1985). En cuanto al sexo, existen ligeras diferencias dependiendo del tipo histológico de tumor que se trate (Fitzpatrick y Black, 1985).

A. CLASIFICACION

Desde el punto de vista histopatológico, existe una marcada variación en el tipo de tumores que afectan las glándulas salivares.

Existen varias clasificaciones, sin haber una universalmente aceptada (Batsakis, 1979_a; Spiro, 1986). ***Thackney y Sobin,*** (1972) han realizado una clasificación, propuesta en Génova (Suiza) por la O.M.S. (Tabla 3), que es la que vamos a utilizar en este estudio. Todas están basadas en los principios del origen epitelial de estos tumores, habiendo demostrado su utilidad para clasificar los tumores primarios de las glándulas salivares. Además de las neoplasias primarias glandulares (epiteliales) pueden aparecer tumores de los tejidos de soporte, siendo los más frecuentes el hemangioma, el linfangioma y el neurofibroma, que en conjunto representan alrededor del 50% de los tumores de las glándulas salivares en el niño, pero menos del 5% en el adulto (Thachkray y Sobin, 1972). El resto son muy raros como tumores primarios. Con mayor frecuencia, las neoplasias de los tejidos de sostén afectan a las glándulas salivares de forma secundaria, bien por contiguidad o por metástasis. En la tabla 4 se recoge una lista de los tumores de los tejidos blandos que pueden encontrarse en el área parotídea (Batsakis, 1979_a).

B. MARCADORES PREQUIRURGICOS

La sintomatología clínica de estos tumores es muy inexpresiva, siendo la aparición de un "bultoma asintomático" la forma de presentación más frecuente. Esta forma de presentación ocurre con mayor frecuencia en los tumores benignos que en los malignos o en la patología no neoplásica (Byrne y Spector, 1988). Es característico de los tumores de las glándulas salivares un considerable retraso entre la aparición de la clínica y la consulta médica, siendo habitualmente este retraso mayor en los procesos benignos. El crecimiento rápido de la masa no necesariamente implica malignidad, como tampoco un crecimiento lento la descarta. En ocasiones, las masas son sintomáticas, con la

aparición de dolor espontáneo, molestia al tacto, eritema y/o fluctuación. Estos hallazgos estuvieron presentes en el 21% de los casos de la serie de ***Byrne y Spector,*** (1988). La gran mayoría de ellos (87,5%) resultaron ser tumores benignos y procesos no neoplásicos. Los restantes 12,5% fueron lesiones malignas. La masa parotídea sintomática habitualmente supone un proceso inflamatorio o un tumor benigno en crecimiento, y solo ocasionalmente una enfermedad maligna con curso agresivo. A pesar de lo dicho, la presentación habitual de los tumores benignos suele ser la de una masa móvil, no dolorosa, la cual se localiza justo en frente o debajo de la oreja, sin otros hallazgos físicos asociados. En general, las lesiones malignas tienden a ser más firmes, irregulares y adheridas que las lesiones benignas (Quinn, 1976). La parálisis del nervio facial es un hallazgo raro de las masas parotídeas (2,6% de los casos) (Byrne y Spector, 1988), que generalmente indica la presencia de una enfermedad maligna con crecimiento local agresivo. El carcinoma adenoide cístico es especialmente conocido por esta afectación nerviosa (Matsuba et al, 1985). No obstante, aunque la parálisis facial es generalmente un indicador de malignidad, existen tumores benignos que también pueden producirlo (Som et al, 1981_a). Los tumores malignos de las glándulas submandibulares suelen comportarse generalmente como masas indoloras a menos que se extiendan al suelo de la boca o a la mandíbula (Skolnik et al, 1977).

Con respecto a la localización de los tumores en las glándulas parótidas, la gran mayoría de ellos se localizan en la parte superficial de la glándula, por encima del nervio facial (80%) (Batsakis, 1979_a), en lo que empíricamente se conoce como el lóbulo superficial de la parótida.

Los tumores del lóbulo profundo con extensión al espacio parafaríngeo, son infrecuentes, pero cuando ocurren, ofrecen dificultades diagnósticas y terapéuticas. Estas dificultades están ocasionadas porque el lóbulo profundo está situado debajo de las ramas del facial, y con frecuencia detrás de la rama del maxilar. El diagnóstico diferencial de los procesos que afectan el espacio parafaríngeo incluyen los tumores parotídeos del lóbulo profundo, tumores de las glándulas salivares menores del paladar blando y faringe, los paragangliomas relacionados con el cuerpo carotídeo, vena yugular o nervio vago, Schwannomas, neurofibromas, tumores metastásicos, otros tumores del tejido conectivo, hemangiomas, linfangiomas linfadenopatías de múltiples causas, quistes branquiales, aneurismas de la carótida interna y externa y abscesos faríngeos laterales (Pedlar y Ravindranathan, 1987). A pesar de esta larga lista de diagnóstico diferencial, más del 50% de los procesos son debidos a adenoma pleomórfico salivar, paragangliomas y schwannomas (Som et al, 1981_c). La relación entre procesos benignos y malignos observada en el lóbulo superficial de la parótida, se mantiene en el lóbulo profundo. Desde el punto de vista clínico, suelen ser habitualmente asintomáticos, aunque pueden presentar disfagia, molestia faríngea, cambio en la voz, obstrucción nasal, síntomas asociados con afectación de pares craneales (VII, IX, X, XI, XII), abultamiento de la pared faríngea lateral, sensación de plenitud en el oído o dolor (Pedlar y Ravindranathan, 1987). Además de estos síntomas, es frecuente encontrar a la exploración física hinchazón en el área parotídea, delante de la oreja. Se requiere una amplia y cuidadosa valoración preoperatoria antes de adoptar una decisión con estos enfermos, dada la complejidad del diagnóstico diferencial y de la intervención quirúrgica (Som et al, 1981_c).

La cirugía es el tratamiento de elección de los tumores parotídeos. La técnica que se realiza actualmente es la parotidectomía con disección del nervio facial (Dykun et al, 1980). La técnica quirúrgica recomendada para la resección de los tumores del lóbulo profundo es la parotidectomía superficial con disección y preservación del nervio facial, seguida de parotidectomía del lóbulo profundo (Batsakis, 1984). Las neoplasias malignas que envuelven al facial, requieren una parotidectomía total con resección del nervio. La disección cervical esta indicada en las neoplasias de alto grado de malignidad o bien cuando existe evidencia clínica de afectación cervical. La presencia de adenopatías cervicales es un indicador de mal pronóstico, independientemente del tratamiento empleado (Matsuba et al, 1985). En los tumores con alto grado de malignidad e invasión local, se debe realizar además de lo dicho anteriormente una amplia excisión de los tejidos vecinos (Byrne y Spector, 1988). Los tumores de las glándulas submandibulares suelen tratarse siempre con excisión completa de la glándula. Esto es debido a la relativamente baja incidencia de tumores benignos en esta glándula con respecto a la parótida (Trail y Lubritz, 1974).

Lo anteriormente expuesto, pone en evidencia lo difícil que resulta definir clínicamente tanto la localización del tumor como su benignidad, malignidad e invasión de tejidos vecinos y lo importante que es para planificar el abordaje quirúrgico el conocer estos aspectos de forma preoperatoria.

C. PRINCIPALES TIPOS TUMORALES

1) El ***adenoma pleomorfo*** (tumor mixto benigno). Es un tumor circunscrito, de lento crecimiento y generalmente benigno, que se

caracteriza desde el punto de vista histológico por su aspecto pleomorfo o mixto, es decir, por la presencia de tejido epitelial claramente identificable, entremezclado con tejido de aspecto mucoide, mixoide o condroide. Es, con diferencia, el tipo más común de tumor de las glándulas salivares (Thackray y Sobin, 1972). Aparece con más frecuencia en las parótidas. La forma de presentación clínica habitual suele ser la de una masa indolora, de lento crecimiento, aunque en ocasiones puede haber un período de crecimiento rápido (Conley, 1975). A la exploración física se suele definir como bastante firme, liso y móvil. El tamaño puede variar desde menos de un centímetro hasta una masa grande que produzca desfiguración. Los adenomas pleomorfos primarios generalmente son solitarios. El tumor, habitualmente lobulado, suele estar rodeado de una cápsula de tejido conectivo de grosor, densidad y continuidad variables. Sin embargo las recidivas, debidas casi con seguridad a extirpación quirúrgica incompleta, aparecen con frecuencia en forma de focos múltiples. Los índices de recidiva han descendido de forma significativa con la aplicación de las nuevas técnicas quirúrgicas (Stevens y Hobsley, 1982).

2) ***Adenomas monomorfos.*** Son neoplasias benignas en las que el epitelio forma una estructura muy regular y en general glandular, sin que se observe la presencia de tejido mesenquimatoso, que es típico del adenoma pleomorfo. En los adenomas monomorfos, el epitelio adopta una disposición muy regular y típica que difiere de la observada en el adenoma pleomorfo. Al igual que en el adenoma pleomorfo, las células tumorales del adenoma monomorfo derivan del epitelio de los conductos (Thackray y Sobin, 1972).

Existen varios subtipos de adenomas monomorfos:

* ***Cistoadenolinfoma.*** Conocido también como ***tumor de Whartin.*** Está formado por estructuras glandulares y con frecuencia quísticas, que a veces adoptan una disposición cistopapilar, rodeadas de un epitelio eosinófilo típico. El estroma contiene una cantidad variable de tejido linfoide con folículos (Chapnik, 1983). La inmensa mayoría de estos tumores se localizan en la parótida (99,2%). Supone entre el 6% y el 14,4% de todos los tumores primarios epiteliales de las parótidas. Habitualmente se presenta de forma unilateral, aunque ocasionalmente puede presentarse de forma bilateral (4%). Existen pocas dudas de que el tumor de Whartin, excepto en raras situaciones, es un tumor completamente benigno. El índice de recurrencias suele ser bajo (entre el 1% y el 12% según las series) (Eveson y Cawson, 1986).

* ***Adenoma oxifílico.*** Llamado también ***oncocitoma,*** es un tumor benigno constituido por células grandes de citoplasma eosinófilo y granuloso (oncocitos) (Thachkray y Sobin, 1972). La incidencia del adenoma oxifílico supone menos del 1% de todos los tumores de las glándulas salivares. La submandibular se afecta excepcionalmente. Habitualmente el oncocitoma es un tumor benigno. La forma maligna, aunque descrita, es inusual. El curso clínico del oncocitoma maligno suele ser con múltiples recurrencias, con metástasis cervicales y afectación ósea local (Batsakis, 1979_a).

* ***Otros tipos de adenomas monomórficos.*** Existen otros tipos de adenomas constituidos en diversas proporciones por células epiteliales del mismo tipo de las que revisten los conductos o por células semejantes a las de los tumores basocelulares cutáneos (células mioepite-

liales) que pueden presentar una estructura tubular, alveolar o trabecular, con o sin quistes o formaciones papilares (Thachkray y Sobin, 1972). Aunque se han realizado subdivisiones en este grupo, parecen tener poco valor práctico.

3) ***Tumor mucoepidermoide.*** Es un tumor caracterizado por la presencia de células escamosas, células mucosecretoras y células de tipo intermedio. La presentación clínica suele ser variable según el predominio histológico del tumor. Pueden producir infiltración local y metástasis, siendo más frecuentes en los tumores menos diferenciados, aunque también pueden aparecer en los más diferenciados. Todos los tumores mucoepidermoides deben considerarse potencialmente malignos, aunque solo una minoría metastatizen y la invasión local no suela ser grave. De hecho, la mayoría de los tumores mucoepidermoides pueden considerarse curables si se tratan con métodos terapéuticos modernos (Thackray y Sobin, 1972). Los tumores mucoepidermoides suponen entre un 3% y un 12 % de todos los tumores primitivos de las glándulas salivares (Lambert, 1971), y tiene predilección por la parótida, siendo el tumor maligno más frecuente en esta glándula (Friedman et al, 1986).

4) ***Tumor de células acinosas.*** Está constituido por células análogas a las células serosas de las glándulas salivares. Supone aproximadamente el 1% de todos los tumores de las glándulas salivares, y entre el 2,5%-4% de todos los tumores parotídeos. Sobre el 90% de los tumores de células acinosas se localizan en las parótidas y solo un 5% aproximadamente en la submandibular. Los tumores de células acinosas están a menudo bien limitados, pero pueden producir infiltraciones locales o metástasis a distancia a pesar de su aspecto histológico

benigno, aunque existe también en estos tumores un grado variable de diferenciación celular (Evans y Cruickshank, 1970_b).

5) ***Carcinoma adenoide cístico.*** Se ha designado con numerosos sinónimos, siendo los más habituales los de ***cilindroma*** y ***carcinoma adenocístico.*** Es un tumor de curso insidioso y con tendencia a recurrir. Es típicamente infiltrante y tiene una tendencia especial a extenderse a lo largo de las vainas nerviosas (Evans y Cruickshank, 1970_c). Esta tendencia es lo que lo hace proclive a infiltrar el nervio facial cuando el tumor esta situado en la parótida. Es infrecuente en las glándulas salivares mayores, suponiendo aproximadamente el 4% de todos los tumores de estas glándulas. No obstante, en la submandibular, es el 2º tumor más frecuente (18%), después del tumor mixto (53%); y el más frecuente de los malignos (Batsakis, 1986). Las células tumorales son de dos tipos: células de revestimiento de conductos y células de tipo mioepitelial.

6) ***Adenocarcinoma.*** Es un tumor epitelial maligno que presenta algunas formaciones glandulares papilares o tubulosas, sin restos de adenoma pleomorfo. Los tumores incluidos en este grupo presentan ciertas variaciones estructurales (Thackray y Sobin, 1972). Su verdadera incidencia es difícil de establecer, pero se estima que supone el 2,8% de todas las neoplasias parotídeas y aproximadamente el 20% de las malignas, considerándose como el 2º tumor maligno de la parótida (Skolnik et al, 1977; Friedman et al, 1986). En la submandibular representa el 4,6% de los tumores epiteliales primarios (Batsakis, 1986).

7) ***Carcinoma epidermoide.*** Es un tumor epitelial maligno con células formadoras de queratina o provistas de puentes intercelulares.

No hay secreción mucosa (Thackray y Sobin, 1972). Su incidencia se estima entre el 0,1% y el 3,4% de los tumores parotídeos y el 9% de los malignos (Friedman et al, 1986). Su incidencia en la submandibular es aproximadamente del 1,9% (Batsakis, 1986). Las recurrencias locales y las metástasis cervicales son frecuentes. Las metástasis a distancia en cambio no son un hecho común (Batsakis, 1979_a).

8) ***Carcinomas indiferenciados.*** Son tumores malignos de estructura epitelial cuya escasa diferenciación no permite incluirlo en ninguno de los demás grupos de carcinomas. Estos tumores están formados por células claramente epiteliales (Thackray y Sobin, 1972). Son neoplasias raras. Suponen aproximadamente el 3% de todos los tumores parotídeos , y entre el 1% y el 9% de los malignos (Friedman et al, 1986). En la submandibular suponen el 4,2% de todos los tumores epiteliales primarios (Batsakis, 1986). Este tipo de tumores manifiesta una alta frecuencia de metástasis cervicales (50%) y un pronóstico peor al de otros carcinomas (Batsakis, 1979_a).

9) ***Tumor mixto maligno.*** El diagnóstico correcto de tumor mixto maligno, es uno de los más controvertidos en la patología neoplásica de las glándulas salivares. Los términos tumor mixto maligno y carcinoma en adenoma pleomórfico, se han utilizado indistintamente. Se describen tres patrones histopatológicos diferentes de tumor mixto maligno. 1) La presencia de un carcinoma epitelial en presencia de hallazgos histológicos de tumor mixto benigno (carcinoma en adenoma pleomorfo) (Batsakis, 1979_a). 2) anaplasia del componente epitelial del tumor mixto de grado suficiente como para clasificarlo como tumor mixto maligno. 3) Crecimiento destructivo e infiltrativo inusual de un tumor mixto benigno (Hellquist y Michaels, 1986). Estas dos últimas formas serían las

denominadas tumor mixto maligno verdadero (formas muy raras). La más frecuente, con diferencia es la forma denominada como carcinoma en adenoma pleomorfo. Las formas malignas de tumor mixto, suponen entre el 2% y el 9% de todo el grupo de tumores mixtos, prácticamente todos ellos pertenecientes al grupo de carcinoma en adenoma pleomorfo. Todos los tejidos salivares pueden ser el asiento de un carcinoma en adenoma pleomorfo (en orden decreciente: parótida, submandibular y glándulas salivares menores) (Hellquist y Michaels, 1986).

10) ***Linfoma*** de las glándulas salivares. Se considera dentro de los tumores dependientes del tejido de sostén. Puede aparecer primariamente en la parótida, o bien ser parte de una enfermedad sistémica. La incidencia de linfoma primario de glándulas salivares se estima entre el 0,6% y el 2,4% de los tumores de las parótidas (Nichols et al, 1982). La afectación de las submandibulares es excepcional (Batsakis, 1979_a). La infiltración de las glándulas salivares en el contexto de un linfoma generalizado es también infrecuente (4,7% de los linfomas extranodales). Para hacer el diagnóstico de linfoma primario de glándula salivar se exige: que no haya diseminación linfomatosa extrasalivar en el momento del diagnóstico; que haya evidencia histológica de que la infiltración glandular no es secundaria a la afectación de un ganglio paraglandular; y que la histología sea compatible con lesión linfomatosa maligna (Batsakis y Regezi, 1977). Es conocido que los pacientes con S. Sjögren tienen mayor incidencia de linfoma, tanto intra como extraglandular que la población general (Talal, 1988).

11) ***Metástasis*** a las glándulas salivares y a las adenopatías de la región parotídea. La mayoría de las metástasis que afectan a las glándulas salivares se originan primariamente en la región de la cabeza

(Byrne y Spector, 1988), estando en relación con la anatomía del sistema linfático de la parótida. La afectación secundaria de la glándula salivar no está en rel ión con una invasión directa, sino en relación con las adenopatías intra o paraparotídeas. Los melanomas malignos y el carcinoma de células escamosas de la piel suponen el 80% del total de metástasis parotídeas (Pope y Lehmann, 1967). El 20% restante esta formado por ' amplio grupo de neoplasias epiteliales y neoplasias de otros tejidos de sostén. Cuando existen metástasis glandulares, habitualmente existen también metástasis en el cuello y diseminadas.

12) ***Tumores múltiples*** de las glándulas salivares mayores. El desarrollo de tumores en dos o más giándulas salivares mayores es un hecho infrecuente (1,3% de los casos). La afectación bilateral simultánea, es aún más infrecuente (Brill y Fitzhugh, 1975). El cistoadenolinfoma es el tumor de las glándulas salivares que más frecuentemente se presenta de forma bilateral, multifocal en la misma glándula y simultáneamente con otras neoplasias de las glándulas salivares. Los tumores oncocíticos y el adenoma pleomorfo lo siguen a distancia. De los tumores malignos, el carcinoma de células acinosas es el que con mayor frecuencia se presenta con afectación bilateral (Batsakis, 1979_a).

1.1.4. METODOS DIAGNOSTICOS EN EL ESTUDIO DE LA PATOLOGIA DE LAS GLANDULAS SALIVARES

Aunque desde un punto de vista teórico, todas las glándulas salivares presentan unas características clínicas, histopatológicas y fisiológicas similares, las parótidas sufren principalmente procesos neoplásicos e inflamatorios; las submaxilares, litiasis; las sublinguales quistes y las glándulas salivares menores quistes y tumores (Yoel, 1975_a).

Ante un enfermo con patología de las glándulas salivares, el problema se puede resumir en tres cuestiones básicas:

Se trata realmente de las glándulas salivares ?
Es un proceso inflamatorio o neoplásico ?
Si es neoplásico, es un proceso benigno o maligno ?

Todos los procedimientos diagnósticos utilizados, tratan de responder a estas tres preguntas (Quinn, 1976).

El diagnóstico se basa fundamentalmente en los hallazgos de la Hª Clínica y exploración física, complementados con técnicas radiológicas como son: Radiografía simple, sialografía, Ultrasonidos, T.A.C. con o sin contraste, T.A.C. asociado a la sialografía, Resonancia magnética, arteriografía y gammagrafía con Tecnecio; técnicas de laboratorio, como el citodiagnóstico, pruebas serológicas, microbiológicas y exploración salivar fisicoquímica funcional, todo ello complementado finalmente por punción aspiración con aguja y/o biopsia incisional o excisional.

1) ***Historia clínica.*** Los datos de la anamnesis deben ser recogidos cuidadosamente, fijándonos en el curso clínico y las características presentadas durante la evolución de la enfermedad: presencia de una masa unilateral o de un crecimiento difuso bilateral, la duración de la enfermedad, el tipo de evolución (progresiva, recurrente, lenta o rápida), presencia de dolor, parestesias, eritema, fluctuación, trismo, ulceración cutánea, protrusión de la masa en la mucosa faríngea, aumento del hinchazón con la ingesta, fiebre, afectación del estado general, secreción purulenta por alguno de los conductos salivares, parálisis facial, xerostomía, historia de enfermedad hepática, alcoholismo o enfermedad endocrinológica, presencia de datos generales que revelen posibilidad de enfermedad reumatológica o sarcoidosis, etc...; datos que pueden orientar el diagnóstico (Yoel, 1975_b). La forma de presentación clínica más habitual de la patología de las glándulas salivares es la presencia de una masa asintomática. En un estudio sobre 231 enfermos con masas parotídeas, el 75% tuvieron esta forma de presentación. El 69,4% eran tumores benignos, el 22,5% tumores malignos y el 8,1% procesos no neoplásicos. En el 21% de los casos, las masas parotídeas fueron sintomáticas, correspondiendo la gran mayoría de ellas a tumores benignos y procesos no neoplásicos (87,5%), el 12,5% restante correspondieron a tumores malignos. La parálisis facial, un hallazgo infrecuente (2,6% de la serie), demostró ser el indicador más sensible de malignidad (66,7%), aunque no patognomónico, hecho ya conocido previamente (Byrne y Spector, 1988). Esto nos demuestra que si bien los datos clínicos pueden ser útiles, en no pocas ocasiones carecen de sensibilidad y especificidad, lo que limita su valor en el diagnóstico diferencial. Hay que tener en cuenta que el aumento del tamaño y la afectación de la función son las dos únicas formas de respuesta de las glándulas salivares a los diferentes mecanismos patogénicos.

2) ***La exploración física.*** A la inspección, la sorprendente, a veces, extensión caudal de las masas parotídeas, hace que inicialmente el tumor pueda aparecer a nivel cervical. Para la inspección de las lesiones parotídeas más discretas, se pueden utilizar maniobras habitualmente infravaloradas como colocar la cabeza del enfermo en extensión y empujar la mandíbula hacia fuera, invirtiendo la mordida. De esta forma es más accesible la región parotídea. Se debe buscar conscientemente la presencia de ligero trismo o debilidad facial periférica (Yoel, 1975_b). La inspección no solo debe ser externa, sino que debe incluirse una inspección intraoral, fijándonos en dos zonas: el área donde los conductos salivares drenan y la pared lateral de la orofaringe para descartar la presencia de un tumor del lóbulo parotídeo profundo (Quinn, 1976). En la palpación, se deben emplear maniobras bimanuales, tanto externamente para comparar una parótida con otra, como internamente para comparar las porciones profundas de las superficiales del mismo lado. Las masas malignas habitualmente suelen ser más duras, adheridas a planos profundos, e irregulares que las benignas, aunque puede existir una tumoración maligna sin la presencia de ninguno de estos signos. La auscultación, ocasionalmente puede permitir diferenciar una fístula arteriovenosa de cualquier otra tumoración (Skolnik et al, 1977).

3) ***Radiología simple:*** Puede ser importante en el caso de la litiasis, ya que aproximadamente el 80% de las litiasis submaxilares y el 60% de los parotídeos son radiopacos (Curtin, 1988). También se puede detectar presencia de flebolitos en casos de tumores vasculares, adenopatías calcificadas, erosiones óseas en los casos que hay infiltración por parte del tumor; además la realización de radiografías de

partes blandas, puede orientarnos hacia la presencia de masas en el área parotídea (Friedmann et al, 1986).

4) ***Sialografía:*** Ha sido, y sigue siendo en la actualidad, el método diagnóstico más utilizado para el estudio de la patología de las glándulas salivares (Van den Akker, 1988).

Se ha realizado de forma rutinaria en enfermos que presentan cualquier tipo de afectación de las glándulas salivares, así como en procesos extraglandulares localizados en la región parotídea y/o submandibular. No puede realizarse para el estudio de la glándula sublingual, habiéndose conseguido opacificar esta glándula tan solo en algunas situaciones excepcionales (Yoel, 1975_b). La técnica de realización es sencilla. Se introduce un material de contraste, a través del orificio de drenaje de los conductos de las glándulas salivares a nivel de la mucosa bucal, utilizándose una cánula metálica o bien un catéter flexible de polietano. Una vez introducido el material de contraste (aproximadamente 1 ml), se realiza una radiografía del área, pudiendo utilizarse diferentes proyecciones, dependiendo de la glándula o de la zona glandular a estudiar. Carece de riesgos y prácticamente de contraindicaciones (Adam et al, 1983). Aunque se ha utilizado durante muchos años en todo tipo de patología de las glándulas salivares, su rentabilidad es mayor en aquellas situaciones en las que existe una patología difusa que cuando se aplica al estudio de las masas, ya que delimita la tumoración parenquimatosa de forma secundaria, es decir, a través de signos radiológicos de no llenado, ruptura o desplazamiento de los conductos salivares (Rothberg et al, 1984).

La sialografía ha permitido realizar una evaluación de la variación del tamaño de la glándula parótida. Mientras se han visto variaciones interindividuales considerables, las diferencias entre la glándula derecha e izquierda son mínimas. En general, hay una disminución de la masa glandular conforme aumenta la edad. Esto es cierto principalmente en hombres. En mujeres menopáusicas puede producirse un aumento del tamaño (Ericson, 1970_a). No obstante, esta técnica, al ser relativamente agresiva, no se utiliza de forma rutinaria para valorar el tamaño de las glándulas salivares.

La utilidad de la sialografía en el estudio de la patología no neoplásica es aceptada de forma unánime por todos los autores (Som et al, $1981_{a,b}$; Adam et al, 1983; Mc Gahan et al, 1984; Van den Akker, 1988).

La afectación autoinmune de la glándula salivar, es un grupo de situaciones, clínicamente heterogéneas (S. Sjögren primario o bien asociado a otras enfermedades sistémicas, lesión linfoepitelial benigna), que se caracterizan por mostrar un único patrón histológico. Los hallazgos sialográficos en este grupo de enfermedades reflejan la patología subyacente y son patognomónicos de este tipo de alteraciones, teniendo el mismo valor que la histología. Por otra parte, al igual que la histología, los hallazgos sialográficos que caracterizan al grupo, no sirven para diferenciar entre las varias situaciones clínicas en él incluidas. Esta apariencia sialográfica tan característica de las enfermedades autoinmunes, se ha clasificado en cuatro estadios progresivos: sialectasias punteadas, globulares, cavitarias y destructivas. El término "pseudosialectasia" es preferido en la actualidad al de sialectasia, basándose en el mecanismo de producción de las imágenes sialográficas, ya que se ha demostrado que las imágenes aparecidas no

corresponden a verdaderas sialectasias. Existe evidencia de que solo las pseudosialectasias punteadas y globulares reflejan realmente la patología autoinmune subyacente. Las pseudosialectasias cavitarias o destructivas, reflejan infecciones sobreañadidas a la alteración autoinmune (Som et al, 1981_a).

En el estudio de la sialoadenitis recurrente crónica no autoinmune, la sialografía se realiza con las siguientes indicaciones: Diferenciar este cuadro de la afectación autoinmune; descartar la presencia de un cálculo o una estenosis del conducto como causa de la sialoadenitis y evaluar el grado de daño ductal irreversible como valoración previa a la parotidectomía. El hallazgo sialográfico más frecuente suele ser en la mayoría de los casos la presencia de dilatación del conducto salivar (Sialodicitis), como resultado de verdadera ectasia secundaria a infección crónica o bien debido a obstrucción ductal secundaria a litiasis o estenosis ductal primaria. Es frecuente la presencia de cierta amputación de los conductos y acinos periféricos. Raramente los conductos y acinos terminales muestran sialectasias, habitualmente de tamaño más irregular que las que aparecen en las enfermedades autoinmunes. Suelen estar confinadas a zonas focales de la glándula. Suele ser, sin embargo, la dilatación ductal central la que habitualmente identifica esta entidad en la sialografía (Eisenbud y Cranin, 1963; Som et al, 1981_a).

En el estudio de la sialosis o sialoadenosis, suele mostrar una glándula aumentada de tamaño, con escasez de conductos periféricos. No suele haber desplazamientos, defectos de llenado o sialectasias (Potter, 1973; Som, 1981_b).

La evaluación de una glándula aumentada de tamaño y multinodular, suele ser difícil, e incluye en su diagnóstico diferencial las enfermedades granulomatosas, los linfomas, tanto primarios como secundarios, y algunos raros tumores primarios o metastásicos. La evaluación sialográfica de estas lesiones multinodulares, es un problema más difícil, ya que los hallazgos son menos específicos que en los cuadros clínicos previos. En las enfermedades granulomatosas, los hallazgos varían significativamente según el grado de afectación glandular, pudiendo ser la sialografía normal o presentar disminución del número de conductos terminales, desplazamientos del ducto por múltiples masas, sin evidencia sialográfica de malignidad. Si existen adenopatías extraganglionares pueden aparecer signos de compresión extrínseca, o bien más raramente, puede aparecer una imagen sugerente de masa solitaria si hay una adenopatía intraglandular (Som et al, 1981_b). Tanto los linfomas como algunas neoplasias primarias o no (cistoadenolinfoma, tumor de células acinosas, oncocitoma, y los neurofibromas o schwannomas del VII par, y algunas neoplasias metastásicas de las glándulas parótidas) pueden afectar a las glándulas salivares de forma bilateral o bien muy raramente presentarse como tumores múltiples en la misma glándula (Batsakis, 1979_a), dando un aspecto sialográfico de masa solitaria o múltiple, en ocasiones con signos de infiltración y malignidad. En conclusión podemos decir que la sialografía permite diferenciar entre aquellas enfermedades parotídeas que producen una glándula multinodular o bien un aumento del tamaño de la glándula con o sin historia de inflamación crónica recurrente (Som et al, 1981_b).

En cuanto al estudio de las masas glandulares, existe controversia en la literatura pues hay autores que consideran, que la realización de la sialografía es obligada porque da información exacta

sobre la naturaleza de la masa (Calcaterra et al, 1977; Som et al, 1981_c) y otros no la utilizan prácticamente nunca pues consideran que no revela información esencial (Quinn, 1976; Adam et al, 1983; Mc Gahan et al, 1984). Lo que si parece evidente es que la sialográfia es incapaz de distinguir la mayoría de las veces entre lesiones benignas y malignas (Meine y Wolochin, 1970). Para algunos autores sugiere malignidad un desplazamiento abrupto de los conductos con presencia de defectos de llenado, la ausencia de llenado de una parte del sistema ductal o la presencia de difusión del material de contraste. Algunos tumores glandulares puede que no produzcan alteraciones sialográficas, e incluso cuando se vean alteraciones, no se puede diferenciar en ocasiones si la masa es intrínseca o extrínseca (Calcaterra et al, 1977), y que aunque se demuestre la lesión ocupante de espacio, no se puede conocer la relación de la misma con el nervio facial (Adam et al, 1983). Todo ello hace que el valor de la sialografía en el estudio de la masas de las glándulas salivares sea poco relevante (Van der Akker, 1988; Curtin, 1988).

5) ***T.A.C. (Tomografía axial computerizada).*** Durante más de medio siglo, la sialografía ha sido el método de diagnóstico convencional en el estudio de la patología de las glándulas salivares. Basándose en el trabajo pionero de ***Hounsfield*** a principios de los 70, la T.A.C. y su continuo perfeccionamiento han supuesto un gran avance médico en el diagnóstico por la imagen (Mafee et al, 1986_b).

Con su utilización se consigue definir claramente la anatomía normal tanto de la parótida como de la submaxilar, así como sus relaciones anatómicas principales (Carter et al, 1981; Conn et al, 1983). Tan solo hemos encontrado, en la bibliografía revisada, una publicación (Larsson et al, 1987), en la que se intenta cuantificar el tamaño de las submaxilares

con T.A.C., midiendo los dos ejes mayores de la misma. Encuentra gran correlación entre las glándulas contralaterales, pero el tamaño glandular fue muy variable en los distintos pacientes.

En el estudio de la patología inflamatoria difusa, se ha comunicado que la T.A.C. es capaz de detectar aumento del tamaño glandular (fundamentalmente asimetrías entre glándulas contralaterales) (Zeit, 1981; Berke y Calcaterra, 1985), y variaciones en la densidad del parénquima glandular en enfermos con sialosis, parotiditis crónica y parotiditis postirradiación (Iko, 1984; Bronstein et al, 1987; Whyte 1987_a). Por otro lado, en un estudio sobre 39 enfermos (19 con S.Sjögren y 20 controles), la T.A.C. no consiguió detectar alteraciones en las glándulas salivares entre ambos (De Clerck et al, 1988).

Se ha demostrado su utilidad en el estudio de las masas de las glándulas salivares, considerándose en la actualidad el procedimiento radiológico más útil para evaluar las mismas , con una sensibilidad cercana al 100% (Bryan et al, 1982; Rabinov et al, 1984; Mancuso y Hanafee 1985), siendo especialmente válido para la valoración de los tumores del espacio parafaríngeo y lóbulo parotídeo profundo (Curtin, 1988; Som et al, 1988).

La T.A.C. tiene mayor sensibilidad que la sialografía para determinar la presencia o ausencia de una masa, así como su extensión y su localización intra o extraglandular. Suele mostrar detalles anatómicos muy finos, mostrando su localización exacta y vecindad al nervio facial hasta en el 73% de los casos de tumores benignos. Los tumores malignos envuelven la glándula y el nervio facial de forma difusa en el 83% (Bryan et al, 1982), información que es muy valiosa para el cirujano

a la hora de la intervención quirúrgica. La T.A.C. muestra también si una masa es circunscrita o invasiva y en ocasiones puede sugerir la histología del proceso como en los lipomas, quistes, sialosis o hipertrofia de los maseteros (Rabinov et al, 1984).

La mayoría de las masas intraparotídeas pueden ser demostradas por la T.A.C. sin necesidad de utilización de medios de contraste IV o intraductal. Sin embargo, en ocasiones, puede ser útil o necesario el uso de material de contraste para visualizar los detalles de la masa más claramente (Rice y Becker, 1980; Som y Biller, 1980; Stone et al, 1981; Nordshus y Dahi, 1984). Para la visualización de las masas situadas en las glándulas submandibulares, puede ser necesario el material de contraste más frecuentemente ya que la densidad de esta glándula, al tener poco tejido graso, es similar a la de los tejidos blandos y entonces el tumor, el cual suele tener prácticamente la misma densidad puede hacerse indistinguible.

Las masas extrínsecas se visualizan habitualmente bien sin necesidad de utilizar medios de contraste, pero para lograr detalles anatómicos mejores, suele ser necesario la utilización de contraste IV. La localización y estado de las arterias y venas subyacentes, así como la diferenciación entre vasos y nódulos linfáticos también puede ser clarificada utilizando contraste IV. Además, el diagnóstico diferencial de las distintas masas extrasalivares puede ser facilitado debido a los diferentes grados de realce que sufren los distintos tipos de tumores (Rabinov et al, 1984; Mancuso y Hanafee, 1985).

La utilización de contraste intraductal, facilita la localización intra o extraglandular de los tumores, al lograrse visualizar una zona

sonolucente entre la masa y la glándula en el caso de que aquella sea de localización extraglandular. Así mismo facilita la diferenciación entre un tumor maligno y benigno al permitir definir mejor el borde de unión entre el tejido glandular y el tumor y apreciarse diferencias en el parénquima glandular. Los tumores malignos muestran un margen peor definido, así como un parénquima glandular más abigarrado que los benignos (Som y Biller, 1980; Stone et al, 1981). La utilización de la T.A.C. asociada a contraste IV e intraductal es especialmente útil en el estudio de las masas extraparotídeas que ocupan el espacio parafaríngeo. En estas situaciones es fundamental determinar la localización intra o extraglandular, ya que la actitud a seguir es diferente en cada caso (McGahan et al, 1984). No obstante, los estudios con contraste, por ser mas caros y molestos para el enfermo, deben reservarse para aquellas situaciones en las que la T.A.C. no sea concluyente (Isaza et al, 1989).

Por otra parte, la T.A.C. no es útil para distinguir entre un proceso inflamatorio focal (sialoadenitis focal) y una neoplasia (Mc Gahan et al, 1984). La especificidad del mismo para distinguir entre una neoplasia benigna, maligna o enfermedad inflamatoria con o sin litiasis, sin tener en cuenta los datos clínicos se considera del 75%. Si se combinan los datos clínicos, la especificidad sube hasta el 90%. La dificultad diagnóstica mayor es el diferenciar la sialoadenitis focal sin litiasis de las neoplasias malignas. Otra dificultad diagnóstica se centra en la diferenciación de las linfadenopatías parotídeas intraglandulares de los tumores parotídeos primarios benignos (Bryan et al, 1982). Evidentemente la especificidad y sensibilidad de esta técnica varían dependiendo de la resolución del aparato utilizado (Mc Gahan et al, 1984).

Por todo lo dicho, la T.A.C. no puede descartar con seguridad la presencia de malignidad y por tanto las técnicas biópsicas y la cirugía siguen siendo necesarias (Friedman et al, 1986). En cuanto al papel de la T.A.C. en el estudio de los cálculos, sialectasias y procesos inflamatorios, no existe consenso entre los distintos autores (Bryan et al, 1982; Mc Gahan et al, 1984). Se ha mostrado útil para demostrar lo presencia de cálculos y alteraciones difusas o focales causadas por procesos inflamatorios, pero es menos capaz que la sialografía para demostrar la presencia de sialectasias u obstrucción.

6) ***La Resonancia magnética (R.M.). Lauterbur,*** en 1973, basándose en los trabajos de Felix ***Bloch*** y Edward ***Purcell,*** utilizó la RM para crear una poderosa técnica de imagen. Desde entonces, esta técnica ha evolucionado, hasta convertirse en la técnica de elección en la evaluación de la mayoría de las alteraciones del Sistema Nervioso Central (Bydder et al, 1982). En cuanto a su aplicación para el estudio de la patología de las glándulas salivares, esta actualmente en fase de desarrollo, pero parece capaz de proporcionar una gran contribución al diagnóstico (Mafee et al, 1986_a). Esta técnica ofrece una mayor resolución de los tejidos blandos que la T.A.C. y puede que se convierta en la técnica de elección en un futuro próximo para el estudio de la patología tumoral de las glándulas salivares (Teresi et al, 1987; Mandelblatt et al, 1987; Casselman y Mancuso, 1987; Som et al, 1988). Para otros autores (Friedman et al, 1986), esta técnica, al igual que la T.A.C. con contraste intraductal, no podrá eliminar la necesidad de biopsia o intervención quirúrgica de los tumores benignos. De todas formas, hace falta mayor experiencia para determinar con exactitud el valor de la R.M. en el estudio de la patología de las glándulas salivares (Rice y Becker, 1987).

7) ***Gammagrafía.*** En 1964, ***Hayes*** utiliza el Tecnecio 99m pertecnectato para la visualización de la glándula tiroides. En ese mismo año, ***McAfee*** observa altas concentraciones de esa sustancia en las glándulas salivares, utilizándose desde entonces dicha sustancia en el estudio gammagráfico de las glándulas salivares (McGuirt y McCabe, 1977). Esta técnica es útil para diferenciar el cistoadenolinfoma (Tumor de Warthin) y el oncocitoma de otras masas parotídeas (suelen aparecer como un nódulo caliente), pero no diferencia con seguridad otras lesiones benignas o malignas (Curtin, 1988). Por otro lado, la gammagrafía se ha mostrado como una técnica valida para evaluar el estado funcional de las glándulas salivares (Van der Akker, 1988), pero su sensibilidad es inferior a la de la sialografía (Schmitt et al, 1976). Por todo lo anteriormente expuesto la gammagrafía es una exploración de escaso valor en el estudio de la patología de las glándulas salivares.

8) ***La arteriografía.*** Esta técnica tiene sus indicaciones en el estudio de las masas de las glándulas salivares, fundamentalmente de aquellas que ocupan el espacio parafaríngeo, principalmente para distinguir las de origen vascular de las de otro origen. La arteriografía no es de valor para el diagnóstico del tumor mixto, el cual representa la mayoría de los tumores del espacio parafaríngeo, por tanto, si el tumor a estudiar no se realza con el contraste IV en la T.A.C., (como sucede en el tumor mixto) la realización de la arteriografía no aportaría datos diagnósticos de interés. La excepción sería la de un tumor de tamaño enorme o bien la sospecha de un tumor maligno con invasión vascular. Utilizando este criterio, la indicación de arteriografía quedaría limitada a un grupo reducido de enfermos (Som et al, 1981$_c$; Pedlar y Ravindranathan, 1987).

9) Técnicas de laboratorio. Existen una serie de pruebas de laboratorio que se han utilizado con mayor o menor éxito en el estudio de la patología de las glándulas salivares.

* ***Citodiagnóstico.*** Técnica que consiste en cateterizar el conducto salivar para extraer saliva y hacer un estudio citológico. No se ha mostrado útil para el estudio de los procesos inflamatorios ni tumorales (Yoel, 1975_a), estando en la actualidad en desuso.

* ***Pruebas serológicas y microbiológicas.*** Son altamente importantes en el diagnóstico de las sialoadenitis (Tuberculosa, luética, bacteriana, viral...) (Yoel, 1975_b), así como en los cuadros autoinmunes (Talal, 1988).

* ***Exploración funcional fisicoquímica.*** Se ha utilizado la medición de la cantidad de secreción (sialometría) así como el análisis cualitativo de la secreción salivar en diferentes entidades patológicas; determinación de densidad, concentración de Sodio, Potasio, Calcio, electroforesis de proteínas, determinación de diferentes enzimas (Lisozima, F.Alcalina, GGT, LDH) (Yoel, 1975_b; Stuchell et al, 1984; Jiménez-Alonso et al, 1984 y 1989). La rentabilidad clínica de estas determinaciones es muy baja.

10) Técnicas diagnósticas invasivas. Se utilizan fundamentalmente la biopsia aspiración con aguja fina y la biopsia incisional y excisional.

* ***La biopsia aspiración con aguja fina.*** Sigue siendo un procedimiento controvertido en el diagnóstico de los tumores de las glándulas salivares. Existen en la literatura muchos trabajos conflictivos respecto a su exactitud diagnóstica. En los últimos años, la fiabilidad de

esta técnica ha ido aumentando (O'Dwyer et al, 1986), y en Europa es una técnica que se utiliza de forma rutinaria en el estudio de las masas salivares (Mavec et al, 1964; Eneroth et al, 1967). A pesar de lo dicho, muchos autores, fundamentalmente en los Estados Unidos, se muestran reacios a su utilización, reservándola para aquellos enfermos muy debilitados que no son candidatos a la cirugía, o bien en enfermos con enfermedad maligna y extensión local evidente (Friedman et al, 1986), apoyándose en la alta incidencia de falsos negativos descrita por algunos autores (Spiro, 1975; Silver et al,1985). Los problemas más frecuentemente encontrados son la aparición de falsos positivos, siendo su causa más común la atipia celular encontrada en los tumores mixtos benignos (especificidad del 94%) y el número relativamente elevado de falsos negativos, generalmente en relación con la dificultad de distinguir entre un carcinoma mucoepidermoide de un cistoadenolinfoma y un tumor mixto benigno en una extensión citológica. Otra confusión posible se produce al intentar diferenciar entre un tumor mixto benigno y un carcinoma adenoide cístico. Esto hace que la sensibilidad sea relativamente baja, cercana al 70% (O'Dwyer et al, 1986).

* ***Biopsia incisional.*** Tampoco se utiliza de forma rutinaria por las mismas razones que la Punción aspiración con aguja fina (Wheelis y Yarington, 1984). La mayoría de los autores la justifican solo cuando el diagnostico clínico de malignidad es obvio, siendo la lesión inoperable o bien se sospecha una enfermedad crónica recurrente de naturaleza no filiada (Quinn, 1976).

* ***La biopsia excisional.*** Se define como la extirpación quirúrgica de la masa con un margen de tejido parotídeo normal, esto es, parotidectomía total o subtotal con preservación del nervio facial (Quinn,

1976). Evidentemente, es la técnica más fiable para detectar la malignidad de una masa. Se obtiene, en la mayoría de los tumores de las parótidas, realizando una lobectomía superficial, eliminando toda la lesión y una franja generosa de tejido normal; los tumores del lóbulo profundo requieren una parotidectomía total (Skolnik et al, 1977). La glándula submaxilar suele extirparse siempre en su totalidad (Friedman et al, 1986).

1.2. ULTRASONIDOS Y GLANDULAS SALIVARES

1.2.1. CONCEPTOS GENERALES.

A) BREVES *ANTECEDENTES HISTORICOS.*

El empleo de los Ultrasonidos en medicina data de la Edad Media, en donde se encuentran aplicaciones empíricas en el tratamiento de algunas enfermedades mentales cuando se utilizaba el campo de resonancia de un cristal especial puesto en vibración mediante un órgano. En 1880, ***Pierre y Jacques Curie,*** descubren el fenómeno de la piezoelectricidad, según el cual, la compresión de un cristal de cuarzo crea en el una corriente eléctrica. ***Lipmann,*** poco tiempo después halla la reciprocidad de este efecto, es decir, la aplicación de una corriente a un cristal de cuarzo que deforma dicho cristal, (efecto piezoeléctrico inverso).

Desde que ***Dussik,*** en 1942, aplicara por primera vez los ultrasonidos como método diagnóstico, se han sucedido multitud de trabajos y publicaciones, generalizándose su empleo en prácticamente todas las especialidades de la medicina. Con respecto al estudio de la patología de las glándulas salivares, los primeros estudios son relativamente recientes, habiendo sido realizados por ***Kitamura*** et al, en 1963.

B. *PROPIEDADES FISICAS* DE LOS ULTRASONIDOS. *CONCEPTOS BASICOS.*

Los Ultrasonidos (US) se definen como vibraciones u ondas de naturaleza mecánica con una frecuencia superior a los 20.000 ciclos por

segundo (Hz), pudiendo alcanzarse frecuencias muy altas, de hasta 10^{10} Hz. Las frecuencias que se utilizan para el diagnóstico en medicina, oscilan entre 1 y 10 millones de Hz o lo que es lo mismo, 1 a 10 Mega Hz (MHz) (Segura Cabral, 1984_a).

Cualquier forma de energía se puede convertir en energía sonora, lo que puede conseguirse por tres mecanismos distintos: Vibraciones producidas por el aire, generadores magnetostrictivos y generadores piezoeléctricos, siendo este último el mecanismo que se emplea en medicina. En esencia, estos generadores están basados en el fenómeno piezoeléctrico y fenómeno piezoeléctrico inverso, esto es, sometiendo al cristal de cuarzo a una corriente eléctrica alterna, el cuarzo se deforma y sufre una serie de compresiones y dilataciones, por lo que comienza a vibrar, produciéndose así los Ultrasonidos. Al contrario, cuando el cristal se deforma por el ultrasonido, esta energía se transforma en energía eléctrica. Por este motivo, el transductor funciona al mismo tiempo como emisor y receptor de US. La lámina de cuarzo es la que convenientemente tallada se encuentra en la cabeza emisora del transductor. Investigaciones recientes han podido mejorar la calidad de los emisores ultrasónicos con el empleo de titanato de bario y titanato-zirconato de plomo entre otros, ya que estos metales poseen un coeficiente piezoeléctrico muy superior al cuarzo, necesitándose un voltaje más bajo para vibrar; 100 voltios en lugar de los 1.000 necesarios para el cuarzo.

Los US, como ondas sonoras, están sometidos a una serie de leyes físicas, el conocimiento de las mismas es importante para comprender el mecanismo por el que los US tienen utilidad diagnóstica. De forma breve, vamos a resumir a continuación las propiedades más importantes de los US (Edler, 1961; Carlsen, 1975; Segura Cabral, 1984_a).

1) Conceptos básicos referentes al ***medio de propagación.***

Los US para su propagación necesitan un medio. El medio presenta unas características que condicionan el paso de los US a través del mismo.

La ***velocidad de propagación*** del sonido es la distancia recorrida por el sonido durante la unidad de tiempo, determinada en metros por segundo. La velocidad de propagación es diferente en los distintos medios del organismo y está relacionada con la ***impedancia acústica o resistencia*** que ese medio opone al paso del haz ultrasónico. El valor de la impedancia acústica es proporcional al producto de la densidad del medio (D) por la velocidad de propagación del haz ultrasónico (V).

Impedancia acústica= D x V.

Además, el medio posee capacidad de absorción o retención de la energía ultrasonora que lo atraviesa, transformándola en calor.

2) Conceptos básicos referentes a la ***onda ultrasónica.***

Las características principales de la onda ultrasónica son la ***frecuencia,*** que corresponde al número de oscilaciones por segundo de la misma, y se expresa en Herzios (Hz), que equivale a un ciclo por segundo, (también se utiliza el Kiloherzio (KHz) que equivale a 1.000 Herzios, o el megaherzio (MHz), que equivale a 1.000.000 de Hz) y la ***intensidad***, que es la cantidad de energía sonora que fluye por segundo a una superficie de 1 cm^2, expresándose en watios/cm^2.

3) Conceptos básicos derivados de la ***aplicación de la onda*** ultrasónica ***sobre el medio.***

La onda ultrasónica, al atravesar un medio, se comporta de forma diferente dependiendo de las características de ambos.

La ***longitud de onda (L),*** es la distancia recorrida por la señal acústica en el curso de un período de tiempo. La longitud de onda va a depender de la velocidad de la propagación del haz ultrasónico (V) y de su frecuencia (F), como se expresa en la siguiente relación:

$$L = \frac{V}{F}$$

Esta relación va a influir en el poder de resolución y penetración de los US, pues de tal relación se deduce que a medida que aumenta la frecuencia disminuye la longitud de onda, aumentando así el poder de resolución, pero disminuyendo la penetración. Con la aplicación práctica de ondas ultrasónicas de alta frecuencia (5-10 MHz), se han conseguido imágenes con gran resolución y escasa penetración, consiguiéndose visualizar estructuras corporales muy superficiales.

La ***reflexión,*** es la propiedad más importante de los US, descansando en ella su utilidad para el diagnóstico médico. Las ondas ultrasónicas al llegar a la superficie de contacto entre dos medios que poseen impedancia acústica diferente, van a ser parcialmente reflejadas, mientras el resto continua su camino. Esta energía ultrasónica reflejada es captada por una sonda (que actúa a la vez de emisora y receptora) y transfor-

mada en señales eléctricas que son los ecos, base del diagnóstico por US. El organismo humano contiene numerosas fuentes ecógenas, ya que cada estructura posee impedancias acústicas diferentes; pero además, las impedancias acústicas pueden ser diferentes en el seno de un mismo órgano, existiendo órganos acústicamente homogéneos y otros heterogéneos. Cada medio posee un coeficiente de reflexión y transmisión que lo son propios; por su influencia sobre la calidad de los ecos obtenidos, estos coeficientes rigen la interpretación diagnóstica.

El coeficiente de reflexión viene determinado por la ley de Rayleigh, según la cual, la cantidad de energía ultrasónica reflejada y por tanto la riqueza de ecos e información recibida, es proporcional al cuadrado del cociente de la diferencia de las impedancias acústicas de cada medio y la suma de las mismas. Por tanto, si un haz de US llega a dos medios en contacto de impedancias acústicas parecidas, la reflexión será baja y en cambio la transmisión (T= 1-R) será elevada. Este es el caso del tejido adiposo y del músculo. Por el contrario, cuando dos medios en contacto posean muy diferentes impedancias acústicas, caso del cerebro y el cráneo, la reflexión será muy elevada y baja la transmisión.

La ***refracción*** de las ondas sonoras, es una propiedad importante a tener en cuenta, sin embargo es un factor despreciable siempre que la incidencia de las ondas ultrasónicas sea perpendicular a la superficie del medio reflexógeno, puesto que, tanto el haz ultrasónico emitido como el reflejado deberán tener la misma dirección, ya que de lo contrario el haz reflejado no será recogido por la sonda emisora-receptora y por tanto, no obtendremos información. Así, si la incidencia del haz ultrasónico es tangencial al objeto que queremos visualizar, se originaría una reflexión

angular (refracción) que al no ser recogida por la sonda emisora-receptora, no se acompañaría de información.

La ***dispersión*** del fascículo ultrasónico es un fenómeno que solo tiene lugar cuando la longitud de onda es de dimensiones muy parecidas a la superficie reflejante, y consiste en algo muy parecido a lo que ocurre en la niebla, donde la luz y el sonido son dispersados por las finas partículas de agua. Es una propiedad que no influye mucho en la transmisión y reflexión de los US.

La ***atenuación*** del haz ultrasónico en profundidad a lo largo del medio que recorre, es una característica de los US, como de muchos otros tipos de energía. En la atenuación influyen dos factores: la reflexión en las superficies limitantes, la cual es directamente proporcional a la atenuación, y la absorción, que depende a su vez de la intensidad y frecuencia del ultrasonido y de la consistencia y estructura del medio que se irradia (Hill, 1961). La atenuación constituye una propiedad física importante cuando se quiere examinar estructuras muy profundas, ya que para una mayor penetración ultrasónica es necesario aumentar la intensidad o disminuir la frecuencia del haz ultrasónico.

Pueden darse fenómenos de ***interferencias***, que se deben a que la placa emisora de ultrasonidos está constituida por infinidad de puntos emisores, y entonces, en la proximidad de la superficie emisora se produce una superposición de ondas, es decir, interferencias. Para anular estas interferencias, todos los aparatos llevan unos dispositivos que las reducen.

C. ***MODOS ULTRASONICOS*** USADOS CON FINES DIAGNOSTICOS EN MEDICINA.

La obtención de imágenes con fines diagnósticos con los US, puede conseguirse mediante el uso de distintos modos.

1) ***Modo A.*** Llamado también scan A o imagen unidimensional, fue el primer procedimiento utilizado, hoy ya en desuso con la introducción de la imagen bidimensional. En esta modalidad de representación, el haz ultrasónico procedente de la sonda emisora se propaga a través de los tejidos humanos y en su recorrido se va a ir encontrando con estructuras de impedancias acústicas diferentes, por lo que las ondas van a ser parcialmente reflejadas, obteniéndose una información o eco que se proyecta sobre la pantalla del osciloscopio en forma de espigas a lo largo de una línea base, equivaliendo la amplitud de las espigas a la intensidad de los ecos y la distancia entre las distintas espigas proporcional a la distancia entre los medios reflexógenos que dieron nacimiento a tales ecos.

2) ***El modo B*** o scan B, nos proporciona una imagen bidimensional. En esta forma de representación, los ecos se registran como puntos luminosos sobre una superficie plana, reproduciendo con mayor o menor fidelidad las estructuras u órganos que los originaron. La luminosidad del punto o eco depende en cierto modo de la intensidad del eco captado, es decir, está en relación con la riqueza de reflexión de los tejidos. Para que el conjunto de ecos pueda formar una imagen plana en dos dimensiones, deberán distribuirse en la pantalla de tal forma que reproduzcan exactamente las estructuras de donde tales puntos surgieron. Para ello, la sonda emisora-receptora deberá de realizar un movimiento de

traslación, ya que el desplazamiento del haz ultrasónico provoca el barrido de una serie de puntos situados en el plano correspondiente a los límites del desplazamiento, y determina así una superficie plana bien definida.

La elaboración de la imagen ecográfica puede producirse bien en forma de imagen fija o en forma de imagen móvil (imagen en tiempo real).

En el caso de la imagen fija o estática, la sonda se desplaza manualmente siguiendo la dirección de un mismo plano, apareciendo los ecos por cada posición de la sonda, siendo sumados gracias a un tubo memoria. La imagen es construida progresivamente, pudiendo ser fotografiada.

Para representar la imagen bidimensional y dinámica (tiempo real), la sonda siempre es automática. Este tipo de sonda no está en contacto directo con la piel, sino que se sitúa en un recipiente con agua destilada herméticamente cerrado que se coloca sobre la piel a través de una membrana. El desplazamiento se realiza de forma pendular, permanente y automático, sin intervención de la mano del explorador. Los ecos pertenecientes a los ejes de propagación del haz ultrasónico aparecen directamente sobre la pantalla y la sumación de los puntos está realizada por remanencia retiniana. La imagen es de esta manera permanente y dinámica. Por otra parte, la permanencia de la imagen permite una sucesión rápida de los planos tomográficos por un verdadero barrido del dispositivo sobre la superficie de la región examinada.

Los aparatos de imagen bidimensional dinámica, con movimiento automático de la sonda, permiten barrer planos paralelos sucesivos de

toda una región en pocos segundos, por lo que la exploración es extremadamente rápida, muy completa y milimétrica. Estas ventajas han llevado a que en la actualidad, la imagen bidimensional dinámica ha reemplazado tanto al modo A como a la imagen bidimensional estática. La nitidez de los detalles de las imágenes ultrasónicas han mejorado con una modificación del modo B llamada Ultrasonidos con escala de grises, que consiste en la utilización de un espectro de densidades ultrasónicas que van desde el sonolucente (área negra) a áreas ecogénicas (áreas blancas). Las zonas de densidad intermedia que corresponden a interfases tisulares o zonas de impedancia acústica menor son llamadas áreas grises, de ahí el término de [illegible]on escala de grises. Con estos avances ultrasónicos, la precisión de las imágenes ha mejorado significativamente (Mc Curdy et al, 1980).

3) ***Modo TM.*** Constituye una técnica especial, integrada en el modo B. También se le denomina ultrasonoecocardiografía, y con ella se analiza un movimiento (M) en un tiempo (T). La sonda se coloca fija, y a pesar de la inmovilidad, el trazado del haz ultrasónico recorre la pantalla por un movimiento de traslación artificial que no se corresponde con ningún movimiento real de la sonda. Cuando estructuras situadas debajo del haz ultrasónico son inmóviles, los ecos se proyectan sobre la pantalla por el desplazamiento del haz ultrasónico, y quedan situados siempre a la misma distancia de la sonda. Pero si una estructura se desplaza en dirección paralela al haz ultrasónico emitido por la sonda en posición fija, la distancia y situación de los ecos con relación a la sonda variaran progresivamente y en cada movimiento del órgano cuando se proyectan sobre la pantalla. Así, el desplazamiento del trazado que aparece tiene el efecto de representar los movimientos en el tiempo.

4) ***Efecto doppler*** aplicado al diagnóstico ultrasónico. De la observación de Christian Doppler en el siglo XIX, surgió una ley física que dice que cuando la fuente sonora se aproxima a un observador, la frecuencia aumenta, y cuando la fuente se aleja, la frecuencia disminuye. Un fenómeno idéntico se produce cuando la fuente sonora está fija y el observador móvil, originándose un cambio de frecuencia que está en relación con la velocidad de propagación del sujeto. Los aparatos de US que aprovechan el efecto doppler, poseen una sonda donde está colocada la placa de titanato de bario, que recibe el influjo de una corriente eléctrica continua, por lo que la emisión de US es igualmente continua. Este hecho hace que esta sonda no pueda actuar a la vez de receptora, siendo necesaria otra placa que asume el papel de receptor. El movimiento de la estructura atravesada por el haz de ultrasonidos a una determinada frecuencia, hace que se modifique la misma según se aleje o aproxime a la sonda, por lo que la placa receptora captará ondas sonoras de frecuencia modificada, que tras pasar por una serie de amplificadores, controles de sensibilidad, moduladores y filtros de bandas. transforman los US en sonidos audibles o bien pueden ser registrados de forma gráfica.

D. *ELEMENTOS FUNDAMENTALES* DE UN EQUIPO DE ULTRASONIDOS.

Un equipo de US consta de 4 elementos fundamentales: (Segura Cabral, 1984_b).

1) ***Transductor.*** Es el elemento que emite el haz de US. Contiene un cristal especial, que en virtud del efecto piezoeléctrico, cuando es colocado en un campo eléctrico se deforma, convirtiendo la energía eléctrica en energía ultrasonora y al contrario, cuando se deforma por

medio de la energía ultrasónica, transforma esta en energía eléctrica (efecto piezoeléctrico inverso). Por este motivo, el transductor funciona al mismo tiempo como emisor-receptor de ultrasonidos. El cristal natural más común con propiedades piezoeléctricas es el cuarzo, pero generalmente se utilizan materiales sintéticos como el titanato de bario.

2) ***Brazo monitor de posición.*** Es el sistema donde va colocado el transductor y que lo mantiene en una determinada posición. Solo se utiliza en las exploraciones con modo B de representación estática, no siendo necesario en las modalidades A, M, y en la B de representación dinámica (tiempo real), en los que el explorador coloca directamente el transductor en las posiciones necesarias para la exploración.

3) ***Equipo electrónico.*** Es un complejo aparato con múltiples elementos. Dentro de este equipo existen dos controles fundamentales cuyo conocimiento es importantísimo para la obtención de buenas imágenes.

* ***Ganancia o sensibilidad.*** Es equivalente al volumen de un receptor de radio. Es decir, a mayor ganancia, mayor cantidad y amplitud de ecos. Las exploraciones con escala de grises se realizan a sensibilidad amplia y fija, ya que nos interesa recoger todos los ecos existentes, mientras que en las exploraciones con equipos con modo B e imagen fija, al no diferenciar estos las amplitudes de los diferentes ecos, es preciso realizar la exploración primero a baja sensibilidad, con lo cual solo se representan los límites del órgano o estructura a estudio, y después a alta sensibilidad, con lo que el órgano se llenará de ecos si es sólido o permanecerá vacío si es líquido.

* La ***curva de ganancia compensada en el tiempo*** o ***C.T.G.*** Tiene como finalidad el proporcionar una imagen uniforme de la zona u órgano que se explora, es decir, que cuando está correctamente ajustada, la densidad de los ecos será la misma en toda la profundidad del campo explorado.

4) ***Sistema de representación.*** Es el que produce la imagen que nosotros vemos. Puede ser un osciloscopio o un convertidor de scan (los más usuales). El primero se utiliza en los equipos biestables (modo B de imagen fija sin escala de grises). Por el contrario, el convertidor de scan da lugar a una imagen con diferentes tonalidades. Este sistema se ha llamado escala de grises.

E. *SEMANTICA* DE LAS IMAGENES BIDIMENSIONALES ULTRASONICAS.

Weill, (1963) indica la necesidad de emplear un vocabulario descriptivo y adecuado para la interpretación de las imágenes ultrasónicas obtenidas por el modo B, pudiendo distinguirse 4 tipos de imágenes ultrasónicas:

1) ***Imagen de interface.*** Corresponde al límite entre un medio de impedancia acústica fuerte con otro de impedancia acústica débil. Por ejemplo, sería la imagen de un vaso sanguíneo.

2) ***Imagen de pared*** Es una imagen lineal, ocasionada por un medio de impedancia acústica fuerte situado entre dos zonas de impedancia acústica débil. Sería por ejemplo la imagen de un quiste tabicado.

3) ***Imagen de vacío.*** Es una imagen libre de ecos, translúcida, manteniéndose como tal aunque aumentemos la ganancia. Tiene su origen en aquellas estructuras que presentan la misma impedancia, lo que conduce a la no formación de ecos. Sería el ejemplo de una vesícula biliar sin cálculos.

4) ***Imagen de estructura.*** Tiene su origen en los medios sólidos, y a su vez puede ser:

* ***Homogénea:*** Cuando el medio tiene una estructura similar y por tanto la impedancia es parecida. Sería por ejemplo la imagen que produce el hígado.

* ***Heterogénea:*** Se produce en aquellos medios en los que se ha modificado su estructura por la presencia de lesiones. Es lo que ocurre por ejemplo en un hígado metastásico.

1.2.2. UTILIDAD DE LA ECOGRAFIA EN EL ESTUDIO DE LA PATOLOGIA DE LAS GLANDULAS SALIVARES MAYORES.

La utilización de los Ultrasonidos (US) se ha generalizado prácticamente en todas las especialidades de la Medicina: Obstetricia y Ginecología, Cardiología, Digestivo, Oftalmología, Urología, Cirugía Vascular, etc... Recientemente ha encontrado difusión en el estudio del área cervico-facial. En efecto, fue introducida en el estudio del tiroides (Rosen et al, 1979), de las adenopatías cervicales (Chodosh et al, 1980) y de las glándulas salivares. Los tumores de las glándulas salivares fueron evaluados ultrasónicamente por primera vez en 1963 por ***Kitamura et al,*** (Universidad de Chiba, Japón), utilizando ultrasonidos de modo A. Encontraron que los tumores benignos y los procesos inflamatorios producían reflexión de los ecos en la superficie y en la base del tumor y que los malignos producían una reflexión de ecos irregular y continua a través de toda la masa tumoral. Posteriormente estos autores confirman sus hallazgos en otras publicaciones (Kitamura et al, 1969; Kaneko et al, 1975).

Otros autores pioneros en el estudio ecográfico de los tumores de las glándulas salivares fueron ***Macridis et al.*** en 1975 y ***Neiman et al.*** en 1976. En los años siguientes, con el perfeccionamiento de los equipos de US, este método diagnóstico se ha introducido más ampliamente.

Es en el estudio de los tumores de las glándulas salivares, especialmente de las parótidas donde la ecografía se ha desarrollado con mayor fuerza. Además de los tumores, se ha intentado aplicar esta técnica a la descripción de la ecomorfología de las glándulas salivares

normales, así como al estudio de la patología no tumoral: inflamatoria (autoinmune o no) y sialolitiasis.

A. *ECOANATOMIA* DE LAS GLANDULAS SALIVARES MAYORES.

1) ***Técnica y referencias*** para la localización ultrasónica de las glándulas salivares.

* La glándula parótida se visualiza bien en el plano axial (transversal), con forma triangular, colocando el transductor perpendicular e inferior al lóbulo de la oreja (figura 7). Suele estar oculta en su parte anterior por la sombra acústica dejada por la mandíbula, pero la parte posterior de la glándula, situada en el espacio retromandibular suele visualizarse con claridad.

También puede visualizarse en el plano longitudinal (coronal, sagital), justamente paralelo y anterior a la oreja (figura 8). En este plano se visualiza la parótida, con forma elíptica, justo por debajo de la piel.

* La glándula submaxilar: La glándula submaxilar o submandibular es de menor tamaño que la parótida, con forma de almendra grande. Está situada medial a la parte posterior del cuerpo de la mandíbula, en la pared lateral de la región suprahioidea, contenida en una excavación osteomusculotendinosa llamada celda o compartimiento submaxilar. Se visualiza bien ecográficamente colocando el transductor en un corte coronal de la región suprahioidea (figura 9), con el enfermo colocado en decúbito supino y el cuello en hiperextensión.

2) ***Patrón*** ecogénico ***normal.***

La ecoestructura de la glándula parótida suele ser homogénea y sus bordes no se suelen visualizar habitualmente con nitidez, pero se delimitan fácilmente (Gooding, 1980; Partridge et al, 1986). ***Sicart et al,*** en 1982, estudia las parótidas de 10 personas normales, encontrando en todas ellas un patrón ecográfico homogéneo, con punteado fino y regular, con límites mal definidos, pudiéndose distinguir con facilidad de los vasos y músculos adyacentes. No hemos encontrado en la literatura revisada, otras publicaciones sobre el comportamiento normal de la parótida, ni ningún intento de valorar su tamaño.

La de la submaxilar, suele ser también homogénea y con límites mal definidos. ***Bartlett y Mon Pon,*** en 1984, estudian las glándulas submaxilares en 20 personas sanas, consiguiendo visualizarla completamente en todos los casos; con ecoestructura homogénea, moderadamente ecogénica, similar a la del tiroides. Ocasionalmente encuentra ecos lineales, cortos y muy finos, localizados intraglandularmente. No realiza valoración del tamaño glandular, siendo esta la única publicación que hemos encontrado en la que se estudie por ultrasonidos la submaxilar normal.

3) ***Referencias anatómicas*** externas.

En el plano axial parotídeo previamente referido, en la parte más alta del mismo y en la parte posterior, nos encontramos en primer lugar la sombra ecogénica de la apófisis mastoides. Justo anterior a esta sombra acústica vemos la parótida, y por delante de la misma una línea ecogénica que corresponde al ramo mandibular. En ocasiones, por

encima de la mandíbula se puede visualizar el músculo masetero (Seibert y Seibert 1986). Situándonos un poco por debajo, en este mismo plano axial, en la parte posterior tenemos el músculo esternocleidomastoideo, debajo de la apófisis mastoides. Justo anterior al esternocleidomastoideo, en ocasiones nos encontramos con la sombra acústica de la apófisis estiloides, y más anteriormente la glándula parótida y después el ramo mandibular. Rastreando en el mismo plano, pero un poco más abajo, podemos localizar la vena yugular interna y la arteria carótida interna, inferior a la apófisis estiloides, medial a la glándula parótida y posterior al ramo mandibular, entre dicho ramo y el esternocleidomastoideo (Wittich et al, 1985). En el interior de la glándula, la vena facial posterior o retromandibular puede en ocasiones visualizarse, posterior al ramo mandibular. La arteria carótida externa se visualiza ocasionalmente en el interior de la parótida, medial a la vena facial posterior.

En el plano longitudinal, se visualiza la parótida, con forma elíptica, justo por debajo de la piel, y medial a ella la carótida externa (Schadel y Wagner 1986). El nervio facial no se visualiza habitualmente por ultrasonidos. El curso normal del nervio facial se corresponde aproximadamente con una línea trazada desde la apófisis estiloides al borde posterolateral del ramo mandibular. El conducto de Stenon está situado lateral al músculo masetero y puede ser visualizado por ultrasonidos cuando está dilatado. En algunas ocasiones puede visualizarse la parte proximal aún sin estarlo.

La glándula submandibular, se localiza entre la platisma o músculo cutáneo por encima y el músculo milohioideo por debajo. En ocasiones es posible visualizar la prolongación anterior de la submaxilar que sale de su cara interna y va por detrás del músculo milohioideo. El

conducto de Wharton, suele acompañar a la prolongación anterior de la glándula hasta la celda sublingual; de 2-3 mm de diámetro, se visualiza ecográficamente si está dilatado,aunque ocasionalmente se vea sin estarlo (Bartlett y Mon Pon, 1984). En algunos enfermos, es posible localizar la vena facial situada postero-superiormente a la glándula.

La otra glándula salivar mayor, la sublingual, dado su pequeño tamaño y localización, no se visualiza habitualmente por ultrasonidos, aunque en una reciente publicación (Gritzmann y Frühwald 1988), se hace una descripción anatómica por ultrasonidos de la lengua, suelo de la boca y glándula sublingual.

B. *PATOLOGIA DIFUSA* DE LAS GLANDULAS SALIVARES.

La patología no tumoral de las glándulas salivares ha sido poco estudiada por ultrasonidos, sin existir por otra parte acuerdo entre los distintos autores sobre el valor de esta técnica en el estudio de la misma. Parece haber consenso respecto al valor de los US en descartar patología focal (bien neoplásica o inflamatoria focal), pero no en cuanto a los hallazgos específicos de esta patología.

1) Para unos, los ultrasonidos no son capaces de detectar alteraciones en el tamaño y/o ecoestructura de las glándulas afectas de procesos inflamatorios no focales siendo útiles solo para descartar la presencia de proceso focal (Sicart et al, 1982; Bruneton et al, 1983; Iko et al, 1986). Consideran válida la estrategia clásica de RX simple más sialografía en el estudio de esta patología.

2) Otros autores consideran que los ultrasonidos pueden localizar alteraciones en la ecoestructura, consistentes principalmente en presencia de patrón hipoecogénico y heterogéneo, sin referir variaciones en el tamaño, además de permitir descartar la presencia de procesos expansivos (neoplásico o inflamatorios focales) (Partridge et al, 1986).

Rubaltelli et al, en 1987 estudia con ultrasonidos 10 niños con parotiditis crónica recurrente. Encuentran alteración en el patrón ecográfico de las parótidas consistente en múltiples áreas hipoecóicas en 4 casos, moderada heterogeneidad en otros 4 y un patrón prácticamente normal en 2. El seguimiento ultrasónico en 2 niños mostró una reducción paralela entre la heterogeneidad ecográfica de la glándula y la mejoría clínica. Piensan que la ecografía puede tener un valor en estos enfermos, pero su papel está aún por definir.

De Clerck et al, presentan una comunicación en el XI congreso europeo de Reumatología (Atenas, 1987) en el que estudia ecográficamente 14 enfermos con Síndrome de Sjögren y encuentra en el 75% de los mismos un aumento de la reflectividad de la parótida, siendo este un trabajo pionero, ya que en el planteamiento actual del diagnóstico del Síndrome de Sjögren, no se contempla esta exploración (Lindvall y Jonsson, 1986). Posteriormente confirma sus hallazgos, viendo que en este aspecto, los US son superiores a la T.A.C. (De Clerck et al, 1988). ***Bradus et al***, (1988) estudian por US 6 enfermos con Síndrome de Sjögren, encontrando múltiples dilataciones quísticas parotídeas bilaterales en 4 de ellos, demostrándose posteriormente en el examen patológico la típica lesión linfoepitelial benigna en uno de ellos. Sugiere que este hallazgo puede ser indicador de lesión linfoepitelial benigna no complicada, pudiéndose descartar la presencia de otros procesos (linfomas, tumores

parotídeos o sarcoidosis) que pueden aparecer en enfermos con Síndrome seco, y que habitualmente se comportan como lesiones solidas por ultrasonidos.

3) Por último, la mayoría de los autores encuentran alteraciones tanto en el tamaño como en el comportamiento ecoestructural de las glándulas salivares en patología tan variada como sialoadenitis crónica (obstructiva o no obstructiva), aguda, enfermedades autoinmunes, granulomatosas (Wittich et al, 1985; Schwerk et al, 1985; Gritzmann, 1989).

Respecto a las alteraciones volumétricas, en ningún estudio se especifica la cuantía de esta alteración, haciéndose referencia fundamentalmente a la detección de una glándula aumentada de tamaño respecto a la contralateral (Gooding, 1980; Seibert y Seibert, 1986; Gritzmann 1989). Otros autores no refieren como determinan la presencia de este aumento de tamaño. (Wittich et al, 1985; Rengo et al, 1986; Piette, 1986).

Las alteraciones en la ecoestructura varían desde la presencia de un parénquima heterogéneo, tosco, hipo o hiper ecogénico, con presencia en ocasiones de imágenes quísticas intraglandulares, además de dilataciones intra o extraglandulares de los conductos salivares (particularmente asociada a sialolitiasis) (Schwerk et al, 1985; Gritzman, 1989). Estos hallazgos, aunque constantes, son considerados inespecíficos, por lo que la sialografía se considera como técnica de elección en estos enfermos (Wittich et al, 1985; Gritzmann, 1989), quedando los US para descartar la presencia de procesos focales, por lo que puede considerarse que aporta información suplementaria útil a la sialografía (Bohndorf et al, 1987).

No existen en la literatura trabajos que hayan intentado valorar el comportamiento ecográfico de las glándulas salivares (parótida y submaxilar) en la sialosis. Tan solo ***Rothberg et al,*** (1984) hace una somera referencia a la posibilidad de detectar la infiltración grasa parotídea en los pacientes diabéticos.

4) La sialolitiasis ha sido estudiada tanto en la glándula parótida como en la submaxilar por diferentes autores (Schwerk et al, 1985; Traxler y Gritzmann, 1986) con una sensibilidad cercana al 90%, siendo posible detectar tanto los cálculos radioopacos como los radiotransparentes (Grünebaum et al, 1985). En este campo, aunque el papel de la ecografía no esta bien definido, parece que puede tener su aplicación en pacientes seleccionados (Wittich et al, 1985).

C. *PATOLOGIA TUMORAL* DE LAS GLANDULAS SALIVARES.

Los tumores de las glándulas salivares, (tanto neoplasias como procesos focales no neoplásicos) han sido estudiados por US principalmente en los últimos 10 años, con resultados francamente esperanzadores (Bruneton et al, 1983; Wittich et al, 1985; Gritzmann, 1989). Pese a ello, y a que las glándulas salivares se prestan bien por ser superficiales a la evaluación con ultrasonidos, lográndose visualizar finos detalles anatómicos (Seibert y Seibert, 1986), de que es una exploración no invasiva, poco costosa, y rápida (Castel y Delorme, 1985); no se ha introducido todavía en nuestro medio como técnica de empleo rutinario en el estudio de las glándulas salivares. En algunos trabajos recientes (Mc Gahan et al, 1984; Friedman et al, 1986; Byrne y Spector, 1988), no se

contempla aún la ecografía en el planteamiento diagnóstico inicial de estos tumores.

A continuación vamos a describir los principales hallazgos ecográficos de la patología tumoral de las glándulas salivares.

1) ***Patrón ecográfico quístico.*** El aspecto ultrasónico quístico, descrito como la presencia de una ecoestructura anecóica y con importante refuerzo posterior, ha sido referido por distintos autores.

Aunque se ha comunicado que los US aportan información crucial ya que permiten precisar la naturaleza sólida o líquida de un tumor (Sejournant et al, 1982; Rothberg et al, 1984); el patrón quístico se ha encontrado en varios tumores benignos no líquidos.

El Cistoadenolinfoma o tumor de Whartin, suele presentar este aspecto hasta en un 50% de los casos (Demard et al, 1983). Para algunos autores podría diferenciarse de los quistes debido a la aparición de ecos intratumorales al aumentar la ganancia (Bruneton et al, 1980), pero la opinión más generalizada es que su diferenciación es prácticamente imposible desde el punto de vista ultrasónico (Sicart et al, 1982; Castel y Delorme, 1985; Assa y Scheffer, 1988). En ocasiones se ha descrito que el Cistoadenolinfoma puede presentar tabicaciones intratumorales que serían muy representativas de este tipo histológico de tumor (Wittich et al, 1985), aunque su presencia no es constante (Demard et al, 1983).

Otros tumores benignos que pueden cursar con patrón quístico, aunque de forma más inconstante, son el adenoma pleomorfo (hasta un 21% de ellos pueden presentar este patrón), los quistes branquiales, abscesos y adenopatías inflamatorias (Gooding, 1980; Piette, 1986; Siegert, 1987).

De forma excepcional, algunos tumores malignos pueden presentar este aspecto transónico con refuerzo posterior (Demard et al, 1983).

Por todo ello, ante un aspecto transónico sin o con muy pocos ecos internos al aumentar la ganancia, con la presencia de un refuerzo posterior, se pensará en primer lugar en un cistoadenolinfoma, en un tumor mixto de contenido quístico o bien en algún quiste o absceso. Se pensará también en la posibilidad de una adenopatía inflamatoria o linfomatosa o en un pequeño tumor maligno encapsulado (carcinoma mucoepidermoide, cilindroma o acenocarcinoma quístico indiferenciado) (Demard et al, 1983; Castel y Delorme, 1985).

2) ***Patrón sólido homogéneo.*** La presencia de este patrón ultrasónico ha sido referido con frecuencia en el estudio de los tumores de las glándulas salivares, principalmente benignos (Partridge et al, 1986; Piette, 1986).

Una ecoestructura homogénea e hipoecóica respecto al parénquima glandular, se ha descrito habitualmente en el adenoma pleomórfico, en ocasiones rodeada por un halo claro más o menos importante (Bruneton et al, 1980; Sicart et al 1982; Castel y Delorme, 1985). Otros autores han

referido en estos tumores una ligera heterogeneidad de su ecoestructura (Wittich et al, 1985; Assa y Scheffer, 1988; Falomir Gil et al, 1989). El cistoadenolinfoma o tumor de Whartin, también puede cursar con una ecoestructura homogénea e hipoecogénica, así como las adenopatías inflamatorias o linfomatosas, tanto intra como extraglandulares, y otros tumores no epiteliales de la región parotídea, no pudiendo diferenciarse por ultrasonidos de los tumores epiteliales benignos de las glándulas salivares (Demard et al, 1983; Ballerini et al, 1984; Rengo et al, 1986; Seibert y Seibert, 1988).

Algunos tumores malignos, sobre todo en estadíos iniciales, el tumor puede estar encapsulado y tener una ecoestructura homogénea e hipoecogénica. El caso más frecuente es el de los tumores mucoepidermoides de bajo grado de malignidad, tumores de células acinosas, el carcinoma adenoide cístico, las metástasis glandulares y los linfomas (Demard et al, 1983; Bruneton et al, 1983; Ballerini et al, 1984).

La presencia de una ecoestructura homogénea e hiperecogénica con respecto al resto del parénquima glandular, aparece de forma infrecuente. Aunque ha sido descrita de forma excepcional en adenitis tuberculosa, lesiones fibróticas y en algún tumor benigno (cistoadenolinfoma) (Partridge et al, 1986; Isaza et al, 1989), debe de hacernos sospechar la existencia de un tumor maligno (Ballerini et al, 1984).

3) ***Patrón sólido heterogéneo o patrón mixto.*** La presencia de un patrón ecográfico heterogéneo, con ecos densos y groseros y sin refuerzo

posterior suele estar habitualmente relacionada con los tumores malignos de la región parotídea y submaxilar (Bruneton et al, 1980; Sicart et al, 1982; Wittich et al, 1985). En ocasiones, la presencia de una necrosis central o de zonas quísticas intratumorales pueden dar un aumento del refuerzo posterior (Piette et al, 1987).

Algunos tumores benignos, pueden presentar un patrón ultrasónico heterogéneo, siendo el más frecuente la recidiva de adenoma pleomorfo (Gozzi 1985; Castel 1985; Vasiliu 1985). Para algunos autores, la mayoría de los tumores, sean benignos o malignos, presentan un patrón heterogéneo (Isaza et al, 1989; Gritzmann, 1989).

Los procesos focales inflamatorios (abscesos y adenopatías fundamentalmente), pueden presentar este patrón heterogéneo, debido a la presencia de área necróticas intratumorales.

4) ***Características de los bordes tumorales (laterales y profundo).*** La mayoría de los autores coinciden en observar que los tumores benignos de la región parotídea y submaxilar (neoplásicos o inflamatorios), presentan habitualmente sus bordes laterales y profundos lisos y bien delimitados, y los malignos bordes mal definidos e irregulares (Bruneton et al, 1980; Sicart et al, 1982; Pochberg et al, 1984; Wittich et al, 1985; Castel y Delorme, 1985; Piette et al, 1987), siendo considerado como el signo ultrasónico mas fiable de malignidad tumoral (Isaza et al, 1989).

No obstante, debemos de tener presente que existen excepciones a esta norma general. Los procesos inflamatorios focales pueden presentar mala definición de sus bordes (Baker y Ossoinig, 1977). Los adenomas pleomorfos pueden presentar lobulaciones y mala definición de sus bordes, sobre todo los casos de recurrencias, en los que el tejido cicatricial resultante de la intervención quirúrgica previa, puede interferir tanto en la ecoestructura como en la nitidez del borde tumoral (Demard et al, 1983; Bruneton et al, 1983). Las malformaciones vasculares glandulares y periglandulares suelen presentar los bordes tumorales mal delimitados (Assa y Scheffer, 1988). En estas situaciones el doppler puede ayudar a definirlos correctamente como tales (Seibert y Seibert, 1988). Por su parte los tumores malignos, pueden presentar los bordes tumorales bien definidos hasta en un 28% de los casos (Gritzmann, 1989), sobre todo linfomas, carcinomas metastásicos y tumores malignos en fase inicial y todavía encapsulados (tumores mucoepidermoides, carcinoma adenoide cístico y tumor de células acinosas) (Gozzi et al, 1985; Vasiliu et al, 1986; Palomir Gil et al, 1989). También se han referido dificultades en la correcta visualización del borde en aquellos tumores menores de 1 cm (Assa y Scheffer, 1988; Gritzmann, 1989).

5) ***Criterios de benignidad y malignidad tumoral.*** En 1979, se establecen por primera vez los criterios de benignidad o malignidad de un tumor de las glándulas salivares. Se consideran criterios de benignidad el carácter homogéneo y la nitidez de los bordes laterales y profundos del tumor, y de malignidad el carácter ecográfico heterogéneo, los bordes laterales mal definidos y la interrupción en la imagen de la

pared posterior. La presencia de solo uno de los criterios de malignidad se considera suficiente para considerar el tumor como maligno. Así, se consigue diferenciar entre benigno y maligno 16 de los 20 tumores estudiados (Fenart et al. 1979).

Desde entonces, son varias las publicaciones que han estudiado la fiabilidad de estos criterios, con resultados globales satisfactorios (aciertos del 73%-95%), con mejores porcentajes para los tumores benignos que para los malignos (Demard et al, 1983; Bruneton et al, 1983; Castel y Delorme, 1985; Wittich et al, 1985; Piette, 1986; Bleier y Rochels, 1988; Klein et al, 1989). Algunos autores no encuentran signos ecográficos capaces de diferenciar un tumor benigno de otro maligno (Sejournant et al, 1982; Schroeder et al, 1985). Otros consideran que el comportamiento ecoestructural del tumor no es útil para diferenciar su benignidad o malignidad, ya que encuentran que la gran mayoría de los tumores, tanto benignos como malignos, presentan alguna heterogeneidad en su ecoestructura y por tanto utilizan como único criterio de benignidad o malignidad la presencia de un borde tumoral neto o mal delimitado, consiguiendo resultados similares (Isaza et al, 1989; Gritzmann, 1989).

La presencia de adenopatías cervicales ipsalaterales al tumor, es fácilmente detectable por US, incluso aunque no se palpen manualmente, y son un signo indirecto de malignidad (Gritzmann, 1989; Falomir Gil et al, 1989).

Pese a la demostrada utilidad de los US en la diferenciación de tumores benignos y malignos, son bien conocidos los patrones de superposición o solapamiento entre ambos. Como hemos visto previamente, algunos tumores malignos, sobre todo aquellos en estadios iniciales y bien diferenciados, pueden tener ecoestructura homogénea (quística, hipo o hiperecóica) y bordes laterales y profundos lisos y bien definidos, pudiendo ser interpretados como benignos, y viceversa, algunos tumores benignos y procesos inflamatorios focales, pueden presentar una ecoestructura heterogénea y bordes tumorales mal delimitados, lo que hace que los US no sean una técnica definitiva en el diagnóstico de estos procesos, debiéndose tener siempre presente la posibilidad de encontrarnos ante un falso positivo o falso negativo de malignidad (Demard et al, 1983; Castel y Delorme, 1985; Wittich et al, 1985; Schadel y Wagner, 1986; Gönczi et al, 1988).

6) ***Localización del tumor.*** Los ultrasonidos se han mostrado útiles en la detección de los procesos focales, con una sensibilidad cercana al 100% (Gritzmann, 1989), incluso en aquellos casos en los que la palpación es dudosa y el tamaño tumoral es de hasta 3-5 mm de diámetro (Sicart et al, 1982; Rothberg et al, 1984; Schroeder et al, 1985; Isaza et al, 1989). Además, en los procesos inflamatorios agudos, en los que la realización de la sialografía puede estar contraindicada, los US permiten localizar la presencia o no de un absceso intraglandular (Seibert y Seibert, 1988). En los procesos de la región submaxilar también ha demostrado su utilidad permitiendo localizar los procesos focales (Scheible, 1981; Bartlett y Mon Pon, 1984). Se ha encontrado también una gran correlación entre el

tamaño real de los tumores y el medido por U.S., sobre todo en aquellos tumores comprendidos entre los 0,8-2 cm (Demard et al, 1983). La medida precisa del tamaño tumoral resulta de interés, sobre todo teniendo en cuenta lo difícil que resulta realizarla clínicamente (Castel y Delorme, 1985; Vasiliu et al, 1986).

La localización intraglandular o extraglandular de los tumores del área parotídea y submaxilar, tiene una importancia clínica considerable (Gooding, 1980). Los U.S. han mostrado una gran rentabilidad en este sentido, con porcentajes de acierto entre el 70-100% (Gozzi et al, 1985; Gritzmann, 1989; Falomir Gil et al, 1989). En los tumores localizados en el lóbulo superficial (el 90% de todos los tumores parotídeos), la sensibilidad es cercana al 100% (Wittich et al, 1985; White y Bowyer, 1987). Los mayores problemas aparecen al intentar delimitar los tumores localizados en el polo parotídeo inferior (Gozzi et al, 1985) y sobre todo al intentar definir los tumores del lóbulo parotídeo profundo y espacio parafaríngeo, en los que la rentabilidad de los U.S. es baja (Bruneton et al, 1983; Rothberg et al, 1984; White y Bowyer, 1987; Gritzmann, 1989). También se ha referido que los U.S. no pueden informar siempre al cirujano sobre la relación del tumor con el nervio facial, hecho este de gran importancia a la hora de decidir el procedimiento quirúrgico (Bruneton et al, 1983), ni son capaces de definir correctamente el tumor cuando existe extensión extraparotídea, debido a la mala delimitación ecográfica entre la glándula y las estructuras vecinas (Bruneton et al, 1980; Wittich et al, 1985; Falomir Gil et al, 1989).

7) ***Lesiones múltiples.*** Si nos encontramos con lesiones múltiples, hipoecóicas, mayores de 5 mm en una o mas de las glándulas salivares, los diagnósticos más probables son:

a) Si las lesiones afectan solo a la parótida, el diagnóstico más probable es el de linfoma, principalmente el no Hodking.

b) Si la única glándula afecta es la submaxilar, es necesario descartar la presencia de una neoplasia de la cavidad oral (Bruneton et al, 1985).

c) Cuando se detectan elementos quísticos intratumorales o el tumor es multicéntrico o bilateral, la probabilidad de que se trate de un tumor de Warthin es mayor (Gritzmann, 1989; Falomir Gil et al, 1989). Si las lesiones nodulares ocurren en varias glándulas salivares y además existen adenopatías cervicales, el diagnóstico mas probable es el de linfoma; pero si las lesiones glandulares son solitarias, hay que plantear el diagnostico de oncocitosis de las glándulas salivares (Bruneton et al, 1985).

Se considera importante, ante el hallazgo de unas lesiones multinodulares en las glándulas salivares, descartar la presencia de adenopatías cervicales, aún cuando no sean detectadas a la palpación.

8) ***Localización de lesiones asociadas.*** Los U.S. han mostrado su capacidad de reconocer la existencia de lesiones asociadas no sospechadas

clínicamente. Sería el caso de la detección de adenopatías cervicales en los carcinomas parotídeos o periparotídeos, presencia de cálculos asociados a las sialoadenitis crónicas y abscesos en las sialoadenitis agudas u otros procesos inflamatorios (Bruneton et al, 1985; Seibert y Seibert, 1988; Falomir Gil et al, 1989; Gritzmann, 1989).

2. OBJETIVOS

1) Conocer la utilidad de los ***Ultrasonidos*** en el estudio de la patología de las ***glándulas salivares*** y valorar su utilización como ***técnica inicial*** en el estudio de los mismos, dado su bajo costo, su inocuidad y la gran cantidad de información que pueden aportar.

2) Valorar los ***patrones de normalidad*** tanto de la glándula parótida como submaxilar.

3) Valoración de los patrones ecogénicos glandulares y sus cambios morfológicos y volumétricos como índice de relación con determinados cuadros sistémicos capaces de producir ***sialosis y afectación glandular autoinmune.***

4) Valoración de los Ultrasonidos en el estudio inicial de los ***tumores*** localizados en las áreas parotídea y submaxilar, intentando precisar si aportan información adicional al diagnóstico clínico respecto a la localización intraglandular/ extraglandular o a la benignidad/ malignidad de los mismos.

5) Estructuración de los distintos ***patrones ecográficos*** encontrados en los distintos tumores estudiados (benignos y malignos).

3. MATERIAL Y METODO

3.1. *SELECCION DE PACIENTES.*

Desde Enero-87 hasta Diciembre-88, fueron estudiados de forma prospectiva 3 grupos de pacientes, (160 en total) en la Unidad de Ultrasonografía del Servicio de Medicina Interna de la Ciudad Sanitaria "Virgen de las Nieves" de Granada.

1) Población normal o pacientes sin patología de las glándulas salivares (Grupo control o GC).

2) Pacientes con patología difusa de las glándulas salivares (GPD).

3) Pacientes afectos de tumoración en el área parotídea o submaxilar (GPT).

1) GRUPO DE POBLACION NORMAL O PACIENTES SIN PATOLOGIA DE LAS GLANDULAS SALIVARES *(GRUPO CONTROL. GC).*

Formado por 51 casos; 28 hembras y 23 varones (relación V/H= 1/1,21), con una edad media de 42±17,80 (rango 18-85 años). Ninguno de ellos refería manifestaciones clínicas de padecimiento de las glándulas salivares. Fueron sometidos a un protocolo prospectivo (tabla 5) para descartar esta posibilidad. Todos ellos eran trabajadores de la C.S. "Virgen de las Nieves" de Granada (15 personas), o bien enfermos ingresados en dicho centro por diversas causas (36 personas).

2) GRUPO DE PACIENTES CON PATOLOGIA NO NEOPLASICA DE LAS GLANDULAS SALIVARES *(GRUPO PATOLOGIA DIFUSA. GPD).*

Constituido por 70 casos; 35 hembras y 35 varones (relación V/H= 1/1), con una edad media de 50,88±17,34 (rango 16-87 años). 66 padecían alguna de las enfermedades que pueden cursar con hipertrofia parotídea (sialosis), y 4 estaban afectos de Síndrome de Sjögren. Todos ellos eran pacientes atendidos en los Servicios de Medicina Interna o Digestivo de la C.S. "Virgen de las Nieves" de Granada. A todos ellos se les aplicó el mismo protocolo prospectivo que al GC para descartar la existencia de otra causa capaz de afectar las glándulas salivares. (Grupo de patología difusa o GPD).

Se dividieron para su estudio en los siguientes 7 subgrupos:

a) Diabetes Mellitus no insulinodependiente o ***Diabetes mellitus II.*** Formado por 13 pacientes; 9 hembras y 4 varones (relación V/H= 1/2,25), con una edad media de 60,77±13,21 (rango 44-87 años). El tiempo transcurrido desde el inicio de la Diabetes hasta la realización de la Ecografía, fue de 11,77±6,39 años *(GPD-DM II).*

b) Diabetes Mellitus insulinodependiente o ***Diabetes mellitus I.*** Constituido por 12 pacientes; 5 hembras y 7 varones (relación V/H= 1/0,71), con una edad media de 32,08±10,77 (rango 22-57). El tiempo transcurrido desde el inicio de la diabetes hasta la realización de la ecografía fue de 15,33±10,40 años *(GPD-DM I).*

c) ***Obesidad.*** Definida como un incremento sobre el peso relativo o ideal mayor o igual a un 20%. Compuesto por 13 pacientes (todas ellas

hembras), con una edad media de 54,92±11,68 (rango 35-81) *(GPD-OB).* El valor medio del incremento del peso sobre el peso relativo o ideal en este grupo fue del 55,15±27,01%. El incremento sobre el peso relativo o ideal, fue calculado según la fórmula:

$$\text{Incremento peso relativo (\%)} = \frac{\text{Peso real x 100}}{\text{Peso relativo o ideal}} - 100$$

d) ***Etilismo crónico.*** Constituido por 12 varones, de una edad media de 57,41±16,85 (rango 22-76), con una ingesta media de 152,50±-43,72 g de etanol/día , durante 26,42±13,97 años *(GPD-EC).*

e) ***Cirrosis hepática alcohólica.*** Definida por criterios clínicos, bioquímicos e histológicos. Compuesto por 12 varones, con una edad media de 60,41±7,34 años (rango 49-72). El tiempo desde el diagnóstico de Cirrosis hepática a la realización de la ecografía, fue de 4,17±3,58 años *(GPD-CI).*

f) ***Anorexia nerviosa.*** Diagnosticada de acuerdo con los criterios de la American Psychiatric Association. Compuesta por 4 hembras de 16, 17, 19 y 21 años de edad. El tiempo transcurrido desde el diagnóstico de la enfermedad a la realización de la ecografía fue de 3, 2, 1 año y 8 meses respectivamente *(GPD-AN).*

g) ***Síndrome de Sjögren.*** Compuesto por 4 hembras de 32, 45, 54 y 55 años de edad. Tres de ellas cumplían criterios de S. Sjögren primario y la otra era secundaria a una Artritis Reumatoidea. El tiempo trans-

currido desde el inicio de la enfermedad a la realización de la ecografía, fue de 1,5, 2, 3 y 6 años respectivamente *(GPD-SS).*

3) GRUPO DE ENFERMOS CON PATOLOGIA TUMORAL EN EL AREA PAROTIDEA O SUBMAXILAR *(GRUPO TUMORES. GT).*

En este grupo se incluyeron 39 pacientes; 22 hembras y 17 varones (relación V/H= 1/1,29), con una edad media de 45,25±22,53 (rango 11-80 años), afectos de tumoración bien en área parotídea o submaxilar y que consultaban por este motivo, procedentes de los Servicios de Cirugía Maxilofacial (35 pacientes), Otorrinolaringologia (3 pacientes) y Medicina Interna (1 paciente) de la C.S. "Virgen de las Nieves" de Granada. Los enfermos fueron sometidos a un protocolo prospectivo (tabla 6).

Se valoró (a la hora de analizar los resultados), si la patología tumoral o focal de las áreas parotídea o submaxilar estudiada, pertenecía a alguna de las siguientes categorías:

a) Proceso intraglandular o extraglandular.

b) Proceso benigno o maligno.

Con objeto de facilitar el estudio estadístico, los procesos focales no neoplásicos (adenitis inflamatorias, quistes etc...) así como los procesos inflamatorios difusos que habían debutado como tumoración en el área parotídea o submaxilar (sialoadenitis, Síndrome de Sjögren, sialolitiasis) fueron considerados como benignos.

3.2. *PROTOCOLO DE ESTUDIO.*

1) *ECOGRAFO.*

El examen ultrasónico se realizó en todos los casos con un Ultrasonógrafo con imagen bidimensional (modo B), de tiempo real, sectorial y con escala de grises, modelo SDR 1550 XP (Philips, Ultrasound Inc. Santa Ana, California U.S.A.), equipado con sondas de 3 y 7,5 MHz. Imagen en hard-copy obtenida con cámara multiformato modelo 1021 SL, SCOPIX 100 (Agfa-Gevaert S.A., U.S.A.).

2) *TECNICA DE EXPLORACION.*

Con el enfermo colocado en decúbito supino y la cabeza inclinada al lado opuesto a la zona a explorar, se realizó un rastreo ecográfico tanto en sentido longitudinal como transversal de las glándulas parótidas. El estudio de las glándulas submaxilares requirió colocar la cabeza del enfermo en hiperextensión e inclinada al lado opuesto a explorar. Todas las exploraciones fueron realizadas con la sonda de 7,5 MHz. Se utilizó gel de contacto, no siendo necesario el empleo de esponja de agua. En los pacientes de los GC y GPD, se estudiaron cuatro glándulas (las 2 parótidas y las 2 submaxilares), anotándose las características de ecoestructura y el tamaño de las mismas. En los del GT, tan solo se estudió la glándula afecta y la contralateral. El tiempo aproximado de cada exploración completa fue de 30 minutos, y su costo aproximado de 3.500 pts.

3) *CRITERIOS ECOGRAFICOS* UTILIZADOS EN EL ESTUDIO.

a) Grupo de población normal *(GC)*, y grupo de pacientes con patología difusa de las glándulas salivares *(GPD)*.

En estos grupos de enfermos, se tuvieron en cuenta las siguientes características:

* ***Ecoestructura*** de las glándulas estudiadas. Se anotó el comportamiento del patrón de ecoestructura de las glándulas salivares según el grado de atenuación de los ecos en profundidad, grosor y homogeneidad de los mismos, así como la presencia o no de bandas hiperecogénicas. Se dividieron en 2 tipos de patrones:

- ***Normal:*** Aquellos casos en los que se objetivaron unos ecos homogéneos, finos, con escasa atenuación en profundidad, ecogenicidad media y con ausencia de bandas hiperecogénicas.

- ***Difuso-alterado:*** Cuando existían variaciones con respecto al patrón normal: Aumento de ecogenicidad en superficie, ecos gruesos, heterogéneos, aumento de atenuación en profundidad y/o presencia de bandas hiperecogénicas.

* Relación de la glándula salivar con las ***estructuras vecinas.*** Principalmente el músculo esternocleidomastoideo, rama del maxilar y vasos (arteria carotídea y vena yugular internas) para la parótida y el músculo milohioideo y la aponeurosis cervical para la submaxilar.

* Estimación del ***tamaño*** de la glándula.

- ***Glándula parótida.*** Se realizó un corte ecográfico axial de cada parótida, tomando como referencia externa el lóbulo de la oreja (figura 7). A este nivel se objetiva en la parte posterior el músculo esternocleidomastoideo. Anterior a él está situada la parótida y por delante de ella está la rama del maxilar. En la parte superficial, la parótida limita con la aponeurosis superficial, y en la parte medial con la arteria carótida interna y con la vena yugular interna. Con estas referencias anatómicas, y aunque los límites de la glándula no se delimitan con nitidez, hemos perfilado la parótida con un lápiz de inscripción electrónica incorporado en el equipo de Ultrasonidos, obteniéndose así, de forma automática, un área de la glándula en este corte ecográfico.

- ***Glándula submaxilar.*** Realizando un corte coronal de la región suprahioidea (figura 9), la glándula submaxilar se localiza entre la platisma y el músculo milohioideo. En el corte en el que el eje longitudinal de la glándula es mayor, y aunque los bordes de la misma no se delimitan con total nitidez, perfilamos la glándula submaxilar con el lápiz de inscripción electrónica, obteniéndose el área de la glándula en dicho corte ecográfico.

b) Grupo de pacientes con patología tumoral ***(GT).*** En este grupo, se tuvieron en cuenta las siguientes características:

* Valoración del ***efecto masa.*** Confirmar si la tumoración observada clínicamente estaba producida por una masa, o bien se trataba de una tumoración producida por un crecimiento difuso de la glándula.

* ***Localización.*** Ver si el proceso tumoral estaba localizado intra o extraglandularmente.

Se consideró que una masa era ***intraglandular*** cuando:

- Era totalmente intraglandular (masa totalmente rodeada de tejido glandular normal).

- En los casos de masa extrínseca (masa no totalmente rodeada de tejido glandular normal), se consideraron intraglandulares aquellas que producían abombamiento externo del borde glandular y/o borramiento del mismo.

Se considero que una masa era ***extraglandular*** cuando:

- Existía una neta separación entre la glándula y la masa, o bien, si estando en contacto con la misma, existía un abombamiento interno del borde glandular sin borramiento del mismo (impronta nítida).

* Criterios de ***definición*** de benignidad y malignidad.

- El diagnóstico de ***malignidad*** se basó en la presencia de uno o mas de los criterios descritos por ***Fenart et al,*** en 1979.

1) Contenido tumoral heterogéneo o con ecos groseros irregularmente repartidos. 2) Límites laterales no netos o interrumpidos. 3) Límite posterior interrumpido.

- El diagnóstico de ***benignidad*** se basó en la presencia de una masa de contenido homogéneo con contornos laterales y posterior bien delimitados. Obviamente, aquellas imágenes hipo o anecóicas y con refuerzo posterior se consideraron también benignas.

4) ***ACTITUD SEGUIDA*** EN EL ESTUDIO DE LOS ENFERMOS ANTES Y DESPUES DE LA ECOGRAFIA.

- En el grupo control ***(GC)*** y en el de enfermos con patología difusa de las glándulas salivares ***(GPD)***, en primer lugar se completaron los datos del protocolo (tabla 5) y después se realizó la ecografía. Tras la misma no se realizaron ningún otro tipo de estudio de las glándulas salivares.

- Los pacientes con patología tumoral ***(GT)***, fueron vistos primero por un clínico, quien completó los datos del protocolo (tabla 6), realizando un diagnóstico de sospecha clínica, intentando localizar el proceso como intra o extraglandular (I/E) así como definir su benignidad o malignidad (B/M), en base a los datos de la historia clínica y exploración física. En los casos en los que no pudo determinar la naturaleza B/M o la localización I/E del tumor, se consideró como diagnóstico clínico Indeterminado (I) y por tanto erróneo. A continuación se realizó la exploración ultrasónica. El diagnóstico ultrasónico se dio sin conocer el diagnóstico dado por el clínico. Tras los Ultrasonidos, los enfermos fueron remitidos a su Servicio de origen donde fueron estudiados y tratados según protocolos habituales.

5) *METODO ESTADISTICO.*

La introducción de datos en un ordenador IBM personal system/2, model 30 se realizó con la base de datos relacional DATAFLEX (Data Acces Corporation. Versión 2.3.). El análisis estadístico se llevó a cabo con el paquete estadístico STARGRAPHICS (Statistical Graphics Corporation. Versión 2.1.).

Se aplicaron métodos estadísticos de tendencia central y dispersión: Media aritmética, desviación típica, valor mínimo, valor máximo y rango. Test de correlación de muestras, test de Chi cuadrado de normalidad y de Kolmogorov objetiva, test de diferencias de medias para poblaciones normales, pruebas de independencia de Chi cuadrado, intervalo de confianza, valoración de una prueba diagnóstica, test de proporciones entre porcentajes.

Se consideraron significativos los valores de p menor de 0,05.

4. RESULTADOS

4.1. HALLAZGOS EN EL *GRUPO CONTROL (GC).*

El GC estaba compuesto por 51 adultos, 28 hembras (54,9%) y 23 varones (45,1%), (relación V/H= 1/1,21), con edades comprendidas entre 18 y 85 años (42±17,80 años). La superficie corporal de los enfermos varió entre 1,32 y 2,02 m^2 (1,66±0,17), siendo el porcentaje del peso ideal del 96,82±9,54%, con valores comprendidos entre el 80 y el 119% En la tabla 7, se recogen los datos de edad, sexo, peso, talla, superficie corporal, porcentaje del peso ideal, área de las cuatro glándulas salivares, y presencia o no de alteración en la ecoestructura de las mismas.

En todos los componentes de este grupo se aplicó un protocolo prospectivo (tabla 5), descartándose la presencia de cualquier causa conocida de hipertrofia parotídea. Ninguno de ellos presentaba síntomas de enfermedad de las glándulas salivares (dolor local y sequedad de boca principalmente) ni presentaba hipertrofia parotídea clínicamente detectable.

En todas los pacientes de este GC, se estudió tanto la glándula parótida como la submaxilar, con sus referencias anatómicas principales, lo que supone un total de 204 glándulas estudiadas (102 parótidas y 102 submaxilares). No se estudió la glándula sublingual.

A) *Glándula parótida:*

- El ***parénquima*** glandular se localizó fácilmente en las 102 glándulas estudiadas. De aspecto triangular en los cortes axiales y elíptica en los longitudinales (figuras 15 y 17).

- El ***músculo esternocleidomastoideo, rama del maxilar y vasos,*** (arteria carótida y vena yugular internas), fueron localizados sin dificultad (figuras 10 y 12) en las 102 parótidas exploradas y se utilizaron posteriormente como referencias anatómicas a la hora de delimitar los límites de la glándula. Cabe resaltar que la arteria carótida y vena yugular internas, aunque no se visualizaban con nitidez, pudieron al menos ser localizadas. (figura 13).

- Otras referencias anatómicas ***(apófisis mastoides, apófisis estiloides, arteria carótida externa, vena facial posterior, músculo masetero),*** fueron encontrados de forma mas inconstante y dificultosa. Dado que no tenían interés práctico para delimitar los contornos glandulares, no fueron investigados exaustivamente (figuras 10, 11, 12, 14 y 15).

-El ***conducto de Stenon,*** solo pudo ser localizado en 2 de las 51 personas del GC (en ambos casos en las 2 parótidas y tenía un diámetro aproximado de 2 mm) (fig 16).

- La ***sombra acústica del ramo maxilar,*** ocultó la parte anterior del lóbulo profundo parotídeo en todas las parótidas estudiadas (figura 10).

-Los ***bordes*** de la glándula parótida no se visualizaron con nitidez en ninguno de los pacientes, pero pudieron ser delimitados de forma aproximada en todos ellos (figura 22).

- El ***nervio facial*** no se visualizó en ninguna de las glándulas estudiadas.

B) ***Glándula submaxilar:***

- El ***parénquima*** glandular con forma y tamaño de almendra en los cortes coronales, fue fácilmente localizado en todos los casos (figura 18).

- También se visualizaron con nitidez en todos los casos la ***platisma*** o músculo cutáneo por encima de la glándula, y el ***músculo milohioideo*** por debajo (figura 18). Estas relaciones anatómicas fueron utilizadas a la hora de delimitar los límites glandulares (figura 23).

-La ***vena facial,*** situada posterosuperiormente a la glándula, y la ***prolongación anterior*** de la misma, fueron localizadas ecográficamente de forma mas inconstante (figura 19 y 21).

-El ***conducto de Wharton,*** solo se visualizó en 5 de los 51 personas estudiadas (en todos los casos en ambas glándulas), con un diámetro que osciló entre los 2-4 mm (figura 20).

-Los ***bordes*** de la glándula submaxilar no se visualizaron con nitidez en ninguna de las 102 submaxilares estudiadas, pero pudieron ser delimitados de forma aproximada en todos ellos (figura 23).

Con las referencias anatómicas y el método descritos previamente, se perfiló tanto la parótida como la submaxilar en todos los casos, en un corte ecográfico estandarizado, obteniéndose el valor de un ***área*** para cada glándula (en cm^2) (figuras 22 y 23).

Para comprobar la ***reproducibilidad*** del método de medición del área, en 10 pacientes de este grupo control (GC), se realizó la medición de la parótida y submaxilar derechas por el mismo observador en 2 ocasiones diferentes (con un intervalo mínimo de 24 horas entre ambas mediciones), y posteriormente fueron medidas por un segundo observador que desconocía los resultados previos. Los valores de las tres mediciones tanto para la PD como para la SD se recogen en la tabla 8-A. Se encontraron altas correlaciones para las dos glándulas entre las tres mediciones, con valores de r que oscilaron entre 0,89 y 0,98; con significación estadística en todos los casos (tabla 8-B).

Los parámetros estadísticos de tendencia central y dispersión (media aritmética, desviación típica, valor mínimo, valor máximo y rango), de la edad, peso, talla, superficie corporal, porcentaje del peso ideal y área de las 4 glándulas salivares de este GC, se recogen en la tabla 9.

Las frecuencias de los parámetros cualitativos (sexo y ecoestructura de las 4 glándulas salivares), se recogen en la tabla 10.

La distribución de las áreas de las glándulas se ajustaba a una distribución normal (test Kolmogorov de normalidad).

Se aplicó un test de correlación de muestras para ver la relación de la edad y la superficie corporal con las áreas de las cuatro glándulas salivares, viéndose que solo los valores de área de la parótida derecha e izquierda estaban débilmente correlacionados con la superficie corporal (r= 0,35; 0,37 respectivamente). Por otra parte se observó una alta correlación entre las parótidas derechas e izquierdas y entre las submaxilares con valores de r= 0,87 y 0,81 respectivamente, así como entre

las glándulas parótida y submaxilar derechas (r= 0,42) e izquierdas (r= 0,48) (tabla 11).

Así mismo se correlacionó el sexo con los valores de área de las cuatro glándulas (test de diferencia de medias para poblaciones normales), viéndose que el sexo no influía de manera estadísticamente significativa en los valores de las diferentes áreas (p no significativas en las 4 glándulas). La media y desviación típica de las áreas de las cuatro glándulas, según sexo, se describe en la tabla 12.

Al analizar los ***datos de ecoestructura,*** vimos que 4 de las 51 personas estudiadas (7,84%) presentaron alteraciones ecoestructurales de las glándulas salivares. Una de ellas, presentó alteraciones en la ecoestructura de ambas parótidas (1,96%) y las 4 (7,84%), tenían dicha alteración en ambas glándulas submaxilares, (tabla 10).

Esto supone que de las 204 glándulas estudiadas, 194 (95,10%) presentaron una ecoestructura normal y 10 (4,90%) una ecoestructura difusa-alterada. Se trataba de una mujer de 85 años que presentaba aumento de la ecogenicidad de las cuatro glándulas, dos mujeres (una de 28 y otra de 73 años) y un hombre de 70 años, que presentaban tractos hiperecogénicos en ambas submaxilares.

Además, encontramos en el grupo control, 2 personas con ***dilataciones venosas*** intraparotídeas bilaterales (figura 24) y una con una ***tumoración parotídea*** derecha de 4 mm de diámetro no detectada clínicamente (figura 25).

4.2. HALLAZGOS EN EL GRUPO DE PACIENTES CON *PATOLOGIA DIFUSA* DE LAS GLANDULAS SALIVARES *(GPD)*.

Este grupo estaba formado por 70 pacientes, que para su estudio fueron divididos a su vez en 7 subgrupos, según la enfermedad causante de hipertrofia de glándulas salivares que sufrían. Todos los enfermos fueron sometidos a un protocolo prospectivo (tabla 5), para descartar que no existiera otra causa además de la conocida, capaz de producir hipertrofia glandular.

Los subgrupos en los que se dividió este grupo fueron: GPD-DM II, GPD-DM I, GPD-OB, GPD-EC, GPD-CI, GPD-AN y GPD-SS.

Los datos de estos 7 subgrupos (edad, sexo, peso, talla, superficie corporal, % del peso ideal, presencia o no de hipertrofia de glándulas salivares clínicamente detectable, tiempo de evolución de su enfermedad, áreas de la parótida derecha (PD), parótida izquierda (PI), submaxilar derecha (SD) y submaxilar izquierda (SI), así como ecoestructura de las cuatro glándulas salivares, se recogen en la tabla 13.

Los parámetros estadísticos de tendencia central y dispersión (media aritmética, desviación típica, valor mínimo, valor máximo y rango) de los datos cuantitativos de estos 7 subgrupos se recogen en la tabla 14. La frecuencia de los datos cualitativos (sexo, presencia o no de hipertrofia glandular clínicamente detectable,presencia de ecoestructura normal o alterada) de estos 7 subgrupos se recoge en la tabla 15.

4.3. *COMPARACION ESTADISTICA* DEL GRUPO CONTROL *(GC)*, CON LOS GRUPOS DE ENFERMOS CON PATOLOGIA DIFUSA DE LAS GLANDULAS SALIVARES *(GPD)*.

Una vez descritos tanto el grupo control como los grupos con patología difusa, se llevo a cabo el tratamiento estadístico. A los grupos de Anorexia Nerviosa y Síndrome de Sjögren, dado lo reducido de su tamaño (4 enfermos en cada uno), no se les aplicó ningún estudio estadístico.

En primer lugar, y dado que la ***superficie corporal*** había sido el único parámetro, que influía de forma estadísticamente significativa en el área de las glándulas parótidas derecha e izquierda (aunque no en el de las submaxilares), se analizaron los valores de superficie corporal tanto del grupo control como de los 7 grupos de enfermos con patología difusa de las glándulas salivares. Comprobamos que tales valores se ajustaban a una distribución normal (test Kolmogorov objetivo), por lo que se realizo test de diferencia de medias para poblaciones normales (T de Student); los valores de superficie corporal del grupo control respecto a los subgrupos problema no presentaban diferencias estadísticamente significativas salvo en el caso de enfermos obesos ($p<0,05$).

Dado que los tamaños de los 5 subgrupos a estudio eran menores de 30 casos cada uno, se aplicó el test de Kolmogorov objetivo, a los valores de las áreas de las cuatro glándulas salivares, demostrándose que las mismas seguían una distribución normal por lo que al comparar las áreas de las glándulas salivares del grupo control con respecto a los grupos de patología difusa, se aplicó el test de diferencia de medias para poblaciones normales (T de Student).

Para comparar si había diferencia en cuanto a alteraciones de la ecoestructura entre el grupo control y los grupos patológicos se utilizaron pruebas de Chi-cuadrado.

Se consideraron significativos valores de p menor de 0,05.

1) COMPARACION ENTRE EL GRUPO CONTROL (GC) Y EL GRUPO DE *DIABETES MELLITUS TIPO II* (GPD-DM II).

A. Comparación del *área* de las glándulas.

Al aplicar el test de diferencia de medias para poblaciones normales, vimos que el área de las cuatro glandular salivares del GC, respecto al GPD-DM II, eran menores de forma significativa, con valores de $p < 0,001$ para la PD y PI; y $< 0,05$ para la SD y SI (figuras 70, 71, 72 y 73).

B. Comparación de las *ecoestructuras* de las cuatro glándulas entre ambos grupos.

Al aplicar el test de Chi-cuadrado, vimos que las cuatro glándulas del GPD-DM II, tenían mayor frecuencia de alteraciones en la ecoestructura que el GC (figura 26), con gran significación estadística, siendo los valores de $p < 0,001$ para las cuatro glándulas (figuras 74 y 75).

2) COMPARACION ENTRE EL GRUPO CONTROL (GC) Y EL GRUPO DE PACIENTES CON ***DIABETES MELLITUS I*** (GPD-DM I).

A. Comparación del **área** de las glándulas.

Existieron diferencias significativas entre ambos grupos para las cuatro glándulas, siendo mayores las del GPD-DM I que las del GC, con valores de $p < 0,001$ para la PD y PI; y $< 0,05$ para la SD y SI (figuras 70, 71, 72 y 73).

B. Comparación de las ***ecoestructuras*** de las cuatro glándulas entre ambos grupos.

La frecuencia de glándulas con ecoestructura alterada (figura 32) era mayor, de forma estadísticamente significativa en el GPD-DM I que en el GC para la PD y PI, con valores de $p < 0,001$. No fue significativa la diferencia para la SD y SI, aunque con valores de p de 0,057 para ambas (figuras 74 y 75).

3) COMPARACION ENTRE EL GRUPO CONTROL (GC) Y EL GRUPO DE ***OBESOS*** (GPD-OB).

A. Comparación del ***área*** de las glándulas.

Al hacer comparación de medias, vimos que el área de las glándulas del GPD-OB eran mayores, con diferencia estadísticamente significativa con respecto al área de las glándulas del GC, con valores de $p < 0,001$ para las cuatro glándulas (figuras 70, 71, 72 y 73).

B. Comparación de las ***ecoestructuras*** de las cuatro glándulas entre ambos grupos.

Al aplicar el test estadístico, comprobamos que la frecuencia de glándulas con ecoestructura alterada (figuras 27 y 33), era significativamente mayor en el GPD-OB que en el GC, con valores de $p < 0,001$ para las cuatro glándulas (figuras 74 y 75).

4) COMPARACION ENTRE EL GRUPO CONTROL (GC) Y EL GRUPO DE PACIENTES CON ***ETILISMO CRONICO*** (GPD-EC).

A. Comparación del ***área*** de las glándulas.

Al comparar las medias, se encontraron diferencias estadísticamente significativas entre el área de las glándulas de ambos grupos, siendo mayores las del GPD-EC que las del GC con valores de $p < 0,001$ para la PD, PI y SI; y $< 0,05$ para la SD (figuras 70, 71, 72 y 73).

B. Comparación de las ***ecoestructuras*** de las cuatro glándulas entre ambos grupos.

Al comparar las frecuencias entre ambos grupos, vimos que había mayor frecuencia de glándulas con ecoestructura alterada (figuras 28 y 34) en el GPD-EC respecto al GC, con diferencias estadísticamente significativas (valores de $p < 0,001$ para la PD y PI y $< 0,05$ para la SD y SI) (figuras 74 y 75).

5) COMPARACION ENTRE EL GRUPO CONTROL (GC) Y EL GRUPO DE PACIENTES CON ***CIRROSIS ALCOHOLICA*** (GPD-CI).

A. Comparación del *área* de las glándulas.

Pudimos demostrar que había diferencia estadísticamente significativa entre el área de las cuatro glándulas de ambos grupos, siendo mayores las del GPD-CI que las del GC con valores de $p < 0,001$ para la PD y PI; y $< 0,05$ para la SD y SI (figuras 70, 71, 72 y 73).

B. Comparación de las ***ecoestructuras*** de las cuatro glándulas entre ambos grupos.

Había mayor frecuencia de alteraciones ecoestructurales (figuras 29 y 35) en las glándulas del GPD-CI, con diferencias estadísticas significativas entre ambos grupos, con valores de $p < 0,001$ para las cuatro glándulas (figuras 74 y 75).

6) DESCRIPCION DEL GRUPO ***ANOREXIA NERVIOSA*** (GPD-AN) Y EL GRUPO ***SINDROME DE SJÖGREN*** (GPD-SS).

Por tratarse de grupos de 4 pacientes cada uno, no se les aplicó ningún test estadístico comparativo respecto al GC.

A. Valores del ***área*** de las glándulas.

Las medias de las áreas de todas las glándulas tanto del grupo SS como AN (salvo los de ambas parótidas del grupo AN) fueron mayores que las del GC. Los valores de media y desviación típica de las cuatro

glándulas tanto del GC como de los grupos AN y SS, se recogen en las tablas 9 y 14.

B. Frecuencia de las alteraciones de la ecoestructura de las glándulas.

En el grupo de AN, 2 de los 4 pacientes (50%) tenían alteración de la ecoestructura (figura 31) en ambas glándulas parótidas (1 de 51 en el GC), y los 4 tenían ecoestructura alterada (figura 37) en ambas glándulas submaxilares (4 de 51 en el GC) (tabla 15).

En el grupo de SS, 2 de los 4 pacientes tenían alteración de la ecoestructura (figura 30) en ambas parótidas (1 de 51 en el GC), y otros 2 la tenían (figura 36) en ambas submaxilares (4 de 51 en el GC) (tabla 15).

7) CORRELACION ENTRE LA *PALPACION* DE LAS GLANDULAS PAROTIDAS Y LOS *HALLAZGOS ECOGRAFICOS* DE LAS MISMAS EN EL GRUPO DE PATOLOGIA DIFUSA *(GPD).*

Utilizando como muestra de estudio los 7 subgrupos juntos de enfermos del GPD (n= 70), se analizó el área hallada ecográficamente de ambas glándulas parótidas, en función de la presencia o no de hipertrofia parotídea clínicamente detectable, viéndose que el área calculada ecográficamente de aquellos enfermos con hipertrofia parotídea clínicamente detectable era mayor, con diferencia estadísticamente significativa, que la de aquellos enfermos en los que no se detectaba hipertrofia parotídea clínicamente, con valores de p para ambas parótidas < 0,0001 (figura 76).

Se intentó asimismo correlacionar en este grupo, la presencia o no de alteración ecoestructural en ambas glándulas parótidas con la presencia o no de hipertrofia parotídea clínicamente detectable, viéndose que en el subgrupo en el que no había hipertrofia clínicamente detectable (GPD-G1; n=39), 18 de los 39 (46,15%) tenían alteración en la ecoestructura. En cambio, en el grupo en el que existía hipertrofia parotídea clínicamente detectable (GPD-G2; n=31), 21 de los 31 tenían alteración de la ecoestructura (67,74%). Al aplicar el test estadístico del chi cuadrado, vimos que no existía diferencia estadísticamente significativa entre ambos grupos, siendo el valor de p de 0,1178 (tabla 16).

4.4. DESCRIPCION DEL GRUPO DE ENFERMOS CON *PATOLOGIA TUMORAL (GT)* DE LAS GLANDULAS SALIVARES.

Este grupo, estaba ***comprendido*** por 39 pacientes, 22 hembras (56,4%) y 17 varones (43,6%), (relación V/H= 1/1,29), con una edad media de 45,25±22,53 (rango 11-80 años).Todos ellos consultaron por la aparición de un bultoma en el área parotídea y/o submaxilar.

La ***duración de los síntomas*** desde la aparición de la tumoración hasta la realización de los US osciló entre 4 días y 50 años, con una media de 27,62±95,62 meses. Los datos globales de este grupo de pacientes se recogen en la tabla 17.

En 29 de los pacientes la tumoración ***se localizó*** en el área parotídea (74,35%) (18 en la PD, 10 en la PI y 1 en ambas), y en 10 (25,65%) en el área submaxilar (5 en la SD y otros 5 en la SI). De los 39 pacientes, en 37 (94,88%) la tumoración fue única y en 2 (5,12%), fue múltiple a la palpación (una tumoración parotídea bilateral en un enfermo y dos tumoraciones en área SD en otro) (tabla 18).

En cuanto al ***diagnóstico clínico*** , en 13 (33,33%), fue de proceso extraglandular benigno (EB); en 11 (28,21%), de proceso intraglandular benigno (IB); en 3 (7,69%), de proceso extraglandular maligno (EM); en 1 (2,56%), de proceso intraglandular maligno (IM); y en 11 (28,21%), el clínico no pudo definirse sobre el origen benigno/maligno (B/M) o intraglandular/ extraglandular (I/E) del proceso tumoral, considerándose la sospecha clínica como Indeterminada (I) (tabla 19). De estos 11 enfermos, en 4 no fue capaz de definirse sobre la localización I/E del proceso, en 6 no se definió sobre la naturaleza B/M del mismo, y en un caso no fue

capaz de definirse sobre ninguna de las dos circunstancias (tabla 17). Por tanto, hubo 7 casos (17,9%) en los que no pudo hacerlo sobre la naturaleza B/M del proceso y 5 (12,8%) en los que no pudo definirse sobre la localización I/E del mismo.

El ***diagnóstico ecográfico*** fue de proceso extraglandular benigno (EB) en 13 enfermos (33,3%), intraglandular benigno (IB) en 16 (41%), extraglandular maligno (EM) en 6 (15,4%) e intraglandular maligno (IM) en 4 (10,3%). En ningún paciente los US dieron un diagnóstico no definido o indeterminado (I) (tabla 19).

En cuanto al ***diagnóstico final,*** fue de extraglandular benigno (EB) en 14 enfermos (35,9%), de intraglandular benigno (IB) en 14 (35,9%), de extraglandular maligno (EM) en 7 (17,9%) y de intraglandular maligno (IM) en 4 (10,3%) (tabla 19).

En 29 pacientes (74,36%), se llegó al ***diagnóstico final a través de*** la resección quirúrgica de la tumoración; en cuatro (10,26%), por medio de una biopsia preoperatoria, desestimándose posteriormente la cirugía, en uno (2,56%) por criterios de Síndrome de Sjögren (incluyendo la biopsia de labio), en otro (2,56%) a través de una sialografía y en 4 (10,26%) por la evolución clínica hacia la desaparición de la tumoración (se consideraron adenopatías inflamatorias reactivas) (tabla 20). En la tabla 17, se recogen los diagnósticos finales tanto de los procesos EB, IB, EM, como IM.

Además de los Ultrasonidos y previo a la cirugía, se realizaron sialografía en 13 enfermos (33,33%), T.A.C. en 2 (5,13%) y punción aspiración con aguja fina en 14 (35,89%).

De los 13 pacientes en los que se realizó la ***sialografía*** (9 procesos IB, 2 IM, 1 EM y 1 EB); en 7 de ellos (53,84%), se consiguió definir tanto la B/M como la localización I/E del mismo (en todos ellos los US dieron también el diagnóstico correcto). En cambio erró, bien en el diagnóstico de B/M, localización I/E o ambos en los otros 6 (46,16%). En 5 de estos 6 casos, los US habían dado el diagnóstico correcto (tabla 17).

En los 2 enfermos en los que se realizó ***la T.A.C.*** (un tumor IM y otro EM), se logró el diagnóstico correcto tanto en la localización I/E como en la B/M. En ambos casos los US habían dado el diagnóstico correcto (tabla 17).

De los 14 enfermos en los que se realizó ***punción aspiración con aguja fina,*** 8 eran benignos (5 intra y 3 extraglandulares) y 6 malignos (3 intra y 3 extraglandulares). En los 8 procesos benignos, la punción aspiración fue de benignidad. Los 3 adenomas pleomorfos fueron etiquetados citológicamente como tales; las 2 adenopatías intraparotídeas inflamatorias, fueron catalogadas, una como adenopatía inflamatoria y la otra como probable adenoma pleomorfo. Los 2 quistes branquiales fueron identificados correctamente y en el caso de adenitis Tuberculosa, pudo cultivarse un Bacilo ácido alcohol resistente en el líquido obtenido por la punción. De los 6 procesos malignos, en 3 de ellos se consiguió el diagnóstico de malignidad en el estudio citológico del aspirado. Un caso de metástasis de adenocarcinoma papilar de tiroides, una recidiva de carcinoma epidermoide del suelo de la boca, y un linfoma difuso de células pequeñas hendidas. En estos 3 casos el diagnóstico ultrasónico también fue de malignidad. En los otros 3 tumores malignos (una metástasis de adenocarcinoma de origen indeterminado, un tumor mucoepidermoide y

un tumor de células acinares), el diagnóstico de la punción aspiración no fue de malignidad. Los US habían indicado previamente la malignidad del proceso en 2 de los 3 casos (tabla 17)

1) ANALISIS PORMENORIZADO DE LOS ***ERRORES/ACIERTOS*** DEL ***DIAGNOSTICO CLINICO*** Y DEL ***DIAGNOSTICO ULTRASONICO.***

Los ***US localizaron la tumoración*** en todos los casos en los que estaba presente (35 de 39 casos, 89,74%). En los 4 casos restantes (10,26%), los US demostraron que se trataba de un proceso inflamatorio difuso (un Síndrome de Sjögren con afectación parotídea bilateral, una submaxilitis subaguda inespecífica, una sialoadenitis crónica parotídea izquierda y una litiasis submaxilar con sialoadenitis), descartando la presencia de un proceso tumoral localizado. Por tanto tuvo una sensibilidad y especificidad del 100% en la localización de los tumores.

Por otro lado, el clínico no fue capaz de separar los 4 procesos inflamatorios difusos de los procesos focales (tabla 21).

Analizando los ***aciertos globales*** (tanto en la localización I/E como en la definición de B/M de forma simultánea), el diagnóstico clínico dio un diagnóstico correcto en 21 (53,85%). Sin embargo, los US lo dieron en 34 de los 39 (87,18%) (tabla 22).

Los ***errores del diagnóstico clínico*** fueron: 5 de localización I/E del tumor; 11 de definición de B/M del proceso y 2 en los que erró en los dos supuestos (tabla 17). Por tanto, de forma global, el diagnóstico clínico tuvo 7/39 errores de localización (17,95%) y 13/39 de definición del proceso como B/M (33,33%) (tabla 22).

Los ***errores de los US*** fueron: 2/39 (5,13%) en la localización I/E del tumor y 3/39 (7,69%) en la definición del proceso como B/M. En ningún caso falló en los dos supuestos (tabla 22).

Ninguno de los 5 diagnósticos errados por los US, (bien en la definición de B/M o en la localización de I/E) fue realizado correctamente por el clínico. Sin embargo, de los 13 errores del diagnóstico clínico en la definición de B/M, los US lo realizaron correctamente en 10, y de los 7 errores en la localización I/E, los US acertaron en 5. Estos datos se recogen en las tablas de concordancia 23 y 24.

Los ***intervalos de confianza*** para los aciertos globales (definición de B/M y localización del tumor como I/E de forma simultánea), así como de los aciertos en la definición de B/M y en la localización I/E de forma aislada, tanto para el diagnóstico clínico como para los US, se recogen en la tabla 22.

Al ***comparar los aciertos del diagnóstico clínico con los de los US*** (test de proporciones), vimos que los US eran superiores al diagnóstico clínico tanto en los aciertos globales, con diferencias estadísticamente significativas ($p<0,005$); y también al analizar de forma aislada el diagnóstico de B/M ($p<0,01$). Al comparar los aciertos en cuanto a la localización I/E del tumor de forma aislada, vimos que los US fueron también superiores al diagnóstico clínico, pero sin diferencia estadísticamente significativa entre ambas ($p>0,05$) (tabla 22).

Aplicamos a todos estos datos los ***criterios clásicos de valoración de una prueba diagnóstica.*** Para ello, y siendo estrictos desde el punto

de vista teórico, los casos considerados por el clínico como Indeterminados (I), debían ser excluidos del estudio ya que no podían considerarse realmente como Verdaderos positivos (VP), Verdaderos negativos (VN), Falsos positivos (FP) ni Falsos negativos (FN). Por otro lado, estos tumores considerados como Indeterminados (I) realmente eran errores, ya que el hecho de que el clínico no hubiera podido definirse sobre su B/M y/o sobre la localización I/E, significaba que no tenía datos fiables en los que basarse, y si se excluían se falseaba la validez real del Diagnóstico clínico.

Por todo ello, realizamos la valoración del diagnóstico clínico frente al diagnóstico ultrasónico de dos maneras diferentes:

1) ***Comparación*** de los resultados de los Ultrasonidos con los del diagnóstico clínico, ***excluyendo los diagnósticos Indeterminados (I).***

Los valores de Sensibilidad (S), especificidad (E), valor predictivo positivo (VPP), valor predictivo negativo (VPN) y valor global (VG) en cuanto al diagnóstico de benignidad, malignidad, localización intraglandular y extraglandular del diagnóstico clínico, excluyendo los diagnósticos indeterminados (I), se recogen en las tablas tetracóricas 25-A, 26-A, 27-A y 28-A.

Los mismos datos para el diagnóstico ultrasónico se resumen en las tablas tetracóricas 29 y 30.

Al aplicar a estos resultados un test de proporciones, vimos que no había diferencias estadísticamente significativas entre el diagnóstico clínico y el diagnóstico ultrasónico (tabla 31).

2) ***Comparación*** **de los resultados de los Ultrasonidos con los del Diagnóstico clínico,** ***incluyendo como errores los casos Indeterminados (I).***

Los casos catalogados como Indeterminados (I) por el diagnóstico clínico fueron considerados siempre como errores. Esto es, si el proceso era benigno y el clínico dio el diagnóstico de Indeterminado (I), se contabilizó como diagnóstico erróneo (es decir, como si hubiese dado el diagnóstico de maligno) y viceversa.

Los valores de sensibilidad, especificidad, valor predictivo positivo (VPP), valor predictivo negativo (VPN) del 40% y valor global (VG), en cuanto al diagnóstico de benignidad, malignidad, localización intraglandular y/o extraglandular del diagnóstico clínico, se recogen en las tablas tetracóricas 25-B, 26-B, 27-B y 28-B.

Los mismos datos para el diagnóstico ultrasónico se recogen en las tablas tetracóricas 29 y 30.

Al aplicar un test de proporciones a estos datos; vimos que la sensibilidad, especificidad y el VG para el diagnóstico de B/M fueron superiores para los US que para el diagnóstico clínico, con diferencia estadísticamente significativa ($p<0,05$). El VPP para el diagnóstico de malignidad y el VPN para el de benignidad también fueron superiores ($p<0,05$). Para el diagnóstico de localización I/E, la sensibilidad y VPN para la localización intraglandular y la especificidad y VPP para la localización extraglandular fueron superiores por parte de los US ($p<0,05$). Para el resto de parámetros determinados, se objetivó una tendencia de

los US a presentar mejores porcentajes que los del diagnóstico clínico, pero sin encontrarse diferencias estadísticamente significativas (tabla 31).

2) ANALISIS DE LOS PROCESOS ***EXTRAGLANDULARES BENIGNOS (EB).***

En la tabla 17, se recogen los aciertos y errores, tanto del diagnóstico clínico como de los US, con respecto al diagnóstico final y la forma en que se llegó al mismo en los 14 procesos EB.

De los 14 casos de proceso EB, el ***diagnóstico clínico*** fue erróneo en 5 (35,71%), (tabla de concordancia 32); en dos erró a la hora de localizar el proceso como intra o extraglandular y en tres a la hora de definirse sobre la benignidad o malignidad (tabla 17).

1) Una adenitis TBC fue considerada como un proceso maligno por el clínico, aunque pudo detectar su localización extraglandular (caso 10).

2) Una submaxilitis y adenitis TBC de la SD, el clínico localizó el proceso como extraglandular, aunque no se definió sobre su naturaleza benigna (caso 12)

3) Una adenitis TBC localizada en área parotídea derecha, el clínico no pudo definirse sobre la B/M, aunque si lo localizó extraglandularmente (caso 13).

4) En un pilomatrixoma cutáneo de PD, fue incapaz de decantarse por un proceso I/E, aunque si detectó su naturaleza benigna (caso 14).

5) En un caso de adenitis inflamatoria inespecífica en el área SD, el clínico fue incapaz de localizarlo I/E, detectando su benignidad (caso 8).

En estos mismos 14 enfermos con un proceso tumoral EB, los ***Ultrasonidos*** fallaron en 2 de ellos (14,28%), (tabla de concordancia 32); en uno de ellos erró al localizarlo I/E y en el otro al definirse sobre su B/M (tabla 17).

1) Un caso de adenitis TBC, en el que se definió como proceso EM, dado el patrón heterogéneo encontrado (caso 10), figura 38).

2) En el caso del pilomatrixoma cutáneo, se definió como un proceso IB, localizado superficialmente (en la cara externa de la glándula parótida derecha, cuando realmente se trataba de un proceso extraglandular (caso 14) (figura 39).

Por tanto, los ultrasonidos aportaron datos al diagnóstico clínico en 3 de los 14 enfermos.

* En uno, ayudó al clínico a definir el proceso tumoral como benigno. En este caso, además de la tumoración EB, se demostró la presencia de una submaxilar con imágenes hipoecóicas (resultó ser una submaxilitis TBC con adenitis concomitante, demostrada anatomopatológicamente). A efectos de estadística, y aunque existiera ectación

glandular, este caso se ha considerado como EB, dado que la masa que se palpaba era EB (caso 12) (figura 40).

* En una tumoración submaxilar izquierda que el clínico catalogó como benigna (tumoración única a la palpación), sin poderse definir en cuanto a su localización intra o extraglandular, los US demostraron su localización extraglandular. Se trataba de 2 adenopatías localizadas en el área submaxilar, sin afectación de la glándula (caso 8) (figura 41).

* En una adenitis TBC localizada en el área parotídea derecha, sin afectación glandular, el clínico localizó el proceso como extraglandular, siendo incapaz de definirse sobre la benignidad o malignidad del mismo. El patrón ecográfico de benignidad, fue confirmado posteriormente en el estudio anatomopatológico (caso 23) (figura 42).

En el resto de los enfermos (9 de los 14, lo que supone un 64,29%), tanto el diagnóstico clínico como los US fueron capaces de definir el proceso como extraglandular y benigno (tabla de concordancia 32).

Comportamiento ultrasónico de los 14 procesos EB:

Los cinco ***quistes branquiales*** se comportaron ultrasónicamente como imágenes redondeadas, únicas, unilaterales, con bordes nítidos, sin invasión de estructuras adyacentes, con criterios de masa extraglandular y con ecoestructura homogénea, hipoecoica y con escaso refuerzo posterior (figura 43).

En los 4 enfermos con ***adenopatías inflamatorias,*** el patrón ecográfico fue: 2 como tumores únicos, y los otros dos como tumores múltiples (2 tumoraciones cada una de ellas), pese a que clínicamente parecían tumores únicos. Tres de ellos tenían ecoestructura homogénea y uno presento una banda fibrosa en su interior. Tres fueron hipoecóicas con escaso refuerzo posterior y una se comportó como masa anecóica con refuerzo (sugiriendo un quiste). Todos ellos tenían los bordes nítidos (figuras 41, 44 y 45).

En los 4 enfermos con ***adenitis TBC,*** el patrón ecográfico fue: En tres, homogéneo, hipoecóico, con escaso refuerzo posterior y bordes bien definidos. Uno de ellos era una imagen redondeada y única. Otro era una gran masa en área PD con septos en su interior y el otro eran dos imágenes redondeadas en área SD, detectándose además una formación quística intraglandular (figuras 40, 42 46). El cuarto enfermo presento una tumoración única, heterogénea, con bordes mal delimitados, con criterios de malignidad (figura 38).

El enfermo con un ***pilomatrixoma cutáneo,*** se comporto como una imagen redondeada, anecóica, con bordes bien delimitados y refuerzo posterior. Reunía criterios de tumoración intraglandular (rodeada totalmente de tejido glandular) (figura 39). Tanto el médico como la exploración ecográfica, fueron incapaces de localizarlo correctamente como extraglandular, coincidiendo ambos sobre la benignidad del mismo.

3) ANALISIS DE LOS PROCESOS ***INTRAGLANDULARES BENIGNOS (IB).***

En la tabla 17 se recogen los aciertos y errores tanto del diagnóstico clínico como de los US respecto al diagnóstico final en los 14 casos de proceso IB, y la forma en que se llegó al mismo.

De los 14 casos de tumoración IB, el *diagnóstico clínico* erró en 5 de ellos (35,71%), (tabla de concordancia 33). En 2 casos en la localización I/E, en otros 2 al diagnosticar el proceso como B/M, y en otro no pudo definirse sobre ninguno de los dos aspectos (tabla 17)

1) Un adenoma pleomorfo situado en la zona de la cola de la PD, no pudo ser localizado como intraglandular y tampoco se pudo definir la benignidad o malignidad del mismo (caso 16).

2) Una adenopatía inflamatoria intraparotídea, el clínico no se definió sobre su localización I/E, aunque si sobre la benignidad de la misma (caso 22).

3) Un adenoma pleomorfo submaxilar, fue considerado como una adenopatía inflamatoria extraglandular, (EB) (caso 17).

4) Una adenopatía inflamatoria intraparotídea (demostrada quirúrgicamente); no pudo definirse sobre su B/M, aunque si la localizó intraglandularmente de forma correcta (caso 23).

5) Un adenoma pleomorfo parotídeo, fue incapaz de definirse sobre la B/M, aunque si sobre la localización intraglandular (caso 21).

En cambio, en estos mismos 14 enfermos con proceso IB, los ***Ultrasonidos*** definieron correctamente todos ellos, tanto desde el punto de vista de localización como de benignidad.

Por tanto en los 5 casos en los que el clínico no pudo definirse, los US ayudaron a localizar el proceso y a definir su benignidad (tabla de concordancia 33).

-Caso 16: Ayudó a localizarlo como intraglandular y además corroboró la benignidad del proceso.
-Caso 17: Ayudó a localizar el proceso como intraglandular.
-Caso 21: Ayudó a demostrar la benignidad del tumor.
-Caso 22: Localizó el proceso intraglandularmente.
-Caso 23: Definió la benignidad de la tumoración.

En cuanto al comportamiento ecográfico de estos procesos IB:

De los 7 ***adenomas pleomorfos:*** 4 de ellos se comportaron como procesos tumorales únicos, con ecoestructura hipo o isoecóica, bordes bien delimitados, sin refuerzo posterior (uno de ellos con una lobulación; otro con un pequeño halo hipoecóico; otro con patrón ligeramente heterogéneo, y otro con ecoestructura totalmente homogénea. Otros 2 se comportaron como tumoraciones únicas, hipoecóicas, homogéneas, con bordes bien definidos y escaso refuerzo posterior, y uno como un tumor anecóico e importante refuerzo posterior (figuras 47, 48, 51 y 52).

Un ***Cistoadenolinfoma (Tumor de Whartin),*** se mostró como una tumoración única, hipoecóica, con bordes nítidos y refuerzo posterior (figura 53).

Las 2 ***adenopatías inflamatorias intraglandulares,*** se mostraron como tumores únicos, hipoecóicos, con bordes nítidos y refuerzo posterior. Uno de ellos mostró una banda hiperecogénica en su interior (figuras 49 y 50).

Una ***sialoadenitis crónica inespecífica,*** (que debutó como una tumoración parotídea derecha y fue diagnosticada por biopsia parotídea), los US mostraron una glándula aumentada de tamaño (área 9,6 cm^2) y con alteración en su ecoestructura (aumento de ecogenicidad en superficie) respecto a la parótida contralateral (área 4,2 cm^2). Se descartó la presencia de una masa intra o extraglandular (figura 54).

Una ***litiasis submaxilar,*** que debutó como tumoración submaxilar, con los US se detectó la litiasis, así como una alteración de la glándula; aumentada de tamaño (4,2 cm_2 de área, frente a 1,9 cm^2 de la submaxilar contralateral) de ecoestructura heterogénea y bordes mal delimitados (figura 55). El diagnóstico se confirmó posteriormente por una sialografía.

Un ***Síndrome de Sjögren,*** que debutó como una tumoración parotídea bilateral, ecográficamente se descartó la presencia de un proceso neoformativo, al evidenciarse un patrón de desestructuración del parénquima con múltiples imágenes anecóicas (figura 56). En esta enferma, también se detectaron alteraciones en la ecoestructura de las glándulas submaxilares, consistentes en la presencia de bandas hiperecogénicas (figura 57).

En una ***submaxilitis subaguda inespecífica,*** ecográficamente se demostró la presencia de una glándula desestructurada, descartándose así mismo la presencia de un proceso expansivo (figura 58).

4) ANALISIS DE LOS PROCESOS ***EXTRAGLANDULARES MALIGNOS (EM).***

En la tabla 17, se recogen los aciertos/errores de los US y del diagnóstico clínico, según el diagnóstico final.

De los 7 procesos EM, el ***diagnóstico clínico*** erró en 5 de ellos (71,43%), (tabla de concordancia 34). En 4 de ellos, no pudo definirse con certeza sobre la B/M del proceso, y en uno no pudo hacerlo sobre la B/M, ni sobre la localización I/E (tabla 17).

1) Una metástasis ganglionar extraglandular de un carcinoma papilar de tiroides no detectado clínicamente, no se pudo determinar su carácter maligno, aunque si su localización extraglandular (caso 34).

2) Un linfoma linfoblástico de alto grado de malignidad, de localización cervical alta, no pudo determinarse su carácter maligno, aunque si su localización extraglandular (caso 30).

3) Una recidiva de un carcinoma epidermoide del suelo de la boca intervenido 5 años antes, no pudo asegurarse clínicamente su carácter maligno, aunque si su localización extraglandular (caso 31).

4) Una metástasis ganglionar de un adenocarcinoma indiferenciado, fue considerado por el clínico como un proceso EB, resultando ser un tumor EM (caso 35).

5) Un carcinoma espinocelular, fue considerado por el clínico como una tumoración benigna intraparotídea, resultando ser un proceso maligno extraglandular (caso 32).

En los otros dos casos (un linfoma inmunoblástico de células grandes de alto grado de malignidad y una metástasis ganglionar de un Ca laríngeo), el clínico dio correctamente el diagnostico del proceso EM.

En contraposición, los ***Ultrasonidos*** fallaron en 2 casos (28,57%), ambos fallados también por el diagnóstico clínico (tabla de concordancia 34). En uno en la localización I/E y en el otro en la B/M del proceso (tabla 17).

- Se trataba de un linfoma linfoblástico de alto grado de malignidad, con afectación ganglionar extraglandular, que se comportó con características ecográficas de benignidad (caso 30).

-El otro error fue un carcinoma espinocelular, de localización extraparotídea comprobada quirúrgicamente. Fue interpretado por los US como un proceso IM (caso 32).

En el resto de los casos, se definió como EM, siendo correcto el diagnóstico.

Aportó datos por tanto a 3 enfermos:

-Caso 31: Demostró la malignidad de un Ca epidermoide del suelo de la boca.

-Caso 34: Demostró la malignidad de una metástasis ganglionar extraglandular de un carcinoma papilar de tiroides.

-Caso 35: Demostró la malignidad de una metástasis ganglionar de un adenocarcinoma indiferenciado de origen desconocido.

El comportamiento ecográfico de los procesos EM, fue:

-Linfomas:

1) Un *linfoma linfoblástico* de alto grado de malignidad, se comportó como una tumoración única, redondeada, en contacto con PD pero con criterios de tumor extraglandular, con ecoestructura homogénea, hipoecóica, bordes bien definidos y sin refuerzo posterior, lo que sugirió el diagnóstico de benignidad (figura 59).

2) Un *linfoma inmunoblástico* de células grandes de alto grado de malignidad, se comportó como un paquete de imágenes redondeadas, de ecoestructura heterogénea, bordes mal definidos e invadiendo estructuras vecinas, lo que sugirió el diagnóstico de malignidad (figura 64).

-Carcinomas:

1) El *Ca epidermoide del suelo de la boca* (recidiva) se comportó como una tumoración extraparotídea izquierda, de ecoestructura homo-

génea ligeramente hiperecogénica respecto al parénquima glandular, con borde posterior borrado, por lo que se consideró como maligna (figura 61).

2) La ***metástasis ganglionar del carcinoma laríngeo,*** localizado en área PD se comportó como una masa extraparotídea de ecoestructura heterogénea y bordes mal definidos, compatible con un proceso EM (figura 65).

3) La ***metástasis ganglionar del carcinoma papilar tiroideo,*** se comportó como una lesión única, de ecoestructura heterogénea, localizada en área PD, con bordes bien definidos, con criterios de tumor EM (figura 62).

4) La ***metástasis ganglionar de adenocarcinoma*** de origen desconocido, se comportó como una tumoración localizada en área PD, con ecoestructura heterogénea y bordes laterales mal definidos, con criterios de tumor EM (figura 63).

5) El ***carcinoma espinocelular*** localizado en área PD se comportó como una tumoración de ecoestructura heterogénea, bordes mal definidos, que parecía depender de la cola de la PD, por lo que se consideró como tumoración IM (figura 60).

5) ANALISIS DE LOS PROCESOS ***INTRAGLANDULARES MALIGNOS (IM).***

En la tabla 17 se recogen los aciertos/errores del diagnóstico clínico y de los US, según el diagnóstico final.

De los 4 procesos IM, el ***diagnóstico clínico*** fue erróneo en 3 (75%) (tabla de concordancia 35). En 2 fue incapaz de definirse sobre la B/M, y en otro sobre la localización I/E (tabla 17).

- Un tumor mucoepidermoide parotídeo fue considerado por el clínico como una tumoración IB (caso 38)

- Un linfoma difuso de células pequeñas hendidas de grado intermedio de malignidad, con afectación parotídea, fue incapaz de definirse sobre su localización I/E, aunque si se definió sobre su malignidad (caso 39).

- Un tumor parotídeo de células acinares (IM), fue catalogado por como intraglandular, pero no pudo definirse sobre la B/M (caso 37)

- Un carcinoma adenoide cístico fue correctamente interpretado como proceso IM (caso 36)

De estos mismos 4 procesos, los ***Ultrasonidos*** erraron en uno de ellos, (25%) (tabla de concordancia 35), en la definición de la B/M del proceso (tabla 17).

- Fue el caso del tumor de células acinares, que se comportó como un tumor IB (caso 37).

En cuanto al comportamiento ultrasónico de estos 4 procesos IM:

- El ***tumor mucoepidermoide*** se compo·tó como un proceso intraglandular de ecoestructura heterogénea y bordes mal delimitados, compatible con proceso IM (figura 67).

- El ***tumor de células acinares*** se comportó como una tumoración intraglandular de ecoestructura isoecogénica y homogénea respecto al parénquima glandular, con bordes nítidos, interpretándose como proceso IB (figura 66).

- El ***Carcinoma adenoide cístico*** se comportó como una tumoración intraglandular de ecoestructura homogénea, hiperecogénica respecto al parénquima y con bordes mal definidos, con criterios de tumor IM (figura 68).

- El ***linfoma difuso de células pequeñas hendidas*** de grado intermedio de malignidad, se mostró como una tumoración única de ecoestructura heterogénea y con borde mal definido e infiltrando la PD, por lo que se consideró como un proceso IM (figura 69).

5. DISCUSION

Las glándulas salivares mayores (parótida y submaxilar), dada su localización superficial y la ausencia junto a ellas de estructuras aéreas, son fácilmente accesibles a los modernos equipos de ultrasonidos, que llevan incorporados sondas de alta frecuencia (entre 5-10 MHz) (Bartlett y Mon Pon, 1984; Wittich et al, 1985). La otra glándula salivar mayor (sublingual) por su pequeño tamaño y la escasa incidencia de patología sobre ella, no ha sido usualmente examinada por ecografía, aunque recientemente se ha iniciado su exploración (Gritzmann y Frühwald, 1988).

5.1. COMPORTAMIENTO ULTRASONICO DE LAS *GLANDULAS SALIVARES* MAYORES *NORMALES.*

En este trabajo hemos analizado, en primer lugar, las características ultrasónicas de 2 de las glándulas salivares mayores (parótida y submaxilar) en personas normales.

Para ello, hemos estudiado un grupo de 51 personas sin patología conocida de las mismas, aplicándoles un protocolo prospectivo (tabla 5) para descartar la presencia de alguna de los múltiples causas capaces de producir sialosis. En cada una analizamos las 4 glándulas salivares mayores (2 parótidas y 2 submaxilares), lo que supone un total de 204 glándulas (102 parótidas y 102 submaxilares). Pusimos especial interés en los siguientes puntos: 1) Capacidad de los US para localizar la glándula y sus relaciones anatómicas de vecindad. 2) Intentar cuantificar el tamaño glandular. 3) Valoración de la ecoestructura del parénquima glandular. 4) Descripción de los hallazgos inesperados.

1) Localización de las ***relaciones anatómicas de las glándulas.***

a) ***Glándula parótida.*** En las 102 parótidas estudiadas, pudimos localizar con facilidad el ***parénquima*** glandular (de forma triangular en los cortes axiales y elíptica en los longitudinales), pudiendo delimitar las ***relaciones anatómicas*** más importantes (ramo del maxilar, músculo esternocleidomastoideo, arteria carótida y vena yugular internas). Estos vasos, aunque no se visualizaron habitualmente con nitidez en toda su circunferencia, pudieron ser al menos localizados en todos los casos. La sombra acústica del ramo del maxilar ocultó siempre la porción anterior del lóbulo profundo parotídeo. Todos estos hallazgos son concordantes con los descritos por otros autores (Wittich et al, 1985; Seibert y Seibert, 1986). ***Wittich et al,*** hacen una exposición de las manifestaciones ecográficas de las parótidas en adultos y ***Seibert y Seibert,*** lo hacen en niños. Otros autores, hacen descripciones más someras (Gooding, 1980; Rothberg et al, 1984; Schwerk et al, 1985), básicamente coincidentes con lo referido previamente.

Otras estructuras anatómicas (apófisis estiloides, apófisis mastoides, vena facial posterior o retromandibular, músculo masetero), fueron detectadas de forma más inconstante. Su visualización requiere una investigación ecográfica firme y su localización tiene menos interés ya que no son de utilidad a la hora de precisar los límites glandulares. Probablemente, dedicándose de forma exhaustiva a su búsqueda, podrían ser encontradas en prácticamente todos los casos, pero ello nos llevaría a emplear un tiempo que pensamos no se justifica con el valor práctico de los datos obtenidos.

El trayecto del ***nervio facial*** no fue observado en ninguna de los 102 parótidas estudiadas, de forma similar a lo descrito por varios autores (Gooding, 1980; Rothberg et al, 1984; Wittich et al, 1985; Seibert y Seibert, 1986) y en contraposición con lo referido por ***Rengo et al,*** (1986), quien refiere que el nervio facial puede ser visualizado en ocasiones como una sutil línea hiperecogénica o bien como una estructura con luz hipoecogénica y paredes hiperecóicas, empleando sonda de 10 Mhz. Quizás con ella pueda visualizarse el nervio facial, siendo esta una posible explicación para la discordancia, ya que nosotros hemos empleado sonda de 7,5 Mhz, que tiene peor definición en superficie que la de 10 MHz.

La separación ecográfica del lóbulo superficial del lóbulo profundo parotídeos (separación que viene marcada por el nervio facial), no puede realizarse con seguridad desde nuestro punto de vista mediante los US. El lóbulo superficial es la mayor porción de la glándula. El lóbulo profundo supone aproximadamente el 20% de la misma y esta situado medial a los ramos del nervio facial, lindando con el espacio parafaríngeo. La parte anterior del lóbulo profundo es la que suele quedar oculta tras la sombra acústica del ramo mandibular. El curso normal del nervio facial, se corresponde aproximadamente con una línea trazada desde la apófisis estiloides al borde posterolateral del ramo del maxilar (Wittich et al, 1985). Esta división artificial puede servir para separar de forma aproximada el lóbulo superficial del profundo.

En cuanto al ***conducto de Stenon,*** fue localizado por nosotros en 4 de las 102 parótidas estudiadas (3,92%), (dos personas en las que se visualizó el conducto de Stenon en ambas parótidas). El conducto estaba situado lateral al músculo masetero, con ecoestructura hipoecóica y

paredes hiperecogénicas, y con un diámetro aproximado de 2 mm. No existen en la literatura publicaciones en las que se haga referencia al porcentaje de veces que puede visualizarse el conducto de Stenon en personas normales, aunque algunos autores han comunicado que en ocasiones puede ser visto (Wittich et al, 1985; Rengo et al, 1986).

Los ***bordes*** de las 102 glándulas, no se definieron con nitidez. De forma similar a la referida por otros autores (Gooding, 1980; Rothberg et al, 1984; Partridge et al, 1986), fueron localizados fácilmente, en contacto con las estructuras vecinas, lo suficiente como para poder ser seguidos de forma aproximada con el lápiz de inscripción electrónica incorporado al equipo de Ultrasonidos.

En todos las publicaciones revisadas, en las que se detalla el comportamiento ultrasónico de las parótidas normales (Gooding, 1980; Rothberg et al, 1984; Schwerk et al, 1985; Wittich et al, 1985; Seibert y Seibert, 1986; Partridge et al, 1986; Rengo et al, 1986; Schadel y Wagner, 1986), los hallazgos coinciden básicamente con los nuestros, pero no existe ninguno en el que se haya estudiado de forma prospectiva, una serie amplia de parótidas normales, analizando en ellas su comportamiento y relaciones anatómicas.

b) ***Glándulas submaxilares.*** En las 102 submaxilares estudiadas, fue fácil de encontrar el ***parénquima*** glandular con forma de almendra en los cortes coronales, delimitada por el músculo cutáneo por encima y el músculo milohioideo por debajo.

Otras estructuras anatómicas que pueden ser visualizadas, aunque de forma mas inconstante, son la prolongación anterior de la

submaxilar que sale de su cara interna y va por detrás del músculo milohioideo y la vena facial que suele situarse posterosuperiormente a la glándula.

El ***conducto de Wharton*** en su porción extraglandular a nivel del hilio glandular, se localizó en 10 de las 102 submaxilares estudiadas (9,80%), pertenecientes a 5 personas. Su aspecto es el de un conducto de luz anecóica y paredes hiperecogénicas con un diámetro que osciló entre 2-4 mm. En una publicación reciente (Bartlett y Mon Pon, 1984), en la que se estudian las glándulas submaxilares de 20 personas sanas (40 glándulas en total), consigue visualizar el conducto de Wharton en el 57% de las glándulas exploradas.

En cuanto a los ***bordes*** submaxilares, en todos los casos y de forma similar a la parótida, aunque no se delimitaron con nitidez, pudieron ser visualizados lo suficiente como para trazar el contorno glandular con el lápiz de inscripción electrónica.

Estos hallazgos se correlacionan estrechamente con los descritos por ***Bartlett y Mon Pon,*** (1984) en su estudio de 40 glándulas submaxilares, siendo esta la única publicación existente en la literatura médica en la que se describe el comportamiento ecográfico de una serie amplia de submaxilares. Otros autores (Wittich et al, 1985; Schwerk et al, 1985; Schadel y Wagner, 1986) hacen referencia muy superficial al comportamiento ecográfico de la submaxilar, sin aportar nada nuevo a lo ya referido.

2) ***Estimación*** ultrasónica del ***tamaño*** de las glándulas salivares mayores (parótida y submaxilar).

No conocemos, ninguna publicación en la que se haya intentado valorar por Ultrasonidos el tamaño de las glándulas salivares, quizás debido a lo irregular de su forma y a la mala definición de sus bordes en los cortes ecográficos.

Tan solo hemos encontradc una publicación, en la que desarrolla un método de estimación del volumen de las glándulas parótidas (no estudia las submaxilares) utilizando la sialografía (Ericson, 1970_a). En un grupo de 92 personas sanas, midió el área de ambas parótidas en proyecciones frontales y laterales realizadas de forma estandarizada. Previamente había demostrado que estas áreas halladas tenían una alta correlación con el volumen de la glándula (Ericson y Hedin, 1970_b). Encuentra que las áreas medidas se ajustaban a una distribución normal y que la variación del tamaño glandular entre los distintos individuos era grande. Ve alta correlación entre las áreas halladas en las parótidas derechas e izquierdas, tanto en las proyecciones laterales como frontales, concluyendo que una diferencia de las áreas derecha e izquierda en un mismo paciente, debe ser considerada como anormal. Encuentra una débil correlación entre el peso corporal, edad y presencia o no de menopausia en las mujeres con el área de las glándulas salivares. El tamaño glandular disminuyó con la edad (fundamentalmente en hombres). Las mujeres postmenopáusicas y los obesos tenían un tamaño glandular mayor que las mujeres fértiles y las personas delgadas. No obstante los niveles de significación fueron débiles y piensa que es difícil extraer conclusiones definitivas. No se han realizado otros estudios de estimación del tamaño de las glándulas salivares, probablemente debido a lo complicado y

laborioso del método y a que la sialografía es una técnica cruenta para la persona estudiada.

Hemos intentado valorar el tamaño de las glándulas salivares, partiendo de un área calculada mediante un método standarizado, definiendo perfectamente las características del corte ecográfico en el que se realizaba la medición. Hemos demostrado que el método de medición, a pesar de la mala definición de los bordes de ambas glándulas, es reproducible ya que las dos mediciones realizadas por el mismo observador, así como la realizada por un segundo observador tenían una alta correlación entre ellas.

Los US suponen una ventaja con respecto a la sialografía a la hora de realizar una medición de las glándulas salivares normales ya que es mucho menos traumática, menos costosa, no requiere someter a radiación a la persona a estudiar y por último, el método utilizado para calcular el área es menos laborioso que el de la sialografía, ya que los modernos equipos de Ultrasonidos traen incorporado un lápiz de inscripción electrónica que permite calcular de forma automática el área de una superficie, con solo perfilarla con el mismo, y en cambio con la sialografía hay que desarrollar un complejo sistema de medición.

La muestra empleada para el estudio fue de 51 personas, a las que aplicamos un protocolo prospectivo (tabla 5) para descartar la presencia de cualquier proceso capaz de producir enfermedad de las glándulas salivares (por ejemplo la obesidad). Medimos por tanto el área de 102 parótidas y de 102 submaxilares, utilizando el método descrito previamente.

Las áreas de las glándulas del lado derecho (tanto la parótida como la submaxilar), se correlacionaron con alta significación con las del lado izquierdo ($p<0,0001$ para ambas). Lo mismo ocurrió para las glándulas homolaterales (parótida y submaxilar derechas e izquierdas, con valores de $p<0,005$ para las glándulas del lado derecho y $p<0,0005$ para las del lado izquierdo. También observamos correlación, aunque muy débil entre la áreas de ambas parótidas y la superficie corporal ($p<0,05$ para la parótida derecha y $p<0,05$ para la parótida izquierda). No encontramos correlación estadísticamente significativa entre la superficie corporal y las áreas submaxilares, ni entre la edad y el sexo con las áreas de las cuatro glándulas estudiadas.

El rango de variación de las áreas de este grupo de personas normales en las cuatro glándulas estudiadas fue elevado, y además seguían una distribución normal, lo que está en relación con la gran variación del tamaño de las glándulas salivares en personas normales descrita previamente (Ericson, 1970_a).

Sería necesario la realización de nuevos estudios para intentar definir con mayor precisión la correlación existente entre las áreas glandulares con la edad, sexo y volumen corporal, ya que tanto en el estudio de ***Ericson,*** (1970_a), como en el nuestro nos encontramos con niveles débiles de correlación.

La alta correlación encontrada entre el tamaño de las glándulas del lado derecho y del lado izquierdo, tanto para las parótidas como para las submaxilares, nos indica que el método de estimación del tamaño glandular es capaz de detectar asimetrías entre las glándulas contralaterales. Esto nos permite afirmar que si encontramos diferencias en el

tamaño de las parótidas y submaxilares en una misma persona, tendrán significación patológica.

Con nuestros datos, no podemos afirmar que las áreas medidas tengan correlación con el tamaño real de la glándula. Sería necesario demostrar esta cuestión en estudios posteriores.

3) Valoración de la *ecoestructura* del parénquima glandular.

Al analizar los datos del comportamiento ecoestructural del parénquima glandular, establecimos con claridad los criterios para considerar una ecoestructura como normal o patológica. Definimos estos criterios teniendo en cuenta que otros autores (Gooding, 1980; Bartlett y Mon Pon, 1984; Rothberg et al. 1984; Schwerk et al, 1985; Partridge et al, 1986; Rengo et al, 1986; Seibert y Seibert, 1986), describen el parénquima parotídeo y submaxilar como una ecoestructura compuesta por ecos homogéneos, finos, con escasa atenuación en profundidad y con ausencias de bandas hiperecogénicas en su interior, apariencia ecográfica similar al tiroides; más homogénea y ecogénica que el músculo adyacente (m. esternocleidomastoideo y m. masetero) (Rothberg et al, 1984).

Algunos autores han intentado realizar una escala de mayor a menor ecogenicidad, atenuación y nitidez de los ecos, al estudiar la ecoestructura del parénquima hepáticos para tratar de evitar en lo posible el componente de subjetividad a la hora de valorarlas, pero los resultados han sido desalentadores (Sandford et al, 1985). Por todo ello, solo hemos definido el patrón ecográfico como normal o alterado, según los criterios subjetivos expuestos previamente.

Hay que tener en cuenta que no hemos encontrado en la literatura médica consultada ninguna otra publicación en la que se realice una valoración del patrón ecográfico de las glándulas salivares en una serie amplia de casos.

De las 204 glándulas estudiadas, el patrón ecográfico fue considerado normal en el 95,10%. En el 4,90% restante apareció una ecoestructura que fue considerada como alterada. Estas glándulas (10 en total) pertenecían a 4 de las 51 personas de GC (7,81%). Una de ellas presentó afectación en las cuatro glándulas salivares y las otras tres tan solo en ambas submaxilares.

Estos hallazgos, se corresponden con la descripción hecha por ***Bartlett y Mon Pon,*** en 1984, quienes refieren que en las submaxilares ocasionalmente pueden aparecer ecos lineales en su interior. Pensamos que estas alteraciones probablemente están en relación con la edad de las personas, ya que es conocido que a medida que avanza la edad, las glándulas salivares sufren un proceso de sustitución fibroadiposa (Batsakis, 1979_b) que probablemente sea la causante de estas manifestaciones ultrasónicas. De las 4 personas que en nuestra serie presentaron ecoestructura alterada, tres eran mayores de 70 años y en ellas la edad pudo ser la causante de las alteraciones. La otra era una mujer de 28 años de edad que no padecía ninguna de las causas conocidas capaces de producir sialosis, pero estaba afecta de una epilepsia tratada con Acido Valpróico desde 5 años antes de la realización de la Ecografía. Varios fármacos, fundamentalmente los que tienen acción adrenérgica (Durham, 1980; Baylor, 1983), han sido descritos como causantes de sialosis, aunque también lo han sido otros como la sulfonamida, los contrastes yodados, fenilbutazona, alfa-metil dopa, atropina y succinilcolina (Carter, 1961;

Attas et al, 1968; Gross, 1969; Mardh et al, 1974). No hemos encontrado que el Acido Valpróico haya sido descrito como causante de sialosis,pero es posible que la ingesta crónica de esta sustancia sea la causante de las alteraciones detectadas en esta mujer.

Por tanto, podemos afirmar que las glándulas salivares, tanto las parótidas como las submaxilares, habitualmente se comportan con ecoestructura homogénea, ecos finos, escasa atenuación en profundidad, ecogenicidad media y ausencia de bandas hiperecogénicas, aunque en ocasiones pueden aparecer alteraciones que comunmente estarán en conexión con una edad avanzada de la persona estudiada.

4) Descripción de los ***hallazgos ultrasónicos inesperados.*** Además de los hallazgos descritos previamente, encontramos que 2 de las 51 personas presentaron dilataciones venosas intraparotídeas bilaterales, sin que hallamos encontrado descrito en la literatura ninguna alteración similar. Pensamos que las imágenes anecóicas encontradas eran dilataciones venosas ya que se dirigían hacia la localización habitual de la vena facial posterior.

Detectamos también una tumoración intraparotídea de 4 mm de diámetro, con ecoestructura homogénea, hipoecóica y refuerzo posterior, no palpada clínicamente y compatible con quiste intraparotídeo o tumoración intraglandular benigna.

Por todo lo anteriormente expuesto, pensamos que los US son una técnica capaz de delimitar con claridad el parénquima glandular, sus relaciones anatómicas mas importantes, hacer una estimación del tamaño, analizar el patrón ecoestructural de las mismas y en ocasiones detectar

variaciones de la normalidad o presencia de pequeños tumores no sospechados clínicamente. Su realización es incruenta y cómoda para el paciente, supone un bajo costo económico y aporta valiosa información sobre las características ecográficas de las glándulas salivares, permitiéndonos conocer la ecoanatomía normal de las mismas para posteriormente poder evaluar con mayor precisión los hallazgos en cualquier patología, bien difusa o focal.

5.2. ULTRASONIDOS Y *PATOLOGIA DIFUSA* DE LAS *GLANDULAS SALIVARES* MAYORES.

Una vez analizadas las manifestaciones ultrasónicas en las glándulas salivares normales, pasaremos a comparar los mismos con los del grupo de personas con patología difusa (GPD), con la intención de ver si los US son una técnica capaz de detectar diferencias tanto en el tamaño como en la ecoestructura de las glándulas salivares.

Para ello, hemos estudiado ultrasónicamente las parótidas y submaxilares de un grupo de 70 personas que sufrían diferentes procesos capaces de producir afectación difusa de las mismas, bien sialosis (Diabetes Mellitus tipo I y II, obesidad, etilismo crónico, CI hepática alcohólica y anorexia nerviosa), bien afectación glandular autoinmune (Síndrome de Sjögren).

Hay en la literatura médica algunas publicaciones en las que se hace referencia a las alteraciones presentes en las glándulas salivares afectas de procesos patológicos difusos, fundamentalmente en personas con sialoadenitis crónica y aguda (Rubaltelli et al, 1987; Schwerk et al, 1985), en los que se describen aumento del tamaño glandular (sin hacer

referencia al método empleado para objetivar este aumento de tamaño) y presencia de ecoestructura heterogénea e hipoecóica. Alteraciones similares a las referidas, han sido descritas en pacientes con Síndrome de Sjögren (De Clerck et al, 1987 y 1988; Bradus et al, 1988). En general, se acepta que los procesos glandulares difusos producen aumento del tamaño glandular y alteración de la ecoestructura, existiendo pocos trabajos que confirmen estos hallazgos (Wittich et al, 1985; Schwerk et al, 1985; Partridge et al, 1986; Rengo et al, 1986). No existe ninguna publicación en el que se haga referencia a las alteraciones ecográficas detectadas en personas con sialosis. Tan solo ***Rothberg et al,*** (1984), hace referencia a que "los procesos que producen aumento difuso de las glándulas parótidas, por ejemplo, la infiltración grasa parotídea de los pacientes diabéticos, puede ser fácilmente demostrada por ultrasonidos, permitiendo diferenciarlo de la hipertrofia de los músculos maseteros".

En nuestro estudio, hemos encontrado diferencias estadísticamente significativas tanto respecto al tamaño como a la ecoestructura en los diferentes grupos de enfermos con patología difusa de las glándulas salivares respecto a los sujetos normales.

En cuanto al ***tamaño,*** objetivamos diferencias tanto para las parótidas como para las submaxilares, viendo que las áreas encontradas en las enfermos con procesos que producen sialosis eran mayores que las del GC, con diferencias estadísticamente significativas en todos los casos tanto en las parótidas como en las submaxilares.

También comprobamos que aquellas glándulas en las que existía hipertrofia parotídea clínicamente detectable, el área glandular medida por la ecografía fue mayor, con diferencia estadísticamente significativa

que la de aquellas parótidas en las que no había hipertrofia clínicamente detectable. Este hallazgo corrobora que el método de medición empleado es útil para estimar el tamaño glandular y que el área medida representa de forma aproximada al volumen total de la glándula, ya que es lógico pensar que aquellos casos en los que hay hipertrofia clínicamente detectable tengan tamaños glandulares mayores que aquellos en los que no se palpan las parótidas.

Por lo tanto, la ecografía se mostró capaz de detectar diferencias en los tamaños de las glándulas, demostrando que las personas que sufren procesos capaces de producir sialosis tienen parótidas y submaxilares mayores que las personas normales, con diferencias estadísticamente significativas. Este hecho es conocido, sobre todo para las parótidas, que suelen encontrarse frecuentemente hipertrofiadas a la palpación en personas que sufren estos procesos.

Sin embargo, las submaxilares no suelen ser accesibles a la palpación. Hemos demostrado que las submaxilares también están aumentadas de tamaño en estas personas, siendo necesario el empleo de la ecografía para detectarlo. En las personas afectas de Anorexia nerviosa y Síndrome de Sjögren, dado lo reducido de la muestra, no se pudieron extraer conclusiones con significación estadística sobre si había diferencias en el tamaño de las parótidas y submaxilares respecto al GC.

En cuanto a los datos de ***ecoestructura,*** vimos que las glándulas de las personas del GPD, mostraron alteraciones en la ecoestructura con mayor frecuencia que las personas de GC, con diferencias estadísticamente significativas tanto para las parótidas como para las submaxilares. Las alteraciones detectadas consistieron fundamentalmente en

presencia de ecos más gruesos con mayor ecogenicidad y mayor atenuación en profundidad, presencia de bandas hiperecogénicas intraglandulares y heterogeneidad del parénquima.

También observamos que en aquellas personas del GPD en las que no había hipertrofia parotídea clínicamente detectable, la frecuencia de ecoestructuras alteradas fue menor que en aquellas con hipertrofia (46,15% frente al 67,74%). Dado que esta diferencia no tuvo significación estadística por escaso margen, es difícil interpretar estos datos ya que es posible que en la sialosis existan alteraciones ecoestructurales sin que haya aumento de tamaño glandular, aunque sería mas lógico pensar que aquellas glándulas con mayor hipertrofia tuvieran mas alteraciones estructurales.

Podemos por tanto deducir que las diferencias encontradas tanto en el tamaño como en la ecoestructura de las glándulas del GC y el GPD, probablemente están en relación con la presencia de sialosis en las mismas.

Pensamos que los US son capaces de detectar diferencias en el tamaño y ecoestructura, no solo de las parótidas (en las cuales puede detectarse la hipertrofia a la palpación), sino también en las submaxilares, glándulas que no suelen encontrarse hipertrofiadas a la exploración física y en las que sin embargo se detectaron las mismas alteraciones que en las parótidas. En la actualidad no existe en la literatura médica ninguna referencia con la cual poder confrontar estos hallazgos.

En los grupos de personas con Anorexia nerviosa y Síndrome de Sjögren, no pudimos realizar estudios estadísticos dado lo reducido de los

mismos, pero es importante resaltar que en ambos se detectaron alteraciones ecoestructurales con una frecuencia elevada.

En el grupo de ***Síndrome de Sjögren,*** de los 4 enfermos estudiados, lo que supone 16 glándulas estudiadas (8 parótidas y 8 submaxilares), se detectaron alteraciones ecoestructurales en 8 de ellas (50%). Dos personas presentaron alteraciones en las 4 glándulas y las otras dos presentaron glándulas normales. Estos hallazgos son similares a los descritos en la literatura. ***De Clerck et al,*** (1987 y 1988), estudia las parótidas de 14 enfermos y encuentra alteraciones similares a las nuestras en el 75%. ***Bradus et al,*** (1988), describe la presencia de imágenes redondeadas y anecóicas en las parótidas de 4 de los 6 enfermos estudiados (66,6%), y lo relaciona con la presencia de lesión linfoepitelial, con sialectasias autoinmunes. En nuestros 4 enfermos no se objetivaron estas imágenes ultrasónicas. En cambio, en el caso de Síndrome de Sjögren que debutó como una tumoración parotídea bilateral, sí que encontramos este patrón ecográfico. Por tanto, parece lógico pensar que en el Síndrome de Sjögren podemos encontrar tanto una ecoestructura difusa-alterada, según los criterios previamente expuestos, o bien un patrón de imágenes redondeadas, anecóicas, con gran desestructuración del parénquima glandular, todo ello probablemente en relación con un grado variable de afectación glandular por el proceso autoinmune. A destacar que en las submaxilares encontramos alteraciones similares a las detectadas en las parótidas (patrón alterado-difuso) de forma similar a lo descrito por ***De Clerck et al,*** (1988).

Las 4 enfermas estudiadas afectas de ***Anorexia nerviosa*** presentaron alteración ecoestructural en el 75% de las glándulas estudiadas. Dos de las 4 tenían alteración en ambas parótidas (50%) y las 4 (100%)

presentaron alteración en ambas submaxilares. Además llamó poderosamente la atención el gran tamaño de las submaxilares respecto a las parótidas en estas enfermas, así como que todas las submaxilares presentaban una ecoestructura alterada, hecho no descrito en la literatura, ya que no existe ninguna publicación referente al comportamiento ecográfico de las glándulas salivares en este tipo de patología.

Los ultrasonidos son una técnica de exploración que ha demostrado su utilidad en la evaluación de las glándulas salivares, fundamentalmente cuando existe patología focal de las mismas (Rothberg et al, 1984; Wittich et al, 1985). Su utilidad en el estudio de los procesos que producen afectación difusa de las mismas esta aun por definir, dada la escasez de trabajos contrastados sobre el tema, siendo aceptado su valor principalmente para descartar la presencia de una tumoración intraglandular (Rothberg et al, 1984), y estando más cuestionado su valor si no existe tal tumoración (Wittich et al, 1985; Iko et al, 1986). Algunos autores no obstante piensan que los US aportan gran información en estos casos (Schwerk et al, 1985). ***Bradus et al,*** (1988), va más lejos e hipotetiza sobre la posibilidad de encontrar en ocasiones un patrón ecográfico específico de silectasias autoinmunes en le Síndrome de Sjögren.

Nosotros pensamos que los US son capaces de detectar variaciones en el tamaño y en la ecomorfología, tanto de las parótidas como submaxilares, recalcando la importancia que tiene el detectar las alteraciones de las submaxilares, ya que estas son de mas difícil acceso a la exploración manual. Ahora bien, pensamos que los hallazgos son muy inespecíficos y resulta prácticamente imposible distinguir por US las diferentes causas capaces de producir afectación difusa de las glándulas salivares. En nuestro estudio la sialosis se comportó de forma idéntica al

Síndrome de Sjögren, con ecoestructura heterogénea, ecos gruesos, mayor ecogenicidad en superficie y presencia de bandas hiperecogénicas.

5.3. ULTRASONIDOS Y *PATOLOGIA TUMORAL* DE LAS *GLANDULAS SALIVARES* MAYORES.

A la hora de realizar el estudio ultrasónico de los procesos tumorales de las glándulas salivares mayores, nos planteamos fundamentalmente el resolver la cuestión del papel que ocupa esta exploración en el estudio de tales procesos y que información nos puede proporcionar a la hora de discernir si la tumoración palpada clínicamente, está localizada intra o extraglandularmente y si se trata de un proceso benigno o maligno.

El *diagnóstico clínico* se basa en los datos de la historia clínica y la exploración física. Aunque existen datos clínicos que nos orientan hacia la benignidad o malignidad del proceso tumoral (Yoel, 1975_b), es bien conocido que más de un 40% de los tumores malignos se manifiestan con una tumoración sin signos clínicos que sugieran malignidad (Kaneko et al, 1975), siendo por tanto necesario utilizar algún método diagnóstico que nos oriente hacia las características de la masa, así como sobre su localización.

Parece aceptado que la ***sialografía*** no es una exploración definitiva a la hora de iniciar el estudio de los tumores del área parotídea o submaxilar, ya que delimita la tumoración de forma secundaria, esto es, a través de signos radiológicos indirectos (ausencia de llenado o bien

ruptura y/o desplazamiento de los conductos salivares) (Adam et al, 1983). Es incapaz de distinguir en ocasiones la benignidad o malignidad de un tumor (20%-70% de aciertos en este aspecto según distintos autores) (Kaneko et al, 1975; Gozzi et al, 1985), y lo mismo ocurre en cuanto a la localización intra o extraglandular del mismo. Para algunos autores, esta exploración no aporta información adicional al diagnóstico clínico (Quinn, 1976; Adam et al, 1983). Aunque otros la consideran útil, (Calcaterra et al, 1977) hay una tendencia a utilizarla cada vez con menor frecuencia en la valoración inicial de estos tumores. (Byrne y Spector, 1988).

La ***tomografía axial computerizada (T.A.C.)*** ha demostrado su gran rentabilidad en el estudio de las masas de las glándulas salivares, con una sensibilidad cercana al 100% (Bryan et al, 1982; Rabinov et al, 1984), aunque también tiene problemas al definir su malignidad, con una especificidad estimada del 75% (Mc Gahan et al, 1984). Por tanto, la T.A.C. no puede descartar con seguridad la presencia de malignidad y por tanto, las técnicas biópsicas y la cirugía siguen siendo necesarias (Friedman et al, 1986).

Por otro lado, los ***Ultrasonidos,*** al ser una técnica sencilla, económica y no invasiva, se ha utilizado en los últimos años con relativa frecuencia en la valoración de los tumores de las glándulas salivares (Bruneton et al, 1983; Wittich et al, 1985). Para algunos autores, su rentabilidad es grande (Bruneton et al, 1983; Castel y Delorme, 1985; Gritzmann, 1989). Pese a ello, no se han introducido todavía en nuestro medio en la valoración inicial de estos enfermos, y en algunas publicaciones recientes (Friedmann et al, 1986; Byrne y Spector, 1988) no se contemplan en el planteamiento diagnostico de estos enfermos.

En nuestro estudio, hemos intentado evaluar el valor de los US en la patología tumoral del área parotídea y submaxilar, viendo si aportaban información útil adicional al diagnóstico clínico.

Para ello, hemos estudiado con ultrasonidos, de forma prospectiva 39 enfermos que presentaron una tumoración localizada en el área parotídea (29 casos) y submaxilar (10 casos), comparando la rentabilidad del diagnóstico clínico con la del diagnóstico ecográfico. A la hora de analizar esta comparación, hemos utilizado los datos del diagnóstico clínico obtenidos al considerar como errores los diagnósticos Indeterminados (I) del clínico, ya que pensamos que reflejan mejor la realidad del valor del diagnóstico clínico.

1) *Aciertos globales.*

Analizando los aciertos globales (esto es aciertos simultáneos tanto en la localización I/E como en la B/M), vimos que los US también fueron superiores, ya que tuvieron un porcentaje de aciertos del 87,20% (34 de 39 enfermos), frente al 53,80% del diagnostico clínico (21 de 39 enfermos), con diferencia estadísticamente significativa entre ambas ($p<0,01$).

Si analizamos los resultados en los 14 tumores EB, vemos que en ellos, los US fueron superiores al diagnóstico clínico ya que hicieron el diagnóstico correcto en 12 de ellos (85,71%), y el diagnóstico clínico lo fue en 9 (64,28%). Los US aportaron datos al diagnóstico clínico en 3 de los 14 enfermos. En 2 ayudó a definir la benignidad y en uno permitió localizarlo extraglandularmente. A pesar de ello, los US tuvieron 2

errores: Una adenitis tuberculosa fue considerada como proceso maligno, dado el patrón heterogéneo y la mala definición de los bordes. Un pilomatrixoma cutáneo, fue definido ultrasónicamente como IB localizado superficialmente, cuando realmente se trataba de un tumor localizado extraglandularmente.

En el grupo de enfermos con tumores IB (14 casos), vemos que los US no tuvieron ningún error, tanto en la localización I/E como en la definición de B/M (100% de aciertos). En cambio, el diagnóstico clínico fue erróneo en 5 de los 14 enfermos, lo que supone un porcentaje de aciertos del 64,28%. Por tanto, los US aportaron datos al diagnóstico clínico en 5 pacientes. En 2 casos ayudó a localizar el tumor como intraglandular, en otros 2 sirvió para confirmar la benignidad y en otro caso sirvió para confirmar ambos aspectos.

Analizando los resultados en los 7 tumores EM, vemos que los US fueron también superiores al diagnóstico clínico ya que hicieron el diagnóstico correcto en 5 de ellos (71,43%) y en cambio el diagnóstico clínico lo fue en 2 (28,58%). Los US aportaron datos útiles al diagnóstico clínico en 4 de los 7 procesos EM. En los 4 ayudó a definir la malignidad del tumor (en uno de ellos, pese a diagnosticarlo correctamente como maligno, erró en la localización extraglandular del mismo). Los US tuvieron 2 errores: Un linfoma linfoblástico de alto grado de malignidad fue considerado como proceso benigno, dado el carácter homogéneo, hipoecóico y a la buena delimitación de los bordes tumorales. Un carcinoma malphigiano moderadamente diferenciado, situado en el área parotídea, reunía claros criterios de malignidad, dada la ecoestructura heterogénea y los bordes mal definidos que presentaba, pero fue considerado como intraglandular ya que parecía depender de la cola

parotídea derecha (impronta no nítida entre la masa y el parénquima glandular).

De los 4 procesos IM, el diagnóstico clínico fue erróneo en 3 (75%) y los US erraron en uno de ellos. Los US aportaron información al diagnóstico clínico en 2 de los 4 tumores IM. En uno ayudó a definirlo como maligno y en otro a localizarlo correctamente como intraglandular. A pesar de ello, los US tuvieron un error. Se trató de un tumor mucoepidermoide parotídeo que fue considerado como benigno dada la ecoestructura homogénea, hipoecóica y los bordes tumorales bien definidos.

Estamos por tanto en condiciones de afirmar que los US aportan información adicional de interés a la sospecha clínica.

Pocos autores han estudiado el valor de los ultrasonidos de forma global (localización I/E y definición B/M de forma simultánea). ***Sicart et al,*** (1982), en 54 tumores (40 intraparotídeos y 10 extraparotídeos), consigue un porcentaje de aciertos del 94,4% (51 de los 54 tumores). ***Gozzi el at,*** (1985), consigue en 78 tumores del área parotídea (66 intraglandulares y 12 extraglandulares), un 73,1% de aciertos en la localización I/E y de un 80,3% en la definición de B/M. El porcentaje de aciertos globales no puede calcularse dado que no hace referencia a si los errores en la localización I/E y los de definición B/M ocurrieron en enfermos diferentes o ambos errores en los mismos enfermos. ***Falomir Gil et al,*** (1989), consigue un porcentaje de aciertos globales del 95,46% (22 aciertos de 22 en la localización I/E y 16 de 17 en la B/M).

Aunque era lógico pensar que los US fuesen superiores al diagnóstico clínico y ha sido comentado previamente en la literatura médica (Gritzmann, 1989), no ha sido comprobado previamente por otros autores, ya que no existe ninguna publicación en la que se demuestre la superioridad de los US frente al diagnóstico clínico.

2) ***Localización del tumor.***

En primer lugar, hemos de comentar, que de forma similar a la descrita por otros autores (Rothberg et al, 1984; Wittich et al, 1985; Bohndorf et al, 1987; Gritzmann, 1989), los US fueron capaces de ***detectar la presencia de un proceso expansivo focal*** (neoplásico o no) en todos los casos en los que este estaba presente (35 de los 39 casos resultaron ser procesos focales correctamente detectados por los US).

Aquellos que debutaron como tumoración parotídea o submaxilar, sin que existiera un proceso focal (un Síndrome de Sjögren con afectación parotídea bilateral, una submaxilitis subaguda inespecífica, una sialoadenitis crónica parotídea y una litiasis submaxilar con sialoadenitis), los US descartaron la presencia del mismo, demostrando que se trataba de un proceso inflamatorio difuso. Por tanto, no tuvo ningún falso positivo ni falso negativo a la hora de detectar la presencia de un proceso expansivo focal, con valores de sensibilidad y especificidad del 100%, lo cual nos indica que los US son altamente fiables a la hora de detectar la presencia o ausencia de un proceso expansivo focal y muy superiores al diagnostico clínico, ya que este no fue capaz de detectar los 4 casos que debutaron como procesos tumorales, siendo procesos inflamatorios difusos.

- Una ***sialoadenitis crónica inespecífica,*** que debutó como una tumoración parotídea derecha, los US mostraron una glándula aumentada de tamaño y con alteración en su ecoestructura (aumento de ecogenicidad en superficie) respecto a la parótida contralateral. Se descartó la presencia de una masa intra o extraglandular, así como la presencia de sialectasias. Lo mismo ocurrió en el caso de la ***submaxilitis subaguda inespecífica.***

Aunque en los procesos glandulares difusos se ha descrito que los hallazgos US son muy inespecíficos (aumento del tamaño y alteración de la ecoestructura respecto a la glándula contralateral) (Gooding, 1980; Wittich et al, 1985; Partridge et al, 1986; Rengo et al, 1986), parece claro que los mismos tienen gran valor a la hora de descartar la presencia de un proceso expansivo focal, bien intra o extraglandular, tumoral, inflamatorio (infeccioso o no) (Sicart et al, 1982; Bruneton et al, 1983). También sería útil para descartar la presencia de sialectasias (imágenes hipoecóicas múltiples intraglandulares) que en el 90% suelen estar relacionadas con sialolitiasis (Gritzmann, 1989), y en el resto de los casos fundamentalmente con cuadros de sialoadenitis crónica autoinmune (Bradus et al, 1988).

- En una ***litiasis submaxilar*** que debutó como una tumoración en el área submaxilar, con los US se detectó la litiasis, así como una glándula aumentada de tamaño con respecto a la contralateral (4,2 cm^2 de la submaxilar patológica, frente a 1,9 cm^2 de la sana) con ecoestructura heterogénea y bordes muy mal definidos; compatible con sialoadenitis secundaria a la litia‹ s. En este caso, el diagnóstico final se obtuvo por sialografía y no se confirmó histopatológicamente la presencia de

sialoadenitis, pero todo apunta a pensar que las alteraciones detectadas estaban relacionadas con la presencia de la misma.

Existen en la literatura médica algunas publicaciones en las que se destaca la alta rentabilidad de los US en la detección de litiasis de las glándulas salivares. Es capaz de detectar la litiasis con una sensibilidad cercana al 90% y con alta especificidad, (Gritzmann et al, 1985; Pickrell et al, 1978) tanto los cálculos radioopaco como los radiotransparentes (Grünebaum et al, 1985).

- En un caso de ***Síndrome de Sjögren*** que debutó como una tumoración parotídea bilateral, con los US se descartó la presencia de un proceso focal, mostrando un patrón de desestructuración parenquimatosa, con múltiples imágenes anecóicas.

De Clerck et al, ha descrito recientemente (1988) que los US son capaces de detectar alteraciones en la ecoestructura de las glándulas salivares de enfermos con Síndrome de Sjögren, (aumento de ecogenicidad en superficie con mayor atenuación en profundidad), con mayor precisión que la TAC, y que el grado de afectación de la ecoestructura esta en relación con el grado de alteración sialográfica. ***Bradus et al,*** (1988), describe la presencia de múltiples imágenes anecóicas en 4 de los 6 enfermos estudiados con Síndrome de Sjögren, sugiriendo que puede estar en relación con la presencia de lesión linfoepitelial y sialectasias autoinmunes. Este hallazgo ecográfico es el que encontramos en la enferma que presentó una tumoración parotídea bilateral y probablemente está reflejando una afectación glandular severa. Sin embargo, los otros 4 síndromes de Sjögren que estudiamos (incluidos en el grupo de patología difusa), presentaron la alteración ecoestructural descrita por

De Clerck et al, en 1988, (patrón ecográfico con mayor atenuación de los ecos en profundidad y con ecos heterogéneos), pero no la presencia de las imágenes anecóicas intraparotídeas. Probablemente, como ya hemos referido previamente, esta diferencia de patrón parotídeo en el síndrome de Sjögren está en relación con la severidad de la afectación glandular.

A destacar la afectación en las glándulas submaxilares detectada en 3 de los 5 síndromes de Sjögren estudiados (patrón ecogénico desestructurado, con bandas hiperecogénicas y muy mala definición de los bordes glandulares), sin evidencia clínica de afectación de las mismas y que también ha sido detectado previamente (De Clerck et al, 1988).

Los estudios en los que se haya intentado definir el valor de los US en cuanto a la ***localización intraglandular/ extraglandular (I/E)*** del proceso tumoral del área parotídea o submaxilar son poco numerosos.

En la tabla 36 se recoge una revisión de la literatura sobre la localización de un proceso parotídeo o submaxilar como I ó E. El resultado global de aciertos en este aspecto diagnóstico fue del 94,12% (480 de 510 casos), siendo similar el porcentaje para los procesos intraglandulares (89,47%) como para los extraglandulares (83,78%).

En nuestro estudio, hemos conseguido un 94,87% de aciertos en este sentido (en 37 de los 39 casos pudimos determinar correctamente la localización I ó E). Los 18 procesos intraglandulares fueron detectados correctamente como tales y de los 21 procesos extraglandulares, 2 fueron considerados como intraglandulares.

Podemos afirmar que los US tienen una alta proporción de aciertos en la localización I/E. Con el propósito de aclarar si realmente los US ofrecen información adicional al diagnóstico clínico en cuanto a determinar si un proceso tumoral es intra o extraglandular, hemos comparado los resultados de los US con los del diagnóstico clínico, lo cual no ha sido realizado previamente por otros autores. El VG del diagnostico clínico fue del 82,1% y del 94,87% de los US ($p>0,05$). En ninguno de los 2 errores de los US pudo el clínico localizar correctamente el tumor. La sensibilidad y especificidad tanto para la localización intra como extraglandular, y por tanto del VPP, VPN y VG de los US, fueron superiores a los del diagnóstico clínico. Aunque no hubo clara significación estadística, probablemente en relación con el pequeño tamaño muestral, si hubo una evidente tendencia de los US a presentar mejores resultados que el diagnóstico clínico. Resulta por tanto evidente que los US fueron superiores al diagnostico clínico en este aspecto diagnóstico, con una sensibilidad del 100% para definir un proceso como intraglandular y una especificidad del 90,48% (con 2 FP de intraglandular y 2 FN de extraglandular).

3) ***Analisis de los criterios de Benignidad/Malignidad (B/M).***

Al analizar de forma aislada la capacidad de ambas técnicas de realizar un diagnóstico correcto de benignidad/malignidad (B/M) del tumor, vimos que los US presentaron un porcentaje de aciertos en este aspecto del 92,3%, frente al 66,6% del diagnóstico clínico ($p<0,05$). Por tanto, también podemos afirmar que los US son superiores al diagnóstico clínico en la detección de la B/M de un proceso tumoral del área parotídea y/o submaxilar.

El porcentaje de aciertos fue similar al de otros autores. Así, ***Bruneton et al,*** (1983) comunican un acierto de los US en este aspecto del 79,8%; ***Gozzi et al,*** (1985) del 80,3%; ***Wittich et al,*** (1985) del 87%; ***Whyte y Byrne,*** (1987_b) del 84,6%; ***Gritzmann,*** (1989) del 90%, entre otros. En la tabla 37 se recoge un extracto de los resultados más significativos publicados en la literatura médica. El porcentaje de aciertos del diagnóstico clínico en esta faceta diagnóstica de los tumores del área parotídea y submaxilar (66,6%) fue similar al 73% referido por ***Piette,*** (1986). Este resultado era el esperado, dado lo inespecífico de las manifestaciones clínicas. Hay que tener en cuenta que entre un 40 y un 75% de los procesos expansivos del área parotídea y submaxilar pueden cursan como masas asintomáticas, bien sean benignas o malignas (Yoel, 1975_b; Byrne y Spector, 1988), resultando difícil al clínico el poder asegurar en base a los datos de Hª clínica y exploración física la benignidad o malignidad del proceso tumoral.

Además de analizar el porcentaje total de aciertos de una técnica en cuanto a la B/M de un proceso, es ***importante conocer donde están los errores y fundamentalmente determinar su capacidad de detectar los procesos malignos.*** En este sentido, realizamos un estudio minucioso de los resultados de ambas técnicas, obteniendo los siguientes datos de interés:

- De los 28 tumores benignos: 22 fueron correctamente diagnosticados tanto por el clínico como por los US; 5 fueron considerados malignos por el clínico, siendo detectados como benignos por los US; no hubo ningún caso en el que el tumor fuese considerado como maligno por los US y que el clínico hubiese detectado su benignidad y hubo un caso que fue considerado maligno tanto por el clínico como por los US.

- De los 11 tumores malignos: 4 fueron considerados como tales tanto por los US como por el clínico; 5 fueron considerados como benignos por el clínico y los US mostraron su malignidad. No hubo ningún tumor en el que los US no detectaran la malignidad y el clínico sí, y finalmente hubo 2 tumores en los que tanto el diagnostico clínico como los US fueron de benignidad.

En resumen, los US tuvieron un total de 3 errores (2 Falsos Negativos y un Falso positivo de malignidad) frente a los 13 errores del diagnóstico clínico (7 Falsos Negativos y 6 Falsos Positivos de malignidad).

Las cifras de ***sensibilidad y especificidad*** para el diagnóstico de malignidad fueron del 81,81 y 96,43% de los US frente al 36,36 y 76,57% del diagnostico clínico, y consecuentemente también lo fueron el VPP, el VPN y el VG ($p<0,005$). Esto nos indica que realmente, los US tienen una fiabilidad mucho mayor que el diagnostico clínico a la hora de definir la B/M de un tumor. Este análisis comparativo entre los US y el diagnóstico clínico no ha sido realizado previamente por otros autores quienes habitualmente analizan de forma aislada los resultados obtenidos por los US.

Comparando los resultados de sensibilidad y especificidad conseguidos con los US por nosotros con los de otros autores, vemos que son similares. Así, ***Gritzmann,*** (1989), refiere que un 28% de los tumores malignos recogidos en su serie (56 malignos y 231 benignos;la más amplia publicada hasta la actualidad) fueron considerados como benignos. En nuestra serie, 2 de los 11 tumores malignos (18,18%) fueron interpretados

como benignos. Por otra parte, este mismo autor refiere una sensibilidad en la detección de los tumores benignos del 94%, frente al 96,43% logrado por nosotros. ***Whyte y Byrne,*** (1987_b) consiguen 11 aciertos sobre 13 tumores malignos (84,61%), con la presencia de un falso positivo y un falso negativo de malignidad. ***Schadel y Wagner,*** (1986) consiguen un 85% de aciertos (sobre 6 tumores malignos). ***Castel y Delorme,*** (1985) en su estudio de 70 tumores parotídeos (18 de ellos malignos), obtiene una sensibilidad del 78% con una especificidad del 98,6% (un FP y un FN de malignidad). ***Wittich et al,*** (1985), también comunica un porcentaje de aciertos de B/M sobre sus 46 tumores parotídeos del 87%. Resultados similares han sido también logrados por otros autores (Fenart et al, 1979; Bruneton et al, 1983; Demard et al, 1983; Ballerini et al, 1984; Falomir Gil et al, 1989).

Los resultados comunicados por ***Gozzi et al,*** (1985), en su serie de 119 tumores de la región parotídea, muestran un total de aciertos del 80% (89,2% en el diagnostico de benignidad y 30% en el de malignidad). El porcentaje tan bajo de aciertos en los procesos malignos (3 aciertos en los 10 tumores malignos) lo atribuye a que los procesos malignos pueden producir una ecoestructura homogénea y bordes bien definidos. ***Sejournant et al,*** (1982), tampoco encuentra signos que le ayuden a diferenciar un proceso tumoral benigno de otro maligno. Esto mismo es sugerido por ***Schroeder et al,*** (1985). En nuestra serie, esto ocurrió tan solo en 2 de los 11 tumores malignos, pero no en el porcentaje referido por estos autores. Quizás la diferencia de aciertos entre las series de ***Sejournant et al,*** (1982); ***Gozzi et al,*** (1985); y ***Schroeder et al,*** (1985), respecto a la mayoría de las series publicadas, incluyendo la nuestra, radique en la importancia de realizar una correcta y minuciosa interpretación, con criterios de B/M establecidos de forma prospectiva, de los

imágenes ultrasónicas obtenidas, ya que en caso contrario el porcentaje de aciertos disminuye drásticamente (Piette, 1986).

Parece por tanto claro, que los criterios de B/M establecidos por *Fenart et al,* en 1979; esto es, la homogeneidad o heterogeneidad de la ecoestructura y la buena o mala definición de los bordes tumorales, han sido bien contrastados y ofrecen una alta sensibilidad y especificidad a la hora de determinar la B/M de un proceso tumoral del área parotídea o submaxilar. Ahora bien, debemos tener en cuenta que:

- Las imágenes han de ser interpretadas cuidadosamente y por ecografistas familiarizados con los criterios de B/M, ya que de lo contrario el porcentaje de errores crece de forma importante (Gozzi et al, 1985).

- Debemos de tener siempre presente la posibilidad de encontrarnos ante un FP o FN de malignidad; ya que algunos tumores malignos pueden presentarse con criterios de benignidad (tumores de pequeño tamaño, de bajo grado de malignidad, linfomas y metástasis de carcinomas principalmente) y viceversa, algunos procesos benignos (recurrencia de adenoma pleomorfo intervenido o adenomas pleomorfos que rompen la cápsula, así como algunos abscesos) pueden tener criterios ecográficos de malignidad (Bruneton et al, 1983).

- Ahora bien, los patrones ultrasónicos de benignidad y malignidad son muy inespecíficos y resulta imposible, desde nuestro punto de vista, y a la luz de los resultados obtenidos, intentar definir el tipo histológico de tumor e incluso determinar si el tumor está producido por un proceso neoplásico o inflamatorio.

Analizando de forma conjunta los resultados ultrasónicos de todos los procesos malignos publicados y cuyo resultado hemos revisado (171 tumores malignos en total), podemos esperar que hasta un 30% de ellos se comporten con criterios de benignidad (tabla 37).

Para algunos autores, (Isaza et al, 1989; Gritzmann, 1989), el criterio más útil para definir la B/M es la característica de los bordes tumorales (bien definida en los benignos y con mala definición en los malignos). Consideran que la homogeneidad o heterogeneidad del tumor, no es un criterio útil a la hora de valorar la B/M, ofreciendo un elevado índice de errores.

En nuestra experiencia, así como en la de la mayoría de autores (Bruneton et al, 1983; Demard et al, 1983; Ballerini et al, 1984; Wittich et al, 1985), la presencia de cualquiera de los dos criterios de malignidad es un indicador que debe de hacernos pensar en la malignidad del proceso en cuestión. De hecho, dos de nuestros tumores malignos presentaron un borde bien definido con ecoestructura heterogénea y hubiesen sido considerados como tumores benignos si solo se hubiese tenido en cuenta el aspecto del borde tumoral.

4) ***Patrón ecográfico quístico.***

En nuestra serie, el patrón ecográfico quístico (masa anecoica y con importante refuerzo posterior) se dió en 3 de los 35 procesos focales (8,57%). Una adenopatía inflamatoria inespecífica extraglandular, un pilomatrixoma cutáneo y un adenoma pleomorfo presentaron este patrón ecoestructural.

Se ha referido previamente que los ***adenomas pleomorfos*** pueden presentar este patrón quístico hasta en un 21% de los casos (Demard et al, 1983; Piette, 1986). También las ***adenopatías inflamatorias inespecíficas*** tanto intraglándulares como extraglandulares pueden presentarlo (Partridge et al, 1986).

El comportamiento ultrasónico del ***pilomatrixoma cutáneo*** fue el de una tumoración redondeada, hipoecóica, con bordes bien delimitados y refuerzo posterior. No hemos encontrado en la literatura consultada el comportamiento ultrasónico de los pilomatrixomas cutáneos, probablemente debido a la rareza de estos tumores (Hashimoto y Lever, 1987).

Otros tumores pueden cursar con este patrón quístico, principalmente el ***cistoadenolinfoma***, que pude presentar este aspecto hasta en el 50% de los casos (Demard et al, 1983), y también los ***quistes branquiales*** y ***abscesos*** (Gooding, 1980; Piette, 1986). Los 5 quistes branquiales y el cistoadenolinfoma de nuestra serie no presentaron este patrón sino un patrón hipoecogénico con escaso refuerzo posterior.

Por tanto, ante la presencia de un patrón transónico y con refuerzo posterior, no podemos asegurar que nos encontramos ante una ecoestructura líquida, ya que hay tumores sólidos que pueden presentar este aspecto y viceversa, los quistes branquiales (de contenido líquido) pueden presentar una ecoestructura hipoecogénica y con escaso refuerzo.

Se ha referido que ***algunos tumores malignos*** (adenopatías linfomatosas o pequeños tumores malignos encapsulados) pueden presentarse con este aspecto ultrasónico (Demard et al, 1983; Castel y

Delorme, 1985). Ninguno de los 11 tumores malignos de nuestra serie presentó esta apariencia.

En conclusión, podemos afirmar que el patrón ultrasónico quístico es infrecuente en los tumores del área parotidea y submaxilar, tiene una significación de benignidad con un alto porcentaje de seguridad, pero que no sirve para definir el tipo histológico del tumor, ni siquiera su carácter líquido o sólido.

5) ***Patrón sólido homogéneo.***

Se presentó en 24 de los 35 procesos focales de nuestra serie (68,57%). Los 5 quistes branquiales, 6 de los 7 adenomas pleomorfos, 3 de las 4 adenitis TBC, 5 de las 6 adenopatías inflamatorias inespecíficas (3 extraglandulares y 2 intraglandulares), el único cistoadenolinfoma, uno de los 3 linfomas y 3 de los 8 carcinomas de nuestra serie cursaron con apariencia ecográfica homogénea.

Fue el patrón más frecuentemente detectado en nuestra serie, de forma similar a lo referido por otros autores, y en la mayoría de los casos tuvo significación de benignidad (Partridge et al, 1986; Piette, 1986).

En los 5 ***quistes branquiales,*** la ecoestructura fue homogénea, hipoecóica y con escaso o nulo refuerzo posterior. Ha sido descrito que los quistes linfoepiteliales o branquiales pueden localizarse en el área parotídea. Su comportamiento ecográfico suele ser el de tumores hipoecóicos y homogéneos, con escaso refuerzo posterior y bordes bien definidos, siendo dificil hacer el diagnóstico diferencial con otros tumores cervicales (Earl y Ward-Booth, 1985; Sherman et al, 1985; Zanella et al,

1986), nuestros hallazgos fueron totalmente concordantes con lo referido. No se ha descrito que un quiste linfoepitelial no complicado pueda comportarse con características ultrasónicas de malignidad.

De los 6 ***adenomas pleomorfos*** que presentaron un patrón sólido homogéneo, 4 de ellos se comportaron como tumores ligeramente hipoecóicos respecto al parénquima glandular, con bordes bien delimitados y sin refuerzo posterior; uno de ellos con una lobulación en profundidad, otro con un pequeño halo hipoecóico, otra con un patrón ligeramente heterogéneo (fue considerado benigno dada la mínima heterogeneidad), y el otro cursó con estructura totalmente homogénea. Otros 2 se comportaron como tumoraciones más hipoecóicas y con escaso refuerzo posterior.

Se ha descrito en la literatura médica que los adenomas pleomorfos se comportan como estructuras hipoecóicas, homogéneas y con bordes bien delimitados y sin refuerzo posterior (Bruneton et al, 1980), en ocasiones rodeados por un halo claro más o menos importante, como ocurrió en uno de nuestros pacientes (Sicart et al, 1982). Pueden también presentar un aspecto más hipoecóico con escaso refuerzo posterior (Demard et al, 1983).

Ha destacar que el caso que presentó una lobulación hacia el lóbulo profundo parotídeo, conservo el borde bien definido y por tanto los criterios de benignidad. Los adenomas pleomorfos pueden tener múltiples lobulaciones con traducción ecográfica de bordes mal definidos, sugiriendo malignidad, (Demard et al, 1983) sobre todo en aquellos casos de recidiva de adenoma pleomorfo intervenido (Bruneton et al, 1983).

Un caso que cursó con ecoestructura ligeramente heterogénea, fue considerado como benigno dada la mínima heterogeneidad encontrada, ya que se ha comunicado que los adenomas pleomorfos suelen presentar habitualmente una ecoestructura hipoecóica, homogénea, aunque frecuentemente suele ser ligeramente heterogénea, y no por ello hay que considerarlo como criterio de malignidad (Wittich et al, 1985).

Vemos que el comportamiento US de los adenomas pleomorfos es muy diverso, generalmente conserva una ecoestructura homogénea. Aunque en nuestra serie no haya habido ningún caso, no debemos de olvidar la posibilidad de que un adenoma pleomorfo presente una estructura heterogénea, sugiriendo malignidad (Ballerini et al, 1984).

En tres de las 4 ***adenitis tuberculosas***, el patrón ecográfico fue de tumores hipoecogénicos, homogéneos, con escaso o nulo refuerzo posterior.

Es bien conocido que los abscesos y adenitis en general suelen comportarse como lesiones bien delimitadas, hipoecogénicas y con ligero refuerzo posterior (Gooding, 1980; Sicart et al, 1982; Wittich et al, 1985), incluyendo la adenitis específica (Ballerini et al, 1984).

Tres de las 4 ***adenopatías inflamatorias inespecíficas*** extraglandulares y las 2 intraglandulares presentaron ecoestructura homogénea e hipoecóica, con escaso refuerzo posterior. Dos de ellas tenía una banda hiperecogénica central (una intra y otra extraglandular).

Se ha descrito que las adenopatías inflamatorias inespecíficas suelen cursar como tumores hipoecóicos sin refuerzo posterior (Castel y

Delorme, 1985; Gianfelice et al, 1986), como imágenes anecóicas y con refuerzo posterior (Partridge et al, 1986), y en ocasiones como estructuras parcialmente necróticas, regular o irregularmente delimitadas, siendo difícil diferenciarlas de procesos malignos (Piette, 1986). En nuestra serie, ninguna se comportó con criterios de malignidad. Las adenopatías inflamatorias inespecíficas intraparotídeas se comportan como los tumores parotídeos benignos, siendo imposible desde el punto de vista US hacer el diagnóstico diferencial entre un proceso tumoral benigno y una adenopatía (Demard et al, 1983; Castel y Delorme, 1985).

Recientemente se ha comunicado que el hallazgo de una banda hiperecogénica intratumoral es un signo de benignidad (Perin, 1987). En dos de las adenopatías de nuestra serie encontramos este hallazgo que viene a confirmar lo comunicado por este autor.

El ***cistoadenolinfoma o tumor de Whartin,*** se comportó como una tumoración intraparotídea hipoecóica y con refuerzo posterior. El comportamiento US de los cistoadenolinfomas ha sido descrito como tumores con límites netos, contenido transónico y refuerzo posterior, simulando una formación quística (Sicart et al, 1982). En esta situación se hace el diagnóstico de benignidad con facilidad, aunque no puede afirmarse que se trate de un cistoadenolinfoma ya que los adenomas pleomorfos también pueden cursar con este aspecto quístico. De todas formas, el diagnóstico de benignidad estaría asegurado (Demard et al, 1983). En ocasiones pueden tener aspecto encapsulado con una o más cavidades quísticas y ecos lineales como bandas (Wittich et al, 1985), y también pueden tener un aspecto más ecogénico que lo habitual (Ballerini et al, 1984) o incluso sugerir malignidad (Demard et al, 1983). Nuestro

caso, aunque no se comportó de la forma más típica de las descritas para los cistoadenolinfomas ni presentase septos en su interior, sí reunía criterios de benignidad y por tanto no hubo problemas a la hora de catalogarlo como benigno.

Un ***linfoma linfoblástico*** extraglandular cursó con una ecoestructura homogénea, hipoecóica, sin refuerzo posterior, y bordes bien delimitados, por lo que reunía criterios de benignidad. Es bien conocido que las adenopatías linfomatosas pueden presentar una imagen ecográfica homogénea e hipoecóica, con bordes bien delimitados compatible con un proceso benigno, siendo imposible diferenciarlo de una adenopatía inflamatoria inespecífica, como sucedió en uno de nuestros enfermos (Castel y Delorme, 1985; Hajek et al, 1986; Gianfelice et al, 1986). Este comportamiento ecográfico benigno de los linfomas ocurre con gran frecuencia, hasta el punto que esta patología supone una de las causas mas frecuentes de falso negativo de malignidad (Demard et al, 1983; Gritzmann, 1989).

De los 8 ***carcinomas*** de nuestra serie, uno tenía una ecoestructura homogénea e hiperecogénica respecto al parénquima glandular (la recidiva de un carcinoma epidermoide del suelo de la boca); un carcinoma adenoide cístico presentó también una ecoestructura hiperecogénica y homogénea. Por su parte, el tumor de células acinares presentó una ecoestructura ligeramente hipoecogénica y homogénea.

Es bien conocido que una proporción variable de tumores malignos del área parotídea o submaxilar, pueden cursar con patrón ecográfico homogéneo. La mayor parte linfomas (Gritzmann, 1989) y

también aquellos carcinomas de bajo grado de malignidad y/o encapsulados (Bruneton et al, 1983; Demard et al, 1983).

Se ha referido que además de los criterios de malignidad definidos por *Fenart et al,* (1979), la presencia de una masa claramente ecogénica, debe de ser valorada como probablemente maligna, debido a que la gran mayoría de los tumores benignos son hipoecóicos (Ballerini et al, 1984). Uno de los carcinomas extraglandulares de nuestra serie (recidiva de un carcinoma epidermoide del suelo de la boca) y el carcinoma adenoide cístico parotídeo, tenían un patrón ecográfico homogéneo y ligeramente hiperecogénico respecto al parénquima glandular. Además tenían los límites tumorales mal definidos, por lo que fueron correctamente interpretados como malignos.

Por tanto, la presencia de un patrón solido homogéneo, debe hacernos pensar, con alto grado de probabilidad en la presencia de un proceso benigno (neoplásico o inflamatorio), aunque no podemos descartar la existencia de malignidad (linfoma o carcinoma), sobre todo ante un patrón homogéneo e hiperecóico respecto al parénquima glandular.

6) *Patrón sólido heterogéneo o patrón mixto.*

Un patrón sólido heterogéneo se dió en 8 de los 35 tumores de nuestra serie (22,86%). Su presencia, habitualmente está relacionada con la existencia de un tumor maligno (Bruneton et al, 1980; Sicart et al, 1982; Wittich et al, 1985).

Una de las 4 adenitis tuberculosas, 2 de los 3 linfomas y 5 de los 8 carcinomas de nuestra serie presentaron este patrón ecoestructural.

Una ***adenitis tuberculosa*** cursó con una tumoración única y heterogénea. Se ha referido que en ocasiones los procesos inflamatorios pueden presentar una ecoestructura mixta y con paredes irregulares y mal delimitadas, dando un falso positivo de malignidad (Sejournant et al, 1982; Seibert y Seibert, 1986; Kraus et al, 1986), como en el caso de nuestra serie, por lo que a la hora de valorar un tumor heterogéneo, hemos de pensar en primer lugar que se trata de un proceso maligno, pero no hemos de olvidar que algunos procesos inflamatorios pueden dar esta imagen, sugiriendo malignidad.

Se ha referido que algunos tumores benignos, pueden presentar patrón heterogéneo (Gozzi et al, 1985; Vasiliu et al, 1985). Algunos autores van más lejos y afirman que la mayoría de los tumores del área parotídea y submaxilar, sean benignos o malignos, cursan con patrón heterogéneo y que por tanto este dato no sirve para definir la benignidad o malignidad de un tumor (Isaza et al, 1989; Gritzmann, 1989). En nuestra serie, esta circunstancia no se dió y todos los tumores benignos, salvo la adenitis tuberculosa previamente reseñada, presentaron un patrón homogénec como previamente hemos señalado.

El ***linfoma*** inmunoblástico de células grandes se comportó como una tumoración heterogénea, con áreas anecóicas y el linfoma de células pequeñas hendidas de grado intermedio de malignidad, de localización intraglandular, se comportó como una tumoración única, de ecoestructura heterogénea, de forma similar a lo referido para estos procesos, aunque no debemos de olvidar que pueden presentar un patrón homogéneo, como ocurrió en el otro linfoma de nuestra serie (Ballerini et al, 1984; Rengo et al, 1986; Seibert y Seibert, 1988)

Cuatro de los 5 *carcinomas* extraglandulares y el tumor mucoepidermoide intraparotídeo tenían una tenía una ecoestructura heterogénea e hipoecogénica.

El comportamiento ecográfico de los carcinomas, bien primarios o metastásicos, ha sido descrito habitualmente heterogéneo y sin refuerzo posterior (Piette, 1986; Castel y Delorme, 1985), siendo imposible distinguir el tipo histológico del tumor por sus características ultrasónicas (Wittich et al, 1985; Gritzmann, 1989). Existen excepciones a esta norma general como hemos señalado previamente y ocurrió en 3 de los 8 carcinomas de nuestra serie.

Por todo ello, ante un patrón heterogéneo, debemos de pensar en la existencia de malignidad, aunque sin olvidar la posibilidad de encontrarnos ante un preceso inflamatorio o bien un tumor benigno, principalmente recidiva de adenoma pleomorfo (Gozzi et al, 1985; Vasiliu et al, 1986).

7) ***Características de los bordes tumorales (laterales y profundos).***

En 26 de los 35 pacientes con proceso focal se encontraron ***bordes tumorales nítidos*** y bien delimitados respecto a los tejidos adyacentes (66,67%). 23 de ellos eran tumores benignos (88,46%) y tan solo 3 eran malignos (11,54%).

Se ha referido que la mayoria de los ***tumores benignos*** (neoplásicos e inflamatorios) cursan con bordes tumorales nítidos (Bruneton et al, 1980; Rothberg et al, 1984; Wittich et al, 1985; Castel y Delorme, 1985;

Piette et al, 1987), como ocurrió en 23 de los 24 procesos focales benignos de nuestra serie.

No obstante, los ***procesos malignos*** pueden presentar buena definición de sus bordes hasta en un 28% de los casos, sobre todo linfomas, carcinomas metastásicos y tumores malignos en fase inicial y todavía encapsulados (Gozzi et al, 1985; Vasiliu et al, 1986; Falomir Gil et al, 1989; Gritzmann, 1989), como ocurrió en 3 de los 11 tumores malignos de nuestra serie (27,27%).

Se trató de un linfoma linfoblástico extraglandular, una metástasis ganglionar extraglandular de carcinoma papilar de tiroides y un tumor parotídeo de células acinares. En 2 de ellos pudo hacerse el diagnóstico de malignidad dada su ecoestructura heterogénea. Tan solo el tumor parotídeo de células acinares presentó además una ecoestructura homogénea, haciendose el diagnóstico erróneo de benignidad.

Por su parte, la presencia de ***bordes tumorales*** laterales y/o profundos ***mal delimitados*** se dió en 9 de los 35 casos (25,71%). 8 de ellos eran tumores malignos (88,89%) y tan solo uno era un proceso inflamatorio (11,11%).

Se ha comunicado que la presencia de un borde tumoral mal definido es de gran importancia para definir la ***malignidad*** de un tumor, siendo considerado por algunos como el signo ultrasónico más fiable de malignidad (Isaza et al, 1989; Gritzmann, 1989). Sin embargo, no debemos de olvidar la posibilidad de que podemos encontrar excepciones a esta norma general.

Es bien conocido que los ***abscesos y adenitis*** en general suelen comportarse como lesiones bien delimitadas, incluyendo las adenitis específicas (Gooding, 1980; Sicart et al, 1982; Bellerini et al, 1984; Wittich et al, 1985). En ocasiones pueden presentar una mala definición de los bordes, dando un falso positivo de malignidad (Sejournant et al, 1982; Seibert y Seibert, 1986), como ocurrió en uno de los casos de nuestra serie.

Otros tumores benignos que pueden presentar mala definición de los bordes son los ***adenomas pleomorfos,*** sobre todo los casos de recurrencias, en los que el tejido cicatricial resultante de la intervención quirúrgica previa puede interferir tanto en la ecoestructura como en la nitidez del borde tumoral (Demard et al, 1983; Bruneton et al, 1983). Ninguno de los adenomas pleomórfos de nuestra serie presentó este aspecto ultrasónico.

Recientemente se ha descrito la posibilidad de detectar por US la invasión por el tumor de la arteria carótida interna (Hajek et al, 1986). Los criterios que han mostrado utilidad a la hora de definir esta posibilidad son la clara ruptura de la pared arterial y la presencia tumoral en la luz arterial (Gooding et al, 1989). En nuestro trabajo no se analizó prospectivamente este aspecto diagnóstico.

8) ***Lesiones múltiples y localización de lesiones asociadas.***

Ninguno de los tumores de intraglandulares de nuestra serie presentó aspecto ecográfico de lesiones múltiples.

Ahora bien, en 3 tumores extraglandulares (2 adenopatías inflamatorias inespecíficas y una adenitis tuberculosa) en las que clínicamente se palpaba una tumoración única, los US pusieron en evidencia la existencia de 2 tumores en cada uno de los casos. Además, en el caso de la adenitis específica, se demostró la existencia de un pequeño absceso submaxilar que posteriormente fue comprobado quirúrgicamente.

El valor de los US en la detección de lesiones asociadas no sospechadas clínicamente, ha sido referido por otros autores (Demard et al, 1987; Seibert y Seibert, 1988; Falomir Gil et al, 1989; Gritzmann, 1989).

La ***sialografía,*** fue realizada en 13 de los 39 pacientes (33,33%). Consiguió definir tanto la B/M como la localización I/E en 7 de ellos (53,84%). En ninguno de estos enfermos aportó información adicional útil a la ya ofrecida por los US. Por tanto, en nuestra experiencia, y de acuerdo con otros autores (Kaneko et al, 1975; Bruneton et al, 1980; Gozzi et al, 1985; Partridge et al, 1986), la sialografía no ofrece ventajas adicionales a los US, siendo además más traumática e invasiva para el enfermo, por lo que pensamos que los US deben de sustituir a la sialografía en la valoración inicial de los enfermos con tumoración del área parotídea o submaxilar.

La ***punción aspiración con aguja fina,*** fue realizada en 14 de nuestros 39 pacientes (35,89%). 8 eran tumores benignos y 6 malignos. Los 8 procesos benignos fueron confirmados como tales (incluso en una adenitis tuberculosa se consiguió cultivar un bacilo ácido-alcohol resistente en el líquido obtenido con la punción). De los 6 tumores malignos, en 3 de ellos se consiguió un diagnóstico de malignidad (aunque en los 3, los US ya hubieran informado sobre la malignidad del

mismo). Aunque el empleo de esta técnica es muy controvertido, dada la alta incidencia tanto de FP como de FN observada por diversos autores (Spiro, 1986; O'Dwyer et al, 1986), es posible que sea útil, asociada a los US para intentar disminuir en lo posible el número de FN y FP de malignidad (Mann y Wachter, 1988).

En cuanto a la ***Tomografía axial computerizada (T.A.C.)***, no podemos extraer conclusiones de nuestra serie, dado que solo se realizó en 2 de los 39 enfermos (5,13%), probablemente debido a que el médico que atendió al enfermo tras la realización de la ecografía, consideró suficiente la información proporcionada por la misma. Por tanto, y de acuerdo con lo referido por otros autores (Whyte y Byrne, 1987_b; Isaza et al, 1989), la TAC probablemente debe de reservarse para aquellas situaciones en las que tras la realización de los US, el clínico mantenga dudas sobre la delimitación del tumor, la invasión de tejidos profundos y sobre cualquier otro aspecto que se considere necesario aclarar previo a la cirugía.

6. CONCLUSIONES

1. La ***Ultrasonografía*** representa en la actualidad una técnica incruenta, de fácil manejo, cómoda para el paciente, de bajo costo y de valiosa información en el estudio de las glándulas salivares permitiendo:

1.1. El reconocimiento de la ***ecoestructura normal.***

1.2. Visualización de las ***relaciones anatómicas*** principales.

1.3. La detección de ***variables anatómicas.***

2. La ***Ultrasonografía*** es capaz de detectar ***diferencias de tamaño y ecoarquitectura*** de las glándulas salivares, fundamentalmente en el reconocimiento de la ***patología difusa*** (sialosis afectación inflamatoria autoinmune).

3. La ***Ultrasonografía no presenta patrones*** ecográficos ***diferenciadores*** entre las múltiples causas de afectación difusa de las glándulas salivares.

4. La ***Ultrasonografía*** posee una gran precisión diagnóstica en cuanto a la ***diferenciación*** entre ***procesos expansivos focales*** (neoplásicos o inflamatorios) y ***procesos difusos,*** superando claramente al diagnóstico clínico en este aspecto.

5. La ***Ultrasonografía*** se muestra claramente superior al diagnóstico clínico en la valoración de lesiones tanto ***intra como extraglandulares,*** así como en la definición de ***benignidad o malignidad*** de los ***tumores del área parotídea*** y/o ***submaxilar,*** por lo que su realización se encuentra totalmente justificada como prueba inicial en la valoración de pacientes con patología tumoral de dichas glándulas.

6. Los datos aportados por la ***Ultrasonografía*** no permiten en la actualidad catalogar histológicamente una neoplasia ni diferenciar un proceso neoplásico de otro inflamatorio focal.

7. BIBLIOGRAFIA

1. ADAM EJ, WILLSON SA, CORCORAN MO, HOBSLEY M. (1.983). The value of parotid sialography. *Br J Surg.* **70**, 108-110.

2. ASSA A, SCHEFFER P. (1.988). Intérêt de la confrontation de l'échographie et de la sialotomographie dans l'exploration pré-opératoire des tumeurs parotidiennes. *Rev Stomatol Chir Maxillofac.* **89**, 135-141.

3. ATTAS M, SABAWALA PB, KEATS AS. (1.968). Acute transient sialadenopathy during induction of anaesthesia. *Anesthesiology.* **29**, 1050-1052.

4. BAKER S, OSSOINIG KC. (1.977). Ultrasonic evaluation of salivary glands. *Trans Am Acad Opthalmol Otolaryngol.* **84**, 750-762.

5. BALLERINI G, MANTERO M, SBROCCA M. (1.984). Ultrasonic patterns of parotid masses. *J Clin Ultrasound.* **12**, 273-277.

6. BARTLETT LJ, MON PON. (1.984). High-resolution real-time ultrasonography of the submandibular salivary gland. *J Ultrasound Med.* **3**, 433-437.

7. BATSAKIS JG, REGEZI JA. (1.977). Selected controversial lesions of salivary tissues. *Otolaryngol Clin North Am.* **10**, 309-328.

8. BATSAKIS JG. (1.979_a). Tumors of the major salivary glands. En: Batsakis JG. (ed). *Tumors of the head and neck. Clinical and pathological considerations.* 2ª edición, Baltimore, Williams and Wilkins Co., pp 1-75.

9. BATSAKIS JG. (1.979_b). Non-neoplastic diseases of the salivary glands. En: Batsakis JG. (ed). *Tumors of the head and neck. Clinical and pathologi-*

cal considerations. 2ª edición. Baltimore, Williams and Wilkins Co., pp 100-120.

10. BATSAKIS JG. (1.984). Deep lobe parotid gland tumors. *Ann Otol Rhinol Laryngol.* **93**, 415-416.

11. BATSAKIS JG. (1.986). Carcinomas of the submandibular and sublingual glands. *Ann Otol Rhinol Laryngol.* **95**, 211-212.

12. BAYLOR P, (1.983). Parotid gland enlargement during treatment of acute bronchial asthma. *N Y Stat J Med.* **27**, 922-923.

13. BERKE GS, CALCATERRA TC. (1.985). Parotid hypertrophy with bulimia: A report of surgical management. *Laryngoscope.* **95**, 597-598.

14. BLEIER R, ROCHELS R. (1.988). Echographische differentialdiagnostik bei speicheldrüsentumoren. *Laryng Rhinol Otol.* **67**, 202-210.

15. BOHNDORF VK, LÖNNECKEN I, ZANELLA F, LANFERMANN L. (1.987). Der wert von sonographie und sialographie in der diagnostik von speicheldrüsenerkrankungen. *Fortschr Röntgenstr.* **147**, 288-293.

16. BORSANYI SJ, BLANCHARD CL. (1.960). Asyntomatic enlargement of the parotid glands. Its diagnostic significance and particular relation to Laennec's cirrhosis. *JAMA.* **174**, 102-105.

17. BORSANYI SJ. (1.962). Chronic asyntomatic enlargement of the parotid glands. *Ann Otol Rhinol Laryngol.* **71**, 857-867.

18. BRADUS RJ, HYBARGER P, GOODING GAW. (1.988). Parotid gland: US findings in Sjögren syndrome. *Radiology.* 169, 749-751.

19. BRADY JP. (1.985). Parotid enlargement in bulimia. *J Fam Prac.* 20, 496-502.

20. BRILL AH, FITZHUGH GS. (1.975). Bilateral synchronous mixed tumors of the parotid gland. *Arch Otolaryngol.* 101, 751-756.

21. BRONSTEIN AD, NYBERG DA, SCHWARTZ AN, et al. (1.987). Increased salivary gland density on contrast-enhanced CT after head and neck radiation. *AJR.* 149, 1259-1263.

22. BRUNETON JN, FENART D, VALLICIONI J, DEMARD F. (1.980). Séméiologie échographique des tumeurs de la parotide. *J Radiol.* 61, 151-154.

23. BRUNETON JN, SICART M, ROUX P, et al. (1.983). Indications for ultrasonography in parotid pathologies. *Fortschr Röntgenstr.* 138, 22-24.

24. BRUNETON JN, CARAMELLA E, ROUX P, et al. (1.985). Comparison of ultrasonographic and histological findings for multinodular lesions of the salivary glands. *Europ J Radiol.* 5, 295-296.

25. BRYAN RN, MILLER RH, FERREYRO RI, SESSIONS RB. (1.982). Computed tomography of the major salivary glands. *AJR.* 139, 547-554.

26. BYDDER GM, STEINER RM, YOUNG IR, et al. (1.982). Clinical MR imaging of the brain: 140 cases. *AJR.* 139, 215-236.

27. BYRNE MN, SPECTOR JG. (1.988). Parotid masses: evaluation, analysis, and current management. *Laryngoscope.* **98**, 99-105.

28. CALCATERRA TC, HEMENWAY G, HANSEN G, et al. (1.977). The value of sialography in the diagnosis of parotid tumors. A clinicopathological correlation. *Arch Otolaryngol.* **103**, 727-729.

29. CARLSEN EN. (1.975). Ultrasonic phisycs for the physician, A brief review. *J Clin Ultrasound.* **3**, 69-75.

30. CARTER JE. (1.961). Iodide mumps. *N Engl J Med.* **264**, 987-988.

31. CARTER BL, KARMODY CS, BLICKMAN JR, PANDERS AK. (1.981). Computed tomography and sialography: I. Normal anatomy. *J Comput Assist Tomogr.* **5**, 42-45.

32. CASSELMAN JW, MANCUSO AA. (1.987). Major salivary gland masses: Comparison of MR imaging and CT. *Radiology.* **165**, 183-189.

33. CASTEL JC, DELORME G. (1.985). Sémiologie échographique des tumeurs de la parotide et correlations histo-échographiques. *Ann Radiol.* **28**, 360-364.

34. CHAPNIK JS. (1.983). The controversy of Warthin's tumor. *Laryngoscope.* **93**, 695-716.

35. CHODOSH PL, SILBEY R, OEN KT. (1.980). Diagnostic use of ultrasound in diseases of the head and neck. *Laryngoscope.* **90**, 814-821.

36. CONLEY J. (1.975). Pleomorphic adenoma. En: Georg Thieme Verlag. *Salivary glands and the facial nerve.* Stuttgart, Georg Thieme Publishers, pp 111-120.

37. CONN IG, WIESENFELD D, FERGUSON MM. (1.983). The anatomy of the facial nerve in relation to CT/ Sialography of the parotid gland. *Br J Radiol.* 56, 901-906.

38. CURTIN HD. (1.988). Assessment of salivary gland pathology. *Otolaryngol Clin North Am.* 21, 547-573.

39. DE CLERCK LS, CORTHOUT B, FRANCX L, et al. (1.987). Ultrasonography (US) and computer tomography (CT) of the salivary glands in the evaluation of Sjögren's syndrome (SS): comparison with sialography. *Clin Exp Rheumatol.* 5/S-2, F 366.

40. DE CLERCK LS, CORTHOUTS R, FRANCX L, et al. (1.988). Ultrasonography and computer tomography of the salivary glands in the evaluation of Sjögren's syndrome. Comparison with parotid sialography. *J Rheumatol.* 15, 1777-1781.

41. DEMARD F, BRUNETON JN, VALLICIONI J, LEGOFF G. (1.983). Echographie et tumeurs parotidiennes. *Ann Oto-Laryng (Paris).* 100, 129-133.

42. DEMARD F, BRUNETON JN, SANTINI J, et al. (1.987). Valeur de L'echographie dans l'etude des adénopathies cervicales métastatiques. *Ann Oto-Laryng (Paris).* 104, 181-185.

43. DURHAM JP. (1.980). Effect of ethanol upon isoproterenol stimulation of growth and secretion in the mouse parotid gland. *Life Sciences.* **26,** 1423-1430.

44. DUSSIK KT. (1.942). Ueber die Möglichkeiten hochfrequente mechanisme schwingungen als diagnostisches hilfsmittel zu verweten. *Z Ges Neurol Psychiat.* **174,** 153-155.

45. DYKUN RJ, DEITEL M, BOROWY ZJ, JACKSON S. (1.980). Treatment of parotid neoplasms. *Can J Surg.* **23,** 14-19.

46. EARL PD, WARD-BOOTH RP. (1.985). A case of branchial (lympho-epithelial) cyst, illustrating the value of ultrasound in diagnosis of cervical swellings. *Br J Oral and Maxillofac Surg.* **23,** 292-297.

47. EDLER I. (1.961). The use of ultrasound as diagnostic aid, and its effects on biological tissues. Continuous recording of the movements of various heart estructures using an ultrasound echo-method. *Acta Med Scand.* **170,** 65-70.

48. EISENBUD L, CRANIN N. (1.963). The role of sialography in the diagnosis and therapy of chronic obstructive sialadenitis. *Oral Surg.* **16,** 1181-1199.

49. ENEROTH CM, FRANZEN S, ZAJICEK J. (1.967). Cytologic diagnosis on aspirate from 1000 salivary gland tumors. *Acta Otolaryng.* **suppl. 224,** 168-172.

50. ERICSON S. (1.970$_a$). The normal variation of the parotid size. *Acta Otolaryng.* **70**, 294-300.

51. ERICSON S, HEDIN M. (1.970$_b$). A clinical roentgenologic method of calculating the volume of the parotid gland. *Oral Surg.* **29**, 536-543.

52. EVANS RW, CRUICKSHANK AH. (1.970$_a$). Introduction. En: Bennington JL. (ed). *Epithelial tumours of the salivary glands.* Philadelphia, WB Saunders Co., pp 1-10.

53. EVANS RW, CRUICKSHANK AH. (1.970$_b$). Acinic cell tumors. En: Bennington JL. (ed). *Epithelial tumors of the salivary glands.* Philadelphia, WB Saunders Co., pp 98-119.

54. EVANS RW, CRUICKSHANK AH. (1.970$_c$). Adenocystic carcinoma. En: Bennington JL. (ed). *Epithelial tumors of the salivary glands.* Philadelphia, WB Saunders Co., pp 142-166.

55. EVESON JW, CAWSON RA. (1.985). Salivari gland tumours. A review of 2410 cases with particular reference to histological types, syte, age and sex distribution. *J Pathol.* **146**, 51-58.

56. EVESON JW, CAWSON A. (1.986). Warthin's tumor (cystadenolymphoma) of salivary glands. A clinicopathologic investigation of 278 cases. *Oral Surg Oral Med Oral Pathol.* **61**, 256-262.

57. FALOMIR G, FREIRE JM, MAINAR E, et al. (1.989). Valor de la ecografía en los tumores de las glándulas salivares. *Radiología.* **31**, 461-465.

58. FANBURG BL. (1.988). Sarcoidosis. En: Wyngaarden JB, Smith LH. (eds). *Cecil. Textbook of medicine.* 18ª edición. Philadelphia, WB Saunders Co,. pp 451-457.

59. FENART D, BRUNETON JN, GAILLOT M, et al. (1.979). Apport de l'echographie pour le diagnostic pré-opératoire de malignité des tumeurs de la parotide. *Nouv Pres Med.* 8, 2625-2626.

60. FITZPATRICK PJ, BLACK KM. (1.985). Salivary gland tumors. *J Otolaryngol.* 14, 296-300.

61. FRIEDMAN M, LEVIN B, CRYBAUSKAS V, et al. (1.986). Malignant tumors of the major salivary glands. *Otolaryngol Clin North Am.* 19, 625-636.

62. GIANFELICE D, JEQUIER S, PATRIQUIN H, et al. (1.986). Sonography of neck masses in children: is it useful? *Intern J Ped Otorhinolaryngol.* 11, 247-256.

63. GILABERT R, BRU C, BIANCHI L. (1.986). Ultrasonografía de la glándula parótida. *Radiología.* 28, 225-229.

64. GLUCKMAN JL, BARRORD J. (1.986). Nonsquamous cell tumors of the minor salivary glands. *Otolaryngol Clin North Am.* 19, 497-503.

65. GÖNCZI J, GÖBLYÖS P, CSOKONAI L, TOTA J. (1.988). Role of Ultrasonography in the differential diagnostics of neck masses. *Röntgen-Bl.* 41, 452-457.

66. GOODING GAW. (1.980). Gray scale ultrasound of the parotid gland. *AJR.* 134, 469-472.

67. GOODING GAW, LANGMAN AW, DILLON WP, KAPLAN MJ. (1.989). Malignant carotid artery invasion: sonographic detection. *Radiology.* 171, 435-438.

68. GOZZI G, BELLIS G, MORPURGO PL, et al. (1.985). Scialografia, ecografia e tomografia computerizzata nello studio della regione parotidea. *Radiol Med.* 71, 752-756.

69. GRITZMANN N, HAJEK P, KARNEL F, et al. (1.985). Sonographie bei speichelsteinen-indikation und stellenwert. *Fortschr Röntgenstr.* 142, 559-562.

70. GRITZMANN N, FRÜHWALD F. (1.988). Sonographyc anatomy of the tongue and the floor of the mouth. *Dysphagia.* 2, 196-202.

71. GRITZMANN N. (1.989). Sonography of the salivary glands. *AJR.* 153, 161-166.

72. GROSS L. (1.969). Oxyphenbutazone-induced parotitis. *Ann Intern Med.* 70, 1229-1230.

73. GRÜNEBAUM M, ZIV N, MANKUTA DJ. (1.985). Submaxillary sialadenitis with a calculus in infancy diagnosed by ultrasonography. *Pediatr Radiol.* 15, 191-192.

74. HAJEK PC, SALOMONOWITZ E, TURK R, et al. (1.986). Lymph nodes of the neck: evaluation with US. *Radiology.* 158, 739-742.

75. HASHIMOTO K, LEVER WF. (1.987). Tumours of skin appendages. Cap 78. En: FFITZPATRICK ThB (ed). *Dermatology in general medicine.* Tomo I, 3ª Edición, New York, Mc Graw-Hill Book Co., pp 773-793.

76. HASLER JF. (1.982). Parotid enlargement: a presenting sign in anorexia nervosa. *Oral Surg.* 53, 567- 573.

77. HELLQUIST H, MICHAELS L. (1.986). Malignant mixed tumour. *Virchows Arch.* 409, 93-103.

78. I'ERZON FS, KAUFMAN A. (1.981). Vomiting and parotid enlargement. *South Med J.* 74, 251.

79. HICKMAN RE, CAWSON RA, DUFFY SW. (1.984). The prognosis of specific types of salivary gland tumors. *Cancer.* 54, 1620-1624.

80. HILL CR. (1.961). Ultrasonic detection of choledocolithiasis. *Nature.* 190, 627-632.

81. IKO BO. (1.984). Computed tomography and sialography of chronic pyogenic parotitis. *Br J Radiol.* 57, 1083-1090.

82. IKO BO, CHINWUBA CE, MYERS EM, TEAL JS. (1.986). Sarcoidosis of the parotid gland. *Br J Radiol.* 59, 547-552.

83. ISAZA M, IKEZOE J, MARIMOTO S, et al. (1.989). Computed tomography and ultrasonography in parotid tumors. *Acta Radiol.* 30, 11-15.

84. JIMENEZ-ALONSO J, JAIMEZ L, BARRIOS L, et al. (1.984). Salivary gamma-glutamyl transferase activity in internal diseases. *Arch Intern Med.* **144,** 1804-1806.

85. JIMENEZ-ALONSO J, JAIMEZ L, PEREZ-JIMENEZ F, et al. (1.989). Gamma-glutamyl transferase in saliva. *Clin Chem.* **28,** 1988-1989.

86. KANEKO T, KOBAYASHI N, MIURA T, et al. (1.975). L'échographie ultrasonique pour l'exploration des tumeurs parotidiennes. *Ann Oto-Laryng (Paris).* **92,** 685-690.

87. KITAMURA T, KANEKO T, KAMETANI H. (1.963). Ultrasonic diagnosis for the salivary gland diseases. *Jap Med Ultrasonics.* **1,** 8-11.

88. KITAMURA T, KANEKO T, ASANO H, et al. (1.969). Ultrasonic diagnosis in Otorhinolaryngology. *Eye Ear Nose and Throat Month.* **48,** 121-131.

89. KLEIN K, TÜRK R, GRITZMANN N, TRAXLER M. (1.989). Der stellenwert der sonografie bei speichldrüsentumoren. *HNO.* **37,** 71-75.

90. KRAUS R, HAN BK, BABCOCK DS, JESTREICH AE. (1.986). Sonography of neck masses in children. *AJR.* **146,** 609-613.

91. LAMBERT JA. (1.971). Parotid gland tumors. *Milit Med.* **136,** 484-487.

92. LARSSON SG, LUFKIN RB, HOOVER LA. (1.987). Computed tomography of the submandibular salivary glands. *Acta Radiologica.* **28,** 693-696.

93. LAUTERBUR PC. (1.973). Image formation by induced local interactions: Examples employing nuclear magnetic resonance. *Nature.* **242,** 190-191.

94. LEVIN PA, FALKO JM, DIXON K, et al. (1.980). Benign parotid enlargement in bulimia. *Ann Intern Med.* **93,** 827-829.

95. LEVINE SB, SAMPLINER RE, BENNET PH, et al. (1.970). Asyntomatic parotid enlargement in pima indians. Relationship to age, obesity and diabetes mellitus. *Ann Intern Med.* **73,** 571-573.

96. LINDVALL AM, JONSSON R. (1.986). The salivary gland component of Sjögren's syndrome: An evaluation of diagnostic methods. *Oral Surg Oral Med Oral Pathol.* **62,** 32-42.

97. LUNDEBERG D. (1.983). Nonneoplastic disorders of the parotid gland. *West J Med.* **138,** 589-595.

98. MACRIDIS LA, KOULOUGAS A, KOUTSIMBELAS B, et al. (1.975). Diagnosis of the tumors of the salivary gland by ultrasonography. *Electromedica.* **4,** 131-134.

99. MAFEE MF, RASOULI F, SPIGOS DG, et al. (1.986_a). Magnetic resonance imaging in the diagnosis of nonsquamous tumors of the head and neck. *Otolaryngol Clin North Am.* **19,** 523-536.

100. MAFEE MF, LANGER B, VALVASSORI GE, et al. (1.986_b). Radiologic diagnosis of nonsquamous tumors of the head and neck. *Otolaryngol Clin North Am.* **19,** 507-520.

101. MANCUSO AA, HANAFEE WN. (1.985). Salivary glands. En: Stamathis G. (ed). *Computed tomography and magnetic resonance imaging of the headand neck.* 2ª edición, Baltimore, Williams & Wilkins, pp 139-160.

102. MANDELBLATT SM, BRAUN IF, DAVIS PC, et al. (1.987). Parotid masses: MR imaging. *Radiology.* **163,** 411-414.

103. MANN W, WACHTER W. (1.988). Ultraschalldiagnostik der speicheldrüsen. *Laryng Rhinol Otol.* **67,** 197-201.

104. MARDH PA, BELEFRAGE I, NAVERSTEN E. (1.974). Sialadenitis following treatment with methyldopa. *Acta Med Scand.* **195,** 333-335.

105. MATSUBA H, SPECTOR GJ, THAWLEY SE, et al. (1.985). Adenoid cystic salivary gland carcinoma. A histopathologic review of treatment failure patterns. *Cancer.* **57,** 519-524.

106. MAVEC P, ENEROTH CM, FRANZEN S, et al. (1.964). Aspiration biopsy of salivary gland tumors. *Acta Otolaryng.* **58,** 471-484.

107. Mc CURDY JA, NADALO LA, YIM DWS. (1.980). Evaluation of extrathyroid masses of the head and neck with gray scale ultrasound. *Arch Otolaryngol.* **106,** 83-87.

108. Mc GAHAN JP, WALTER JP, BERNSTEIN L. (1.984). Evaluation of the parotid gland. *Radiology.* **152,** 453-458.

109. Mc GUIRT WF, Mc CABE BF. (1.977). Limitations of parotid scans. *Ann Otol.* **86,** 247-250.

110. MEINE FJ, WOLOSHIN HJ. (1.970). Radiologic diagnosis of salivary gland tumors. *Radiol Clin North Am.* **8**, 475-485.

111. MOUTSOPOULOS HM, CHUSED TM, MANN DL, et al. (1.980). Sjögren's syndrome (sicca syndrome). Current issues. *Ann Intern Med.* **92**, 212-226.

112. NAGAO K, MATSUZAKI O, SAIGA H, et al. (1.983). A histopathologic study of benign and malignant lymphoepithelial lesions of the parotid gland. *Cancer*, **52**, 1044-1052.

113. NEIMAN HL, PHILLIPS JF, JACQUES DA, BROWN TL. (1.976). Ultrasound of the parotid gland. *J Clin Ultrasound.* **4**, 11-13.

114. NEIMAN HL. (1.978). Ultrasound of the parotid gland. En: De Vlieger M. (ed). *Handbook of Clinical Ultrasound.* New York, Wiley, pp 941-943.

115. NICHOLS RD, REBUCK JW, SULLIVAN JC. (1.982). Lymphoma and the parotid gland. *Laryngoscope.* **92**, 365-369.

116. NIDUS BD, FIELD M, RAMMELKAMP CH. (1.965). Salivary gland enlargement caused by sulfisoxazole. *Ann Intern Med.* **63**, 663-665.

117. NORDSHUS T, DAHI T. (1.984). Sialography and CT sialography in the diagnosis of parotid mases. *Acta Radiol.* **25**, 361-364.

118. O'DWYER P, FARRAR WB, JAMES AG, et al. (1.986). Needle aspiration biopsy of major salivary gland tumors. Its value. *Cancer.* **57**, 554-557.

119. PARTRIDGE M, LANGDON JD, BORTHWICK-CLARKE A, RANKIN S. (1.986). Diagnostic techniques for parotid disease. *Br J Oral Maxillofac Surg.* **24,** 311-322.

120. PEDLAR J, RAVINDRANATHAN N. (1.987). DIfferential diagnosis and surgical management of parapharyngeal masses: review and an unusual illustrative case. *Oral Surg Oral Med Oral Phatol.* **63,** 412-416.

121. PICKRELL KL, TROUGHT WS, SHEARIN JC. (1.978). The use of ultrasound to localize calculi within the parotid gland. *Ann Plast Surg.* **1,** 542-546.

122. PERIN B. (1.987). U.S. diagnosis of the central hyperecogenic area in limph nodes. A sign of benign lymphadenopathy. *Radiol Med.* **74,** 535-538.

123. PIETTE E. (1.986). La valeur diagnostique de l'échographie en chirugie maxillo-faciale. *Acta Stomatol Bel.* **83,** 165-174.

124. PIETTE E, LENOIR JL, REYCHLER H. (1.987). The diagnostic limitations of Ultrasonography in maxillofacial surgery. *J Cranio-Max-Fac Surg.* , 297-305.

125. POPE TH, LEHMANN WB. (1.967). Parotid metastasis to parotid nodes. *Arch Otolaryngol.* **86,** 673-677.

126. POTTER GD. (1.973). Sialography and the salivary glands. *Otolaryngol Clin North Am.* **6,** 509-522.

127. QUINN HJ. (1.976). Symposium: management of tumors of the parotid gland. II. Diagnosis of parotid gland swelling. *Laryngoscope.* 86, 22-24.

128. RABINOV K, KELL T, GORDON PH. (1.984). CT of the salivary glands. *Radiol Clin North Am.* 22, 145-159.

129. RAY CG. (1.988). Mumps. En: Braunwald E, Isselbacher KJ, Petersdorf RG, Wilson JD, Martin JB, Fauci AS. (eds). *Harrison's. Principles of internal medicina.* 11ª edición, New York, Mc Graw-Hill Book Co., pp 709-712.

130. RENGO S, DE FAZIO P, FORTUNATO L, et al. (1.986). Diagnosi delle scialopatie. Nota I: L'ecografia. *Min Stom.* 35, 809-814.

131. RICE DH, BECKER T. (1.987). Magnetic resonance imaging of the salivary glands. A comparison with computed tomographic scanning. *Arch Otolaryngol Head Neck Surg.* 113, 78-80.

132. ROSEN IB, WALFISH PG, MISKIN M. (1.979). The ultrasound of thyroid masses. *Surg Clin North Am.* 59, 19-33.

133. ROTHBERG R, NOYEK AM, GOLDFINGER M, KASSEL EE. (1.984). Diagnostic ultrasound imaging of parotid disease - a contemporary clinical perspective. *J Otolaryngol.* 13, 232-240.

134. ROTHSTEIN E. (1.974). Allergic reaction to thioridazine. *N Engl J Med.* 290, 521.

135. ROTHSTEIN SG, PERSKY MS, HORII S. (1.988). Evaluation of malignant invasion of the carotid artery by CT scan and Ultrasound. *Laryngoscope.* **98,** 321-324.

136. ROUVIERE H, DELMAS A. (1.978). Glándulas anejas a la cavidad bucal. Glándulas salivares. En: Rouviére H. (ed). *Anatomía humana: Descriptiva y topográfica.* Tomo I. 8ª edición española, Madrid, Casa Editorial Bailly-Bailliere, pp 419-427.

137. RUBALTELLI L, SPONGA T, CANDIANI F, et al. (1.987). Infantile recurrent sialectatic parotitis: the role of sonography and sialography in diagnosis and follow-up. *Br J Radiol.* **60,** 1211-1214.

138. SANDFORD NL, WALSH P, MATIS C, et al. (1.985). Is ultrasonography useful in the assessment of diffuse parenchymal liver disease ?. *Gastroenterology.* **89,** 186-191.

139. SCHADEL A, WAGNER W. (1.986). Ultraschalldiagnostik als ergänzung der sialographie. *Laryng Rhinol Otol.* **65,** 138-142.

140. SCHEIBLE W. (1.981). Recent advances in ultrasound: high-resolution imaging of superficial structures. *Head Neck Surg.* **4,** 58-61.

141. SCHMITT G, LEHMANN G, STRÖTGES MW, et al. (1.976). The diagnostic value of sialography and scintigraphy in salivary gland diseases. *Br J Radiol.* **49,** 326-329.

142. SCHROEDER HG, SCHWERK WB, EICHHORN TH. (1.985). Hochauflösende real-time sonographie bei speicheldrüsenerkrankungen. Teil II: Speicheldrüsentumoren. *HNO.* 33, 511-516.

143. SCHULMAN NH, CAROTHERS A, GOULD WJ. (1.981). Parotid venous ectasia. *Am J Otolaryngol.* 2, 59-61.

144. SCHWERK WB, SCHROEDER HG, EICHHORN TH. (1.985). Hochauflösende real-time sonographie bei speichldrüsenerkrankungen. Teil I: Entzündliche erkrankungen. *HNO.* 33, 505-510.

145. SEGURA CABRAL JM. (1.984_a). Principios físicos de la Ultrasonografía. En: Segura Cabral JM. (ed). *Ultrasonografía abdominal.* Madrid, Ediciones Norma SA., pp 1-6.

146. SEGURA CABRAL JM. (1.984_b). Principios generales de la exploración ultrasónica del abdomen. En: Segura Cabral JM. (ed). *Ultrasonografía abdominal.* Madrid, Ediciones Norma SA., pp 7-17.

147. SEIBERT RW, SEIBERT JJ. (1.986). High resolution ultrasonography of the parotid gland in children. *Pediatr Radiol.* 16, 374-379.

148. SEIBERT RW, SEIBERT JJ. (1.988). High resolution ultrasonography of the parotid gland in children. Part II. *Pediatr Radiol.* 19, 13-18.

149. SEJOURNANT P, PILLANT A, BERTRAND JC, et al. (1.982). Echotomographie des tumeurs de la glande et de la loge parotidienne. *JEMU.* 3, 177-181.

150. SHARKEY FE. (1.977). Systematic evaluation of the world health organization classification of salivary gland tumors. A clinicopathologic study of 366 cases. *AJCP.* **67**, 272-278.

151. SHERMAN NH, ROSENBERG HK, HEYMAN S, TEMPLETON J. (1.985). Ultrasound evaluation of neck masses in children. *J Ultrasound Med.* **4**, 127-134.

152. SICART M, GINESTE P, D'AGATA PH, et al. (1.982). Apport de l'echotomographie à l'étude de la pathologie des parotides. *Rev Stomatol Chir Maxillofac.* **83**, 181-185.

153. SIEGERT R. (1.987). Ultrasonography of inflammatory soft tissue swellings of the head and neck. *J Oral Maxillofac Surg.* **45**, 842-846.

154. SILVER CE, KOSS LG, BRAUER RJ, et al. (1.985). Needle aspiration cytology of tumors at various body sites. Salivary gland tumors. *Curr Prob Surg.* **22**, 25-27.

155. SKOLNIK EM, FRIEDMAN M, BECKER S, et al.(1.977). Tumors of the major salivary glands. *Laryngoscope.* **87**, 843-861.

156. SOM PM, BILLER HF. (1.980). The combined CT-sialogram. *Radiology.* **135**, 387-390.

157. SOM PM, SHUGAR JMA, TRAIN JS, BILLER HF. (1.981_a).Manifestations of parotid gland enlargement: radiographic, pathologic, and clinical

correlations. Part I: The autoimmune pseudosialectasias. *Radiology.* **141,** 415-419.

158. SOM PM, SHUGAR JMA, TRAIN JS, BILLER HF. (1.981$_b$). Manifestations of parotid gland enlargement: radiographic, pathologic, and clinical correlations. Part II: The diseases of Mikulicz syndrome. *Radiology.* **141,** 421-426.

159. SOM PM, BILLER HF, LAWSON W. (1.981$_c$). Tumors of the parapharyngeal space. Preoperative evaluation, diagnosis and surgical approaches. *Ann Otol Rhinol Laryngol.* **90 (suppl. 80),** 1-15.

160. SOM PM, SACHER M, STOLLMAN AL, et al. (1.988). Common tumors of the parapharyngeal space: refined imaging diagnosis. *Radiology.* **169,** 81-85.

161. SPIRO RH, HUVOS AG, STRONG EW. (1.975). Cancer of the parotid gland. *Am J Surg.* **130,** 452-459.

162. SPIRO RH. (1.986). Salivary neoplasms: overview of a 35-year experience with 2807 patients. *Head & Neck Surg.* **8,** 177-184.

163. STEVENS KL, HOBSLEY M. (1.982). The treatment of pleomorphic adenomas by formal parortidectomy. *Br J Surg.* **69,** 1-3.

164. STONE DN, MANCUSO AA, RICE D, HANAFEE WN. (1.981). Parotid CT sialography. *Radiology.* **138,** 393-397.

165. STUCHELL RN, BLITZER A, MANDEL ID. (1.984). Medical management of Non-neoplastic salivary gland disease. *Otolaryngol Clin North Am.* 17, 697-703.

166. TALAL N. (1.988). Sjögren's syndrome. En: Wyngaarden JB, Smith LH. (eds). *Cecil. Textbook of medicine.* 18ª edición, Philadelphia, WB Saunders Co., pp 2024-2025.

167. TERESI LM, LUFKIN RB, WORTHAM DG, et al. (1.987). Parotid masses: MR imaging. *Radiology.* 163 405-409.

168. TESTUT L, JACOB O. (1.977_a). Cara. Regiones superficiales de la cara. Región maseteriana. En: Testut L, Jacob O. (eds). *Tratado de Anatomía topográfica con aplicaciones médico-quirúrgicas.* Tomo I, 8ª edición española, Barcelona, Salvat Editores S.A., pp 223-236.

169. TESTUT L, JACOB O. (1.977_b). Cuello. Regiones anteriores. Región suprahioidea. En: Testut L, Jacob O. (eds). *Tratado de Anatomía topográfica con aplicaciones médico-quirúrgicas.* Tomo I, 8ª edición española. Barcelona, Salvat Editores S.A., pp 624-636.

170. TESTUT L, JACOB O. (1.977_c). Cuello. Regiones laterales. Región parotídea. En: Testut L, Jacob O. (eds). *Tratado de Anatomía topográfica con aplicaciones médico-quirúrgicas.* Tomo I, 8ª edición española, Barcelona, Salvat Editores S.A., pp 703-716.

171. THACKRAY AC, SOBIN LH. (1.972). Tipos histologicos de los tumores de las glándulas salivares. En: Organización Mundial de la Salud. *Clasificación*

histológica internacional de los tumores, Nº 7. Edición española, Ginebra, Roto Sadag S.A.

172. THOMAS JM. (1.986). Diseases of the salivary glands. *Practitioner.* **230,** 589-591.

173. TRAIL M, LUBRITZ J. (1.974). Tumors of the submandibular gland. *Laryngoscope.* **84,** 1225-1232.

174. TRAXLER M, GRITZMANN N. (1.986). Sonographischer nachweis von speichelsteinen in der glandula sublingualis. *Röntgen-Bl.* **39,** 328-329.

175. VAN DEN AKKER HP. (1.988). Diagnostic imaging in salivary gland disease. *Oral Surg Oral Med Oral Pathol.* **66,** 625-637.

176. VASILIU D, MECLEA GH, IONICA M. (1.986). Le valeur de l'echographie dans l'exploration pré-opératoire des tumeurs parotidiennes. *Rev Stomatol Chir Maxillofac.* **87,** 382-388.

177. WATT J. (1.977). Benign parotid swellings: a review. *Proc Roy Soc Med.* **70,** 483-486.

178. WEILL F. (1.973). Semantique ... l'imagen ultrasonore. *J Radiol Electrol.* **54,** 579-582.

179. WHEELIS RF, YARINGTON T, Jr. Tumors of the salivary gland: comparison of frozen section diagnosis with final pathologic diagnosis. *Arch Otolaryngol.* **100,** 76-77.

180. WHYTE AM, BOWYER FM. (1.987$_a$). Sialosis: diagnosis by computed tomography. *Br J Radiol.* **60,** 400-40..

181. WHYTE AM, BYRNE JV. (1.987$_b$). **A comparison of computed tomography and ultrasound in the assessment of parotid masses.** *Clin Radiol.* **38,** 339-343.

182. WITTICH GR, SCHEIBLE WF, HAJEK PC. (1.985). Ultrasonography of the salivary glands. *Radiol Clin North Am.* **23,** 29-37.

183. WORK WP. (1.981). Non-neoplastic disorders of the parotid gland. *J Otolaryngol.* **10,** 35-40.

184. YOEL J. (1.975$_a$). Introduction to the general pathology of the salivary glands. En: Charles C. Thomas (ed). *Phatology and surgery of the salivary glands.* Springfield, Illinois, Thomas Books, pp 26-30.

185. YOEL J. (1.975$_b$). Diagnostic methods. En: Charles C. Thomas (ed). *Phatology and surgery of the salivary glands.* Springfield, Illinois, Thomas Books, pp 31-87.

186. YOEL J. (1.975$_c$). Sialoadenosis of the parotid gland. En: Charles C. Thomas (ed). *Phatology and surgery of the salivary glands.* Springfield, Illinois, Thomas Books, pp 272-363.

187. YOEL J. (1.975$_d$). Parotid lithiasis. En: Charles C. Thomas (ed). *Phatology and surgery of the salivary glands.* Springfield, Illinois, Thomas Books, pp 364-390.

188. ZANELLA VFE, BEYER D, CORNELIUS G, SCHENDZIELORZ P. (1.986). Real-time-sonographie in der diagnostik von halszysten. *Fortschr Röntgenstr.* **145**, 278-282.

189. ZEIT RM. (1.981). Hypertrophy of the parotid gland: Computed tomographic findings. *AJR.* **136**, 199-200.

8. APENDICE

8.1. TABLAS

TABLA NQ 1.- Causas no neoplásicas de hipertrofia de las glándulas salivares.

1. PATOLOGIA INTRINSECA GLANDULAR.

   A) Inflamatoria no obstructiva
      * Parotiditis epidémica viral
      * Sialoadenitis bacteriana
   B) Inflamatoria obstructiva
      * Sialolitiasis
      * Traumatismos de las glándulas salivares
      * Obstrucciones ductales locales
   C) Crónica inespecífica
      * Sialodenitis crónica recurrente
   D) Crónica específica
      * Granulomatosas infecciosas (Tuberculosis, M. Atípica, Lues, Actinomicosis, enfermedad granulomatosa viral.)
      * Granulomatosas no infeccicsas (Sarcoidosis).

2. PATOLOGIA SECUNDARIA O DE ASOCIACION.

   A) Sialosis o sialoadenosis
      * Desnutrición
      * Alcoholismo y Cirrosis
      * Enfermedades endocrinológicas
      * Hipersensibilidad y reacción a fármacos
      * Miscelánea

3. PATOLOGIA YATROGENA

   A) Sialoadenitis postirradiación

4. PATOLOGIA AUTOINMUNE

5. MISCELANEA

   A) Quistes, mucocele, ránula
   B) Linfadenopatía glandular
   C) Sialoangiectasia

TABLA Nº 2.- Enfermedades asociadas con aumento parotídeo asintomático (sialosis-sialoadenosis) (Modificado de Borsanyi, 1962).

1. ENFERMEDADES NUTRICIONALES
   - Pelagra
   - Beriberi
   - Desnutrición
   - Kwashiorkor
   - Ancylostomiasis
   - Deficit de Vitamina A
   - Enfermedad celiaca
   - Disenteria bacilar
   - Enfermedad de Chagas

2. ALCOHOLISMO Y ENFERMEDAD HEPATICA CRONICA

3. ENFERMEDADES ENDOCRINOLOGICAS
   - Diabetes Mellitus
   - Hipotiroidismo
   - Insuficiencia ovárica
   - Afecciones suprarrenales

4. HIPERSENSIBILIDAD Y REACCION A FARMACOS
   - Compuestos Iodados
   - Atropina
   - Fenilbutazona
   - Fenotiazinas
   - Sulfonamidas
   - Tioridazina
   - Metildopa
   - Metimazol
   - Isoproterenol

5. MISCELANEA
   - Anorexia nerviosa/Bulimia
   - Obesidad
   - Embarazo y lactancia
   - Pancreatitis crónica
   - Uremia
   - Hereditaria
   - Pneumoparotiditis
   - Bronquitis crónica
   - Estados alérgicos
   - Stress
   - Idiopática

TABLA Nº 3.- Tipos histológicos de tumores de las glándulas salivares (Tomado de Thackray y Sobin, 1972).

I. TUMORES EPITELIALES

- A. ADENOMAS
  1. Adenoma pleomorfo (Tumor mixto)
  2. Adenomas monomorfos
     - Adenolinfoma
     - Adenoma oxifílico
     - Otros tipos
- B. TUMOR MUCOEPIDERMOIDE
- C. TUMOR DE CELULAS ACINOSAS
- D. CARCINOMAS
  1. Carcinoma adenoide cístico
  2. Adenocarcinoma
  3. Carcinoma epidermoide
  4. Carcinoma indiferenciado
  5. Carcinoma en un adenoma pleomorfo

II. TUMORES NO EPITELIALES

III. TUMORES NO CLASIFICADOS

IV. LESIONES AFINES

- A. LESION LINFOEPITELIAL BENIGNA
- B. SIALOSIS
- C. ONCOCITOSIS

TABLA NO 4.- Tumores de los tejidos blandos de las glándulas salivares y tejidos paraglandulares. (modificado de Batsakis, 1979_a).

VASCULAR
Hemangioma primario de la parótida
Linfangioma
Fístula arteriovenosa (aneurisma)
Angiosarcoma
LINFORETICULAR
Linfoma (primario y secundario)
Hiperplasia linforeticular atípica (pseudolinfoma)
Histiocitosis
Lesión linfoepitelial (con o sin Síndrome de Sjögren)
Hiperplasia reactiva benigna
NEUROGENICA
Neurofibroma
Neurofibrosarcoma
Neurilemmoma
Neuroma traumático
Tumor neuroepitelial (Sarcoma)
Tumor de células granulares
Meningioma
MUSCULO ESQUELETICO
Rabdomiosarcoma
Rabdomioma
Rabdomioma infantil
Hipertrofia masetérica
MUSCULO LISO
Leiomioma
Leiomiosarcoma
FIBROBLASTICO E HISTIOCITICO
Cicatriz fibrosa o queloide
Fibrosarcoma
Fibromatosis
Histiocitoma y sus variantes
GRASA
Lipoma
Liposarcoma
Lipogranulomatosis
Hibernoma
PIEL
Pilomatrixoma
Carcinoma espinocelular
Otros

TABLA Nº 5.-

PROTOCOLO PROSPECTIVO ECOGRAFIA DE GLANDULAS SALIVARES: NORMALES Y PATOLOGIA DIFURA.

Fecha:.....

DATOS ADMINISTRATIVOS:

Nombre.....Edad.....Sexo.....
NºHª.....Procedencia.....Médico.....
Dirección.....Población.....Tfno.....

ANTECEDENTES PERSONALES:

Tabaco.....	Epoc.....Años evolución.....
Alcohol.....Gr/día.....Años hábito.....	Obesidad.....Desde.....
Diabetes.....Tipo.....Años evolución...	Menopausia.....Desde.....
Medicamentos (A.Orales, Antidepresivos...)	Peso.....
.....Años ingesta.....	Talla.....
.....Años ingesta.....	Sup. Corp.....
HTA.....Años evolución.....	% Peso Ideal....
Hepatopatía crónica.....Años evolución...	Otros.....
Tipo.....	.....
Forma de diagnóstico.....	.....

DATOS CLINICOS: Diagnóstico de la enfermedad padecida, tiempo de evolución. tratamiento, etc...

SINTOMAS DE LAS GLANDULAS SALIVARES: Dolor local, sequedad de boca, etc...

EXPLORACION FISICA: General.-

Local (Glándulas).-

DATOS ECOGRAFICOS:

PAROTIDA	DCHA	IZDA
Alto	___	___
Ancho	___	___
Area	___	___

SUBMAXILAR	DCHA	IZDA
Alto	___	___
Ancho	___	___
Area	___	___

DESCRIPCION ECOGRAFICA : Bordes, patrón ecográfico, etc...

HALLAZGOS: Masas, quistes, descripción, etc...

TABLA Nº 8.-

PROTOCOLO PROSPECTIVO DE ECOGRAFIA DE LAS MASAS DEL AREA PAROTIDEA Y SUBMAXILAR.

Fecha.....

DATOS ADMINISTRATIVOS:

Nombre.....Edad.....Sexo.....
NºHC.....Procedencia.....
Dirección y teléfono.....

DATOS CLINICOS:

Antecedentes Personales:

Anamnesis: Localización, velocidad de crecimiento, dolor, parálisis facial, uni o bilateral, adenopatías locales, síndrome general (fiebre, síndrome tóxico), clínica sugerente de sialolitiasis, etc...

Exploración física: Tamaño, localización, dureza, adenopatías, parálisis facial, etc...

Sospecha clínica:

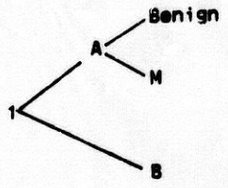

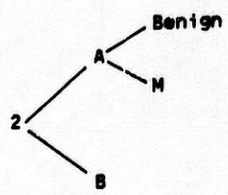

Diagnóstico clínico:

(Continua...)

TABLA Nº 6.- (Continuación)

DATOS DE ECOGRAFIA:

Características Ecográficas: Ecoestructura (masa y glándula):

Descripción de la masa si la hay: (única, múltiple, uni o bilateral...)

Características de los bordes:

Invasión de los tejidos adyacentes:

Otras características: (litiasis, dilatación de conductos,...)

Hallazgos extraglandulares:

Diagnóstico topográfico:

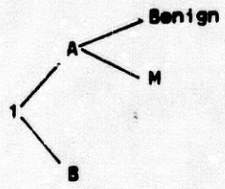

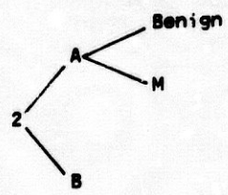

Diagnóstico ecográfico:

1= Intraglandular; 2= Extraglandular; A= Tumoral; B= Pseudotumoral o patología difusa; Benign= Benigno; M= Maligno.

TABLA Nº 7.- Datos de edad, sexo, peso, talla, superficie corporal, porcentaje del peso ideal, área de las cuatro glándulas salivares y presencia o no de alteración en la ecoestructura de las mismas del grupo control (GC).

Nº Orden	Edad (años)	Sexo	Peso (Kg)	Talla (cm)	Sup. Cor. (m^2)	%Peso Ideal	Area (cm^2) PD	PI	SD	SI	Estructura PD	PI	SD	SI
1	57	H	66	165	1,72	95	3,3	3,6	2,5	2,4	N	N	N	N
2	28	H	65	178	1,80	87	5,1	4,8	3,7	3,4	N	N	N	N
3	44	M	55	161	1,56	88	4,3	3,1	1,7	1,8	N	N	N	N
4	31	M	54	160	1,55	95	3,4	3,1	2,6	2,8	N	N	N	N
5	45	H	73	170	1,84	100	2,8	3,1	1,7	1,8	N	N	N	N
6	40	H	73	170	1,84	100	3,5	3,5	1,8	1,9	N	N	N	N
7	71	M	51	149	1,44	87	2,6	2,9	1,9	2,0	N	N	N	N
8	69	M	55	154	1,52	91	2,5	3,2	1,9	2,4	N	N	N	N
9	31	M	50	162	1,50	83	3,8	3,1	2,4	1,9	N	N	N	N
10	42	M	66	153	1,63	113	3,7	4,8	3,0	2,9	N	N	N	N
11	22	H	75	184	1,97	98	4,2	4,3	2,7	2,8	N	N	N	N
12	35	H	73	170	1,84	102	6,6	6,3	3,2	4,2	N	N	N	N
13	23	M	63	162	1,67	116	4,0	4,4	2,1	2,4	N	N	N	N
14	20	H	49	155	1,46	86	2,6	2,5	2,1	2,3	N	N	N	N
15	50	M	80	166	1,88	117	4,7	4,7	2,0	2,4	N	N	N	N
16	21	H	61	165	1,66	96	3,2	3,0	2,3	2,4	N	N	N	N
17	48	M	60	162	1,63	95	5,2	5,5	2,8	2,6	N	N	N	N
18	85	M	45	148	1,36	80	4,7	3,8	3,0	3,6	P	P	P	P
19	23	M	65	170	1,75	108	4,0	5,0	3,0	3,0	N	N	N	N
20	40	M	64	162	1,68	101	5,2	4,8	3,3	2,8	N	N	N	N
21	75	H	65	174	1,78	87	6,4	6,7	3,0	3,0	N	N	N	N
22	19	H	55	160	1,56	98	5,3	5,2	3,1	3,0	N	N	N	N
23	28	M	45	145	1,34	95	5,0	4,8	2,7	2,6	N	N	P	P
24	18	M	55	157	1,54	107	4,7	4,8	3,6	3,8	N	N	N	N
25	25	M	52	159	1,52	94	2,8	3,2	2,9	2,8	N	N	N	N
26	54	H	67	167	1,75	94	3,2	3,3	2,2	3,1	N	N	N	N
27	56	M	70	158	1,72	112	5,4	5,8	3,1	3,0	N	N	N	N
28	36	M	55	158	1,55	96	2,3	3,3	3,9	3,7	N	N	N	N
29	39	H	70	165	1,77	103	5,6	5,7	3,0	3,2	N	N	N	N
30	51	H	80	175	1,95	104	5,1	3,9	3,4	3,1	N	N	N	N
31	65	M	61	150	1,56	105	5,0	4,6	4,9	3,7	N	N	N	N
32	27	M	49	165	1,42	84	4,7	4,5	3,2	3,9	N	N	N	N
33	26	M	49	152	1,44	97	3,5	4,0	3,5	3,1	N	N	N	N
34	51	M	70	152	1,67	119	5,4	4,0	3,9	3,7	N	N	N	N
35	44	H	80	185	2,02	95	4,8	5,0	3,9	4,3	N	N	N	N
36	26	M	55	165	1,59	93	2,5	3,6	3,5	3,6	N	N	P	P
37	73	M	48	152	1,42	81	5,4	5,6	4,0	3,2	N	N	N	N
38	34	M	55	167	1,60	88	4,7	5,0	3,1	3,2	N	N	N	N
39	27	H	60	175	1,73	83	4,3	4,3	3,2	3,6	N	N	N	N
40	28	M	58	170	1,67	95	4,5	4,2	2,7	3,3	N	N	N	N
41	20	H	70	170	1,81	106	3,5	3,1	3,2	3,1	N	N	N	N
42	57	H	70	165	1,77	100	5,4	4,9	2,9	3,4	N	N	N	N
43	27	H	75	175	1,90	103	3,9	4,6	3,1	3,5	N	N	N	N
44	53	H	56	151	1,51	97	3,7	4,1	3,3	2,9	N	N	N	N
45	50	H	62	160	1,64	93	3,2	3,1	3,4	3,1	N	N	N	N
46	65	H	83	178	2,02	105	7,0	7,1	3,6	3,6	N	N	N	N
47	28	M	58	166	1,64	99	3,5	4,2	3,5	3,7	N	N	N	N
48	70	H	75	170	1,85	104	4,6	4,9	2,8	3,3	N	N	P	P
49	65	H	59	160	1,60	92	5,5	5,2	3,4	3,4	N	N	N	N
50	25	H	66	176	1,80	91	5,6	5,7	3,3	3,3	N	N	N	N
51	55	M	45	144	1,32	80	3,0	3,3	1,8	1,7	N	N	N	N

H= Hombre; M= Mujer; Sup. Cor.= Superficie corporal; PD= Parótida derecha; PI= Parótida izquierda; SD= Submaxilar derecha; SI= Submaxilar izquierda; N= Ecoestructura normal; P= Ecoestructura patológica.

TABLA 8.- Valoración de la reproducibilidad del método de medición del área de las glándulas salivares por Ultrasonidos.

A) Datos de las áreas de la PD y SD de los 10 primeros pacientes del GC en las tres mediciones realizadas.

Nº Orden	Area (en cm^2) PD-1	PD-2	PD-3	SD-1	SD-2	SD-3
1	3,3	3,2	3,6	2,5	2,3	2,5
2	5,1	4,8	5,2	3,7	3,2	3,2
3	4,3	3,9	4,8	1,7	1,8	1,8
4	3,4	3,2	3,9	2,6	2,4	2,1
5	2,8	2,9	3,4	1,7	2,0	2,2
6	3,5	3,3	4,1	1,8	1,9	2,0
7	2,6	2,8	3,0	1,9	2,0	2,0
8	2,5	3,2	3,5	1,9	1,9	1,8
9	3,8	3,4	4,2	2,4	2,2	2,0
10	3,7	3,3	3,6	3,0	2,8	2,7

B) Test de correlación simple entre los distintos valores de áreas de la parótida y submaxilar derechas medidas por un observador (en 2 ocasiones), y un segundo observador.

Entre: PD-1 y PD-2:	N= 10;	R= 0,92;	P<0,05.
PD-1 y PD-3;	N= 10;	R= 0,92;	P<0,05.
PD-2 y PD-3;	N= 10;	R= 0,93;	P<0,05.
SD-1 y SD-2;	N= 10;	R= 0,98;	P<0,05.
SD-1 y SD-3;	N= 10;	R= 0,89;	P<0,05.
SD-2 y SD-3;	N= 10;	R= 0,93;	P<0,05.

GC= Grupo control; PD-1= Areas de la parótida derecha tomadas por el primer observador (1ª medición); PD-2= Areas de la parótida derecha tomadas por el primer observador (2ª medición); PD-3= Areas de la parótida derecha tomadas por el segundo observador; SD-1= Areas de la submaxilar derecha tomadas por el primer observador (1ª medición); SD-2= Areas de la submaxilar derecha tomadas por el primer observador (2ª medición); SD-3= Areas de la submaxilar derecha tomadas por el segundo observador; N= tamaño muestral; R= coeficiente de correlación; P= coeficiente de probabilidad.

TABLA Nº 9.- Parámetros estadísticos de tendencia central y dispersión de la edad, superficie corporal, % Peso ideal y área de las 4 glándulas salivares mayores del grupo de personas sin patología de las mismas. (GC)

Variable	Edad (años)	S.C. (m^2)	% PI (%)	Area (cm^2) PD	PI	SD	SI
n	51	51	51	51	51	51	51
Media	42	1,66	96,82	4,29	4,34	2,96	3,01
Desv. Standard	17,81	0,17	9,54	1,13	1,05	0,68	0,63
Mínimo	18	1,32	80	2,30	2,50	1,70	1,70
Máximo	85	2,02	119	7,00	7,10	4,90	4,30
Rango	67	0,70	39	4,70	4,60	3,20	2,60

S.C.= Superficie corporal; % PI= porcentaje del peso ideal; n= Tamaño muestral; PD= Parótida derecha; PI= Parótida izquierda; SD= Submaxilar derecha; SI= Submaxilar izquierda.

TABLA Nº 10.-Frecuencia de parámetros cualitativos (sexo y alteraciones en la ecoestructura de las 4 glándulas salivares) en el grupo de personas sin patología de las mismas (GC).

Variable	Sexo		Ecoestructura			
			PD y PI		SD y SI	
	Hombre	Mujer	N	P	N	P
Frecuencia	23	28	50	1	47	4
Frecuencia relativa	0,45	0,55	0,98	0,02	0,92	0,08

PD= Parótida derecha; PI= Parótida izquierda; SD= Submaxilar derecha; SI= Submaxilar izquierda; N= Ecoestructura normal; P= Ecoestructura patológica.

TABLA Nº 11.- Test de correlación simple de muestras del grupo de personas sin patología de las glándulas salivares. (GC)

	APD	API	ASD	ASI
EDAD	r= 0,2233 n= 51 p= 0,1152	0,1764 51 0,2156	0,0138 51 0,9235	0,0372 51 0,7956
SC	r= 0,3520 n= 51 p= 0,0113	0,3723 51 0,0071	0,0838 51 0,5589	0,2500 51 0,0760
APD	r= n= ------ p=	0,8774 51 0,0000	0,4192 51 0,0022	0,4438 51 0,0011
API	r= n= ------ p=	------	0,4424 51 0,0012	0,4840 51 0,0003
ASD	r= n= ------ p=	------	------	0,8185 51 0,0000
ASI	r= n= ------ p=	------	------	------

APD= Area parotídea derecha; API= Area parotídea izquierda; ASD= Area submaxilar derecha; ASI= Area submaxilar izquierda; SC= Superficie corporal; r= coeficiente de correlación muestral; n= Tamaño muestral; p= coeficiente de probabilidad.

TABLA Nº 12.- Valores de x̄±ds de las áreas de las 4 glándulas salivares (en cm^2) según el sexo, del grupo de personas sin patología de las glándulas salivares (GC). Comparación de las mismas por el test de diferencias de medias para poblaciones normales.

	APD	API	ASD	ASI
HOMBRES N= 23	4,55 ± 1,27	4,51 ± 1,26	2,93 ± 0,59	3,09 ± 0,62
MUJERES N= 28	4,08 ± 0,98	4,19 ± 0,84	2,97 ± 0,76	2,95 ± 0,64
P	N.S.	N.S.	N.S.	N.S.

APD= Area parotídea derecha; API= Area parotídea izquierda; ASD= Area submaxilar derecha; ASI= Area submaxilar izquierda; N.S.= No significación estadística. P= coeficiente de probabilidad; N= Tamaño muestral.

TABLA Nº 13.- Datos de edad, sexo, peso, talla, superficie corporal, porcentaje del peso ideal, tiempo de evolución de la enfermedad, consumo de etanol/día si lo hubiera, hipertrofia parotídea clínicamente detectable, área de las cuatro glándulas salivares, presencia o no de alteración de la ecoestructura de las mismas en los enfermos de los siete subgrupos del grupo de patología difusa (GPD).

GPD-DM II

Edad (años)	Sexo	Sup. Cor. (m^2)	%Peso Ideal	T.E.E. (años)	Hiper. Parot.	Area (cm^2) PD	PI	SD	SI	Ecoestructura AP	AS
72	H	1,71	95	20	-	3,5	4,4	1,9	1,9	P	P
58	H	1,53	70	12	-	3,9	3,8	2,6	3,0	P	P
64	M	1,72	97	10	+	5,4	5,7	2,7	3,3	N	N
47	M	1,61	105	2	-	5,4	4,6	3,2	3,5	N	P
44	M	1,82	115	1	-	5,4	5,1	4,2	3,0	N	N
78	M	1,43	84	15	-	7,0	6,9	3,9	3,9	P	P
47	M	1,75	116	9	-	6,9	7,6	4,9	4,8	P	P
58	M	1,75	111	16	-	5,2	5,1	3,0	3,1	N	N
69	M	1,54	91	6	+	8,7	8,0	3,3	3,6	N	N
50	H	1,87	97	16	-	7,9	7,8	4,0	3,9	N	P
87	H	1,62	98	20	-	4,8	5,2	3,2	3,9	P	P
65	M	1,90	119	18	+	11,0	9,6	4,2	4,2	P	P
51	M	1,70	118	8	+	7,5	8,5	5,0	4,7	P	P

GPD-DM I

Edad (años)	Sexo	Sup. Cor. (m^2)	%Peso Ideal	T.E.E. (años)	Hiper. Parot.	Area (cm^2) PD	PI	SD	SI	Ecoestructura AP	AS
33	H	1,78	106	8	+	7,1	5,8	3,9	3,8	N	N
29	H	1,76	98	5	-	4,7	5,3	3,3	3,5	N	N
24	M	1,52	105	12	-	4,9	6,0	2,8	3,3	N	N
41	H	1,86	102	30	-	6,4	6,2	3,2	3,6	N	N
44	M	1,67	108	18	-	4,2	4,6	3,6	3,6	N	N
23	H	1,78	109	9	-	7,4	6,3	3,5	4,3	P	P
57	H	1,73	87	40	+	6,2	5,9	4,2	3,9	P	P
22	M	1,73	90	11	-	5,0	5,6	3,9	3,9	P	P
26	M	1,53	100	8	-	4,8	4,4	3,2	3,4	N	N
23	M	1,56	113	5	-	5,3	5,7	3,8	3,6	N	N
38	H	1,82	101	20	+	6,8	6,4	4,0	3,6	P	P
30	H	1,70	103	15	-	5,2	4,8	3,2	3,6	N	N

(Continua...)

TABLA Nº 13.- (Continuación).

GPD-OB

Edad (años)	Sexo	Sup. Cor. (m^2)	%Peso Ideal	T.E.E. (años)	Hiper. Parot.	Area (cm^2) PD	PI	SD	SI	Ecoestructura AP	AS
44	M	1,83	161		+	4,2	5,8	3,0	3,2	P	P
44	M	1,68	134		-	4,1	4,2	2,5	2,8	N	N
53	M	2,01	154		+	6,4	6,1	4,1	4,4	N	N
57	M	1,92	158		+	7,9	6,7	4,1	4,0	N	N
52	M	1,51	128		+	6,7	7,5	3,4	3,3	P	P
81	M	1,66	124		-	5,1	4,3	3,2	2,8	P	P
48	M	1,94	127		-	6,8	6,3	2,9	2,9	P	P
58	M	2,22	182		+	6,7	7,0	3,8	4,0	P	P
35	M	2,24	196		+	7,6	8,5	7,8	7,6	P	P
52	M	2,02	198		+	10,0	8,8	6,0	5,3	P	P
59	M	1,88	140		-	8,4	8,6	4,0	4,2	P	P
66	M	2,06	183		+	9,7	9,5	4,0	4,0	P	P
65	M	2,02	132		+	11,0	9,6	4,2	4,2	P	P

GPD-EC

Edad (años)	Sexo	Sup. Cor. (m^2)	%Peso Ideal	T.E.E. (años)	C. Etan. (gr/día)	Hiper. Parot.	Area (cm^2) PD	PI	SD	SI	Ecoestructura AP	AS
22	H	1,84	101	10	100	-	3,2	3,5	2,1	2,3	N	N
76	H	1,66	100	40	160	+	5,2	4,7	3,7	3,6	N	N
63	H	1,51	75	30	180	-	4,9	4,7	2,6	2,9	N	N
55	H	1,81	98	30	200	+	7,7	7,9	5,8	4,9	N	N
50	H	1,66	85	14	160	-	6,6	5,8	3,0	3,9	N	N
69	H	1,70	98	40	180	-	4,7	4,3	3,6	4,0	N	N
57	H	1,56	83	30	100	-	5,3	4,8	2,6	2,5	N	N
40	H	1,81	107	20	150	+	7,9	8,5	4,4	3,7	P	P
69	H	1,61	93	30	240	+	7,1	6,3	5,4	4,6	P	P
72	H	1,88	111	50	140	+	7,9	8,7	5,2	5,9	P	P
76	H	1,80	100	22	100	-	5,3	5,2	3,3	3,2	N	P
40	H	1,58	87	21	120	+	7,8	6,9	3,9	4,3	P	P

(Continua...)

TABLA Nº 13.- (Continuación).

GPD-CI

Edad (años)	Sexo	Sup. Cor (m^2)	%Peso Ideal	T.E.E. (años)	Hiper. Parot.	Area (cm^2) PD	PI	SD	SI	Ecoestructura AP	AS
58	H	1,69	108	1	+	6,1	7,2	3,2	3,3	N	N
72	H	1,73	100	1	+	5,8	5,7	2,6	2,5	N	N
56	H	1,70	91	12	+	7,8	6,8	4,3	5,1	P	P
52	H	1,79	90	0,5	-	6,9	7,1	3,6	3,2	P	P
60	H	1,68	85	6	-	4,8	6,1	3,4	3,7	P	P
49	H	1,90	118	1	+	5,6	5,9	3,0	2,9	P	P
68	H	1,79	100	7	-	6,7	5,9	3,6	3,7	P	P
71	H	1,67	101	0,5	-	4,9	5,7	3,6	4,2	P	P
65	H	1,57	83	7	-	4,8	5,9	2,7	3,6	P	P
56	H	1,82	108	6	+	6,2	6,8	3,4	3,3	P	P
62	H	1,60	105	4	-	5,8	6,4	3,4	3,2	P	P
56	H	1,72	84	7	+	7,2	6,7	3,8	3,6	P	P

GPD-AN

Edad (años)	Sexo	Sup. Cor. (m^2)	%Peso Ideal	T.E.E. (años)	Hiper. Parot.	Area (cm^2) PD	PI	SD	SI	Ecoestructura AP	AS
19	M	1,48	71	1	-	3,4	3,8	4,0	4,2	P	P
21	M	1,37	62	1	-	4,6	5,3	4,9	5,2	N	P
16	M	1,30	64	3	-	3,8	4,0	3,4	3,7	N	P
17	M	1,23	62	2	-	2,9	3,1	3,4	3,9	P	P

GPD-SS

Edad (años)	Sexo	Sup. Cor. (m^2)	%Peso Ideal	T.E.E. (años)	Hiper. Parot.	Area (cm^2) PD	PI	SD	SI	Ecoestructura AP	AS
55	M	1,68	104	2	+	6,4	6,5	3,6	4,2	N	N
32	M	1,56	93	1,5	-	3,9	3,6	3,8	2,5	N	N
54	M	1,69	116	6	+	7,6	10,0	4,2	4,0	P	P
45	M	1,62	103	3	+	5,6	5,6	3,6	3,7	P	P

GPD-DM II= Grupo de enfermos con Diabetes Mellitus II; GPD-DM I= Grupo de enfermos con Diabetes Mellitus I; GPD-OB= Grupo de personas obesas; GPD-EC= Grupo de personas con etilismo crónico; GPD-CI= Grupo de enfermos con Cirrosis hepática alcohólica; GPD-AN= Grupo de enfermas con Anorexis Nerviosa; GPD-SS= Grupo de enfermas con Síndrome de Sjögren; M= Mujer; H= Hombre; Sup. Cor.= Superficie corporal; T.E.E.= Tiempo de evolución de la enfermedad; Hiper. Parot.= Hipertrofia parotídea clínicamente palpable; C. Etan.= Consumo de etanol por día; PD= Parótida derecha; PI= Parótida izquierda; SD= Submaxilar derecha; SI= Submaxilar izquierda; AP= Ambas parótidas; AS= Ambas submaxilares; N= Ecoestructura normal; P= Ecoestructura patológica.

TABLA Nº 14.- Parámetros estadísticos de tendencia central y dispersión de la edad, superficie corporal, porcentaje del peso ideal y área de las cuatro glándulas salivares en los 7 subgrupos del grupo de enfermos con patología difusa de las glándulas salivares (GPD).

GPD-DM II	EDAD (años)	SUP. COR. (m^2)	%PESO IDEAL	APD	API	ASD	ASI
				(cm^2)			
N	13	13	13	13	13	13	13
MEDIA	60,77	1,70	101,23	6,35	6,33	3,55	3,60
D. STAND.	13,21	0,14	14,65	2,08	1,83	0,91	0,78
MINIMO	44,00	1,43	70,00	3,50	3,80	1,90	1,90
MAXIMO	87,00	1,90	119,00	11,00	9,80	5,00	4,80
RANGO	43,00	0,47	49,00	7,50	5,80	3,10	2,90

GPD-DM I	EDAD (años)	SUP. COR. (m^2)	%PESO IDEAL	APD	API	ASD	ASI
				(cm^2)			
N	12	12	12	12	12	12	12
MEDIA	32,08	1,70	101,83	5,67	5,58	3,55	3,67
D. STAND.	10,77	0.11	7,52	1,06	0,67	0,42	0,27
MINIMO	22,00	1,52	87,00	4,20	4,40	2,80	3,30
MAXIMO	57,00	1,86	113,00	7,40	6,40	4,20	4,30
RANGO	35,00	0,34	26,00	3,20	2,00	1,40	1,00

(Continua...)

TABLA NR 14.- (Continuación).

GPD-OB	EDAD (años)	SUP. COR. (m^2)	%PESO IDEAL	APD	API (cm^2)	ASD	ASI
N	13	13	13	13	13	13	13
MEDIA	54,92	1,92	155,15	7,35	7,15	4,08	4,05
D. STAND.	11,69	0,21	27,01	2,03	1,80	1,41	1,29
MINIMO	35,00	1,51	124,00	4,10	4,20	2,50	2,80
MAXIMO	81,00	2,24	198,00	11,00	9,60	7,80	7,60
RANGO	46,00	0,73	74,00	6,90	5,40	5,30	4,80

GPD-EC	EDAD (años)	SUP. COR. (m^2)	%PESO IDEAL	APD	API (cm^2)	ASD	ASI
N	12	12	12	12	12	12	12
MEDIA	57,42	1,70	94,83	6,13	5,94	3,80	3,83
D. STAND.	16,85	0,12	10,51	1,57	1,72	1,19	1,03
MINIMO	22,00	1,51	75,00	3,20	3,50	2,10	2,30
MAXIMO	76,00	1,88	111,00	7,90	8,70	5,80	5,90
RANGO	54,00	0,37	36,00	4,70	5,20	3,70	3,60

(Continua...)

TABLA Nº 14.- (Continuación).

GPD-CI	EDAD (años)	SUP. COR. (m^2)	%PESO IDEAL	APD	API	ASD (cm^2)	ASI
N	12	12	12	12	12	12	12
MEDIA	60,42	1,72	97,75	6,05	6,35	3,38	3,55
D. STAND.	7,34	0,09	11,15	0,97	0,55	0,47	0,65
MINIMO	49,00	1,57	83,00	4,80	5,70	2,80	2,50
MAXIMO	72,00	1,90	118,00	7,80	7,20	4,30	5,10
RANGO	23,00	0,33	35,00	3,00	1,50	1,70	2,60

GPD-AN	EDAD (años)	SUP. COR. (m^2)	%PESO IDEAL	APD	API	ASD (cm^2)	ASI
N	4	4	4	4	4	4	4
MEDIA	18,25	1,34	64,75	3,67	4,05	3,92	4,25
D. STAND.	2,22	0,11	4,27	0,72	0,92	0,71	0,66
MINIMO	16,00	1,23	62,00	2,90	3,10	3,40	3,70
MAXIMO	21,00	1,48	71,00	4,60	5,30	4,90	5,20
RANGO	5,00	0,25	9,00	1,70	2,20	1,50	1,50

(Continua...)

TABLA Nº 14.- (Continuación).

GPD-SS	EDAD (años)	SUP. COR. (m^2)	%PESO IDEAL	APD	API (cm^2)	ASD	ASI
N	4	4	4	4	4	4	4
MEDIA	46,50	1,64	104,00	5,87	6,42	3,80	3,60
D. STAND.	10,66	0,06	9,42	1,55	2,67	0,28	0,76
MINIMO	32,00	1,56	93,00	3,90	3,60	3,60	2,50
MAXIMO	55,00	1,69	116,00	7,60	10,00	4,20	4,20
RANGO	23,00	0,13	23,00	3,70	6,40	0,60	1,70

GPD-DM II= Grupo de enfermos con Diabetes Mellitus tipo II; GPD-DM I= Grupo de enfermos con Diabetes Mellitus tipo I; GPD-OB= Grupo de personas obesas; GPD-EC= Grupo de enfermos con etilismo crónico; GPD-CI= Grupo de enfermos con Cirrosis hepática alcohólica; GPD-AN= Grupo de enfermas con Anorexia Nerviosa; GPD-SS= Grupo de enfermas con Síndrome de Sjögren; Sup. Cor.= Superficie corporal; APD= Area parotídea derecha; API= Area parotídea izquierda; ASD= Area submaxilar derecha; ASI= Area submaxilar izquierda; N= Tamaño muestral; D. Stand.= Desviación standard.

TABLA Nº 15.- Frecuencias absolutas y relativas del sexo, palpación de las glándulas salivares y comportamiento de la ecoestructura de las mismas tanto en el grupo control (GC) como en los 7 subgrupos del grupo de enfermos con patología difusa (GPD).

	SEXO		H. PAROT.		H. SUBMAX.		E. PAROT.		E. SUBMAX.	
	M	M	SI	NO	SI	NO	N	P	N	P
GC	23 45,1%	28 54,9%	0 0%	51 100%	0 0%	51 100%	50 98%	1 2%	47 92,2%	4 7,8%
GPD-DM II	4 30,8%	9 69,2%	4 30,8%	9 69,2%	0 0%	13 100%	6 46,2%	7 53,8%	4 30,8%	9 69,2%
GPD-DM I	7 58,3%	5 41,7%	3 25%	9 75%	0 0%	12 100%	8 66,7%	4 33,3%	8 66,7	4 33,3%
GPD-OB	0 0%	13 100%	9 69,2%	4 30,8%	0 0%	13 100%	3 23,1%	10 76,9%	3 23,1	10 76,9%
GPD-EC	12 100%	0 0%	6 50%	6 50%	0 0%	12 100%	8 66,7%	4 33,3%	7 58,3%	5 41,7%
GPD-CI	12 100%	0 0%	6 50%	6 50%	0 0%	12 100%	2 16,7%	10 83,3%	2 16,7%	10 83,3%
GPD-AN	0 0%	4 100%	0 0%	4 100%	0 0%	4 100%	2 50%	2 50%	0 0%	4 100%
GPD-SS	0 0%	4 100%	3 75%	1 25%	0 0%	4 100%	2 50%	2 50%	2 50%	2 50%

GC= Grupo de personas sin patología de las glándulas salivares; GPD-DM II= Grupo de enfermos con Diabetes Mellitus tipo II; GPD-DM I= Grupo de enfermos con Diabetes Mellitus tipo I; GPD-OB= Grupo de personas obesas; GPD-EC= Grupo de enfermos con etilismo crónico; GPD-CI= Grupo de enfermos con Cirrosis hepática alcohólica; GPD-AN= Grupo de enfermas con Anorexia Nerviosa; GPD-SS= Grupo de enfermas con Síndrome de Sjögren, H= Hombre; M= Mujer; H. PAROT.= Hipertrofia parotídea clínicamente detectable; H. SUBMAX.= Hipertrofia submaxilar clínicamente palpable; E. PAROT= Ecoestructura de ambas parótidas; E. SUBMAX.= Ecoestructura de ambas submaxilares; N= Ecoestructura normal; P= Ecoestructura patológica.

TABLA Nº 18.- Test del Chi-cuadrado para comparar la ecoestructura de las dos glándulas parótidas entre el GPD-G1 y el GPD-G2.

ECOESTRUCTURA	GPD-G1	GPD-G2	
N	10	21	31
P	21	18	39
	31	39	70

p > 0,05

GPD-G1= Subgrupo de enfermos del grupo de enfermos con patología difusa de las glándulas salivares (GPD), con hipertrofia parotídea clínicamente detectable; GPD-G2= Subgrupo de enfermos del GPD, sin hipertrofia parotídea clínicamente detectable; N= Ecoestructura normal; P= Ecoestructura patológica; p= coeficiente de probabilidad.

TABLA Nº 17.- Edad, sexo, tiempo transcurrido desde la aparición del primer síntoma a la realización de la ecografía, localización del tumor, diagnóstico clínico, diagnóstico ecográfico, diagnóstico de la sialografía, de la T.A.C y de la punción aspiración en los casos en los que estas técnicas fueron realizadas, diagnóstico final y método por el que se llegó al mismo de los 39 enfermos con tumoración del área parotídea o submaxilar estudiados en este trabajo.

Nº	DIAGNOSTICO FINAL Y FORMA DE LLEGAR AL MISMO.		EDAD (años)	SEXO	TPO. I-E. (meses)	LOCAL.	DC.	DE.	SG.	TAC.	PA.
1	Quiste branquial	(EB)(IQ)	27	M	24	PD	EB	EB	NR	NR	NR
2	Quiste branquial	(EB)(IQ)	15	M	9	PI	EB	EB	NR	NR	NR
3	Quiste branquial	(EB)(IQ)	19	H	6	SD	EB	EB	NR	NR	+
4	Quiste branquial	(EB)(IQ)	52	H	72	PD	EB	EB	NR	NR	+
5	Quiste branquial	(EB)(IQ)	16	M	12	PI	EB	EB	NR	NR	NR
6	Aden. inflamatoria	(EB)(EC)	30	M	0,2	SD	EB	EB	NR	NR	NR
7	Aden. inflamatoria	(EB)(EC)	71	M	0.2	SI	EB	EB	NR	NR	NR
8	Aden. inflamatoria	(2T)(EB)(EC)	11	H	2	SI	?B	EB	EB	NR	NR
9	Aden. inflamatoria	(2T)(EB)(EC)	60	M	1	PI	EB	EB	NR	NR	NR
10	Adenitis TBC	(EB)(IQ)	74	M	3	PD	EM	EM	NR	NR	+
11	Adenitis TBC	(EB)(IQ)	17	H	3	SI	EB	EB	NR	NR	NR
12	Adenitis TBC+submax.	(2T)(EB)(IQ)	70	M	24	SD(2T)	E?	EB	NR	NR	NR
13	Adenitis TBC	(EB)(IQ)	80	M	600	PD	E?	EB	NR	NR	NR
14	Pilomatrixoma cutáneo	(EB)(IQ)	19	H	2	PD	?B	IB	NR	NR	NR
15	Adenoma pleomorfo	(IB)(IQ)	27	M	48	PI	IB	IB	??	NR	NR
16	Adenoma pleomorfo	(IB)(IQ)	39	M	4	PD	??	IB	??	NR	+
17	Adenoma pleomorfo	(IB)(IQ)	15	M	6	SD	EB	IB	NR	NR	+
18	Adenoma pleomorfo	(IB)(IQ)	36	M	36	PD	IB	IB	??	NR	NR
19	Adenoma pleomorfo	(IB)(IQ)	67	H	36	PD	IB	IB	IB	NR	NR

(Continua...)

TABLA Nº 17.- (Continuación).

Nº	DIAGNOSTICO FINAL Y FORMA DE LLEGAR AL MISMO		EDAD (años)	SEXO	TPO. I-E. (meses)	LOCAL.	DC.	DE.	SG.	TAC.	PA.
20	Adenoma pleomorfo	(IB)(IQ)	64	M	24	PD	IB	IB	NR	NR	NR
21	Adenoma pleomorfo	(IB)(IQ)	32	M	9	PD	I?	IB	??	NR	+
22	Aden. inflamatoria	(IB)(IQ)	17	H	0,7	PD	?B	IB	NR	NR	+
23	Aden. inflamatoria	(IB)(IQ)	63	H	3	PI	I?	IB	NR	NR	+
24	Cistoadenolinfoma	(IB)(IQ)	55	H	24	PD	IB	IB	NR	NR	NR
25	S. Sjögren (bilateral)	(IB)(BL)	55	M	4	PD Y PI	IB	IB	IB	NR	NR
26	Submaxilitis sub. inesp.	(IB)(IQ)	77	H	48	SI	IB	IB	IB	NR	NR
27	Sialoadenitis crónica	(IB)(BT)	59	M	48	PI	IB	IB	IB	NR	NR
28	Litiasis y submaxilitis	(IB)(SG)	53	M	0.2	SI	IB	IB	IB	NR	NR
29	Linfoma inmunoblástico	(EM)(BT)	59	M	4	PD	EM	EM	NR	NR	NR
30	Linfoma linfoblástico	(EM)(IQ)	18	M	0.5	PI	EB	EB	NR	NR	NR
31	Ca epidermoide suelo boca	(EM)(IQ)	56	H	3	PI	E?	EM	NR	NR	+
32	Ca espinocelular	(EM)(IQ)	52	H	6	PD	IB	IM	IM	NR	NR
33	Metast. gangl. Ca larin.	(EM)(BT)	61	H	3	PD	EM	EM	NR	EM	NR
34	Metast. gangl. Ca P.T.	(EM)(IQ)	25	H	5	PD	EB	EM	NR	NR	+
35	Metast. gangl. Adenoca.	(EM)(IQ)	72	H	0.5	PD	EB	EM	NR	NR	-
36	Ca adenoide cístico	(IM)(IQ)	76	H	6	PD	IM	IM	??	NR	NR
37	Tumor células acinares	(IM)(IQ)	18	H	6	PD	I?	IB	NR	NR	-
38	Tumor mucoepidermoide	(IM)(IQ)	34	M	12	PI	IB	IM	NR	NR	-
39	Linfoma difuso CPH	(IM)(BT)	74	M	2	PI	?M	IM	IM	IM	+

TPO.I-E= Tiempo transcurrido desde el primer síntoma hasta la realización de la ecografía; LOCAL.= Localización clínica del tumor; DC.= Diagnóstico clínico; DE.= Diagnóstico ecográfico; SG:= Sialografía; TAC.= Tomografía axial computarizada; PA.= Punción aspiración; M= Mujer; H= Hombre; PD= Area parotídea derecha; PI= Area parotídea izquierda; SD= Area submaxilar derecha; SI= Area submaxilar izquierda; E= Extraglandular; I= Intraglandular; B= Benigno; M= Maligno; ?= Cuando no se pudo definir la localización y/o la benignidad/ malignidad del tumor; NR= Técnica no realizada; += Punción aspiración positiva; -= Punción aspiración negativa; 2T= Presencia de 2 tumoraciones; IQ= Intervención quirúrgica; EC= Evolución clínica; BT= Biopsia del tumor; BL= Biopsia de labio; Aden. Inflamatoria= Adenopatía inflamatoria; Adenitis TBC= Adenitis tuberculosa; Adenitis TBC+submax.= Adenitis y submaxilitis tuberculosa; Submaxilitis sub. inesp.= Submaxilitis subaguda inespecífica; Metast. gangl. Ca larin.= Metástasis ganglionar de carcinoma laríngeo; Metast. gangl. Ca P.T.= Metástasis ganglionar de carcinoma papilar de tiroides; Metast. gangl. Adenoca.= Metástasis ganglionar de adenocarcinoma; Linfoma difuso CHP= Linfoma difuso de células pequeñas hendidas.

TABLA Nº 18.- Localización clínica de los 39 procesos tumorales estudiados.

	DERECHA	IZQUIERDA	BILATERAL
AREA PAROTIDEA	18	10	1
AREA SUBMAXILAR	5*	5	0

* Uno de los 5 tumores del área submaxilar derecha, a la palpación se comportó como 2 tumores. Los otros 38 se comportaron como tumores únicos.

TABLA Nº 19.- Se recogen los diagnósticos dados por el clínico, el diagnóstico ecográfico y el diagnóstico final de los 39 procesos tumorales estudiados.

	D. CLINICO	D. ECOGRAFICO	D. FINAL
EXTRAGLANDULAR BENIGNO (EB)	13 (33,3%)	13 (33,3%)	14 (35,9%)
EXTRAGLANDULAR MALIGNO (EM)	3 (7,7%)	6 (15,4%)	7 (17,9%)
INTRAGLANDULAR BENIGNO (IB)	11 (28,2%)	16 (41,0%)	14 (35,9%)
INTRAGLANDULAR MALIGNO (IM)	1 (2,6%)	4 (10,3%)	4 (10,3%)
INDETERMINADO (I)	11 (28,2%)	0 (0,0%)	0 (0,0%)
TOTAL	39 (100%)	39 (100%)	39 (100%)

D. CLINICO= Diagnóstico clínico; D. ECOGRAFICO= Diagnóstico ecográfico; D. FINAL= Diagnóstico final.

TABLA NR 20.- Método por el que se llegó al diagnóstico final en los 39 pacientes estudiados con proceso tumoral.

RESECCION DEL TUMOR + ESTUDIO A.P.	29 (74,36%)
BIOPSIA DEL TUMOR + ESTUDIO A.P.	4 (10,26%)
SEGUIMIENTO CLINICO (desaparición del tumor)	4 (10,26%)
CRITERIOS DE S. SJÖGREN	1 (2,56%)
SIALOGRAFIA	1 (2,56%)
TOTAL	39 (100%)

ESTUDIO A.P.= Estudio anatomopatológico:

tabla NR 21.- Valoración del diagnóstico clínico y de la Ecografía en cuanto a la detección de la presencia de un proceso focal (PF).

		DIAGNOSTICO FINAL: PRESENCIA P.F.	DIAGNOSTICO FINAL: AUSENCIA P.F.
DIAGNOSTICO CLINICO	PRESENCIA P.F.	35 VP	4 FP
	AUSENCIA P.F.	0 FN	0 VN

SENSIBILIDAD 100%
ESPECIFICIDAD 0%

		DIAGNOSTICO FINAL: PRESENCIA P.F.	DIAGNOSTICO FINAL: AUSENCIA P.F.
DIAGNOSTICO ECOGRAFICO	PRESENCIA P.F.	35 VP	0 FP
	AUSENCIA P.F.	0 FN	4 VN

SENSIBILIDAD 100%
ESPECIFICIDAD 100%

P.F.= Proceso focal, tumoral o inflamatorio; VP= Verdadera positivo; FP= Falso positivo; VN= Verdadero negativo; FN= Falso negativo.

TABLA Nº 22.- Porcentaje de Aciertos e Intervalo de confianza del Diagnóstico clínico y del Diagnóstico ecográfico.

	D. CLINICO CORRECTO	I.CONFIANZA (%)	D.ECOGRAFICO CORRECTO	I.CONFIANZA (95%)	P
I/E	32 (82,1%)	(70-94)	37 (94,9%)	(80-100)	N.S.
B/M	26 (66,6%)	(51-81)	36 (92,3%)	(84-100)	<0,01
AMBOS A LA VEZ (I/E-B/M)	21 (53,8%)	(36-69)	34 (87,2%)	(77- 98)	<0,005
TOTAL	39 (100%)		39 (100%)		

D. CLINICO= Diagnóstico clínico; D. ECOGRAFICO= Diagnóstico ecográfico; I. CONFIANZA= Intervalo de confianza; I/E= Intraglandular/ Extraglandular; B/M= Benigno/Maligno; P= coeficiente de probabilidad; N.S.= No significación estadística.

TABLA Nº 23.- Tabla de Concordancia entre el diagnóstico clínico y el diagnóstico ecografico en cuanto a la definición de la Benignidad/ Malignidad (B/M).

		DIAGNOSTICO ECOGRAFICO			
		BENIG.	MALIG.	INDET.	
DIAGNOSTICO CLINICO	BENIG.	22	0	0	22
	MALIG.	0	1	0	1
	INDET.	5	0	0	5
		27	1	0	28

PARA LOS 28 TUMORES BENIGNOS

		DIAGNOSTICO ECOGRAFICO			
		BENIG.	MALIG.	INDET.	
DIAGNOSTICO CLINICO	BENIG.	1	4	0	5
	MALIG.	0	4	0	4
	INDET.	1	1	0	2
		2	9	0	11

PARA LOS 11 TUMORES MALIGNOS

BENIG.= Benigno; MALIG.= Maligno; INDET.= Diagnóstico indeterminado (la técnica no fue capaz de localizar el proceso tumoral como benigno o maligno).

TABLA Nº 24.- Tabla de concordancia entre diagnóstico ecográfico y diagnóstico clínico en la localización Intraglandular/ Extraglandular (I/E).

		DIAGNOSTICO ECOGRAFICO			
		INTRA.	EXTRA.	INDET.	
DIAGNOSTICO CLINICO	INTRA.	14	0	0	14
	EXTRA.	1	0	0	1
	INDET.	3	0	0	3
		18	0	0	18

PARA LOS 18 TUMORES INTRAGLANDULARES

		DIAGNOSTICO ECOGRAFICO			
		INTRA.	EXTRA.	INDET.	
DIAGNOSTICO CLINICO	INTRA.	1	0	0	1
	EXTRA.	0	18	0	18
	INDET.	1	1	0	2
		2	19	0	21

PALA LOS 21 TUMORES EXTRAGLANDULARES

INTRA.= Intraglandular; EXTRA.= Extraglandular; INDET.= Diagnóstico indeterminado (la técnica no fue capaz de localizar el proceso tumoral como intra o extraglandular).

TABLA NO 25.- Estudio del Diagnóstico clínico en cuanto a la definición de Benignidad.

A) Excluyendo aquellos enfermos que fueron catalogados como "Indeterminados".

DIAGNOSTICO CLINICO \ DIAGNOSTICO FINAL	BENIGNO	MALIGNO	
BENIGNO	22 VP	5 FP	27
MALIGNO	1 FN	4 VN	5
	23	9	32

SENSIBILIDAD= 95,65% VPP= 81,48% VG= 81,25%
ESPECIFICIDAD= 44,44% VPN= 80,00%

B) Incluyendo como errores aquellos enfermos que fueron considerados como "Indeterminados").

DIAGNOSTICO CLINICO \ DIAGNOSTICO FINAL	BENIGNO	MALIGNO	
BENIGNO	22 VP	7 FP	29
MALIGNO	6 FN	4 VN	10
	28	11	39

SENSIBILIDAD= 78,57% VPP= 75,86% VG= 66,66%
ESPECIFICIDAD= 36,36% VPN= 40,00%

VP= Verdaderos positivos; FP= Falsos positivos; VN= Verdaderos negativos; FN= Falsos negativos; VPP= Valor predictivo positivo; VPN= Valor predictivo negativo; VG= Valor global.

TABLA NO 28.- Estudio del Diagnóstico clínico en cuanto a la definición de Malignidad.

A) Excluyendo aquellos enfermos que fueron catalogados por el clínico como "Indeterminados".

		DIAGNOSTICO FINAL: MALIGNO	DIAGNOSTICO FINAL: BENIGNO	
DIAGNOSTICO CLINICO	MALIGNO	4 (VP)	1 (FP)	5
	BENIGNO	5 (FN)	22 (VN)	27
		9	23	32

SENSIBILIDAD= 44,44% VPP= 80,00% VG= 81,25%
ESPECIFICIDAD= 95,65% VPN= 81,48%

B) Incluyendo como errores aquellos enfermos que fueron considerados por el clínico como "Indeterminados".

		DIAGNOSTICO FINAL: MALIGNO	DIAGNOSTICO FINAL: BENIGNO	
DIAGNOSTICO CLINICO	MALIGNO	4 (VP)	6 (FP)	10
	BENIGNO	7 (FN)	22 (VN)	29
		11	28	39

SENSIBILIDAD= 36,3[illegible]% VPP= 40,00% VG= 66,66%
ESPECIFICIDAD= 78,57% VPN= 75,86%

VP= Verdaderos positivos; FP= Falsos positivos; VN= Verdaderos negativos; FN= Falsos negativos; VPP= Valor predictivo positivo; VPN= Valor predictivo negativo; VG= Valor global.

TABLA Nº 27.- Estudio del Diagnóstico clínico en cuanto a la localización Intraglandular.

A) Excluyendo aquellos enfermos que fueron catalogados por el clínico como "Indeterminados".

		DIAGNOSTICO FINAL: INTRA.	DIAGNOSTICO FINAL: EXTRA.	
DIAGNOSTICO CLINICO	INTRA.	14 (VP)	1 (FP)	15
	EXTRA.	1 (FN)	18 (VN)	19
		15	19	34

SENSIBILIDAD= 93,33% VPP= 93,33% VG= 94,12%
ESPECIFICIDAD= 94,74% VPN= 94,74%

B) Incluyendo como errores aquellos casos considerados por el clínico como "Indeterminados".

		DIAGNOSTICO FINAL: INTRA.	DIAGNOSTICO FINAL: EXTRA.	
DIAGNOSTICO CLINICO	INTRA.	14 (VP)	3 (FP)	17
	EXTRA.	4 (FN)	18 (VN)	22
		18	21	39

SENSIBILIDAD= 77,77% VPP= 82,35% VG= 82,05%
ESPECIFICIDAD= 85,71% VPN= 81,81%

VP= Verdaderos positivos; FP= Falsos positivos; VN= Verdaderos negativos; FN= Falsos negativos; VPP= Valor predictivo positivo; VPN= Valor predictivo negativo; VG= Valor global; INTRA.= Intraglandular; EXTRA.= Extraglandular.

TABLA Nº 28.- Estudio del diagnóstico clínico en cuanto a la localización Extraglandular.

A) Excluyendo aquellos casos considerados por el clínico como "Indeterminados".

		DIAGNOSTICO FINAL: EXTRA.	DIAGNOSTICO FINAL: INTRA.	
DIAGNOSTICO CLINICO	EXTRA.	18 (VP)	1 (FP)	19
	INTRA.	1 (FN)	14 (VN)	15
		19	15	34

SENSIBILIDAD= 94,74% VPP= 94,74% VG= 94,12%
ESPECIFICIDAD= 93,33% VPN= 93,33%

B) Incluyendo como errores aquellos casos considerados por el clínico como "Indeterminados".

		DIAGNOSTICO FINAL: EXTRA.	DIAGNOSTICO FINAL: INTRA.	
DIAGNOSTICO CLINICO	EXTRA.	18 (VP)	4 (FP)	22
	INTRA.	3 (FN)	14 (VN)	17
		21	18	39

SENSIBILIDAD= 85,71% VPP= 81,81% VG= 82,05%
ESPECIFICIDAD= 77,77% VPN= 82,35%

VP= Verdaderos positivos; FP= Falsos positivos; VN= Verdaderos negativos; FN= Falsos negativos; VPP= Valor predictivo positivo; VPN= Valor predictivo negativo; VG= Valor global; INTRA.= Intraglandular; EXTRA.= Extraglandular.

TABLA Nº 29.- Estudio de la Ecografía en la definición de Benignidad/ Malignidad de un tumor (B/M).

A) Para la definición de Benignidad.

DIAGNOSTICO ECOGRAFICO	DIAGNOSTICO FINAL: BENIGNO	DIAGNOSTICO FINAL: MALIGNO	
BENIGNO	27 (VP)	2 (FP)	29
MALIGNO	1 (FN)	9 (VN)	10
	28	11	39

SENSIBILIDAD= 96,43%
ESPECIFICIDAD= 81,81%
VPP= 93,10%
VPN= 90,00%
VG= 92,31%

B) Para la definición de Malignidad.

DIAGNOSTICO ECOGRAFICO	DIAGNOSTICO FINAL: MALIGNO	DIAGNOSTICO FINAL: BENIGNO	
MALIGNO	9 (VP)	1 (FP)	10
BENIGNO	2 (FN)	27 (VN)	29
	11	28	39

SENSIBILIDAD= 81,81%
ESPECIFICIDAD= 96,43%
VPP= 90,00%
VPN= 93,10%
VG= 92,31%

VP= Verdaderos positivos; FP= Falsos positivos; VN= Verdaderos negativos; FN= Falsos negativos; VPP= Valor predictivo positivo; VPN= Valor predictivo negativo; VG= Valor global

TABLA NR 30.- Estudio de la Ecografía en la localización Intraglandular/ Extraglandular de un tumor (I/E).

A) Para la localización Intraglandular.

DIAGNOSTICO ECOGRAFICO	DIAGNOSTICO FINAL: INTRA.	DIAGNOSTICO FINAL: EXTRA.	
INTRA.	18 VP	2 FP	20
EXTRA.	0 FN	19 VN	19
	18	21	39

SENSIBILIDAD= 100,00%
ESPECIFICIDAD= 90,48%
VPP= 90,00%
VPN= 100,00%
VG= 94,87%

B) Para la localización Extraglandular.

DIAGNOSTICO ECOGRAFICO	DIAGNOSTICO FINAL: EXTRA.	DIAGNOSTICO FINAL: INTRA.	
EXTRA.	19 VP	0 FP	19
INTRA.	2 FN	18 VN	20
	21	18	39

SENSIBILIDAD= 90,48%
ESPECIFICIDAD= 100,00%
VPP= 100,00%
VPN= 90,00%
VG= 94,87%

VP= Verdaderos positivos; FP= Falsos positivos; VN= Verdaderos negativos; FN= Falsos negativos; VPP= Valor predictivo positivo; VPN= Valor predictivo negativo; VG= Valor global; INTRA.= Intraglandular; EXTRA.= Extraglandular.

TABLA Nº 31.- Test de proporciones entre los resultados del diagnóstico clínico y el diagnóstico ecográfico en cuanto a la definición de benignidad y malignidad, así como para la localización intra y extraglandular.

	DC-1	DC-2	DE
BENIGNIDAD			
SENSIBILIDAD	95,65%*	78,57%**	96,43%
ESPECIFICIDAD	44,44%*	36,36%***	81,81%
VPP	81,48%*	75,86%*	93,10%
VPN	80,00%*	40,00%***	90,00%
VG	81,25%*	66,66%***	92,31%
MALIGNIDAD			
SENSIBILIDAD	44,44%*	36,36%***	81,81%
ESPECIFICIDAD	95,65%*	78,57%**	96,43%
VPP	80,00%*	40,00%***	90,00%
VPN	81,48%*	75,86%*	93,10%
VG	81,25%*	66,66%***	92,31%
INTRAGLANDULAR			
SENSIBILIDAD	93,33%*	77,77%**	100,00%
ESPECIFICIDAD	94,74%*	85,71%*	90,48%
VPP	93,33%*	82,35%*	90,00%
VPN	94,74%*	81,81%**	100,00%
VG	94,12%*	82,05%*	94,87%
EXTRAGLANDULAR			
SENSIBILIDAD	94,74%*	85,71%*	90,48%
ESPECIFICIDAD	93,33%*	77,77%**	100,00%
VPP	94,74%*	81,81%**	100,00%
VPN	93,33%*	82,35%*	90,00%
VG	94,12%*	82,05%*	94,87%

DC-1= Resultados del Diagnóstico clínico (excluyendo aquellos enfermos que fueron catalogados como "Indeterminados"); DC-2= Resultados del Diagnóstico clínico (incluyendo como errores aquellos casos que fueron considerados "Indeterminados"); DE= Resultados del Diagnóstico ecográfico: VPP= Valor predictivo positivo; VPN= Valor predictivo negativo; VG= Valor global; *= Valores de p no significativos (>0,05); **= Valores de p < 0,05; ***= Valores de p < 0,0025.

TABLA Nº 32.- Tabla de concordancia entre el diagnóstico clínico y el diagnóstico ecográfico para los 14 procesos extraglandulares benignos (EB).

DIAGNOSTICO CLINICO \ DIAGNOSTICO ECOGRAFICO	EB	NO EB	
EB	9	0	9
NO EB	3	2	5
	12	2	14

TABLA Nº 33.- Tabla de concordancia entre el diagnóstico clínico y el ecográfico para los 14 procesos intraglandulares benignos (IB).

DIAGNOSTICO CLINICO \ DIAGNOSTICO ECOGRAFICO	IB	NO IB	
IB	9	0	9
NO IB	5	0	5
	14	0	14

TABLA NR 34.- Tabla de concordancia entre el diagnóstico clínico · ecográfico para los 7 procesos extraglandulares malignos (EM).

DIAGNOSTICO CLINICO \ DIAGNOSTICO ECOGRAFICO	EM	NO EM	
EM	2	0	2
NO EM	3	2	5
	5	2	7

TABLA NR 35.- Tabla de concordancia entre el diagnostico clínico y el ecográfico para los 4 procesos intraglandulares malignos (IM).

DIAGNOSTICO CLINICO \ DIAGNOSTICO ECOGRAFICO	IM	NO IM	
IM	1	0	1
NO IM	2	1	3
	3	1	4

TABLA NR 38.- Se recogen las series más significativas en cuanto a los exitos conseguidos por los Ultrasonidos en cuanto a la localización intra/extraglandular de los tumores de las áreas parotídea y submaxilar.

	ACIERTOS I/E	ACIERTOS I	ACIERTOS E
SICART M. (1982)	53/54 (93,1%)	40/40 (100%)	13/14 (93%)
WITTICH G.R. (1985)	52/54 (96,3%)	45/46 (97,8%)	7/8 (87,5%)
GOZZI G. (1985)	57/78 (73,1%)	49/66 (74,2%)	8/12 (66,6%)
GRITZMANN N. (1989)	296/302 (98%)	———	———
FALOMIR GIL G. (1989)	22/22 (100%)	19/19 (100%)	3/3 (100%)
ARANEGUI P. (1990)	37/39 (94,9%)	18/18 (100%)	19/21 (90,5%)
TOTAL	517/549 (94,2%)	171/189 (90,5%)	50/58 (86,2%)

I= Intraglandular; E= Extraglandular.

TABLA Nº 37.- Se recogen las series más significativas en cuanto a los exitos conseguidos por los Ultrasonidos en cuanto a la definición de la benignidad o malignidad de los tumores de las áreas parotídea y submaxilar.

	ACIERTOS B/M		ACIERTOS B		ACIERTOS M	
FENART D. (1979)	14/16	(87,5%)	12/14	(85,7%)	2/4	(50%)
BRUNETON J.N. (1980)	35/40	(87,5%)	30/33	(90,9%)	5/7	(71,4%)
SIGART M. (1982)	38/40	(95%)	33/33	(100%)	5/7	(71,4%)
DEMARD F. (1983)	60/82	(73,2%)	49/65	(75,4%)	11/17	(64,8%)
BRUNETON J.N. (1983)	111/141	(79,8%)	90/110	(81,8%)	21/31	(61,8%)
BALLERINI G. (1984)	36/39	(92,3%)	32/32	(100%)	4/7	(57,2%)
WITTICH G.R. (1985)	40/46	(87%)	———		———	
GOZZI G. (1985)	53/66	(80,3%)	50/56	(89,2%)	3/10	(30%)
CASTEL J.C. (1985)	65/70	(92,9%)	51/52	(98,1%)	14/18	(77,8%)
PIETTE E. (1986)	44/48	(91%)	———		———	
GILABERT R. (1986)	5/6	(83,3%)	4/5	(80%)	1/1	(100%)
WHYTE A.M. (1987)	11/13	(84,6%)	9/10	(90%)	2/3	(66,6%)
ISAZA M. (1989)	20/21	(95,3%)	16/16	(100%)	4/5	(80%)
GRITZMANN N. (1989)	258/289	(89,3%)	216/231	(94%)	42/58	(72%)
FALOMIR GIL G. (1989)	16/17	(94,1%)	14/14	(100%)	2/3	(66,6%)
KLEIN K. (1.989)	144/178	(80,9%)	130/160	(83,1%)	11/18	(61,1%)
ARANEGUI P. (1990)	36/39	(92,3%)	27/28	(96,4%)	9/11	(81,8%)
TOTAL	986/1151	(85,7%)	763/859	(88,8%)	136/200	(68%)

B= Benigno; M= Maligno.

8.2. FIGURAS

Figura 1. (Tomado de Testut, 1977_c).

Esquema del ***compartimento parotídeo*** visto en un ***corte horizontal.***

1 Rama del maxilar inferior. 2 Apófisis estiloides y músculos estiloideos. 3 Músculo masetero. 4 Músculo esternocleidomastoideo. 5 Aponeurosis parotídea. 6 Arteria carótida interna. 7 Vena yugular interna.

Esquema del ***compartimento parotídeo*** visto en un ***corte verticotransversal.***

1 Conducto auditivo externo. 2 Pared inferior del cráneo. 3 Apófisis estiloides. 4 Aponeurosis parotídea. 5 Arteria carótida interna. 6 Vena yugular interna. 7 Arteria carótida externa. 8 Vena yugular externa.

Figura 2. (Tomado de Testut, 1977_c).

Corte horizontal del cuello que pasa por la ***parte media de la parótida.***

1 Músculo pterigoideo interno. 2 Músculo masetero. 3 Músculo esternocleidomastoideo. 4 Glándula parótida. 5 Prolongación faríngea de la parótida. 6 Conducto de Stenon. 7 Nervio facial. 8 Arteria carótida y vena yugular externas. 9 Vena yugular y arteria carótida internas.

Figura 3. (Tomado de Testut, 1977_a).

Conducto de Stenon visto en un corte horizontal de la cara.

1 Glándula parótida. 2 Prolongación masetérica de la parótida. 3 Conducto de Stenon. 4 Nervio facial. 5 Músculo masetero. 6 Maxilar inferior.



FIG. 1. Compartimento parotideo. A) Corte horizontal; B) Corte vertico-transversal

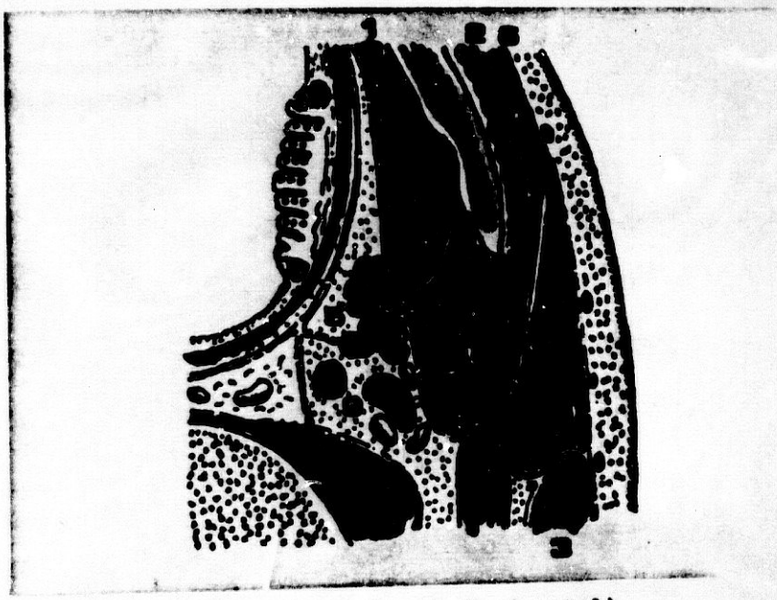

FIG. 2. Parte media de la parótida (Corte Horizontal).

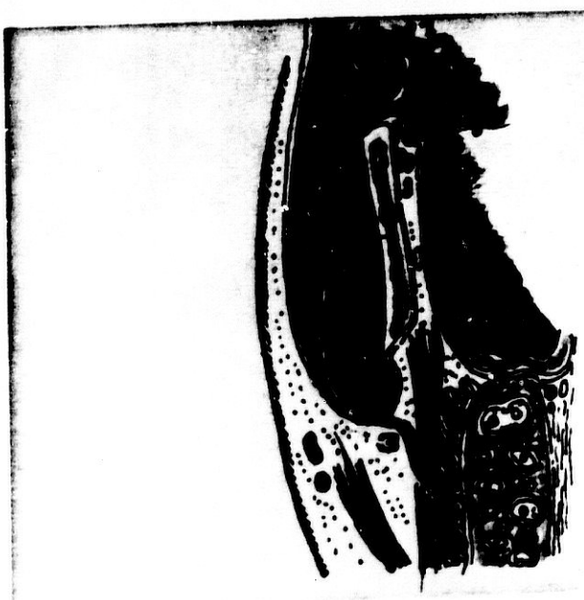

FIG. 3. Conducto de Stenon (corte horizontal).

Figura 4. (Tomado de Testut, 1977_b).

Suelo de la boca, visto por la cara lateral izquierda (La rama horizontal del maxilar inferior ha sido resecada).

1 Músculo milohioideo (sus inserciones anterior y posterior están conservadas). 2 Glándula sublingual. 3 Arteria y vena facial. 4 Arteria y vena submentonianas. 5 Conducto de Wharton (oculto bajo la cara interna de la glándula sublingual). 6 Vena facial supernumeraria. 7 Nervio lingual.

Figura 5. (Tomado de Testut, 1977_b).

Corte frontal de la ***región submaxilar*** estando la cabeza en extensión.

1 Maxilar inferior. 2 Músculo milohioideo. 3 Glándula submaxilar. 4 Prolongación anterior de la glándula submaxilar. 5 Conducto de Wharton. 6 Mucosa faríngea. 7 Cavidad bucal.

Figura 6. (Tomado de Testut, 1977_b).

Las dos ***celdas, parotídea y submaxilar*** con la lámina fibrosa que las separa.

1 Músculo esternocleidomastoideo. 2 Músculo masetero. 3 Glándula parótida (su parte inferior ha sido extirpada). 4 Celda parotídea. 5 Celda submaxilar. 6 Lámina fibrosa (aponeurosis interglandular que separa ambas celdas). 7 Arteria y vena faciales. 8 Vena yugular externa.

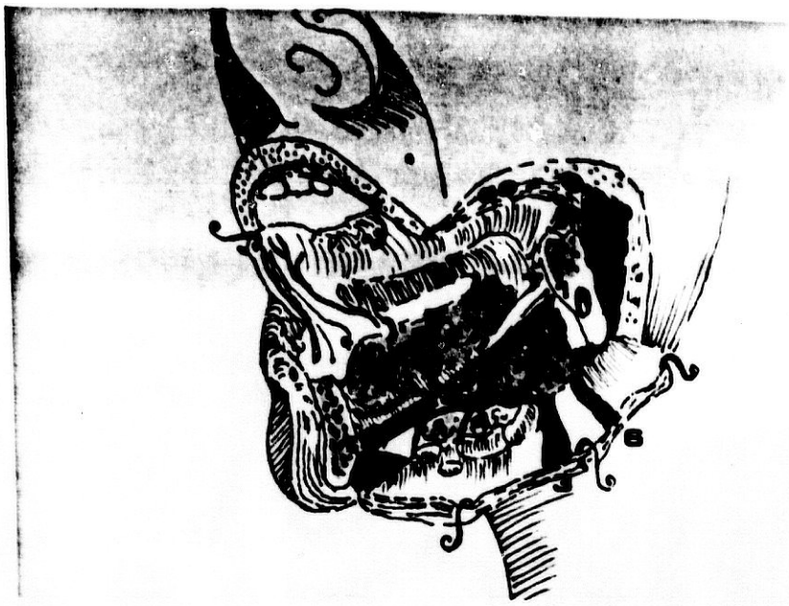

FIG. 4. Suelo de la boca (cara lateral izquierda).

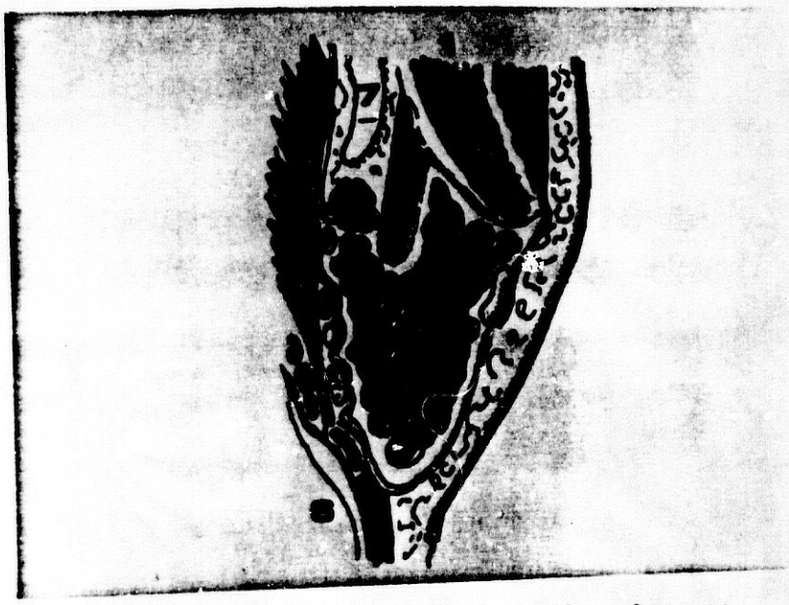

FIG. 5. Región submaxilar (corte frontal con la cabeza en extensión)



FIG. 6. Celdas parotidea y submaxilar.

Figura 7. (Tomado de Seibert y Seibert, 1986).

Corte ***axial de la parótida,*** por debajo de la oreja.

1 Inserción del esternocleidomastoideo en la apófisis mastoides. 2 Vena yugular y arteria carótida internas. 3 Vena facial posterior. 4 Arteria carótida externa. 5 Apófisis estiloides. 6 Parótida (línea punteada). 7 Maxilar inferior. 8 Inserción del masetero.

Figura 8. (Tomado de Seibert y Seibert, 1986).

Corte ***transversal de la parótida,*** paralelo y anterior a la oreja (2 planos).

1 Apófisis mastoides. 2 Músculo esternocleidomastoideo. 3 Apófisis estiloides. 4 Glándula parótida (línea punteada). 5 Músculo masetero. 6 Ramo ascendente del maxilar inferior.

Figura 9. (Tomado de Wittich et al, 1985).

Corte ***coronal*** de la glándula ***submaxilar.***

1 Maxilar inferior. 2 Glándula submaxilar. 3 Músculo milohioideo. 4 Músculo digástrico. 5 Orientación del transductor.



FIG. 7. Visualización de la parótida en el plano axial.



FIG. 8. Visualización de la parótida en el plano longitudinal.

FIG. 9. Visualización de la submaxilar en el plano coronal.

A. GLANDULAS SALIVARES NORMALES.



FIG. 10. Parótida normal (axial). Apófisis mastoides y ramo mandibular.

FIG. 11. Parótida normal (axial). Músculo masetero

FIG. 12. Parótida normal (axial). Apofisis estiloides y m. esternocleidomastoideo.

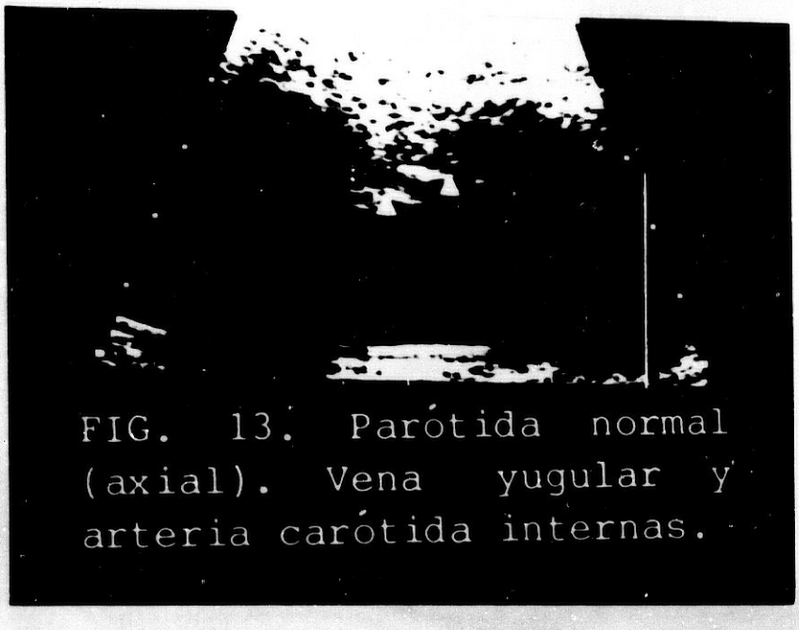

FIG. 13. Parótida normal (axial). Vena yugular y arteria carótida internas.

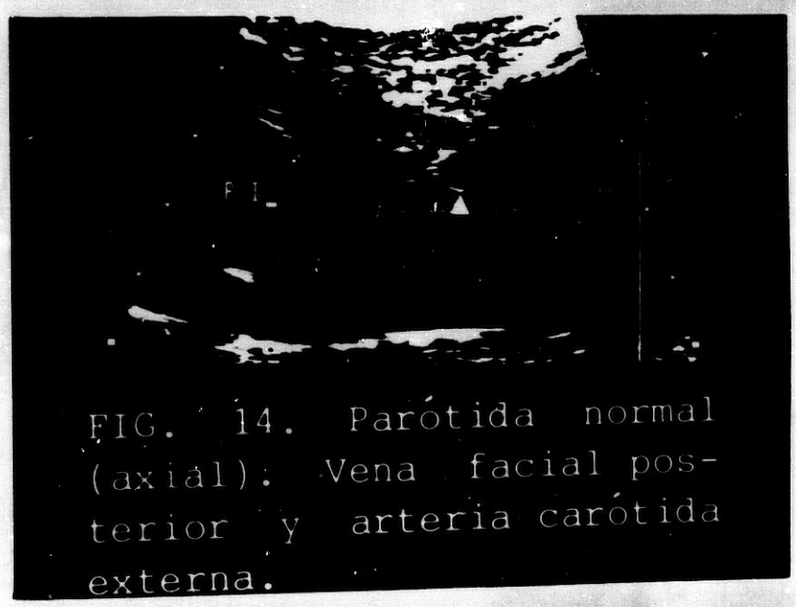

FIG. 14. Parótida normal (axial). Vena facial posterior y arteria carótida externa.

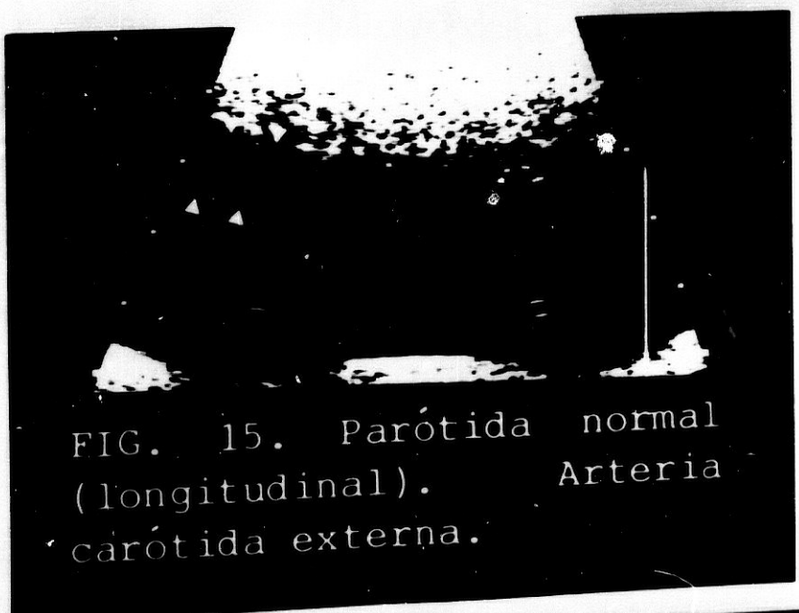

FIG. 15. Parótida normal (longitudinal). Arteria carótida externa.

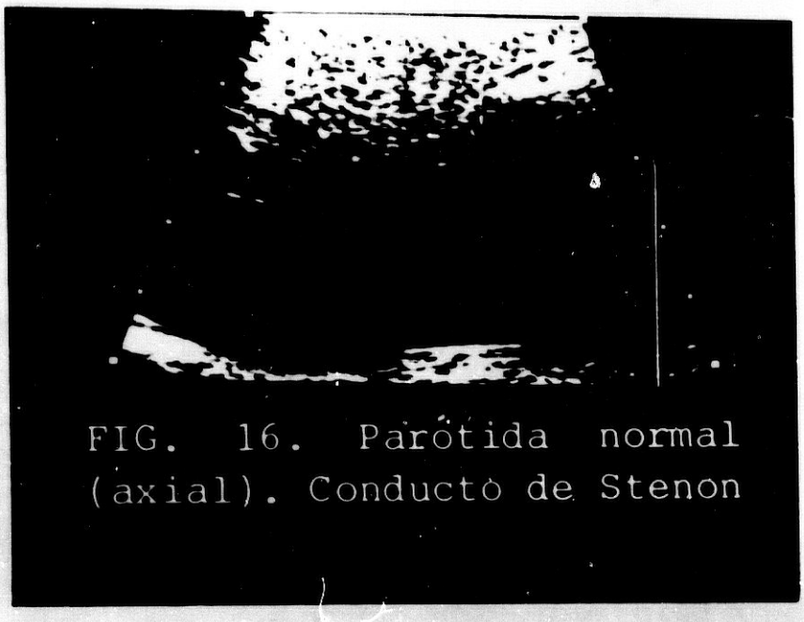

FIG. 16. Parótida normal (axial). Conducto de Stenon

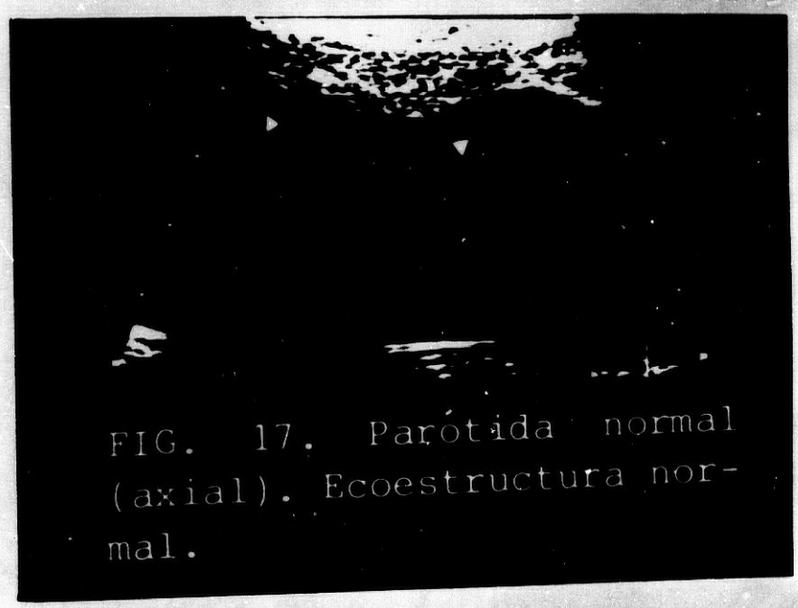

FIG. 17. Parótida normal (axial). Ecoestructura normal.

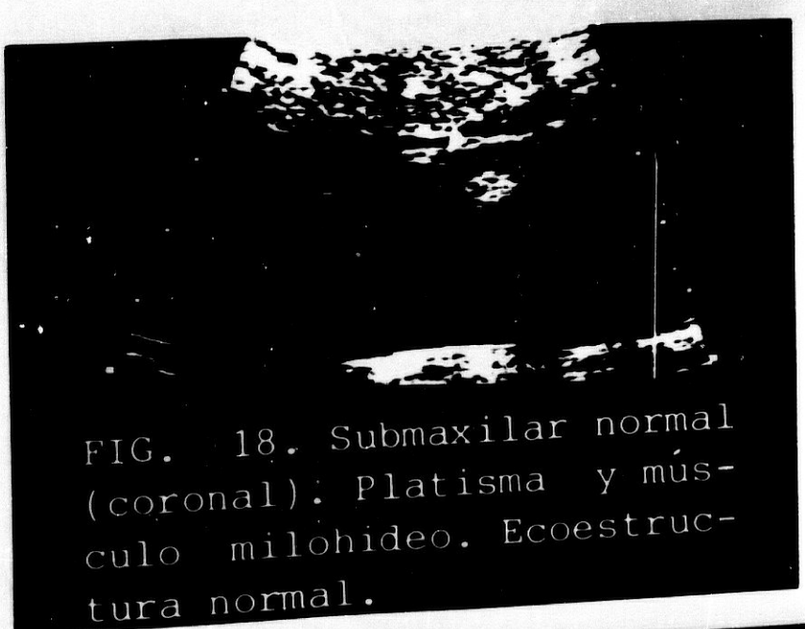

FIG. 18. Submaxilar normal (coronal). Platisma y músculo milohideo. Ecoestructura normal.

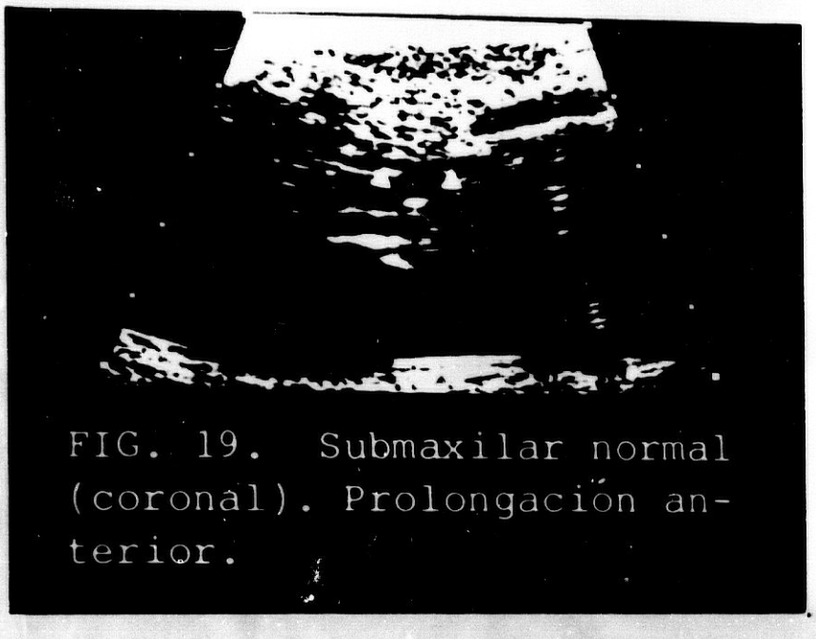

FIG. 19. Submaxilar normal (coronal). Prolongación anterior.

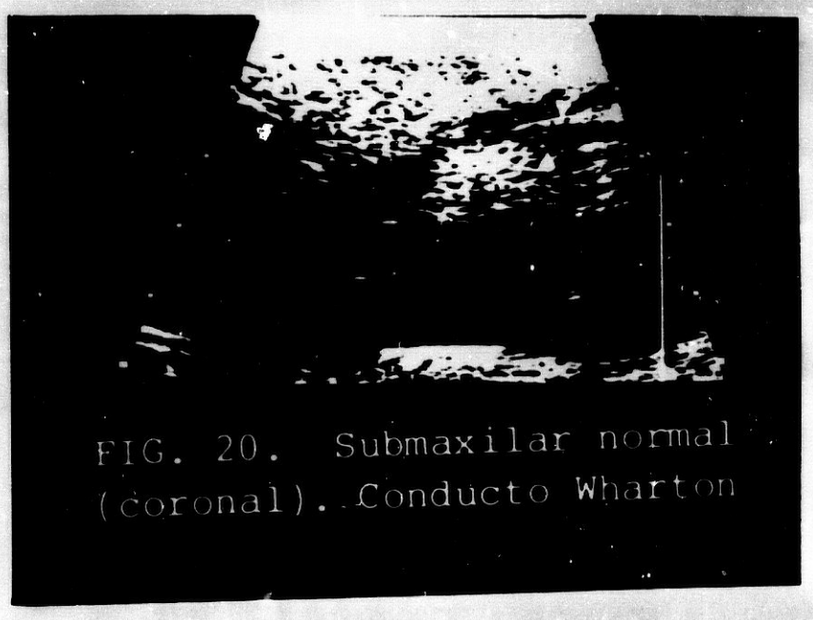

FIG. 20. Submaxilar normal (coronal). Conducto Wharton

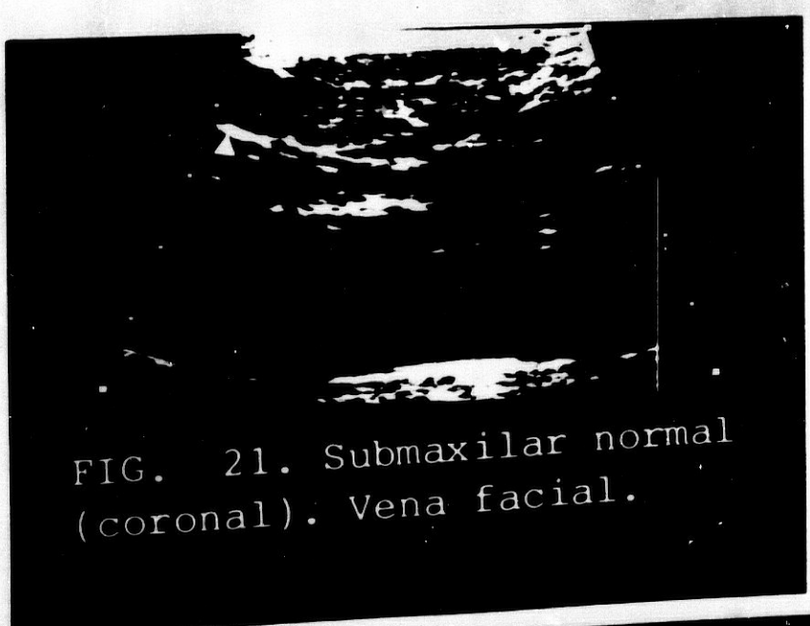

FIG. 21. Submaxilar normal (coronal). Vena facial.

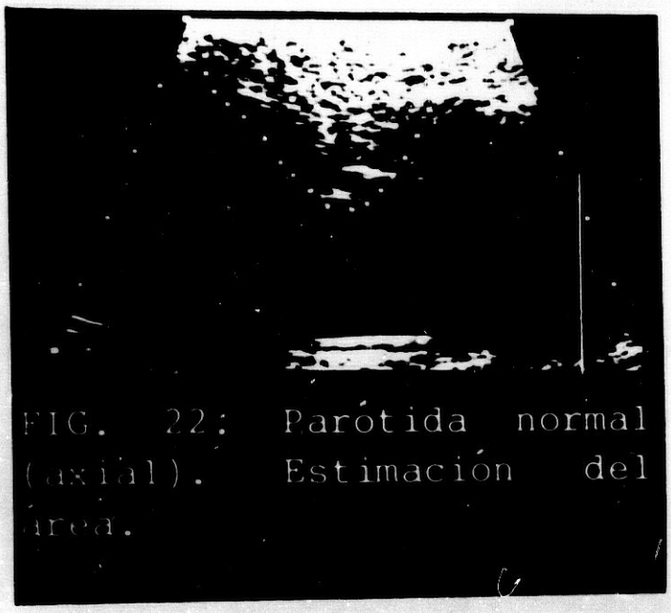

FIG. 22. Parótida normal (axial). Estimación del área.

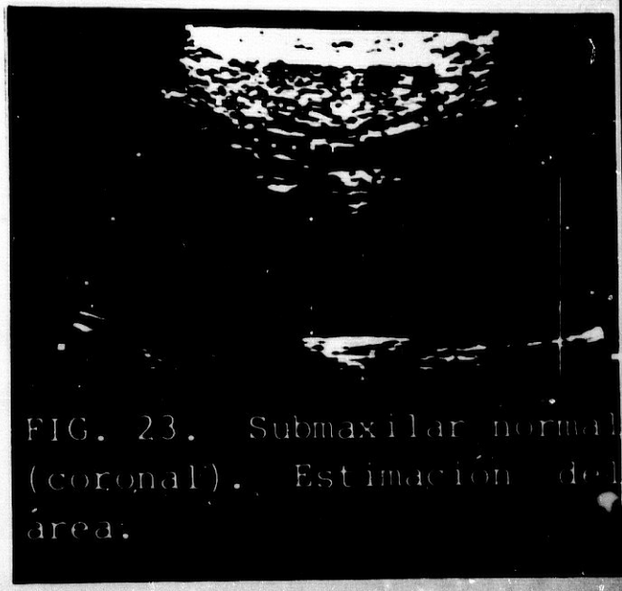

FIG. 23. Submaxilar normal (coronal). Estimación del área.

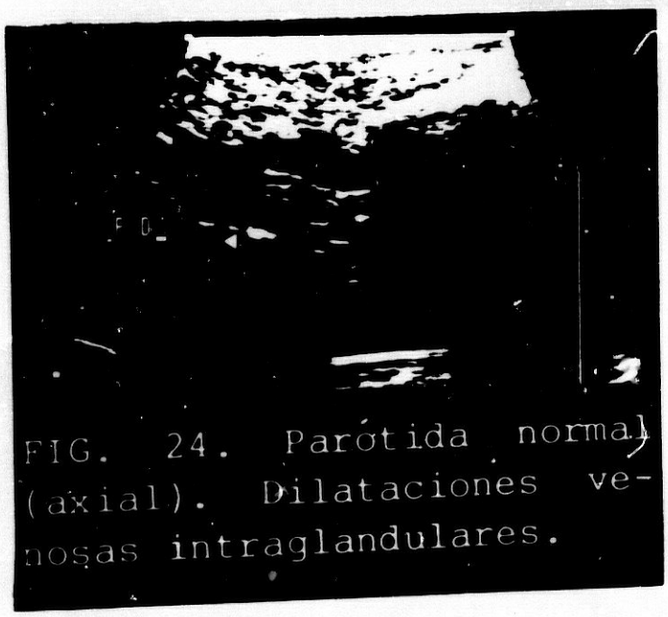

FIG. 24. Parótida normal (axial). Dilataciones venosas intraglandulares.

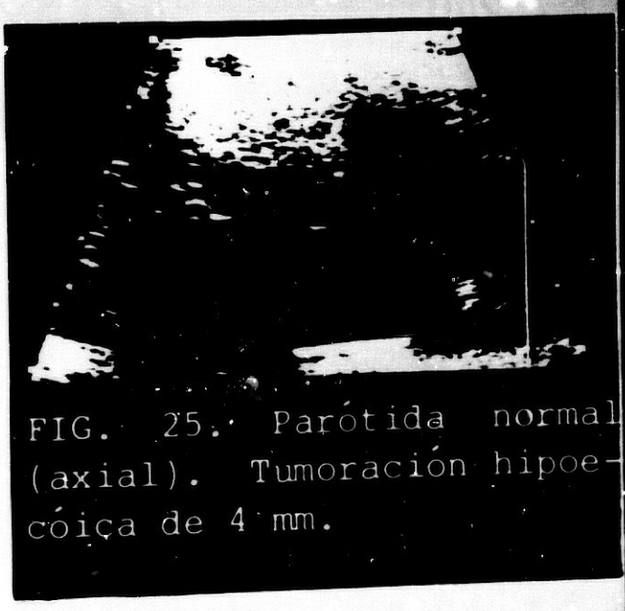

FIG. 25. Parótida normal (axial). Tumoración hipoecóica de 4 mm.

B. PATOLOGIA DIFUSA DE LAS GLANDULAS SALIVARES.

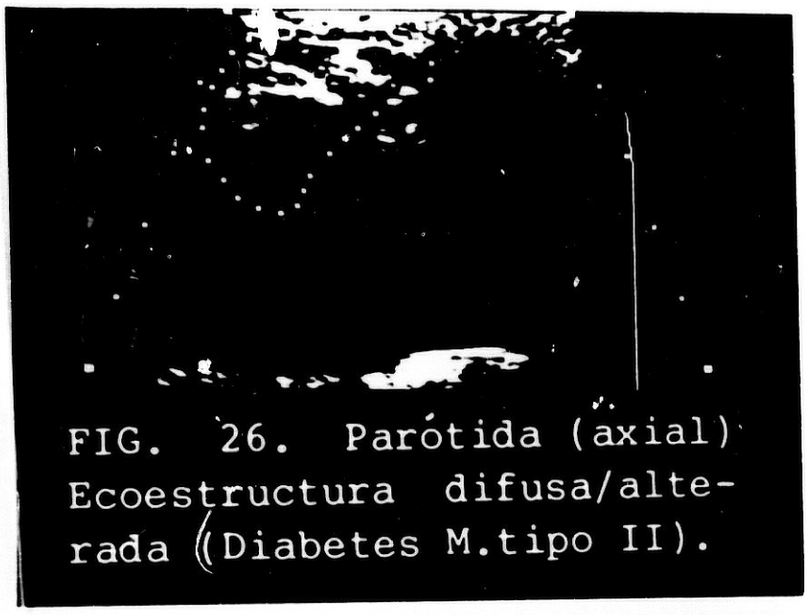

FIG. 26. Parótida (axial) Ecoestructura difusa/alterada (Diabetes M.tipo II).

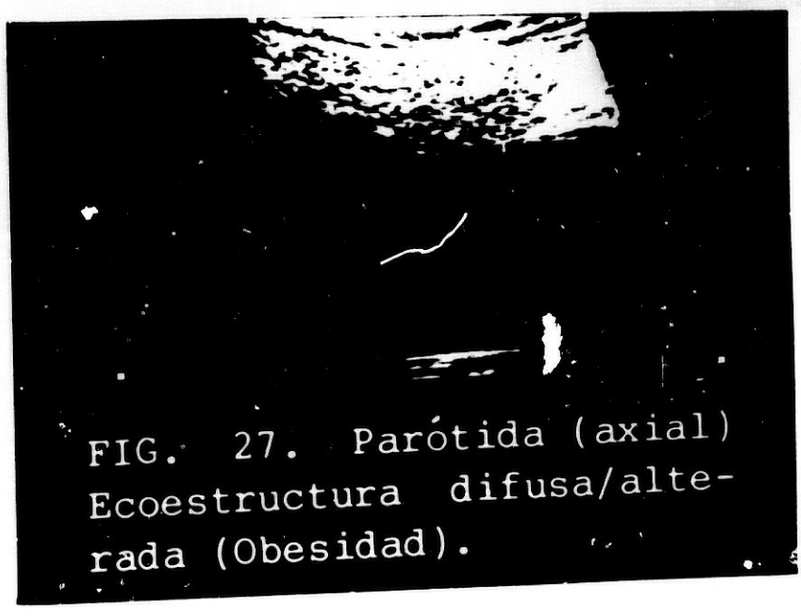

FIG. 27. Parótida (axial) Ecoestructura difusa/alterada (Obesidad).

FIG. 28. Parótida (axial) Ecoestructura difusa/alterada (Etilismo crónico).

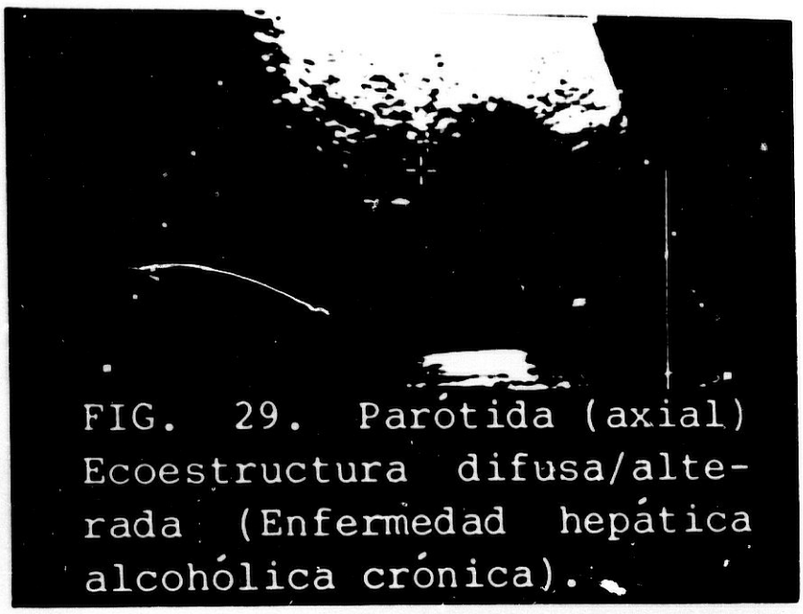

FIG. 29. Parótida (axial) Ecoestructura difusa/alterada (Enfermedad hepática alcohólica crónica).

FIG. 30. Parótida (axial) Ecoestructura difusa/alterada (Síndrome Sogren).

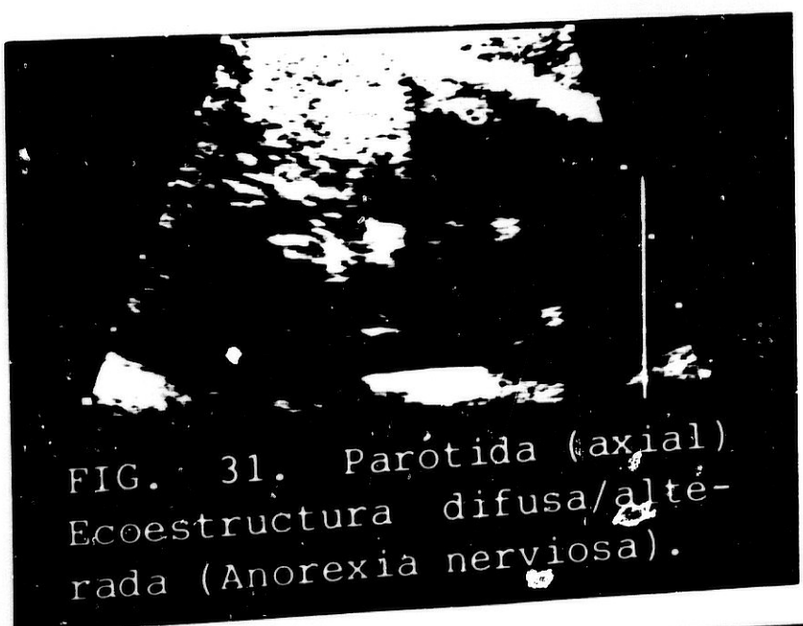

FIG. 31. Parótida (axial) Ecoestructura difusa/alterada (Anorexia nerviosa).

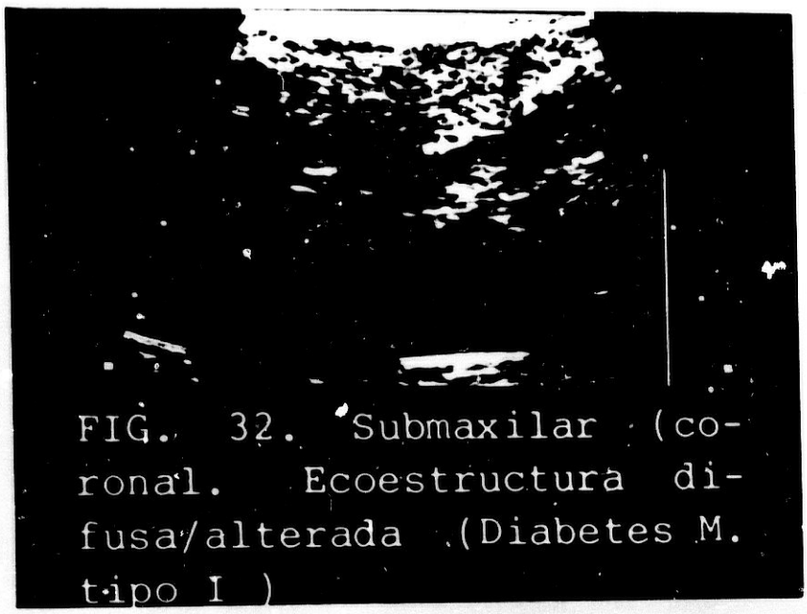

FIG. 32. Submaxilar (coronal. Ecoestructura difusa/alterada (Diabetes M. tipo I)

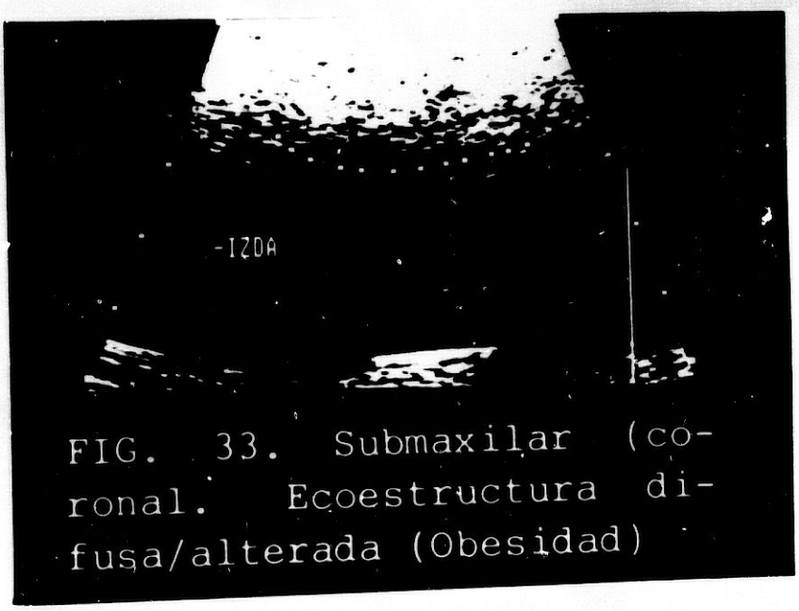

FIG. 33. Submaxilar (coronal. Ecoestructura difusa/alterada (Obesidad)

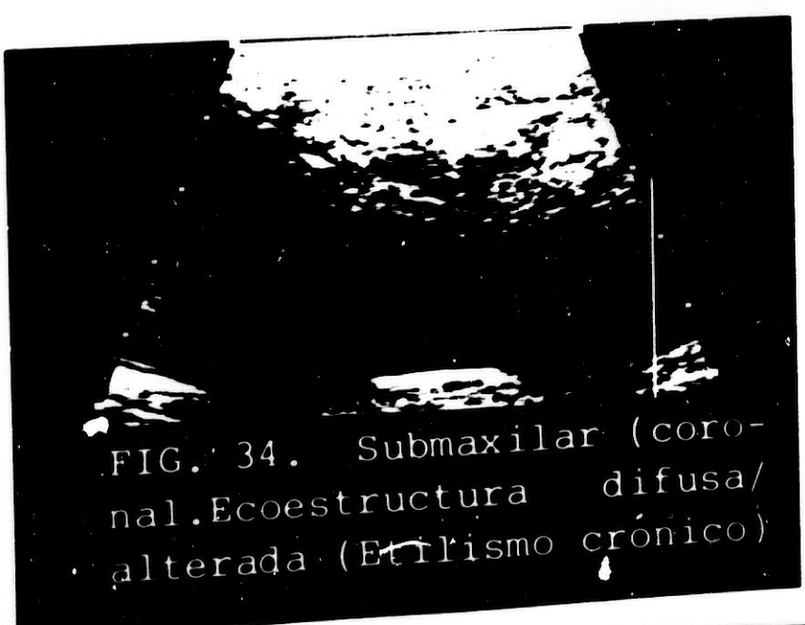

FIG. 34. Submaxilar (coronal.Ecoestructura difusa/alterada (Etilismo crónico)

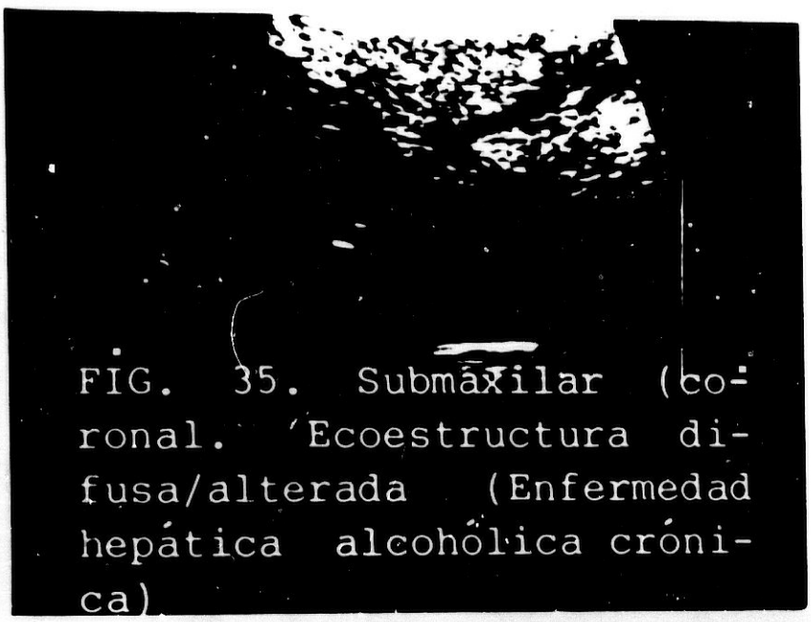

FIG. 35. Submaxilar (coronal. Ecoestructura difusa/alterada (Enfermedad hepática alcohólica crónica)

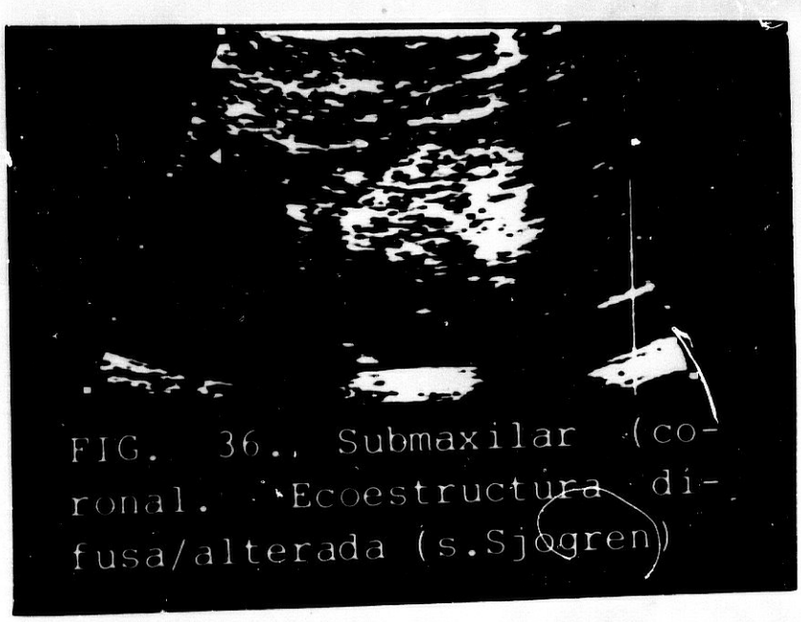

FIG. 36. Submaxilar (coronal. Ecoestructura difusa/alterada (s.Sjogren)

FIG. 37. Submaxilar (coronal. Ecoestructura difusa/alterada (Anorexia nerviosa).

C. PATOLOGIA TUMORAL DE LAS GLANDULAS SALIVARES.

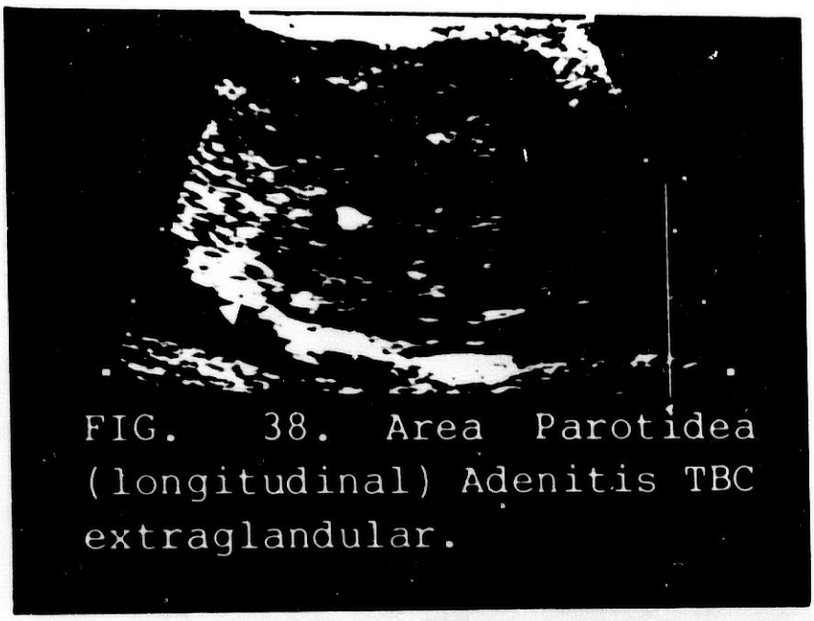

FIG. 38. Area Parotidea (longitudinal) Adenitis TBC extraglandular.



FIG. 39. Area Parótidea (axial). Pilomatrixoma cutáneo.

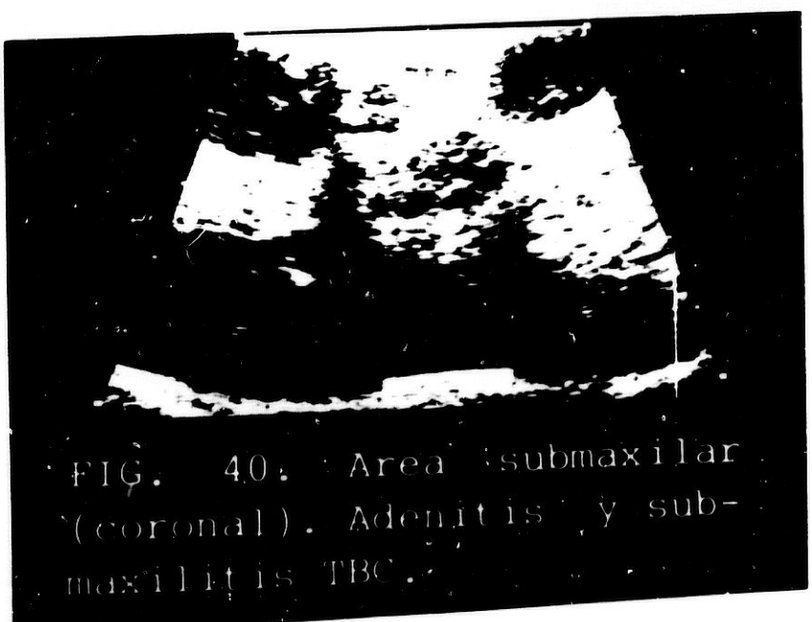

FIG. 40. Area submaxilar (coronal). Adenitis y submaxilitis TBC.

FIG. 41. Area submaxilar (coronal). Adenopatías inflamatorias extraglandulares.

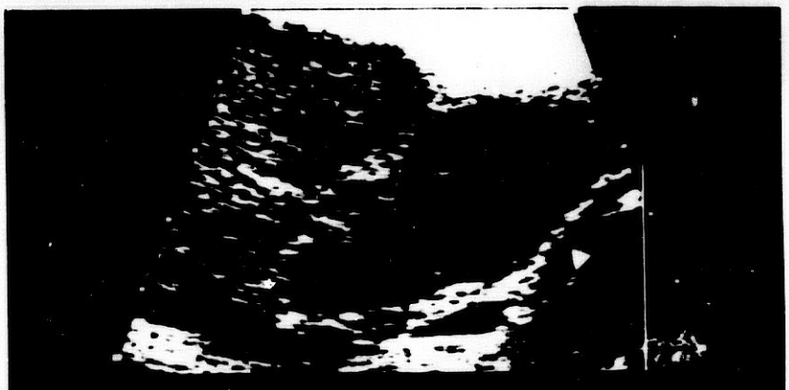

FIG. 42. Area parotidea (longitudinal). Adenitis TBC extranglandular.

FIG. 43. Area parótidea (longitudinal). Quiste branquial.

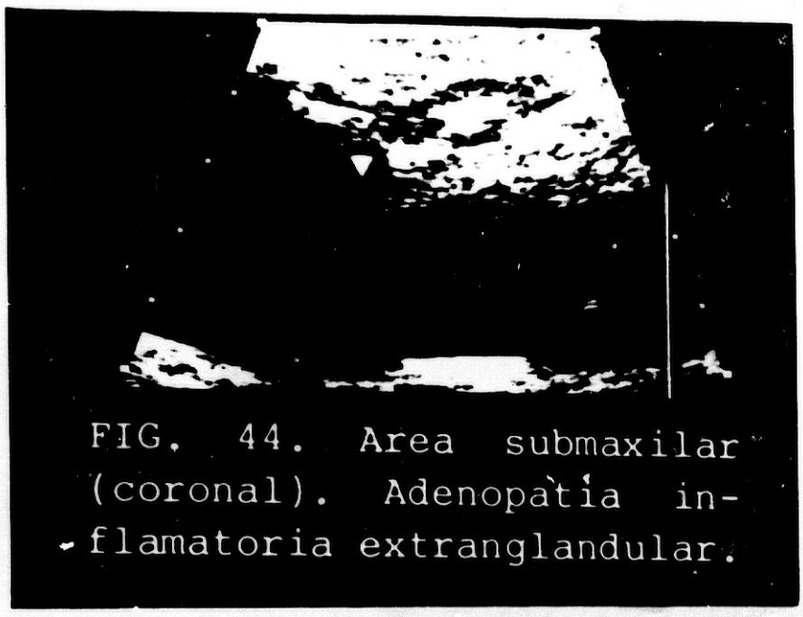

FIG. 44. Area submaxilar (coronal). Adenopatia inflamatoria extranglandular.

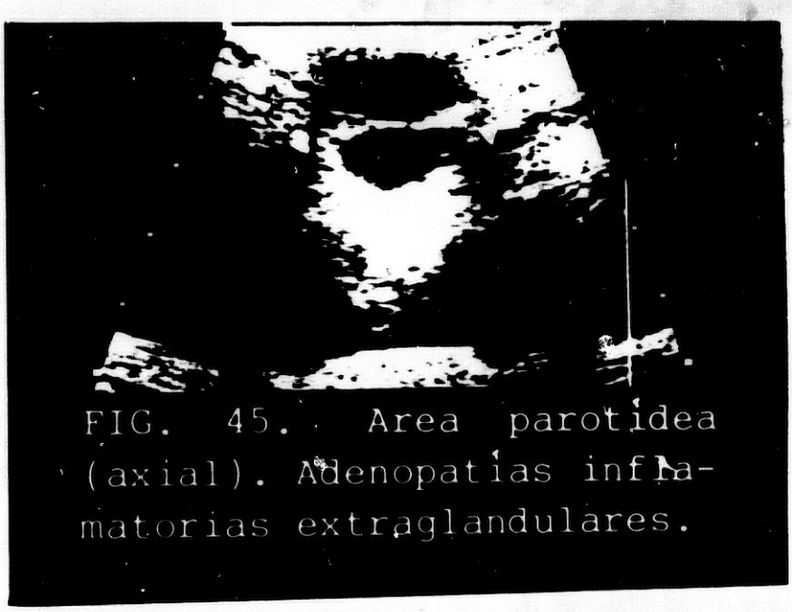

FIG. 45. Area parotidea (axial). Adenopatias inflamatorias extraglandulares.

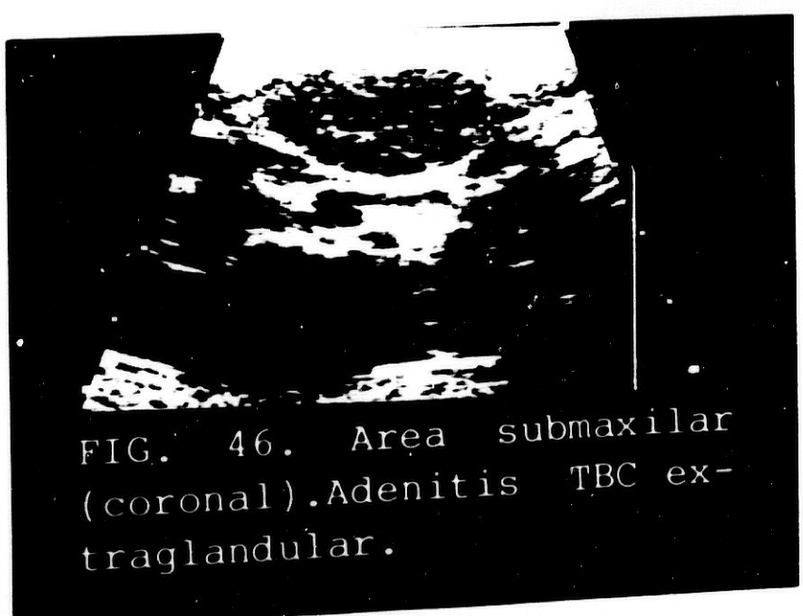

FIG. 46. Area submaxilar (coronal). Adenitis TBC extraglandular.

FIG. 47. Parótida (axial) Adenoma pleomorfo.

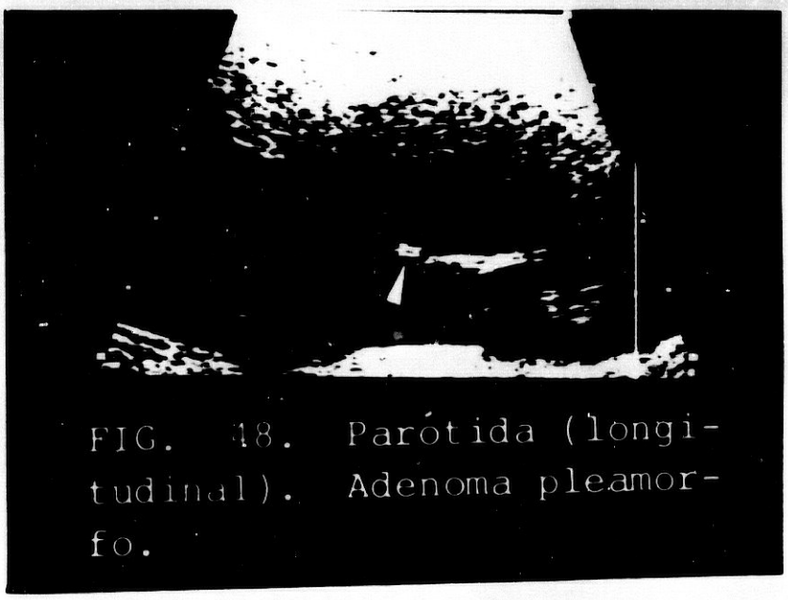

FIG. 48. Parótida (longitudinal). Adenoma pleamorfo.

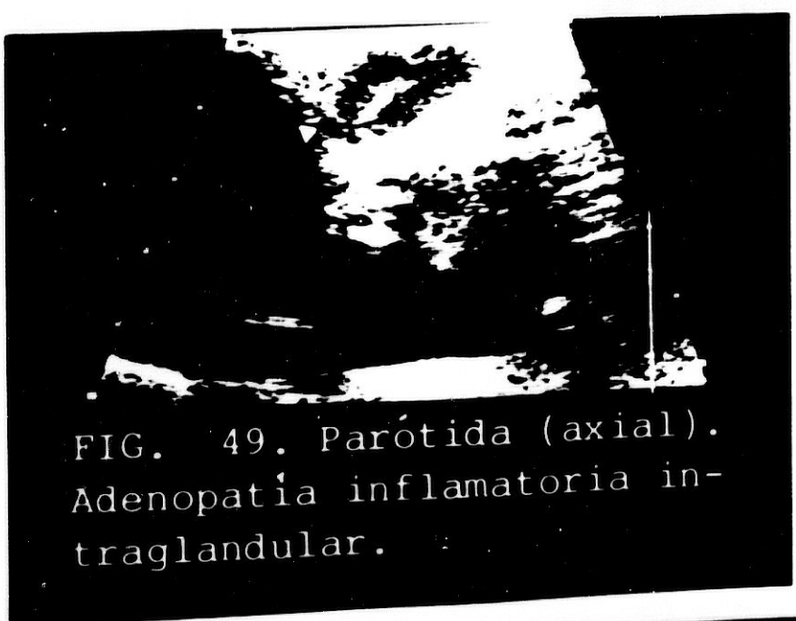

FIG. 49. Parótida (axial). Adenopatia inflamatoria intraglandular.

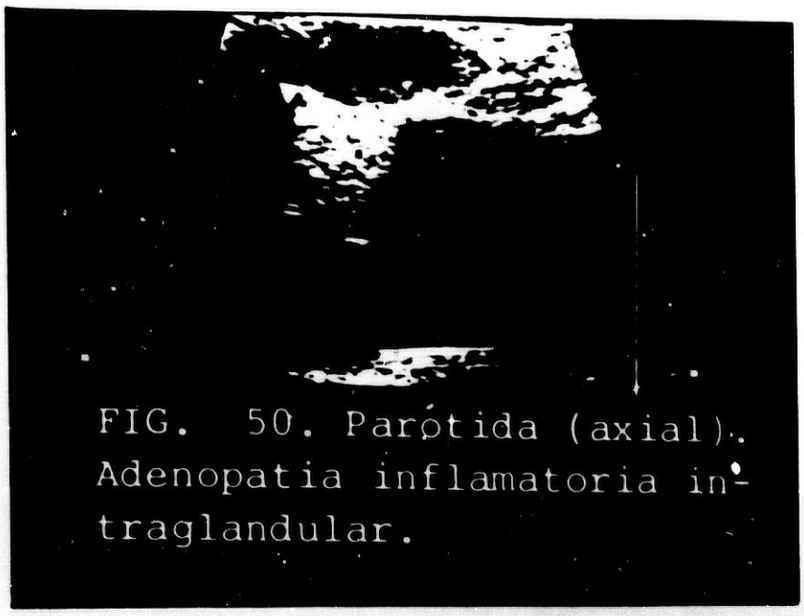

FIG. 50. Parótida (axial). Adenopatia inflamatoria intraglandular.

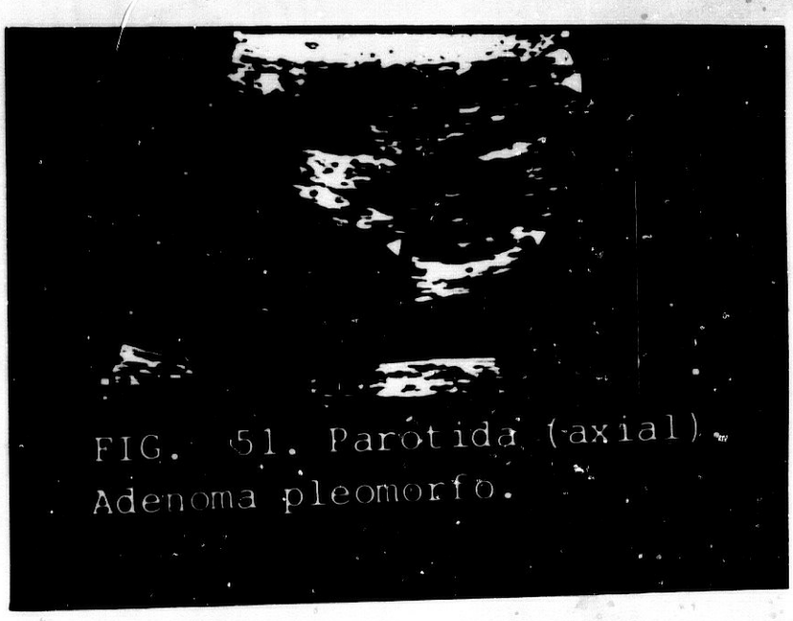

FIG. 51. Parótida (axial). Adenoma pleomorfo.

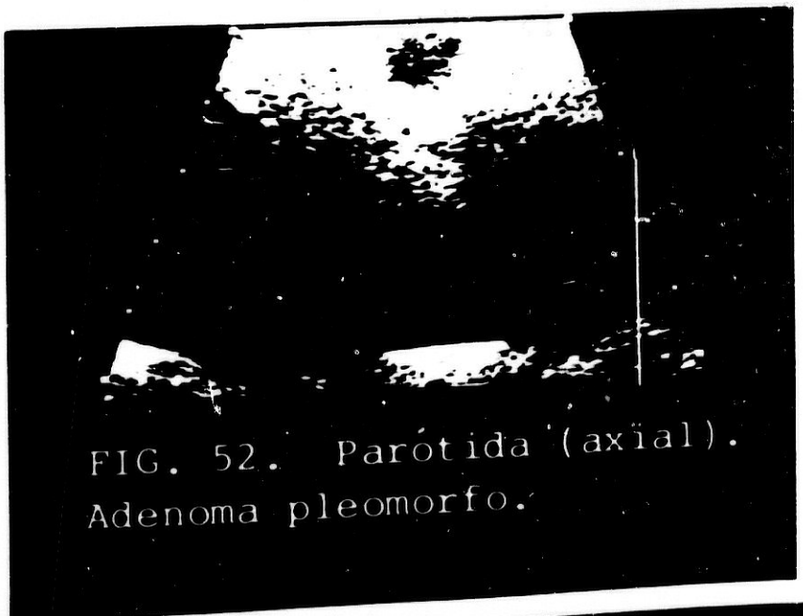

FIG. 52. Parótida (axial). Adenoma pleomorfo.



FIG. 53. Parótida (axial). Cistoadenolinfoma.

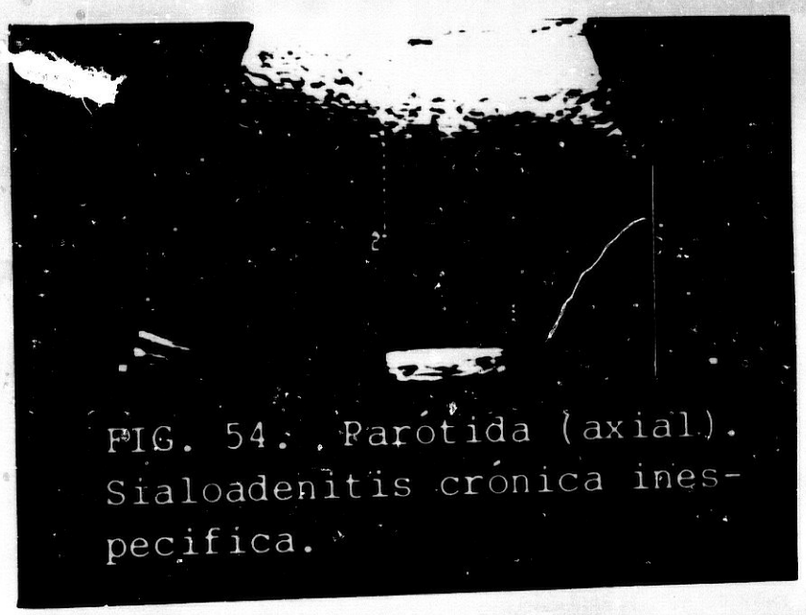

FIG. 54. Parótida (axial). Sialoadenitis crónica inespecifica.

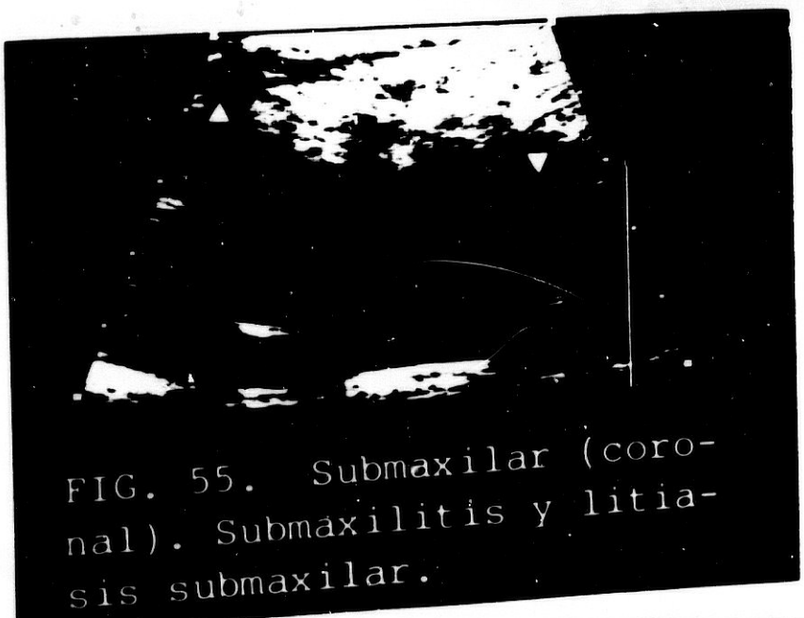

FIG. 55. Submaxilar (coronal). Submaxilitis y litiasis submaxilar.

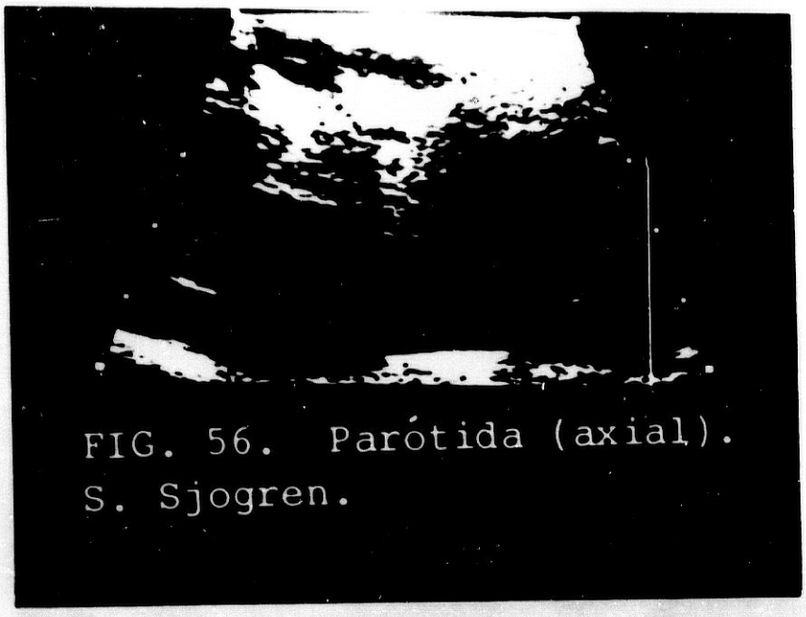

FIG. 56. Parótida (axial). S. Sjogren.

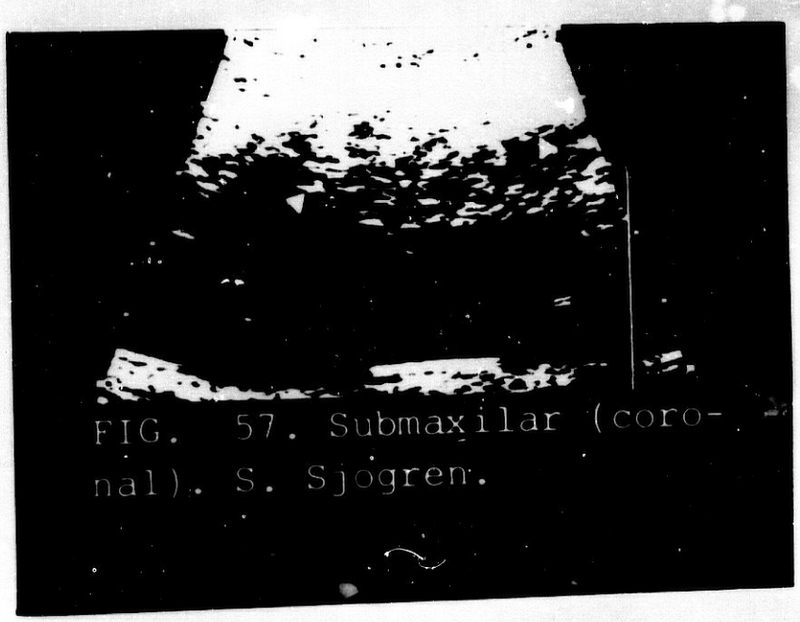

FIG. 57. Submaxilar (coronal). S. Sjogren.

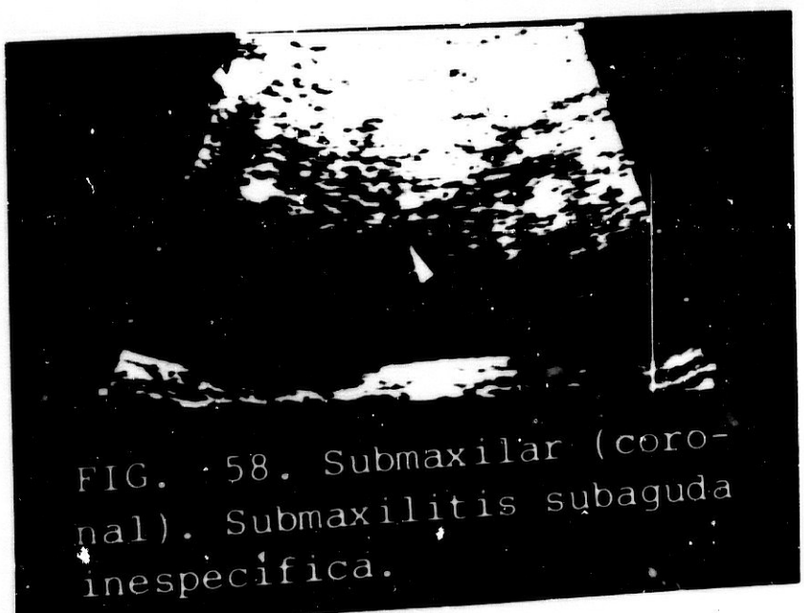

FIG. 58. Submaxilar (coronal). Submaxilitis subaguda inespecifica.

FIG. 59. Area parotidea (longitudinal). Linfoma linfoblástico extraglandular.

FIG. 60. Area parotidea (longitudinal). Carcinoma espinocelular extraglandular.

FIG. 61. Area parotidea (longitudinal). Carcinoma epidermoide del suelo de la boca (extraglandular).

FIG. 62. Area parotidea (axial). Metástasis ganglionar de ca. papilar tiroideo (extraglandular).

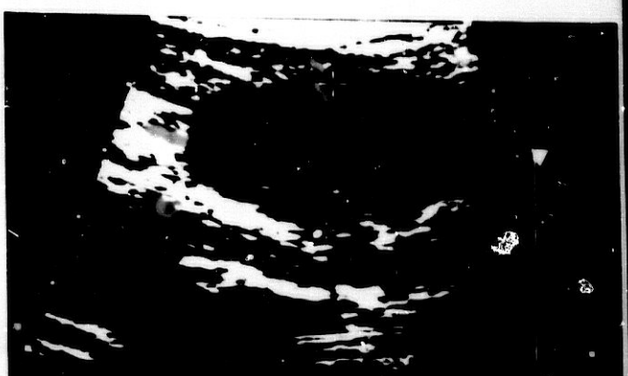

FIG. 63. Area parotidea (longitudinal). Metástasis ganglionar de adenocarcinoma (extraglandular)

FIG. 64. Area parotidea (longitudinal). Linfoma inmunoblástico extraparotideo

FIG. 65. Area parotidea (longitudinal). Metástasis ganglionar extraparotidea de ca. laringeo.

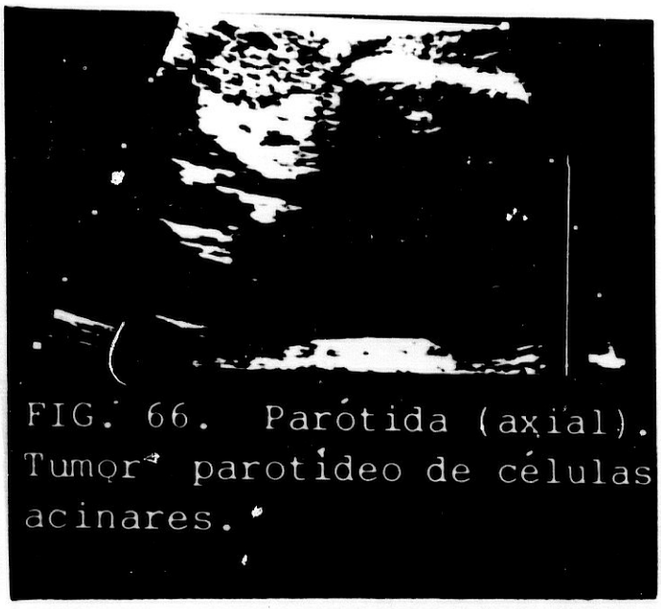

FIG. 66. Parótida (axial). Tumor parotídeo de células acinares.

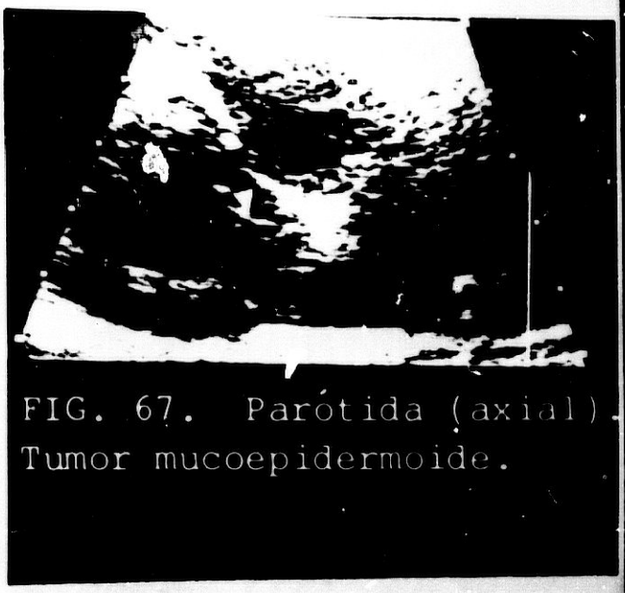

FIG. 67. Parótida (axial). Tumor mucoepidermoide.

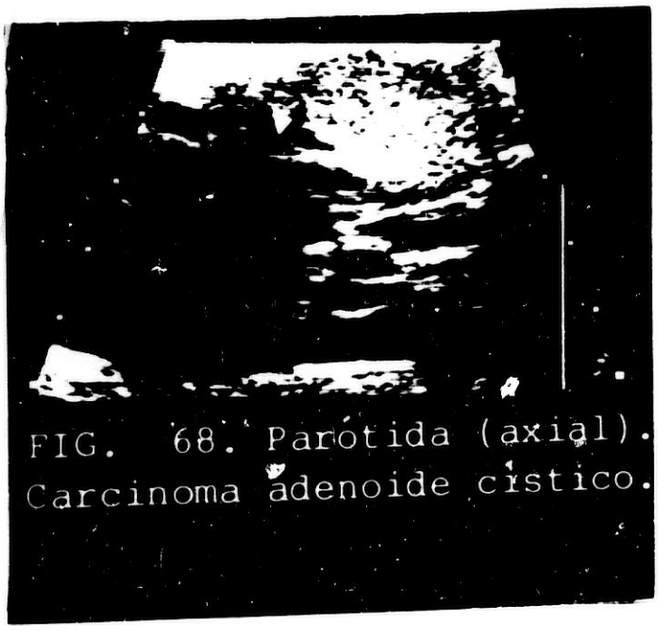

FIG. 68. Parótida (axial). Carcinoma adenoide cístico.

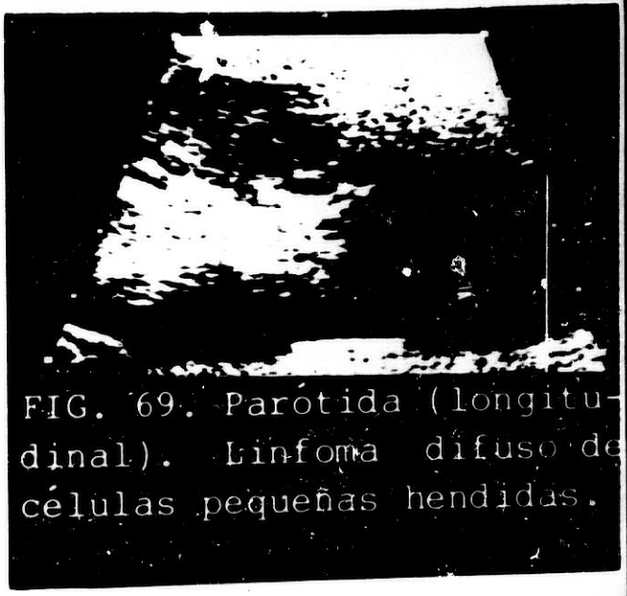

FIG. 69. Parótida (longitudinal). Linfoma difuso de células pequeñas hendidas.

FIG 70. Comparación entre áreas de la parótida derecha (APD) del grupo control con los grupos de patología difusa.

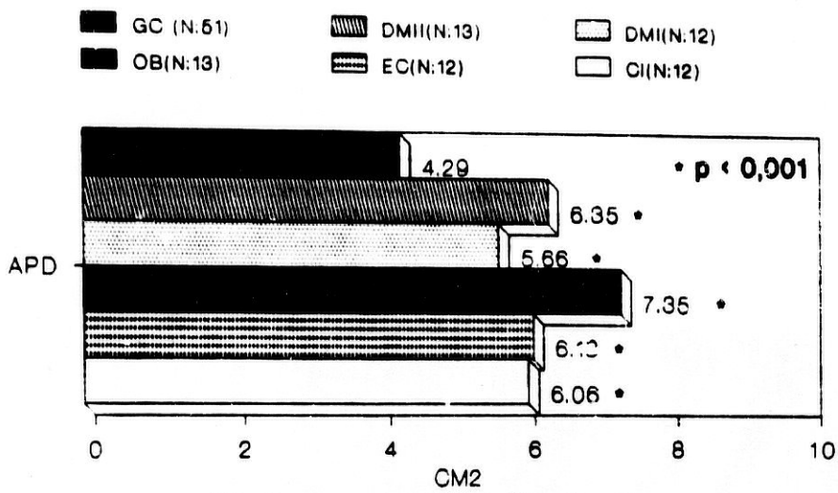

GC= Grupo control; DMII= Diab.tipo II; DM I= Diab.tipo I; OB= Obesos; EC= Etilismo crónico; CI= Cirrosis hepática.

FIG 71. Comparación entre áreas de la parótida izquierda (API) del grupo control con los grupos de patología difusa.

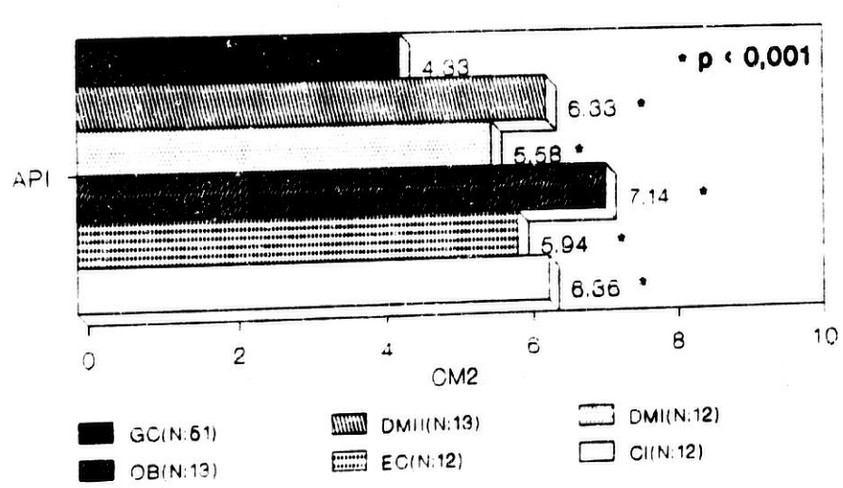

GC= Grupo control; DM II= Diab. tipo II; DM I= Diab. tipo I; OB= Obesidad; EC= Etilismo crónico; CI= Cl. hepática.

FIG 72. Comparación entre áreas de la submaxilar derecha (ASD) del grupo control con los grupos de patología difusa.

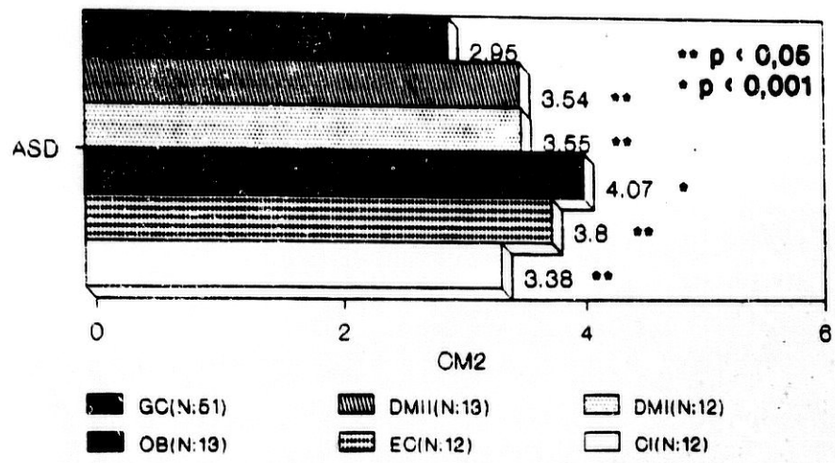

GC= Grupo control; DM II= Diab. tipo II;
DM I= Diab. tipo I; OB= Obesidad;
EC= Etilismo crónico; CI= Cl. hepática.

FIG 73. Comparación entre áreas de la submaxilar izquierda (ASI) del grupo control y grupos de patología difusa.

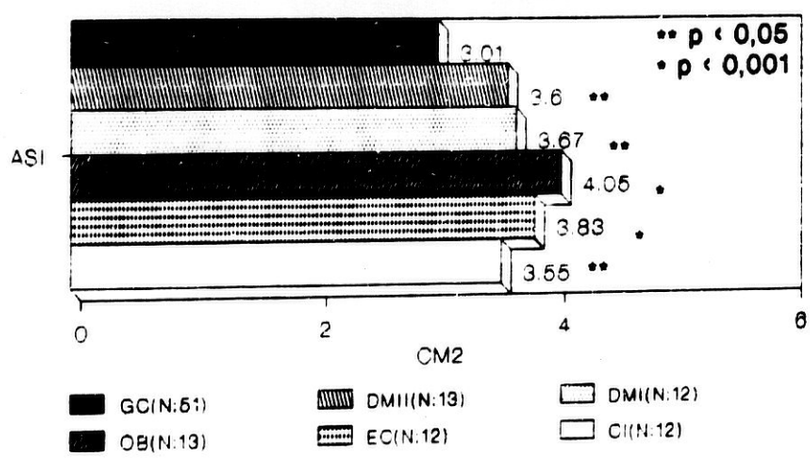

GC= Grupo control; DM II= Diab. tipo II;
DM I= Diab. tipo I; OB= Obesidad;
EC= Etilismo crónico; CI= Cl. hepática.

FIG 74. Comparación de la ecoestructura de ambas parótidas entre el grupo control y los grupos de patología difusa.

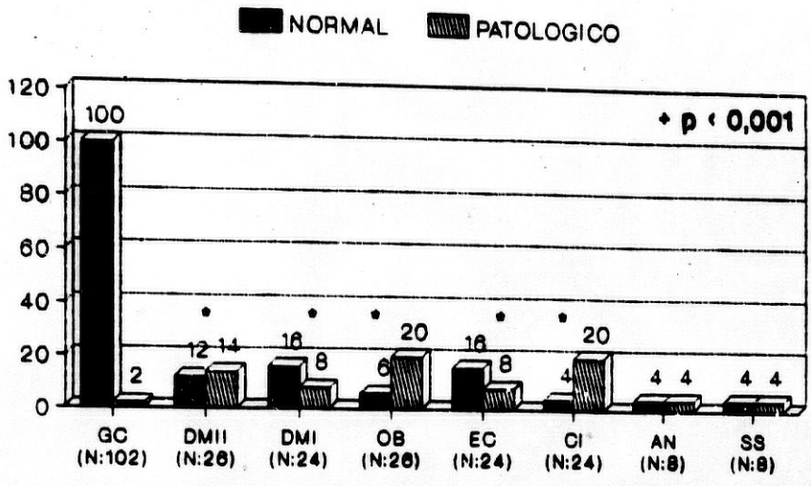

GC= Control; DMII= Diab.II; DMI= Diab.I; OB= Obesos; EC= Etil.crónico; CI= Ci.hepática; SS= S.Sjögren; AN= Anorexia Ner.

FIG 75. Comparación de la ecoestructura de ambas submaxilares entre el grupo control y los de patología difusa

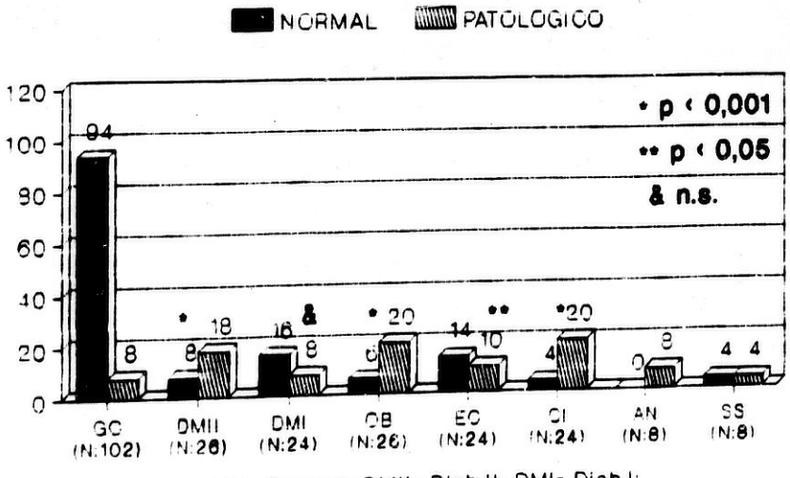

GC= Control; DMII= Diab.II; DMI= Diab.I; OB= Obesos; EC= Etil.crónico; CI= Ci.hepática; SS= S.Sjögren; AN= Anorexia ner.

FIG. 76. Comparación áreas parotídeas del (GPD) entre pacientes con/sin con/sin hipertrofia parotídea.

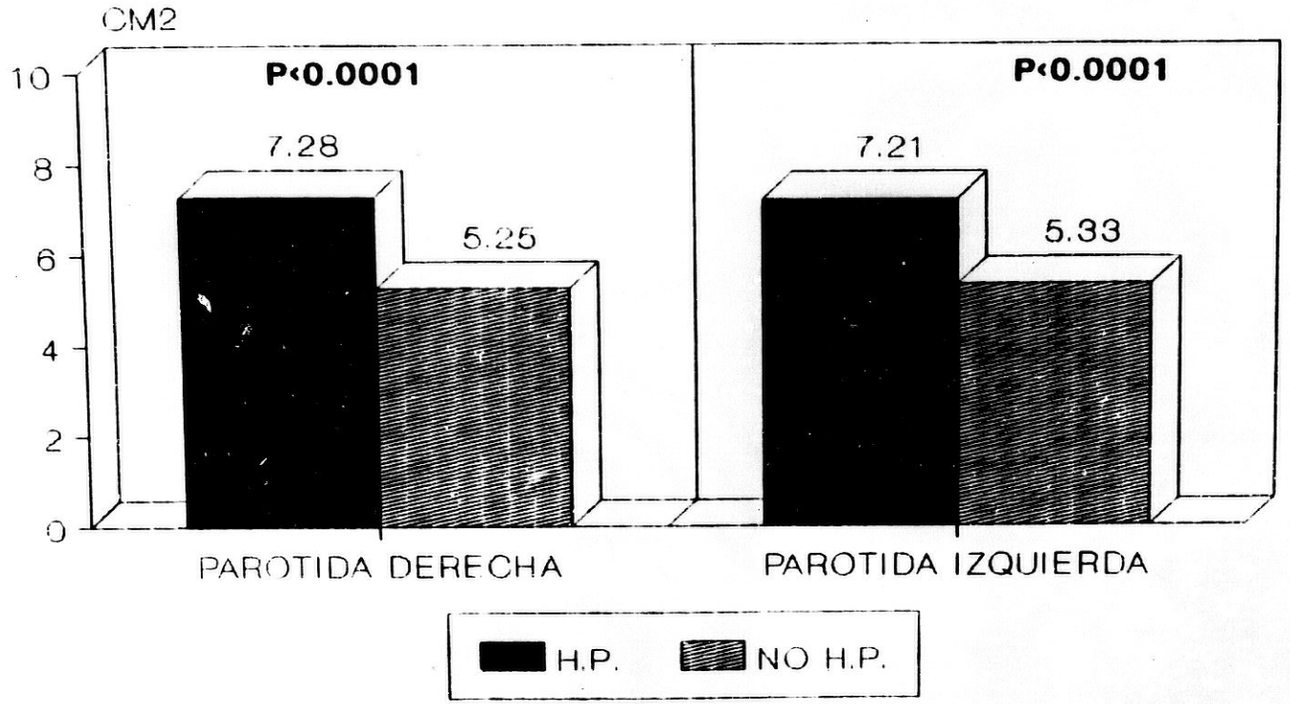

H.P.= Hipertrófia parotídea clinicamente detectable.