OBSERVACIONES NECROPSICAS.-

PIEL Y FANERAS.- Feto de aspecto normal para su edad gestacional. Cordón húmedo. Resto sin interés.

CRANEO Y S.N.C.- Cráneo de configuración normal. Fontanelas muy amplias. Meninges y encéfalo normales.

CUELLO Y TORAX.- Cuello de configuración normal. Timo y Tiroides normales.
Torax normal con un bloque cardiopulmonar que no flota.

ABDOMEN.- Cavidad peritoneal con contenido hemático con coágulos. Asas intestinales pálidas y contraidas. Resto sin interés.

AP. GENITOURINARIO.- Criptorquidia. Resto normal.

AP. LOCOMOTOR.- Normal.

OBSERVACIONES ACERCA DEL SISTEMA DE LA VENA PORTA.-

Tras la apertura de la pared abdominal anterios, según técnica habitual, y la disección roma hasta llegar al plano que nos interesa, nos encontramos un sistema de la vena porta muy verticalizado (fig. 939-1 y 2) con las siguientes caracteristicas:

a.- Vena esplénica.- Sigue un trayecto oblicuo de izquierda a derecha y de arriba a abajo. No recibe en su trayecto ninguna rama venosa de interés.

b.- Vena mesentérica superior.- Vena de fino calibre que se dirige oblicuamente hacia arriba recibiendo varios afluentes venosos, siendo el más destacado la vena mesentérica inferior que le llega a 5 mm. de su terminación (fig. 939-1 y 2).

c.- Vena mesentérica inferior.- Sigue un trayecto oblicuo de izquierda a derecha y de abajo a arriba confluyendo, como ya hemos mencionado, en el tronco venoso de la mesentérica superior a 5 mm. del comienzo del

tronco portal.

d.- Tronco de la vena porta.- El tronco portal se encuentra bien situado dentro del pedículo hepático. Posee una longitud de 17 mm. y un diametro, en su tercio medio, de 2 mm. El ángulo porto-vertebral es de -- apenas 5º.(Ver esquema).
Se forma por la confluencia de la vena esplénica con el tronco resultante de la unión de las dos venas mesentéricas (fig,939-1 y 2).
Antes de penetrar en el parénquima hepático se divide en las dos ramas habituales.

Fig.939-1

Fig.939-2

PROTOCOLO Nº 28

Hª CLINICA.- OB- MADRE.- C.J.M. EDAD.- 35 años.

PATOLOGIA DURANTE EL EMBARAZO.- Infección urinaria.(Un urocultivo realizado en el séptimo mes de embarazo dió:Enterobacter y Echerichia Coli).

PARTO.- Comienzo:Espontáneo.
Evolución:Normal.
Terminación:Espontáneo.

FETO Nº.- 945.

EDAD GESTACIONAL.- 280 días.

SEXO.- Hembra.

PESO AL NACER.- 2.640 grs.

TALLA.- 51 cm.

APGAR AL NACER.- 0.

MUERTE.- Anteparto,intraclínica.

CAUSA.- Desconocida.

ASPECTO EXTERNO.- Normal.

FECHA NECROPSIA.- 28 de Septiembre de 1.976.

MEDIDAS.-

BA..... 27 mm,
Ø..... 5 mm.
BC..... 8 mm.
BD..... 7 mm.
BG..... 5 mm.
Ang.p-v.. 28º.

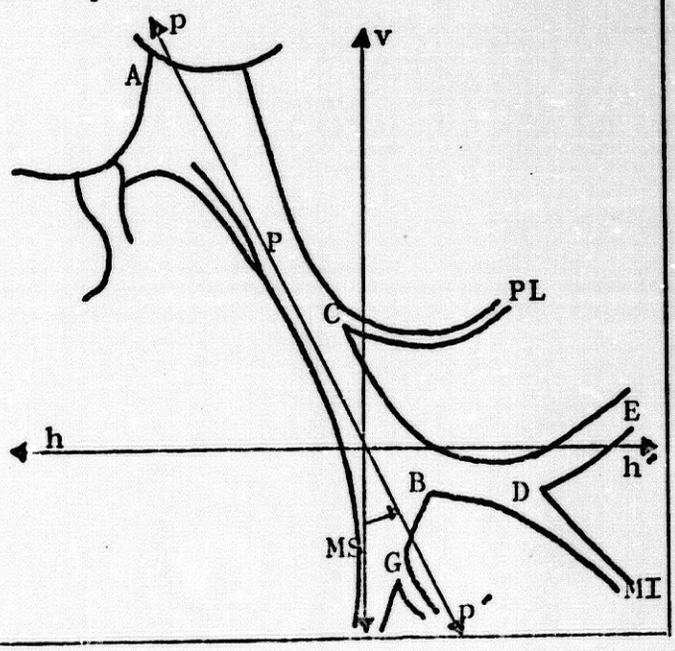

OBSERVACIONES NECROPSICAS.-

PIEL Y FANERAS.- Feto de aspecto normal. Cordón seco. Resto sin interés.

CRANEO Y S.N.C.- Cráneo de configuración normal. Fontanelas normales. Meninges normales. Encéfalo aparentemente normal.

CUELLO Y TORAX.- Cuello de configuración normal. Timo y Tiroides de aspecto, tamaño y situación normales.
Torax de configuración normal con un bloque cardiopulmonar que no flota. En corazón se observan petequias aisladas en pared anterior del ventrículo derecho y pared posterior del ventrículo izquierdo. Coronarias congestivas.

ABDOMEN.- Cavidad peritoneal con contenido seroso. Resto normal.

AP. GENITOURINARIO.- Vejiga dilatada. Uretra, al parecer no permeable. Resto sin interés.

AP. LOCOMOTOR.- Normal.

OBSERVACIONES ACERCA DEL SISTEMA DE LA VENA PORTA.-

Tras la apertura de la pared abdominal anterior, según técnica habitual, y la disección roma hasta llegar al plano que nos interesa, nos encontramos un sistema de la vena porta aparentemente normal (fig.945-1 y 2) con las caracteristicas siguientes:

a.- Vena esplénica.- Sigue un trayecto horizontal de izquierda a derecha guardando unas relaciones normales con el páncreas que le acompaña de cola a cabeza. Recibe desde abajo, y a 7 mm. de su terminación, el tronco de la vena mesentérica inferior (fig.945-2).

b.- Vena mesentérica superior.- Vena de grueso calibre que se dirige oblicuamente de abajo hacia arriba y de derecha a izquierda recibiendo 5 mm. antes del

comienzo del tronco portal un tronco venoso indeterminado (fig.945-2).

c.- Vena mesentérica inferior.- Sigue un trayecto oblicuo de izquierda a derecha y de abajo hacia arriba yendo a confluir en el tronco de la vena esplénica 7 mm. antes de su terminación (fig.945-2).

d.- Tronco de la vena porta.- Bien situado dentro del pedículo hepático guarda unas relaciones normales con las vías biliares extrahepáticas.
Posee una longitud de 27 mm. y un diametro, en su tercio medio, de 5 mm. El ángulo porto-vertebral es de 28º.
Se forma por la confluencia del tronco resultante de la unión de las venas esplénica y mesentérica inferior con la vena mesentérica superior (fig.945-1 y 2).
A los 8 mm. de su comienzo el tronco portal recibe a la vena pilórica.
Antes de penetrar en el parénquima hepático el tronco de la vena porta se divide en sus dos ramas terminales.

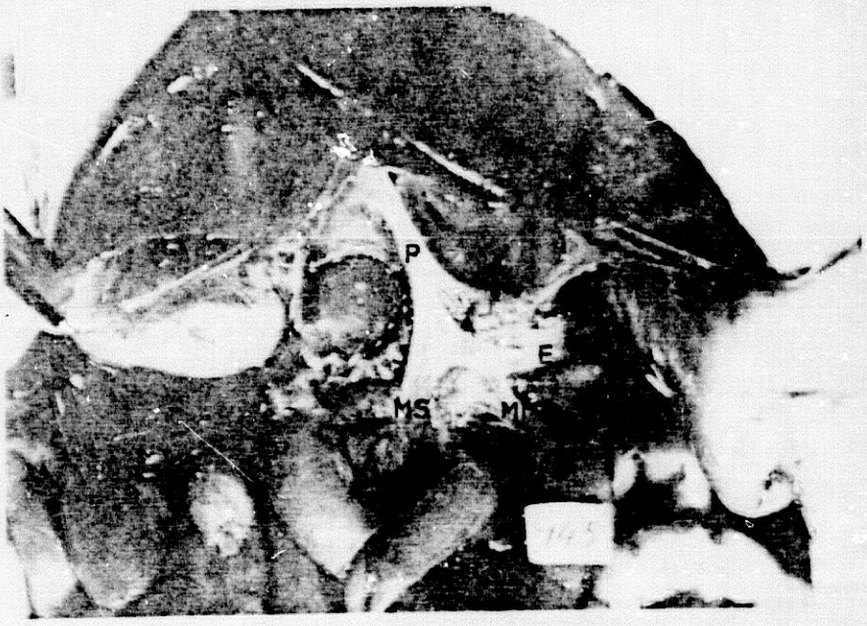

Fig.945-1

Fig.945-2

PROTOCOLO Nº 29

Hª CLINICA.- OB-26252 MADRE.- A.B.S. EDAD.- 28 años.

PATOLOGIA DURANTE EL EMBARAZO.- Hidramnios.Feto diagnosticado intrauterо de malformación mediante ultrasonidos.

PARTO.- Comienzo:Espontáneo.
Evolución:Normal.
Terminación:Espontáneo.

FETO Nº.- 946.

EDAD GESTACIONAL.- 240 días.

SEXO.- Hembra.

PESO AL NACER.- 1.600 grs.

TALLA.- 41 cm.

APGAR AL NACER.- 1.

MUERTE.- Postparto,intraclínica.

CAUSA.- Anencefalia.Espina bífida sin meningocele.

ASPECTO EXTERNO.- Anencéfalo.

FECHA NECROPSIA.- 1 de Octubre de 1.976.

MEDIDAS.-

BA.....	20 mm.
Ø.....	4 mm.
BC.....	6 mm.
BD.....	5 mm.
BG.....	20 mm.
Ang.p-v..	47º.

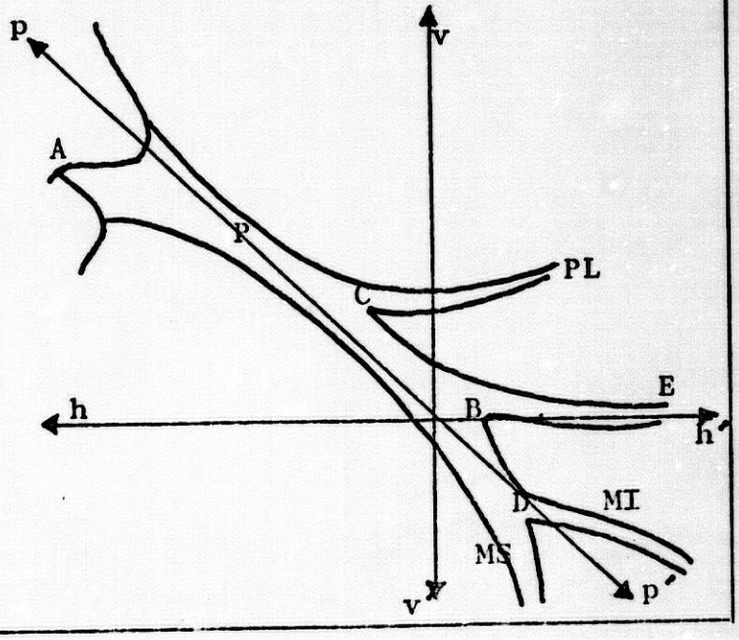

OBSERVACIONES NECROPSICAS.-

PIEL Y FANERAS.- Feto de aspecto malformado (Anencéfalo) Cordón seco. Labios cianóticos. Resto sin interés.

CRANEO Y S.N.C.- Anencefalia. Espina bífida. Resto sin interés.

CUELLO Y TORAX.- Cuello de configuración normal. Timo y Tiroides normales.
Torax de configuración normal con un bloque cardiopulmonar que sí flota. Corazón en situación anormal con petequias abundantes en pared anterior del ventrículo derecho y ventrículo izquierdo. Arteria coronaria única.(Se encuentra presente la arteria coronaria derecha).

ABDOMEN.- Cavidad peritoneal con contenido sero-hemático. Estómago contraido. No fluye bilis en duodeno al exprimir la vesícula. Dolicosigma. Riñones lobulados. Resto sin interés.

AP. GENITOURINARIO.- Normal.

AP. LOCOMOTOR.- Normal.

OBSERVACIONES ACERCA DEL SISTEMA DE LA VENA PORTA.-

Tras la apertura de la pared abdominal anterior, según técnica habitual, y la disección roma hasta llegar al plano que nos interesa; nos encontramos un sistema de la vena porta aparentemente normal (fig.946 1 y 2) con las caracteristicas siguientes:

a.- Vena esplénica.- Sigue un trayecto horizontal de izquierda a derecha guardando unas relaciones con el páncreas al que se adhiere de cola a cabeza.
No recibe en su recorrido ningún tronco venoso de interés

b.- Vena mesentérica superior.- Vena de mediano calibre que se dirige de abajo hacia arriba con una longitud aproximada de 20 mm. y que recibe, 5 mm. antes de su terminación a la vena mesentérica inferior (fig.946-2)

c.- Vena mesentérica inferior.- Sigue un trayecto oblicuo de izquierda a derecha y de abajo hacia arriba confluyendo en el tronco de la vena mesentérica superior 5 mm. antes del comienzo del tronco portal (fig. 946-2).

d.- Tronco de la vena porta.- El tronco portal se encuentra rotado sobre su propio eje aunque guardando unas relaciones normales con las vías biliares extrahepáticas.
Posee una longitud de 20 mm. y un diametro, en su tercio medio, de 4 mm. El ángulo porto-vertebral es de 47º.
Se forma el tronco portal por la confluencia de la vena esplénica con el tronco resultante de la unión de las dos venas mesentéricas (fig. 946-1 y 2).
A los 6 mm. de su comienzo recibe a la vena pilórica.
Realiza su división terminal una vez que ha penetrado en el parénquima hepático.

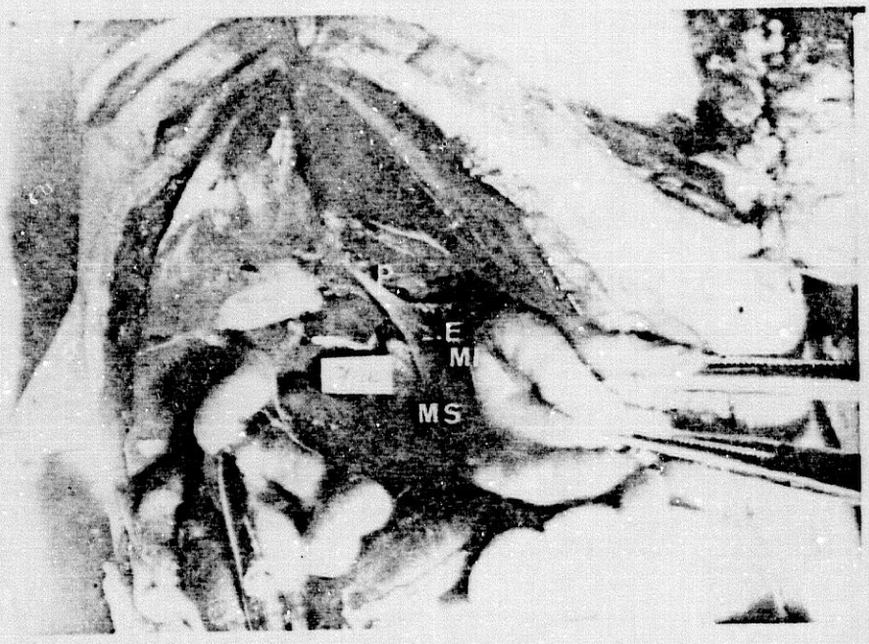

Fig.946-1

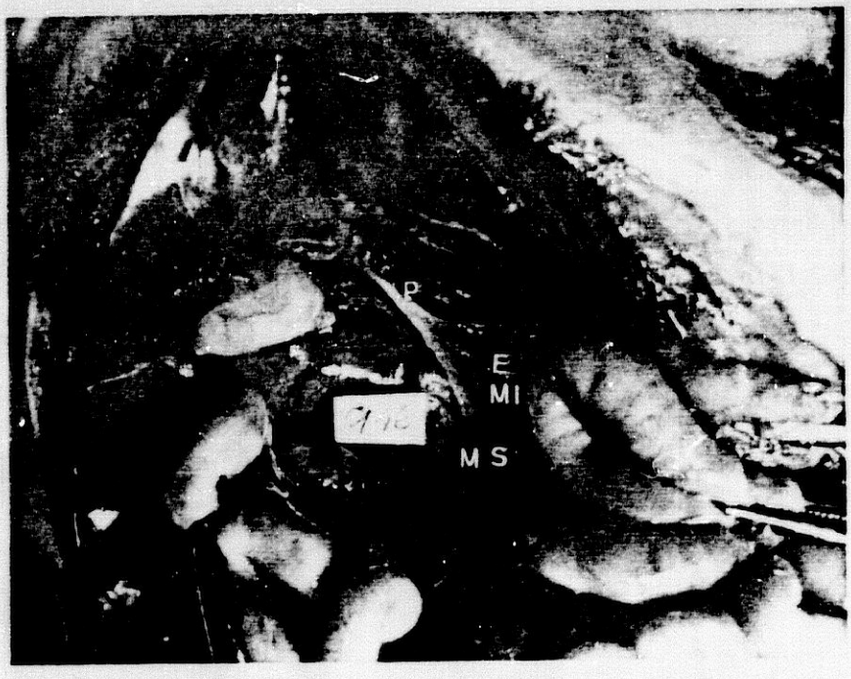

Fig.946-2

PROTOCOLO Nº 30

Hª CLINICA.- CP-3781 MADRE.- J.B.-. EDAD.- No consta.

PATOLOGIA DURANTE EL EMBARAZO.- Sin interés.

PARTO.- Comienzo:Espontáneo.
Evolución:Normal.
Terminación:Espontáneo.

FETO Nº.- CP-3781.

EDAD GESTACIONAL.- Prematuridad.

SEXO.- Varón.

PESO AL NACER.- 1.060 grs.

TALLA.- 38'5 cm.

APGAR AL NACER.- Aspecto deficiente.No se precisa más.

MUERTE.- A las 48 horas de su nacimiento.

CAUSA.- Crisis de apnea frecuentes.Inmadurez congénita.

ASPECTO EXTERNO.- Prematuridad.

FECHA NECROPSIA.- 2 de Octubre de 1.976.

MEDIDAS.-

BA..... 21 mm.
Ø..... 2 mm.
BH..... 6 mm.
BG..... 8 mm.
Ang.p-v.. 50º.

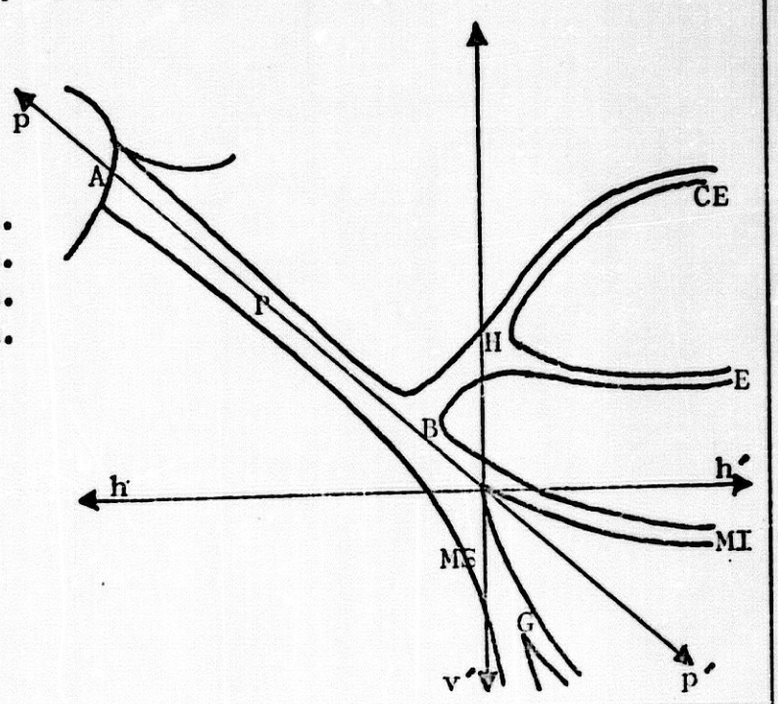

OBSERVACIONES NECROPSICAS.-

PIEL Y FANERAS.- Feto de aspecto prematuro e ictérico. Cordón seco. Torax en embudo. Resto sin interés.

CRANEO Y S.N.C.- Cráneo de configuración normal. Fontanelas normales. Encéfalo aparentemente normal con tinte ictérico generalizado. Al cortar el encéfalo nos encontramos con una hemorragia masiva intraventricular.

CUELLO Y TORAX.- Cuello de configuración normal. Timo normal con un peso de 3 grs. Tiroides normal con 1 gr. de peso.
Torax en embudo con un bloque cardiopulmonar de 44 grs. de peso que sí flota. Cisuración incompleta en pulmón derecho (solo dos lóbulos) Resto sin interés.

ABDOMEN.- Cavidad peritoneal normal con contenido seroso teñido de coloración biliar. Resto sin interés

AP. GENITOURINARIO.- Criptorquidia.

AP. LOCOMOTOR.- Normal.

- CP. 3781 -

OBSERVACIONES ACERCA DEL SISTEMA DE LA VENA PORTA.-

Tras la apertura de la pared abdominal anterior, según técnica habitual, y la disección roma hasta llegar al plano que nos interesa;nos encontramos con un sistema de la vena porta con una peculiaridad que pasamos a describir:

a.- Vena esplénica.- Sigue un trayecto arqueado de izquierda a derecha de tal forma que en lugar de recibir el afluente venoso de la vena coronaria estomaquica, es ella, y con un ángulo de incidencia de 90º la que va a desembocar en ésta 6 mm. antes del comienzo del tronco portal.(fig.3781-2).

b.- Vena mesentérica superior.- Vena de mediano calibre que se dirige desde el mesenterio hacia el co-

mienzo del tronco portal recibiendo, a 8 mm. de su terminación, el último afluente venoso.

c.- Vena mesentérica inferior.- Sigue un trayecto oblicuo de izquierda a derecha y de abajo a arriba yendo a confluir en el ángulo formado por las venas coronaria estomaquica-esplénica y mesentérica superior (fig.3781-2).

d.- Tronco de la vena porta.- Bien situado dentro del pedículo hepático, guarda unas relaciones normales con las vías biliares extrahepáticas.
Posee una longitud de 21 mm. y un diametro, en su tercio medio, de 2 mm. El ángulo porto-vertebral es de 50º. (Ver esquema).
Se forma por la confluencia, en un mismo punto, de las venas coronaria estomaquica-esplénica, mesentérica inferior y mesentérica superior.
Realiza su división terminal al penetrar en el parénquima hepático.

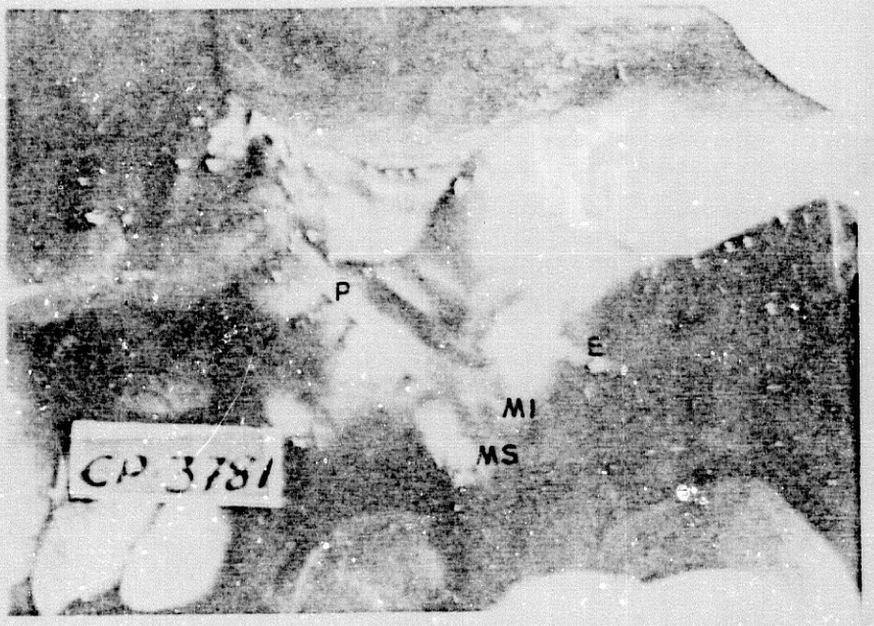

Fig. 3781-1

Fig. 3781-2

PROTOCOLO Nº 31

Hª CLINICA.- OB-26759 MADRE.- M.F.M. EDAD.- 28 años.

PATOLOGIA DURANTE EL EMBARAZO.- Hipertensión anterial.
Edemas. Albuminuria.

PARTO.- Comienzo: Espontáneo.
Evolución: Normal.
Terminación: Espontáneo.

FETO Nº.- 947.

EDAD GESTACIONAL.- 266 días.

SEXO.- Varón.

PESO AL NACER.- 2.250 grs.

TALLA.- 51 cm.

APGAR AL NACER.- 0.

MUERTE.- Extraclínica, anteparto.

CAUSA.- Toxemia.

ASPECTO EXTERNO.- Normal.

FECHA NECROPSIA.- 4 de Octubre de 1.976.

MEDIDAS.-

BA..... 26 mm.
Ø..... 5 mm.
BC..... 6 mm.
Ang. p-v.. 45º.

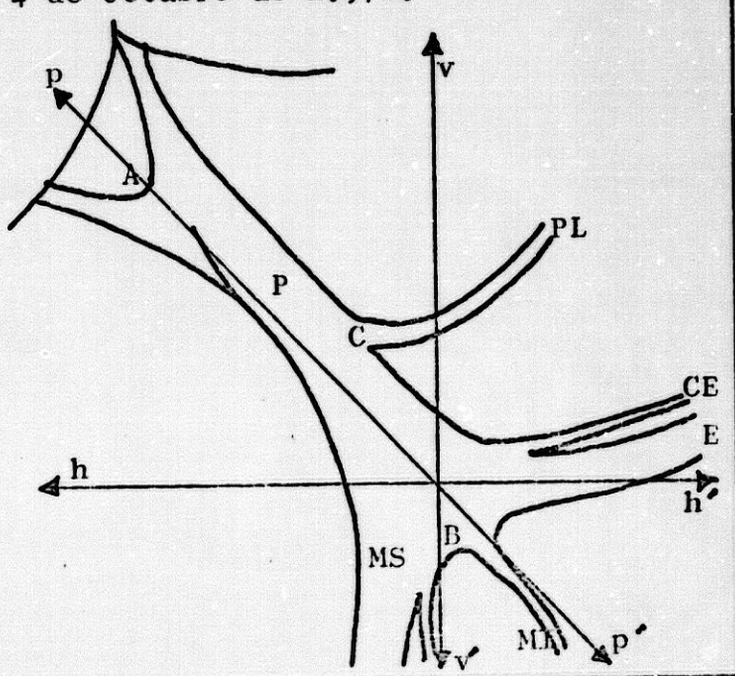

OBSERVACIONES NECROPSICAS.-

PIEL Y FANERAS.- Feto de aspecto normal escepto en testículos donde se aprecia hidrocele intenso.

CRANEO Y S.N.C.- Cráneo de configuración normal. Fontanelas normales. Encéfalo aparentemente normal al estudio macroscópico.

CUELLO Y TORAX.- Cuello de configuración normal. Timo con petequias aisladas. Tiroides normal. Torax de configuración normal con un bloque cardiopulmonar de aspecto congestivo que no flota.

ABDOMEN.- Cavidad peritoneal con contenido serohemático. Colon contraido en toda su extensión hasta llegar a la ampolla rectal. Hay congestión visceral generalizada.

AP. GENITOURINARIO.- Hidrocele intenso en bolsas.

AP. LOCOMOTOR.- Normal.

OBSERVACIONES ACERCA DEL SISTEMA DE LA VENA PORTA.-

Tras la apertura de la pared abdominal anterior, según técnica habitual, y la disección roma hasta llegar al plano que nos interesa; nos encontramos un sistema de la vena porta con unas caracteristicas poco comunes (fig. 947-1 y 2) que pasamos a describir:

a.- Vena esplénica.- Sigue un trayecto practicamente horizontal confluyendo en un mismo punto con las dos venas mesentéricas para formar el tronco portal -- (fig.947-2).
Justo en su terminación recibe el afluente venoso de la vena coronaria estomaquica.

b.- Vena mesentérica superior.- Vena de grueso calibre se dirige de abajo hacia arriba recibiendo, en su confluencia una rama venosa indeterminada (fig.947-2).

c.- Vena mesentérica inferior.- Sigue un trayecto oblicuo de izquierda a derecha y de abajo hacia arriba yendo a confluir en el ángulo formado por las venas esplénica y mesentérica superior (fig.947-2).

d.- Tronco de la vena porta.- El tronco portal ha resultado ser muy dificil de disecar. Se encuentra bien situado dentro del pedículo hepático. Posee una longitud de 26 mm. y un diametro, en su tercio medio, de 5 mm. El ángulo porto-vertebral es de 45º (ver esquema). Se forma por la confluencia, en un mismo punto, de las venas esplénica, mesentérica superior y mesentérica inferior (fig.947-1 y 2).
A 6 mm. de su comienzo le llega la vena pilórica.
Realiza su división terminal bastante antes de su penetración en el parénquima hepático (fig.947-2).

Fig.947-1

Fig.947-2

PROTOCOLO Nº 32

Hª CLINICA.- CP-3799 MADRE.- M.S.-. EDAD.- No consta.

PATOLOGIA DURANTE EL EMBARAZO.- Amenaza de aborto.

PARTO.- Comienzo:Espontáneo.
Evolución:Normal.
Terminación:Espontáneo.

FETO Nº.- CP-3799.

EDAD GESTACIONAL.- Menos de 28 semanas.(No se precisa - más).

SEXO.- Hembra.

PESO AL NACER.- 1.580 grs.

TALLA.- No consta en la historia.

APGAR AL NACER.- Aspecto deficiente.No se especifica más.

MUERTE.- A las 23 horas y 45 minutos de su nacimiento.

CAUSA.- Crisis de apnea frecuentes.Inmadurez.

ASPECTO EXTERNO.- Normal.Prematuridad.

FECHA NECROPSIA.- 14 de Octubre de 1.976.

MEDIDAS.-

BA..... 18 mm.
Ø..... 4 mm.
BG..... 5 mm.
BH..... 6 mm.
Ang.p-v.. 25º.

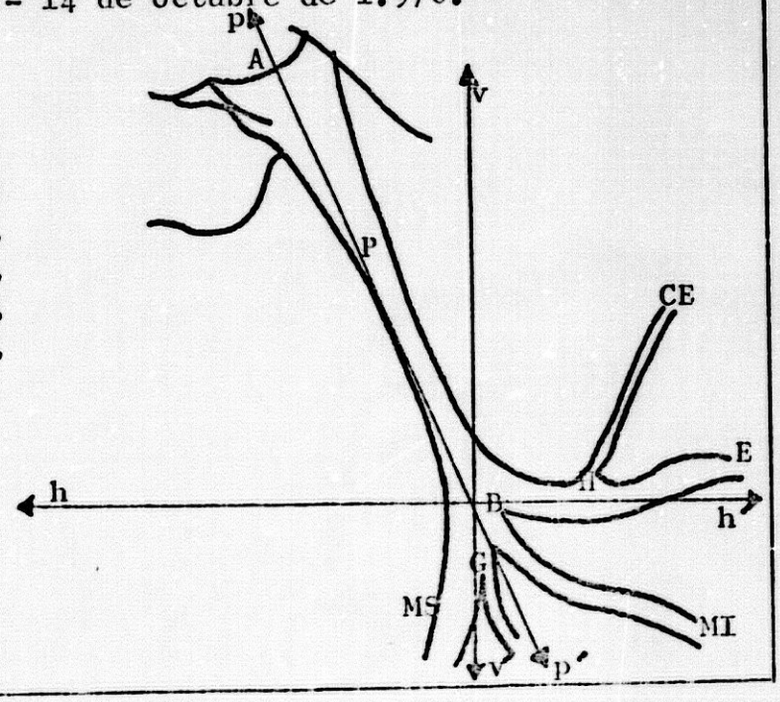

OBSERVACIONES NECROPSICAS.-

PIEL Y FANERAS.- Feto de aspecto normal. Cordón desprendido. Hipertelorismo. Labios secos. Pies y tobillos edematosos.

CRANEO Y S.N.C.- Cráneo de configuración normal. Fontanelas estrechas. Encéfalo aparentemente normal de aspecto congestivo. Resto sin interés.

CUELLO Y TORAX.- Cuello de configuración normal. Timo con petequias aisladas en toda su extensión con un peso de 6 grs. Tiroides normal con 1 gr. de peso. Torax de configuración normal con un bloque cardiopulmonar de 70 grs. de peso que no flota. El parénquima pulmonar presenta, al estudio histológico, zonas en las que las luces alveolares se encuentran comprimidas y otras en las que se encuentran dilatadas.

ABDOMEN.- Cavidad peritoneal normal con contenido seroso. Estómago normal con contenido mucoso. Fluye la bilis al exprimir la vesícula a duodeno. Dolicosigma.

AP. GENITOURINARIO.- Vejiga normal, trígono comprobado.

AP. LOCOMOTOR.- Edema en tobillos y pies.

OBSERVACIONES ACERCA DEL SISTEMA DE LA VENA PORTA.-

Tras la apertura de la pared abdominal anterior, según técnica habitual, y la disección roma hasta llegar al plano que nos interesa, nos encontramos un sistema de la vena porta aparentemente normal (fig.3799-1 y 2) con las caracteristicas siguientes:

a.- Vena esplénica.- Sigue un trayecto horizontal de izquierda a derecha recibiendo desde arriba y a 6 mm. de su terminación la vena coronaria estomaquica (fig.3799-2).

b.- Vena mesentérica superior.- Vena de grueso

-CP-3799-

calibre se dirige hacia el comienzo del tronco portal recibiendo, 5 mm. antes de su terminación, la última rama de interés.

c.- Vena mesentérica inferior.- Sigue un trayecto oblicuo de izquierda a derecha y de abajo a arriba yendo a confluir en el ángulo recto formado por la confluencia de las venas esplénica y mesentérica superior de tal forma que se constituye en su bisectriz (fig. 3799-2).

d.- Tronco de la vena porta.- Bien situado dentro del pedículo hepático, guarda unas relaciones normales con las vías biliares extrahepáticas.
Posee una longitud de 18 mm. y un diametro, en su tercio medio de 4 mm. El ángulo porto-vertebral es de 25º (Ver esquema).
Se forma por la confluencia en un mismo punto de las venas esplénica, mesentérica superior y mesentérica inferior.
Realiza su división terminal antes de penetrar en el parénquima hepático.

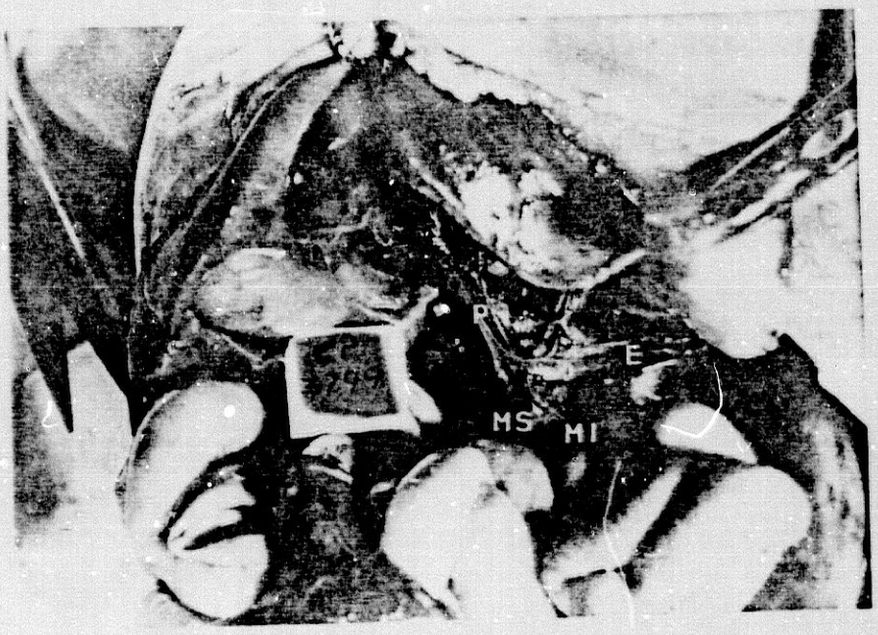

Fig. 3799-1

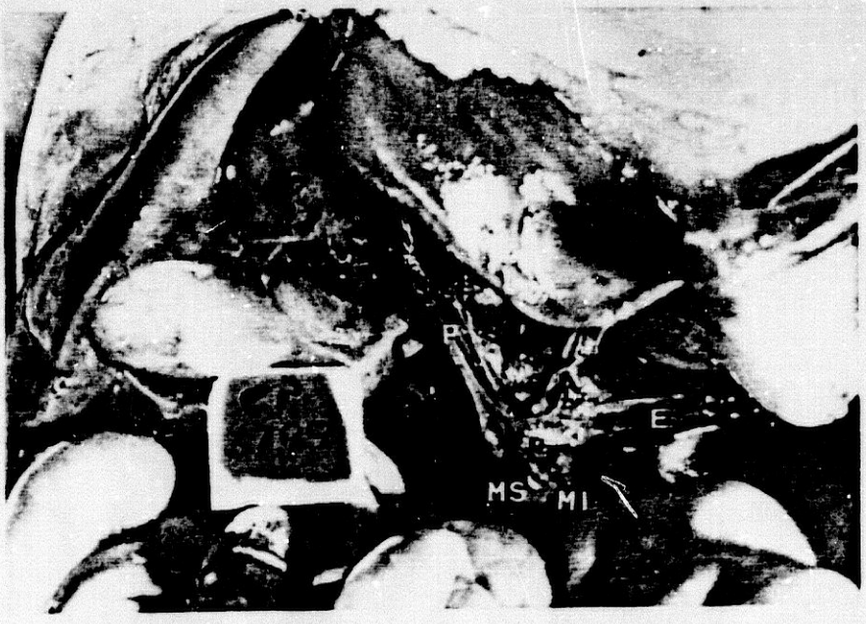

Fig. 3799-2

PROTOCOLO Nº 33

Hª CLINICA.- OB-26764 MADRE.- M.T.C. EDAD.- 22 años.

PATOLOGIA DURANTE EL EMBARAZO.- Diabetes juvenil insulin dependiente.

PARTO.- Comienzo: Espontáneo.
Evolución: Normal.
Terminación: Espontáneo.

FETO Nº.- 949.

EDAD GESTACIONAL.- 210 días.

SEXO.- Varón.

PESO AL NACER.- 2.850 grs.

TALLA.- 50 cm.

APGAR AL NACER.- 0.

MUERTE.- Anteparto, intraclínica.

CAUSA.- Desconocida.

ASPECTO EXTERNO.- Maceración Iº.

FECHA NECROPSIA.- 21 de Octubre de 1.976.

MEDIDAS.-

BA..... 23 mm.
Ø..... 4 mm.
BC..... 7 mm.
BD..... 5 mm.
BG..... - mm.
Ang.p-v.. 15º.

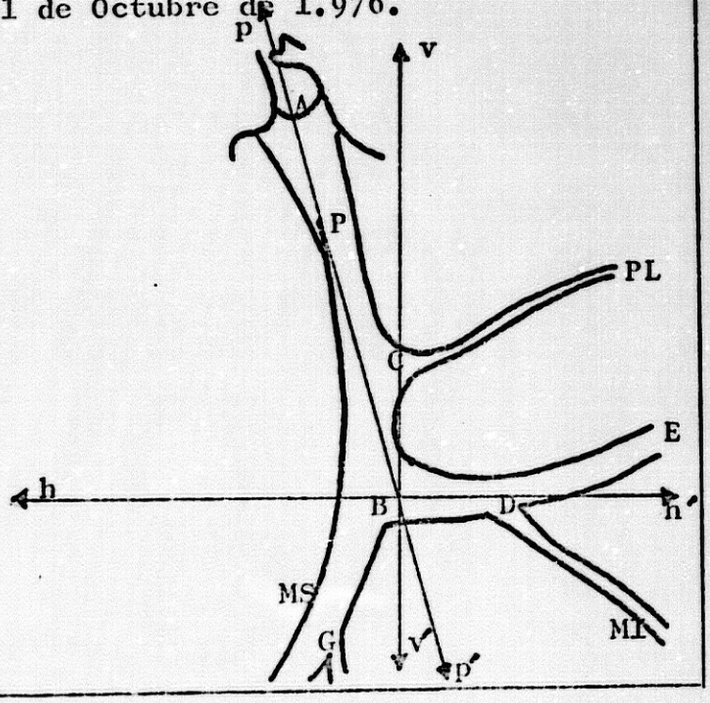

OBSERVACIONES NECROPSICAS.-

PIEL Y FANERAS.- Feto de aspecto macerado. Cordón húmedo. Resto sin interés.

CRANEO Y S.N.C.- Cráneo de configuración normal. Fontanelas amplias. Encéfalo aparentemente normal.

CUELLO Y TORAX.- Cuello de configuración normal. Timo y Tiroides de aspecto, tamaño y situación normales.
Torax de configuración normal con un bloque cardiopulmonar que no flota. Existe una anomalía de cisuración que consiste en una cisura incompleta para el lóbulo medio del pulmón derecho.

ABDOMEN.- Cavidad peritoneal con escaso contenido serohemático. Dolicocolon. Resto sin interés.

AP. GENITOURINARIO.- Gran infiltración hemorrágica en las paredes de ambos testículos. Resto normal.

AP. LOCOMOTOR.- Normal.

OBSERVACIONES ACERCA DEL SISTEMA DE LA VENA PORTA.-

Tras la apertura de la pared abdominal anterior, según técnica habitual, y la disección roma hasta llegar al plano que nos interesa, nos encontramos un sistema de la vena porta muy verticalizado (fig.949-1 y 2) con las caracteristicas siguientes:

a.- Vena esplénica.- Sigue un trayecto practicamente horizontal de izquierda a derecha recibiendo, 7 mm. antes de su terminación, a la vena mesentérica inferior (fig.949-2).

b.- Vena mesentérica superior.- Vena de mediano calibre que sigue un trayecto oblicuo de derecha a izquierda y de abajo hacia arriba sin recibir en su trayecto ninguna rama venosa de interés.(fig.949-2).

c.- Vena mesentérica inferior.- Sigue un trayec-

to oblicuo de izquierda a derecha y de abajo hacia arriba yendo a confluir en la vena esplénica 7 mm. antes del comienzo del tronco portal (fig.949-2).

d.- Tronco de la vena porta.- Bien situado dentro del pedículo hepático, guarda unas relaciones normales con las vías biliares extrahepáticas.
Posee una longitud de 23 mm. y un diametro, en su tercio medio, de 4 mm. El ángulo porto-vertebral es de apenas 15º (ver esquema).
Se forma el tronco portal por la confluencia del tronco resultante de la unión de las venas esplénica y mesentérica inferior con la vena mesentérica superior.
Recibe, a los 5 mm. de su comienzo, a la vena pilórica.
Realiza su división terminal antes de penetrar en el parénquima hepático.

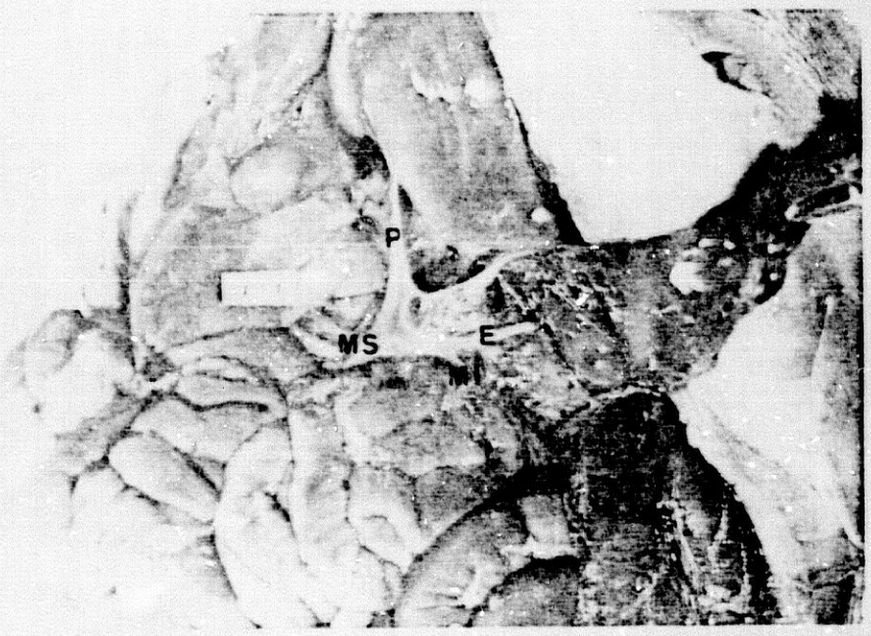

Fig.949-1

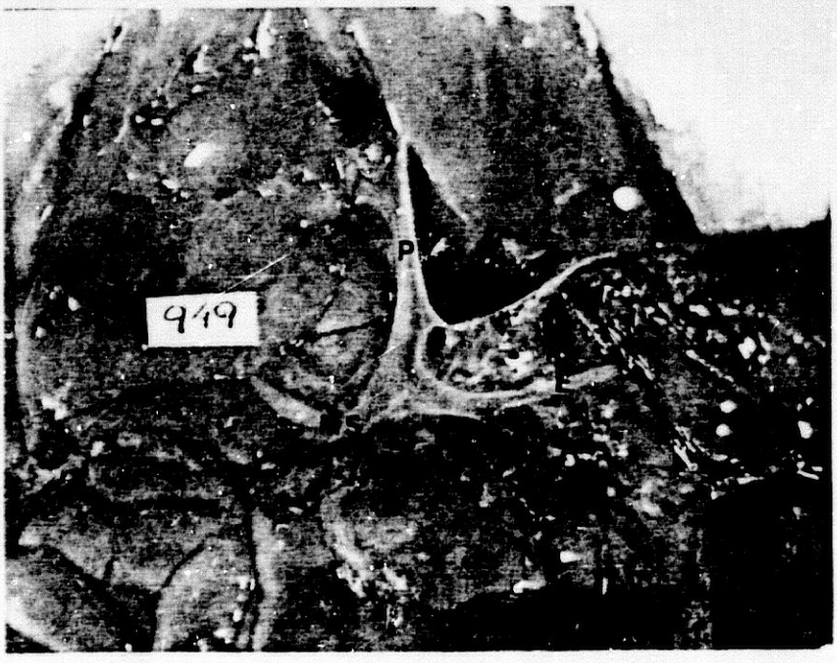

Fig.949-2

PROTOCOLO Nº 34

Hª CLINICA.- OB-27690 MADRE.- P.L.L. EDAD.- 33 años.

PATOLOGIA DURANTE EL EMBARAZO.- Isoinmunización Rh grave.

PARTO.- Comienzo:Espontáneo.
Evolución:Normal.
Terminación:Espontáneo.

FETO Nº.- 950.

EDAD GESTACIONAL.- 252 días.

SEXO.- Varón.

PESO AL NACER.- 2.570 grs.

TALLA.- 50 cm.

APGAR AL NACER.- 0.

MUERTE.- Extraclínica, anteparto.

CAUSA.- Isoinmunización Rh grave.

ASPECTO EXTERNO.- Maceración IIIº.

FECHA NECROPSIA.- 22 de Octubre de 1.976.

MEDIDAS.-

BA..... 38 mm.
Ø..... 4 mm.
BD..... 11 mm.
BG..... 6 mm.
Ang.p-v.. 70º.

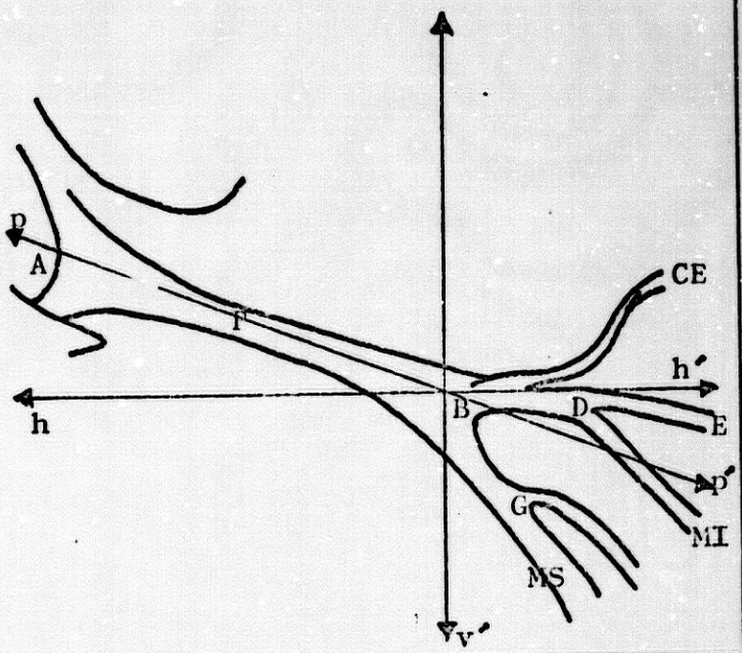

OBSERVACIONES NECROPSICAS.-

PIEL Y FANERAS.- Feto de aspecto muy macerado. Resto sin interés.

CRANEO Y S.N.C.- Craneo en saco de nueces con encéfalo que no puede ser estudiado debido a su intenso grado de maceración.

CUELLO Y TORAX.- Cuello de configuración normal. Timo y Tiroides en estado de avanzada autolisis. Torax de configuración normal con un bloque cardiopulmonar que no flota.

ABDOMEN.- Cavidad peritoneal con abundante contenido seroso. Visceras en avanzado estado de autolisis.

AP. GENITOURINARIO.- Normal.

AP. LOCOMOTOR.- Gran despegamiento epidérmico debido a su estado de maceración.

OBSERVACIONES ACERCA DEL SISTEMA DE LA VENA PORTA.-

Tras la apertura de la pared abdominal anterior, según técnica habitual, y la disección roma hasta llegar al plano que nos interesa; nos encontramos un sistema de la vena porta muy horizontalizado (fig,950-1 y 2) con las caracteristicas siguientes:

a.- Vena esplénica.- Sigue un trayecto horizontal de izquierda a derecha guardando unas relaciones normales con el páncreas que le acompaña de cola a cabeza.
Recibe desde abajo, 11 mm. antes de su terminación, la vena mesentérica inferior (fig.950-2).Asímismo, y ya practicamente en su final, recibe a la vena coronaria estomaquica (fig.950-2).

b.- Vena mesentérica superior.- Vena de fino calibre que sigue un trayecto oblicuo sin recibir en su trayecto ninguna rama venosa de interés.

c.- Vena mesentérica inferior.- Sigue un trayecto oblicuo de izquierda a derecha y de abajo hacia arriba yendo a confluir en la vena esplénica 11 mm. antes del comienzo del tronco portal (fig.950-2).

d.- Tronco de la vena porta.- Bien situado dentro del pedículo hepático guarda unas relaciones normales con las vías biliares extrahepáticas.Posee una longitud de 38 mm. y un diametro, en su tercio medio, de 4 mm. El ángulo porto-vertebral es de 70º.(Ver esquema). Se forma por la confluencia del tronco resultante de la unión de las venas esplénica y mesentérica inferior con la vena mesentérica superior (fig.950-1 y 2).
Antes de penetrar en el parénquima hepático se divide en las dos ramas típicas.

Fig.950-1



Fig.950-2

PROTOCOLO Nº 35

Hª CLINICA.- OB-26766 MADRE.- M.H.H. EDAD.- 34 años.

PATOLOGIA DURANTE EL EMBARAZO.- Desprendimiento prematuro de placenta.Resto sin interés.

PARTO.- Comienzo:Espontáneo.
Evolución:Normal.
Terminación:Espontáneo.

FETO Nº.- 951.

EDAD GESTACIONAL.- Prematuridad.

SEXO.- Varón.

PESO AL NACER.- 2.200 grs.

TALLA.- 50 cm.

APGAR AL NACER.- 0.

MUERTE.- Extraclínica, anteparto.

CAUSA.- Desprendimiento prematuro de placenta.

ASPECTO EXTERNO.- Normal.

FECHA NECROPSIA.- 22 de Octubre de 1.976.

MEDIDAS.-

BA..... 17 mm.
Ø..... 4 mm.
BC..... 6 mm.
Ang.p-v.. 5º.

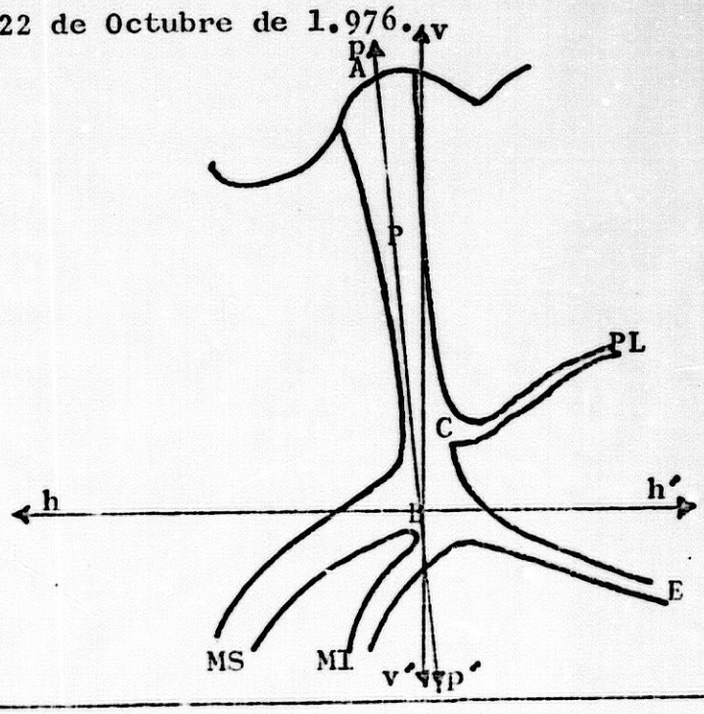

OBSERVACIONES NECROPSICAS.-

PIEL Y FANERAS.- Feto de aspecto normal. Tinte subictérico. Cordón húmedo. Tórax en embudo. Resto sin interés.

CRANEO Y S.N.C.- Cráneo de configuración normal. Fontanelas muy amplias. Meninges y encéfalo aparentemente normales.

CUELLO Y TORAX.- Cuello de configuración normal. Timo y Tiroides ligeramente hiperplásicos.
Torax en embudo con un bloque cardiopulmonar de aspecto carnoso que no flota.

ABDOMEN.- Cavidad peritoneal de aspecto normal con ligero contenidoascítico. Hígado y vias biliares - normales. Resto sin interés.

AP. GENITOURINARIO.- Criptorquidia.

AP. LOCOMOTOR.- Normal.

OBSERVACIONES ACERCA DEL SISTEMA DE LA VENA PORTA.-

Tras la apertura de la pared abdominal anterior, según técnica habitual, y la disección roma hasta llegar al plano que nos interesa; nos encontramos un sistema de la vena porta muy verticalizado (fig.951-1 y 2) con las caracteristicas siguientes:

a.- Vena esplénica.- Sigue un trayecto ligeramente ascendente de izquierda a derecha siguiendo unas relaciones normales con el páncreas que le acompaña de cola a cabeza.
No recibe en su trayecto ninguna rama venosa que hayamos podido objetivar (fig,951-2).

b.- Vena mesentérica superior.- Vena de mediano calibre que sigue un trayecto ligeramente ascendente de derecha a izquierda (al contrario que la vena esplénica) (fig.951-2).No recibe en su recorrido ningún afluente venoso de interés.

c.- Vena mesentérica inferior.- Sigue un trayecto oblicuo de derecha a izquierda y de abajo hacia arriba yendo a confluir en el ángulo formado por las venas esplénica y mesentérica superior (fig.951-2).

d.- Tronco de la vena porta.- Bien situado dentro del pedículo hepático, guarda unas relaciones normales con las vías biliares extrahepáticas.
Posee una longitud de 17 mm. y un diametro, en su tercio medio, de 4 mm. El ángulo porto-vertebral es de 5º (ver esquema).
Se forma por la confluencia, en un mismo punto, de las venas esplénica, mesentérica superior y mesentérica inferior (fig.951- 1 y 2).
A 6 mm. de su comienzo recibe, practicamente en su cara posterior, el tronco de la vena pilórica.
Realiza su división terminal una vez que ha penetrado en el parénquima hepático.

Fig.951-1

Fig.951-2

PROTOCOLO Nº 36

Hª CLINICA.- CP-3809 MADRE.- R.S.E. EDAD.- 32 años.

PATOLOGIA DURANTE EL EMBARAZO.- Sin interés.

PARTO.- Comienzo: Espontáneo.
Evolución: Normal.
Terminación: Espontáneo.

FETO Nº.- CP-3809.

EDAD GESTACIONAL.- 162 días.

SEXO.- Hembra.

PESO AL NACER.- 980 grs.

TALLA.- 37'5 cm.

APGAR AL NACER.- 3.

MUERTE.- Postparto, intraclínica.

CAUSA.- Inmadurez. Anoxia intranatal. Parada cardio-respiratoria.

ASPECTO EXTERNO.- Normal.

FECHA NECROPSIA.- 28 de Octubre de 1.976.

MEDIDAS.-

BA..... 21 mm.
Ø..... 2 mm.
BC..... 8 mm.
BD..... 3 mm.
Ang.p-v.. 30º.

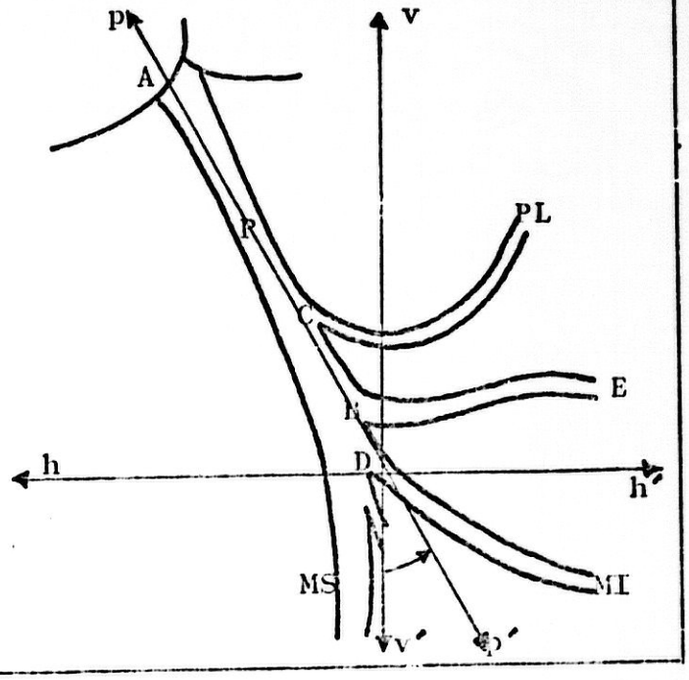

OBSERVACIONES NECROPSICAS.-

PIEL Y FANERAS.- Feto de aspecto normal.Mal nutrido.Ligeramente ictérico.Cordón desprendido.Torax en embudo.Resto sin interés.

CRANEO Y S.N.C.- Craneo de configuración normal con acabalgamiento de parietales. Fontanelas estrechas. Hemorragia subdural. Encéfalo de 121 grs. de peso de aspecto congestivo.

CUELLO Y TOR[illegible].- Cuello de configuración normal. Timo y Tiroides de aspecto, tamaño y situación normales. Torax en embudo con un bloque cardio-pulmonar de 46 grs. de peso que sí flota.

ABDOMEN.- Cavidad peritoneal con contenido seroso.Asas intestinales contraidas y pálidas. Resto normal.

AP.GENITOURINARIO.- Riñones hipoplásicos. Hipertrofia del clítoris.

AP. LOCOMOTOR.- Normal.

OBSERVACIONES ACERCA DEL SISTEMA DE LA VENA PORTA.-

Tras la apertura de la pared abdominal anterior,según técnica habitual, y la disección roma hasta llegar al plano que nos interesa;nos encontramos un sistema de la vena porta aparentemente normal (fig.3809-1) con las caracteristicas siguientes:

a.- Vena esplénica.- Sigue un trayecto oblicuo de izquierda a derecha y de arriba a abajo, con unas relaciones normales con respecto al páncreas al que se adhiere de cola a cabeza.
No recibe ninguna confluente.

b.- Vena mesentérica superior.- Vena de fino calibre que se dirige desde el mesenterio hacia su confluencia con la vena esplénica, recibiendo a 3 mm. de ésta el tronco venoso de la mesentérica inferior.

c.- Vena mesentérica inferior.- Sigue un trayec

to oblicuo de izquierda a derecha y de abajo a arriba confluyendo en el tronco de la vena mesentérica superior a 3 mm. del comienzo del tronco de la vena porta (fig.3809-2).

d.- Tronco de la vena porta.- El tronco portal guarda las relaciones habituales con las vías biliares. Posee una longitud de 21 mm.y un diámetro, en su tercio medio,de 2 mm. El ángulo porto-vertebral es de 30º. Se forma por la confluencia de la vena esplénica y del tronco resultante de la unión de las venas mesentéricas superior e inferior (fig.3809-1 y 2).

A 8 mm. de su comienzo recibe el tronco de la vena - pilórica.

Realiza su división una vez que ha penetrado en el parénquima hepático.

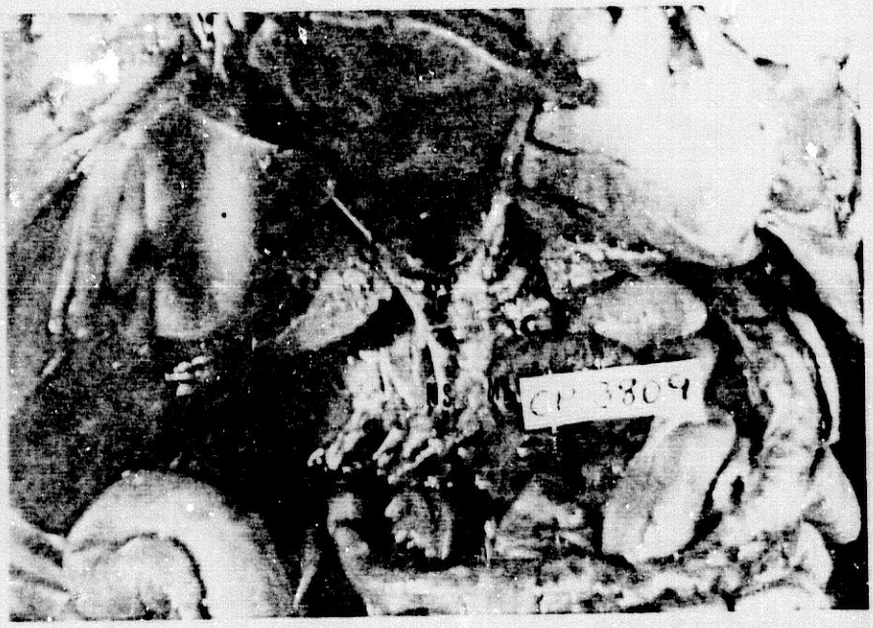

Fig. 3809-1

Fig. 3809-2

PROTOCOLO Nº 37

Hª CLINICA.- OB-28701 MADRE.- M.M.R. EDAD.- 35 años.

PATOLOGIA DURANTE EL EMBARAZO.- Sin interés.

PARTO.- Comienzo: Espontáneo.
Evolución: Normal.
Terminación: Espontáneo. Gemelar.

FETO Nº.- 952.

EDAD GESTACIONAL.- 260 días.

SEXO.- Varón.

PESO AL NACER.- 2.830 grs.

TALLA.- 43 cm.

APGAR AL NACER.- 0.

MUERTE.- Extraclínica, anteparto. (Primer gemelo normal.)

CAUSA.- Cardiopatía descompensada.

ASPECTO EXTERNO.- Malformado.

FECHA NECROPSIA.- 29 de Octubre de 1.976.

MEDIDAS.-

BA..... 13 mm.
Ø..... 4 mm.
BD..... 2 mm.
Ang.p-v.. 10º.

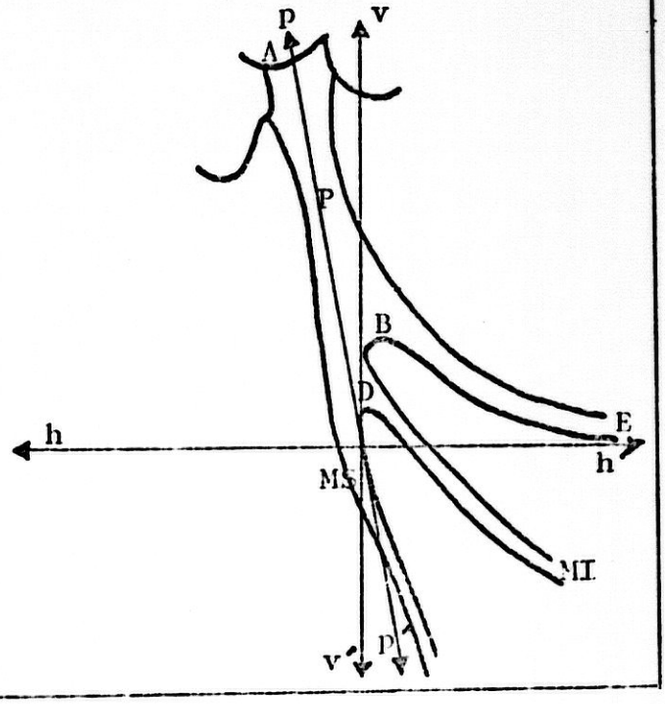

OBSERVACIONES NECROPSICAS.-

PIEL Y FANERAS.- Feto de aspecto malformado. Piel normal. Polidactilia. Cordón seco. Resto sin interés.

CRANEO Y S.N.C.- Cráneo de configuración normal. Fontanelas normales. Encéfalo aparentemente normal. Meninges sin signos patológicos.

CUELLO Y TORAX.- Cuello de configuración normal. Timo con situación, aspecto y peso normales. Tiroides normal.
Torax normal con bloque cardiopulmonar de aspecto normal que no flota.

ABDOMEN.- Cavidad peritoneal con contenido seroso. Defecto de rotación de los mesos y asas intestinales. Resto sin interés.

AP. GENITOURINARIO.- Vias urinarias normales. Testículos en bolsas. Resto sin interés.

AP. LOCOMOTOR.- Polidactilia.

OBSERVACIONES ACERCA DEL SISTEMA DE LA VENA PORTA.-

Tras la apertura de la pared abdominal anterior, según técnica habitual, y la disección roma hasta llegar al plano que nos interesa; nos encontramos un sistema de la vena porta aparentemente normal(fig.952-1 y 2) con las caracteristicas siguientes:

a.- Vena esplénica.- Sigue un trayecto oblicuo de izquierda a derecha y de abajo hacia arriba sin recibir en su recorrido ninguna rama venosa que hayamos podido objetivar.
Hay que destacar que sus relaciones con el páncreas no son las habituales debido a la pequeña longitud del tronco portal y, por descontado, a la incurvación que realiza, hacia arriba, la vena esplénica (fig.952-2).

b.- Vena mesentérica superior.- Situada en el mismo eje longitudinal del tronco portal, se dirige de

abajo hacia arriba recibiendo 3 mm. antes de su terminación a la vena mesentérica inferior (fig.952-2).

c.- Vena mesentérica inferior.- Sigue un trayecto oblicuo de izquierda a derecha y de abajo hacia arriba yendo a confluir en la vena mesentérica superior como ya hemos comentado en el apartado anterior (fig.952-2).

d.- Tronco de la vena porta.- Posee unas caracteristicas poco habituales como son su escasa longitud y su verticalización.
Posee una longitud de 13mm. y un diametro, en su tercio medio, de 4mm. El ángulo porto-vertebral es de 10º (ver esquema)
El tronco portal se forma por la confluencia de la vena esplénica con el tronco resultante de la unión de las dos venas mesentéricas (fig.952-1 y 2).
Realiza su división terminal una vez que ha penetrado en el parénquima hepático.

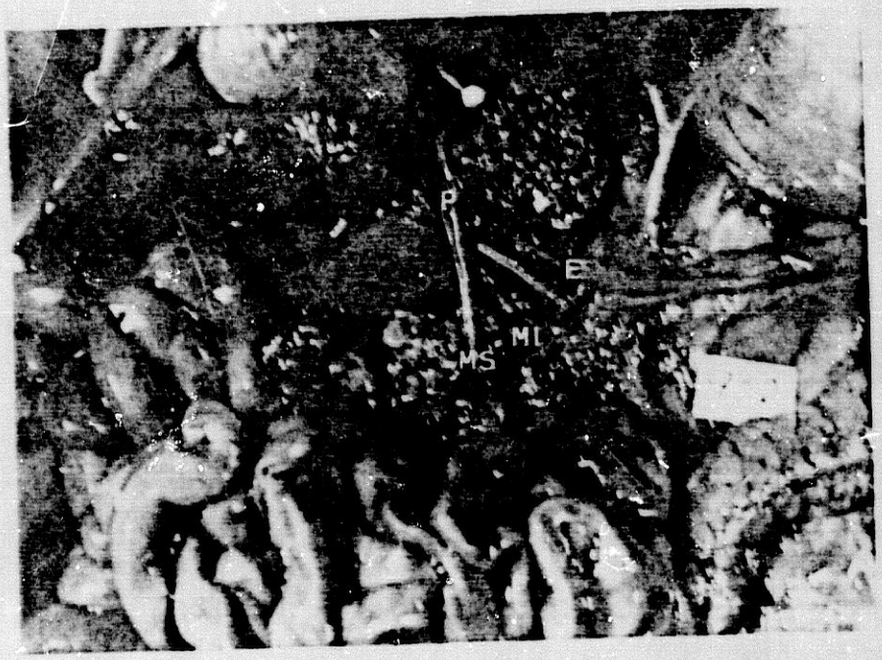

Fig.952-1

Fig.952-2

PROTOCOLO Nº 38

Hª CLINICA.- CP-3841 MADRE.- N.P.-. EDAD.- No consta.

PATOLOGIA DURANTE EL EMBARAZO.- Sin interés.

PARTO.- Comienzo:Espontáneo.Presentación de nalgas.
Evolución:Normal.
Terminación:Espontáneo.

FETO Nº.- CP-3841.

EDAD GESTACIONAL.- 258 días.

SEXO.- Hembra.

PESO AL NACER.- 1.800 grs.

TALLA.- 40 cm.

APGAR AL NACER.- Aspecto ligeramente deficiente.

MUERTE.- A los 13 días de su nacimiento.

CAUSA.- Crisis de apnea.Insuficiencia cardíaca.

ASPECTO EXTERNO.- Normal.

FECHA NECROPSIA.- 14 de Noviembre de 1.976.

MEDIDAS.-

BA..... 22 mm.
Ø..... 3 mm.
BD..... 6 mm.
BG..... 6 mm.
Ang.p-v.. 30º.

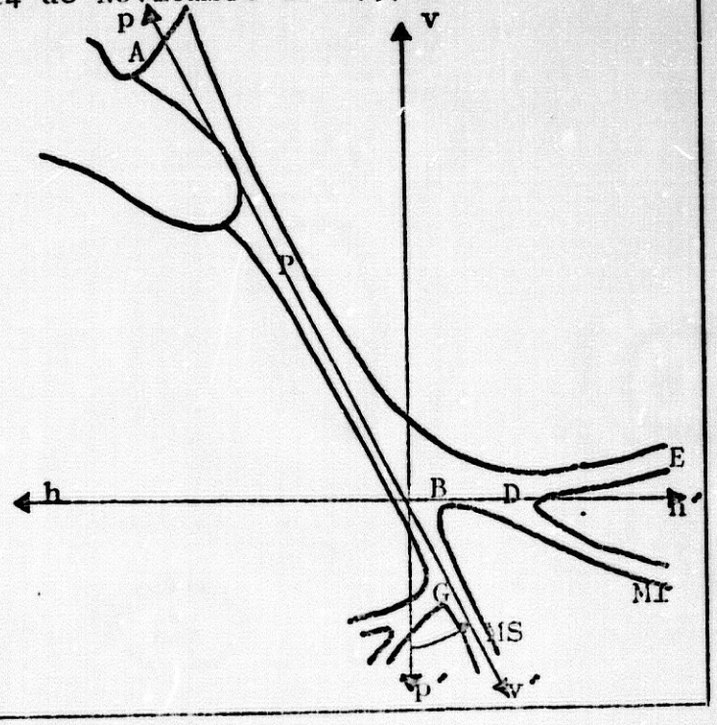

OBSERVACIONES NECROPSICAS.-

PIEL Y FANERAS.- Feto de aspecto normal. Cordón seco. Resto sin interés.

CRANEO Y S.N.C.- Cráneo de configuración normal. Fontanelas tensas. Encéfalo de aspecto normal con 58 grs. de peso.

CUELLO Y TORAX.- Cuello normal. Timo de forma, aspecto y situación normales con un peso de 6 grs. Torax de configuración normal con un bloque cardiopulmonar de 98 grs. de peso que sí flota. Corazón con comunicación interauricular (tipo fosa oval).

ABDOMEN.- Cavidad peritoneal normal. Estómago muy dilatado con contenido mucoso con abundantes grumos y líquido oleoso. Resto sin interés.

AP. GENITOURINARIO.- Normal.

AP. LOCOMOTOR.- Normal.

CP-3841-

OBSERVACIONES ACERCA DEL SISTEMA DE LA VENA PORTA.-

Tras la apertura de la pared abdominal anterios, según técnica habitual, y la disección roma hasta llegar al plano que nos interesa; nos encontramos un sistema de la vena porta aparentemente normal (fig.3841-1 y 2) con las caracteristicas siguientes:

a.- Vena esplénica.- Sigue un trayecto horizontal de izquierda a derecha, guardando unas relaciones normales con el páncreas.
Recibe desde abajo, y a 6 mm. de su terminación, el tronco de la vena mesentérica inferior (fig.3841-2).

b.- Vena mesentérica superior.- Vena de fino calibre que se dirige hacia el comienzo del tronco portal recibiendo 6 mm. antes de su terminación a la vena gastro epiploica derecha (fig.3841-2).

c.- Vena mesentérica inferior.- Sigue un trayec

to oblicuo confluyendo en la vena esplénica 6 mm. antes del comienzo del tronco portal (fig.3841-2).

d.- Tronco de la vena porta.- Al encontrarse muy distendida la vesícula biliar, el tronco portal se relaciona directamente con ella practicamente a nivel de su tercio medio.
El tronco de la vena porta posee una longitud de 22 mm. y un diametro, en su tercio medio, de 3 mm.El ángulo porto-vertebral es de 30º (Ver esquema).
Se forma por la confluencia del tronco resultante de la unión de las venas esplénica y mesentérica inferior con la vena mesentérica superior.
Realiza su división antes de penetrar en el parénquima hepático.

Fig. 3841-1

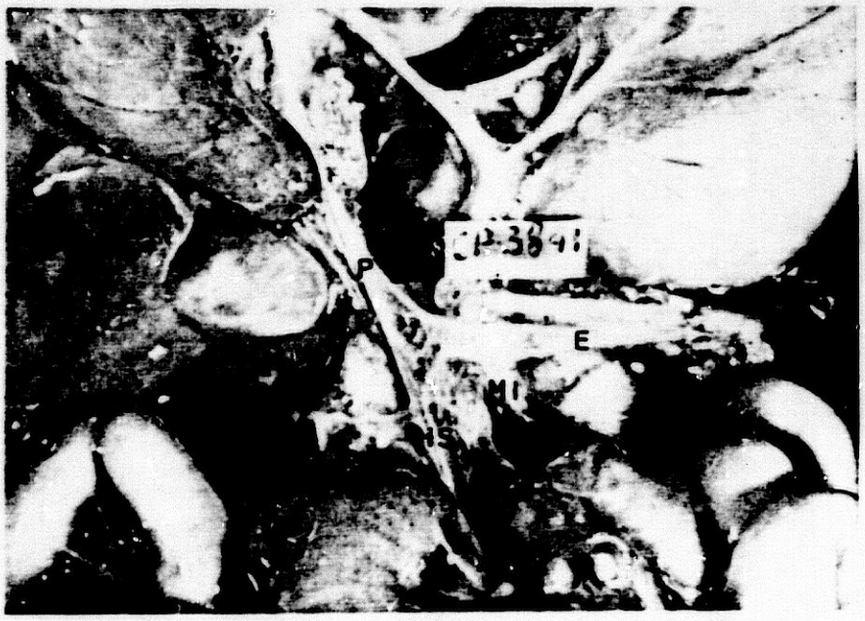

Fig. 3841-2

PROTOCOLO Nº 39

Hª CLINICA.- CP-3860 MADRE.- M.F.C. EDAD.- 29 años

PATOLOGIA DURANTE EL EMBARAZO.- Infección urinaria en el tercer mes.

PARTO.- Comienzo:Espontáneo.
Evolución:Normal.Analgésico.
Terminación:Espontáneo.

FETO Nº.- CP-3860.

EDAD GESTACIONAL.- 280 días.

SEXO.- Varón.

PESO AL NACER.- 2.420 grs.

TALLA.- 50 cm.

APGAR AL NACER.- 5.

MUERTE.- Postparto,intraclínica.

CAUSA.- Parada cardio-respiratoria.Anencefalia.

ASPECTO EXTERNO.- Anencefálico.

FECHA NECROPSIA.- 16 de Noviembre de 1.976.

MEDIDAS.-

BA..... 24 mm.
Ø..... 4 mm.
Ang.p-v.. 27º.

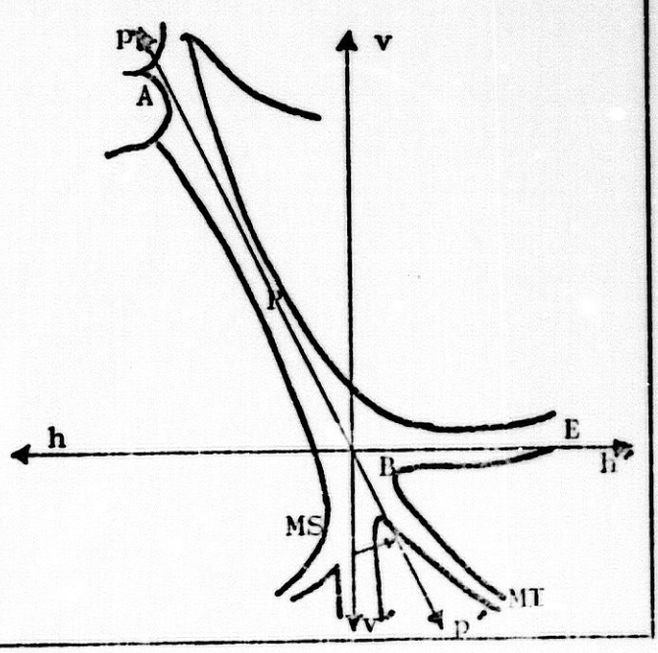

OBSERVACIONES NECROPSICAS.-

PIEL Y FANERAS.- Feto de aspecto anencéfalo. Cordón seco. Resto sin interés.

CRANEO Y S.N.C.- Feto anencéfalo.Masa encéfalica muy rudimentaria.

CUELLO Y TORAX.- Cuello de configuración normal. Petequias abundantes en timo. Tiroides normal. Torax normal con un bloque cardio-pulmonar de 102 grs. de peso que sí flota.Resto normal.

ABDOMEN.- Cavidad peritoneal normal.Asas intestinales dilatadas (existe aire en su interior).

AP.GENITOURINARIO.- Anomalía de la forma del riñón izquierdo.Suprarrenales atroficas.Ureter derecho hiperplásico.Criptorquidia.

AP.LOCOMOTOR.- Normal.

OBSERVACIONES ACERCA DEL SISTEMA DE LA VENA PORTA.-

Tras la apertura de la pared abdominal anterior y la disección roma hasta llegar al plano que nos interesa, nos encontramos un sistema de la vena porta aparentemente normal(fig.3860-1) con las caracteristicas siguientes:

a.- Vena esplénica.- Sigue un trayecto horizontal manteniendo unas relaciones normales.

b.- Vena mesentérica superior.- Vena de gran calibre que se dirige desde el mesenterio hacia su confluencia con la vena esplénica y con la vena mesentérica inferior.Recibe casi en su final el torrente venoso de la gastro epiploica derecha(fig.3860-2).

c.- Vena mesentérica inferior.- Sigue un trayecto oblicuo de izquierda a derecha y de abajo a arriba confluyendo en un solo punto junto con las venas esplénica y mesentérica superior(fig.3860-2).

d.- Tronco de la vena porta.- El tronco portal se nos presenta como rotado sobre sí mismo con una longitud de 24 mm. y un diametro,en su tercio medio ,de

4 mm. El ángulo porto-vertebral es de 27º.
Se forma por la confluencia conjunta de las tres ramas que lo constituyen (fig. 3860-1 y 2).
Antes de penetrar en el parénquima hepático se divide en las dos ramas características, relacionandose estas con la vesícula biliar (fig. 3860-1 y 2).

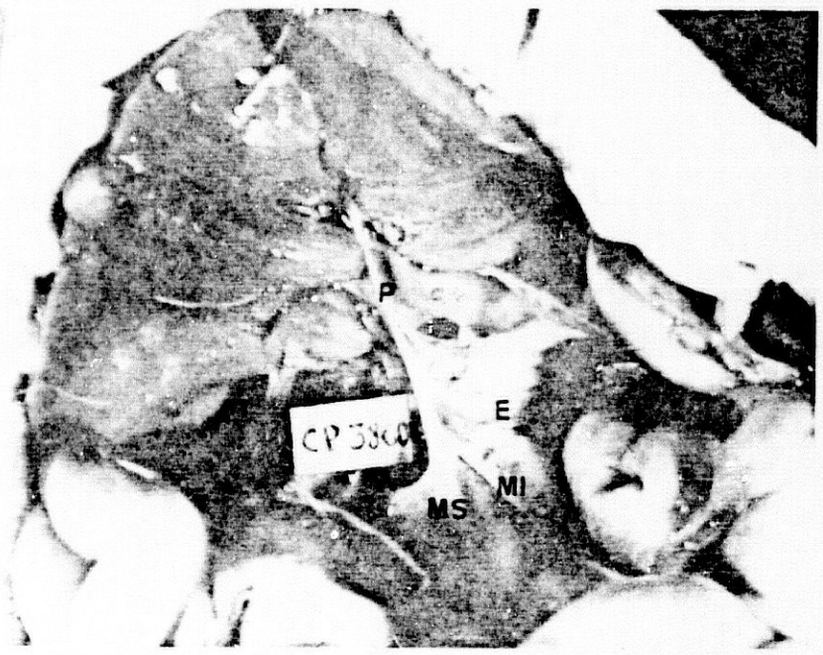

Fig. 3860-1

Fig. 3860-2

PROTOCOLO Nº 40

Hª CLINICA.- C.I.C.-4 MADRE.- J.L.M. EDAD.- 29 años.

PATOLOGIA DURANTE EL EMBARAZO.- Metrorragia en el primer trimestre.

PARTO.- Comienzo: Espontáneo.
Evolución: Normal.
Terminación: Espontáneo.

FETO Nº.- C.I.C.-4.

EDAD GESTACIONAL.- 176 días.

SEXO.- Varón.

PESO AL NACER.- 360 grs.

TALLA.- 36 cm.

APGAR AL NACER.- 0.

MUERTE.- Extraclínica, anteparto.

CAUSA.- Desconocida.

ASPECTO EXTERNO.- Normal.

FECHA NECROPSIA.- 16 de Noviembre de 1.976.

MEDIDAS.-

BA..... 13 mm.
Ø..... 2 mm.
BD..... 4 mm.
BH..... 5 mm.
Ang.p-v.. 18º.

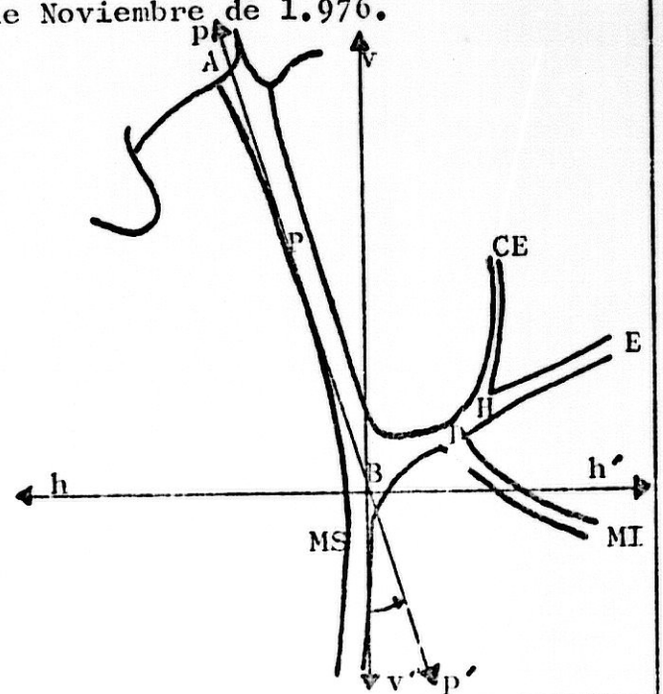

OBSERVACIONES NECROPSICAS.-

PIEL Y FANERAS.- Feto de aspecto normal para su edad gestacional. Cordón fresco. Torax en embudo. Resto normal.

CRANEO Y S.N.C.- Craneo de configuración normal. Fontanelas normales. Meninges y encéfalo aparentemente normales.

CUELLO Y TORAX.- Cuello de configuración normal. Timo y Tiroides de aspecto, tamaño y situación normales.
Torax en embudo con un bloque cardio-pulmonar que no flota.

ABDOMEN.- Cavidad peritoneal con contenido seroso. Resto sin interés.

AP. GENITOURINARIO.- Criptorquidia.

AP. LOCOMOTOR.- Normal.

OBSERVACIONES ACERCA DEL SISTEMA DE LA VENA PORTA.-

Tras la apertura de la pared abdominal, y la disección roma hasta llegar hasta el plano que nos interesa, nos encontramos un sistema de la vena porta aparentemente normal en cuanto a su conformación pero anómalo en cuanto a su situación ya que se encuentra en primer plano dentro del pedículo hepético, osea, por delante de la arteria hepática y a la izquierda de las vias biliares.

a.- Vena esplénica.- Sigue un trayecto oblicuo de izquierda a derecha y de arriba a abajo, recibiendo desde arriba, y a 5 mm. de su terminación el tronco de la vena coronaria estomaquica. Desde abajo y a 4 mm. del comienzo del tronco portal recibe el tronco venoso mesentérico inferior (fig. 4-2).

b.- Vena mesentérica superior.- Vena de fino calibre que se dirige de abajo a arriba hasta su confluencia con el tronco venoso formado por la unión de

la vena esplénica y mesentérica inferior (fig.4-2).

c.- Vena mesentérica inferior.- Sigue un trayecto oblicuo de izquierda a derecha y de abajo a arriba confluyendo en el tronco de la vena esplénica a 4 mm. del comienzo del tronco portal (fig.4-2).

c.- Tronco de la vena porta.- Este tronco, como ya hemos indicado, se nos presenta guardando unas relaciones anómalas con las vías biliares. Aparece en primer plano, dentro del pedículo hepático, por delante de la arteria hepática y a la izquierda de las vías biliares extrahepáticas.
Posee una longitud de 13 mm. y un diametro, en su tercio medio, de 2 mm. El ángulo porto-vertebral es de 18º.
Se forma por la confluencia del tronco resultante de la unión de las venas esplénica, mesentérica inferior y coronaria estomaquica (fig.4-1 y 2) con la vena mesentérica superior.
Realiza su división en las dos ramas caracteristicas una vez que ha penetrado en el parénquima hepático.

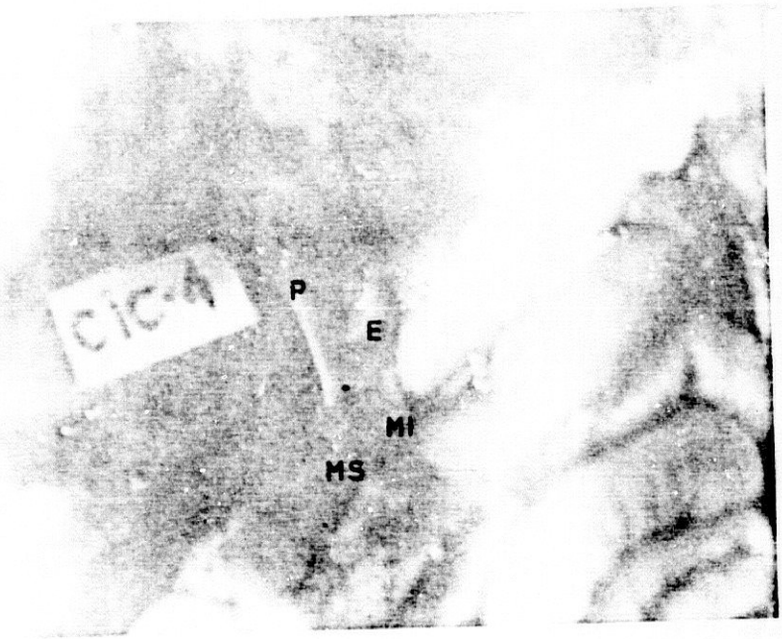

Fig. 4-1

Fig. 4-2

PROTOCOLO Nº 41

Hª CLINICA.- OB-27850 MADRE.- G.O.E. EDAD.- 31 años.

PATOLOGIA DURANTE EL EMBARAZO.- Sin interés.

PARTO.- Comienzo: Espontáneo.
Evolución: Normal.
Terminación: Espontáneo.

FETO Nº.- 953.

EDAD GESTACIONAL.- 273 días.

SEXO.- Hembra.

PESO AL NACER.- 2.900 grs.

TALLA.- 52 cm.

APGAR AL NACER.- 0.

MUERTE.- Extraclínica, anteparto.

CAUSA.- Desconocida.

ASPECTO EXTERNO.- Maceración IIIº.

FECHA NECROPSIA.- 24 de Noviembre de 1.976.

MEDIDAS.-

BA..... 26 mm.
Ø..... 4 mm.
BD..... 7 mm.
BH..... 5 mm.
DE..... 5 mm.
Ang.p-v.. 60º.

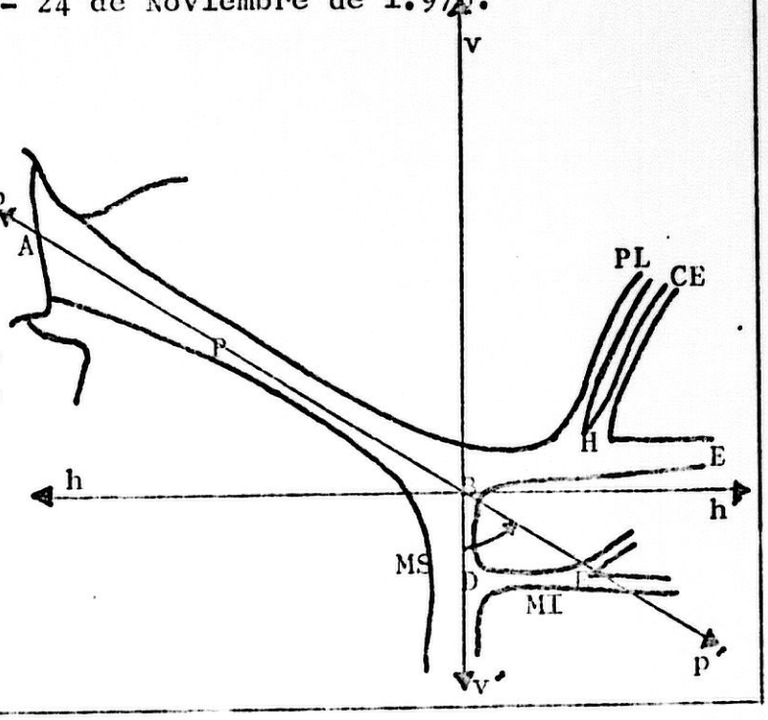

OBSERVACIONES NECROPSICAS.-

PIEL Y FANERAS.- Feto de aspecto macerado de IIIº.Cordón fresco.Resto sin interés.

CUELLO Y TORAX.- Cuello de configuración normal.Timo y Tiroides con marcados signos de autolisis. Torax de configuración normal.No se estudia debido a su intenso grado de maceración.

ABDOMEN.- Cavidad peritoneal con contenido seroso.Visceras en general muy maceradas.Dolicosigma. Resto sin interés.

CRANEO Y S.N.C.- Craneo de configuración normal.Encéfalo muy reblandecido que no se estudia.

AP.GENITOURINARIO.- Normal.

AP.LOCOMOTOR.- Laxitud articular acusada.

OBSERVACIONES ACERCA DEL SISTEMA DE LA VENA PORTA.-

Tras la apertura de la pared abdominal anterior,según técnica habitual, y la disección roma hasta llegar al plano que nos interesa;nos encontramos un sistema de la vena porta con una disposición caracteristica (fig. 953- 1 y 2) que pasamos a describir:

a.- Vena esplénica.- Sigue un trayecto horizontal con unas relaciones normales adhiriendose al pancreas de cola a cabeza.
Recibe desde arriba,y a 5 mm. del comienzo del tronco portal,dos ramas venosas cuales son coronaria estomaquica y pilórica (fig.953-2).

b.- Vena mesentérica superior.- Vena de grueso calibre que se dirige desde abajo hacia su confluencia con la vena esplénica, formando con ésta un ángulo de 90º y recibiendo desde la izquierda, y a 7 mm. de su terminación, la vena mesentérica inferior (fig.953-2).

c.-Vena mesentérica inferior.- Sigue un trayec-

to horizontal de izquierda a derecha confluyendo en el tronco de la vena mesentérica superior, a 7 mm. del comienzo del tronco portal siendo su ángulo de incidencia de 90º (fig.953-2).

d.- Tronco de la vena porta.- El tronco portal presenta una estructura normal, estando bien relacionado con los demás elementos del pedículo hepático. Posee una longitud de 26 mm. y un diametro, en su tercio medio, de 4 mm.
Se forma por la confluencia de la vena esplénica y del tronco resultante de la unión de las venas mesentéricas superior e inferior. (fig.953-1 y 2). El ángulo porto-vertebral es de 60º.
Antes de penetrar en el parénquima hepático se divide en las dos ramas caracteristicas.

Fig.953-1

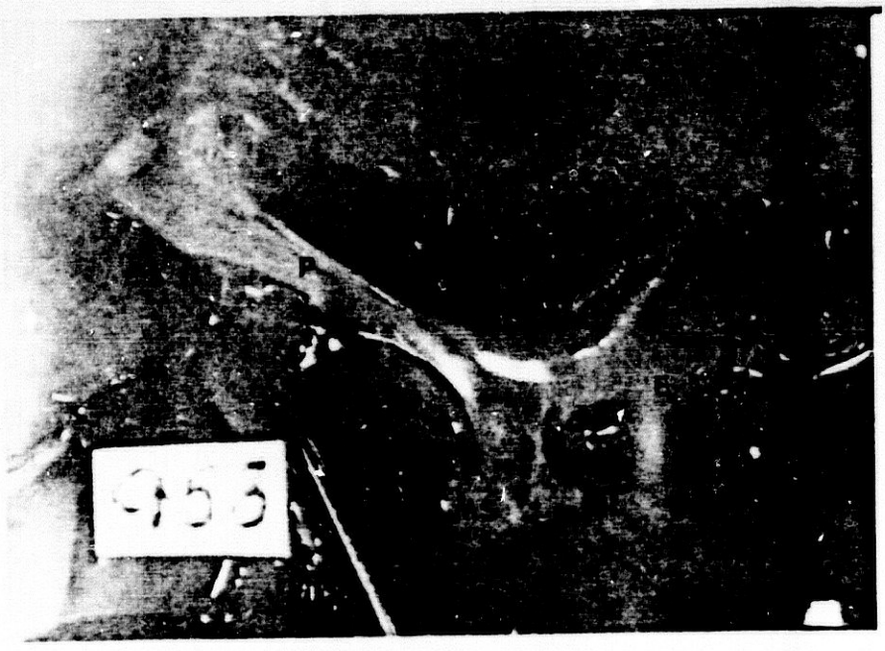

Fig.953-2

PROTOCOLO Nº 42

Hª CLINICA.- OB-27834 MADRE.- C.F.M. EDAD.- 28 años.

PATOLOGIA DURANTE EL EMBARAZO.- Ninguna.

PARTO.- Comienzo: Espontáneo.
Evolución: Normal.
Terminación: Espontáneo.

FETO Nº.- 954.

EDAD GESTACIONAL.- 273 días.

SEXO.- Hembra.

PESO AL NACER.- 3.030 grs.

TALLA.- 53 cm.

APGAR AL NACER.- 0.

MUERTE.- Anteparto, extraclínica.

CAUSA.- Desconocida.

ASPECTO EXTERNO.- Maceración IIIº.

FECHA NECROPSIA.- 25 de Noviembre de 1.976.

MEDIDAS.-

BA.....	26 mm.
Ø.....	4 mm.
BC.....	5 mm.
BH.....	2 mm.
BG.....	6 mm.
BG'.....	12 mm.
Ang.p-v..	50º.

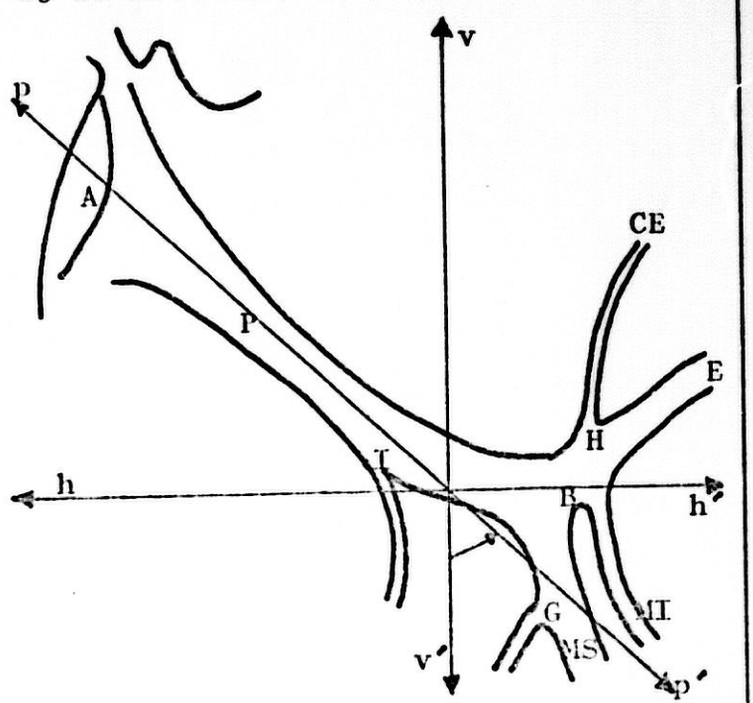

OBSERVACIONES NECROPSICAS.-

PIEL Y FANERAS.- Feto de aspecto macerado con grandes zonas de despegamiento epidérmico.

CRANEO Y S.N.C.- Cráneo en saco de nueces. Encéfalo que no se estudia debido a su intenso grado de maceración.

CUELLO Y TORAX.- Cuello de configuración normal. Ti[illegible] y Tiroides con signos evidentes de autolisis. Torax de configuración normal con un bloque cardiopulmonar de aspecto carnoso que no flota.

ABDOMEN.- Cavidad peritoneal con contenido hemorrágico y adherencias entre las asas intestinales. Estómago con contenido hemático. Hígado de aspecto macerado. Bazo de aspecto congestivo. Dolicosigma. Equimosis en ambos riñones. Resto sin interés.

AP. GENITOURINARIO.- Normal.

AP. LOCOMOTOR.- Normal.

OBSERVACIONES ACERCA DEL SISTEMA DE LA VENA PORTA.-

Tras la apertura de la pared abdominal anterior, según técnica habitual, y la disección roma hasta llegar al plano que nos interesa; nos encontramos un sistema de la vena porta aparentemente normal (fig.954-1 y 2) con las caracteristicas siguientes:

a.- Vena esplénica.- Sigue un trayecto descendente de izquierda a derecha guardando unas relaciones normales con el páncreas que le acompaña de cola a cabeza. Recibe, practicamente en su final el afluente venoso de la coronaria estomaquica (fig.954-2).

b.- Vena mesentérica superior.- Vena de mediano calibre que se dirige desde abajo hacia arriba para confluir junto con las venas esplénica y mesentérica inferior para dar comienzo al tronco portal (fig.954-2).

c.- Vena mesentérica inferior.- Sigue un trayecto oblicuo de izquierda a derecha y de abajo hacia arriba confluyendo practicamente en el final de la vena esplénica.
Se forma por la confluencia de las dos ramas cólicas, 12 mm. antes de su confluencia.

d.- Tronco de la vena porta.- Bien situado dentro del pedículo hepático, guarda unas relaciones normales con las vías biliares extrahepáticas.Posee una -- longitud de 26 mm. y un diametro, en su tercio medio, de 4 mm.El ángulo porto-vertebral es de 50º (ver esquema).
Se forma por la confluencia en un mismo punto de las venas esplénica, mesentérica superior y mesentérica inferior (fig.954-1 y 2).
A 5 mm. de su comienzo recibe el tronco venoso de la gastroepiploica derecha.
Realiza su división terminal antes de penetrar en el parénquima hepático.

Fig.954-1



Fig.954-2

PROTOCOLO Nº 43

Hª CLINICA.- OB-26666 MADRE.- C.G.B. EDAD.- 27 años.

PATOLOGIA DURANTE EL EMBARAZO.- Pielonefritis en el 6º mes.

PARTO.- Comienzo: Espontáneo.
Evolución: Normal.
Terminación: Espontáneo.

FETO Nº.- 955.

EDAD GESTACIONAL.- 240 días.

SEXO.- Varón.

PESO AL NACER.- 2.000 grs.

TALLA.- 46 cm.

APGAR AL NACER.- 0.

MUERTE.- Extraclínica, anteparto.

CAUSA.- Desconocida.

ASPECTO EXTERNO.- Maceración IIº.

FECHA NECROPSIA.- 1 de Diciembre de 1.976.

MEDIDAS.-

BA.....	24 mm.
∅.....	5 mm.
BC.....	10 mm.
BD.....	6 mm.
DE.....	4 mm.
Ang.p-v..	0º.

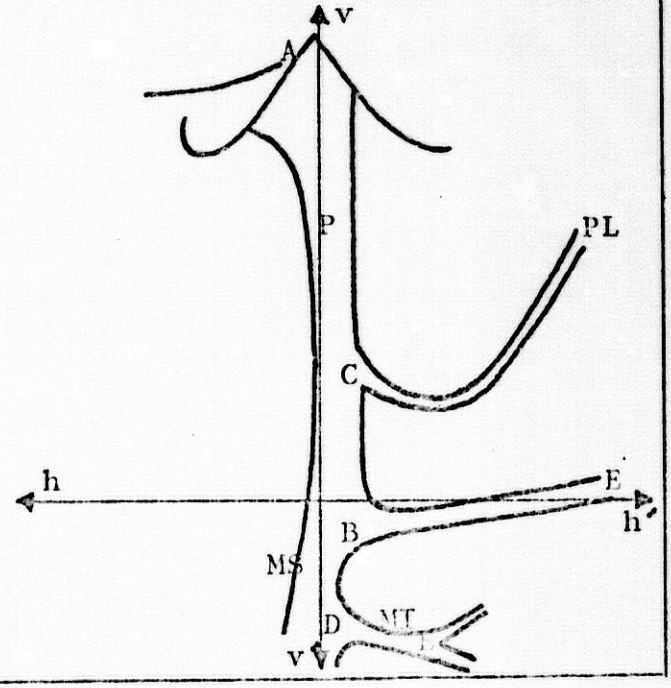

OBSERVACIONES NECROPSICAS.-

PIEL Y FANERAS.- Feto de aspecto prematuro y con maceración de IIº.Cordón fresco. Resto sin interés.

CRANEO Y S.N.C.- Cráneo en saco de nueces con encéfalo que no puede ser estudiado debido a su grado de maceración.

CUELLO Y TORAX.- Cuello de configuración normal. Timo y Tiroides en estado de ligera autolisis.
Torax normal con un bloque cardiopulmonar que no flota.

ABDOMEN.- Cavidad peritoneal con abundante contenido seroso. Visceras en avanzado estado de autolisis. Resto sin interés.

AP. GENITOURINARIO.- Normal.

AP. LOCOMOTOR.- Gran despegamiento epidérmicocomo consecuencia de su estado de maceración, fundamentalmente en miembros inferiores.

OBSERVACIONES ACERCA DEL SISTEMA DE LA VENA PORTA.-

Tras la apertura de la pared abdominal anterios, según técnica habitual, y la disección roma hasta llegar al plano que nos interesa; nos encontramos un sistema de la vena porta muy verticalizado (fig.955-1 y 2) con las siguientes caracteristicas:

a.- Vena esplénica.- Sigue un trayecto horizontal de izquierda a derecha guardando unas relaciones normales con el páncreas que le acompaña de cola a cabeza.
No recibe en su recorrido ningúna rama venosa (fig.955-2)

b.- Vena mesentérica superior.- Vena de mediano calibre que sigue un trayecto de abajo hacia arriba, encontrandose en el mismo eje longitudinal del tronco portal.
Recibe, 6 mm. antes de su terminación, a la vena mesentérica inferior (fig.955-2).

c.- Vena mesentérica inferior.- Sigue un trayecto oblicuo de izquierda a derecha y de abajo hacia arriba confluyendo en la vena mesentérica superior, 6 mm. antes del comienzo del tronco portal (fig.955-2).

d.- Tronco de la vena porta.- Bien situado dentro del pedículo hepático, guarda unas relaciones normales con las vías biliares extrahepáticas.
Posee una longitud de 24 mm. y un diametro, en su tercio medio, de 5 mm. El ángulo porto-vertebral es de 0º (ver esquema).
Se forma por la confluencia de la vena esplénica con el tronco resultante de la unión de las dos venas mesentéricas (fig.955-1 y 2).
A los 10 mm. de su comienzo, el tronco portal recibe el afluente de la vena pilórica (fig.955-2).
Antes de penetrar en el parénquima hepático se divide en sus dos ramas terminales.

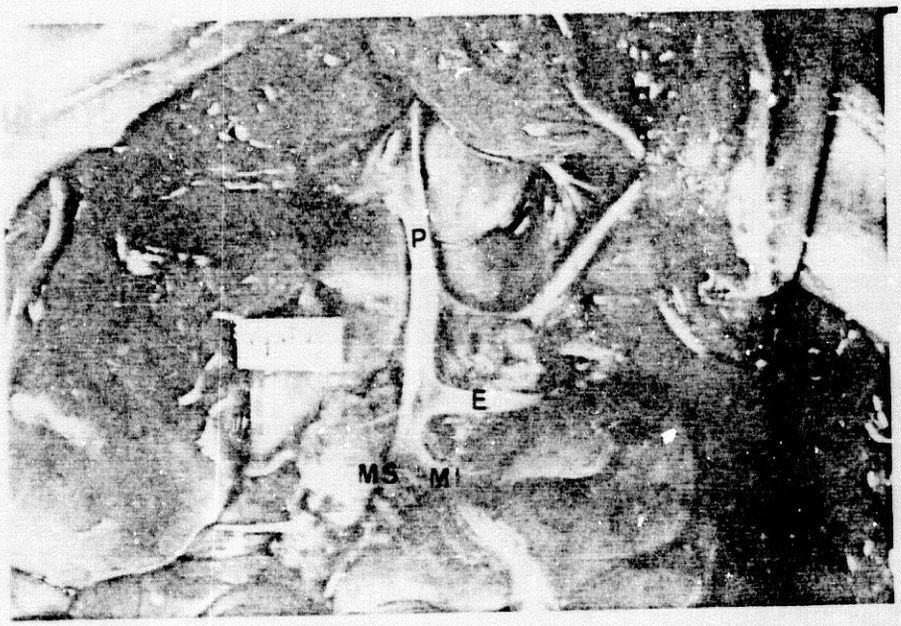

Fig.955-1

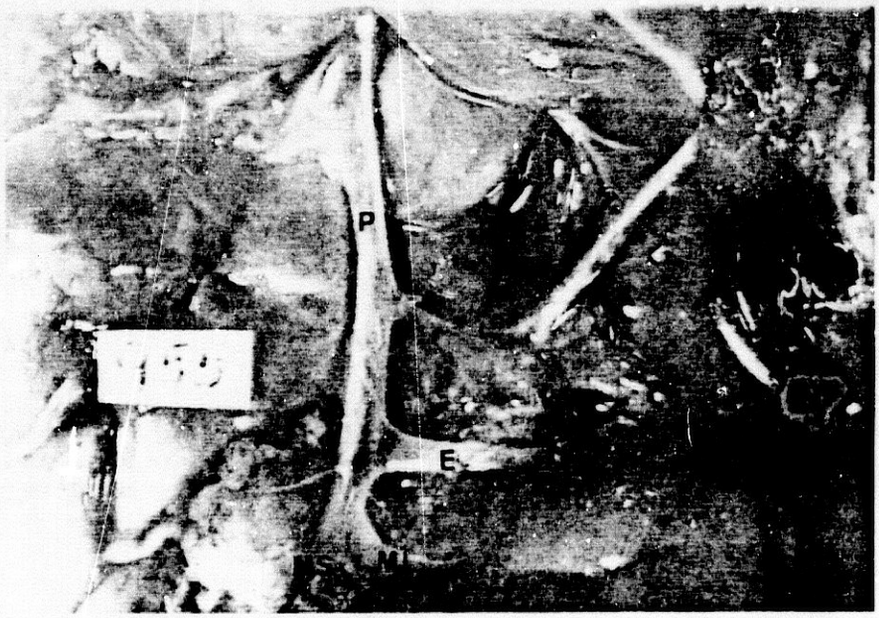

Fig.955-2

PROTOCOLO Nº 44

Hª CLINICA.- OB-29097 MADRE.- A.A.F. EDAD.- 23 años.

PATOLOGIA DURANTE EL EMBARAZO.- Desprendimiento prematuro de placenta.

PARTO.- Comienzo: Inducido.
Evolución: Normal.
Terminación: Espontáneo.

FETO Nº.- 956.

EDAD GESTACIONAL.- 223 días.

SEXO.- Hembra.

PESO AL NACER.- 980 grs.

TALLA.- 35 cm.

APGAR AL NACER.- 0.

MUERTE.- Intraclínica, intraparto.

CAUSA.- Desprendimiento prematuro de placenta.

ASPECTO EXTERNO.- Maceración Iº.

FECHA NECROPSIA.- 7 de Diciembre de 1.976.

MEDIDAS.-

BA..... 21 mm.
Ø..... 4 mm.
BC..... 3 mm.
BD..... 3 mm.
Ang.p-v.. 25º.

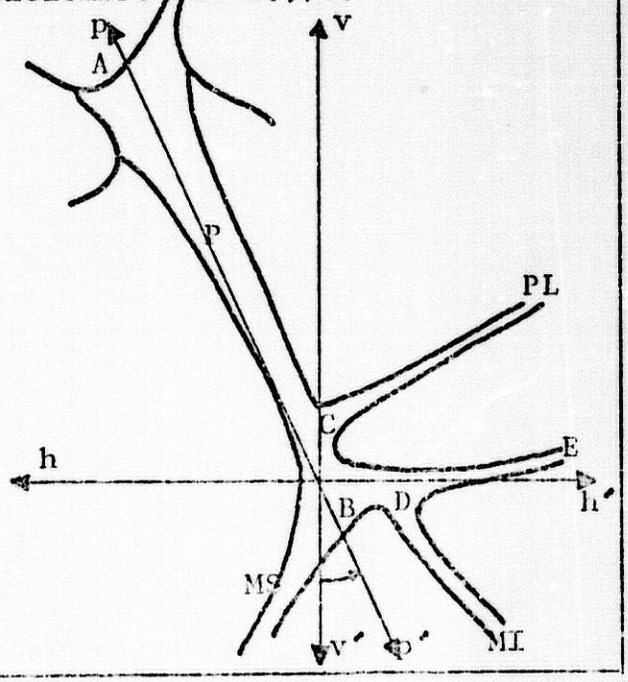

OBSERVACIONES NECROPSICAS.-

PIEL Y FANERAS.- Feto de aspecto macerado de Iº.Cordón fresco.Resto normal.

CRANEO Y S.N.C.- Cráneo de configuración normal.Edema generalizado en pericráneo.Fontanelas amplias y tensas.Meninges y encéfalo normales.

CUELLO Y TORAX.- Cuello de configuración normal.Timo de forma y situación normal.Tiroides no se estudia. Torax de configuración normal con un bloque cardiopulmonar de 30 grs. de peso que no flota.

ABDOMEN.- Cavidad peritoneal normal.Mesos y epiplones con un defecto de rotación al igual que las asas intestinales.Dolicocolon y dolicosigma.Estómago con contenido mucoso.Resto sin interés.

AP.GENITOURINARIO.- Normal.

AP.LOCOMOTOR.- Normal.

OBSERVACIONES ACERCA DEL SISTEMA DE LA VENA PORTA.-

Tras la apertura de la pared abdominal anterior, según técnica habitual, y la disección roma hasta llegar al plano que nos interesa; nos encontramos un sistema de la vena porta aparentemente normal (fig.956-1 y 2) con las siguientes caracteristicas:

a.- Vena esplénica.- Sigue un trayecto ligeramente descendente de izquierda a derecha guardando unas relaciones normales con el páncreas que le acompaña de cola a cabeza.
Recibe, 3 mm. antes de su terminación, el tronco de la vena mesentérica inferior (fig.956-2).

b.- Vena mesentérica superior.- Sigue un trayecto oblicuo de derecha a izquierda y de abajo hacia arriba sin recibir en su recorrido ninguna rama venosa que hayamos podido objetivar (fig.956-2).

c.- Vena mesentérica inferior.- Vena de fino ca

libre que sigue un trayecto ascendente de izquierda a derecha confluyendo en la vena esplénica 3 mm. antes del comienzo del tronco portal (fig.956-2).

d.- Tronco de la vena porta.- Bien situado dentro del pedículo hepático, guarda unas relaciones normales con las vías biliares extrahepáticas.
Posee una longitud de 21 mm. y un diametro, en su tercio medio, de 4 mm. El ángulo porto-vertebral es de 25º (ver esquema).
Se forma por la confluencia del tronco resultante de la unión de las venas esplénica y mesentérica inferior con la vena mesentérica superior (fig.956-1 y 2).
A los 3 mm. de su comienzo el tronco portal recibe al tronco de la vena pilórica (fig.956-2).
Realiza su división terminal antes de penetrar en el parénquima hepático.

Fig.956-1

Fig.956-2

PROTOCOLO Nº 45

Hª CLINICA.- OB-29064 MADRE.- A.M.G. EDAD.- 42 años.

PATOLOGIA DURANTE EL EMBARAZO.- Gestosis grave. Embarazo de alto riesgo.

PARTO.- Comienzo: Espontáneo.
Evolución: Normal.
Terminación: Forceps.

FETO Nº.- 958.

EDAD GESTACIONAL.- 280 días.

SEXO.- Varón.

PESO AL NACER.- 3.000 grs.

TALLA.- 53 cm.

APGAR AL NACER.- 0.

MUERTE.- Extraclínica, anteparto.

CAUSA.- Desconocida.

ASPECTO EXTERNO.- Maceración Iº.

FECHA NECROPSIA.- 15 de Diciembre de 1.976.

MEDIDAS.-

BA..... 27 mm.
Ø..... 4 mm.
BC..... 7 mm.
BD..... 4 mm.
BH..... 10 mm.
Ang. p-v.. 30º.

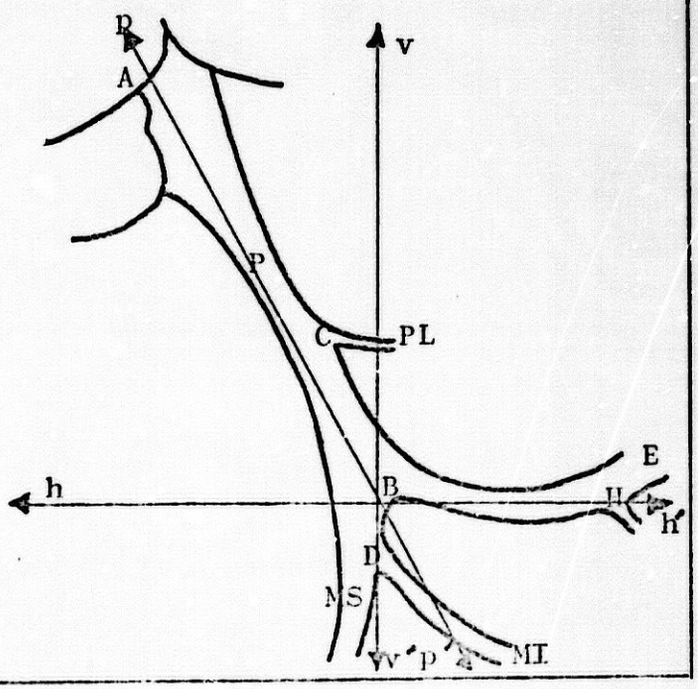

OBSERVACIONES NECROPSICAS.-

PIEL Y FANERAS.- Feto de aspecto macerado. Hidrocefalia. Torax en quilla. Resto sin interés.

CRANEO Y S.N.C.- Hidrocefalia. Fontanelas amplias. Encéfalo de consistencia resblandecida.

CUELLO Y TORAX.- Cuello de configuración normal. Timo y Tiroides de tamaño aspecto y situación normales.
Torax en quilla con un bloque cardiopulmonar que no flota. Pulmónes con abundantes petequias diseminadas. Corazón con petequias aisladas en caras anterior y posterior.

ABDOMEN.- Cavidad peritoneal con contenido hemorrágico. Pancreas, bazo, hígado, riñones y suprarrenales hemorrágicos. Intestino grueso con abundante infiltrado hemorrágico. Resto sin interés.

AP. GENITOURINARIO.- Lo referido en el apartado anterior. Resto normal.

AP. LOCOMOTOR.- Normal.

OBSERVACIONES ACERCA DEL SISTEMA DE LA VENA PORTA.-

Tras la apertura de la pared abdominal anterior, según técnica habitual, y la disección roma hasta llegar al plano que nos interesa, nos encontramos un sistema de la vena porta aparentemente normal (fig. 958- 1 y 2) con las caracteristicas siguientes:

a.- Vena esplénica.- Sigue un trayecto arqueado de izquierda a derecha guardando unas relaciones normales con el páncreas al que se adhiere de cola a cabeza. Recibe una rama venosa indeterminada 10 mm. antes de su terminación.

b.- Vena mesentérica superior.- Vena de mediano calibre sigue un trayecto vertical recibiendo a 4 mm. de su terminación a la vena mesentérica inferior (fig. 958-2)

c.- Vena mesentérica inferior.- Sigue un trayecto ascendente de izquierda a derecha yendo a confluir en la vena mesentérica superior 4 mm. antes del comienzo del tronco portal (fig.958-2).

d.- Tronco de la vena porta.- El tronco portal se encuentra bien situado dentro del pedículo hepático. Posee una longitud de 27 mm. y un diametro, en su tercio medio de 4 mm. El ángulo porto-vertebral es de 30º (Ver esquema).
Se forma por la confluencia de la vena esplénica con el tronco resultante de la unión de las dos venas mesentéricas. A 7 mm. de su comienzo el tronco portal recibe, desde arriba a la vena pilórica (fig.958-2).
Realiza su división al penetrar en el parénquima hepático.



Fig.958-1



Fig.958-2

PROTOCOLO Nº 46

Hª CLINICA.- OB- MADRE.- C.O.R. EDAD.- 34 años.

PATOLOGIA DURANTE EL EMBARAZO.- Hipertensión, Amenaza de aborto.

PARTO.- Comienzo: Espontáneo.
Evolución: Normal.
Terminación: Espontáneo.

FETO Nº.- 978.

EDAD GESTACIONAL.- 154 días.

SEXO.- Varón.

PESO AL NACER.- 540 grs.

TALLA.- 30 cm.

APGAR AL NACER.- 2.

MUERTE.- Intraclínica, postparto.

CAUSA.- Inmadurez.

ASPECTO EXTERNO.- Normal.

FECHA NECROPSIA.- 2 de Abril de 1.977.

MEDIDAS.-

BA..... 18 mm.
Ø..... 2 mm.
BD..... 4 mm.
BH..... 3 mm.
BH'..... 8 mm.
Ang.p-v.. 45º.

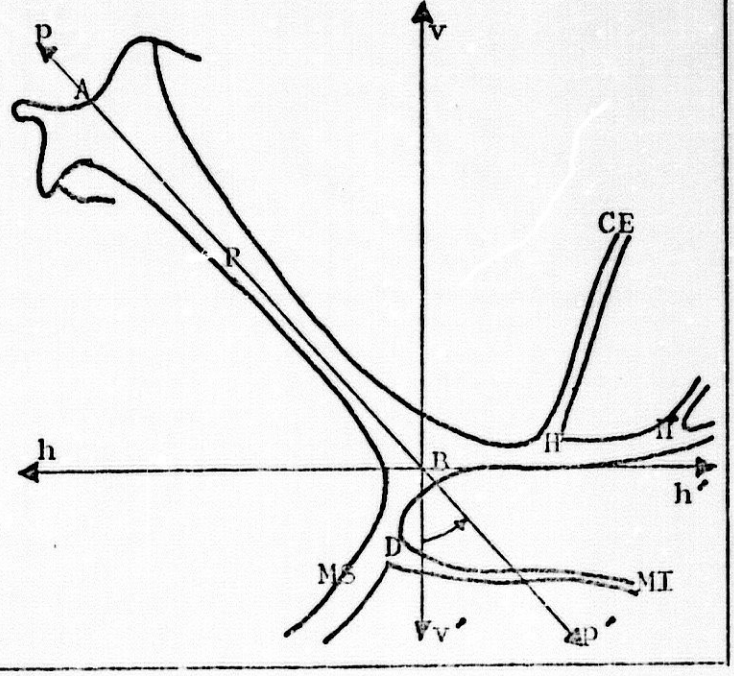

OBSERVACIONES NECROPSICAS.-

PIEL Y FANERAS.- Feto de aspecto normal con marcados signos de inmadurez. Cordón fresco. Labios cianóticos. Resto sin interés.

CRANEO Y S.N.C.- Cráneo de configuración normal. Fontanelas amplias. Meninges y encéfalo normales.

CUELLO Y TORAX.- Cuello de configuración normal. Timo y Tiroides de tamaño, aspecto y situación normales. Torax de configuración normal con un bloque cardiopulmonar que sí flota. Cisuración incompleta en pulmón derecho y cisura accesoria en pulmón izquierdo. Corazón con equímosis en borde interno del ventrículo derecho.

ABDOMEN.- Cavidad peritoneal con contenido seroso. Resto normal.

AP. GENITOURINARIO.- Testículos en cavidad abdominal. Resto normal.

AP. LOCOMOTOR.- Normal.

OBSERVACIONES ACERCA DEL SISTEMA DE LA VENA PORTA.-

Tras la apertura de la pared abdominal anterior, según técnica habitual, y la disección roma hasta llegar al plano que nos interesa, nos encontramos un sistema de la vena porta (Fig.978-1 y 2) con las siguientes caracteristicas:

a.- Vena esplénica.- Sigue un trayecto horizontal de izquierda a derecha recibiendo varias ramas en su trayecto, entre ellas la coronaria estomaquica a 3 mm. de su terminación (Fig.978-2).
Guarda unas relaciones normales con respecto al páncreas al que se adhiere de cola a cabeza.

b.- Vena mesentérica superior,- Vena de fino calibre sigue un trayecto oblicuo de derecha a izquierda y de abajo a arriba recibiendo el afluente venoso de la

mesentérica inferior a 4 mm. del comienzo del tronco portal (fig.978-2).

c.- Vena mesentérica inferior.- Sigue un trayecto ascendente de izquierda a derecha confluyendo en la vena mesentérica superior 4 mm. antes de su terminación (fig.978-2).

d.- Tronco de la vena porta.- Este tronco se nos presenta guardando unas relaciones normales con las vías biliares extrahepáticas.
Posee una longitud de 18 mm. y un diametro, en su tercio medio de 2 mm. El ángulo porto-vertebral es de 45º.(Ver esquema).
El tronco portal se forma por la confluencia de la vena esplénica con el tronco resultante de la unión de las dos venas mesentéricas (fig.978- 1 y 2).
Realiza su división antes de penetrar en el parénquima hepático.

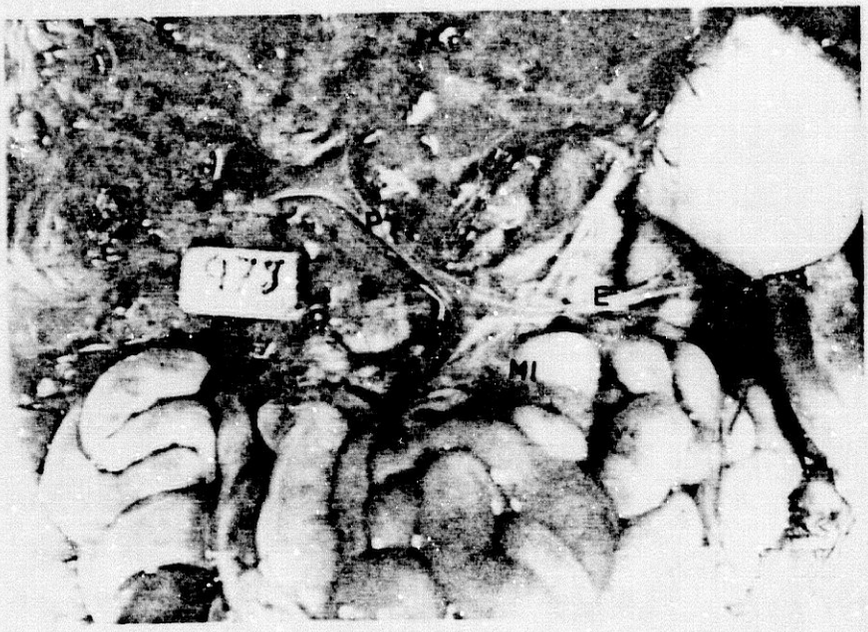

Fig.978-1

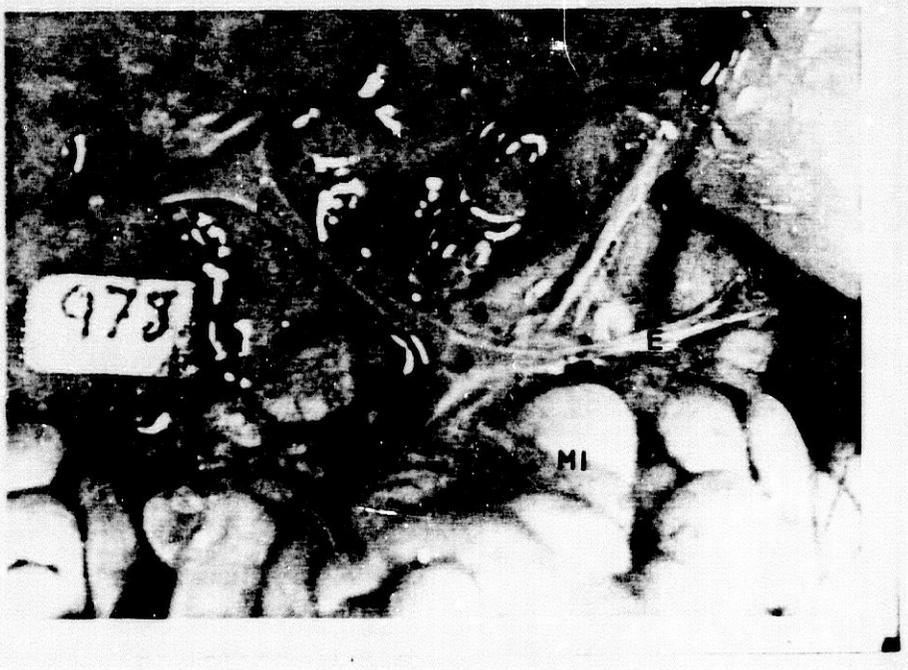

Fig.978-2

PROTOCOLO Nº 47

Hª CLINICA.- OB- MADRE.- C.E.M. EDAD.- 22 años.

PATOLOGIA DURANTE EL EMBARAZO.- Gestosis grave.Metrorragia.

PARTO.- Comienzo:Espontáneo.
Evolución:Normal.
Terminación:Espontáneo.

FETO Nº.- 979.

EDAD GESTACIONAL.- 196 días.

SEXO.- Varón.

PESO AL NACER.- 500 grs.

TALLA.- 30 cm.

APGAR AL NACER.- 1.(Apgar a los 5 minutos-3).

MUERTE.- Intraclínica,postparto.

CAUSA.- Toxemia grave.

ASPECTO EXTERNO.- Normal.

FECHA NECROPSIA.- 13 de Abril de 1.977.

MEDIDAS.-

BA..... 15 mm.
Ø..... 2 mm.
BE..... 4 mm.
Ang.p-v.. 25º.

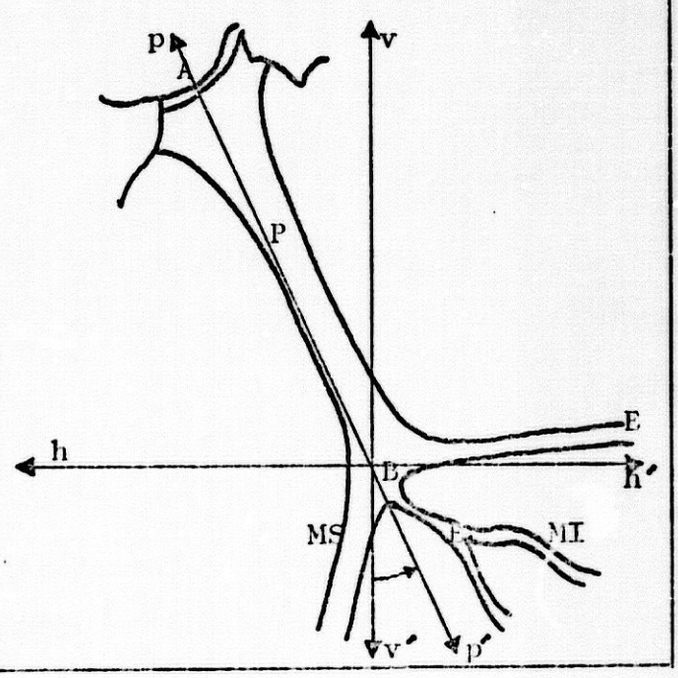

OBSERVACIONES NECROPSICAS.-

PIEL Y FANERAS.- Feto de aspecto normal. Cordón seco. Labios cianóticos. Resto normal.

CRANEO Y S.N.C.- Craneo de configuración normal. Fontanelas amplias. Encéfalo aparentemente normal.

CUELLO Y TORAX.- Cuello de configuración normal. Timo y Tiroides normales.
Torax de configuración normal con un bloque cardiopulmonar que sí flota. El pulmón derecho presenta una cisura accesoria que se inicia en el lóbulo apical de Nelsson y otra segunda que subdivide al lóbulo medio. Pulmón izquierdo y corazón normales.

ABDOMEN.- Cavidad peritoneal con contenido seroso. Estómago con contenido mucoso. Resto sin interés.

AP. GENITOURINARIO.- Criptorquidia. Resto normal.

AP. LOCOMOTOR.- Normal.

OBSERVACIONES ACERCA DEL SISTEMA DE LA VENA PORTA.-

Tras la apertura de la pared abdominal anterior, según técnica habitual, y la disección roma hasta llegar al plano que nos interesa; nos encontramos un sistema de la vena porta aparentemente normal (fig.979-1 y 2) con las siguientes caracteristicas:

a.- Vena esplénica.- Sigue un trayecto horizontal de izquierda a derecha, guardando unas relaciones normales con el páncreas que le acompaña de cola a cabeza.
No recibe en su recorrido ninguna rama venosa (fig.979-2)

b.- Vena mesentérica superior.- Vena de fino calibre que se dirige desde abajo hacia arriba sin recibir en su recorrido ningún afluente venoso que hayamos podido objetivar (fig.979-2).

c.- Vena mesentérica inferior.- Sigue un trayec

to oblicuo de izquierda a derecha y de abajo hacia arriba yendo a confluir en el ángulo formado por las venas esplénica y mesentérica superior, constituyendose en su bisectriz (fig.979-2).
Se forma por la unión de las dos ramas cólicas 4 mm. antes de su final.

d.- Tronco de la vena porta.- Bien situado dentro del pedículo hepático, guarda unas relaciones normales con las vías biliares extrahepáticas.
Posee una longitud de 15 mm. y un diametro, en su tercio medio, de 2 mm.El ángulo porto-vertebral es de 25º (ver esquema).
Se forma por la confluencia, en un mismo punto, de las venas esplénica, mesentérica superior y mesentérica inferior (fig.979-1 y 2).
No recibe en su recorrido ningún afluente venoso.
Realiza su división terminal antes de penetrar en el parénquima hepático.

Fig.979-1

Fig.979-2

PROTOCOLO Nº 48

Hª CLINICA.- OB-30169 MADRE.- C.R.G. EDAD.- 39 años.

PATOLOGIA DURANTE EL EMBARAZO.- Fiebre y cuadro gripal.

PARTO.- Comienzo:Cesárea electiva.
Evolución:Cesárea electiva.
Terminación:Cesárea electiva.

FETO Nº.- 980-A.

EDAD GESTACIONAL.- 246 días.

SEXO.- Varón.

PESO AL NACER.- 4.100 grs.(Ambos gemelos toracópagos).

TALLA.- 48 cm.

APGAR AL NACER.- 0.

MUERTE.- Anteparto,extraclínica.

CAUSA.- Malformación congénita grave.

ASPECTO EXTERNO.- Maceración IIº.Gemelar toracópago.

FECHA NECROPSIA.- 14 de Abril de 1.977.

MEDIDAS.-

BA..... 31 mm.
Ø..... 3 mm.
BC..... 8 mm.
BD..... 3 mm.
BG..... - mm.
Ang.p-v.. 90º.

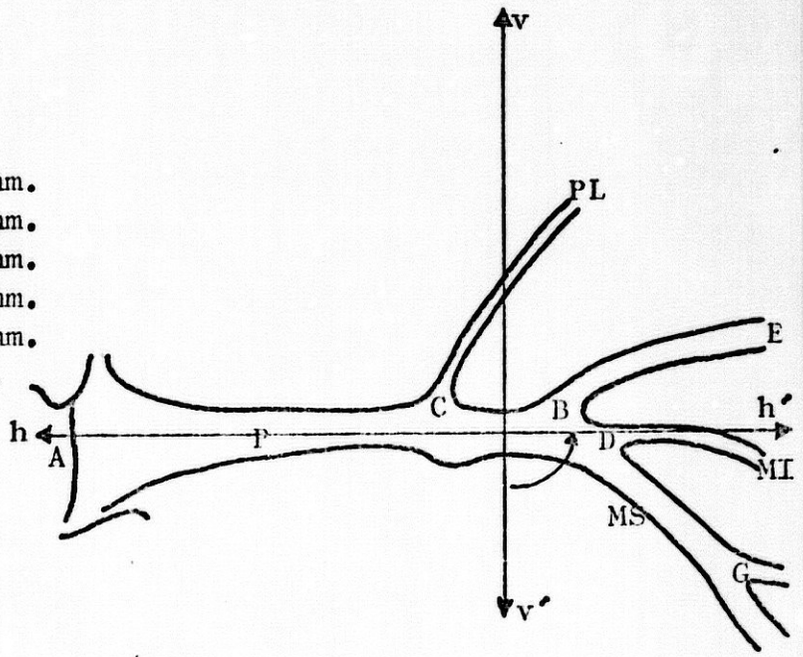

OBSERVACIONES NECROPSICAS.-

PIEL Y FANERAS.- Feto de aspecto macerado.Gemelar toracópago con feto nº 980-B. Placenta monocorial-monoamniotica.Cordón umbilical fresco con dos arterias umbilicales. Resto sin interés.

CRANEO Y S.N.C.- Craneo de configuración normal. Fontanelas normales.Encéfalo aparentemente normal.

CUELLO Y TORAX.- Cuello de configuración normal.Timo y Tiroides normales.
Torax unido al feto nº 980-B por su cara anterior con un corazón único para ambos fetos.

ABDOMEN.- Cavidad peritoneal con contenido serohemático. Existen dos arterias umbilicales.Hígado soldado al del feto 980-B. Ciego normal y bien situado. Apéndice retrocecal. Resto sin interés.

AP.GENITOURINARIO.- Normal.

AP.LOCOMOTOR.- Normal.

OBSERVACIONES ACERCA DEL SISTEMA DE LA VENA PORTA.-

Tras la apertura de la pared abdominal anterior,conjuntamente con la del otro feto toracópago nos encontramos una masa hepática común a los dos fetos y un sistema de la vena porta con unas peculiaridades que pasamos a describir:

a.- Vena esplénica.- Sigue un trayecto oblicuo de izquierda a derecha y de arriba a abajo siendo sus relaciones con respecto al páncreas normales.No recibe en su trayecto ningún tronco venoso de importancia.

b.- Vena mesentérica superior.- Sigue un trayecto oblicuo de izquierda a derecha y de abajo a arriba, confluyendo para formar el tronco portal sin recibir ningun afluente venoso.(fig.980-A-2).

c.- Vena mesentérica inferior.- Sigue un trayecto horizontal de izquierda a derecha continuando su eje

longitudinal con el del tronco portal (fig.980-A-2).

d.- Tronco de la vena porta.- A pesar de que el pedículo hepático está situado anomalamente, el tronco portal se nos presenta guardando unas relaciones normales con las vías biliares extrahepáticas, apareciendo en el ángulo formado por el conducto hepático común y el conducto cistico.
Posee una longitud de 31 mm. y un diametro, en su tercio medio, de 3 mm. El ángulo porto-vertebral es de 90º (Ver esquema).
Se forma por la confluencia, en un mismo punto, de las venas esplénica, mesentérica inferior y mesentérica superior (fig.980-A-1y2).
A 8 mm. de su comienzo recibe, desde arriba, a la vena pilórica.
Antes de penetrar en el parénquima hepático se ensancha su calibre para realizar su división.

PROTOCOLO Nº 49

Hª CLINICA.- OB-30169 MADRE.- C.R.G. EDAD.- 39 años.

PATOLOGIA DURANTE EL EMBARAZO.- Fiebre y cuadro gripal.

PARTO.- Comienzo:Cesárea electiva.
Evolución:Cesárea electiva.
Terminación:Cesárea electiva.

FETO Nº.- 980-B.

EDAD GESTACIONAL.- 246 días.

SEXO.- Varón.

PESO AL NACER.- 4.100 grs.(Ambos gemelos toracópagos).

TALLA.- 48 cm.

APGAR AL NACER.- 0.

MUERTE.- Anteparto,extraclínica.

CAUSA.- Malformación congénita grave.

ASPECTO EXTERNO.- Maceración IIº.Gemelar toracópago.

FECHA NECROPSIA.- 14 de Abril de 1.977.

MEDIDAS.-

BA..... 25 mm.
Ø..... 3 mm.
BD..... 16 mm.
BG..... 8 mm.
Ang.p-v.. 90º.

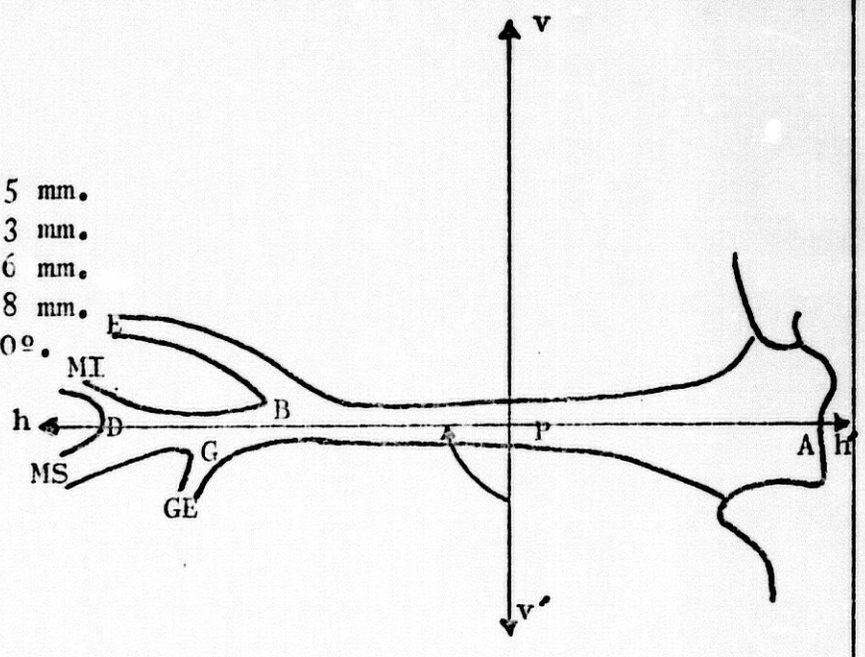

OBSERVACIONES NECROPSICAS.-

PIEL Y FANERAS.- Feto de aspecto macerado. Gemelar toracópago con feto nº 980-A. Placenta monocorial-monoamniotica. Cordón umbilical fresco con una sola arteria umbilical(falta la de su lado izquierdo). Resto sin interés.

CRANEO Y S.N.C.- Craneo de configuración normal.Fontanelas normales.Meninges y encéfalo aparentemente normales.

CUELLO Y TORAX.- Cuello de configuración normal. Timo y Tiroides normales.
Torax unido al del feto nº980-A por su cara anterior.Carece de corazón ya que el único para ambos fetos se encuentra en el otro gemelo.

ABDOMEN.- Cavidad peritoneal con contenido sero-hemático. Existe una sola arteria umbilical faltando la de su lado izquierdo. Hígado soldado al del feto 980-A. "Situs inversus" en todas las visceras abdominales.Divertículos de Meckel.

AP.GENITOURINARIO.- Normal.

AP.LOCOMOTOR.- Normal.

OBSERVACIONES ACERCA DEL SISTEMA DE LA VENA PORTA.-

Tras la apertura de la pared abdominal anterios,conjuntamente con la del otro feto toracópago, nos encontramos una masa hepática común a los dos fetos,encontrandose en éste en su lado izquierdo; y un sistema de la vena porta con unas peculiaridades que pasamos a describir:

a.- Vena esplénica.- Sigue un trayecto oblicuo de derecha a izquierda y de arriba a abajo.No recibe en su trayecto ningún tronco venoso de importancia.Sus relaciones anatómicas son normales (fig.980-B-2).

b.- Vena mesentérica superior.- Vena de fino calibre,sigue un trayecto horizontal de derecha a izquierda.Recibe a 16 mm. de su terminación el tronco venoso

de la mesentérica inferior, y a 8 mm. de su final el -- tronco de la vena gastroepiploica derecha (fig.980-B-2).

c.- Vena mesentérica inferior.- Sigue un trayecto oblicuo de derecha a izquierda y de arriba a abajo desembocando en el torrente de la vena mesentérica superior 16 mm. antes del comienzo del tronco portal. (fig.980-B-2).

d.- Tronco de la vena porta.- A pesar de que el pedículo hepático se encuentra en "situs inversus", al igual que el resto de las vísceras abdominales, el tronco portal se nos presenta bien relacionado con las vías biliares extrahepáticas.
Posee una longitud de 25 mm. y un diametro, en su tercio medio, de 3mm. El ángulo porto-vertebral es de -90º (Ver esquema).
Se forma por la confluencia de la vena esplénica con el tronco común resultante de la unión de las dos venas mesentéricas (fig.980-B-1 y 2).
Antes de penetrar en el parénquima hepático el tronco portal se divide en sus dos ramas caracteristicas siendo la primera anterior a la segunda.

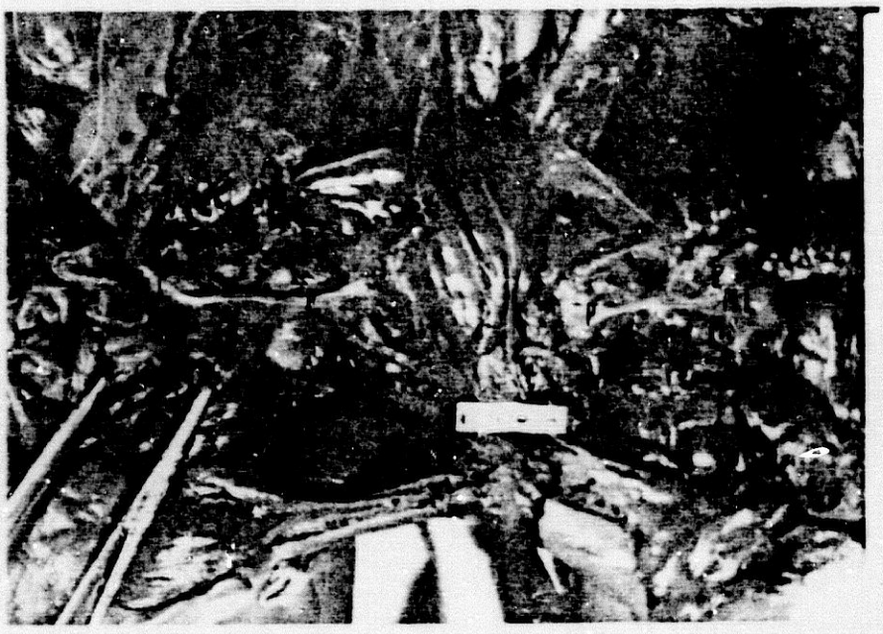

Fig.980-A-B-1

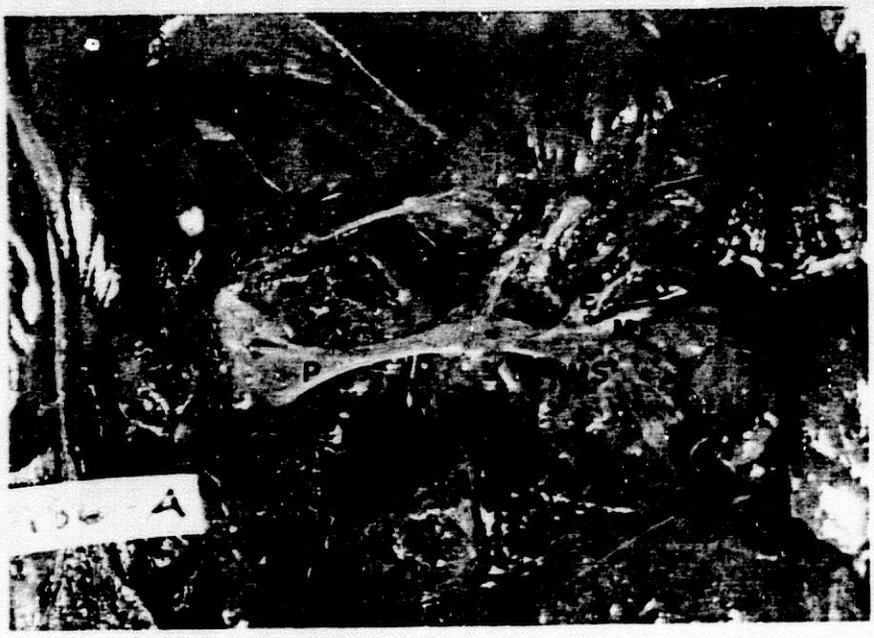

Fig.980-A-2

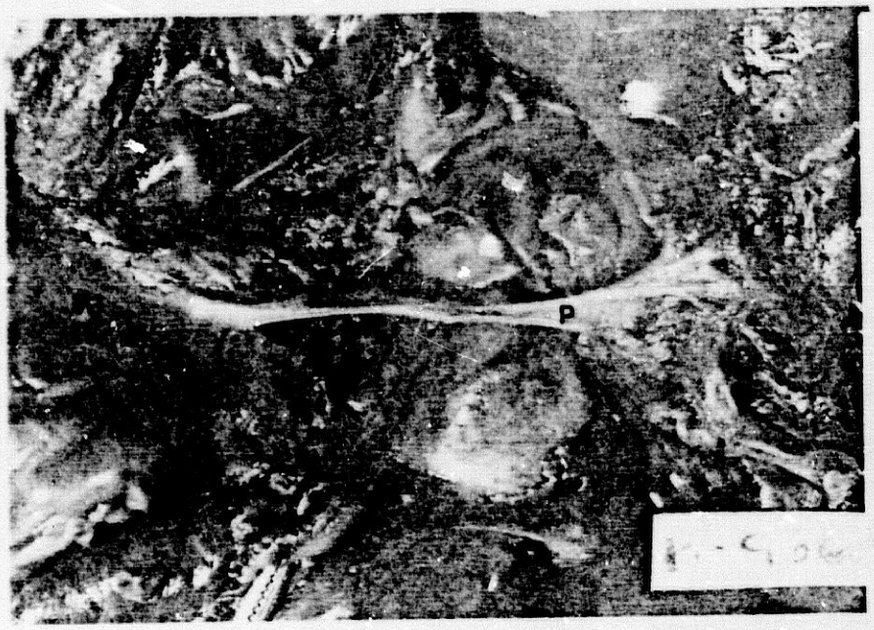

Fig.980-B-2

PROTOCOLO Nº 50

Hª CLINICA.- CP-4046 MADRE.- M.CH.M. EDAD.-29 años.

PATOLOGIA DURANTE EL EMBARAZO.- Piuria transitoria.

PARTO.- Comienzo:Espontáneo.
Evolución:Normal.
Terminación:Espontáneo.

FETO Nº.- CP-4046.

EDAD GESTACIONAL.- 280 días.

SEXO.- Varón.

PESO AL NACER.- 2.620 grs.

TALLA.- 49 cm.

APGAR AL NACER.- 7.

MUERTE.- Al mes de su nacimiento.Intraclínica.

CAUSA.- Probable malformación renal.Hidronefrosis.

ASPECTO EXTERNO.- Normal.

FECHA NECROPSIA.- 15 de Abril de 1.977.

MEDIDAS.-

BA..... 30 mm.
Ø..... 4 mm.
BC..... 20 mm.
BD..... 16 mm.
Ang.p-v.. 60º.

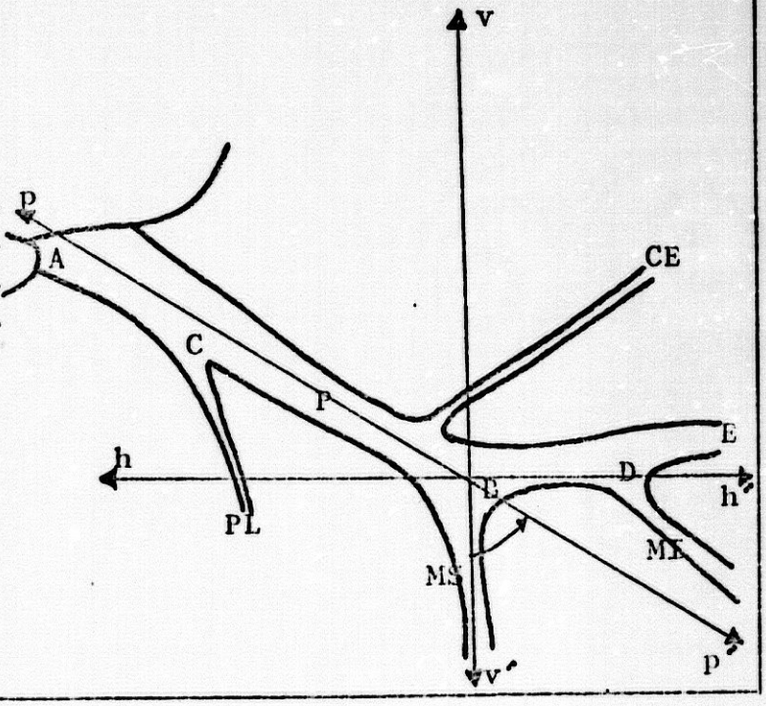

OBSERVACIONES NECROPSICAS.-

PIEL Y FANERAS.- Feto de aspecto normal.Cordón desprendido.Resto normal.

CRANEO Y S.N.C.- Craneo de configuración normal.Fontanelas normales.Meninges y encéfalo normales.

CUELLO Y TORAX.- Cuello de configuración normal.Timo y Tiroides de aspecto,tamaño y situación normales. Torax de configuración normal con un bloque cardiopulmonar que sí flota.

ABDOMEN.- Cavidad peritoneal con escaso contenido ascítico.Resto normal.

AP.GENITOURINARIO.- Hidronefrosis.Resto normal.

AP.LOCOMOTOR.- Normal.

OBSERVACIONES ACERCA DEL SISTEMA DE LA VENA PORTA.-

Tras la apertura de la pared abdominal anterior, y la disección roma hasta llegar al plano que nos interesa; nos encontramos un sistema de la vena porta aparentemente normal (fig.4046-1 y 2) con las siguientes características:

a.- Vena esplénica.- Sigue un trayecto horizontal de izquierda a derecha recibiendo, desde abajo, a 16 mm. de su terminación a la vena mesentérica inferior (fig.4046-2). Sus relaciones con respecto al páncreas son normales.

b.- Vena mesentérica superior.- Vena de mediano calibre que se dirige desde el mesenterio hacia su confluencia con el tronco resultante de la unión de las venas esplénica y mesentérica inferior, sin recibir en su trayecto ningún tronco venoso de interés.

c.- Vena mesentérica inferior.- Sigue un trayecto oblicuo de izquierda a derech a y de abajo a arriba confluyendo en el tronco de la vena esplénica a 16 mm. de su terminación (fig.4046-2).

d.- Tronco de la vena porta.- Bien situado dentro del pedículo hepático se forma por la confluencia del tronco resultante de la unión de las venas esplénica y mesentérica inferior con la vena mesentérica superior (Fig.4046-1 y 2).
Posee una longitud de 30 mm. y un diametro, en su tercio medio, de 4 mm.El ángulo porto-vertebral es de 60º. (Ver esquema).
Practicamente en su comienzo recibe desde arriba a la vena coronaria estomaquica y a 10 mm de su terminación a la vena pilórica (fig.4046-1 y 2).

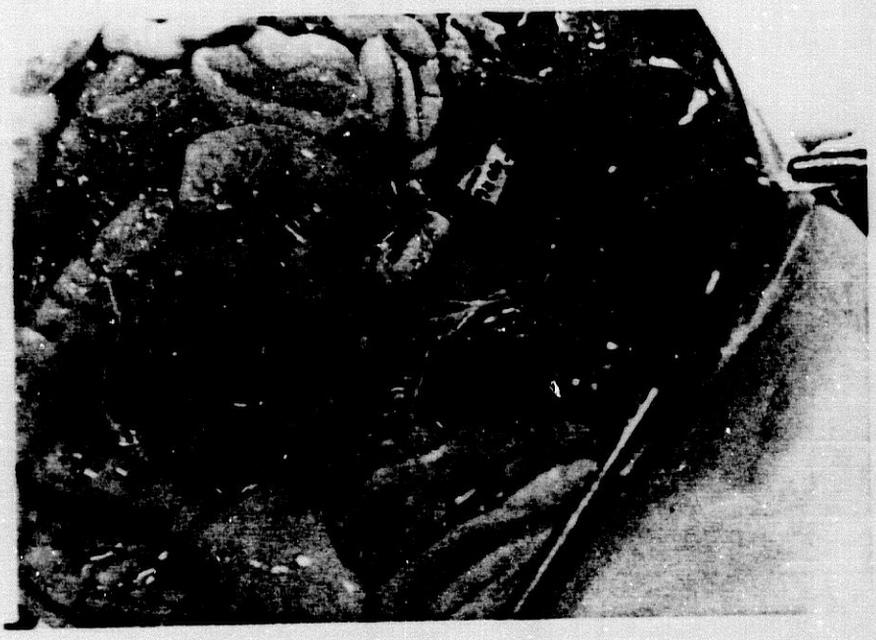

Fig.4046-1

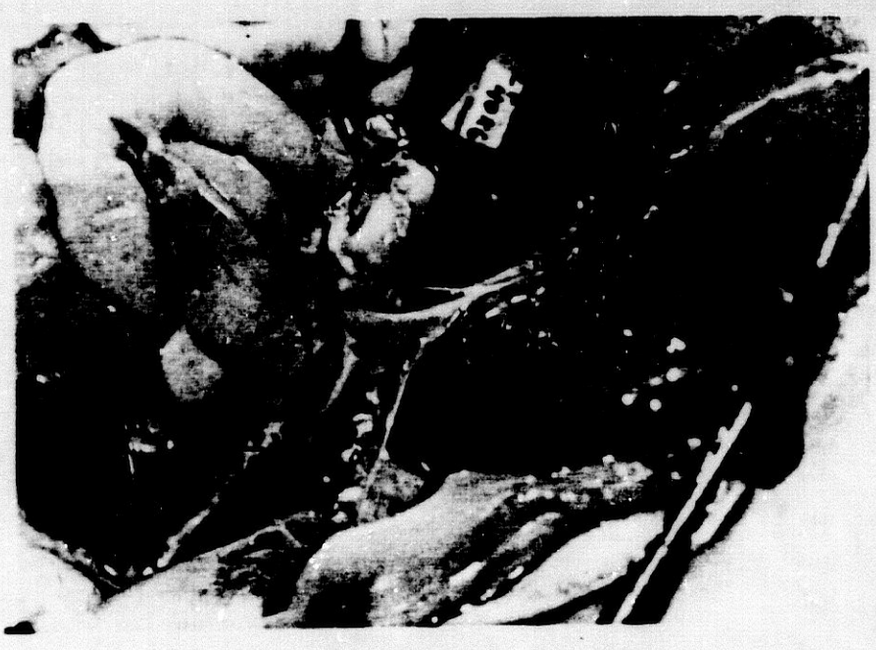

Fig.4046-2

PROTOCOLO Nº 51

Hª CLINICA.- OB-29766 MADRE.- L.B.F. EDAD.- 22 años.

PATOLOGIA DURANTE EL EMBARAZO.- Amenaza de aborto tardío. (Contracciones uterinas).

PARTO.- Comienzo:Espontáneo.
Evolución:Normal.
Terminación:Espontáneo.

FETO Nº.- 989.

EDAD GESTACIONAL.- 172 días.

SEXO.- Varón.

PESO AL NACER.- 550 grs.

TALLA.- 31 cm.

APGAR AL NACER.- 6.

MUERTE.- Postparto,intraclínica.A las 1 hora y 15 minutos de su nacimiento.

CAUSA.- Alto grado de inmadurez.

ASPECTO EXTERNO.- Normal.

FECHA NECROPSIA.- 28 de Mayo de 1.977.

MEDIDAS.-

BA..... 14 mm.
Ø..... 2 mm.
BD..... 5 mm.
Ang.p-v.. 23º.

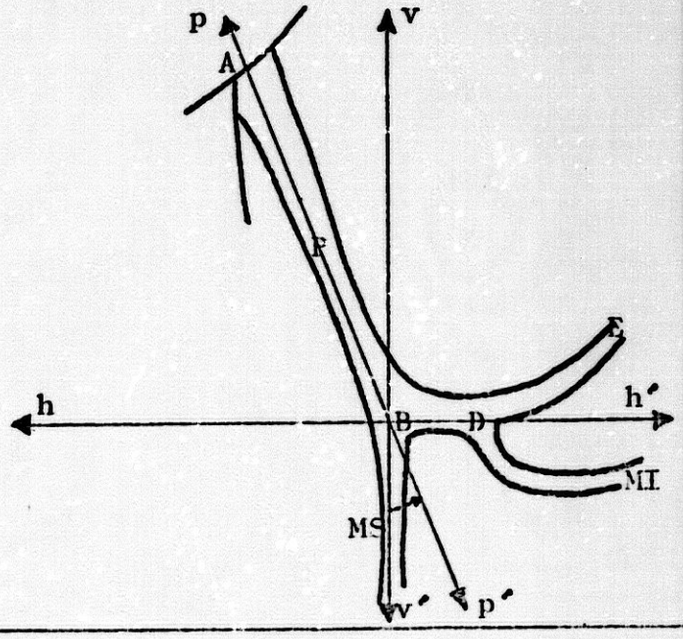

OBSERVACIONES NECROPSICAS.-

PIEL Y FANERAS.- Feto de aspecto normal. Vernix caseoso. Resto normal.

CRANEO Y S.N.C.- Cefalohematoma en pericráneo. Fontanelas amplias. Encéfalo pálido y resblandecido - aparentemente normal.

CUELLO Y TORAX.- Cuello de configuración normal. Timo normal de 4 grs. de peso. Tiroides normal con un peso de 1 grs.
Torax de configuración con un bloque cardiopulmonar de 32 grs. de peso que no flota. Resto -- normal.

ABDOMEN.- Estómago con contenido mucoso. Resto normal.

AP. GENITOURINARIO.- Testículos intrapélvicos.

AP. LOCOMOTOR.- Normal.

OBSERVACIONES ACERCA DEL SISTEMA DE LA VENA PORTA.-

Tras la apertura de la pared abdominal anterior, según técnica habitual, y la disección roma hasta llegar al plano que nos interesa; nos encontramos un sistema de la vena porta aparentemente normal (fig.989-1 y 2) con las siguientes caracteristicas:

a.- Vena esplénica.- Sigue un trayecto descendente de izquierda a derecha, guardando unas relaciones normales con el páncreas que le acompaña de cola a cabeza.
Recibe, 5 mm. antes de su terminación, al tronco de la vena mesentérica inferior (fig.989-2).

b.- Vena mesentérica superior.- Vena de mediano calibre que se dirige de abajo hacia arriba sin recibir en su trayecto ninguna rama venosa de interés (fig.989-2)

c.- Vena mesentérica inferior.- Sigue un trayecto oblicuo de izquierda a derecha y de abajo hacia arriba yendo a confluir en la vena esplénica, 5 mm. antes

-989-

del comienzo del tronco portal (fig.989-2).

d.- Tronco de la vena porta.- Bien situado dentro del pedículo hepático, guarda unas relaciones normales con las vías biliares extrahepáticas.
Posee una longitud de 14 mm. y un diametro, en su tercio medio, de 2 mm. El ángulo porto-vertebral es de 23º (ver esquema).
Se forma por la confluencia del tronco resultante de la unión de las venas esplénica y mesentérica inferior con la vena mesentérica superior (fig.989-1 y 2).
Realiza su división terminal una vez que ha penetrado dentro del parénquima hepático.

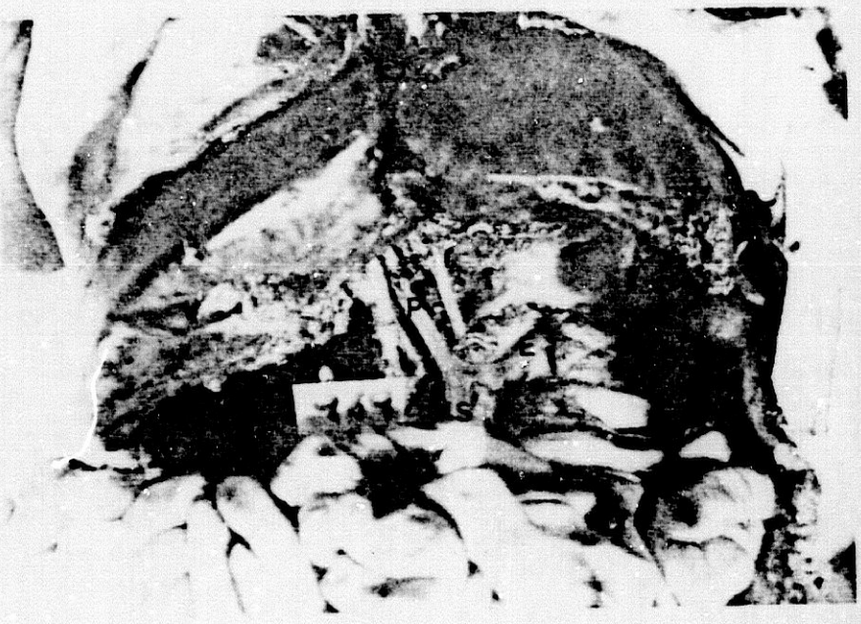

Fig.989-1

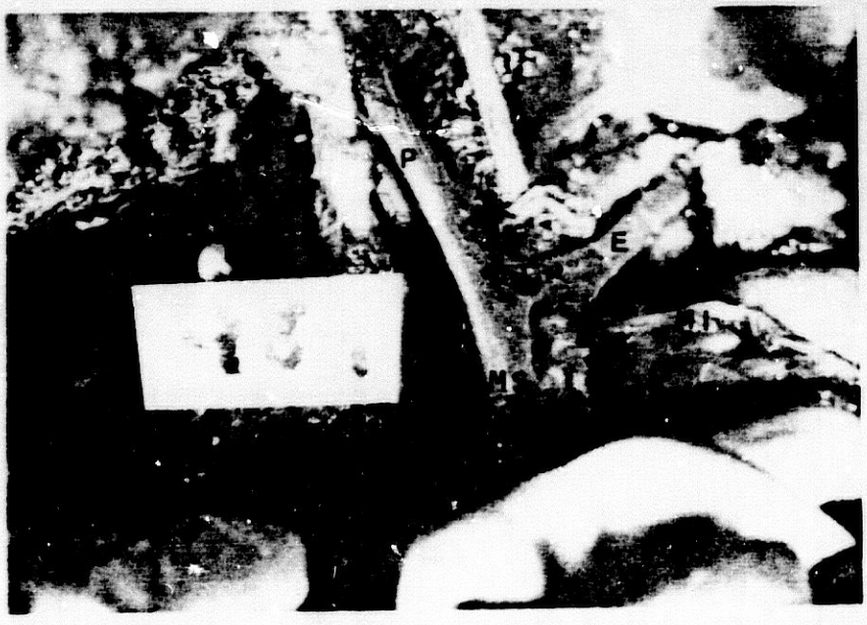

Fig.989-2

PROTOCOLO Nº 52

Hª CLINICA.- OB-29739 MADRE.- I.H.M. EDAD.- 31 años.

PATOLOGIA DURANTE EL EMBARAZO.- Retardo de crecimiento intrauterino.(Esterilidad de 9 años).

PARTO.- Comienzo:Inducido.
Evolución:Normal.
Terminación:Espontáneo.

FETO Nº.- 990.

EDAD GESTACIONAL.- 282 días.

SEXO.- Varón.

PESO AL NACER.- 2.600 grs.

TALLA.- 49 cm.

APGAR AL NACER.- 0.

MUERTE.- Anteparto,extraclínica.

CAUSA.- No consta.

ASPECTO EXTERNO.- Maceración IIIº.

FECHA NECROPSIA.- 2 de Junio de 1.977.

MEDIDAS.-

BA..... 24 mm.
Ø..... 4 mm.
BG..... 11 mm.
BE..... 17 mm.
Ang.p-v.. 25º.

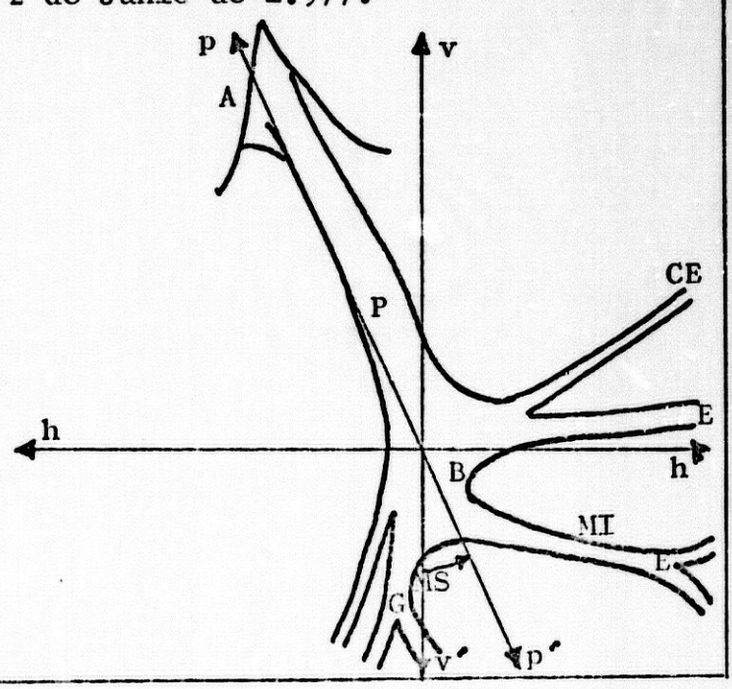

OBSERVACIONES NECROPSICAS.-

PIEL Y FANERAS.- Feto de aspecto macerado de IIIº. Resto sin interés.

CRANEO Y S.N.C.- No se estudia debido al intenso grado de autolisis.

CUELLO Y TORAX.- Cuello de configuración normal. Timo normal con un peso de 7 grs. Tiroides no estudiado debido a su intenso grado de autolisis. Torax de configuración normal con un bloque cardiopulmonar de 60 grs. de peso que no flota. Pulmones de coloración violeta. Corazón de aspecto normal con comunicación interauricular tipo fosa oval y comunicación interventricular basal media.

ABDOMEN.- Cavidad peritoneal con contenido hemático. Resto normal.

AP. GENITOURINARIO.- Testículos en parte superior de bolsas.

AP. LOCOMOTOR.- Normal.

OBSERVACIONES ACERCA DEL SISTEMA DE LA VENA PORTA.-

Tras la apertura de la pared abdominal anterior, según técnica habitual, y la disección roma hasta llegar al plano que nos interesa; nos encontramos un sistema de la vena porta aparentemente normal (fig.990-1 y 2) con las caracteristicas siguientes:

a.- Vena esplénica.- Sigue un trayecto horizontal de izquierda a derecha, guardando unas relaciones normales con el páncreas que le acompaña de cola a cabeza.
Practicamente en su terminación recibe el tronco de la vena coronaria estomaquica (fig.990-2).

b.- Vena mesentérica superior.- Vena de grueso calibre que se dirige desde abajo hacia arriba recibiendo el último afluente venoso 11 mm. antes del comienzo

del tronco portal.
Recibe, a la vena mesentérica inferior pocos mm. antes de su final (fig.990-2).

c.- Vena mesentérica inferior.- Sigue un trayecto oblicuo de izquierda a derecha y de abajo hacia arriba yendo a confluir, como hemos mencionado en el apartado anterior, al finalizar la vena mesentérica superior. Se forma por la confluencia de las dos venas cólicas - 17 mm. antes de su final.

d.- Tronco de la vena porta.- Bien situado dentro del pedículo hepático, guarda unas relaciones normales con las vías biliares extrahepáticas.
El tronco portal, que se encuentra contorsionado sobre su eje longitudinal, posee una longitud de 24 mm. y un diametro, en su tercio medio, de 4 mm. El ángulo portovertebral es de 25º (ver esquema).
Se forma por la confluencia de la vena esplénica con el tronco resultante de la unión de las dos venas mesentéricas (fig.990-1 y 2).
Realiza su división terminal antes de penetrar en el parénquima hepático.

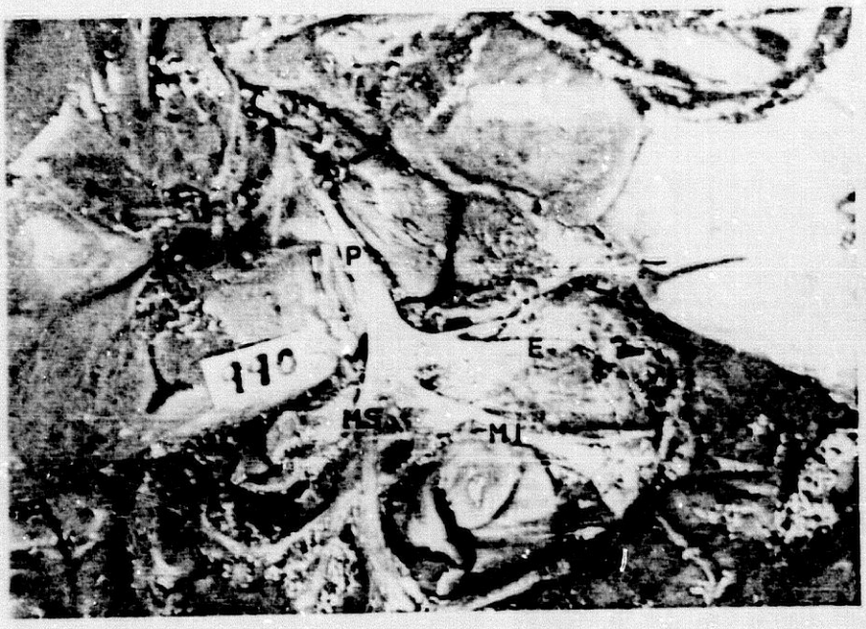

Fig.990-1

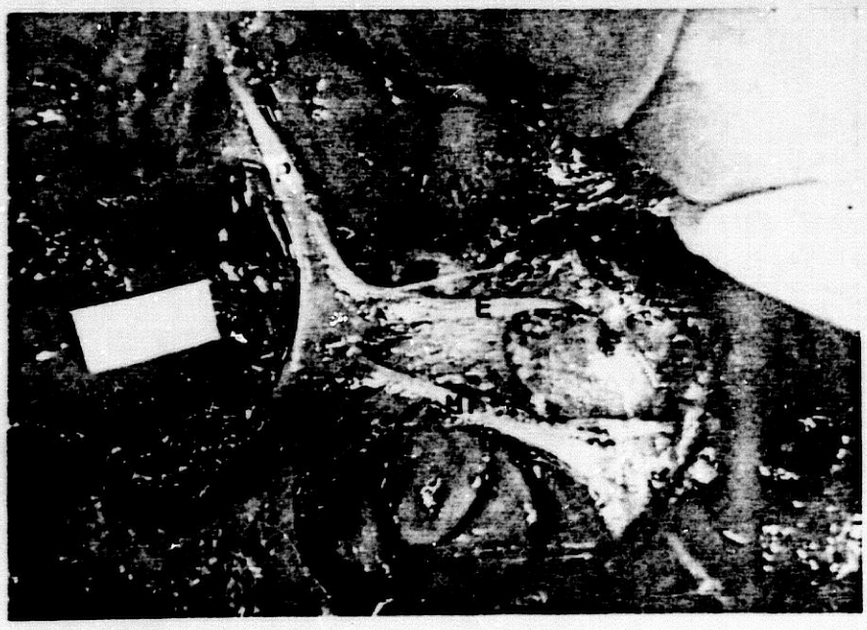

Fig.990-2

PROTOCOLO Nº 53

Hª CLINICA.- OB- -- MADRE.- M.V.A. EDAD.- No cons.

PATOLOGIA DURANTE EL EMBARAZO.- Meningoencefalitis tratada intrahospitalariamente.

PARTO.- Comienzo:Espontáneo.
Evolución:Normal.
Terminación:Espontáneo.

FETO Nº.- 991.

EDAD GESTACIONAL.- 180 días.

SEXO.- Varón.

PESO AL NACER.- 800 grs.

TALLA.- 36 cm.

APGAR AL NACER.- 0.

MUERTE.- Anteparto,extraclínica.

CAUSA.- Meningoencefalitis materna.Hemorragia subdural.

ASPECTO EXTERNO.- Normal.

FECHA NECROPSIA.- 6 de Junio de 1.977.

MEDIDAS.-

BA..... 19 mm.
Ø..... 3 mm.
BC..... 3 mm.
BD..... 3 mm.
BG..... 10 mm.
Ang.p-v.. 55º.

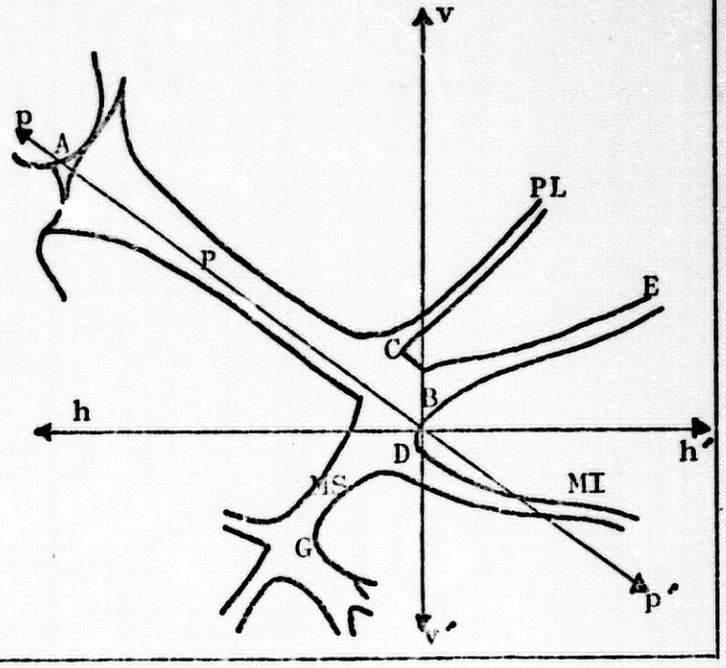

OBSERVACIONES NECROPSICAS.-

PIEL Y FANERAS.- Feto de aspecto normal. Resto sin interés.

CRANEO Y S.N.C.- Cráneo de configuración normal. Fontanelas amplias. Hemorragia subdural. Encéfalo resblandecido y aparentemente normal.

CUELLO Y TORAX.- Cuello de configuración normal. Timo de forma, aspecto y situación normales con un peso de 4 grs. Tiroides de 0,5 grs. de peso normal.
Torax de configuración normal con un bloque cardiopulmonar de 28 grs. de peso que no flota. Corazón normal.

ABDOMEN.- Cavidad peritoneal normal. Estómago normal con contenido mucoso. Resto sin interés.

AP. GENITOURINARIO.- Testículos en cavidad abdominal.

AP. LOCOMOTOR.- Normal.

991.

OBSERVACIONES ACERCA DEL SISTEMA DE LA VENA PORTA.-

Tras la apertura de la pared abdominal anterior, según técnica habitual, y la disección roma hasta llegar al plano que nos interesa; nos encontramos un sistema de la vena porta aparentemente normal (fig.991-1 y 2) con las siguientes caracteristicas:

a.- Vena esplénica.- Sigue un trayecto descendente de izquierda a derecha, guardando unas relaciones normales con el páncreas que le acompaña de cola a cabeza.
No recibe en su recorrido ninguna rama venosa (fig.991-2)

b.- Vena mesentérica superior.- Vena de mediano calibre que se dirige oblicuamente hacia arriba recibiendo varias ramas a lo largo de su recorrido que pasamos a describir:
A 10 mm. de su terminación confluyen varias ramas de grueso calibre que son las que realmente constituyen el

tronco venoso. Por otra parte, 3 mm. antes del comienzo del tronco portal recibe a la vena mesentérica inferior (fig.991-2).

c.- Vena mesentérica inferior.- Sigue un trayecto oblicuo de izquierda a derecha y de abajo hacia arriba yendo a confluir en la vena mesentérica superior como hemos comentado anteriormente (fig.991-2).

d.- Tronco de la vena porta.- Bien situado dentro del pedículo hepático, guarda unas relaciones normales con las vías biliares extrahepáticas.
Posee una longitud de 19 mm. y un diametro, en su tercio medio, de 3 mm. El ángulo porto-vertebral es de 55º (ver esquema).
Se forma por la confluencia de la vena esplénica con el tronco resultante de la unión de las dos venas mesentéricas (fig.991-1 y 2).
A 3 mm. de su comienzo recibe el tronco de la vena pilórica (fig.991-2).
Realiza su división terminal al penetrar en el parénquima hepático.

Fig.991-1



Fig.991-2

PROTOCOLO Nº 54

Hª CLINICA.- OB- MADRE.- R.D.M. EDAD.- 26 años.

PATOLOGIA DURANTE EL EMBARAZO.- Metrorragia en el primer trimestre. Embarazo de alto riesgo.

PARTO.- Comienzo: Espontáneo.
Evolución: Normal.
Terminación: Espontáneo.

FETO Nº.- 992.

EDAD GESTACIONAL.- 254 días.

SEXO.- Hembra.

PESO AL NACER.- 2.000 grs.

TALLA.- No consta en la historia.

APGAR AL NACER.- 0.

MUERTE.- Postparto, intraclínica.

CAUSA.- Hidronefrosis bilateral.

ASPECTO EXTERNO.- Normal.

FECHA NECROPSIA.- 6 de Junio de 1.977.

MEDIDAS.-

BA..... 29 mm.
Ø..... 4 mm.
BC..... 4 mm.
BD..... 5 mm.
Ang.p-v.. 40º.

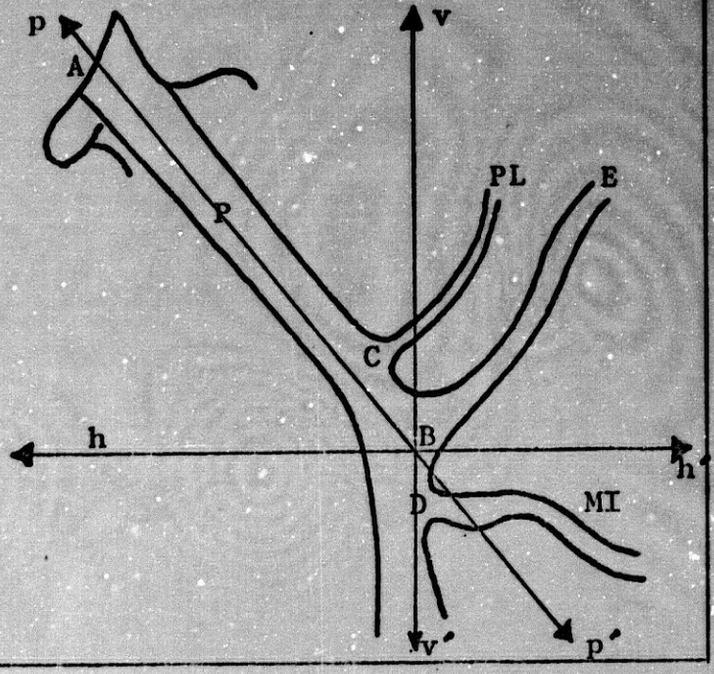

OBSERVACIONES NECROPSICAS.-

PIEL Y FANERAS.- Normal.

CRANEO Y S.N.C.- Cráneo de configuración normal. Fontanelas amplias. Espacio subdural edematoso. Encéfalo aparentemente normal de aspecto congestivo.

CUELLO Y TORAX.- Cuello normal. Timo normal con petequias abundantes y 12 grs. de peso . Tiroides normal con un peso de 2 grs.
Torax normal con un bloque cardiopulmonar de 68 grs. de peso que no flota. Pulmones que presentan unos lóbulos inferiores con una coloración roja oscura. Corazón normal con petequias a nivel del tronco de la pulmonar y de la región infundibular del ventrículo derecho. Comunicación interauricular (tipo fosa oval, puntiforme). Válvulas edematosas.

ABDOMEN.- Cavidad peritoneal normal. Estómago normal sin contenido. Duodeno y páncreas normales. Hígado normal. Bazos supernumerarios. Riñón derecho hidronefrótico con 100 grs.de peso . Riñón izquierdo hidronefrótico con 93 grs. de peso. Ambos riñones ocupan practicamente toda la cavidad abdominal.

AP.GENITOURINARIO.- Vejiga normal,trígono comprobado. Genitales normales.

AP. LOCOMOTOR.- Normal.

OBSERVACIONES ACERCA DEL SISTEMA DE LA VENA PORTA.-

Tras la apertura de la pared abdominal anterior, según técnica habitual, y la disección roma hasta llegar al plano que nos interesa; nos encontramos un sistema de la vena porta aparentemente normal (fig.992-1 y 2) con las siguientes caracteristicas:

a.- Vena esplénica.- Sigue un trayecto descendente de izquierda a derecha sin guardar las relaciones habituales con el páncreas ya que éste sigue un trayecto más horizontal (fig.992-2).No recibe en su trayecto ninguna rama venosa.

b.- Vena mesentérica superior.- Vena de mediano calibre que se dirige desde abajo hacia arriba recibiendo, 5 mm. antes de su terminación el tronco de la vena mesentérica inferior (fig.992-2).

c.- Vena mesentérica inferior.- Sigue un trayecto oblicuo (practicamente horizontal) de izquierda a derecha. Confluye en la vena mesentérica superior 5 mm. antes del comienzo del tronco portal (fig.992-2).

d.- Tronco de la vena porta.- Bien situado dentro del pedículo hepático, guarda unas relaciones normales con las vías biliares extrahepáticas.
Posee una longitud de 29 mm. y un diametro, en su tercio medio, de 4 mm. El ángulo porto-vertebral es de 40º (ver esquema).
Se forma por la confluencia de la vena esplénica con el tronco resultante de la unión de las dos venas mesentéricas (fig.992-1 y 2).
Recibe a la vena pilórica a los 4 mm. de su comienzo y realiza su división terminal una vez que ha penetrado en el parénquima hepático (fig.992-2).

Fig.992-1

Fig.992-2

PROTOCOLO Nº 55

Hª CLINICA.- OB-30514 MADRE.- T.S.S. EDAD.- 24 años.

PATOLOGIA DURANTE EL EMBARAZO.- Retardo de crecimiento uterino.

PARTO.- Comienzo:Espontáneo.
Evolución:Normal.
Terminación:Espontáneo.

FETO Nº.- 1.004.

EDAD GESTACIONAL.- 280 días.

SEXO.- Hembra.

PESO AL NACER.- 2.000 grs.

TALLA.- 48 cm.

APGAR AL NACER.- 0.

MUERTE.- Anteparto,extraclínica.

CAUSA.- Desconocida.

ASPECTO EXTERNO.- Normal.

FECHA NECROPSIA.- 6 de Octubre de 1.977.

MEDIDAS.-

BA..... 22 mm.
Ø..... 4 mm.
BD..... 10 mm.
BG..... 15 mm.
BH..... 12 mm.
Ang.p-v.. 0º.

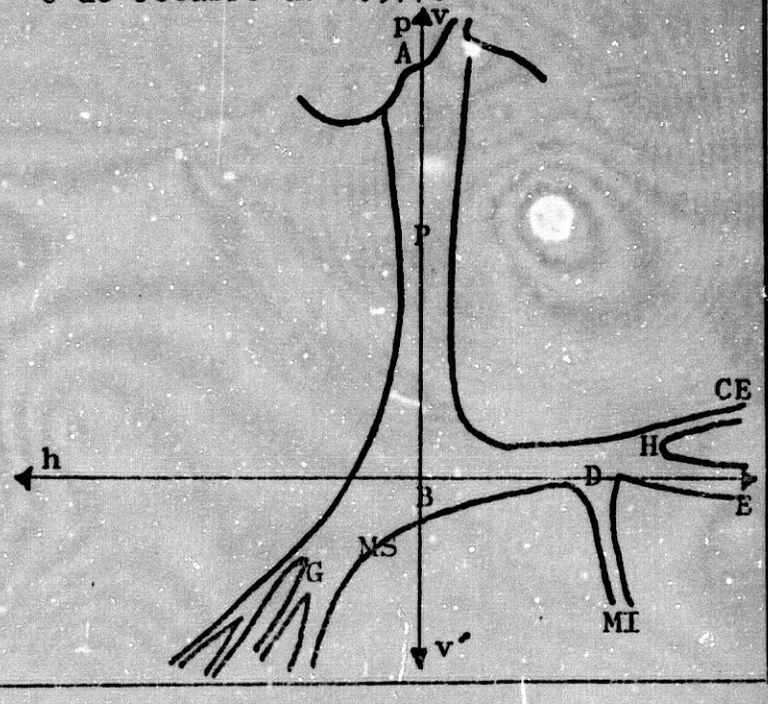

OBSERVACIONES NECROPSICAS.-

PIEL Y FANERAS.- Feto de aspecto normal. Cordón fresco. Resto sin interés.

CRANEO Y S.N.C.- Cráneo de configuración normal. Fontanelas normales. Encéfalo que no se estudia por encontrarse resblandecido.

CUELLO Y TORAX.- Cuello de configuración normal. Timo y Tiroides de aspecto y situación normales. Torax de configuración normal. En corazón se observa un Ductus patente.

ABDOMEN.- Cavidad peritoneal con contenido seroso. Resto sin interés.

AP. GENITOURINARIO.- Normal.

AP. LOCOMOTOR.- Normal.

OBSERVACIONES ACERCA DEL SISTEMA DE LA VENA PORTA.-

Tras la apertura de la pared abdominal anterior, según técnica habitual, y la disección roma hasta llegar al plano que nos interesa; nos encontramos un sistema de la vena porta muy verticalizado (fig.1004-1) con las características siguientes:

a.- Vena esplénica.- Sigue un trayecto horizontal de izquierda a derecha, con unas relaciones normales con respecto al páncreas al que se adhiere de cola a cabeza.
Recibe desde abajo, y a 10 mm. de su terminación, a la vena mesentérica inferior (fig.1004-2).

b.- Vena mesentérica superior.- Vena de grueso calibre, sigue un trayecto ascendente de derecha a izquierda recibiendo a 15 mm. de su terminación varias ramas venosas de importante calibre (fig.1004-2).

c.- Vena mesentérica inferior.- Se dirige de abajo a arriba hasta confluir con la vena esplénica a 10mm. del comienzo del tronco portal (fig.1004-2).

d.- Tronco de la vena porta.- Bien implantado dentro del pedículo hepático, posee una longitud de - 22 mm. y un diametro, en su tercio medio, de 4 mm. El ángulo porto-vertebral es de 0º (Ver esquema).
Se forma por la confluencia de la vena mesentérica superior con el tronco resultante de la unión de las venas esplénica y mesentérica inferior.
Realiza su división en las dos ramas caracteristicas una vez que ha penetrado en el parénquima hepático. (Fig.1004- 1 y 2).

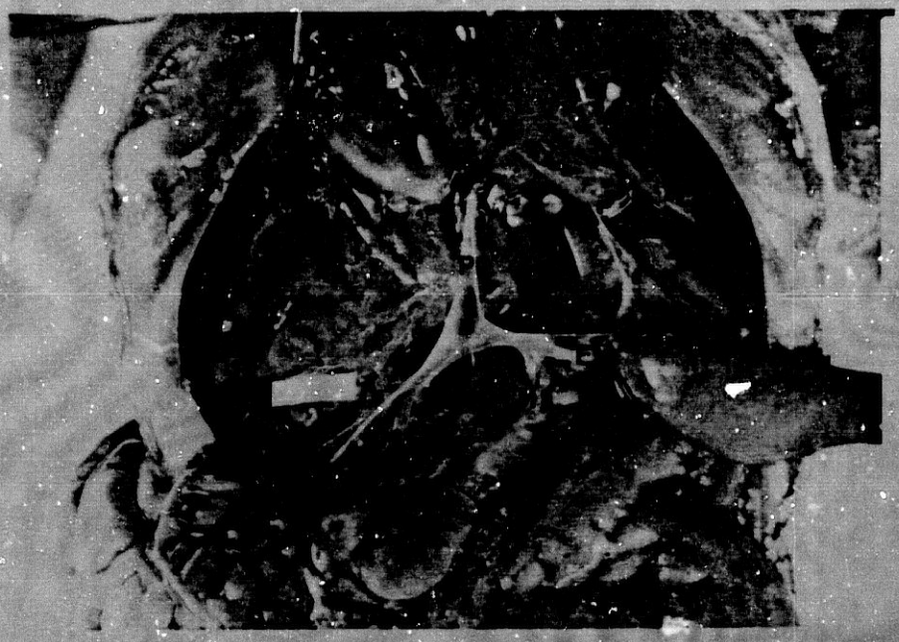

Fig.1004-1

Fig.1004-2

PROTOCOLO Nº 56

Hª CLINICA.- OB-30957 MADRE.- A.B.P. EDAD.- 41 años.

PATOLOGIA DURANTE EL EMBARAZO.- Placenta previa IIº.

PARTO.- Comienzo:Inducido.
Evolución:Normal.
Terminación:Espontáneo.

FETO Nº.- 1.009.

EDAD GESTACIONAL.- 298 días.

SEXO.- Varón.

PESO AL NACER.- 2.960 grs.

TALLA.- 57 cm.

APGAR AL NACER.- 0.

MUERTE.- Intraclínica,anteparto.

CAUSA.- Placenta previa IIº.

ASPECTO EXTERNO.- Maceración IIº.

FECHA NECROPSIA.- 29 de Septiembre de 1.977.

MEDIDAS.-

BA..... 28 mm.
Ø..... 2 mm.
BD..... 5 mm.
BG..... 8 mm.
BG'..... 16 mm.
Ang.p-v.. 85º.

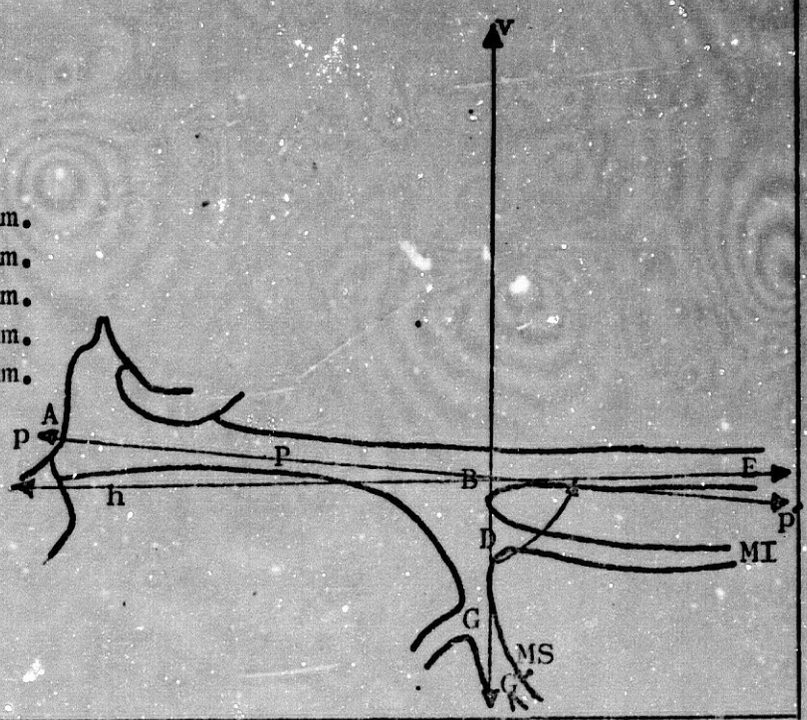

OBSERVACIONES NECROPSICAS.-

PIEL Y FANERAS.- Feto con maceración de IIº. Cordón seco. Cráneo en saco de nueces. Torax en embudo. Abdomen aplastado. Resto normal.

CRANEO Y S.N.C.- Cráneo en saco de nueces. No se estudia.

CUELLO Y TORAX.- Cuello de configuración normal. Torax en embudo. No se estudia.

ABDOMEN.- Cavidad peritoneal con contenido hemático sin coágulos. Megacolon. Signos de autolisis. Resto sin interés.

AP. GENITOURINARIO.- Testículos en bolsas.

AP. LOCOMOTOR.- Normal.

OBSERVACIONES ACERCA DEL SISTEMA DE LA VENA PORTA.-

Tras la apertura de la pared abdominal anterior, según técnica habitual, y la disección roma hasta llegar al plano que nos interesa; nos encontramos un sistema de la vena porta muy horizontalizado (fig.1009-1 y 2) con unas peculiaridades poco comunes que pasamos a describir:

a.- Vena esplénica.- Sigue un trayecto horizontal de izquierda a derecha guardando unas relaciones normales con el páncreas que le acompaña de cola a cabeza. No recibe en su recorrido ninguna rama venosa que hayamos podido objetivar (fig.1009-2). La vena esplénica se encuentra situada en el mismo eje longitudinal del tronco de la vena porta (fig.1009-2).

b.- Vena mesentérica superior.- Vena de grueso calibre que se dirige desde abajo hacia arriba recibiendo ramas venosas a distintos niveles (ver esquema). Entre otras recibe el tronco venoso de la mesentérica inferior 5 mm. antes de su terminación (fig.1009-2).

c.- Vena mesentérica inferior.- Sigue un trayecto horizontal de izquierda a derecha yendo a confluir en la vena mesentérica superior 5 mm. antes del comienzo

- 1009 -

del tronco portal.
Su recorrido es paralelo al de la vena esplénica como podemos ver en la fig.1009-2.

d.- Tronco de la vena porta.- Bien situado dentro del pedículo hepático, guarda unas relaciones normales con las vías biliares extrahepáticas.
Posee una longitud de 28 mm. y un diametro, en su tercio medio, de 2 mm. El ángulo porto-vertebral es de 85º (ver esquema).
Se forma por la confluencia de la vena esplénica con el tronco resultante de la unión de las dos venas mesentéricas.
Realiza su división terminal antes de penetrar en el parénquima hepático.

Fig.1009-1

Fig.1009-2

PROTOCOLO Nº 57

Hª CLINICA.- OB-11108 MADRE.- J.V.F. EDAD.- 27 años.

PATOLOGIA DURANTE EL EMBARAZO.- Cólico nefrítico en el 7º mes de embarazo.

PARTO.- Comienzo:Espontáneo
Evolución:Normal.
Terminación:Espontáneo.

FETO Nº.- 1.010.

EDAD GESTACIONAL.- 283 días.

SEXO.- Hembra.

PESO AL NACER.- 3.300 grs.

TALLA.- 55 cm.

APGAR AL NACER.- 0.

MUERTE.- Anteparto, extraclínica.

CAUSA.- Desconocida.

ASPECTO EXTERNO.- Normal.

FECHA NECROPSIA.- 5 de Octubre de 1.977.

MEDIDAS.-

BA..... 29 mm.
Ø..... 4 mm.
BC..... 10 mm.
BD..... 10 mm.
BG..... 10 mm.
DF..... 15 mm.
Ang.p-v.. 45º

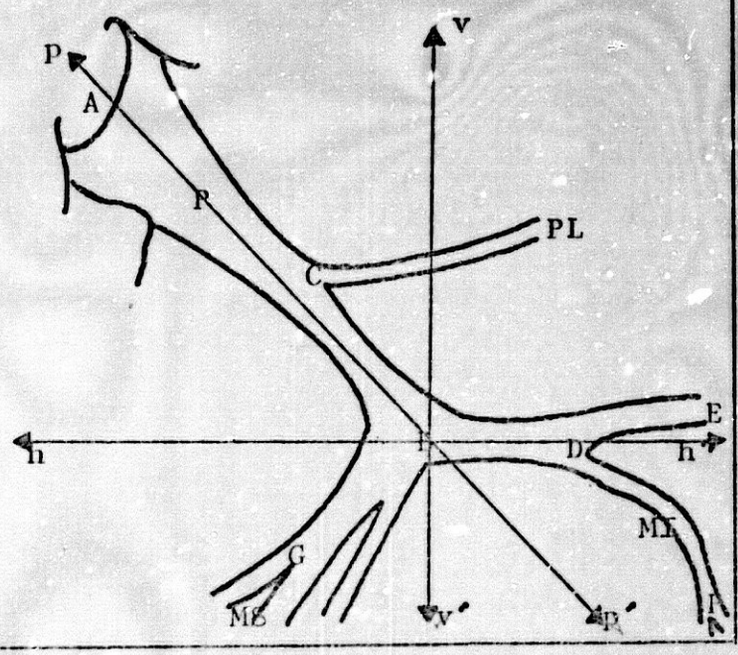

OBSERVACIONES NECROPSICAS.-

PIEL Y FANERAS.- Feto de aspecto normal. Cordón seco. Cráneo y cara normal. Resto sin interés.

CRANEO Y S.N.C.- Cráneo de configuración normal. Fontanelas amplias y tensas. Hemorragia en tienda del cerebelo. Encéfalo resblandecido y congestivo de 422 grs. de peso aparentemente normal. Resto sin interés.

CUELLO Y TORAX.- Cuello y torax de configuración normal. No se estudian.

ABDOMEN.- Cavidad peritoneal normal con contenido serohemático. Hígado de aspecto normal. Se aprecia hematoma en cápsula de Glisson. Resto normal.

AP. GENITOURINARIO.- Normal.

AP. LOCOMOTOR.- Normal.

1010-

OBSERVACIONES ACERCA DEL SISTEMA DE LA VENA PORTA.-

Tras la apertura de la pared abdominal anterior, según técnica habitual, y la disección roma hasta llegar al plano que nos interesa; nos encontramos un sistema de la vena porta aparentemente normal (fig.1010-1 y 2) con las siguientes caracteristicas:

a.- Vena esplénica.- Sigue un trayecto ligeramente descendente de izquierda a derecha recibiendo, 10 mm. antes de su terminación, el tronco de la vena mesentérica inferior (fig.1010-1).
Las relaciones que guarda con el páncreas son las habituales.

b.- Vena mesentérica superior.- Sigue un trayecto oblicuo de derecha a izquierda y de abajo hacia arriba recibiendo, 10 mm. antes de su final una de sus ramas confluyentes (fig.1010-1). En el mismo ángulo formado por la vena esplénica y vena mesentérica superior confluye

una fina rama venosa que no parece tratarse de ninguna de las venas cólicas (fig.1010-1).

c.- Vena mesentérica inferior.- Sigue un trayecto arqueado de izquierda a derecha yendo a confluir en el tronco de la vena esplénica 10 mm. antes del comienzo del tronco portal (fig.1010-1). La vena mesentérica inferior como tal posee una longitud de 15 mm. ya que es a ese nivel donde confluyen los troncos venosos que la constituyen.

d.- Tronco de la vena porta.- Bien situado dentro del pedículo hepático guarda unas relaciones normales con las vías biliares extrahepáticas.
Posee una longitud de 29 mm. y un diametro, en su tercio medio, de 4 mm. El ángulo porto-vertebral es de 45º (ver esquema).
Se forma por la confluencia del tronco resultante de la unión de las venas esplénica y mesentérica inferior con la vena mesentérica superior y con esa fina rama venosa a que haciamos alusión en el apartado b. (fig.1010-1 y 2.
Recibe a los 10 mm. de su comienzo a la vena pilórica.
Realiza su división terminal antes de penetrar en el parénquima hepático.

Fig.1010-1

Fig.1010-2

PROTOCOLO Nº 58

Hª CLINICA.- OB- MADRE.- P.B.C. EDAD.- 25 años.

PATOLOGIA DURANTE EL EMBARAZO.- Hidramnios (dos puncione evacuadoras).

PARTO.- Comienzo:Espontáneo.
Evolución:Normal.
Terminación:Espontáneo.

FETO Nº.- 1.012.

EDAD GESTACIONAL.- 279 días.

SEXO.- Hembra.

PESO AL NACER.- 2.610 grs.

TALLA.- 50 cm.

APGAR AL NACER.- 2.

MUERTE.- Intraclínica,postparto.

CAUSA.- Crisis de apnea.Parada cardio-respiratoria.

ASPECTO EXTERNO.- Normal.

FECHA NECROPSIA.-25 de Octubre de 1.977.

MEDIDAS.-

BA..... 27 mm.
Ø..... 3 mm.
BD..... 9 mm.
BG..... 9 mm.
BG'..... 13 mm.
Ang.p-v.. 25º.

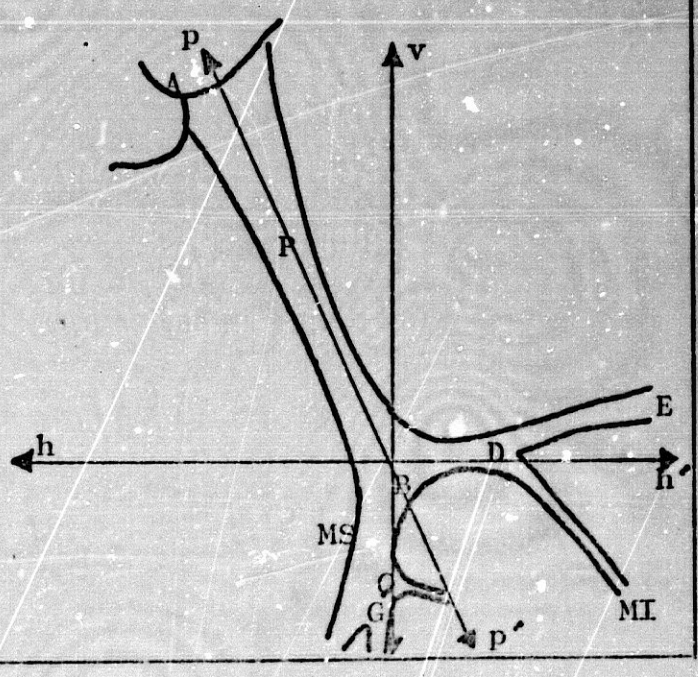

OBSERVACIONES NECROPSICAS.-

PIEL Y FANERAS.- Feto de aspecto normal.Cordón fresco. Labios cianóticos.Resto sin interés.

CRANEO Y S.N.C.- Cráneo de configuración normal.Fontanelas normales.Meninges y encéfalo aparentemente normales.

CUELLO Y TORAX.- Cuello de configuración normal.Timo y Tiroides de forma, aspecto y situación normales. Torax de configuración normal con un bloque cardiopulmonar que no flota, aunque si lo hacen algunas muestras de pulmón aisladas. Resto normal.

ABDOMEN.- Cavidad peritoneal con contenido seroso.Estómago normal con contenido mucoso.Resto normal.

AP.GENITOURINARIO.- Normal.

AP.LOCOMOTOR.- Normal.

OBSERVACIONES ACERCA DEL SISTEMA DE LA VENA PORTA.-

Tras la apertura de la pared abdominal anterior, según técnica habitual, y la disección roma hasta llegar al plano que nos interesa; nos encontramos un sistema de la vena porta aparentemente normal (fig.1.012-1 y 2)con las siguientes caracteristicas:

a.- Vena esplénica.- Sigue un trayecto practicamente horizontal de izquierda a derecha guardando las relaciones habituales con el páncreas que le acompaña de cola a cabeza.
Recibe, 9 mm. antes de su terminación, al tronco de la vena mesentérica inferior (fig.1.012-2).

b.- Vena mesentérica superior.- Vena de grueso calibre que se dirige desde abajo hacia arriba recibiendo el afluente venoso de distintas ramas y a distintas alturas (fig.1.012-2).

c.- Vena mesentérica inferior.- Sigue un trayecto oblicuo de izquierda a derecha y de abajo hacia arri

ba confluyendo en el tronco de la vena esplénica 9 mm. antes del comienzo del tronco portal (fig.1.012-2).

d.- Tronco de la vena porta.- Bien situado dentro del pedículo hepático, guarda unas relaciones normales con las vías biliares extrahepáticas.
Posee una longitud de 27 mm. y un diametro, en su tercio medio, de 3 mm. El ángulo porto-vertebral es de 25º (ver esquema).
Se forma por la confluencia del tronco resultante de la unión de las venas esplénica y mesentérica inferior con la vena mesentérica superior (fig.1.012-1 y 2).
Realiza su división terminal al penetrar en el parénquima hepático.

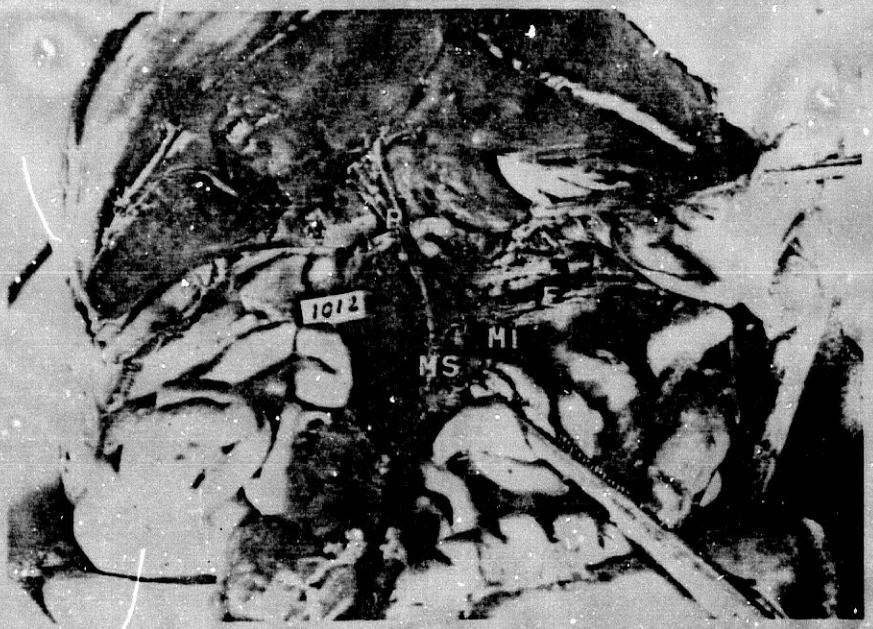

Fig.1.012-1

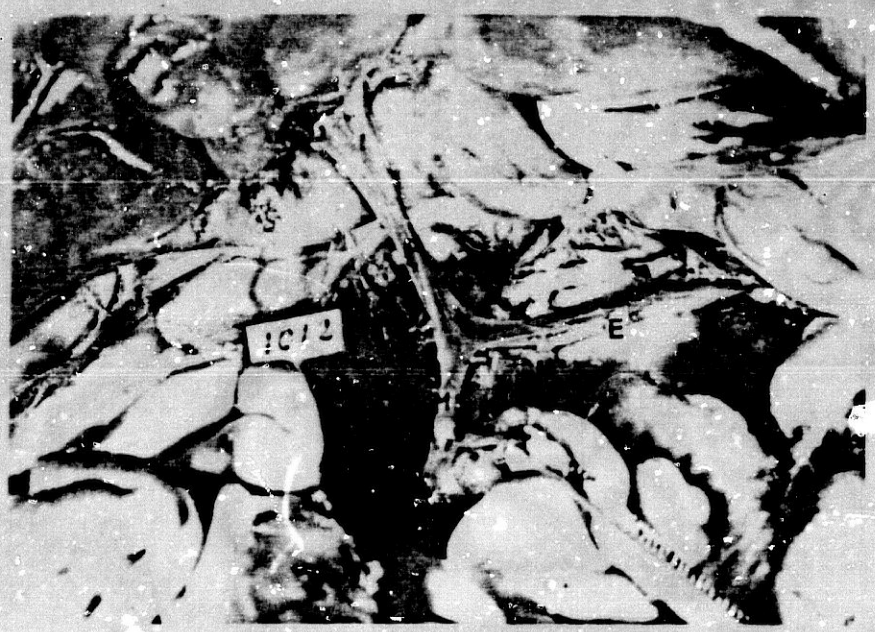

Fig.1.012-2

PROTOCOLO Nº 59

Hª CLINICA.- OB-234231 MADRE.- M.G.-. EDAD.- 26 años.

PATOLOGIA DURANTE EL EMBARAZO.- Anemia tratada medicamente.

PARTO.- Comienzo:Inducido.
Evolución:Normal.
Terminación:Espontáneo.

FETO Nº.- 1.021.

EDAD GESTACIONAL.- 280 días.

SEXO.- Varón.

PESO AL NACER.- 3.390 grs.

TALLA.- 51 cm.

APGAR AL NACER.- 2.

MUERTE.- Intraclínica,postparto.

CAUSA.- Hemorragia cerebral.

ASPECTO EXTERNO.- Normal.

FECHA NECROPSIA.- 23 de Noviembre de 1.977.

MEDIDAS.-

BA..... 24 mm.
Ø..... 5 mm.
BC..... 6 mm.
BD..... 4 mm.
Ang.p-v.. 45º.

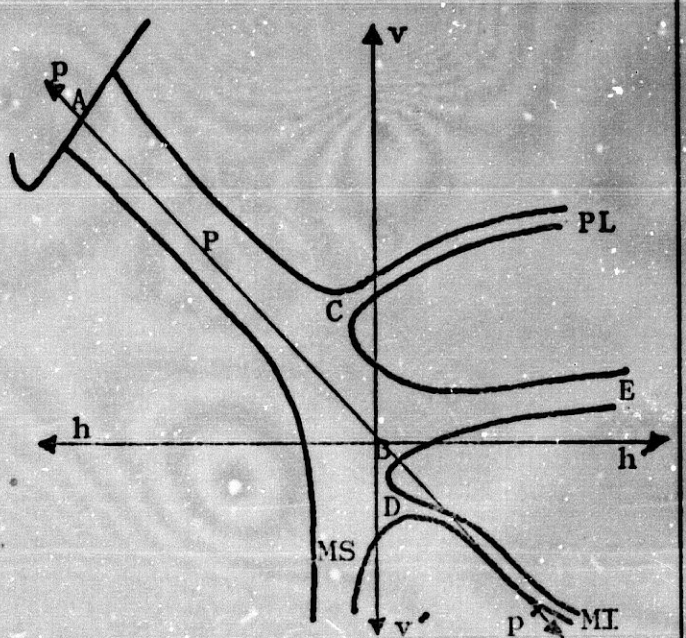

OBSERVACIONES NECROPSICAS.-

PIEL Y FANERAS.- Feto de aspecto normal.Cordón desprendido. Labios cianóticos.Resto sin interés.

CRANEO Y S.N.C.- Cráneo de configuración normal.Fontanelas estrechas y hundidas.Encéfalo de 390 grs.de peso con zonas de resblandecimiento y con infarto hemorrágico bilateral en lóbulos parietales.

CUELLO Y TORAX.- Cuello de configuración normal.Timo atrófico. Tiroides de forma, aspecto y situación normales.
Torax de configuración normal con un bloque cardio pulmonar de 70 grs. de peso que sí flota.
En corazón aparece una comunicación interauricular tipo fosa oval puntiforme.

ABDOMEN.- Cavidad peritoneal normal.Hiperplasia de píloro.Apéndice largo y retrocecal.Riñones grandes y poliquísticos (peso de cada riñón= 25 grs.).

AP.GENITOURINARIO.- Normal.

AP.LOCOMOTOR.- Normal.

OBSERVACIONES ACERCA DEL SISTEMA DE LA VENA PORTA.-

Tras la apertura de la pared abdominal anterior, según técnica habitual, y la disección roma hasta llegar al plano que nos interesa; nos encontramos un sistema de la vena porta aparentemente normal (fig.1.021-1 y 2)con las siguientes caracteristicas:

a.- Vena esplénica.- Sigue un trayecto practicamente horizontal guardando las relaciones habituales con el páncreas que le acompaña de cola acabeza.
No recibe en su recorrido ninguna rama venosa que hayamos podido objetivar (fig.1.021-2).

b.- Vena mesentérica superior.- Vena de grueso calibre que se dirige de abajo hacia arriba recibiendo, 4 mm. antes de su terminación al tronco de la vena mesentérica inferior (fig.1.021-2).

c.- Vena mesentérica inferior.- Sigue un trayecto oblicuo y arqueado de izquierda a derecha y de abajo hacia arriba yendo a confluir en la vena mesentérica superior, 4 mm. antes del comienzo del tronco portal. (fig.1.021-2).

d.- Tronco de la vena porta.- Bien situado dentro del pedículo hepático, guarda unas relaciones normales con las vías biliares extrahepáticas.
Posee una longitud de 24 mm. y un diametro, en su tercio medio, de 5 mm. El ángulo porto-vertebral es de 45º (ver esquema).
Recibe, a 6 mm. de su comienzo, a la vena pilórica.
Se forma por la confluencia de la vena esplénica con el tronco resultante de la unión de las dos venas mesentéricas (fig.1.021- 1 y 2).
Realiza su división terminal una vez que ha penetrado en el parénquima hepático.

Fig.1.021-1

Fig.1.021-2

PROTOCOLO Nº 60

Hª CLINICA.- OB- MADRE.- T.S.F. EDAD.- 33 años.

PATOLOGIA DURANTE EL EMBARAZO.- Hipertensión durante todo el embarazo.

PARTO.- Comienzo: Espontáneo.
Evolución: Normal.
Terminación: Espontáneo.

FETO Nº.- 1.023.

EDAD GESTACIONAL.- Prematuridad.

SEXO.- Varón.

PESO AL NACER.- 1.200 grs.

TALLA.- 35 cm.

APGAR AL NACER.- 0.

MUERTE.- Extraclínica, anteparto.

CAUSA.- Desconocida.

ASPECTO EXTERNO.- Maceración Iº.

FECHA NECROPSIA.- 28 de Noviembre de 1.977.

MEDIDAS.-

BA.....	18 mm.
∅.....	2 mm.
BC.....	5 mm.
BD.....	4 mm.
BG.....	9 mm.
BG'.....	17 mm.
Ang.p-v..	35º.

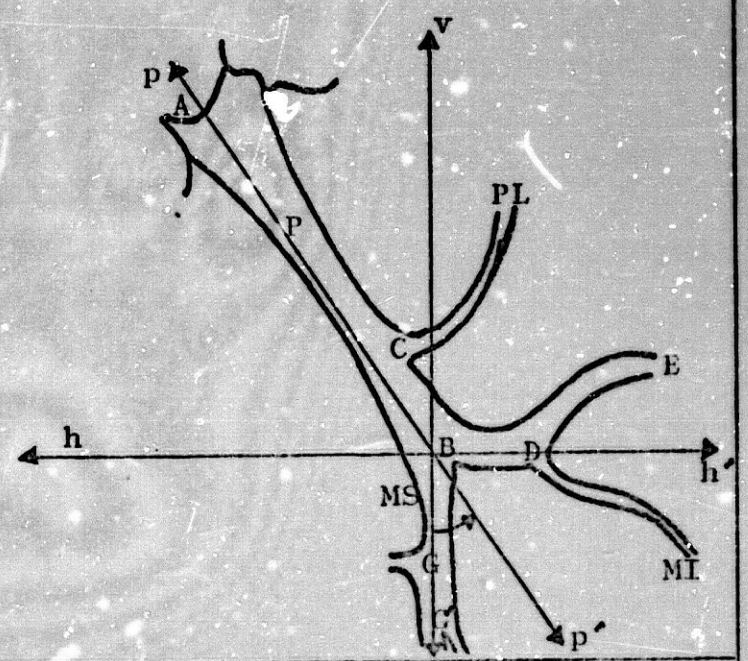

OBSERVACIONES NECROPSICAS.-

PIEL Y FANERAS.- Feto de aspecto macerado Iº. Cordón fresco. Labios secos. Resto sin interés.

CRANEO Y S.N.C.- Cráneo de configuración normal. Fontanelas normales. Encéfalo con discreto grado de autolisis.

CUELLO Y TORAX.- Cuello de configuración normal. Timo y Tiroides de forma, aspecto y situación normales. Torax de configuración normal con un bloque cardiopulmonar de 28 grs. de peso que no flota. Resto normal.

ABDOMEN.- Cavidad peritoneal con contenido seroso. Testículos en cavidad abdominal. Resto sin interés.

AP. GENITOURINARIO.- Criptorquidia.

AP. LOCOMOTOR.- Normal.

OBSERVACIONES ACERCA DEL SISTEMA DE LA VENA PORTA.-

Tras la apertura de la pared abdominal anterior, según técnica habitual, y la disección roma hasta llegar al plano que nos interesa; nos encontramos un sistema de la vena porta aparentemente normal (fig,1.023-1 y 2)con las caracteristicas siguientes:

a.- Vena esplénica.- Sigue un trayecto arqueado (en "S" itálica) de izquierda a derecha guardando unas relaciones normales con el páncreas que le acompaña de cola a cabeza.
Recibe, 4 mm. antes de su terminación, al tronco de la vena mesentérica inferior (fig.1.023-2).

b.- Vena mesentérica superior.- Vena de mediano calibre que se dirige desde el mesenterio hacia su confluencia con la vena esplénica para dar comienzo al tronco portal.
Recibe, 17 mm. y 9 mm. antes de su terminación dos ramas indeterminadas respectivamente (fig.1.023-2).

c.- Vena mesentérica inferior.- Sigue un trayecto oblicuo de izquierda a derecha y de abajo hacia arriba, yendo a confluir en la vena esplénica 4 mm. antes del comienzo del tronco portal (fig.1.023-2).

d.- Tronco de la vena porta.- Bien situado dentro del pedículo hepático, guarda unas relaciones normales con las vías biliares extrahepáticas.
Posee una longitud de 18 mm. y un diametro, en su tercio medio, de 2 mm. El ángulo porto-vertebral es de 35º (ver esquema).
Se forma por la confluencia del tronco resultante de la unión de las venas esplénica y mesentérica inferior con la vena mesentérica superior (fig.1.023- 1 y 2).
A los 5 mm. de su comienzo el tronco portal recibe el afluente de la vena pilórica.
Realiza su división terminal antes de penetrar en el parénquima hepático.

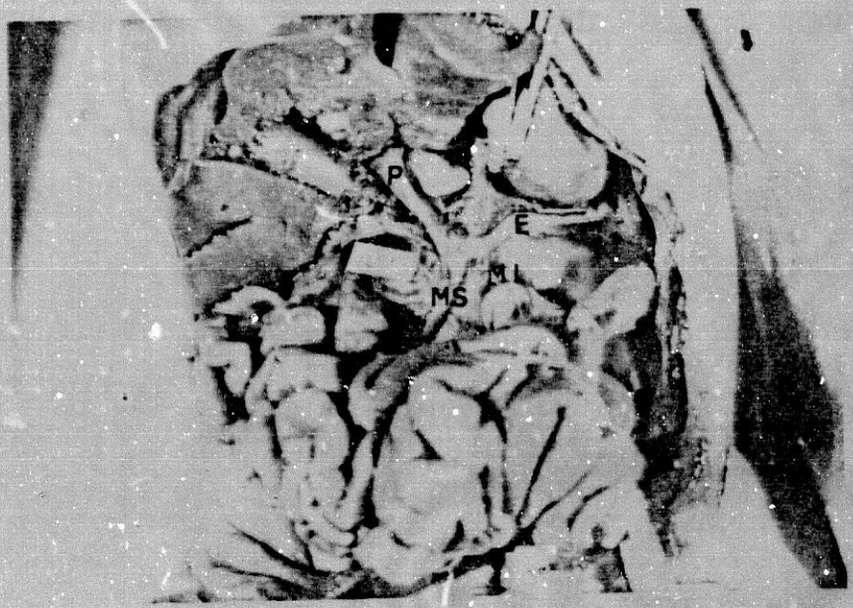

Fig.1.023-1

Fig.1.023-2

PROTOCOLO Nº 61

Hª CLINICA.- OB- MADRE.- L.L. de V. EDAD.- 27 a.

PATOLOGIA DURANTE EL EMBARAZO.- Fiebre tifoidea tratada y estudio Rx. en el primer trimestre.

PARTO.- Comienzo: Inducido.
Evolución: Normal.
Terminación: Espontáneo.

FETO Nº.- 1.071.

EDAD GESTACIONAL.- 202 días.

SEXO.- Varón.

PESO AL NACER.- 1.100 grs.

TALLA.- 45 cm.

APGAR AL NACER.- 0.

MUERTE.- Extraclínica, anteparto.

CAUSA.- Desconocida.

ASPECTO EXTERNO.- Maceración IIº.

FECHA NECROPSIA.- 26 de Septiembre de 1.978.

MEDIDAS.-

BA..... 17 mm.
Ø..... 3 mm.
BC..... 3 mm.
BD..... 2 mm.
BG..... 7 mm.
Ang.p-v.. 70º.

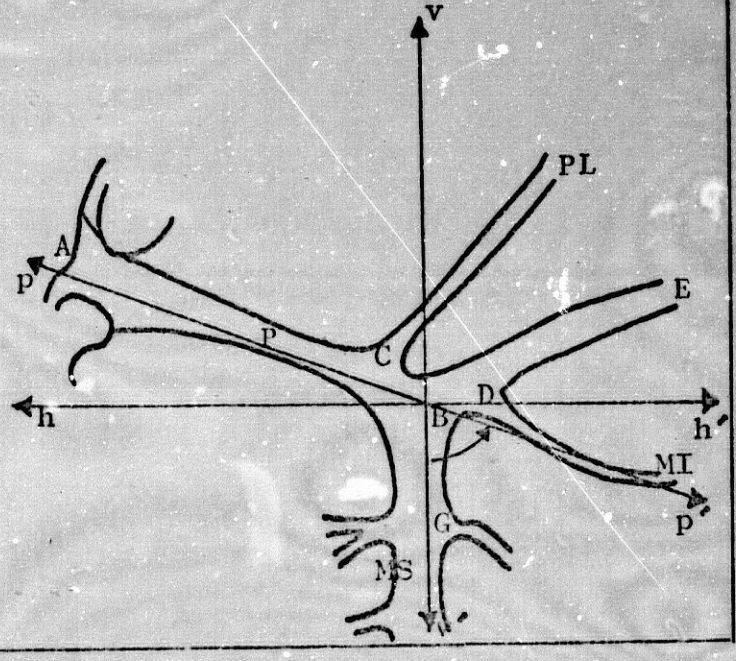

OBSERVACIONES NECROPSICAS.-

PIEL Y FANERAS.- Feto de aspecto macerado. Cordón fresco. Resto sin interés.

CRANEO Y S.N.C.- Cráneo de configuración normal. Meninges y encéfalo no se estudian debido al intenso grado de autolisis en que se encuentran.

CUELLO Y TORAX.- Cuello de configuración normal. No se estudia.
Torax normal que debido al grado de autolisis que presenta no puede ser estudiado.

ABDOMEN.- Cavidad peritoneal con contenido seroso. Resto sin interés.

AP. GENITOURINARIO.- Criptorquidia.

AP. LOCOMOTOR.- Normal.

OBSERVACIONES ACERCA DEL SISTEMA DE LA VENA PORTA.-

Tras la apertura de la pared abdominal anterior, según técnica habitual, y la disección roma hasta llegar al plano que nos interesa; nos encontramos un sistema de la vena porta aparentemente normal (fig.1.071-1 y 2)con las siguientes peculiaridades:

a.- Vena esplénica.- Sigue un trayecto ligeramente descendente de izquierda a derecha guardando las relaciones habituales con el páncreas que le acompaña de cola a cabeza.
Recibe, 2 mm. antes de su terminación, el tronco de la vena mesentérica inferior (fig.1.071-2).

b.- Vena mesentérica superior.- Vena de grueso calibre que se dirige desde el mesenterio hasta su confluencia con la vena esplénica recibiendo en su recorrido varias ramas venosas siendo las más importantes las que recibe 7 mm. antes de su terminación (fig.1.071-2).

c.- Vena mesentérica inferior.- Sigue un trayecto ligeramente ascendente y de izquierda a derecha yen-

do a confluir en la vena esplénica, 2 mm. antes del comienzo del tronco portal (fig.1.071-2).

d.- Tronco de la vena porta.- Bien situado dentro del pedículo hepático, guarda unas relaciones normales con las vías biliares extrahepáticas.
Posee una longitud de 17 mm. y un diametro, en su tercio medio, de 3 mm. El ángulo porto-vertebral es de 70º. (ver esquema).
Se forma por la confluencia del tronco resultante de la unión de las venas esplénica y mesentérica inferior con la vena mesentérica superior (fig.1.071- 1 y 2).
El tronco portal recibe, a los 3 mm. de su comienzo, a la vena pilórica.
Realiza su división terminal al penetrar en el parénquima hepático.

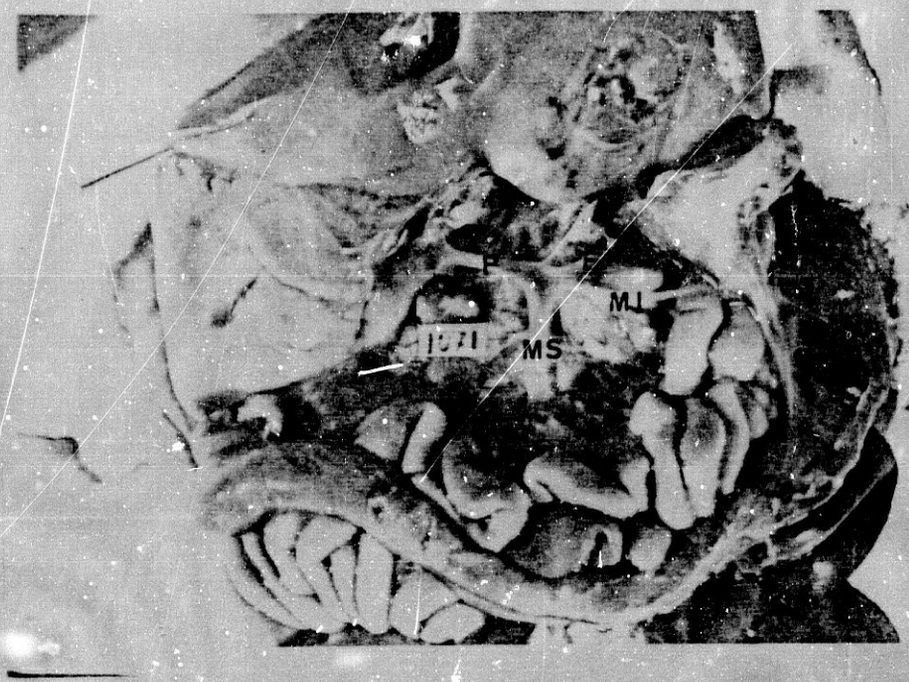

Fig.1.071-1

Fig.1.071-2

DISCUSION Y RESULTADOS

A.- MORFOGENESIS DE LA VENA PORTA DEL HIGADO

I.- VENAS VITELINAS U ONFALOMESENTERICAS.

1º.- CURSO INICIAL DE LAS VENAS VITELINAS.

Las venas vitelinas procedentes del mesoblasto esplácnico de la pared de la vesícula o saco vitelino, fig.1 (C-12), cursan a cada lado de la "porta anterior" del intestino primitivo, inmersas en el mesénquima del mesenterio primario, fig.2 (C-12); en su camino atraviesan el septum transversum, donde a partir del final del horizonte XII de STREETER o al comienzo del horizonte XIII de STREETER empiezan a desarrollarse los cordones celulares sólidos procedentes del epitelio del divertículo hepático que representa el primordio del hígado, fig.3 (C-16) y fig.4 (C-12).Las venas vitelinas terminan desembocando en las correspondientes astas de la vesícula sinusal cardiaca, fig.5 (C-12) y fig.6 (MA-4) donde vierten su caudal, medial y dorsal con relación al desagüe en el seno venoso de las venas umbilicales y de las venas cardinales comunes.

2º.- PLEXOS VITELINOS HEPATICO Y DUODENAL.

Antes de que concluya el período somítico, las venas onfalomesentéricas, tras ascender a lo largo del mesénquima embrionario del mesenterio primitivo, fig.7 (MA-4) que engloba al asa duodenal, establecen entre sí varios puentes anastomóticos, tanto ventral como dorsal-

mente con relación al tubo epitelial intestinal del intestino truncal, fig.8 (PT-13) y fig.9 (PT-8), quedando enlazados dichos vasos mediante un rico plexo de venas duodenales.

En dirección proximal, cuando las venas vitelinas están en el espesor del septum transversum, tambien forman un extraordinario plexo sinusoidal venoso, hasta el punto de constituir un verdadero lago venoso, allí donde precisamente florecen los cordones celulares sólidos evaginados a partir del epitelio del primordio hepático del intestino truncal, fig.10 (MA-4).La presencia y progresivo desarrollo de los citados cordones celulares constituye un serio obstáculo al curso inicial de la corriente onfalomesentérica por lo que las venas vitelinas se ven obligadas necesariamente a establecer un amplísimo plexo anastomótico que crea una verdadera esponja o laguna vitelohepática, la cual representa el primer esbozo de los vasos venosos intrahepáticos. Este plexo venoso se prolonga en busca del seno venoso cardiaco por dos conductos, los troncos hepatocardiacos, derecho e izquierdo, fig.6 (MA-4) y fig.11 (MA-4), que terminan desembocando en aquel. Tales troncos venosos no son otra cosa que los segmentos más proximales al corazón de las respectivas venas vitelinas.

3º.- INVOLUCION DEL TRONCO HEPATOCARDIACO IZQUIERDO. TRONCO HEPATOCARDIACO DERECHO PREDOMINANTE.

Consecuentemente con el desarrollo que está alcanzando el corazón a lo largo de los horizontes XII y XIII de STREETER el seno venoso es arrastrado y desplazado, dorsalmente, hacia el lado derecho, ante la progresiva dilatación y crecimiento de la ampolla auricular común al unísono que involuciona el cuerno sinusal izquierdo a causa de la regresión de algunos de los vasos que, inicialmente, desaguaban en él. Efectivamente, el segmento proximal de la vena vitelina izquierda o tronco hepatocardiaco izquierdo, sigue fielmente el proceso de involución del cuerno izquierdo del seno venoso, de tal forma que, al final del periodo somítico, durante el horizonte XII de STREETER y en embriones de 3,5 mm., el caudal circulante por el tronco hepatocardiaco del lado izquierdo se desvia por el plexo vitelino hepático y utilizando los múltiples regueros sinusoidales venosos de la laguna vitelohepática, busca el segmento proximal de la vena vitelina derecha que mantiene su desembocadura en el seno venoso, como manifestación del tronco hepatocardiaco derecho, fig.6 (MA-4) y fig.12 (DO-1).

El aporte masivo de sangre por ésta vía derecha, tras la involución del tronco hepatocardiaco izquierdo, aumenta notablemente, y logicamente, tal circunstancia repercute en el tronco hepatocardiaco derecho y , con-

siguientemente, en el cuerno homónimo de la vesícula sinusal cardiaca, lo que, en definitiva, determina la predominancia del cuerno derecho del seno venoso, fig.6 (MA-4), fig.13 (PT-8), fig.14 (PT-8) y fig.15 (DO-1).

El seno venoso está aún, en parte, anclado en el espesor del septum transversum y la vena vitelina derecha, para desaguar en el seno venoso ha de remontar un pliegue mesenquimal del propio septo, el cual constituye la plica derecha del septum sinus venosii, fig.16 (DO-1).

4º.- MORFOGENESIS DE LA VENA PORTA DEL HIGADO.-

Durante el periodo somítico los puentes anastomóticos entre las venas vitelinas que abrazan al tubo epitelial del intestino truncal, constituyen el plexo de las venas duodenales. Este último termina por resolverse en dos anastomosis transversales entre las venas vitelinas derecha e izquierda situadas a la altura del asa duodenal. De éstas anastomosis, una pasa ventral al intestino, fig.8 (PT-13), mientras que la otra lo hace dorsalmente, fig.9 (PT-8). Muy rapidamente desaparece el segmento de la vena vitelina derecha comprendido entre las dos anastomosis citadas y, además, el segmento de la vena vitelina izquierda que queda entre la anastomosis retroduodenal, la más craneal de las dos, y el propio plexo sinusoidal hepático. En consecuencia la sangre circulante por la vena vitelina derecha, cuando cursa en el espesor del mesentério del asa duodenal se desvia por la -

anastomosis preduodenal hacia la vena vitelina izquierda y después por la anastomosis retroduodenal hacia la laguna vitelohepática donde se abre. A causa de estos cambios hemodinámicos de la corriente sanguínea que cursa por la venas vitelinas, y debido a la tendencia natural del flujo sanguíneo para buscar la ruta más directa, se constituye la primera manifestación morfogénica del tronco de la vena porta del hígado, fig.17 (OY-4), que abandona el mesoduodeno para ingresar en el plexo sinusoidal venoso que está organizando las venas intrahepáticas.

II.- VENAS UMBILICALES.

1º.- CURSO INICIAL.

Mientras las venas vitelinas u onfalomesentéricas organizan el plexo vitelino y constituyen la laguna vitelohepática, en la que florecen más y más cordones celulares sólidos, evaginados a partir del epitelio del primordio hepático, las venas umbilicales, procedentes de la placenta materna, ascienden por la pared somática embrionaria en busca de los respectivos cuernos del seno venoso cardiaco. En su camino entran en relación con el septum transversum, quedando un segmento, de cada una de ellas, en situación intraseptal y contiguo al plexo sinusoidal hepático, fig.4 (C-12) y fig.3 (C-16).

Las venas umbilicales, por ahora, en pleno periodo somítico, desaguan proximalmente en las astas o cuernos laterales de la vesícula sinusoidal cardiaca, la cual también está alojada en el espesor del mesenquima del septum transversum, fig.4 (C-12), fig.18 (C-12), fig.19 (C-16), fig.20 (C-16) y fig.21 (C-16).

Seguidamente, en cuestión de pocas horas, la vena umbilical derecha, tras establecer anastomosis con su homónima del lado izquierdo a nivel del pedículo onfalomesentérico, fig.7 (MA-4), inicia en el horizonte XIII de STREETER, embriones de 5 mm. de longitud, una manifiesta involución a lo largo de todo su curso embrionario, ter-

minando por desconectarse del seno venoso, finalmente, figs.9,13 y 14 (PT-8). Consecuente a la involución de la vena umbilical derecha, el flujo sanguíneo procedente de la placente fluye en su totalidad por la vena umbilical izquierda, la cual ha ido aumentando progresivamente su calibre al tener que transportar ahora, hasta el corazón embrionario, la practica totalidad de la sangre oxigenada placentaria, fig.2 (C-12) y fig.22 (PT-8).

2º.- ANASTOMOSIS DE LA VENA UMBILICAL IZQUIERDA AL PLEXO VITELINO HEPATICO.

En embriones del horizonte XIV de STREETER, de 6 a 7 mm., e incluso horas antes de que termine el primer mes de gestación, el segmento intraseptal de la vena umbilical izquierda, que queda contiguo al plexo sinusoidal hepático, a consecuencia de que el sistema vascular embrionario es de naturaleza plexiforme y a causa de los fenómenos morfogénicos y hemodinámicos, establece anastomosis y conexión con los sinusoides venosos del plexo vitelohepático, fig.23 (PT-8) y fig.24 (PT-13). A partir de este momento, el caudal hemático circulante por la vena umbilical izquierda, que inicialmente abocaba al cuerno izquierdo del seno venoso, se va desviando progresivamente hacia la laguna vitelohepática. Consiguientemente, aguas arriba a la citada anastomosis, el segmento proximal de la vena umbilical izquierda, inicia la regresión e involución hasta terminar desconectandose del seno veno

so, figs.6 y 11 (MA-4), cuyo cuerno izquierdo, al unísono y logicamente también pierde categoria; por contra,el cuerno derecho del seno venoso se hace predominante,figs. 14 y 22 (PT-8), toda vez que, a causa de las citadas anastomosis, la sangre onfalomesentérica y placentaria le llega exclusivamente por el tronco hepatocardiaco derecho que representa el segmento proximal de la vena vitelina inicial del lado derecho. Finalmente, tras la derivación del flujo sanguíneo de la vena umbilical hacia el plexo vitelino, el segmento de esta vena comprendido entre la citada anastomosis y su desembocadura en el cuerno izquierdo del seno venoso termina, como decíamos, por involucionar totalmente hasta desaparecer.

3º.- RECESSUS UMBILICALIS.

La masiva derivación de la corriente sanguínea de la vena umbilical izquierda hacia la laguna vitelohepática contribuye con su presencia a la creación de un gran lecho venoso entre los sinusoides venosos de la laguna vitelohepática, fig.25 (PT-13) y fig.26 (DO-1) denominado recessus umbilicalis. Este ocupa preferentemente gran parte del área izquierda del plexo sinusoidal hepático y , en definitiva, representa el encuentro en éste sector de la sangre vitelina con la umbilical, cuyo caudal impide de momento que en su área se desarrollen los cordones celulares epiteliales del esbozo del hígado.Desde el recessus umbilicalis la sangre se desparrama por

entre los miles de regueros venosos de la laguna vitelohepática tratando de alcanzar el tronco hepatocardiaco derecho, ya que el tronco homónimo izquierdo involucionó previamente y perdió su conexión con el seno venoso.

4º.- CONDUCTO VENOSO DE ARANCIO.

Tras la creación del recessus umbilicalis la sangre que llega desde la vena umbilical izquierda busca - afanosamente una vía directa de enlace con el tronco hepatocardiaco persistente ante las exigencias hemodinámicas del embrión. Con la colaboración de los conductos venosos del plexo sinusoidal hepático se va elaborando progresivamente una gran vía de curso ascendente, orientada oblicuamente de izquierda a derecha y de delante a atrás, que constituye el ductus venosus Arantii, fig.25 (PT-13) y fig.27 (PT-13), el cual termina por desaguar en el segmento proximal persistente de la vena vitelina derecha, fig.28 (PT-8) y figs.29,30,31 y 32 (DO-1).

El conducto venoso establece un cortocircuito para la corriente umbilicocaval, gracias al cual la mayor parte del flujo sanguíneo procedente de la placenta materna alcanza directamente el corazón, fig.33 (A), sin necesidad de utilizar los complicados caminos sinusales venosos de la laguna vitelohepática.

Al mismo tiempo que se elabora el ductus venosus, el recessus umbilicalis, por su parte, va organizando —

sus enlaces con el resto de la laguna vitelohepática - para estructurar las futuras venas segmentarias de la porta intrahepática. Por ahora, durante el horizonte XIV de STREETER, embriones de 6 mm. de longitud, ésta organización es clara y manifiesta en el área donde los sinusoides venosos prolongan a nivel intrahepático el tronco común de la vena porta en sus ramas derecha e izquierda. Los sinusoides que formaran la rama izquierda de la bifurcación de la vena porta, terminan por anastomosarse con el recessus umbilicalis con lo que la sangre umbilical y portal se mezcla, figs. 17,34, 35, 36 y 37 (CY-4). En éstas circunstancias el flujo hemático vitelino y umbilical,para alcanzar el seno venoso cardiaco, puede utilizar el shunt umbilicocaval del conducto venoso de Arancio o el complicado laberinto de canales sinusoidales que como prolongación de la rama derecha de la bifurcación de la vena porta ascienden por el sector derecho de la laguna vitelohepática para confluir en el tronco hepatocardiaco persistente, fig.12(DO-1). Este último, como segmento proximal persistente de la inicial vena vitelina derecha, asciende inmerso en el septum transversum, fig,16 (DO-1),para terminar abriendose en la parte dorsal del seno venoso, fig,15 (DO-1), haciendo predominante al cuerno derecho del seno venoso. El cuerno izquierdo de éste seno, en cambio, está en plena involución y regresión, toda vez que, por estas fechas, solo desemboca en él la vena cardinal superior izquierda, ya que los de

más vasos que inicialmente desaguaban allí, han sufrido progresiva regresión hasta desaparecer.

III.- VENAS PORTA INTRAHEPATICAS.SEGMENTOS PORTA.

La progresiva proliferación de los cordones celulares hepáticos en el área del plexo venoso sinusoidal, determina la morfogénesis de las futuras venas intrahepáticas , surgidas todas ellas, a partir de la laguna vitelohepática. Los cordones celulares hepáticos terminan por fragmentar a la citada laguna en una porción craneal, de la que se organizaran las venas suprahepáticas,y otra porción caudal que dará origen a las venas intrahepáticas portales. Entre ambas zonas queda una tercera,intermedia, en la que se constituiran los sinusoides hepáticos de MINOT.

Durante el horizonte XV de STREETER, tras la anastomosis de la vena umbilical izquierda a la laguna vitelohepática, el recessus umbilicalis va construyendo, a partir del caudal sanguíneo circundante, una serie de canales venosos que esbozan las futuras venas segmentarias de la porta, organizadas todas ellas, a partir del amasijo de sinusoides venosos hepáticos situados en su inmediata vecindad.

El tronco de la vena porta, una vez constituido como tal, ofrece de una manera constante a lo largo de estos días iniciales del segundo mes del desarrollo, un calibre muy reducido, si lo comparamos con el que posee la voluminosa vena umbilical izquierda.Cuando el tronco de la vena porta se incorpora al esbozo hepático, el va

so se prolonga con el laberinto sinusoidal venoso de la laguna vitelohepática pudiendose adivinar que el tronco principal venoso se bifurca, figs.17,34 y 35 (OY-4).

a.- La rama izquierda de la bifurcación se prolonga con multiples canalículos venosos hacia el lecho que ocupa el recessus umbilicalis con cuyas incipientes ramas colaterales, en fase de organización, terminan por enlazar y unirse, figs.36 y 37 (OY-4), especialmente a nivel de la margen izquierda del recessus umbilicalis. Esta vía hemática, en fase de organización, que enlaza la rama izquierda del tronco porta con el recessus umbilicalis, vendría a continuar la dirección que traia el flujo sanguíneo que cursaba por el segmento extrahepático de la vena vitelina izquierda. Aunque el gran volumen que ocupa el recessus umbilicalis representa un obstáculo muy severo para que se lleve a cabo una ordenada sistematización de los vasos intrahepáticos en el lado izquierdo de la laguna vitelohepática, durante estos primeros momentos del desarrollo de las venas intrahepáticas, sin embargo, podemos reconocer la citada vía como la vena lateral izquierda intrahepática de la porta.

b.- La rama derecha de la bifurcación, figs.36 y 37 (OY-4), prolonga el flujo hemático circulante por ella a través de un sin fin de sinusoides venosos que, tortuosamente y salvando los cordones celulares hepáticos, elabora una vía casi directa para la circulación del sector derecho del plexo vitelino, la cual termina por abordar

proximalmente la yema sinusoidal del extremo inferior del tronco hepatocardiaco derecho. La existencia de tal disposición vascular en el lado derecho del plexo sinusoidal hepático no tiene nada de extraño, ya que un importante caudal del flujo sanguíneo vitelino utiliza esta vía, esencialmente derecha, por estar más apartada del circuito umbilicocaval, representado por el recien inaugurado conducto venoso de Arancio.

La vía derecha a que hacemos mención se corresponde con el curso inicial intraseptal de la vena vitelina derecha la cual, en estos momentos, cede parte de su caudal a un complejo grupo sinusoidal que está organizando la vena paramediana derecha de la porta, aún muy rudimentaria en su organización. En conjunto, ésta vía derecha de la laguna vitelohepática, representa la persistencia de la vena vitelina derecha que aún no ha quedado fragmentada en una porción caudal, para la porta intrahepática, y otra craneal para la vena suprahepática derecha. COUINAUD observa tal persistencia y disposición en tres ocasiones de su casuistica, realizadas sobre hígados de sujetos adultos. La disposición mencionada haría las veces de otro conducto venoso cuya persistencia explicaria con toda verosimilitud el reducido calibre que ofrece el conducto venoso de Arancio en éstas ocasiones.

A nivel de la porción dorso-craneal del recessus umbilicalis se desprende de manera constante un pasadizo sinusoidal que de forma progresiva ha ido elaborando

el flujo sanguíneo procedente de la vena umbilical izquierda, el cual tras sortear los obstábulos que representan los cordones celulares hepáticos que encuentra en su camino, termina por elaborar, como deciamos, el conducto de Arancio, fig,33 (A), éste termina por desaguar en el segmento proximal del tronco hepatocardiaco derecho, como hemos tenido ocasión de analizar previamente. A su vez, y a la misma altura, el tronco hepatocardiaco, representante del segmento persistente de la vena vitelina derecha, recibe el flujo sanguíneo de los sinusoides venosos que empiezan a organizar, tras su confluencia previa, el tronco común de las venas suprahepáticas fig.38 (MTC). Esta última circunstancia nos habla a favor de que, a lo largo del horizonte XV de STREETER, pese a la temprana edad del embrión, ya se están esbozando las venas suprahepáticas.

A lo largo del horizonte XVI de STREETER la parte del tronco hepatocardiaco derecho que queda distal con relación a la desembocadura del conducto venoso de Arancio y al desagüe del esbozo del tronco de las venas suprahepáticas, se prolonga caudalmente en el espesor de la laguna vitelohepática por una yema sinusoidal venosa, a la que se van sumando sinusoides del plexo vitelino intrahepático, que en definitiva, organizan el segmento hepático de la futura vena cava inferior.

El recessus umbilicalis, del que se suele decir de manera tajante que lo forma la vena umbilical izquier

da, hemos de aclarar que, aquel, deriva, en realidad, de la parte izquierda de la laguna vitelohepática, es decir del plexo sinusoidal venoso hepático. Es más tarde, cuando la corriente umbilical izquierda establece la conexión con el citado plexo, la que con su presencia delimita temporalmente el lecho vascular que constituye el recessus umbilicalis. Este, a su vez, establece conexión por medio de múltiples regueros con el resto de la laguna vitelohepática inicial.

Merced a la anastomosis umbilico-vitelina la corriente hemática, que llega por la vena umbilical izquierda, fluye esencialmente a través de la parte izquierda del hígado en formación y , tras seguir fundamentalmente el conducto venoso de Arancio, alcanza el tronco hepatocardiaco derecho, estableciendo un shunt en la corriente umbilicocaval, necesario por lo demás, ante el requerimiento de las necesidades hemocirculatorias del embrión. Muy verosimilmente la presencia del recessus umbilicalis y del ductus venosus obstáculiza la arborización venosa en el lado izquierdo de la laguna vitelohepática, circunstancia que condiciona la asimetría hepática del individuo y , a la vez, explica que las ramas porta intrahepáticas de los segmentos del lado derecho del hígado sean más homogéneas y densas que las del lado izquierdo.

Durante los días que incluye el horizonte XVI de STREETER el calibre del ductus venosus Arantii sigue siendo netamente inferior al que posee el volumen abso-

luto del recessus umbilicalis. Tal circunstancia entraña una notable diferencia hemodinámica para el flujo hemático circundante a nivel del hígado en desarrollo, por lo que hemos de concluir que, un importante caudal de la corriente sanguínea hepática, debe seguir su camino a través de los sinusoides venosos del lado derecho, el cual, además de estar en derivación del shunt umbilicocaval, recibe directamente el flujo onfalomesentérico. Estas consideraciones sobre la morfo-hemodinámica sinusoidal hepática nos hablan a favor de que la red porta tiene una función rectora importante en la circulación intrahepática durante el desarrollo del hígado, pese al cortocircuito umbilicocaval que constituye el conducto venoso de Arancio; quizás radique en ello la organización tan evolucionada, tanto en su arborización como en su estructura íntima, que presenta el sistema intrahepático de la vena porta, muy manifiesto a lo largo del horizonte XVI de STREETER. Esta circunstancia, posiblemente explique también por qué las ramificaciones de los futuros segmentos intrahepáticos de la porta sean más faciles de reconocer y sistematizar que las venas suprahepáticas, habida cuenta que las ramitas más distales del sistema de las venas suprahepáticas son más dificiles de sobreseguir en su curso, por la propia estructura lagunar de la maraña sinusoidal de los lagos sanguíneos, en los que, en éstos momentos del desarrollo, confluyen indistintamente los conductillos venosos distales de la -

porta y el comienzo de los vasos suprahepáticos.

Al final del horizonte XVI de STREETER se van delimitando las dos ramas de división de la vena porta, así como algunas ramas segmentarias. Veamos:

a.- La rama derecha de la porta aparece bastante evolucionada en su organización y , en general, cursa horizontalmente hacia atrás y fuera. Proxima a su origen da una rama que avanza ventralmente buscando el lecho vesicular y situandose a la derecha de la vena suprahepática media o sagital que está también en avanzado proceso de desarrollo. La citada rama representa, en realidad, una colateral de la vena paramediana derecha. Casi a la misma altura en que se desprende ésta última, se origina también el ramo derecho de la vena paramediana derecha, fig. 40 (CN-4). A la vista de lo anteriormente expuesto resulta evidente que sendos ramos de la vena paramediana derecha nacen individualizados en su origen y pensamos que se debe a una falta de organización de una serie de lagunas sinusoidales que más tarde terminarán por agruparse en un tronco común.

El resto de la vena derecha de la porta forma la vena lateral, pero tampoco en estos momentos presenta una perfecta individualización, ya que, en este sector, la laguna vitelohepática mantiene aún el aspecto esponjoso de los estadios precedentes, fig. 39 (CN-4).

b.- La rama izquierda de la porta intrahepática la constituye, en estos momentos, el recessus umbilicalis o futura vena paramediana izquierda, la cual sigue manteniendo un gran volumen. De ella empiezan a organizarse una serie de colaterales que se dirigen a irrigar la zona correspondiente a los segmentos hepáticos II y III, fig.40 (CN-4) y fig.41 (CN-4).

En la margen derecha del recessus umbilicalis se originan también dos colaterales que, dirigiendose craneal mente, buscan el segmento IV del hígado, fig.41 (CN-4).

La continuación de la rama izquierda de la vena porta intrahepática, imperfectamente organizada, cruza hacia el borde posterior del hígado para formar, en un futuro inmediato, la vena angular que irrigará al segmento II hepático, fig.41 (CN-4).

Durante los horizontes XVII y XVIII de STREETER la segmentación de la porta intrahepática termina de perfilarse, por lo que, a partir de esta edad, se puede hablar con justicia de la sistematización de los segmentos hepáticos, habida cuenta de que ha sucedido algo tan transcendente como es la anastomosis de la yema sinusoidal inferior del tronco hepatocardiaco con la vena subcardinal derecha. Consecuentemente con este detalle morfogénico se observan ramas vasculares que drenan directamente sobre el segmento hepático de la vena cava in-

ferior y que representan el desagüe del segmento I hepático, fig.42 (R-1).

En estos días se observa que las dos ramas de división del tronco porta tienen un calibre que incluso es mayor que el del tronco común del que proceden, fig.43 (R-1) y fig.42 (R-1).

a'.- La rama derecha de la porta después de su curso transversal se bifurca en dos grandes troncos para constituir la vena paramediana derecha, fig.43 (R-1), y la vena lateral derecha. La vena paramediana derecha, después de un curso transversal y horizontal, termina por hacerse ascendente formando una arcada de convexidad posterior, fig.44 (R-1).

b'.- La rama izquierda de división del tronco de la vena porta es de muy corto trayecto, ya que, inmediatamente se continua con el recessus umbilicalis. En la porción ventral de éste último se organizan una serie de ramas, de las que, la que se origina por su izquierda, presenta el estado más avanzado de su estructuración y dirigiendose hacia atrás y a la derecha, paralelamente a la vena paramediana izquierda, se divide en multitud de ramos, algunos de los cuales, llevan el destino preciso del segmento III del hígado, figs.44 y 45 (R-1).

Otra serie de ramas colaterales originadas del recessus umbilicalis a nivel de su borde derecho buscan la vecindad del lecho vesicular drenando el segmento IV -

del hígado, fig.44 (R-1).

Avanzado el horizonte XVIII de STREETER, la segmentación de la porta intrahepática y su correspondiente sistematización es ya una realidad tangible.Por otra parte,también están perfectamente delimitados y marcados los territorios de dreneje de los tres vasos principales suprahepáticos:

1.- Segmentos porta intrahepáticos.

La vena porta,al hacerse intrahepática, se bifurca nitidamente en su rama derecha e izquierda; en ambas se acierta a distinguir ya una completa vascularización segmentaria:

a) La rama izquierda de la porta,desde su origen a la conexión con el recessus umbilicalis, presenta un breve trayecto y en la vecindad del extremo posterior de ésta unión nace dorsocranealmente el conducto venoso de Arancio, que termina en el tronco común de las venas suprahepáticas, el cual ha incorporado para sí el extremo proximal del tronco hepatocardiaco derecho,figs.46 y 47 (P).Del recessus umbilicalis se originan a su vez una serie de ramas segmentarias: por su lado izquierdo y en el tercio posterior,nace un ramo que termina bifurcandose y cuyas ramas se introducen en el segmento II hepático.Estas ramas se corresponden con la vena lateral izquierda, fig,47 (P).También de la margen izquierda surgen otra serie de vasos que en dirección craneal se di-

rigen hacia el segmento III hepático y cuyo conjunto representa la vena superior del segmento III.

Otra serie de vasos emergen del borde derecho del recessus umbilicalis para vascularizar el segmento IV del hígado, fig,48 (P).

b) La rama derecha de la porta es de curso horizontal y transversal, fig.49 (P).Esta rama se bifurcará y sus colaterales se transforman en las venas segmentarias; su trifurcación da origen a un ramo ascendente,a la vena lateral derecha y a la vena paramediana derecha; los dos primeros drenarán respectivamente a los segmentos hepáticos VIII y VII mientras que la vena paramediana derecha, cuyo calibre es el mayor de las tres, desprende durante su curso ramos con destino a los segmentos hepáticos VI y V.

Una serie de ramitos vecinos a la prolongación caudal del tronco hepatocardiaco y a la altura en que éste ha establecido anastomosis con la vena subcardinal derecha,para originar el segmento prerrenal de la vena cava inferior, drenan directamente a este vaso, constituyendo las venas del segmento I hepático,fig.47 (P).

2.- Venas suprahepáticas.

Como deciamos antes, al llegar al horizonte -- XVIII de STREETER, las venas suprahepáticas principales han adquirido tal grado de organización estructural que pueden seguirse con bastante fidelidad en su curso y ,

en general, podemos afirmar que el territorio hepático se distribuye en tres grandes sectores, los cuales vierten su sangre a través de otras tantas grandes vías:

a) Vena suprahepática derecha.- Este vaso desagua, por regla general, figs. 50 y 51 (R-1) y (P), independientemente de las venas suprahepáticas media e izquierda, que suelen hacerlo por medio de un tronco común, fig. 52 (R-1), fig. 53 (P) y fig. 51 (P).

Unas y otras venas suprahepáticas se hayan imbricadas con las ramas portales de tal manera que, la vena suprahepática derecha, cursa dorsolateral con relación a la vena lateral derecha de la porta.

b) Vena suprahepática media.- La rama suprahepática media o sagitalis, suma en más de una ocasión de dos ramos principales, contornea o enmarca a la vena paramediana derecha de la porta.

c) Vena suprahepática izquierda.- Esta vena, de curso dorsocraneal con relación a la vena lateral de la porta, enmarca, junto con la vena suprahepática media o sagital, a la vena paramediana izquierda.

SEGMENTO HEPATICO O PRERRENAL DE LA VENA CAVA INFERIOR.

En la organización de la vena cava inferior ha de concurrir un hecho singular para que se constituya el segmento prerrenal del citado vaso: la anastomosis entre una vena intracelómica, cual es el tronco hepatocardiaco derecho y otro vaso retrocelómico, cual es la vena subcardinal derecha.

Inicialmente es evidente el predominio de la expansión del plexo sinusoidal hepático por el lado derecho, fig.54 (L) y fig.55 (AS-1), siguiendo el curso del segmento proximal de la vena vitelina derecha que busca su desagüe en el cuerno derecho del seno venoso. El desarrollo del plexo sinusoidal hepático por éste lado se prolonga al mismo tiempo dorsalmente hacia la pared posterior de la cavidad celómica, hasta el punto de que llega a ponerse en contacto con la plica mesentérica dorsal, situada a la derecha del mesogastrio dorsal secundario o definitivo, figs.56,57,58 (AS-1) y figs.35 y 36 (OY-4). Inmediatamente después, el plexo sinusoidal y la plica mesentérica dorsal establecen coalescencia entre sí, fig.33 (A), cerrando el hiato de WINSLOW primario fig.36 (OY-4), y delimitando, por la derecha, la cavidad hepatoentérica de BRO-MAN, I, figs.56,57 y 58 (AS-1) y fig.36 (OY-4).

Tras la coalescencia y consiguiente transforma-

ción de las hojas celomáticas, esplacnica y somática, enfrentadas, los sinusoides hepáticos que prolongan caudalmente la yema sinusoidal inferior del tronco hepatocardiaco derecho, invaden el mesénquima de la plica mesentérica dorsal, fig. 58 (AS-1), para terminar colonizandola, fig. 59 (F-8), e incorporando este material al esbozo hepático para construir parte de lc que será, al final del desarrollo, el lóbulo caudado del hígado. La invasión de los sinusoides hepáticos alcanzan la vecindad de la vertiente medial del rodete urogenital, figs. 60 y 61 (F-8), en el sector que ocupará en adelante la glandula suprarrenal en desarrollo por donde vienen ascendiendo la vena subcardinal derecha con la que finalmente establece anastomosis, fig. 62 (MTC), para constituir el segmento prerrenal de la vena cava inferior. Algunas de éstas anastomosis se independizan y persisten como vasos que efectuarán el drenaje directo, a la vena cava inferior como vasos porta, del segmento hepático I.

A partir de ahora, el caudal circulante por el tronco hepatocardiaco, porción hepática de la vena cava inferior, aumenta notablemente y proximalmente adquirirá un volumen tal que el tronco común de las venas suprahepáticas, que inicialmente le restó categoria, ahora queda como afluente suyo y, a través de él, la sangre procedente del hígado, alcanzará al corazón.

IV.- TRONCO DE LA VENA PORTA.

Fruto del plexo de venas duodenales organizado por las anastomosis de las venas vitelinas derecha e izquierda, y gracias a la involución, regresión y desaparición de ciertos tramos de éstos últimos vasos, se constituye el tronco de la vena porta. Este se forma fundamentalmente a expensas de la vena vitelina izquierda y de la anastomosis retroduodenal que realiza con la vena vitelina derecha. Tal anastomosis se halla vecina al origen de los esbozos del páncreas e inmediatamente distal a ellos. El resultado de estos fenómenos hemodinámicos de la circulación onfalomesentérica es la formación de un tronco venoso de curso sinuoso, a manera S: el tronco de la vena porta. Este, tras cursar en el espesor del mesenterio primitivo, dorsal con relación al asa intestinal duodenal, se incorpora al hígado, fig.17 (OY-4), donde se prolonga con el plexo sinusoidal hepático formando dos conductos o ramas, estructuralmente mal organizadas por ahora. Mientras la rama derecha se prolonga por el laberinto sinusoidal buscando su continuación con el tronco hepatocardiaco derecho, la rama izquierda termina enlazando con el recessus umbilicalis, figs.34,35,36 y 37 (OY-4), dètalles, todos éstos, que pueden observarse con toda evidencia en embriones de 6 mm., de longitud.

Más tarde, y a medida que se ha ido elaborando de forma activa los recessus mesentéricus primum y mesen

téricus communis, creadores de la transcavidad de los - epiplones, el tronco de la vena porta, así como las vías biliares extrahepáticas, queda ubicado, en gran parte - de su recorrido, en el espesor del epiplon menor.Mientras y al mismo tiempo se van organizando los grandes vasos afluentes del sistema de la vena porta.

Efectivamente,a medida que las vísceras abdominales van adquiriendo más desarrollo, la sangre que de ellas procede se reune en gran parte en un tronco venoso que viene principalmente del ventriculus intestinalis: la vena gastroesplénica, futura vena linealis, figs.60 y 63 (F-8), que se une al tronco porta en la parte izquierda de la anastomosis retroduodenal.Así mismo, y a la misma altura, otro tronco venoso, procedente de las asas intestinales, confluye también en éste sector como representante de la vena mesentérica superior, fig.64 (X-12).

La encrucijada venosa forma un tronco que ascendiendo en el espesor del epiplon menor, primero en el mesoduodeno dorsal, figs.65,66 y 60 (F-8),y después formando un arco se incorpora al ligamento gastrohepático ventral, cursando dorsal a las vías biliares, fig,67 - (X-12).Finalmente termina incorporandose al hígado, - fig.68 (X-12).

A partir de este momento queda establecida de una manera organizada y sistematica la red de los gran

des troncos venosos afluentes de la vena porta así como ésta última.

La topografía y curso definitivo de la vena porta terminará por definirse una vez que se constituya la fascia de coalescencia de TREITZ, tras la rotación del asa duodenal, con lo que quedará definitivamente establecido el curso del tronco de la vena porta que será en parte retroperitoneal y en parte intraperitoneal.

B.- ESTUDIO ESTADISTICO

DISTANCIAS DESDE EL INICIO DEL TRONCO PORTAL (B) A LAS DISTINTAS ESTRUCTURAS.-

BA.- Longitud del tronco portal.

BC.- Distancia desde el comienzo del tronco portal hasta la confluencia, en dicho tronco, de la vena pilórica.

BD.- Distancia desde el comienzo del tronco portal hasta la confluencia, en la vena esplénica (tipo A) ó mesentérica superior (tipo C), de la vena mesntérica inferior.

BE ó DE.- Distancia desde la confluencia de alguna colateral hasta la terminación de la vena mesentérica inferior.

BF ó DF.- Longitud total de la vena mesentérica inferior.

BG.- Distancia desde el comienzo del tronco portal hasta la confluencia de alguna rama en la vena mesentérica superior ó longitud total de dicha vena.

BH.- Distancia desde el comienzo del tronco portal hasta la confluencia de la vena coronaria estomáquica, generalmente, en la vena esplénica.

BI.- Distancia desde el comienzo del tronco portal hasta la confluencia, en el mismo tronco, de alguna vena distinta a la pilórica.

BJ.- Longitud total de la vena esplénica.

Para cada uno de los datos de la historia clínica de los protocolos:

- Edad de la madre.
- Edad gestacional.
- Peso fetal.
- Talla fetal.
- Diametro del tronco portal.
- Angulo p-v.

y las distancias reseñadas en la página anterior, previa obtención de sus medias y desviación típica, se procede a contrastar las correspondientes a los varones con las de las hembras mediante el test estadístico de diferencia de medias, que sigue la ley de Student, según la expresión:

$$t = \frac{|\bar{x}_{\sigma} - \bar{x}_{\varphi}|}{\sqrt{\frac{\sigma_{\sigma}^2}{n_{\sigma}} + \frac{\sigma_{\varphi}^2}{n_{\varphi}}}}$$

cuyos valores estadísticos de t se expresan en la tabla siguiente, indicando si existe, o no, significación estadistica para los grados de libertad (g.l.) correspondientes y al nivel de significación del 5% ($\alpha = 0'05$).

	37 ♂				24 ♀						
	Nº	$\bar{x}$	σ	$\sigma_{\bar{x}}$	Nº	$\bar{x}$	σ	$\sigma_{\bar{x}}$	g.l.	t Student	Sign.
Edad m.	34	29'82	5'35	0'92	21	29'19	6'05	1'32	53	0'4036	No
E.Gest.	31	230'23	47'95	8'61	21	244'43	42'56	9'29	50	1'0953	No
Peso	37	1909'16	1119'32	184'01	24	1975'88	866'57	176'89	59	0'2476	No
Talla	34	43'41	8'83	1'52	20	44'53	9'15	2'05	52	0'4442	No
Ø	37	3'32	1'03	0'17	24	3'54	0'83	0'17	59	0'8771	No
Ang.p-v	37	38'65	25'21	4'15	23	30'17	15'05	3'14	58	1'4571	No
BA	37	21'92	5'80	0'95	24	23'25	4'27	0'87	59	0'9653	No
BC	19	7'05	3'94	0'90	12	7'08	2'68	0'77	29	0'0231	No
BD	29	5'69	3'80	0'71	18	5'22	2'58	0'61	45	0'4619	No
BE	7	7'57	2'44	0'92	9	8'11	3'89	1'30	14	0'3202	No
BF	5	10'00	4'74	2'12	8	14'73	6'09	2'15	11	1'4409	No
BG	4	12'25	5'19	2'59	3	16'67	6'35	3'67	5	1'0184	No
BH	6	6'17	2'48	1'01	4	5'00	4'97	2'48	8	0'5007	No

RESULTADO: No existe ninguna diferencia estadisticamente significativa entre ambos sexos para cada uno de los datos recogidos en la historia y protocolos del sistema venoso portal, en los 61 casos estudiados.

Visto que no existe diferencia alguna entre varones y hembras, se pasa a estudiar el grupo de los 61 casos presentados conjuntamente.

Dicho estudio se realiza correlacionando los datos de la historia clínica de los protocolos y distancias anteriormente mencionadas en combinaciones binarias, para todos y cada uno de los casos, obteniendose el correspondiente coeficiente de correlación cuyos valores obtenidos se detallan en la tabla siguiente.

La significación de estos coeficientes de correlación se ha establecido comparandolos con el "r" máximo límite distinto de cero para un número de grado de libertad igual al número de casos menos uno (cuyos g. de l. se detallan igualmente en la tabla de la página siguiente) y al nivel de significación $2\alpha = 0'01$.

En la tabla se han subrayado aquellos coeficientes de valor superior al teórico y, por tanto, significativos.

	Nº Edad madre	Nº Edad gest.	Nº Peso	Nº Talla	Nº Diametro	Nº Ang.p-v.	Nº BA
E.M							
E.G	50 0'1939						
Pes.	55 0'3292	52 0'8410					
Tall	51 0'1708	50 0'8782	54 0'8708				
ø	55 -0'0187	52 0'7218	61 0'6008	54 0'7104			
Ang	54 0'2299	51 -0'1034	60 0'3487	53 0'2986	60 0'0629		
BA	55 0'1774	52 0'7124	61 0'7196	54 0'7478	61 0'5047	60 0'4012	
BC	29 0'0796	26 0'2543	31 0'2004	27 0'2393	31 0'1092	30 -0'1893	31 0'4586
BD	43 0'1131	41 0'3541	47 0'3801	41 0'3148	47 0'1991	46 0'2632	47 0'4437
BE	13 -0'2580	13 0'5901	16 0'2534	15 0'3672	16 0'1755	15 -0'2226	16 0'2596
BF	12 -0'0476	11 0'4431	13 0'4427	11 0'5827	13 0'2086	13 0'2871	13 0'3623
BG	5 0'3817	5 0'5054	7 0'3596	6 0'2155	7 -0'1075	7 -0'3684	7 -0'2676
BH	7 -0'5139	8 0'1602	10 -0'0200	9 -0'0172	10 0'0412	10 -0'1985	10 -0'1758

(2)

№ BC	№ BD	№ BE	№ BF	№ BG
27 0'6783				
6 0'5481	12 0'3408			
5 -0'0026	10 0'4772	4 0'0354		
2 1'0000	6 -0'5289	3 -0'2774		
	6 0'6208	4 0'8785	3 -0'5000	

Se ha realizado a continuación el análisis estadístico de regresión lineal, del tipo de la ecuación:

$$y = b + ax$$

con el objeto de poder inferir, a partir de un valor de la variable independiente "x", el correspondiente valor de la variable dependiente "y".

X_i	y_i	Nº	σ	b	a
Edad madre (días)	Edad gestac.(días)	50	0'1939	188'3938	0'0045
Edad madre (años)	Edad gestac.(")	50	0'1939	188'3938	1'6255
Edad madre (")	Peso fetal (grs.)	55	0'3292	173'7490	61'8487
Edad madre (")	Talla (cm.)	51	0'1708	35'8643	0'2743
Edad madre (años)	Diametro (mm.)	55	-0'0187	3'5128	-0'0032
Edad madre (")	Ang.p-v. (grad)	54	0'2299	7'3712	0'9367
Edad madre (")	BA (mm.)	55	0'1774	17'6184	0'1727
Edad madre (")	BC (")	29	0'0796	5'5671	0'0553
Edad madre (")	BD (")	43	0'1131	3'5096	0'0702
Edad madre (")	BE (")	13	-0'2580	14'0417	-0'1957
Edad madre (")	BF (")	12	-0'0476	14'5000	-0'0714
Edad madre (")	BG (")	5	0'3817	0'9886	0'4205
Edad madre (")	BH (")	7	-0'5139	16'5307	-0'3456

RESULTADO: No existe correlación estadísticamente significativa de la edad de la madre con ninguno de los datos de la historia clínica y - de los protocolos en los 61 casos estudiados.

x_i	y_i	Nº	σ	b	a
Edad gestac.(días)	Peso fetal(grs.)	52	0'8410	-2642'6898	19'7216
Edad gestac.(")	Talla (cm.)	50	0'8782	3'7889	0'1808
Edad gestac.(")	Diametro (mm.)	52	0'7218	-0'1223	0'0150
Edad gestac.(")	Ang.p-v. (grsd)	51	-0'1034	48'2409	-0'0526
Edad gestac.(")	BA (mm.)	52	0'7124	2'7498	0'0850
Edad gestac.(")	BC (")	26	0'2543	1'4907	0'0236
Edad gestac.(")	BD (")	41	0'3541	-0'6102	0'0261
Edad gestac.(")	BE (")	13	0'5901	-2'0891	0'0405
Edad gestac.(")	BF (")	11	0'4431	-5'0117	0'0704
Edad gestac.(")	BG (")	5	0'5054	-5'2499	0'0739
Edad gestac.(")	BH (")	8	0'1602	2'4449	0'0109

RESULTADO: La edad gestacional se correlaciona positivamente y con significación estadística con los siguientes datos de la historia: Talla y Peso y con los datos de los protocolos: Diametro del tronco portal y Longitud del mismo.

No existe correlación significativa con ningún otro dato.

x_i	y_i	Nº	σ	b	a
Peso fetal (grs.)	Talla (cm.)	54	0'8708	29'7145	0'0072
Peso fetal (")	Diametro (mm.)	61	0'6008	2'3209	0'0006
Peso fetal (")	Ang.p-v (grad.)	60	0'3487	20'4978	0'0076
Peso fetal (")	BA (mm.)	61	0'7196	15'2723	0'0037
Peso fetal (")	BC (")	31	0'2004	5'4637	0'0007
Peso fetal (")	BD (")	47	0'3801	3'0729	0'0013
Peso fetal (")	BE (")	16	0'2534	5'8072	0'0010
Peso fetal (")	BF (")	13	0'4427	7'4010	0'0027
Peso fetal (")	BG (")	7	0'3596	9'4356	0'0022
Peso fetal (")	BH (")	10	-0'0200	5'4063	0'00005

RESULTADO: El peso fetal se correlaciona positivamente y con significación estadística con la talla fetal y edad gestacional y con los datos de los protocolos:Longitud y Diametro del tronco portal.En menor valor se correlaciona con la distancia desde el comienzo del tronco portal a la confluencia de la vena mesentérica infe-

rior y, finalmente, se correlaciona positivamente con el ángulo p-v (tronco portal-línea paravertebral derecha).

No existe ninguna otra correlación significativa con ningún otro dato.

x_i	y_i	Nº	σ	b	a
Talla (cm.)	Diametro (mm.)	54	0'7104	-0'0635	0'0779
Talla (")	Ang.p-v.(grad.)	53	0'2986	0'9279	0'7822
Talla (mm.)	BA (mm.)	54	0'7478	2'5125	0'0455
Talla (")	BC (")	27	0'2393	4'2563	0'0068
Talla (")	BD (")	41	0'3148	-0'0355	0'0130
Talla (")	BE (")	15	0'3679	1'8848	0'0137
Talla (")	BF (")	11	0'5827	-6'2773	0'0411
Talla (")	BG (")	6	0'2155	7'4751	0'0146
Talla (")	BH (")	9	-0'0172	5'5215	-0'0007

RESULTADO: La talla fetal se correlaciona positivamente y con significación estadística con la edad gestacional y con el peso fetal. Asimismo, se correlaciona positivamente y con significación estadística con la longitud y el diametro del tronco portal. No existe ninguna otra correlación significativa con ningún otro dato.

x_i	y_i	Nº	σ	b	a
Diametro (mm.)	Ang.p-v.(grad.)	60	0'0029	35'1656	0'0683
Diametro (")	BA (mm.)	61	0'5047	12'9808	2'7749
Diametro (")	BC (")	31	0'1092	5'5473	0'4055
Diametro (")	BD (")	47	0'1991	3'1713	0'6915
Diametro (")	BE (")	16	0'1755	6'0260	0'5801
Diametro (")	BF (")	13	0'2086	8'0000	1'4000
Diametro (")	BG (")	7	-0'1075	16'3929	-0'7500
Diametro (")	BH (")	10	0'0412	4'8519	0'1358

RESULTADO: El diametro del tronco portal se correlaciona positivamente y de manera estadisticamente significativa con la edad gestacional y con la talla y peso fetales,y, en los datos de los protocolos, con la longitud del tronco portal.
No existe ninguna otra correlación significativa con ningún otro dato.

x_i	y_i	Nº	σ	b	a
Ang.p-v.(grad.)	BA (mm.)	60	0'4012	19'1132	0'0957
Ang.p-v.(")	BC (")	30	-0'1893	8'3083	-0'0319
Ang.p-v.(")	BD (")	46	0'2632	4'1532	0'0400
Ang.p-v.(")	BE (")	15	-0'2226	9'0122	-0'0279
Ang.p-v.(")	BF (")	13	0'2871	10'5099	0'0779
Ang.p-v.(")	BG (")	7	-0'3684	18'2162	-0'0877
Ang.p-v.(")	BH (")	10	-0'1985	6'3370	-0'0240

RESULTADO: El ángulo formado por el tronco portal y la línea paravertebral derecha se correlaciona positivamente y con significación estadística, si bien debil, con la longitud del tronco portal y el peso fetal.

No correlaciona significativamente con ningún otro dato.

x_i	y_i	№	σ	b	a
BA (mm.)	BC (mm.)	31	0'4586	-1'6397	0'3722
BA (")	BD (")	47	0'4437	-0'8748	0'2837
BA (")	BE (")	16	0'2596	3'1848	0'2079
BA (")	BF (")	13	0'3623	1'7508	0'4760
BA (")	BG (")	7	-0'2676	19'7539	-0'2194
BA (")	BH (")	10	-0'1758	7'6689	-0'1044
BC (mm.)	BD (mm.)	27	0'6783	1'0210	0'5896
BC (")	BE (")	6	0'5481	3'7944	0'5607
BC (")	BF (")	5	-0'0026	12'6691	-0'0074
BC (")	BG (")	2	1'0000	-0'5000	3'5000

x_i	y_i	Nº	σ	b	a
BD (mm.)	BE (mm.)	12	0'3408	5'2962	0'4269
BD (")	BF (")	10	0'4772	7'5973	1'0948
BD (")	BG (")	6	-0'5289	15'9000	-0'6000
BD (")	BH (")	6	0'6208	2'7157	0'4430
BE (mm.)	BF (mm.)	4	0'0354	15'4808	0'0769
BE (")	BG (")	3	-0'2774	24'0000	-1'0000
BE (")	BH (")	4	0'8785	-0'3279	0'8033
BF (mm.)	BG (mm.)	1			
BF (")	BH (")	3	0'5000	21'5000	-1'5000
BG (mm.)	BH (mm.)	1			

RESULTADO: La longitud del tronco portal se correlaciona positivamente, y con significación estadística, con la talla y peso fetales y con la edad gestacional.

En cuanto a los datos de los protocolos la longitud del tronco portal se correlaciona positivamente con:

- Diametro del tronco portal
- Longitudes desde el inicio del tronco portal a la confluencia de la vena pilórica en dicho tronco y de la mesentérica inferior (ya sea en la vena esplénica o mesentérica superior).
- Angulo formado entre el eje longitudinal del tronco portal y línea paravertebral derecha (ang.p-v.).

No existe ninguna otra correlación que hayamos podido objetivar.

Las dos mencionadas longitudes, desde el inicio del tronco portal a las confluencias de las venas pilórica y mesentérica inferior, se correlacionan positivamente y con significación estadística.

El resto de las correlaciones entre los diversos puntos no se muestran estadísticamente significativas.

A parte de estos datos métricos, estudiados anteriormente, nosotros pudimos observar, y así lo tenemo recogido en los protocolos, el tipo de formación del -- tronco portal, e igualmente, el tipo de división terminal del mismo.

La formación del tronco portal, a partir de sus venas colaterales, la hemos catalogado en tres tipos diferentes:

Tipo A.- La vena mesentérica inferior confluye en el torrente sanguíneo de la vena esplénica a mayor o menor distancia. El tronco formado por las dos venas anteriores se une a la vena mesentérica superior para dar comienzo al tronco portal.

Tipo B.- La vena mesentérica inferior confluye en el vértice del ángulo formado por - las venas esplénica y mesentérica superior dando lugar, en ese mismo punto, al inicio del tronco portal.

Tipo C.- La vena mesentérica inferior confluye en el torrente sanguíneo de la vena mesentérica superior a mayor o menor distancia de su final. El tronco conjunto se une a la vena esplénica para dar lu

gar al comienzo del tronco portal.

Por otra parte la división terminal del mismo tronco portal la hemos agrupado en dos tipos:

Tipo a.- El tronco portal inicia su división terminal antes de penetrar en el parénquima hepático.

Tipo b.- El tronco portal inicia su división terminal una vez que ha penetrado en el interior de la masa hepática.

Se trata, por tanto, de datos cualitativos que para su estudio comparativo lo hemos realizado mediante tablas de contingencia que se contrastan para deducir la dependencia estadisticamente significativa de si el tipo de formación influye en el tipo de división terminal.

Este contraste se realiza mediante el cálculo del valor de χ^2

$$\chi^2 = \sum \frac{(n_o - n_e)^2}{n_e}$$

cuyo valor calculado se compara con el teórico (tal como se especifica en las respectivas tablas) siendo significativo si muestra un valor superior a éste último.

TABLA DE CONTINGENCIA

Tipo de formación / Tipo de división terminal

37 varones

DIVISION	FORMACION			
	A	B	C	
a	5	6	10	21
b	6	3	7	16
	11	9	17	37

$\chi^2 = 0'9622 < \chi^2_{teórica}$ $\chi^2_{teórica} : \chi^2_{\nu=2};\ \alpha = 0'05 = 5'991$

TABLA DE CONTINGENCIA

Tipo de formación / Tipo de división terminal.

24 hembras

DIVISION	FORMACION			
	A	B	C	
a	6	5	3	14
b	2	1	7	10
	8	6	10	24

$\chi^2 = 5'7600 < \chi^2_{teórica}$ $\chi^2_{teórica}: \chi^2_{\nu=2};\ \alpha = 0'05 = 5'991$

TABLA DE CONTINGENCIA

Tipo de formación / Tipo de división terminal.

Total de casos (61).

DIVISION	FORMACION			
	A	B	C	
a	11	11	13	35
b	8	4	14	26
	19	15	27	61

$\chi^2 = 2'5040 < \chi^2_{teórica}$ $\chi^2_{teórica}: \chi^2_{\gamma=2};\ \alpha = 0'05 = 5'991$

RESULTADO: Como hemos podido observar en las tres tablas de contingencia anteriores no existe dependencia, estadisticamente significativa, entre el tipo de formación del tronco portal y el tipo de división terminal de dicho tronco, para ningún sexo, por separado ni para el total de los casos presentados.

En cuanto a lo que respecta al tipo de formación del sistema portal extrahepático podemos decir que hemos encontrado que la vena mesentérica inferior confluye, para dicha formación, en la vena mesentérica superior en el 44'26% del total de casos presentados (formación tipo C), en la vena esplénica en el 31'15% del total (formación tipo A) y solamente en el 24'59% lo hace en el vértice del ángulo formado por las venas esplénica y mesentérica superior (formación tipo B).

RESUMEN

La presente tesis doctoral, que representa el esfuerzo de los cuatro últimos años, consta de dos grandes apartados:

A.- Descripción de la organización del segmento prerrenal de la vena cava inferior así como del sistema portal del hígado, tanto extra como intrahepático, mediante el estudio de 17 embriones cuyos tamaños oscilan entre los 2'3 mm., y los 16'4 mm.

B.- Descripción del sistema portal extrahepático de 61 fetos, inmaduros y a término, que pertenecen a la población de Andalucía Oriental así como del estudio estadístico de los datos de los protocolos y de los valores encontrados en la disección del tronco portal.

Al final de nuestro trabajo añadimos el estudio bibliográfico habiendo revisado, para ello, cuantos trabajos conseguimos, que si bien no son todos los publicados al respecto, sí una gran parte.

En la descripción del primer apartado observamos como una vez realizada la formación de los cordones celulares evaginados a partir del epitelio del primordio hepático, hecho que supone un obstáculo a la corriente sanguínea onfalomesentérica, se establece un amplio plexo -

anastomótico entre ambas venas vitelinas. Pues -- bien, esta laguna anastomótica representa el primer esbozo de los vasos venosos intrahepáticos. Esta arborización venosa intrahepática se reparte, una vez constituida, en una zona postero-superior para las venas suprahepáticas y una segunda zona antero-caudal para las ramas del tronco portal, quedando entre ambas una zona media para los sinusoides hepáticos de Minot.

Por otra parte la conformación de dichas anastomosis entre las venas vitelinas, va a condicionar, al -- buscar la sangre el camino más rapido y fácil, la aparición del propio tronco portal. Las anastomosis vitelinas que originan el plexo duodenal se van a resolver en la - constitución del tronco portal a expensas, fundamentalmente, de la anastomosis retroduodenal.

Constituida la arborización intrahepática se produce un hecho, determinado por el desarrollo que está alcanzando el corazón a lo largo de los horizontes XII y - XIII de STREETER, cual es la involución del tronco hepatocardíaco izquierdo y, por tanto, la predominancia del tronco hepatocardíaco derecho.

Al mismo tiempo las venas umbilicales que esta-- blecen la circulación entre placenta materna y seno venoso cardíaco realizan también una anastomosis por lo que la vena umbilical derecha en el horizonte XIII de STREETER (embriones de 5 mm., de longitud), inicia su involu-

ción llegando a desconectarse del cuerno derecho del seno venoso.

Una vez que la vena umbilical izquierda se ha hecho cargo de la totalidad del transporte de sangre oxigenada desde la placenta al embrión se establece la anastomosis entre ésta y el plexo vitelo-hepático con la consiguiente regresión del segmento proximal de dicha vena umbilical izquierda.

Por otra parte, el encuentro de los caudales sanguíneos umbilical y vitelino dá lugar a la formación del recessus umbilicalis y, algo más tarde, a la aparición de una gran vía directa cual es el conducto venoso de Arancio. Tenemos, pues, dos vías para la circulación sanguínea: el conducto venoso de Arancio y los canales sinusoidales que confluyen en el tronco hepatocardíaco persistente.

Cuando el tronco de la vena porta se incorpora al esbozo hepático, a principios del primer mes de vida, se prolonga con la laguna vitelo-hepática bifurcandose en dos ramas: rama izquierda, que se prolonga hasta enlazar con la margen izquierda del recessus umbilicalis, y rama derecha que, salvando los cordones celulares hepáticos, aborda proximalmente la yema sinusoidal del extremo inferior del tronco hepatocardíaco derecho. Es, en este momento, horizonte XV de STREETER, cuando empiezan a esbozarse las venas segmentarias de la porta y las venas

suprahepáticas.

Durante el horizonte XVI de STREETER la porción caudal del tronco hepatocardíaco se prolonga caudalmente en el espesor de la laguna vitelohepática conformando el segmento hepático de la vena cava inferior. Así mismo, en este mismo horizonte, el calibre del conducto venoso de Arancio es, todavía, menor que el volumen del recessus umbilicalis. Esta circunstancia condiciona que parte de la sangre tenga que seguir su camino a través de los sinusoides hepáticos del lado derecho. La red porta tiene, pues, una función rectora importante en la circulación intrahepática en esta fase del desarrollo.

Al final del horizonte XVI de STREETER es cuando se van delimitando las dos ramas de división de la porta intrahepática de tal forma que la rama izquierda, constituida en estos momentos por el recessus umbilicalis o futura vena paramediana izquierda, va a dar ramos venosos para los segmentos II, III y IV del hígado.

Por su parte la rama derecha da una arborización intrahepática más densa trifurcandose en tres grandes troncos: rama ascendente y vena lateral derecha, que drenaran los segmentos VII y VIII, y vena paramediana derecha que, bifurcandose, se dirige a los segmentos V y VI.

Una vez que la segmentación de la porta intrahepática es ya una realidad tangible, avanzado el horizonte XVIII de STREETER, se delimitan, también, los territo

rios de drenaje de los tres principales vasos suprahepáticos: vena suprahepática derecha que desagua en la mayoria de los casos independientemente de las otras dos y venas suprahepáticas media e izquierda que suelen desaguar conjuntamente en el torrente venoso de la cava caudal.

Para la organización del segmento hepático o prerrenal de la vena cava inferior ocurre un hecho singular, cual es, la anastomosis entre una vena intracelómica -- (tronco hepatocardíaco derecho) y otro vaso retrocelómico (vena subcardinal derecha). Esto ocurre en embriones de 10-11 mm.(horizontes XVI-XVII de STREETER).

Una vez realizada dicha anastomosis se independizan algunos pequeños vasos que efectuarán el drenaje directo, a la vena cava inferior, del segmento hepático I.

A partir de ahora el caudal circulante por el segmento hepático de la vena cava inferior aumenta notablemente adquiriendo un volumen tal que queda como afluente suyo el tronco común de las venas suprahepáticas.

Más tarde, formados los recessus mesentéricus -- primum y communis, el tronco de la vena porta queda ubicado, en gran parte de su recorrido, en el espesor del - epiplon menor al mismo tiempo que se van organizando la vena gastro-esplénica, futura vena esplénica, y un tronco venoso, procedente de las asas intestinales, representante de la futura vena mesentérica superior.

Una vez que el tronco portal se incorpora al ligamento gastro-hepático y acaba penetrando en el hígado, queda establecida, de una forma organizada y sistematica, la topografía del sistema portal de tal forma que, tras la rotación del asa duodenal, quedará definitivamente establecido el curso del tronco de la vena porta que será en gran parte retroperitoneal y en parte intraperitoneal.

En cuanto a la descripción del segundo apartado hemos llevado a cabo un análisis estadístico, de los 61 protocolos presentados, mediante el proceso de contrastar todos y cada uno de los valores recogidos en la historia clínica y en los protocolos, mediante la obtención de sus medias y desviación típica, con la finalidad de ver si existen correlaciónes estadisticamente significativas.

Hemos podido observar que no existe diferencia estadisticamente significativa entre ambos sexos. Es por esto por lo que se ha procedido a estudiar conjuntamente la totalidad de los casos presentados mediante combinaciones binarias obteniendose los coeficientes de correlación que, una vez comparados con los valores teóricos para el mismo grado de libertad, son los que nos van a indicar si existe, o no, alguna correlación positiva o negativa entre los distintos valores estudiados.

Así vemos como la edad gestacional del feto se-

correlaciona positivamente, y con significación estadística, con la talla y peso fetales, diámetro del tronco portal y longitud del mismo.

De la misma forma el peso fetal se correlaciona positivamente, y con significación estadística, con la talla fetal, edad gestacional, longitud y diámetro del tronco portal, distancia entre el inicio del tronco portal y confluencia de la vena mesentérica inferior (BD) y, finalmente, con el ángulo comprendido entre el eje longitudinal del tronco portal y línea paravertebral derecha (ang.p-v.).

Por otra parte hemos podido demostrar que el ángulo porto-vertebral se correlaciona positivamente, y con significación estadística, con la longitud del tronco portal y con el peso fetal.

Finalmente, hemos encontrado una correlación positiva y significativa, estadísticamente hablando, entre las distancias al inicio del tronco portal de las confluencias de la vena pilórica, en el tronco portal, y de la vena mesentérica inferior ya sea en la vena esplénica (formación tipo A) o vena mesentérica superior (formación tipo C).

Una vez realizado este estudio se procede al análisis estadístico de regresión lineal con el objeto de poder inferir, a partir de un valor de la variable independiente, el correspondiente valor de la variable depen

diente.

Aparte de estos datos métricos nosotros pudimos observar, y así lo tenemos recogido en los protocolos, los tipos de formación y división terminal del tronco portal. Estos datos cualitativos han sido sometidos a su estudio comparativo mediante tablas de contingencia que se contrastan para deducir la dependencia estadística entre los dos tipos (formación y división del tronco portal).

El valor calculado se compara con el valor teórico siendo significativo si el primero muestra un valor superior a éste último.

CONCLUSIONES

1ª.- En contra de lo que se afirma en todos los textos, clásicos y actuales, sobre la morfogénesis del tronco porta, el cual dicen se organiza a partir de la vena vitelina izquierda, nosotros afirmamos que su verdadero origen está en la anastomosis retroduodenal, que se establece entre la vena vitelina izquierda y la vena vitelina derecha, del llamado plexo de las venas duodenales del embrión somítico.

2ª.- A partir del horizonte XVII de STREETER, embriones de 11 a 13'6 mm., de longitud (v. a c.) con una edad de 35 ± 1 días, se puede determinar la totalidad de los segmentos porta intrahepáticos.

3ª.- La génesis del segmento prerrenal de la vena cava inferior acontece entre los horizontes XVI de STREETER, embriones de 9 a 10 mm. de longitud (v. a c.) con una edad de 33 ± 1 días, y XVII de STREETER, embriones de 11 a 13'6 mm. de longitud (v. a c.) con una edad de 35±1 días, y se debe a la anastomosis entre un vaso intracelómico, cual es la yema sinusoidal inferior del tronco hepatocardíaco, con la vena subcardinal derecha que cursa retrocelómicamente y que asciende en la vertiente medial del rodete urogenital del mismo lado. Para que tal hecho suceda es necesario, y así se demuestra en esta tesis doctoral, la invasión activa y posterior colonización de

la plica mesentérica dorsal cuyo mesénquima será incorporado al hígado para formar parte de su lobus caudatus.

4ª.- La vena mesentérica inferior confluye, para formar el tronco portal, en la vena mesentérica superior en el 44'26% del total de casos presentados (formación - tipo C), en la vena esplénica en el 31'15% del total y - solamente en el 24'59% lo hace en el vértice del ángulo formado por las venas esplénica y mesentérica superior (tipos A y B respectivamente).

5ª.- Existe una correlación positiva, y estadísticamente significativa, entre la talla y peso fetales, edad gestacional, longitud y diametro del tronco portal, longitudes desde el inicio del tronco portal a la confluencia de la vena pilórica (BC) y de la mesentérica - inferior (BD) y, finalmente, ángulo comprendido entre el eje longitudinal del tronco portal y línea paravertebral derecha (ang.p-v.).

6ª.- No existe ninguna diferencia, estadisticamente significativa, entre ambos sexos para cada uno de los datos recogidos en la historia clínica, necropsia y protocolos del sistema portal extrahepático, en los 61 casos estudiados.

BIBLIOGRAFIA

1.- ABEATICI,S.,CAMPI,L. y CALUZZI,F. (1.955) The segmentation of the liver, the intrahepatic topography of the portal vein. Inst. di Randiol.,Clin. Chir. e Terap. Chir.,Univ. di Torino.MINERVA CHIR.(Torino)10/2 (72-79). Illus.16.

2.- ANDO,S.(1.959) Anatomical study on the formation of the portal vein in mammals (Japanese text) Dept. of Anat.,Fac. of Med.Kumamoto Univ., Kumamoto J.KUMAMOTO MED.SOC. (Jap.) 33/ suppl.11 (2.916-2.919).Tables 1.Illus 2.

3.- ANSON,B.J.(1.950) An Atlas of Human Anatomy. Pnila-delphia. Saunder.

4.- BAKER,H.C. (1.956) A spiral "valve" in the hepatic portal vein. Dept.of Pathol.,Clin. Scis. - Bldg. York Place, Manchester. NATURE (Lond.) 178/4540.(1.003-1.004).

5.- BERGSTRAND,I. (1.957) Roentgen anatomy of the intra hepatic portal ramification.A study on au-- topsy material. Roentgendiagn. Dept.an Dept. of Anat.,Univ. of Lond. KUNGL.FYSIOGR.SALLSK LUDD. FORH. 27/8 (85-103). Illus.12.

6.- BERTOLIN,A. (1.958) Anatomical and Topographical -- study of the portal venous system.Ist.di - Anat.Umana Norm.,Univ.di Padova.CHIR.PAT. SPER. 6/2 (125-137) Tables 1.Illus.8.

7.- BOLES Jr.,E.T.y SMITH,B. (1.962) Preduodenal portal vein. Dept.of Surg.,Ohio State Univ.Sch. of Med.,Gen.Hosp.,Malmö. ACTA PAEDIAT. (UPPSALA). 51/3 (331-336).Illus.5.

8.- BRENDLE,E.(1.950) The structure of the portal vein and its tributaries in man.Acta Anat.,Basel 10/1-2 (108-129).Tables 2 Illus.15.Anat. -- Inst.Univ.Zürich.

9.- BRUNS. (1.870) Citado por García García,J. Tesis -- Doctoral.1.963 (Cádiz).

10.- BUCHANAN,E.P. (1.936) Congenital duodenal obstruc-- tion from anomalous mesenteric vessels. Am. J. Surg. 30:499.

11.- BUSCH,W. (1.951) An anomaly of the portal vein and of the hepatic artery. Wien. Med. Wschr.101 /21 (389-390).Illus.2.

12.- CALLAS,F.,COUPPIE,G.,MARTIN,R. y BOUCHET,Y. (1.959) Study of the tributaries and the formation of the portal vein. Lab.d'Anat.,Ec.Nat.de - Méd.,Grenoble.C.R.ASS.ANAT.102 (254-271).

13.- CANTLIE (1.896) Citado por García García,J. Tesis - Doctoral. 1.963 (Cádiz).

14.- COETZEE,T. (1.964) Applied anatomy of the portal venous system.Dept.of Surg.,Edendale Hosp.,Pietermaritzburg.MED.PROC.10/1 (3-10).Illus.4.

15.- CORAZZA,R.,COSTANZI,G. y MANCINI,A.M. (1.959) The - morphokinesis of the afferet vascular sys - tem of the liver.Parenchymal lesions attri- butable to modifications of the end bran--- ches of the portal system.Ist.di Anat.ed Is tol.Patol.,Univ.di Bologna.ARCH.ITAL.ANAT. ISTOL.PAT.33/2 (131-152) Tables,1,Illus.10.

16.- COUINAUD,C. (1.952) Lobar and segmental resections of the left liver. J.Chir.,68/12.

17.- COUINAUD,C. (1.952) Hepattectomies gauches lobaires et segmentaires.Considerations anatomiques. J.Chir.,192.48 - 697/715. Techniques de re- section on foction de la topographie intra- hepatique.J.C.68, 821-839.

18.- COUINAUD,C. (1.954) Les enveloppes vasculobiliares du foie en capsule de Glisson.Lyon.Chirg.49: 589.

19.- COUINAUD,C. (1.954) Lobes et segments hepatiques.No- tes sur l'architecture anatomique et chirur- gicale du foie.Presse Méd.,62 - 709/712.

20.- COUINAUD,C. (1.954) Fascias et plans et olivage au- tour des vaisseaux sus-hépatiques.Sem.Hôp.- Paris.Arch.Anat.Path.30/1 (29-30).

21.- COUINAUD,C. (1.953) Hepatectomies segmentaires droi tes.55º Congrès française de Chirugie.Paris.

22.- COUINAUD,C. (1.954) Bases anatomiques des hépatectomies gauche et droite réglées. Technique qui en découlent.Jour.Chir.70,12 (933-966).

23.- COUINAUD,C. (1.955) Principes directeurs des exérèses atypiques du foie.Presse Méd.,63/21 --- (417-419).

24.- COUINAUD,C. (1.955) Hépatectomies regleès: exérèses du secteur lateral droit du foie. Jour. -- Chir. 71.(578-603).

25.- COUINAUD,C. (1.955) Les résections réglèes du foie: L'exérèse du secteur paramédian droit.Lyon Chir. 50/6 (688-703).

26.- COUINAUD,C. (1.955) Definitions des principales résections hépatiques par ligature premiére - des pedicules vasculaires.In G.Albot et F. Poilleux: le foie et la veine porta.Masson et Cie. édit.Paris.

27.- COUINAUD,C. (1.958) Le foie. Etudes anatomiques et chirurgicales. Masson.

28.- COUINAUD,C. (1.953) Les exérèses hépatiques par ligature première des pédicules.Union Méd. Canadiense. 82. 299.

29.- DAVIS,F. y MAC CONAILL (1.937) Citado por García -- García,J. Tesis Doctoral. 1.963 (Cádiz).

30.- DOUGLASS,B.E., BAGGENSTOSS,A.H. y HOLLINSHEAD,W.H. (1.949) Anatomy of the portal vein and its tributaries. Anat. Rec. 103/3 (533-534).Mayo Foundation and Section on Path.Anat.and on Anat.Mayo Clinic.

31.- DOUGLASS,B.E. BAGGENSTOSS,A.H. y HOLLINSHEAD,W.H. (1.950) The anatomy of the portal vein and its tributaries.Surg.Gynec.Obstet.91/ 5 (562-576) Tables 1. Illus 10.Div.of Med. - and Sections on Path. Anat. and Anat. Mayo Clinic. Rochester.

32.- DUFOUR,M. (1.953) Notes on the portal confluence - and the modes of outflow of the stomachic and gastrocolic coronary veins. C.R.ASS. - ANATOMISTES (Paris) 39/2 (195-200).

33.- EDELSON,Z.C. (1.974) Preduodenal portal vein. Am.J. Surg. 127 (599-600).

34.- EDWARDS,E.A. (1.951) Functional anatomy of the porta-systemic communications. A.M.A. Arch.Int. Med. 88:137.

35.- ELIAS,H. y PETTY. (1.952) Gross anatomy of the blood vessels and ductus within the human liver. Am. J. Anat. 90.59.

36.- ELIAS,H. y PETTY. (1.954) Segments of the liver. -. Surgery 36/5 (950-952).

37.- ENDER,L.A. et al.(1.971) Some normal variants and developmental anomalies of the splenoportal trunk. Vestn Roentgenol Radiol. 46. 59-62.

38.- FERREIRA,A. (1.958) The origin of the portal vein study in 50 cadavers. Its importance for - the surgeon and the physician. Inst. de Anat. Fac. de Med. Lisboa. MEDICO (Porto) 9/362. (508-513). Illus 10.

39.- FRASER,J. y BROWN,A.K. (1.944) A clinical syndrome associated with a rare anomaly of the vena portae system. Surg. Gynec.and Obstet. 78: 520.

40.- GANS,H. (1.955) Citado por Hobsley.

41.- GARCIA GARCIA,J. (1.963) Contribución alestudio de ontogenia de las venas intrahepáticas a -- propósito de la observación de múltiples - malformaciones vasculares y viscerales en un embrión humano de 22 mm.(Tesis Doctoral) Cádiz.

42.- GENIS GALVEZ,J. (1.970) Biología del desarrollo.Fundamentos de embriología. 1ª ed. Editorial - Espaxs. Barcelona.

43.- GILFILLAN,R.S. (1.950) Anatomic study of the portal vein and its main branches. Arch.Surg.,Chicago. 61/3 (449-461) Illus 7.

44.- GIMENEZ,R.E. (1.968) Intrahepatic course of the portal vein. Cat.de Anat. Descrip. Fac. de Med. Univ. de Córdoba. Rev. Esp. Enferm. Apar. - Dig. 27/9 (1.277-1.280).

45.- GORDON. (1.929) Citado por García García,J. Tesis - Doctoral. 1.963.

46.- GUERRIER,Y. y RAPP,P.E. (1.954) The extra and intra hepatic vena porta. The extrahepatic divi-- sions. Lab. d'Anat. Fac. de Med. Montpellier C.R. Acad. Sci. (Paris) 40/2 (272-274)Illusl

47.- GUNTZ,M. y FARISSE,J. (1.966) The intrahepatic anastomoses of the branches of the portal vein. Lab. d'Anat. Fac. de Med. Angers. C.R. Ass. Anat. 135 (471-478).

48.- HIS,W. (1.906) Beobachtungen zur Geschichte der Nasenund Gaumen bildung beim menschlichen. Embryo. Abh. Süch. Ges. d. Wix. BD. 27.

49.- HJORTSJO,C.H. (1.951) Actas de anat. 2. 599.

50.- HJORTSJO,C.H. (1.956) The intrahepatic ramification of the portal vein. Lunds Univ. Arsskrift - N.F. Avd. 2. 52/20 (1-30) Illus 13.

51.- HOBSLEY,M. (1.958) Intrahepatic anatomy. Brit. Jour. Surg. 45.194.

52.- HOCHSTETTER,F. (1.886) Anomalien der pfortader und der nabelvene in verbindung mit defect oder linkslage der gallen blase: Anomalien der - vena coronaria ventriculi. Arch. f. Anat. u Physiol.(Anat.Abt.)p. 369.

53.- HUARD,P. y MEYER-MAY. (1.936) Les abcès du foie. Masson et Cie.,Edit.Paris.

54.- HUARD,P. y MEYER-MAY. (1.938) Recherche sur l'anatomie chirurgicale du foie. Trav. Inst. Anat. Eccle. Méd. Indochine. 1.933-1.936. p.153-184. Monographie: Les abcès du foie. Masson, Paris.

55.- INGALLS,N.W. Citado por García García,J. Tesis Doctoral 1.963.

56.- KEEN. (1.898) Report of a case of resections of the liver for removal of a neoplasia with a table of seventy-six cases of resections of - the liver for hepatic tumours. Ann. Surg.30 267.

57.- KEIBEL,F. y MALL,F. (1.910-1.912) Manual of Human - embriology. J.B. Lippincott Co.(Philadel--- phia).

58.- KUBATOVA,B. (1.958) Congenital anomaly of the vena portae under the clinical picture of Banti's syndrome. II Patol. Ust. Fak. Všeobecného.- Lék. Karlovy Univ.,Praha. Sborn. Lek. 60/4 (114-118) Illus 1.

59.- LANGMAN,J. (1.969) Embriología Médica. 2ª edic.Editorial Interamericana,S.A. (México).

60.- MAMPORIYA,N.M. (1.962) The intrahepatic ramification of the portal vein. (Russian).From the book: trudy instituta experimental noi morfologii imeni A.V. Natishvili (Tbilisi). 10 (95-106) Illus 12.

61.- MARAGLIANO,G. y SCIO,E. (1.956) The intrahepatic distribution of the portal vein.Ist di Clin. - Chir. Gen. e Terap. Chir.,Minerva Chir.(Torino) 11/10 (417-422) Illus 9.

62.- MELNIKOVF,A. (1.955) Les resections du foie.Clinique Laboratoire et Anatomie Tópique.XVIº Congrés International de Chirugie.Copenhague.

63.- NOGUEIRA,C.E.D. (1.958) Cosquisas sobre as venae -- hepaticae en relaçao sos planos divisores - dos territorios anatomo-cirurgicos portais no homan. Thèse-Bello-Horizonte-Brèsil.

64.- OBEL,W. (1.975) Monphology of the trunk of the portal vein in man various periods of life.Folia Morphol. (Warsz) 34 (1):85-101.

65.- OLLING,S. et Al.(1.974) Congenital absence of portal venous system in a 50 year-old Woman. Acta Med. Scand. 196 (4):343-5.

66.- PAO,S.M. (1.965) Observations on portal vein and -- their main tributaries. Acta Anat. Sinica.- 8/3 (424-431) (I,9,14).

67.- PATTEN,B.M. (1.958) Embriología Humana. Edit.El Ateneo.

68.- PERI,G.,ZANOLI,P.G. y TRIVELLINI,G. (1.969) Variations and anomalies of the portal trunk. - I Clin. Chir. Gen. Univ. Milano. Arch. Ital. Chir. 95/3 (442-453).

69.- PURCELL,H.K.,CONNOR,J.J.,ALEXANDER,W.F. y SCULLY,N. M. (1.951) Observations on the major radicles of the extrahepatic portal system. A. M.A. Arch. Surg. 62:670.

70.- RAPP,F.E. (1.953) Le réseau veineux du foie. Systematisations. Thèse Montpellier.

71.- REIFFER-SCHEID Citado por García García,J. Tesis -- Doctoral 1.963.

72.- REX.(1.888) Citado por Hobsley.

73.- RIBET,R.M. (1.959) Traveux du laboratoire d'anatomie de la Fac. de Medicine d'Alger.

74.- ROVIRALTA,E. (1.958) Preduodenal portal vein and - other malformations. Act. Cpo. Fac. Inst.- Policlin. (Barcelona)12/6 (101-105).Illus 3.

75.- ROY,J. y WALKER,R.M. (1.961) The portal venous system. Coll. Surg. Edinb. Dept. of Surg., --- Univ. of Bristol. 7/1 (19-27) Illus 1.

76.- SAMANEK,M. et Al. (1.974) Atresia of right pulmonary veins and anomalous left pulmonary venous - drainage into portal circulation. Thorax. - 29: 446-50.

77.- SCHUBERT,W. (1.956) Oclusion of the trunk of the vena portae as a congenital malformation. Patol. Inst.,Bezirkskrankenh. Schwerin. Frankfurt. Z. Path. 67/2 (109-117) Illus 1.

78.- SEGALL (1.923) Citado por Hobsley.

79.- SEREGE,H. (1.904) Sur un point de l'anatomie des V. S.H. chez le chien et chez l'homme. C.R.Soc. Biol. Paris. vol.56, t.2, (597-599).

80.- SITGES,A. (1.957) Intrahepatic distribution of the portal vein. Hosp. de la Santa Cruz y San - Pablo, Serv. de Cir. Barcelona. Med. Clin. (Barcelona) 29/3 (158-164) Illus 16.

81.- SITGES,A. (1.958) Bases de la segmentación del hígado. Rev. Esp. de Enf. Ap. Dig. y Nut. 17:4

82.- SNEIDER,H. (1.937) Citado por García García,J.Tesis Doctoral 1.963.

83.- SOW,M.L. (1.974) The portal confluence. Types of - constitution. Bull. Soc. Med. Afr. Noire - lang Fr. 19 (3): 260-5.

84.- STREETER,G. (1.942) Developmental horizons in human embryos: Age group I, 13-20 somites and age group XII, 21-29 somites. Contrib. Embryol. Carnegie Inst.(Washington) 30 (211-245).

85.- STREETER,G. (1.945) Developmental horizons in human embryos. Description of age group XIV. Contrib. Embryol. Carnegie Inst. (Washington) vol.XXI.

86.- STREETER,G. (1.948) Developmental horizons in human embryos. Description of age group XV, XVI, XVII and XVIII. Contrib.Embryol.Carnegie - Inst. (Washington) nº 211.

87.- TONI,G. (1.953) Anatomosurgical researches on the portal venous system. Ist. Anat. Umana Norm. Univ. di Bologna. Clinica (Bologna) 14/6 - (434-448) Illus 28.

88.- TREVES,F. (1.885) Lectures on the anatomy of the intestinal canal and peritoneum in man:Lecture I. Brit. M.J. 1:415.

89.- URMANOV,M.I. (1.973) Architecture of the portal -- triand in relation tote general anatomy of the liver in man and in certain animals.--- Arkh. Anat. Gistol Embriol. 65: 81-8.

90.- VALK,H.L. y HORNE,S.F. (1.942) Cruveilhier Baumgarten syndrome. Case report. Ann. Surg. 116: 860.

91.- VASILINKO,V.A. (1.959) The connections between the systems of the vena portae and the vena cava inferior in the retroperitoneal space.- (Russian text). Dept. of Topograph. Anat.- and Operative Surg., Med. Inst., Ivanovo.- Shorn.Nauch.Trud.Ivanovsk. Med. Inst. 22 - (78-82).

92.- VOLFBERG,E.D. (1.956) Pulmonary veins opening in - the portal vein (Russian text) State Ped.- Med. Inst.,Leningrad.,Arkh. Patol. 18/3 - (103-104) Illus 2.

93.- WANG LI-SHIN, CHEN ER-YU y CHANG SU-CHEN (1.966) Observations on the anatomy and topography of the portal vein and its main tributaries. (Chinesse) Acta Anat.Sinica, 9/2 (215-225).

94.- WENDEL,W. (1.920) Ueber Leberlappen resektion. Arch. f.Clin.Chir.,114, (982-1.900).

95.- YAJIMA,M. (1.974) Significance of the determination of diameters of the portal system at autopsy. Gut 15 (10): 836.

96.- ZAMBECARIS (1.800) Citado por Reiffer-Scheid.