7-19

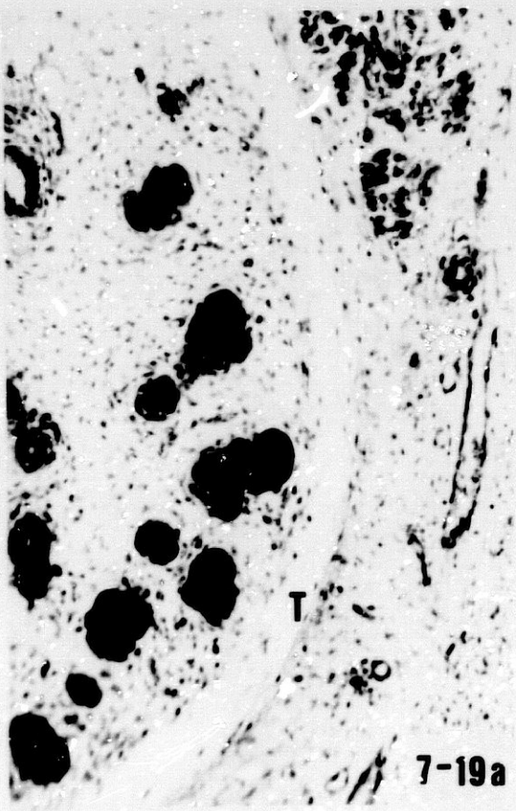

7-19a

LAM. LXXVIII.

Explicación de figuras.

7-19 y 7-19.a.

La topografía de la región submandibular está muy avanzada. Nuevos elementos, entran en correlación con la cápsula submandibular, **T.**, se trata de, no sólo los vasos faciales, sino también, de las formaciones ganglionares linfáticas pre y retrovasculares, que se relacionan con los vasos faciales.

PROTOCOLO VIII.

SEMANA ONCE DEL DESARROLLO.

F.H.: X.8.

50 mm.

once semanas.

LAM. LXXIX.

Explicación de figuras.

8-1 y 8-1,a.

Cortes parasagitales, inmediatamente próximos a la línea media, demostrando el desagüe del Conducto de Wharton, **W**,. La musculatura lingual está perfectamente organizada, siendo evidentes los músculos genioglosos, genihioideos y digástricos.

8-1

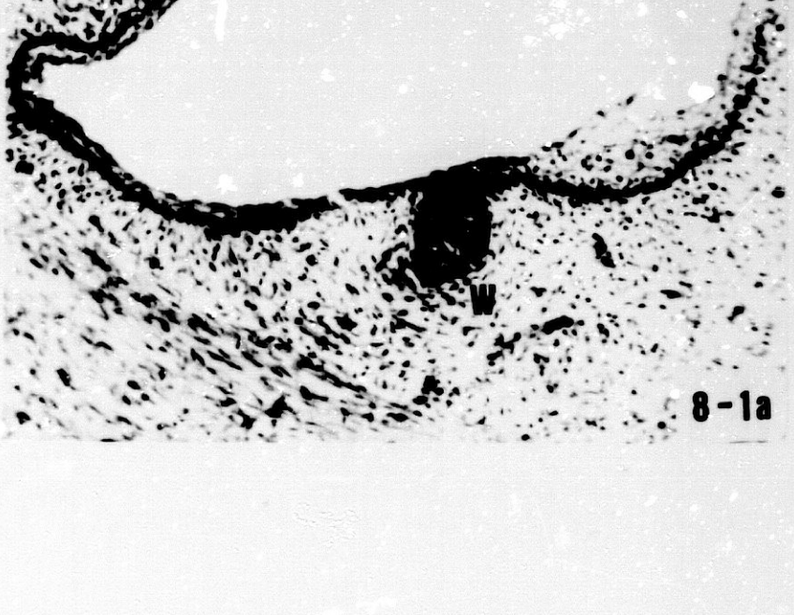

8-1a

8-2

8-2a

LAM. LXXX.

Explicación de figuras.

8-2 y 8-2,a.

Conducto de Wharton, **W.**, seccionado en dos parcelas, en su inmediata vecindad a la luz de la cavidad bucal, previo a desagüar en ella.

LAM. LXXXI.

Explicación de figuras.

8-3 y 8-3,a.

El conducto de Wharton, **W.**, alejándose, progresivamente, en dirección dorsal y lateral ve la luz de la cavidad bucal.

8-3

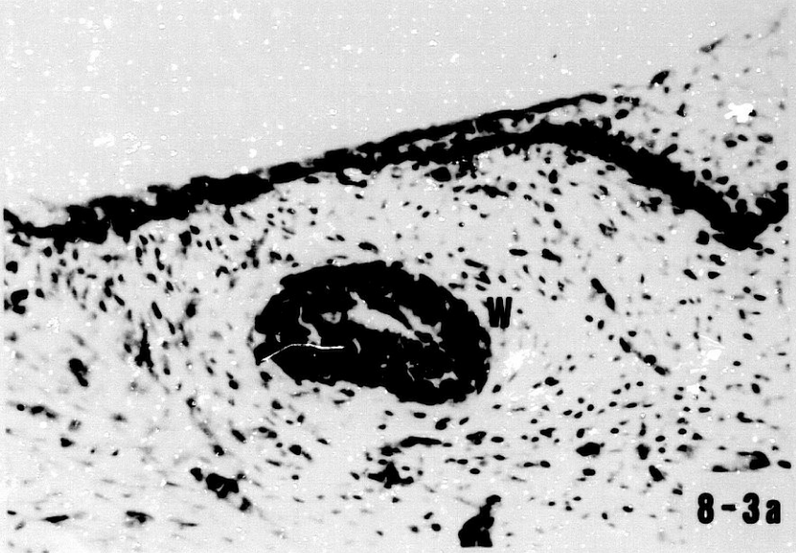

8-3a

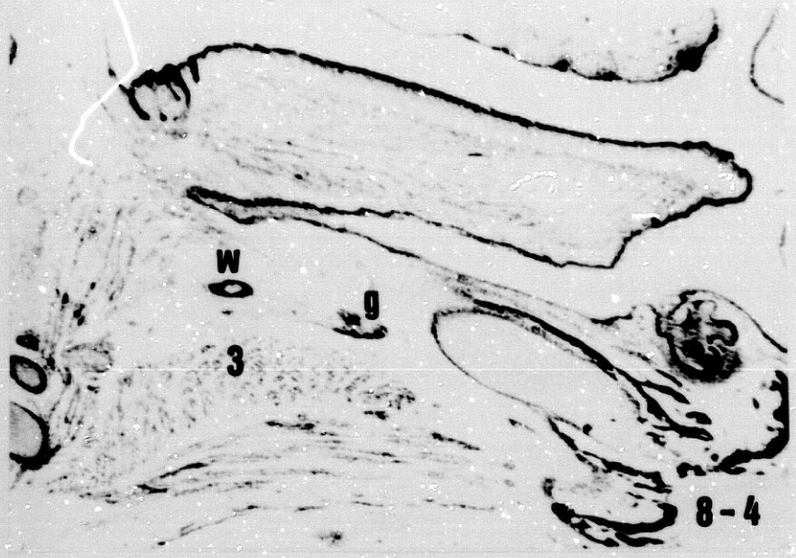

8-4

8-4a

LAM. LXXXII.

Explicación de figuras.

8-4 y 8-4,a.

El ganglión sublingual,**g.**, anexo al nervio del mismo nombre, ocupa una situación, claramente rostral al curso del conducto de Wharton, **W.**, y, suprayacente, a la cara profunda del músculo milohioideo, **3,.**

LAM. LXXXIII.

Explicación de figuras.

8-5 y 8-5,a.

El ganglión submandibular de Langley, **N.**, anexo al nervio lingual, se halla suprayacente y rostral al proceso sublingual de la glándula submandibular, **C.**, en franca fase de arborización, fig. 8-5,a, cuando dicho proceso, rebasa el borde posterior del músculo milohioideo, **3.**, para meterse en el suelo de la boca, fig. 8-5.

El nervio hipogloso, **H.**, abandona, también, la región suprahioidea lateral, para insinuarse y, después, meterse en la región alveololingual, fig. 8-5.

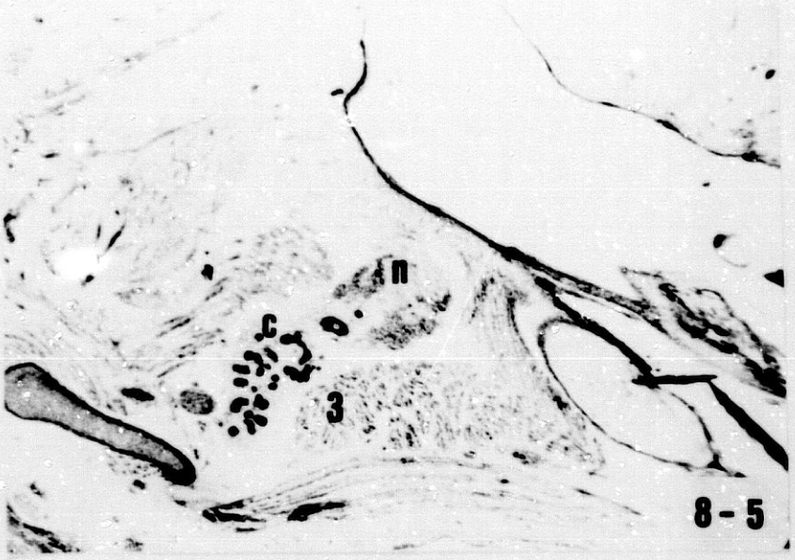
n
C
3
8-5

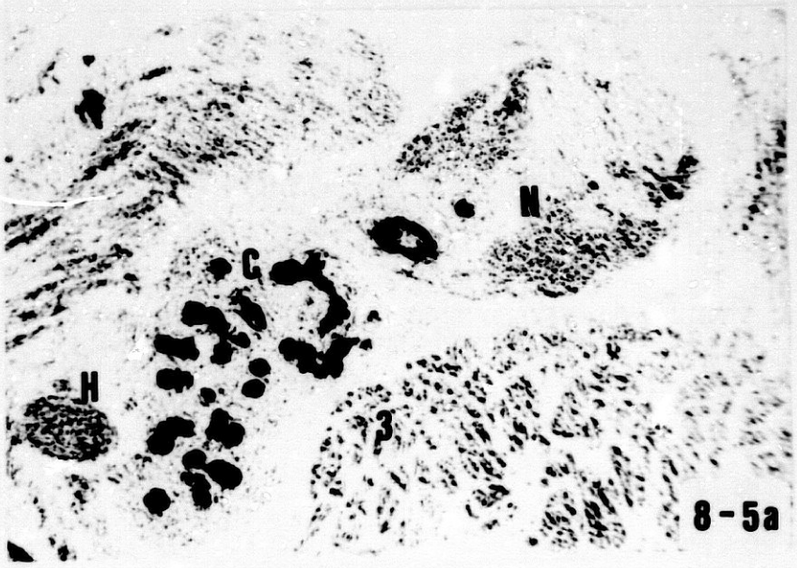
N
C
H
3
8-5a

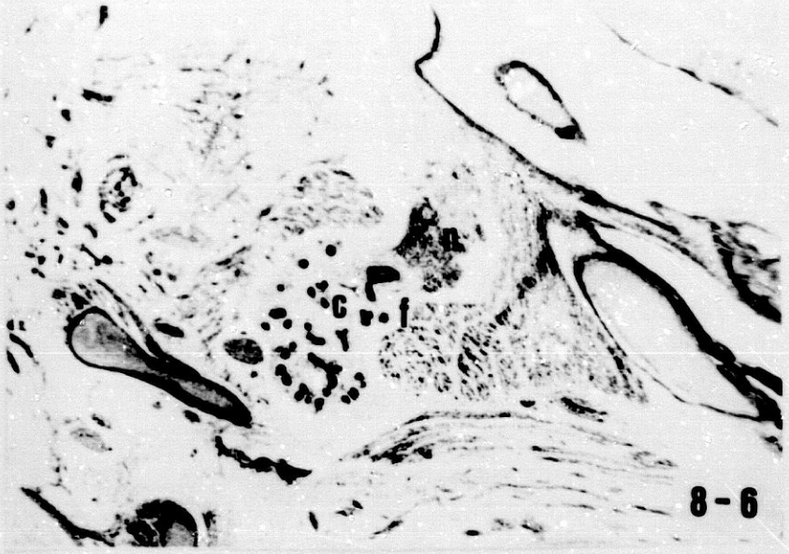

8-6

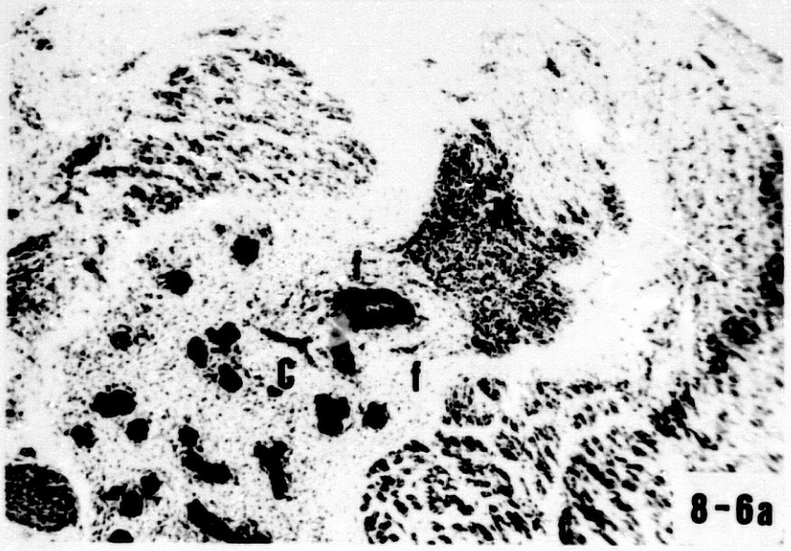

8-6a

LAM. LXXXIV.

Explicación de figuras.

8-6 y 8-6,a:

Lo mismo que en la figura anterior, se demuestra, la emergencia de nervios secretores postganglionares parasimpáticos, **f.**, que desde el ganglión submandibular, **N.**, alcanzan el proceso sublingual submandibular, **C,.**

LAM. LXXXV.

Explicación de figuras.

8-7, 8-8 y 8-8,a.

La glándula submandibular, tras doblar el cabo del borde posterior del músculo milohioideo, **3.**, alcanza la región suprahioidea lateral, fig. 8-7. En ésta última son evidentes las relaciones que el polo posterior de la glándula, adquiere con el tronco venoso tirolinguofacial, **V**,.

La cápsula, **T.**, propia de la glándula, circunscribe, nítidamente, la arborización epitelial submandibular, fig. 8-8,a.

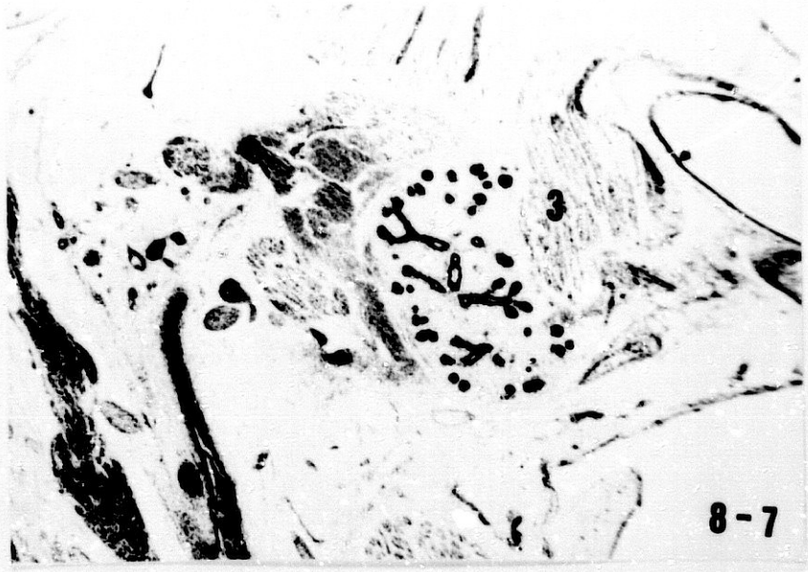

8-7

8-8

8-8a

PROTOCOLO IX.

SEMANA DOCE DEL DESARROLLO.

F.H.: M.A.2.

60 mm.

doce semanas.

LAM. LXXXVI.

Explicación de figuras.

9-1.

En la parte más rostral de la región alveololingual, cursan, en paralelo, los conductos de Wharton, **W.**, y Bartholin, **B,.**

9-2.

Imágenes similares a las anteriores, pero en esta ocasión, además de los conductos de Wharton, **W.**, y de Bartholín, **B.**,se observa un conducto, excretor de una glándula sublingual menor, **SM,.**

9-1

9-2

9-3

9-5

9-4

9-6

LAM. LXXXVII.

Explicación de figuras.

9-3 y 9-4.

Detalle parcial de la región alveololingual, en cuyos sendos planos de sección de la glándula submandibular mayor, **SM.**, se pone de manifiesto su incipiente grado de arborización y el desarrollo canalicular de su conducto principal. Medial a la glándula sublingual mayor, cursa el conducto de Wharton, **W.**, aplicado a la cara externa del músculo geniogloso.

9-5.

Detalle parcial de las relaciones del conducto de Wharton, **W.**, con la hamaca neurofibrilar ganglionar del nervio lingual, **N,**.

9-6.

En dirección dorsal y a la altura del borde posterior libre del músculo milohioideo. **3.**, se secciona, frontalmente, la glándula submandibular, **G.**; el cuerpo glandular, que ha ocupado ya la futura región submandibular, se continúa con el proceso sublingual de la misma. Las relaciones topográficas con los vasos faciales, **V.**, por medio de la cara ínferoexterna y, con el nervio hipogloso, **H.**, y músculo hiogloso, por su cara profunda, son evidentes; empiezan a perfilarse, cada vez con más nitidez, las relaciones topográficas definitivas de la glándula submandibular.

LAM. LXXXVIII.

Explicación de figuras.

9-7, 9-7,a y 9-8.

Se pone de evidencia, las dos parcelas extra e intrabucales, de la glándula submandibular, figs. 9-7 y 9-8, en las que son evidentes los procesos de encapsulación,**T.**, y lobulación avanzada. Igualmente, en espera de que se organice el cuerpo de la mandíbula e involucione el cartílago de Meckel. Las relaciones topográficas del cuerpo de la glándula, están cada vez más definidas, destacando, las que adquiere con los vasos faciales, especialmente, con la vena, **V.**, a través de la cara ínferoexterna o superficial de las glándulas, y con el curso del nervio hipogloso, **H**,.

9-7

9-7a

9-8

PROTOCOLO X.

SEMANA TRECE DEL DESARROLLO.

F.H.: S.A.4.

70 mm.

trece semanas.

Explicación de figuras.

10-1 y 10-2.

Planos que corresponden, a la porción más rostral de la región alveololingual. A uno y otro lado del frenillo de la lengua, se levanta la papilla salival sublingual, perforada por el conducto excretor de la glándula submandibular, **W.**, que busca su desagüe. Dicha papilla, es atravesada parcialmente, por el conducto excretor de la glándula sublingual mayor, **B.**, fig. 10-2, lado izquierdo; el desarrollo de esta última glándula, hace que, progresivamente, se vaya deslizando en el ectomesénquima del suelo de la boca, hasta situar algunos de sus acinos, caudal al curso del conducto de Wharton.

10-3.

En la zona media del área salival sublingual, glándulas sublinguales menores o accesorias, **sm.**, se desarrollan en la región alveololingual, lateral al conducto de Wharton, **W.**, respectivo, pero al igual que hace la glándula sublingual mayor, también se desarrollan, caudales al conducto de Wharton, al que le sirven de lecho.

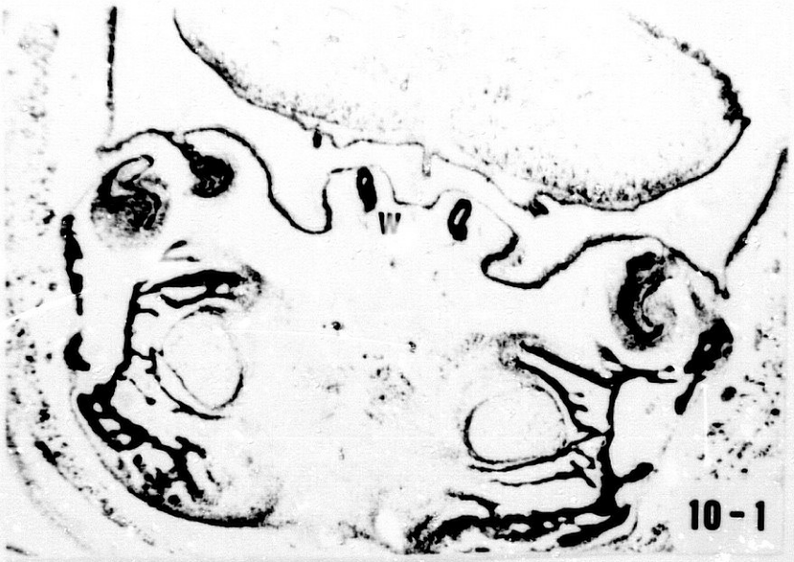
W
10-1

W
B
10-2

W
Sm
10-3

10-4

10-6

10-5

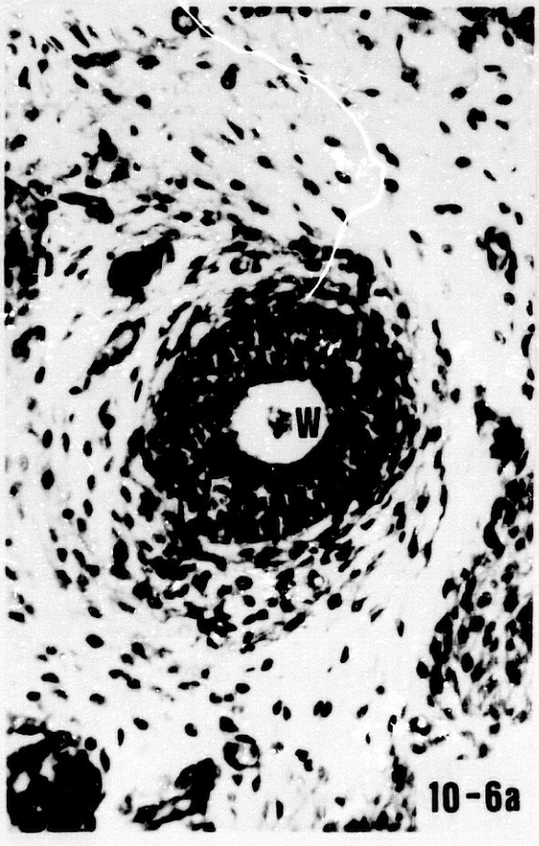

10-6a

Explicación de figuras.

10-4 y 10-5.

Nuevas glándulas sublinguales accesorias, **sm.**, se desarrollan, laterales al conducto de Wharton, **W.**, y, se extienden, hacia atrás, hasta la vecindad del proceso sublingual, **C.**, de la glándula submandibular, fig. 10-5.

10-6 y 10-6,a.

El conducto de Wharton, **W.**, se desliza, a este nivel, en el ángulo diedro, que forman entre sí, el proceso sublingual, **C.**, de la glándula submandibular y glándulas sublinguales menores, **sm.**, en desarrollo. Un detalle de la organización citoestructural del conducto de Wharton, perfectamente canalizado y rodeado de bandas circulares del ectomeśenquima ambiental, que le proporcionará su adventicia se aprecia, en detalle, en la fig. 10-6,a.

Explicación de figuras.

10-7, 10-8, 10-8,a y 10-9.

Son secciones frontales, próximas entre sí, de las regiones alveololingual y submandibular. El desarrollo glandular submandibular, **G.**, ha llevado a su cuerpo, a ocupar una clara posición submandibular en la región suprahioidea lateral, quedando ubicada, de momento, entre el borde inferior del cuerpo de la futura mandíbula. **O.**, y la cara externa del músculo milohioideo, **3.**, fig. 10-7. Rebasado el borde posterior libre del músculo diafragma del suelo de la boca, el cuerpo de la glándula submandibular, se continúa con su prolongación anterior. En el plano se observa, el encuentro del conductillo, propio del proceso sublingual submandibular, **C.**, con el conducto de Wharton, **W.**, fig. 10-8,a, que lógicamente se sitúan a este nivel, mediales al músculo milohioideo y subyacentes al ganglión vegetativo submandibular, **N.**, anexo al nervio lingual. El cuerpo glandular, perfectamente encapsulado y, en íntima relación con los vasos faciales, **V.**, y el nervio hipogloso, **H.**, presenta en su intimidad, conductillos de drenaje, que se reunen para dar origen, al conducto excretor de la glándula submandibular, fig. 10-9.

10-7

10-8a

10-8

10-9

10-10

LAM. XCII.

Explicación de figuras.

10-10.

Detalle del polo posterior de la glándula submandibular en desarrollo, en el que son evidentes los signos de lobulación, a expensas del material del anlage capsular.

PROTOCOLO XI.

SEMANA CATORCE DEL DESARROLLO.

F.H.: J.M.1.

80 mm.

catorce semanas.

LAM. XCIII.

Explicación de figuras.

11-1, 11-2 y 11-3.

Curso del conducto de Wharton, **W.**, atravesando la región alveololingual, cuyo lumen y grado de desarrollo, contrasta con el adquirido por las glándulas sublinguales menores, **SM**,. Cuyos anlages en desarrollo, sólo han conseguido por estas fechas, la formación de múltiples botones secundarios, en su mayoría sólidos.

11-1

11-3

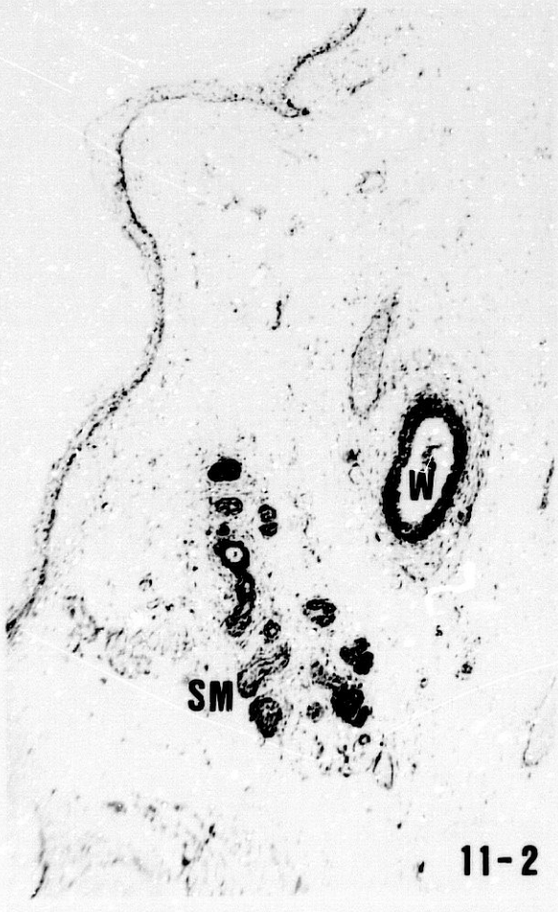

11-2

11-4

11-6

11-5

11-6a

Explicación de figuras.

11-4 y 11-5.

El contraste por el desarrollo conseguido por la glándula submandibular, **G.**, y las distintas formaciones por la glándula sublingual, **S.**, resultan evidentes. El cuerpo glandular submandibular, ocupando con claridad la región suprahioidea lateral, no sólo lo vemos relacionarse con los vasos faciales, **V.**, sino que además aparecen, ya claramente, formaciones ganglionares linfáticas, **L.**, que están organizando los futuros ganglios linfáticos pre y retrovasculares submandibulares.

11-6 y 11-6,a.

El cuerpo glandular submandibular, **G.**, no sólo está perfectamente encapsulado, **T.**, en su conjunto, sino que además, los septos fibrosos, que partiendo del anlage capsular p imitivo, han terminado también, por lobulillar a la glándula.

F.H.: B.U.18.

93 mm.

catorce semanas.

LAM. XCV.

Explicación de figuras.

11-7 y 11-8.

Planos casi horizontales del suelo de la boca, en ellos se aprecia el curso del conducto de Wharton, **W.**, hasta la papilla salivaris sublingualis, fig. 11-7, así como, el conducto de Bartholín, **B.**, y algún conducto de Walther, **SM.**, que desagüan laterales, con relación al conducto de Whalton. Algo más dorsal, los distintos componentes de la glándula sublingual, **S.**, se han arborizado intensamente.

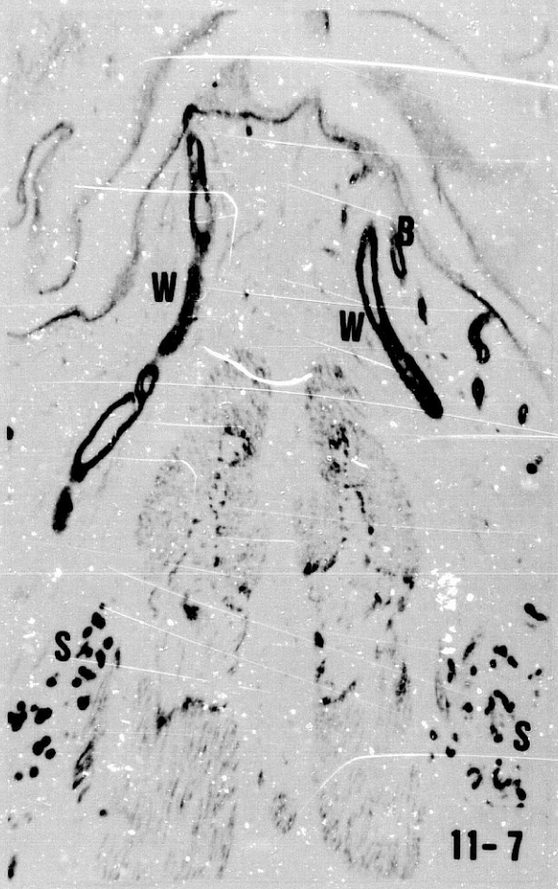

11-7

11-8

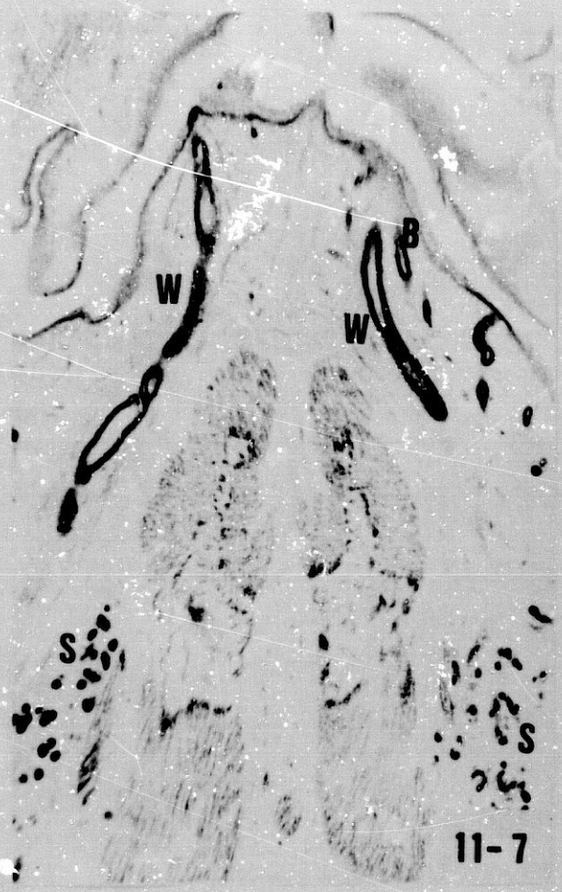

11-7

11-8

11-9

11-10

11-11



11-9

11-10

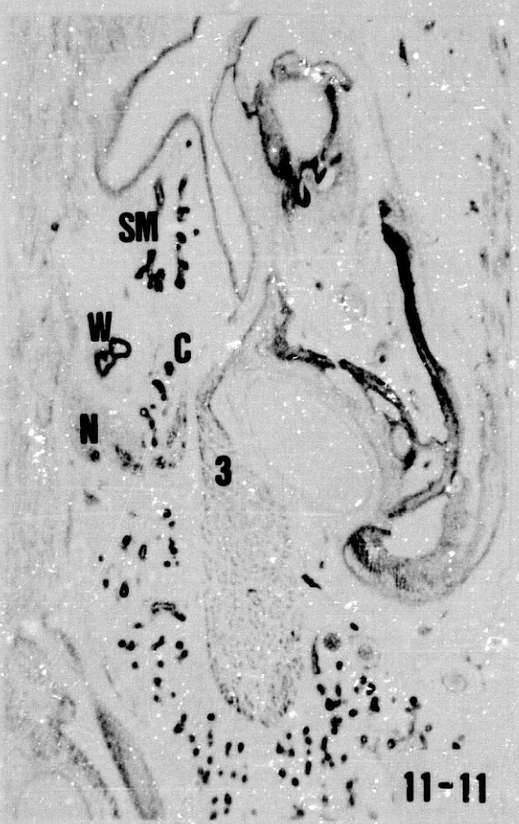

11-11

Explicación de figuras.

11-9.

El conducto de Wharton, **W.**, le vemos ahora cortado frontalmente, reclinándose en el ángulo diedro, que forman entre sí, una glándula sublingual menor, **SM.**, que queda por fuera y, el nervio lingual, **N.**, que asciende, lateral al músculo geniogloso, para perderse en la intimidad de la lengua.

11-10 y 11-11.

Son dos planos muy próximos entre sí, en los que se aprecia, la prolongación anterior de la glándula submandibular, **G.**, situándose, medial al músculo milonioideo, **3**,. Suprayacente al proceso sublingual submandibular, hallamos una nueva formación sublingual menor, **SM.**, y, entre unas y otra formaciones salivales, asistimos al encuentro del conductillo propio del proceso sublingual submandibular al conducto de Wharton, **W.**, encuentro que tiene lugar, a un nivel tal, que se corresponde, con el sitio que ocupa el ganglión vegetativo anexo al nervio lingual, **N**,.

LAM. XCVII.

Explicación de figuras.

11-12 y 11-13.

Aspecto del cuerpo glandular submandibular, **G.**, con la organización de canalículos acinares, que tras ir confluyendo, se prolongan con el conducto de Wharton, **W.**, el cual se introduce en el suelo de la boca, a la altura donde se halla el polo posterior de la glándula sublingual, **S.**, deslizándose medialmente al mismo y al ganglión vegetativo submandibular, **N.**, que pende del nervio lingual.

11-12

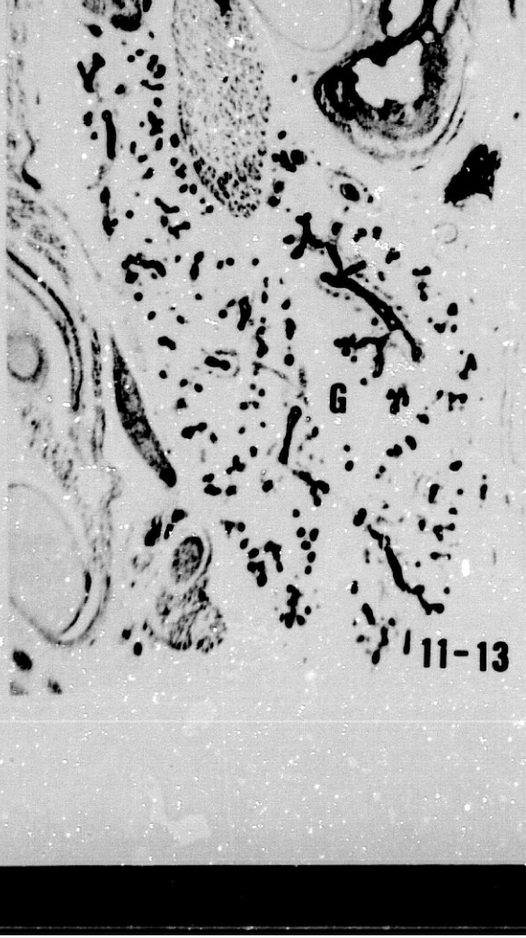

11-13

F.H.: S.A.11.

96 mm.

catorce semanas.

LAM. XCVIII.

Explicación de figuras.

11-14.

Plano parcial del suelo de la boca, en el que se contempla el conducto de Wharton, **W.**, deslizándose entre el polo posterior de la glándula sublingual, **S.**, y el asa del nervio lingual, **N.**, discurriendo una y otra estructura, laterales con relación al músculo geniogloso del lado homónimo.

11-15, 11-16 y 11-17.

Tres aspectos, a distintos niveles de la glándula submandibular, en la que se demuestra el grado de capsulación, lobulación y lobulillación. El borde posterior libre del músculo milohioideo, **3.**, se engasta en la ranura, que se establece, entre el polo anterior y el proceso sublingual de la glándula submandibular; de esta misma ranura emerge, el conducto excretor submandibular, **W.**, que a partir de este nivel, se introduce en el suelo de la boca.

11-14

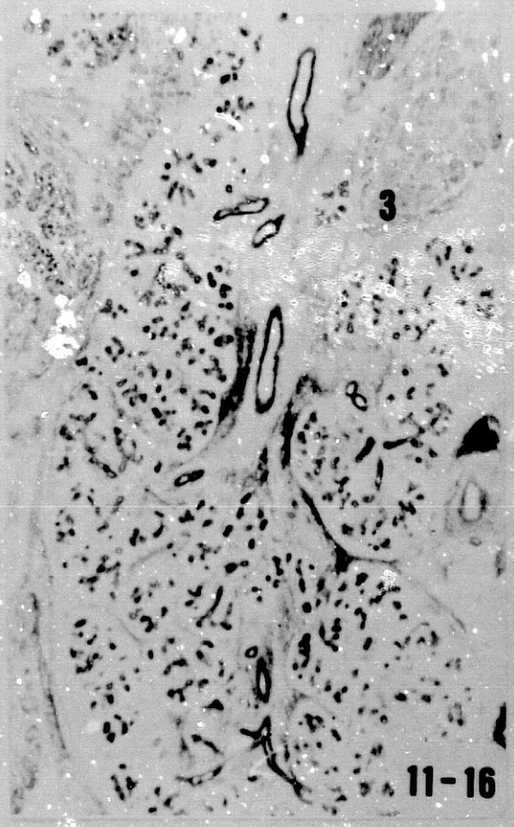

11-16

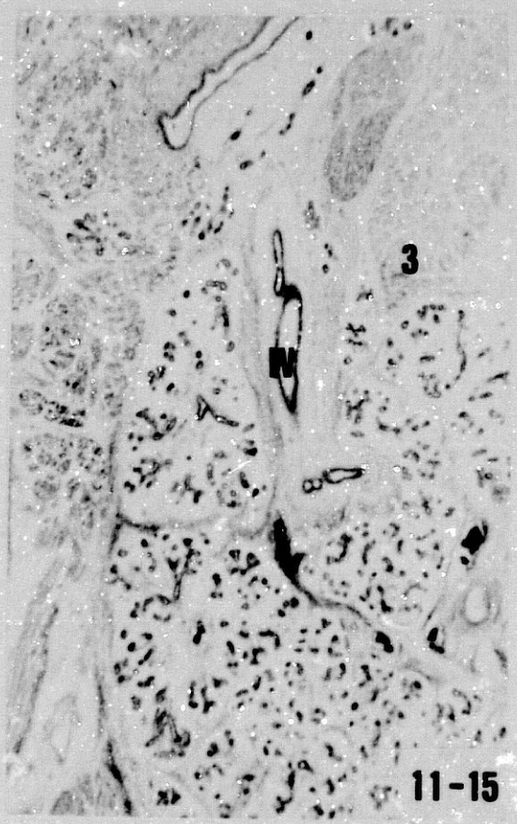

11-15

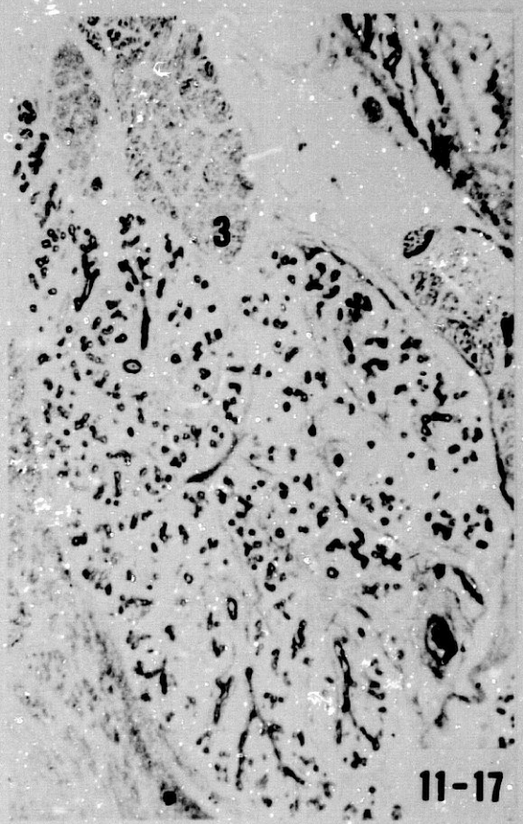

11-17

PROTOCOLO XII.

SEMANA QUINCE DEL DESARROLLO.

F.H.: Z.0.2.

102 mm.

quince semanas.

LAM. XCIX.

Explicación de figuras.

12-1 y 12-1,a.

Planos parasagitales, que interesan la papilla salival sublingual, demuestran la convergencia hacia este área de los conductos de Wharton, **W.**, y Bartholín, **B.**, incluso, algún conducto de Walther, **SM.**

12-2.

Sección parcial de la glándula sublingual, **S.**, que en conjunto, se dispone, lateral y caudalmente, con relación al conducto de Wharton, **W.**

12-1

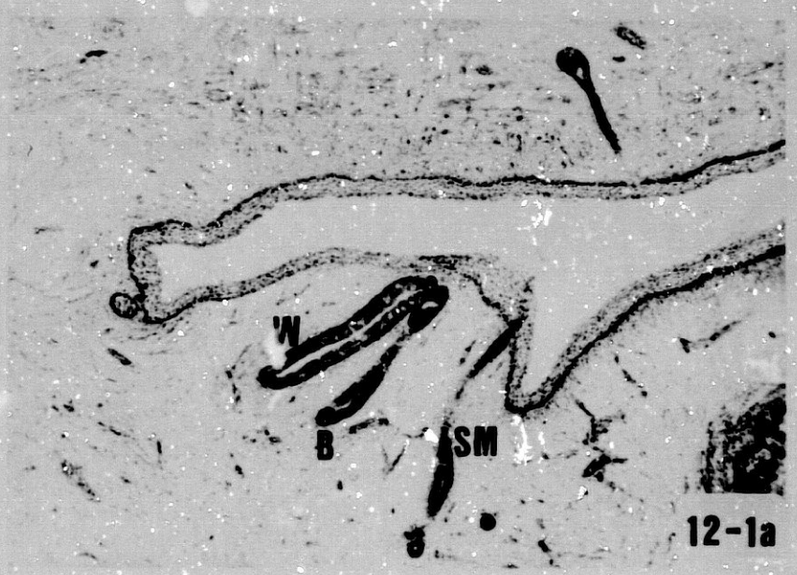

12-1a

12-2

12-3

12-4

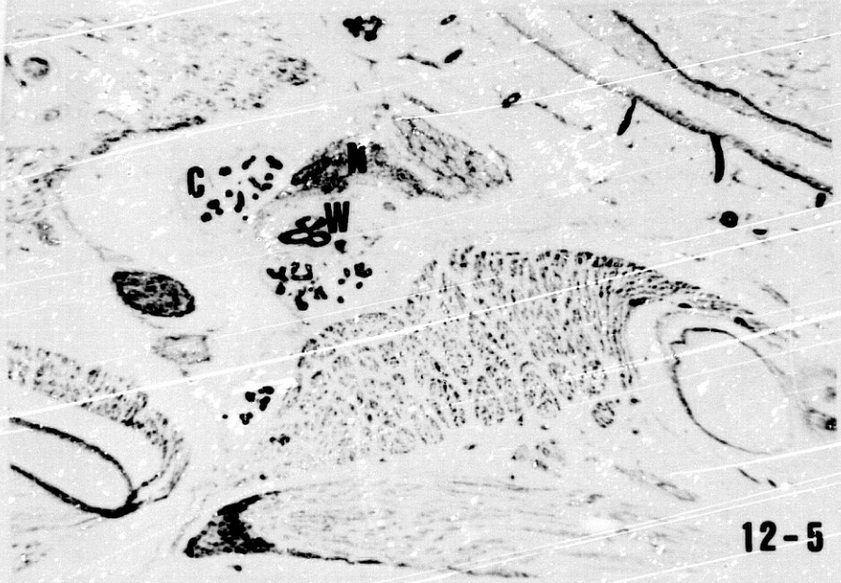

12-5

LAM. C.

12-3, 12-4 y 12-5.

Tres secciones parciales de la región alveololingual, en el que se pueden apreciar, entre otras cosas: el curso del nervio sublingual, emitido por el nervio lingual, **N.**, cuando se desliza bajo el conducto de Wharton, **W.**, fig. 12-3; dicho nervio, se interpone entre el polo posterior de la glándula sublingual, **S.**, y el proceso sublingual, **C.**, de la glándula submandibular; desagüe del conducto propio de la prolongación anterior de la glándula submandibular en el conducto de Wharton, figs. 12-4 y 12-5.

LAM. CI.

Explicación de figuras.

12-6 y 12-7.

Secciones parciales del cuerpo de la glándula submandibular y sus relaciones con el borde posterior libre del músculo milohioideo, **3.**, fig. 12-6; el grado de capsulación, lobulación y lobulillación del cuerpo de la glándula submandibular, ofrece ya, un aspecto similar al de la glándula definitiva.

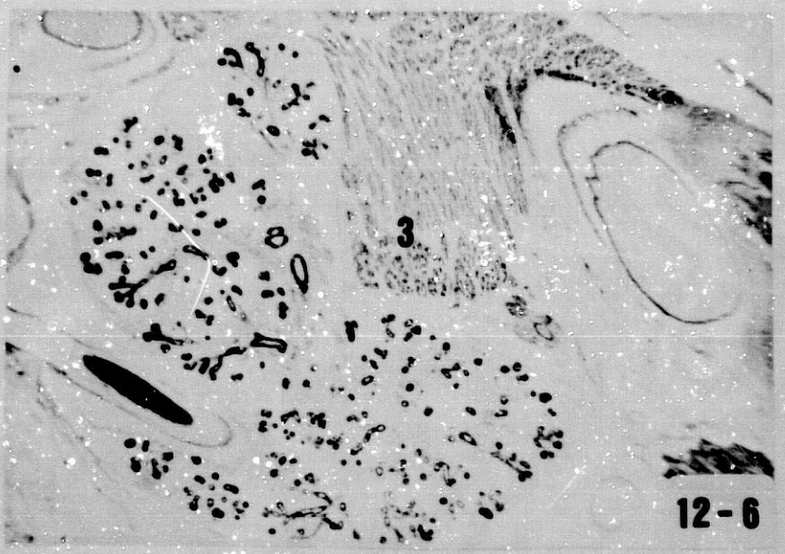

12-6

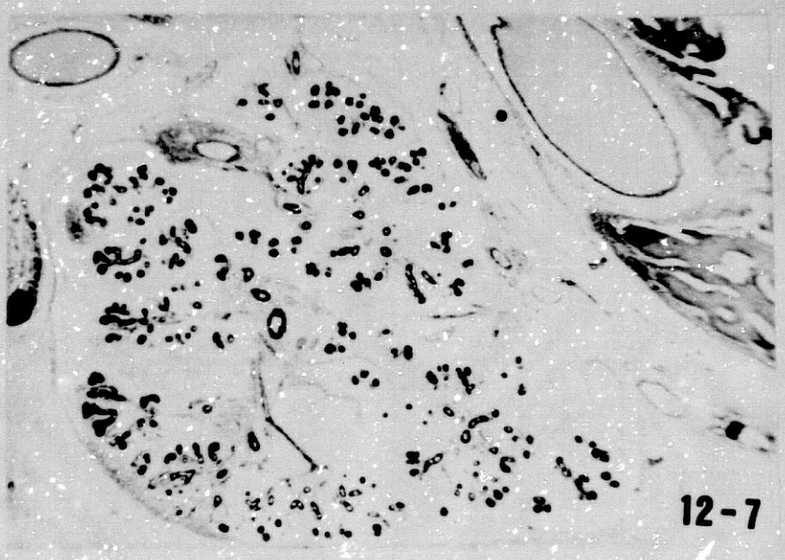

12-7

F.H.: B.29.

113 mm.

quince semanas.

Explicación de figuras.

12-8 y 12-9.

Curso inicial de los conductos de Wharton, **W.**, derecho e izquierdo, respectivamente, tras habérsele sumado el conducto propio del proceso sublingual, **C.**, de la glándula submandibular, fig. 12-9. Lateral y suprayacente al proceso sublingual citado y, al mismo tiempo, profundo al músculo milohioideo, **3.**, se halla la presencia constante del ganglión submandibular, **N.**

12-10 y 12-11.

Aspecto de la lobulación y lobulillación de la glándula submandibular derecha. El borde posterior libre del músculo milohioideo, **3.**, se engasta en la ranura que, el cuerpo glandular submandibular le ofrece en su cara profunda. La morfogenesis de la cápsula, **T.**, propia de la glándula es, prácticamente definitiva.

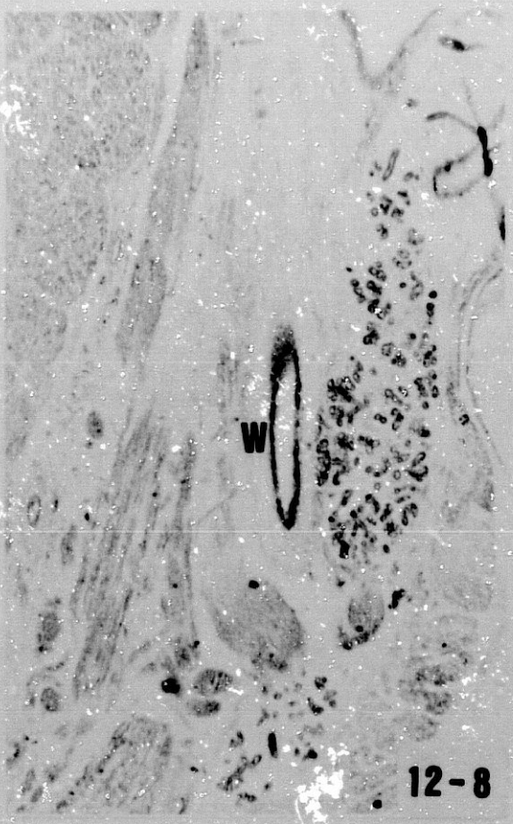

12-8

12-10

12-9

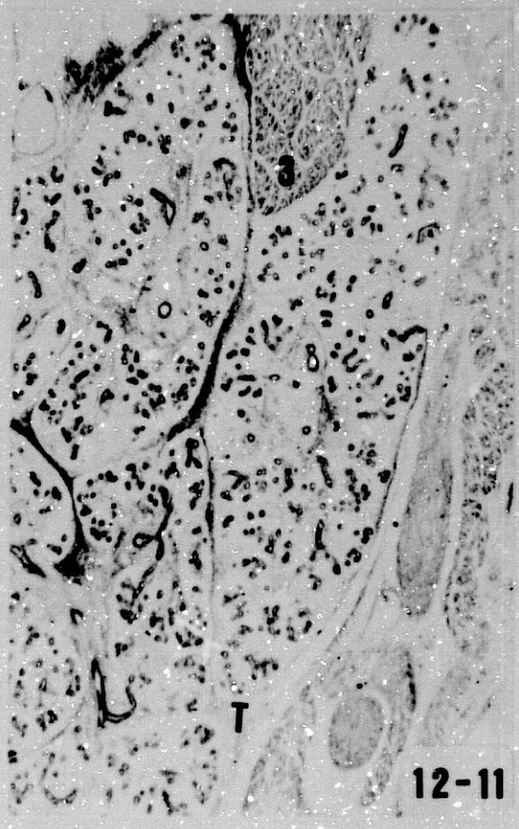

12-11

RESULTADOS

PERIODO EMBRIONARIO

ESTADIO 19 DE O'RAHILLY, R.

E.H.: B.E.1.
Longitud: 17 mm.
Edad: 48 días.

El estudio secuencial dorsoventral del piso del estomodeo de este embrión, que cursa su desarrollo en las primeras horas finales del estadío 19 de O'Rahilly, nos va a permitir describir la organización del suelo de la boca primitiva, y lógicamente, de las estructuras que en él se están desarrollando, de entre las que prestaremos especial atención a los surcos paralinguales medial y lateral, así como el área que ha empezado a delimitarse entre ambos, es decir, a la región alveololingual, subyacente a la cual anida el preganglión submandibular. Paralelamente al estudio de las estructuras arriba citadas, iremos analizando al unísono la organización del relieve lingual.

Debido a la fuerte flexura cefálica embrionaria, los cortes que interesan al estomodeo resultarán ser planos frontales; algunos de ellos, pasamos seguidamente a analizar, por considerarlos ilustrativos para el fin de la investigación que perseguimos, figs. 1-1 y 1-1,a. : corte frontal del estomodeo a nivel de los profundos fondos de saco transversales. El lado derecho es más posterior que el lado izquierdo. Compárense los surcos paralinguales que hacia atrás tratan de converger. La lámina basal es contínua.

El corte frontal oblicuo interesa la boca primitiva, a la

altura donde ésta se expande transversalmente para formar unos profundos fondos de saco, a cuyo nivel y lamiendo el suelo de su extremo lateral discurre el nervio bucal, en la inmediata vecindad del área presuntiva originaria de la glándula parótida y órgano de Chievitz.

La cavidad bucal está prácticamente ocupada por el relieve lingual, en el que están presentes los blastemas premusculares y se va haciendo evidente el rafe mediosagital.

A uno y otro lado de la lengua, en el ondulante suelo de la boca primitiva, se marcan con nitidez unas estrías o surcos longitudinales aparentemente paralelos entre sí y con la margen respectiva del relieve lingual; dichos surcos discurren por el lecho alveololingual o región gingivolingual, formado entre la lengua y la pequeña prominencia que empieza a señalar el futuro proceso alveolar de la mandíbula. Este proceso, por ahora, es una simple condensación mesoblástica, suprayacente al cartílago de Meckel y al curso de los nervios lingual y alveolar mandibular, los cuales, a su vez, se sitúan medial y lateralmente con relación al citado cartílago. El calibre de estos nervios, en una sección transversal, es tal que casi igualan al perímetro del vecino cartílago.

El corte frontal al que nos referimos, ofrece una sección transversal oblicua tal, que el lado derecho, es posterior con relación al lado izquierdo, según se deduce de la proximidad del

lecho gingivolingual a la luz de la faringe, situada ligeramente por detrás. Tal disposición de la sección resulta útil, oportuna e ilustrativa, para entender la orientación de las dos estrías o surcos labrados precisamente en el área de aquel lecho: el surco paralingual medial y el surco paralingual lateral. A la vista de las imágenes y haciendo un estudio comparativo se observa, que uno y otro tratan de reunirse entre si, en dirección dorsal, para continuarse con la faringe, mientras que rostralmente se separan un tanto; si el surco paralingual lateral, menos profundo, tras un corto trayecto se va agotando progresivamente hasta desdibujarse y desaparecer, el surco paralingual medial, en cambio, más profundo que el lateral, forma un largo pliegue que recorre el piso del estomodeo, formando un generoso surco que acaba a nivel de la parte más anterior de la emergencia del relieve lingual, como se aprecia en las figs. 1-9 y 1-10.

Un análisis del epiblasto de estos pliegues o estrías demuestran que: el surco paralingual medial tiene sus vertientes contrapuestas tan próximas entre sí, que en su mayor parte casi están adosadas, de tal suerte, que el epiblasto que las tapiza, al presentar una laminación celular poliestratificada, casi constituye el comienzo de una imagen cordonal que trata de profundizar verticalmente en el ectomesénquima subyacente, del que está separado por una capa basal nítida, que se acomoda al pliegue del surco y forma una banda clara acelular, que se continúa, con el resto de la basal del suelo del estomodeo y, consiguientemente, del propio surco paralingual lateral. El surco

paralingual lateral es menos angosto que el pliegue vecino, al que nos acabamos de referir, y sus laderas están ampliamente separadas entre sí; el epiblasto de cubierta está menos pluriestratificado. Bajo él, subyace el ectomesénquima indiferente del suelo de la boca, del que, como hemos dicho, le separa la banda clara densa de la basal, que a este nivel es menos alta que la que subyace al surco paralingual medial.

figs. 1-2 á 1-4

Como muestran estos planos, el esbozo de la glándula submandibular surgido por la proliferación epiblástica del surco paralingual medial, como vemos en este lado izquierdo, su epiblasto se ha fundido en su mayor parte para constituir un cordón sólido, que representa el primordio de la glándula submandibular.

De la comparación de unas y otras imágenes es evidente que, el anlage de la glándula submandibular, resulta de una invaginación lineal de un determinado sector del surco paralingual medial, ya que el resto del citado surco se mantiene como un profundo pliegue, tanto dorsal como rostralmente a la posición que ocupa el esbozo glandular submandibular. El surco paralingual lateral, mantiene intacta su personalidad y estructura y, en conjunto se dispone de tal forma que, hacia atrás, es algo más profundo y trata de converger con el surco

paralingual medial, mientras que rostralmente, el pliegue se va haciendo menos profundo para terminar desdibujándose a mitad de camino del piso del estomodeo.

Figs. 1-5 y 1-5,a.

El plano de sección de estas figuras es más rostral que el de las figs. 1-1 y 1-1,a, pero lógicamente ofrece la misma oblicuidad. Debido a ello, mientras la fosa nasal primaria del lado izquierdo se abre ampliamente al techo del estomodeo, la fosa nasal del lado derecho se agota en un fondo de saco, cuyas paredes están totalmente tapizadas por el epitelio placodial sensorial olfativo invaginado. Entre ambas fosas se halla el proceso globular, que organiza el paladar primario.

La lengua, sigue ocupando la práctica totalidad de la boca primitiva, que a uno y otro lado se expande transversalmente en sendos fondos de saco. Inmersos en los blastemas premusculares del relieve lingual se seccionan gruesos ramos nerviosos de los nervios hipoglosos y linguales, de los que, aquellos, resultan ocupar posiciones más mediales.

En el suelo de la boca, en el lecho o región alveololingual, están presentes los surcos paralinguales medial y lateral, dispuestos de tal manera que, en el lado izquierdo, que es una

sección más rostral, el surco paralingual lateral ha perdido profundidad; en el lado derecho en cambio, que es más posterior, sigue teniendo una profundidad y disposición similar al que hemos visto en el lado izquierdo de la fig. 1-1,a., lo cual es por lo demás perfectamente lógico, si se recuerda, una vez más, la oblicuidad del conjunto de los cortes.

Si se analizan los surcos paralinguales mediales, se pone de manifiesto que, consecuentemente con la oblicuidad del corte, en el plano del lado derecho, el epiblasto se ha fundido en su mayor parte para construir un cordón sólido, que representa el primordio de la glándula submandibular. El surco paralingual lateral vecino mantiene su disposición y estructura. En el epitelio del surco paralingual medial son evidentes los signos de pluriestratificación, que denuncian su actividad proliferativa, indicada por la presencia de claras figuras mitóticas. El cordón celular epiblástico citado se invagina en el mesoblasto subyacente, a la vez que aparentemente, trata de romper la capa basal. El mesoblasto por su parte, empieza a manifestar a esta altura signos condensativos, por la reacción bioquímica que se determina ante la invasión cordonal epiblástica. Una cresta epiblástica surgida de la vertiente lateral de la porción infundibular del incipiente anlage glandular, constituye la primera manifestación u origen del proceso sublingual de la glándula submandibular, fig. 1-5,a.

En el surco paralingual lateral no se observa signo alguno homologable con lo que está ocurriendo en el vecino surco

paralingual medial antes al contrario, mantiene la citoestructuración descrita en la fig. 1-1,a. No hay la menor variación, cosa lógica por lo demás, ya que el surco paralingual lateral del lado izquierdo de la fig. 1-1,a., casi se corresponde, por la oblicuidad del citado corte frontal, con la topografía que ocupa el surco paralingual lateral del lado derecho de la fig. 1-5,a.

Consiguientemente, el epitelio del pliegue aparece condesado en tres o cuatro hileras celulares, perfectamente limitado por la basal del ectomesénquima subyacente, el cual, a su vez, no ofrece el menor signo de condensación ambiental. Por su vecindad discurre el nervio lingual, que se aproxima a la lengua.

Figs. 1-6 y 1-7.

Son dos secciones próximas entre sí, situadas inmediatamente ventrales al plano de las figs. 1-5 y 1-5,a., para demostrar en conjunto la morfogénesis del esbozo o anlage de la glándula submandibular. Este, se ofrece en toda su extensión, mostrando, al corte frontal, un aspecto piriforme, en el que cabe distinguir, convencionalmente, tres parcelas: una zona opercular, cuya luz se abre a la del estomodeo; un cuello o zona de estrangulación, a cuyo nivel prácticamente desaparece la clara capa de la basal, cual si hubiera sido rota al abrirse paso por su migración las células del cordón epiblástico. Se comprueba que

la porción distal o globosa, al mismo tiempo que se hunde en el mesestoblasto subyacente, crece en dirección dorsal y lateral, según se deduce, al analizar el conjunto de los cortes, según una secuencia posteroanterior, como reflejan sucesivamente las figs. 1-5,a, 1-6 y 1-7. El mesectoblasto ambiental, en el que se hunde el esbozo de la glándula submandibular, muestra inequívocos signos de intranquilidad celular, empezando a condensarse para esbozar el llamado anlage capsular. Como hemos dicho, el esbozo progresa caudo, dorso y lateralmente, buscando la relación en proximidad con el nervio lingual, que, a este nivel, presenta un cúmulo neuronal ganglionar, correspondiente a la parte posterior del ganglión vegetativo anexo al nervio lingual. El surco paralingual lateral, mientras tanto, disminuye la profundidad del pliegue, conserva la distancia con el vecino surco paralingual medial y, tanto el epiblasto de cubierta como la basal y el mesectoblasto subyacente, se muestran incólumes; sólo hay una pequeña diferencia con lo observado en planos más posteriores, cual es, el que va perdiendo progresivamente su profundidad.

Figs. 1-8 á 1-10.

Estos planos corresponden, en dirección rostral, a otras tantas secciones, más o menos distantes entre sí, que interesan al estomodeo y a su piso; todos ellos están situados, a nivel y

por delante del ganglión vegetativo anexo al nervio lingual, fig. 1-8., y en su topografía corresponde a la porción del surco paralingual medial situado por delante del lugar donde se ha esbozado la glándula submandibular. Están destinados a mostrar fundamentalmente dos hechos:

a) Que mientras el surco paralingual lateral se desdibuja a esta altura, el surco paralingual medial se extiende a lo largo del suelo del estomodeo, hasta alcanzar la zona más rostral de la emergencia del relieve lingual. El epiblasto de este profundo surco, rostral con relación al sitio en que tiene lugar la invaginación epitelial glandular referida, aunque está ligeramente poliestratificado con relación al epiblasto que tapiza el resto del suelo del estomodeo, no muestra mayores signos de diferenciación, excepto en su parte más rostral, donde está muy densificada y se prolonga lateralmente a la región vecina, para formar, en conjunto, una verdadera placoda epiblástica. Por lo demás, las vertientes de estos segmentos del surco paralingual medial están claramente separadas, dejando entre ellas una luz angosta que forma un profundo pliegue, donde la basal se mantiene intacta y precisa, sin mostrar solución de continuidad con la vecindad, lo que contrasta con lo observado a nivel de la invaginación cordonal que esboza el anlage de la glándula submandibular.

b) Que el anlage de la glándula submandibular inicia su

desarrollo en posición dorsal con relación al asa del nervio lingual que trata de alcanzar la lengua en desarrollo, así como lógicamente se sitúa por detrás del ganglión vegetativo anexo al citado nervio.

E.H.: G.G.1.
Longitud: 17 mm.
Edad: 48 días.

Dentro del estadío 19 de o'Rahilly, otro ejemplar de 17 mm. viene a informarnos sobre la estructura del suelo del estomodeo, en particular del grado de organización adquirido por el cordón epiblástico glandular, primordio de la glándula submandibular, así como de la celda de la misma.

Como ha sido descrito suficientemente detallado el suelo del estomodeo, en el embrión precedente de este mismo estadío, nos limitaremos aquí, a señalar la disposición del anlage glandular submandibular y sus relaciones con el preganglión submandibular y de su hamaca neurofibrilar. Para ello analizaremos, según una secuencia dorsoventral, el sector de la zona de la región alveololingual, donde están sucediendo tales acontecimientos.

Figs. 1-11 á 1-13,a.

Fruto del adosamiento y fusión de la mayor parte de las márgenes del surco paralingual medial en un determinado sector, se constituye un cordón epiblástico que se hunde profundamente en el suelo de la boca, a la altura del polo posterior del preganglión submandibular, para dar origen al esbozo de la glándula submandibular, en este caso correspondiente al lado izquierdo. Tal esbozo, de aspecto piriforme y alargado, cual es una constante morfogénica específica del primordio glandular submandibular, se incurva a nivel de su porción distal en dirección rostral, de tal suerte que, esta porción queda ventral con relación al pedículo epiblástico glandular, figs. 1-11,a y 1-13,a.

La lámina basal, nítida y precisa, se interrumpe a la altura del cuello de la invaginación epiblástica, figs. 1-11,a y 1-12,a., al unísono que, el ectomesénquima se densifica y prolonga cranealmente, abrazando las márgenes de lo que resta de luz del surco paralingual medial; es decir, la zona infundibular del mismo, futura porción intraglandular del conducto de Wharton, mientras que, caudalmente, se continúa la condensación mesenquimal envolviendo a la totalidad del esbozo glandular, figs. 1-11, 1-12 y 1-13, y rebasándola ampliamente, para constituir dicha densificación, la cesta o lecho submandibular fig. 1-13, que por ahora representa, solamente el conocido anlage capsular.

El esbozo glandular no sólo se hunde ampliamente en el suelo de la boca contorneando la cara interna del polo posterior del preganglión submandibular del lado homónimo, sino que rebasándolo ligeramente, se incurva y lateraliza, llegando a ocupar, la porción distal del cordón glandular, el plano convencional que uniera entre sí la cara inferior del perímetro de los cartílagos de Meckel.

El polo posterior del preganglión submandibular ocupa el nivel aproximado de la porción del esbozo glandular que se incurva ventralmente, fig. 1-13,a., a cuyo nivel, precisamente se halla la margen posterior del conjunto neurofibrilar que atraviesa el citado preganglión, la cara lateral de este último se encuentra aislada del ectomesénquima, que se interpone entre la misma y el cartílago de Meckel vecino, por una banda semilunar, ópticamente sin vida, sobre cuya funcionalidad no podemos pronunciarnos por desconocer su significado.

Dado el estado de desarrollo adquirido por este emnbrión, el surco paralingual lateral no está representado en estos niveles en el suelo del estomodeo. En cambio, la banda dental primaria está perfectamente constituida y, hundiéndose en el ectomesénquima denso del proceso alveolar del futuro cuerpo de la mandíbula, forma una imagen en cazoleta, que anticipa la organización de la cresta dental primaria, figs. 1-11 y 1-12. Lateral con relación al cartílago de Meckel, discurren ramas del nervio mandibular, entre las que destacan el nervio alveolar

mandibular y el nervio del músculo milohioideo, fig. 1-14. Más rostralmente con relación a las figuras anteriores, el plano secciona al surco paralingual medial, futuro conducto de Wharton, cuyo epiblasto tiene una laminación precisa y, está limitado del ectomesénquima que lo entorna por una lámina basal precisa, que se continúa nítidamente con la de la lengua y la vertiente interna del proceso alveolar, que queda medial con relación a la banda dental primaria.

Subyacente al fondo del surco paralingual medial e, interponiéndose entre el mismo y el ectomesénquima denso que representa a la parte más anterior del cesto o anlage capsular submandibular, fig. 1-14., se sitúa la parte media del preganglión submandibular, como es una constante, el cual es atravesado por el conjunto neurofibrilar de la cuerda del tímpano y nervio lingual.

También a estos niveles, figs. 1-13,a y 1-14,a., la cara superior del preganglión se encarama y emite neurofibrillas, que a este nivel tratan de alcanzar la vertiente alveolar vecina de la futura mandíbula.

E.H.: B.B.5.

Longitud: 18 mmm.

Edad: 48 días.

En este embrión, realizamos un estudio seriado, que progresivamente avanza dorsoventralmente, para poner de manifiesto las estructuras del suelo del estomodeo. La serie de planos, aunque próximos entre sí unos con otros, no son contínuos y, la secuencia analítica se realiza desde la faringe hasta el extremo más rostral del estomodeo, prestando nuestra atención en la mitad derecha del piso de la boca primitiva.

Fig. 1-15 y 1-16.

Nos muestran el extremo faríngeo del suelo paralingual medial, que inicia su andadura en dirección rostral y cuya profundidad, en este segmento inicial, es prácticamente nula; no obstante, lo que si se observa es una banda de ectomesénquima denso, que se prolonga lateralmente en busca del pequeño relieve que está marcando el extremo más posterior de la incipiente encia, a cuyo nivel, el epiblasto suprayacente está densificado y estratificado, para constituir la banda dental primaria.

Inmerso en el ectomesénquima indiferente, se halla el cartílago de Meckel y, suprayacente al mismo, fig. 1-16., se

seccionan dos troncos nerviosos; de estos, el más lateral, corresponde al nervio alveolar mandibular, mientras que el medial, es el complejo fibrilar formado por la cuerda del tímpano y el nervio lingual, que por ahora, tiene escasa participación fibrilar en el conjunto del tronco.

Figs. 1-17 y 1-17,a.

Ochenta micras más rostrales, en relación con la figura anterior, la zona del suelo del estomodeo, comprendida entre el relieve alveolar y el lingual, constituye la región alveololingual. Esta última, se ve accidentada por la presencia de dos pliegues,uno vecino a la lengua, en la cual, precisamente, empiezan a distinguirse preblastemas musculares, y otro vecino al proceso alveolar mandibular: se trata respectivamente de los surcos paralinguales medial y lateral que recorren, de atrás hacia adelante la región alveololingual, a la cual limitan a su vez. De estos dos surcos contrasta la profundidad que ha adquirido el surco paralingual medial, con relación al surco paralingual lateral.

Suprayacente a la región alveololingual, queda el extremo posterior del proceso vertical del palatino, que flanquea al relieve lingual. Entre el proceso maxilar y el arco mandibular, se delimita el profundo fondo de saco transversal del estomodeo. Del epiblasto que tapiza el fondo del citado surco, emerge, a

este nivel, el primordio de la glándula parótida.

Medial al cartíalgo de Meckel y subyacente a la región alvelolingual, discurre el conjunto neurofibrilar de la cuerda del tímpano y del nervio lingual.

Figs. 1-18 á 1-19,b.

Siguiendo el curso de los surcos paralinguales medial y lateral, labrados en los límites de la región alveololingual y después de recorrer en dirección rostral 320 micras, desde el extremo posterior o faríngeo, el surco paralingual medial derecho, no sólo, es manifiestamente más profundo, sino que el epiblasto se hunde en el ectomesénquima subyacente, formando una imagen cordonal glandular, que representa el esbozo de la glándula submandibular del lado correspondiente. El citado esbozo, que profundiza hasta un plano que alcanza la línea convencional que uniera entre si el contorno inferior de sendos cartílagos del Meckel, constituye como hemos dicho, un cordón epiblático, que arrancando por un pedículo cuyo espesor, en dirección anteroposterior es de 50 micras, desde el fondo del surco paralingual medial, presenta una dilatación distal. Los márgenes del citado surco paralingual, así como la zona pediculada del anlage glandular, se ven arropadas por un ectomesénquima denso, llamando la atención, que la lámina basal que subyace al epiblasto de la región alveololingual y del mismo

surco paralingual lateral, presenta, al alcanzar la margen externa del surco paralingual medial, una solución de continuidad cual si denunciara con ello su rotura, fruto de la invaginación epiblástica del esbozo de la glándula submandibular; dicho esbozo, en su invaginación se lateraliza para quedar adosado a la margen interna del preganglión submandibular, correspondiente a la prolongación posterior del mismo o polo dorsal del citado preganglión. Precisamente a esta altura, el conjunto neurofibrilar, constituido fundamentalmente a expensas de las fibras de la cuerda del tímpano, trata de penetrar por el margen lateral del preganglión submandibular, el cual a su vez subyace a distancia del suelo de la región alveololingual y se sitúa medial, en relación al cartílago de Meckel.

Por lo demás, el plano corresponde a una sección frontal de la boca primitiva, que ofrece su peculiar forma a manera de una H, pero con unas profundas expansiones transversales que terminan en forma de saco; a este nivel, coincidente con la cronología evolutiva, con el origen, del anlage de la glándula submandibular, se está organizando también, a partir del epiblasto de los fondos de saco citados, el esbozo de la glándula parótida, lo que significa que ambos esbozos glandulares salivales son coetáneos en el tiempo. Mientras, en el suelo de la boca y base de la lengua, empiezan a distinguirse los preblastemas musculares, fundamentalmente de los músculos genioglosos y, se seccionan en el espesor de la misma, gruesos troncos nerviosos correspondientes a los nervios hipoglosos,

fundamentalmente, y también a ramas del complejo fibrilar de la cuerda del tímpano y nervio lingual; en el mamelón frontal medio, que se enfrenta al relieve de la lengua por el proceso globular que origina el paladar primitivo, se distingue la imagen diverticular del órgano vomeronasal de Jacobson, fig. 1-18, lado derecho, y la apertura del mismo a la luz de la fosa nasal primaria,. El epitelio del surco paralingual lateral aparece estratificado en láminas y la basal le separa, perfectamente, del ectomesénquima subyacente; la profundidad de este pliegue se mantiene uniformemente desde su comienzo, inmediatamente por delante del origen faríngeo del surco paralingual medial, concretamente 140 micras.

Estos planos, siguiendo la cadencia del estudio en dirección rostral, ponen de manifiesto que el desarrollo inicial del anlage glandular submandibular, no sólo tiene lugar buscando la profundidad del suelo del estomodeo y lateralizándose, cual si buscara la vecindad del preganglión submandibular, sino que además se prolonga por su porción distal abultada en dirección anterior, de tal suerte, que el extremo más anterior del esbozo glandular queda subyacente al ganglión submandibular, en el momento en que éste es materialmente atravesado por las fibras de la cuerda del tímpano.

Una vez rebasado el pedículo del esbozo glandular submandibular resulta, manifiestamente significativo, la intensa densificación del ectomesénquima que rodea las márgenes y fondo

del surco paralingual medial, densificación, que tras estrecharse ligeramente a la altura del preganglión submandibular, se expande para adoptar una disposición piriforme, cuyo extremo global rebasa en profundidad a la porción distal del esbozo glandular y alcanzar la región hioidea. Tal densificación piriforme, en conjunto, representa por su extremo globoso, el comienzo de la organización del anlage submandibular, mientras que el mesénquima denso que entorna al surco paralingual medial, nos anticipa presumiblemente, el destino futuro que ha de tener, andando el tiempo, todo el surco paralingual medial situado por delante del pedículo invaginante del esbozo de la glándula submandibular.

El surco paralingual medial se mantiene incólume en su morfoestructuración, en relación con lo observado en planos más posteriores.

Figs. 1-20 y 1-21.

Durante muchas micras en dirección rostral, el surco paralingual medial sigue mostrando una gran profundidad y, sus márgenes y fondo se hayan rodeados por el ectomesénquima denso. Por contra, el surco paralingual lateral mantiene constantemente su profundidad y su morfoestructura, tanto en lo concerniente a la cubierta epiblástica, la lámina basal y el ectomesénquima subyacente.

A estos niveles, mediado el curso del surco paralingual medial, el preganglión submandibular es cuando alcanza su máximo volumen transversal, fig. 1-20., el lugar donde precisamente es atravesado por el conjunto neurofibrilar, perteneciente, fundamentalmente, a las fibras de la cuerda del tímpano, ya que hasta los estadíos 20 y 21 de O'Rahilly, no será el nervio lingual, una verdadera realidad anatómica. Tal conjunto neurofibrilar forma una hamaca sobre la que reposa el lecho del surco paralingual medial, detalle morfogénico a tener en cuenta para podernos explicar más adelante las relaciones que han de tener el conducto de Wharton y nervio lingual.

En el suelo de la boca, lateral con relación al surco paralingual lateral, el epiblasto de cubierta del proceso alveolar de la de la mandíbula ha organizado la banda dental primaria, primicia morfogénica de la cresta dental y de los futuros órganos del esmalte de los dientes deciduales. La existencia de la banda dental y su organización correspondiente, deprime el relieve del proceso alveolar, originando una imagen en cubeta en los cortes frontales.

Figs. 1-22 á 1-24.

Al seguir el curso, en dirección rostral, de los surcos limitantes de la región alveololingual y como consecuencia del menor desarrollo adquirido por la punta del relieve lingual, el

surco paralingual medial pierde profundidad y sus vertientes contrapuestas aparecen separadas entre sí; por otra parte, la densificación del ectomesénquima de su entorno se va perdiendo progresivamente, al unísono que se agota también el preganglión submandibular, cuyo polo anterior queda tan sólo a 20 micras del extremo rostral del surco paralingual medial. El surco paralingual lateral también va perdiendo progresivamente su escasa profundidad, para quedar limitado a un minúsculo pliegue que se sitúa medialmente al proceso alveolar de la mandíbula.

E.H.: X.12.
Longitud: 18 mm.
Edad: 48 días.

Dado que el presente embrión lleva a cabo su morfología dentro de las horas del estadío 19 de O'Rahilly, no vamos a ser reiterativos describiendo con detalle las estructuras del piso del estomodeo, sino que, por contra, vamos a limitar nuestra descripción fundamentalmente a los anlages de las glándulas submandibulares derecha e izquierda, así como a la hamaca neuroganglionar, que tan capital importancia tiene en la organización de las formaciones del suelo de la boca.

Los planos son analizados según una secuencia posteroanterior y están distantes entre sí, ya que, como vamos a ver seguidamente, interesan tres zonas o segmentos: el sitio de la invaginación epiblástica creadora del esbozo glandular submandibular, la zona donde el conjunto neurofibrilar ganglionar cruza el surco paralingual medial y finalmente, el extremo más rostral del surco paralingual medial.

Figs. 1-29 á 1-31.

Mientras el surco paralingual lateral del lado izquierdo se muestra como un pequeño pliegue, el surco paralingual medial del mismo lado, mucho más profundo, presenta sus paredes contrapuestas adosadas, al menos en los dos tercios de su extensión, para dar origen al esbozo de la glándula submandibular izquierda. Tal esbozo, de aspecto piriforme, pero con su porción distal incurvada rostralmente, fig. 1-31., presenta, en conjunto, un aspecto en el que convencionalmente podemos distinguir, una porción distal globulosa, un segmento estrecho a manera de cuello y una porción infundibular, que se continúa con la luz del resto del surco paralingual medial, cuyas paredes no se han fundido entre sí. El cordón epiblástico glandular representa, en suma, el anlage de la glándula salival submandibular, mientras que la porción infundibular del citado cordón va a constituir, de ahora en adelante, el comienzo o porción intraglandular del futuro conducto de Wharton.

Distal y profundo con relación al extremo globoso del esbozo glandular, el ectomesénquima aparece fuertemente condensado, como esbozo de la cesta de la glándula submandibular o anlage capsular. Tal densificación ectomesenquimal constituye, en conjunto, una especie de bolso, a través de cuyo cuello se invagina el cordón epiblástico creador del anlage de la glándula submandibular, el cual se ve abrazado o entornado por aquel ectomesénquima denso, que se prolonga para bordear las márgenes del surco paralingual medial, que mantiene lumen; mientras medialmente se prolonga hacia la lengua, figs. 1-29 y 1-31., lateralmente se continúa con el que subyace el surco paralingual lateral y el relieve alveolar.

Lateral con relación al esbozo glandular submandibular, se halla el polo posterior del preganglión submandibular, del que parten neurofibrillas descendentes que tratan de penetrar en el anlage capsular submandibular, mientras otros conjuntos neurofibrilares buscan la superficie del suelo del estomodeo, para ir hacia la margen externa del surco paralingual medial, y las márgenes del surco paralingual lateral. En cambio, no se aprecian neurofibrillas que lleguen al cordón epiblástico glandular.

En el relieve lingual, destacan los blastemas premusculares de los músculos genioglosos y, a nivel de la base de aquélla, destacan las secciones de los nervios hipoglosos; en posición lateral a aquellos blastemas y cursando medialmente al cuello e

infundíbulo del esbozo glandular, se seccionan ramos procedentes fundamentalmente de la cuerda del tímpano, ya que el nervio lingual como tal, suma de las fibras propias de este nervio y fibras de la cuerda del tímpano, aún no es una estructura anatómica definitiva, como tal nervio anatómico.

Figs. 1-32 y 1-33.

En esta ocasión, se secciona frontalmente el conjunto del cordón epiblástico glandular submandibular, cuyas características, así como del ectomesénquima de su entorno, son afines a lo observado en el esbozo del lado izquierdo. No obstante, en el tercio medio del cordón glandular hay una pequeña hendidura, como reliquia de la primitiva luz del surco paralingual medial, que denuncia en este plano que las paredes contrapuestas no han terminado aún de fusionarse.

Igualmente se aprecia el polo posterior del preganglión submandibular, parcialmente cruzado o atravesado por el conjunto neurofibrilar de la cuerda del tímpano. El preganglión, con su presencia, da la impresión de evitar que el cordón epiblástico glandular, en su invaginación, se lateralice enseguida y, ya vemos, que rebasado en profundidad la citada formación neuroganglionar, el extremo distal globoso trata de lateralizarse.

El ectomesénquima denso del anlage capsular es evidente, pero se constituye entre él y la porción distal de la glándula, una banda clara, aparentemente acelular, que interpretamos más que como zona de intercambio metabólico, según citan algunos autores, como un artefacto provocado por la retracción del cordón epiblástico, tras ser sometido a las técnicas propias de laboratorio, fig. 1-33,. No obstante, si nos fijamos en la fig. 1-29,a., la citada zona clara bien pudiera ser como una prolongación de la basal que entorneaba al surco paralingual lateral, pero a la vista de la fig. 1-30 da la impresión que la lámina basal ha sido rota por la invaginación epiblástica. Consecuentemente se puede optar por una u otra manera de pensar; nosotros creemos más en el primer supuesto que hemos citado.

Fig. 1-34.

Estos planos seccionan la porción más voluminosa del preganglión submandibular, cuando es, precisamente, atravesado por el incipiente tronco común de la cuerda del tímpano y nervio lingual, cuyo conjunto forma una hamaca neuroganglionar, sobre la que descansa el fondo del surco paralingual medial, situado rostralmente con relación a la invaginación epiblástica cordonal que esboza a la glándula submandibular.

Las márgenes del surco paralingual medial parecen tapizadas, bajo la capa epiblástica, por un ectomesénquima denso que

contribuirá en la organización del futuro conducto de Wharton, que en adelante se organizará a partir del citado surco.

La cara inferoexterna del preganglión submandibular se ve abrazada por una banda semilunar, supuestamente sin vida, desde el punto de vista óptico. Además, desde el borde superior de la imagen del preganlión parten neurofibrillas, que tratan de alcanzar el ectomesénquima denso, que subyace al débil pliegue epiblástico que a estos niveles forma el surco paralingual lateral.

Bajo la hamaca neuroganglionar y rebasando el nivel del cartílago de Meckel, aparece un ectomesénquima denso perteneciente a la parte más anterior del anlage capsular, el cual se sitúa lateral al preblastema del músculo hiogloso, situación topográfica que anticipa la posición que ha de adquirir la celda de la glándula submandibular.

Figs. 1-35 y 1-35,a.

Corresponde al plano más rostral del suelo del estomodeo y debido a que la punta de la lengua aún está poco desarrollada, el surco paralingual medial, más que un verdadero surco, forma una cresta epiblástica densa, que se halla inmediatamente vecina a la del lado contrario. A estos niveles, no ha llegado aún la organización al surco paralingual lateral, pero en cambio, el

epiblasto que tapiza el suelo del estomodeo, situado lateral a las crestas epiblásticas que denuncia lo que será el extremo más rostral de los surcos paralinguales mediales, se halla también estractificado y densificado, anticipándonos con su presencia la organización de la futura área salival sublingual.

Resumen de los resultados del estadío 19 de O'Rahilly.

Durante el estadío 19 de O'Rahilly, mientras el esbozo de la glándula submandibular es una realidad morfogénica tangible y el surco paralingual medial recorre todo el suelo del estomodeo, hasta la parte más anterior del relieve lingual, el surco paralingual lateral se queda a mitad de camino, en los embriones de 17 mm., entre los extremos del surco paralingual medial, sin alcanzar rostralmente el lugar que, en la topografía embrionaria, ocupa el ganglión anexo al nervio lingual; en cambio en los embriones de 18 mm. se extiende hasta el extremo anterior del surco paralingual medial.

A los 17 mm. el surco paralingual medial se extiende desde la pared faríngea, en dirección rostral, hasta alcanzar la parte más anterior del relieve lingual; su extensión media total alcanza una longitud de 620 micras.

El esbozo de la glándula submandibular sitúa su pedículo, de unas 70 micras de espesor en sentido anteroposterior, a 370 micras del extremo rostral del surco paralingual medial y a 180 micras del extremo posterior del citado surco. El cordón glandular, que resulta de la invaginación epiblástica del surco paralingual medial, tiene un aspecto piriforme en conjunto, para acabar en una porción distal globosa de 90 micras de diámetro anteroposterior, que rebasa el lugar de la implantación de su propio pedículo. En conjunto, el esbozo se orienta caudolatero y rostralmente por la disposición acodada de su porción distal. El pedículo en sí, se sitúa a nivel del polo posterior del preganglión submandibular, concretamente a unas 60 micras de la margen posterior de la hamaca neurofibrilar que atraviesa al preganglión submandibular; precisamente el espesor de este conjunto fibrilar es de unas 80 micras.

El preganglión submandibular tiene forma ovoidea y ocupa casi toda el área que subyace al epiblasto de la región alveololingual del piso del estomodeo; la longitud mayor de su eje longitudinal es de 310 micras. Mientras su polo posterior se halla, como hemos dicho, a la altura del pedículo del esbozo de la glándula submandibular, el polo anterior del preganglión queda tan sólo a 60 micras del extremo anterior del surco paralingual medial.

El surco paralingual lateral se extiende desde la pared ventrolateral de la orofaringe, hasta un plano que corresponde al

borde posterior de la hamaca neurofibrilar; la cuerda del tímpano, que cruza al preganglión submandibular, seguidamente lame el fondo del surco paralingual medial, durante su curso en busca de la lengua. Desde este punto, en dirección rostral, el surco paralingual lateral es por término medio, de 360 micras, es decir, algo más de la mitad del surco paralingual medial.

Como resultado final de la morfogenesis del anlage de la glándula submandibular, durante el estadío 19 de O'Rahilly, embriones humanos de 17 mm., hemos de decir que: El surco paralingual medial se extiende, desde la cara ventrolateral de la orofaringe, hasta el extremo anterior del relieve lingual, donde acaba y queda vecino, casi adosado al surco paralingual medial del lado contrario. Su extensión total es por término medio de 550 micras, en los embriones de 17 mm.

En otro embrión de 17 mm., el esbozo de la glándula submandibular, sitúa su pedículo de invaginación epiblástica, de 100 micras de espesor anteroposterior, a 160 micras del extremo faríngeo del citado surco. El cordón glandular aumenta ligeramente su volumen en el extremo distal, el cual mide un espesor, según un eje anteroposterior, de 100 micras y, acaba por rebasar rostralmente, tal extremo distal, el sitio donde está implantado su propio pedículo.

En conjunto, el esbozo se orienta, en estos momentos iniciales, caudolatero-rostralmente y se halla envuelto por un

ectomesénquima denso, que se prolonga mucho más en profundidad que el propio esbozo glandular y que no es otra cosa que el lecho submandibular o anlage capsular.

El pedículo del esbozo glandular queda inmediatamente dorsal al polo posterior del preganglión submandibular y de la propia hamaca neurofibrilar que atraviesa el preganglión. Precisamente, el espesor del conjunto neurofibrilar de la citada hamaca es de 80 micras.

El eje mayor del ovoide preganglionar suma 300 micras de longitud; el preganglión se extiende a lo largo del suelo del estomodeo, situado por delante del pedículo del primordio de la glándula submandibular. Tomando como referencia la travesía neurofibrilar, podemos dividir convencionalmente al preganglión, en una prolongación anterior, que mide 160 micras y, una prolongación posterior, que suma hasta 60 micras, lo que supone que la parte media del preganglión, aquella que es atravesada por la hamaca neurofibrilar, tiene un espesor anteroposterior de 80 micras, como hemos dicho. El surco paralingual lateral al iniciarse el estadío 19 de O'Rahilly es muy corto, ya que tras recorrer apenas 120 micras, se agota.

Al proseguir el desarrollo a lo largo del estadío 19 de o'Rahilly, otros embriones se 48 días de edad, pero de 18 mm. de longitud nos informa que: la longitud total del surco paralingual medial es de 700 micras, mientras que la del surco paralingual

lateral ha aumentado notablemente, de tal manera que, mientras el primero se extiende desde el extremo rostral donde se esboza la raíz de la lengua, futuro frenillo, hasta terminar agotándose en la pared de la orofaringe, el surco paralingual lateral está casi concluso, sumando 630 micras.

El eje anteroposterior del espesor del pedículo del esbozo de la glándula submandibular, tiene un diámetro anteroposterior de 50 micras y está situado en el surco paralingual medial, de tal manera que dicho surco se extiende 320 micras hacia atrás hasta que se agota en la orofaringe, mientras que hacia adelante el surco paralingual medial mide 380 micras. El eje anteroposterior de la porción distal del esbozo glandular mide hasta un total de 100 micras de eje.

En cuanto al preganglión submandibular, tiene forma ovoidea y mientras su prolongación posterior o polo dorsal alcanza el plano donde se desarrolla el anlage de la glándula submandibular, su polo rostral o prolongación anterior queda a tan solo 20 micras del extremo anterior del surco paralingual medial. El eje longitudinal mayor de dicho preganglión mide hasta un total de 420 micras; ocupa, prácticamente, el área que subyace al piso de la boca primitiva, comprendida entre la invaginación epiblástica, creadora del anlage de la glándula submandibular, y el extremo anterior de la región alveololingual, comprendido entre los surcos paralinguales. La porción más voluminosa del preganglión es atravesada por el conjunto neurofibrilar de la cuerda del

tímpano fundamentalmente, y el nervio lingual, que por estas fechas empieza a adquirir su morfología anatómica. El conjunto de este haz neurofibrilar forma una masa, cuyo eje mayor anteroposterior es de 660 micras, de tal suerte, que forma una verdadera hamaca, sobre la que descansa el fondo o lecho del surco paralingual medial y, a su vez, divide convencionalmente al preganglión en dos parcelas: una, queda rostral a aquellas fibras y constituye la prolongación anterior y, otra se sitúa dorsal al conjunto fibrilar y representa la prolongación posterior del preganglión, la cual, por su parte, se relaciona con la porción distal del anlage de la glándula submandibular.

Por comparación la morfogenesis y topografía de la estructura de la boca primitiva, en el lado izquierdo, es similar a las descritas en el lado derecho, salvo algunas pequeñas diferencias, tales como: el surco paralingual medial mide en total 860 micras, mientras que el surco paralingual lateral solo alcanza 630 micras, agotándose antes de alcanzar, en dirección dorsal, a la orofaringe.

El pedículo del anlage de la glándula submandibular tiene un diámetro anteroposterior de 70 micras a nivel de su origen en el surco paralingual medial. Este último se extiende, desde el pedículo hacia atrás, 360 micras, hasta alcanzar la orofaringe, mientras que, en dirección rostral desde el pedículo a su terminación en la punta de la lengua suma 430 micras. La porción distal más globulosa del esbozo de la glándula submandibular

tiene un eje mayor de 110 micras.

En cuanto al preganglión submandibular y haz neurofibrilar, que le atraviesa, las características morfotopográficas, volumen y dimensiones son totalmente afines a las que hemos observado en el lado izquierdo.

ESTADIO 20 DE O'RAHILLY, R.

E.H.: G.G.1.
Longitud: 20 mm.
Edad: 51 días.

Este nuevo embrión, cuyo piso de la boca pasamos a analizar, cursa sus horas a lo largo de los días 51 de gestación; pese a no estar bien conservado, lo incluimos en nuestro trabajo de investigación por la fortuita circunstancia de que el piso del estomodeo está seccionado casi horizontalmente, lo cual nos va a permitir demostrar nuestro supuesto sobre la organización definitiva de la glándula submandibular y del proceso sublingual de la misma.

Fig. 2-1.

La imagen muestra el tercio proximal del conducto excretor de la glándula submandibular, que constituye, en estos momentos y a estos niveles, un cordón epiblástico sólido, resultante del hundimiento del fondo del surco paralingual medial, situado entre el ganglión submandibular y la luz de la boca primitiva. Tal cordón cruza oblícuamente de atrás hacia delante en busca del extremo rostral de la raíz de la lengua, y siguiendo lógicamente, el curso y orientación del surco paralingual medial primario y quedando, medial con relación a él, el blastema premuscular

geniogloso del lado homónimo.

Fig. 2-2.

Igual disposición encontramos en el lado contralateral al de la fig. 2-1, como podemos observar en esta panorámica del suelo de la boca, en la que el cordón termina por abrirse lateral al incipiente frenillo de la lengua.

En el lado opuesto se observa una parcela glandular submandibular, situada inmediatamente dorsal al curso neurofibrilar del tronco común del nervio lingual y cuerda del tímpano, que trás atravesar el preganglión del lado homónimo, forma una hamaca al cordón sólido suprayacente, que hemos visto en la fig. 2-1.

Figs. 2-3 á 2-5,a.

Esta serie de planos ponen de manifiesto que, el cordón sólido representativo del futuro conducto de Wharton, se bifurca al enlazar con el esbozo glandular submandibular correspondiente, dando origen a un cordón lateral que representa el proceso sublingual de la glándula submandibular, que dirigiéndose dorsolateralmente termina por agotarse en la vecindad del preganglión submandibular y a distancia del surco paralingual

lateral, fig. 2-5. La otra rama de división resulta ser más pronunciada y de orientación más medial y profunda, agotándose en un extremo posterior globoso, que queda, medial con relación al preganglión submandibular estuchado, fruto de la sección, entre dicho preganglión, que le queda lateral, y el curso del tronco común del nervio lingual, que tras formar la hamaca neuroganglionar, se sitúa medial al esbozo glandular y busca la vecindad del músculo geniogloso vecino.

Figs. 2-6 y 2-6,a.

El anlage glandular submandibular, rebasando dorsalmente al proceso sublingual submandibular, termina por trifurcarse, dando origen a otros tantos botones glandulares sólidos, que aparecen rodeados de un ectomesénquima denso que representa el anlage capsular.

E.H.: J.D.2.
Longitud: 20 mm.
Edad: 51 días.

Mediadas las horas del estadío 20 de O'Rahilly, cuando discurre el día 51 de desarrollo, cual es el caso del presente

embrión que vamos a comentar. Una serie de hechos morfogénicos, transcendentes e importantes, están aconteciendo y que justifican, algunos de ellos, sobradamente nuestro trabajo de investigación: nos referimos concretamente a la organización del conducto excretor de la glándula submandibular, conducto de Wharton.

Para tener una idea precisa y objetiva de cuál es el origen y forma de organizarse el citado conducto, pasamos a describir las formaciones del suelo de la boca, según una secuencia anteroposterior, en vez de realizarla como hemos hecho con los embriones descritos anteriormente, pertenecientes al estadío 19 de O'Rahilly, en sentido posteroanterior.

Figs. 2-7 á 2-8.

Cuando el surco paralingual medial se halla a 160 micras de su extremo más rostral, es decir, a la altura del frenillo de la lengua, el epiblasto del fondo del citado surco se densifica, a manera de como lo hiciera en el estadio anterior, las márgenes contrapuestas del surco paralingual medial, para formar un cordón epiblático sólido que se hunde en el ectomesénquima subyacente, para construir el conducto de Wharton. De la margen externa del cordón epiblástico sólido se desprende, concretamente, a nivel de la hamaca neurofibrilar del tronco común del nervio lingual y cuerda del tímpano, una cresta epiblástica glandular, figs. 2-7 y

2-7,a., que constituye el esbozo de lo que será la prolongación anterior procesus sublingualis de la glándula submandibular.

En la región alveololingual, limitada por los surcos paralinguales medial y lateral, se halla la prolongación anterior del preganglión submandibular que por su cara superoexterna queda vecino al ectomesénquima denso que abraza al surco paralingual lateral y, que subyace al epiblasto de la región alveololingual, fig. 2-7,a; medial y a partir de la porción intermedia del preganglión submandibular cruza la hamaca neurofibrilar, que tras formar un lecho al cordón epiblástico sólido, resultante del hundimiento del fondo del surco paralingual medial, se prolonga y continúa para invadir la lengua en la que asciende, aplicado al blastema muscular del músculo geniogloso del lado correspondiente.

También de la misma margen superior del preganglión, irradia un pequeño conjunto de neurofibrillas que se dirigen, aunque sin alcanzarla, a la pequeña cresta epiblástica lateral que esboza el proceso sublingual de la glándula submandibular.

Fig. 2-9.

En dirección dorsal, a partir de las 160 micras iniciales del recorrido que hace el surco paralingual medial, se observa el lugar conseguido por el epiblasto cordonal que está formando el

conducto de Wharton y que, más tarde y de manera progresiva, terminará, tras el progresivo hundimiento del surco paralingual medial, por alcanzar el extremo anterior de tal surco, donde se organizará la parte ampular del conducto excretor y consiguientemente la papilla salivaris sublingualis. En otras palabras, estamos en pleno apogeo de la formación del conducto de Wharton, el cual, progresivamente se va organizando desde la zona infundibular del esbozo epiblástico glandular en dirección rostral, organización que tiene lugar a expensar del surco paralingual medial, situado por delante del infundíbulo del citado anlage glandular submandibular.

Desde el punto que analizamos, que concuerda con la vecindad de la hamaca neurofibrilar que atraviesa al preganglión submandibular, la zona invaginada, desde este punto hacia atrás, del surco paralingual medial, ya ha organizado pues un cordón sólido epiblástico, que representa el tercio medio del futuro conducto de Wharton, y que inmerso en el mesénquima del suelo de la boca, se prolonga hacia atrás por un total de 160 micras, hasta alcanzar el cuello de la incipiente glándula submandibular. En definitiva, y tomando como referencia la extensión del cordón epiblástico, representativo del conducto excretor de la glándula submandibular, que como hemos dicho mide 160 micras y, conociendo que en este mismo embrión hay otras 160 micras de surco paralingual medial, cuyo fondo aún no se ha deprimido en el ectomesénquima subyacente para formar el tercio proximal del conducto de Wharton, podemos afirmar que en estas horas del

estadío 20 de O'Rahilly, se ha organizado ya la mitad del futuro conducto de Wharton, que por ahora, es un cordón sólido rodeado por ectomesénquima condensado.

Desde el sitio alcanzado por el cordón sólido epiblástico, donde se continúa rostralmente con el surco paralingual medial, aún sin tunelizar, observamos, que, hacia atrás, el surco paralingual medial como tal no existe, ya que sólo queda de él una pequeña reliquia deprimida del epiblasto de la región alveololingual, que colinda con la lengua; si aparentemente la reliquia del surco paralingual medial, parece ser más profunda, se debe en esencia a que suprayacente al mismo se organiza una cresta longitudinal de la margen lateral de la lengua, que está organizando la conocida plica fimbriata, fig. 2-9,; por lo demás, la estructura de la boca primitiva se acomoda entre sí, de tal manera que, como muestra la fig. 2-9 y precedentes, el proceso vertical del palatino encaja perfectamente en la depresión de la región alveololingual, limitada medial y lateralmente, por los relieves del proceso alveolar y de la lengua del lado correspondiente.

Figs. 2-10 á 2-12.

Son tres cortes frontales que seccionan el esbozo de la glándula submandibular, así como la cesta o bolso de ectomesénquima condensado, que ha organizado el anlage capsular

del mismo. Los cortes próximos entre sí pero no contínuos, denuncian el grado de desarrollo adquirido por el esbozo de la glándula submandibular; como vemos, ésta, se mantiene como una formación cordonal sólida del epiblasto glandular, cuyo extremo distal no llega a rebasar el cuello de la bolsa del ectomesénquima denso, fig. 2-11. Un estudio comparativo, con lo observado en el estadio 19 de O'Rahilly, viene a demostrar que el anlage submandibular mantiene su posición absoluta, ya que si en embriones de 17 a 19 mm. el pedículo del esbozo de la glándula submandibular está situado a nivel del polo posterior del preganglión submandibular, aquí sigue manteniendo tal relación, por lo que, momentáneamente el esbozo glandular y su anlage capsular crece en profundidad y se lateraliza profundamente, pero no hay, por ahora, manifestaciones de que haya emigrado dorsalmente.

Dos circunstancias más vienen a denunciar el grado de morfogenesis adquirido por la glándula submandibular al comienzo de su desarrollo, y que justificarán más adelante, importantes relaciones que tendrá la glándula con estructuras vecinas que cruzan la región suprahioidea lateral. Nos referimos concretamente al curso del nervio hipogloso y al de la vena facial: el nervio hipogloso en su trayecto hacia la lengua, vemos que se aplica íntimamente, fig. 2-10, a la cara medial del lecho capsular submandibular, mientras que la vena facial aborda el polo distal más globuloso del ectomesénquima denso del anlage capsular, fig. 2-12.

Figs. 2-13 á 2-15,a.

Tras haber analizado el desarrollo morfoestructural de la glándula submandibular del lado derecho, si ahora lo comparamos con la morfogenesis adquirida en el lado izquierdo del mismo embrión, tanto por el conducto excretor como por el esbozo glandular, tendremos que concluir que son prácticamente afines; si acaso el anlage capsular propiamente dicho está algo más desarrollado, bien porque sea así normalmente o como fruto de la sección, pero lo cierto es que de su extremo distal globoso se evaginan tres botones epiblasticos sólidos secundarios, fig. 2-15,a, que representan la primera manifestación de arborización del futuro cuerpo glandular.

Resumen de los resultados del estadío 20 de O'Rahilly.

El estadío 20 de O'Rahilly, resulta transcendente en la organización de la glándula submandibular, por cuatro motivos fundamentales:

1º.- El anlage glandular submandibular, precedido y rodeado por el ectomesénquima de su anlage capsular, rebasa, en su

crecimiento hacia la profundidad de la región alveololingual, el plano convencional horizontal, que une entre sí la margen inferior de sendos cartílagos de Meckel.

2º.- El cordón epiblástico glandular, a nivel de su polo distal, empieza a emitir expansiones arboriformes, en forma de cordones glandulares sólidos, que se sitúan a nivel de la boca del cesto ectomesénquimal del anlage capsular.

3º.- El hundimiento del suelo del surco paralingual medial, origina un cordón epiblástico sólido, que representa la primera organización del conducto de Wharton. El citado cordón, se forma progresivamente en dirección rostral, desde el infundíbulo del inicial anlage glandular submandibular y por ahora, día 51 del desarrollo, no ha llegado a alcanzar el extremo rostral del surco paralingual medial.

4º .- De la margen lateral del incipiente cordón sólido, representativo del conducto de Wharton y, a expensas de una primitiva cresta epiblástica, emanada de la cara lateral del surco paralingual medial, situada a nivel del infundíbulo del anlage glandular submandibular, se organiza una expansión cordonal sólida, que da origen, al esbozo del proceso sublingual de la glándula submandibular.

ESTADIO 21 DE O'RAHILLY, R.

E.H.: R.1.
Longitud: 21 mm.
Edad: 52 días.

Hacia los 21 mm. de longitud, cuando el conducto excretor de la glándula submandibular está en plena construcción y forma en estos momentos un cordón epiblástico sólido, resultante del progresivo hundimiento del surco paralingual medial, la glándula submandibular empieza a emitir múltiples botones epiblásticos glandulares sólidos para organizar los futuros acinos salivales. Estas son las imágenes que comentamos seguidamente y denuncian el grado de morfogénesis adquirida por la glándula submandibular en las primeras horas del estadío 21 de O'Rahilly. El análisis de dichas imágenes lo realizamos siguiendo unas secuencias anteroposteriores, iniciando el estudio desde el punto en el que el futuro conducto de Wharton se va a prolongar rostralmente con el surco paralingual medial, que aún se mantiene incólume, es decir, sin deprimirse en el ectomesénquima denso subyacente al mismo.

Fig. 3-1.

En ésta parcela de la boca primitiva, correspondiente al lado derecho del embrión, el relieve lingual se levanta intensamente sobre el piso de la boca, demostrando su

morfogénesis el grado de desarrollo adquirido por los blastemas musculares de la lengua. La margen lingual colinda y se relaciona, aunque a cierta distancia, con la futura cara nasal del proceso vertical del palatino del lado homónimo.

La región alveololingual queda limitada por el relieve lingual y el proceso alveolar, pero por estas fechas y a estos niveles concretamente, aunque la limitación de la región es precisa, sin embargo los surcos paralingual medial y lateral carece prácticamente de profundidad. Concretamente, del surco paralingual medial, a este nivel, apenas queda una reliquia del mismo, consecuentemente con la organización del conducto de Wharton que ha resultado, como decíamos, tras el hundimiento del fondo de aquél surco. Efectivamente, subyacente a la pequeña reliquia que resta del surco paralingual medial y a corta distancia del mismo, se nos ofrece un cordón sólido epiblástico, que no es otra cosa que el conducto excretor de la glándula.

El plano interesa el lugar donde concretamente el conjunto neurofibrilar del nervio lingual y cuerda del tímpano, atraviesa la porción medial del preganglión submandibular y cruza caudalmente el curso del conducto de Wharton, al que forma un verdadero lecho o hamaca, y se encarama sobre las estructuras linguales de las que constrasta por su volumen. El preganglión del conjunto neurofibrilar se halla inmerso en un magma de ectomesénquima densificado que subyace a la región alveololingual y del que parten algunas neurofibrillas que se pierden en el

ectomesénquima, pero que no alcanza al cordón epiblástico glandular del conducto excretor.

Fig. 3-2.

Hacia atrás y a la altura del polo posterior del preganglión, que por cierto, queda muy próximo a la superficie de la región alveololingual, en la que no queda el menor rastro de la presencia, como tales, de los surcos paralinguales limitantes, se halla una condensación epiblástica, correspondiente al inicial cuello del esbozo de la glándula submandibular, situado a su vez, medial al citado polo posterior del preganglión y que trata de profundizar en el lecho o habitáculo densificado de ectomesenquima que constituye el anlage capsular. Dicho lecho se prolonga hacia la profundidad casi verticalmente, con una pequeña incidencia lateral, muy posiblemente frenado en su expansión por la presencia del preblastema muscular del músculo milohioideo. Entre la cara externa de este último y el cartílago de Meckel discurre el nervio del músculo milohioideo y del vientre anterior del músculo digástrico. Medial al anlage capsular, adosado al mismo, cursa el voluminoso tronco nervioso del hipogloso, cuya presencia se interpone entre la cara profunda del anlage capsular y el preblastema muscular del músculo hiogloso del lado correspondiente.

Figs. 3-3 á 3-5,a.

Los planos interesan a lo que será la región suprahioidea lateral, correspondientes a otras tantas secciones de la glándula submandibular. El esbozo submandibular inicial ha emitido ya, por estas fechas, una serie de botones secundarios glandulares, índice indicativo de que el proceso de arborización glandular está en plena efervescencia, dichos botones glandulares sólidos aparecen inmersos en el ectomesénquima del anlage capsular y, en general, están orlados por un halo acelular que consideramos más bien fruto de la retracción, trás las técnicas de fijación de los cortes, que un área de intercambio metabólico, según citan algunos autores. El ectomesénquima se interpone entre los distintos botones glandulares para ir conformando el futuro estroma glandular, pero con la característica constante de que el habitáculo ectomesenquimal rebasa siempre en volumen y extensión al propio epiblasto glandular sobre todo y en dirección caudal o profunda y dorsal, cual si éste fuera abriendo paso a la expansión glandular epitelial propia. Las relaciones que hemos visto en cortes más frontales, referidos al polo posterior del preganglión submandibular y al nervio hipogloso, aquí se siguen manteniendo, pero se añade ahora claramente la presencia de los vasos faciales, los cuales se aproximan a la margen externa del anlage capsular, sobre cuya superficie la vena facial llega a labrar una verdadera huella o surco, sobre todo, en el extremo más dorsal de la glándula , fig. 3-5.

También resulta evidente, que al rebasar en dirección dorsal el borde posterior del blastema premuscular del músculo milohioideo, el conjunto glandular en desarrollo, que rostralmente estaba dispuesto casi vertical, fig. 3-3., y que aparece claramente bajo la región alveololingual y en situación claramente medial en relación al cartílago de Meckel, ahora costeado el obstáculo de la presencia de la masa blastemática del músculo milohioideo, el esbozo glandular en desarrollo se lateraliza ampliamente, escapándose del espacio subyace a la región alveololingual, para quedar prácticamente, aunque a distancia, bajo el cartílago de Meckel, fig. 3-4.

El aumento en volumen y profundidad adquirido por el conjunto epitelial glandular y del anlage capsular submandibular en estos días de la morfogénesis, ha rebasado ya ampliamente el plano convencional que uniera entre sí la cara inferior del perímetro de sendos cartílagos de Meckel. Por otra parte, su crecimiento le lleva también a sobrepasar el borde posterior libre del músculo milohioideo, por lo que ya por estas fechas se puede observar, que parte del esbozo glandular se aloja fuera de los confines del suelo de la boca propiamente dicho.

No obstante, estas manifestaciones que venimos comentando por ser importantes no son las más significativas, sino que sobresale en la morfogénesis la presencia de verdaderos troncos neurofibrilares que desde el propio nervio facial y del polo posterior del preganglión se desprenden para penetrar en el

ectomesénquima del anlage capsular, fig. 3-5.

E.H.: C.H.1.
Longitud: 23 mm.
Edad: 52 días.

A lo largo del estadío 21 de O'Rahilly se va a consumar definitivamente el progresivo hundimiento del fondo del surco paralingual medial, para terminar construyendo, en dirección rostral, el último segmento del conducto de Wharton, que resulta ser el más proximal a la luz de la cavidad bucal.

Por estas fechas, también el epiblasto de la porción más rostral de la región alveololingual aparece intensamente densificado y estratificado, dando lugar a unas crestas epiblásticas, que constituyen la primera manifestación del origen de la glándula sublingual.

Unas y otras circunstancias, arriba señaladas, vamos a tener ocasión de comprobarlas tras el análisis de una serie de planos que empezamos a describir ventrodorsalmente, iniciando los comentarios desde la parte más rostral de la raíz de la lengua, que está construyendo el futuro frenillo de la misma.

Figs. 3-6 á 3-8.

Son planos próximos entre sí, aunque no contínuos, en los que se pone de manifiesto, que a partir del área presuntiva de la glándula sublingual, situada en el piso de la boca, a nivel de la porción más rostral de la región alveololingual, se hunden unas crestas epiblásticas en posición lateral al extremo más anterior del surco paralingual medial, al que incluso rebasan rostralmente, que representan la primicia del anlage de la glándula sublingualis mayor y de la glándula sublingualis minor. Estos dos esbozos de la glándula sublingual se disponen, de tal manera, que el primordio de la glándula sublingual mayor se sitúa más próximo al extremo rostral del surco paralingual medial, que el esbozo de la glándula sublingualis minor. De todas formas, en conjunto, una y otra parcela primordial de la glándula sublingual se hunden en el ectomesénquima subyacente de la región alveololingual, más próximos al surco paralingual medial que al surco paralingual lateral; lo que en parte, creemos objetivamente, hecha por tierra la postura de aquellos que afirman que la glándula sublingual mayor se origina a partir de una cresta epiblástica surgida de la margen externa del cuello del inicial esbozo cordonal sólido de la glándula submandibular, así como la teoría que asegura que la glándula sublingualis minor se desarrolla a partir del epiblasto del surco paralingual lateral.

En ocasiones se observa, que de la parte más anterior del

surco paralingual medial, en el pequeño segmento de este surco que aún queda por tunelizarse y, por consiguiente, se abre a la luz de la cavidad bucal, en la inmediata vecindad de lo que va a ser este último segmento de surco paralingual, es decir, la pars ampularis del conducto de Wharton y el propio porus papillaris de la papilla salival sublingual, se desprende una pequeña cresta epiblástica de la margen medial del último segmento del surco paralingual medial; cresta que interpretamos, si sigue su desarrollo, dará origen a una pequeña glándula salival accesoria y no, lógicamente dada su situación topográfica, al proceso sublingual de la glándula submandibular.

Mientras que el ectomesénquima aparece uniformemente densificado en la región alveololingual, el epiblasto suprayacente se estratifica en láminas para constituir el área prospectiva de la glándula sublingual, llamando la atención, como ocurriera a nivel del pedículo de fijación del esbozo de la glándula submandibular, que la lámina basal que delimita claramente el epiblasto del ectomesénquima subyacente, presenta una clara solución de continuidad en el punto donde el anlage de la glándula sublingual mayor profundiza en el ectomesénquima.

A 80 micras del extremo más anterior del surco paralingual medial, las márgenes del mismo, a nivel donde se continúan con el epiblasto del suelo del estomodeo, se encuentran entre sí y transforman al surco paralingual medial en un verdadero tunel o conducto figs. 3-6, 3-7 y 3-8, que conserva el lumen del citado

surco, que, por estas fechas, en gran parte de su recorrido, se ha transformado de ser un cordón sólido epiblástico en un conducto con evidente luz.

Como el corte no es totalmente simétrico y el lado izquierdo resulta ser más anterior que el lado derecho, el conducto de Wharton ofrece con claridad dos imágenes bien diferentes, ya que mientras que en lado derecho dicho conducto, como tal, está constituido, en el lado izquierdo es en realidad el segmento más anterior del surco paralingual medial, que al ser cortado frontalmente, constituye una imagen diverticular que se abre en el extremo más medial de la región alveololingual y cuya margen externa se continúa lateralmente con el área salival sublingual, donde se manifiesta una pequeña cresta epiblástica sublingual.

Cortes ligeramente más dorsales, cuales son las figs. 3-7 y 3-8, muestran a gran aumento, las circunstancias y niveles donde el fondo del surco paralingual medial correspondiente se ha hundido en el ectomesénquima, para organizar el conducto de Wharton, cuya luz es evidente. El ectomesénquima denso de su entorno se dispone en láminas celulares concéntricas, cual si nos indicara que está tratando de organizar una formación esfinteriana para la futura porción ampular del conducto de Wharton.

Figs. 3-9 á 3-9,b.

El plano muestra ahora el curso y relaciones de sendos conductos de Wharton cuando se deslizan sobre el lecho neurofibrilar del tronco común del nervio lingual. Sendos conductos presentan lumen y quedan aplicados directamente sobre el curso del conjunto fibrilar, que, tras atravesar el sector medio del preganglión submandibular, tratan de alcanzar la lengua apoyándose sobre la cara lateral del respectivo blastema muscular del geniogloso, que ya está en avanzado desarrollo estructural.

Suprayacente, aunque a buena distancia del curso del conducto de Wharton, el límite medial de la región alveololingual queda marcado por una pequeña depresión, que representa, a estos niveles, la reliquia del surco paralingual medial primario. Subyacente y también a distancia del conducto de Wharton y la hamaca neurofibrilar del tronco común del nervio lingual, discurre el voluminoso tronco nervioso del hipogloso, que desde la región hioidea trata de alcanzar la base de la lengua.

figs. 3-10 á 3-10,b.

Mas distalmente aún, concretamente 423 micras del extremo rostral del surco paralingual medial, el conducto de Wharton enlaza con el inicial cuello del esbozo de la glándula submandibular a un nivel que corresponde prácticamente con la

terminación del polo posterior del preganglión submandibular. A estos niveles, el extremo proximal del conducto de Wharton presenta, más que una verdadera luz, una hendidura que termina por agotarse, cuando emerge el primer botón glandular submandibular. Mientras que el cordón epibléstico glandular, que representa la continuidad del citado conducto con el cordón glandular sólido del esbozo submandibular, emite varios botones glandulares sólidos secundarios, que se hunden profundamente en dirección caudolateral en el ectomesénquima denso del anlage capsular.

Figs. 3-11 y 3-12.

Los extremos distales de uno y otro esbozos glandulares submandibulares están organizando, a estos niveles, el futuro cuerpo de la glándula submandibular, es decir, a aquella porción de la glándula que queda superficial al diafragma del suelo de la boca, donde se expanden varios botones sólidos secundarios epiteliales glandulares, que aparecen inmersos en el habitáculo o lecho capsular, que por su cara medial se apoyan claramente sobre la cara externa del blastema muscular del músculo hiogloso.

Mientras craneal al conjunto glandular y su anlage capsular, discurre el nervio lingual, caudalmente a estos niveles se le aproxima el nervio hipogloso, fig. 3-11. Por su parte, mientras la arteria lingual se sitúa profunda al músculo hiogloso, que a

su vez le separa del nervio hipogloso, en porción más lateral se acerca la vena facial, que queda en la inmediata vecindad de la margen inferoexterna del anlage glandular.

E.H.: H.A.2.
Longitud: 24 mm.
Edad: 52 días.

Este embrión que tiene 1 mm. más que el anterior, ofrece lógicamente un grado de morfogénesis muy similar, no sólo en lo concerniente al grado de organización alcanzado por la glándula submandibular en sí, sino también en lo referente al surco paralingual medial, que como allí, prácticamente se ha hundido en el ectomesénquima subyacente para dar origen al conducto de Wharton, excepto en su extremo más rostral, donde aún permanece abierto a la luz del suelo de la boca, como tal suelo.

Un somero análisis de una serie de planos analizados de delante a atrás, confirmarán cuanto decimos.

Figs. 3-13 y 3-13,a.

A tan sólo 120 micras del extremo más rostral del surco

paralingual medial, queda detenido el hundimiento del fondo del citado surco, que va construyendo el conducto de Wharton; por lo que el área prospectiva sublingual queda en situación más rostral, tanto que llega incluso a rebasar, por delante, el extremo anterior del surco paralingual medial. también en esta ocasión, una pequeña cresta epiblástica surgida de la vertiente medial del surco paralingual medial, que aún queda sin tunelizar, da origen a una presunta glándula salival accesoria, que se sitúa profundamente con relación al curso del conducto de Wharton, fig. 3-13,a, y vecina a la cara externa del músculo geniogloso del lado correspondiente.

Fig. 3-14.

Debido a la sección frontal y a su falta de simetría, observamos en el lado derecho la parte anterior del surco paralingual medial, que aún se conserva como tal, y lateral al mismo, una cresta epiblástica creadora del primordio de la glándula sublingual mayor. En cambio, en el lado izquierdo, que ocupa un plano más dorsal con relación al derecho, debido a la oblicuidad del corte, el conducto de Wharton aparece hundido en el ectomesénquima como un cordón sólido, ya que apenas hay una minúscula grieta de luz en su interior. A este nivel, ya no queda la menor reliquia del primario surco paralingual medial y, el conjunto de Wharton se reclina en su curso sobre el borde anterior del manojo fibrilar del tronco común del nervio lingual,

que tras cruzar la cara inferior el cordón epiblástico inunda ampliamente la lengua.

Fig. 3-15.

Cuando el conducto de Wharton, en dirección anteroposterior, desde que aparece hundido en el ectomesénquima ambiental hasta que alcanza el plano de la presente figura, que corresponde al polo anterior del conjunto del esbozo glandular y su correspondiente anlage capsular, el citado conducto excretor ha recorrido 100 micras de longitud y ahora lo vemos apoyarse, en el lecho neuroganglionar de la hamaca que le forma el nervio lingual, tras cruzar la parte media del preganglión submandibular.

El anlage capsular subyace al preganglión submandibular, e inmerso en el mismo, aparece un botón epiblástico secundario sólido a manera de un islote, contrastando ampliamente el volumen adquirido por la cesta o lecho capsular con relación a las arborizaciones epiblásticas glandulares.

La parte proximal del blastema del músculo milohioideo se aplica íntimamente al cuello del anlage capsular, sobre cuya vertiente lateral y más abombada se relaciona con la arteria facial.

Figs. 3-16 á 13-17,a.

Si seguimos en dirección dorsal, el volumen adquirido por el esbozo glandular y la cesta de ectomesénquima denso que le incluye, comprobamos que el grado de arborización alcanzado por la citada glándula, en este embrión, es muy similar al analizado en el embrión anterior.

Dicho conjunto, forma una masa ovoidea en el que el diámetro anteroposterior del eje mayor suma 180 micras de longitud, y una vez más, se comprueba las íntimas relaciones que tiene el esbozo glandular con formaciones como: el nervio hipogloso, que se adosa íntimamente a la cara medial de la glándula figs. 3-17 y 3-17,a; el nervio lingual, queda lateral y suprayacente fig. 3-17, y aparece seccionado lateral y craneal con relación a la glándula antes de deslizarse caudal al conducto de Wharton; finalmente, señalamos también la íntima relación con la porción globosa del anlage capsular glandular con la arteria facial.

El cuerpo glandular en conjunto, subyace con claridad a la región alveololingual del suelo de la boca y, se expande en una serie de botones glandulares sólidos, que anticipa la arborización glandular y cuyo cuello, sin lumen, se prolonga en busca del inicio del conducto de Wharton, que si en su extremo proximal a la glándula apenas muestra una simple hendidura, en dirección rostral el lumen se hace cada vez más manifiesto. Ya empieza a observarse no sólo neurofibrillas, que alcanza el

anlage capsular glandular, sino también la porción epiblástica glandular fig. 3-17,a, e incluso, el inicio del conducto de Wharton fig. 3-16, en su segmento vecino al esbozo glandular, precisamente cuando se relaciona íntimamente con la hamaca neuroganglionar del tronco común del nervio lingual.

Resumen de los resultados del estadío 21 de O'Rahilly.

El conducto de Wharton está practicamente constituido como tal, y en la glándula son fácilmente distinguibles sus dos parcelas principales: el proceso sublingual o prolongación anterior de la glándula y el cuerpo glandular. La arborización sigue su curso, pero en forma de botones glandulares sólidos, que consiguientemente no enlazan con la luz del colector común situado a nivel del cuello del esbozo glandular, a partir de donde se inicia el conducto de Wharton de forma progresiva y en dirección rostral, el cual por su parte, sí tiene claramente definida su luz.

Al final del estadío 21 de O'Rahilly, la glándula submandibular en desarrollo, en su progresión dorsal, rebasa el borde posterior del blastema muscular milohioideo alcanzando por vez primera la futura región suprahioidea lateral, donde el

conjunto glandular, a este nivel, adquiere íntimas relaciones con el nervio hipogloso medialmente, y con los vasos faciales lateralmente.

ESTADIO 22 DE O'RAHILLY, R.

E.H.: E.A.3.
Longitud: 24'5 mm.
Edad: 54 días.

Llegadas las horas del estadío 22 de O'Rahilly, embriones humanos de 24-27 mm. de longitud, vértex-coccix, 54 días de edad, la totalidad del fondo del surco paralingual medial no sólo se ha hundido en el suelo de la boca, organizando un cordón epiblástico sólido, sino que éste se ha tunelizado para construir el conducto excretor mandibular o conducto de Wharton. Así pues, entre los días 52 y 54 del desarrollo, culmina el proceso morfogenético que da lugar al conducto excretor de la glándula submandibular.

Tales asertos tienen su confirmación en las imágenes de los dos embriones que vamos a analizar sucesivamente a lo largo del estadío 22 de O'Rahilly, de los que el primero de ellos, un embrión de 24'5 mm. de longitud vértex-coccix, cortado sagitalmente, pasamos a comentar y, cuyo estudio iniciamos, partiendo de la inmediata vecindad de la línea media sagital en dirección lateral.

Figs. 4-1 y 4-1,a.

Como puede deducirse, el plano de sección es casi

mediosagital, si bien, éste no es totalmente puro, ya que mientras ventralmente, se secciona la apertura del conducto de Wharton en la inmediata vecindad del frenillo de la lengua, dorsalmente, la imagen ofrece la presencia de la margen derecha del cartílago criccides en franco proceso de condrificación.

Debido a la fuerte flexura cefálica embrionaria, el arco mandibular, casi contacta con el peto external. Es evidente el grado de organización adquirido por la musculatura linguai, de la que ya podemos hablar justamente como tal: en la imagen destaca la presencia de los músculos geniogloso y genihioideo; de estos el primero se expande buscando el dorso y raíz de la lengua, y el segundo se extiende hasta la cara ventral del cuerpo del hioides, que en estos momentos se sitúa prácticamente ventral a la sínfisis tiroidea. La lengua en sí, ofrece con claridad su dorso, que hacia atrás se agota en la vallécula silviana; también está muy definida la punta de la lengua y la porción sublingual de aquella, siendo en esta zona donde precisamente se halla la porción más rostral del surco paralingual medial, que se dispone a manera de un pequeño divertículo, índice indicativo de que aún el extremo más anterior del conducto de Wharton, no forma un verdadero conducto, si bien, está próximo a construirse según se deduce de la condensación y disposición laminar del epiblasto de las paredes de este último segmento del surco paralingual medial. Subyacente al mismo y a partir del área salival sublingual, el epiblasto organiza una cresta epitelial glandular, que pone de manifiesto el esbozo de la glándula sublingual mayor; a la vista

de la imagen, puede deducirse que dicha glándula no surge de una cresta apical del esbozo de la glándula submandibular inicial, sino que hace su aparición mucho más tardío que aquél, en un área totalmente distinta. No obstante, lo que sí es frecuente, es que el anlage de la glándula sublingualis mayor se organiza a partir de la vertiente externa del extremo rostral del surco paralingual medial; no obstante, una constante en la morfogénesis de la glándula sublingual mayor, es que ésta, se desarrolla lateral con relación al extremo anterior del futuro conducto de Wharton. En definitiva, lo evidente es que, el conducto excretor submandibular y el futuro conducto de Bartolino de la glándula sublingual mayor, necesariamente tendrá su desagüe muy próximo entre sí en la cavidad bucal, pero siempre será más medial la apertura del conducto de Wharton que la del conducto de Bartolino.

Figs. 4-2 á 4-3,a.

Tan sólo 40 micras separan entre sí estos dos planos de sección, que a su vez están muy próximos a la línea media; consiguientemente las imágenes son muy afines a las descritas en la fig. 4-1, y, si aquí se expone, es para confirmar que apenas 20 micras le faltan al conducto de Wharton para agotar su recorrido como tal, fig. 4-2,a, micras, que son las que separan entre sí el plano de las figs. 4-1 y 4-2.

En esta última figura el conducto de Wharton forma un cordón epiblástico con lumen y se halla a tan sólo 20 micras de su desagüe final con el cavum oris propiamente dicho. Desde este punto, hacia atrás y afuera, discurre inmerso en el magma de ectomesénquima denso que forma el suelo de la boca a nivel de la región alveololingual, relacionándose con los haces neurofibrilares del nervio lingual y cuerda del tímpano, que alcanzan la misma punta de la lengua figs. 4-3 y 4-3,a.

Subyacente al conducto de Wharton, en posición lateral, no sólo encontramos la porción distal del anlage de la glándula sublingualis mayor, que inicia su invaginación en el ectomesénquima denso que subyace alárea salival sublingual, sino también una nueva cresta epiblástica glandular, que esboza la organización de una de las glándulas salivales pequeñas fig. 4-3,a, cuyo conjunto organizará la glándula salivalis minor.

Figs. 4-4 á 4-6,a.

A medida que nos alejamos de la línea media, según muestran estos tres planos sagitales y sus correspondientes ampliaciones se advierte que la estructura lingual lógicamente decrece en espesor; hasta su intimidad llegan las fibras de los músculos estilogloso e hiogloso fig. 4-6.

En el suelo de la boca, entre la raíz y base de la misma y

el cartílago de Meckel, el conducto de Wharton progresa dorso y lateralmente, alcanzando en estos planos la vecindad del preganglión submandibular, a nivel de la hamaca neurofibrilar del tronco común de la cuerda del tímpano y nervio lingual, de tal suerte que, teniendo en cuenta que de los tres planos el más profundo es el de la fig. 4-4, y el más lateral el de la fig. 4-6, se puede comprobar que a estos niveles la hamaca neuroganglionar, de quedar subyacente al conducto de Wharton, termina por hacerse medial con relación al mismo, a medida que analizamos los tres planos desde el más lateral al más medial. En todos ellos hay una constante: el conjunto neurofibrilar se relaciona más íntimamente con el conducto de Wharton que el preganglión submandibular, figs 4-4 y 4-6,. Precisamente, a la altura de la íntima relación de la hamaca neurogaglionar con el conducto de Wharton, emerge una yema epiblástica sólida, que representa la expansión de un botón cordonal secundario, correspondiente al proceso sublingual de la glándula submandibular, figs. 4-5,a y 4-6,a. Este plano, vecino al anterior, pone de manifiesto precisamente el cordón epiblástico glandular que está organizando el proceso sublingual de la glándula submandibular o prolongación anterior, fig. 4-6,a., el cual queda inmerso en un magma de ectomesénquima denso perteneciente al iniciado anlage capsular glandular y que le entorna por completo y circunscribe. El conjunto capsular y proceso sublingual en desarrollo, queda guardado por la presencia del nervio lingual, el preganglión submandibular y el voluminoso tronco del nervio hipogloso, que se sitúa más dorsalmente, en la

inmediata vecindad de las fibras del músculo hiogloso. En el proceso sublingual destaca la existencia de una pequeña luz, a nivel del botón secundario situado más dorsal, de aquellos que integran el citado proceso.

Que esta formación cordonal desprendida de la propia pared del conducto de Wharton, a la altura donde ésta se relaciona con la hamaca neuroganglionar del tronco común del nervio lingual, corresponde realmente al proceso sublingual de la glándula submandibular, lo corrobora su situación en la topografía del suelo de la boca, ya que es evidente que se halla profundo con relación a las fibras blastemáticas del músculo milohioideo, que se secciona entre fig. 4-6,a, el cartíalgo de Meckel y el contorno inferior del hioides. Superficial a la masa milohioidea, hallamos el diente mandibular del músculo digástrico, que trata de alcanzar el borde inferior del cuerpo de la mandíbula en construcción.

Figs. 4-7 á 4-8.

Los tres planos más laterales de la región submandibular en desarrollo, muestran la glándula submandibular, cuyos cordones epiteliales aparecen inmersos en una amplia bolsa de tejido denso de ectomesénquima, cuyo conjunto, en su desarrollo dorsolateral a partir de su primitivo anlage, apenas acierta a rebasar al músculo milohioideo, figs. 4-7 y 4-8, por lo que, en este caso

concreto, se puede decir, que aún es una formación intrabucal, inmersa en el suelo de la boca y profunda a la masa del músculo milohioideo. Tan solo el extremo más lateral viene a quedar prácticamente por fuera del músculo milohioideo, alcanzando consiguientemente la futura región submandibular.

E.H.: X.14.
Longitud: 25 mm.
Edad: 54 días.

Figs. 4-9 á 4-9,b.

En la vecindad del extremo anterior de la raíz del relieve lingual que ha de constituir el frenillo de la lengua se abre el surco paralingual medial, fig. 4-9, lado derecho y 4-9,b., como única porción del casi concluso conducto de Wharton que aún no se ha tunelizado inmediatamente en la vecindad, donde el labio externo del surco paralingual medial se continúa con el epiblasto del área sublingual, se hunde en el ectomesénquima el esbozo cordonal sólido representativo del incipiente anlage de la glándula sublingual mayor, circunstancia harto frecuente que viene a justificar que, el futuro conducto de Bartolino, se abra en la carúncula sublingual, en la inmediatez del desagüe del

conducto de Wharton e incluso que desemboque en la misma porción ampular del conducto excretor de la glándula submandibular.

En el lado izquierdo, pero más lateral, la región alveololingual presenta una poliestratificación que denuncia el área presuntiva de las glándulas sublinguales menores, y que se extiende hacia fuera, hasta el surco paralingual lateral, donde el epiblasto, al igual que el ectomesénquima subyacente, aparece densificado en su organización del proceso alveolar de la mandíbula.

Por comparación, en el lado derecho, se observa el extremo más rostral del surco paralingual medial y, lateral al mismo, las crestas epiblásticas sublinguales.

60 micras dorsal con relación al corte anterior, cuando el conducto de Wharton del lado izquierdo está claramente hundido en el ectomesénquima y éste se organiza en bandas laminares que circundan, a aquél, se observa la prolongación distal abombada del esbozo de la glándula sublingual mayor. Dicha glándula adopta aspecto piriforme; su porción más globulosa a medida que se ha hundido desde el área sublingual en el ectomesénquima del piso de la boca, se ha ido lateralizando, de tal suerte que, busca la vecindad de la prolongación anterior del proceso sublingual que pasado el tiempo, formará el preganglión sublingualis de Blandín, fig. 4-9., del que emergerán neurofibrillas que ascienden en busca del ectomesénquima denso que subyace al área sublingual.

En el lado derecho, debido a la falta de simetría del plano y porque la oblicuidad del corte es más anterior que el lado izquierdo, el surco paralingual medial continúa sus márgenes con el epiblasto de la región alveololingual, denunciando con ello que el extremo más rostral del surco paralingual medial del lado derecho, a esta altura, no se ha descorgado de la superficie del piso de la boca. Lateral y a distancia del surco paralingual medial citado, se invagina, hacia el piso de la boca, una pequeña cresta epiblástica como anlage de una glándula sublingual.

Fig. 4-10.

Rebasado en dirección dorsal el área sublingual, el conducto de Wharton, cuyo lumen es una pequeña hendidura, se prolonga hacia atrás y afuera, siguiendo la dirección que tuvo el surco paralingual medial que le dió orígen y del que, por cierto, no queda a este nivel la menor reliquia; finalmente alcanza la hamaca gangliofibrilar del preganglión submandibular y tronco común del nervio lingual sobre la que reposa. El conjunto fibrilar, tras cruzar el preganglión submandibular, forma un asa que circunda caudomedialmente al conducto de Wharton, que está separado precisamente del músculo geniogloso vecino por el curso ascendente de las fibras del tronco común del nervio lingual. El preganglión submandibular por su parte, a este nivel, reclina su cara inferoexterna sobre el blastema muscular del milohioideo, que por su parte, se interpone entre la citada cara del

preganglión y el cartílago de Meckel; suprayacente a este último, se organiza una copa dentaria, en la que, junto al órgano del esmalte, es evidente la densificación ectomesenquimal que organiza la futura dentina.

Lateral con relación al blastema muscular milohioideo, consiguientemente fuera del piso de la boca, el desarrollo del esbozo glandular submandibular, ha alcanzado ya la futura región suprahioidea lateral. Inmerso en la abundante cresta del anlage capsular, se hallan una serie de botones glandulares secundarios aislados entre sí, que organizan la arborización del futuro polo anterior del cuerpo de la glándula submandibular, que no solamente se relaciona, a esta altura, con la cara lateral del músculo milohioideo, sino también con el músculo digástrico, a nivel del tejido conjuntivo, que está organizando su futuro tendón intermedio.

Figs. 4-11 á 4-12.

Las imágenes de los planos de las figs. denuncian la asimetría del corte de tal manera que, mientras que en el lado derecho el conducto de Wharton reposa en plena hamaca neuroganglionar y aún no se secciona al polo anterior de la glándula submandibular en desarrollo, en el lado izquierdo la glándula es evidente.

La presencia del blastema muscular del músculo milohioideo pone de manifiesto que, el conducto de Wharton y el borde posterior de la hamaca neuroganglionar, así como un botón secundario sólido glandular, quedan profundos al citado blastema muscular, denunciando con ello su topografía intrabucal y la incipiente arborización del proceso sublingual. El resto del conjunto de los botones epiblásticos glandulares y del habitáculo submandibular, que ha organizado el ectomesénquima denso, han rebasado ampliamente ya, en dirección caudal y dorsal, no sólo al músculo milohioideo y cartílago de Meckel, sino también al borde inferior de la banda de trabéculas osteogénicas que está construyendo la base del futuro cuerpo de la mandíbula fig. 4-11. Además, el grado de organización adquirido por los vasos faciales denuncia también la organogénesis glandular y sus mutuas relaciones, de tal suerte que la vena facial, en su curso desde la región hioidea hacia la cara, se relaciona con el anlage capsular, a nivel de su cara externa.

Figs. 4-13 y 4-13,a.

En el lado derecho del mismo embrión, a la misma altura prácticamente del plano anterior que acabamos de comentar, se secciona la glándula submandibular, con características afines a las descritas, pero en esta ocasión, suprayacente a la misma y medial al blastema del músculo milohioideo, se halla la prolongación posterior del preganglión submandibular, de cuya

margen inferior se ven partir pequeños haces fibrilares nerviosos postganglionares, que, como anticipo de los nervios secretores de la glándula, discurren entre el ectomesénquima capsular que aisla entre sí los botones epiblásticos glandulares sólidos.

Figs. 4-14 y 4-14,a.

A la altura del borde posterior de la hamaca neurofibrilar del tronco común del nervio lingual, el conducto de Wharton inicia su penetración en el esbozo glandular, a un nivel tal, que se corresponde al infundíbulo y cuello del inicial anlage glandular, por lo que podemos afirmar que la porción glandular, derivada del citado cuello, mantiene su posición absoluta toda vez que, inmediatamente lateral a su situación, se secciona la prolongación posterior del preganglión submandibular, fig. 4-14,a.

Precisamente a ésta altura es donde el extremo proximal glandular del conducto de Wharton enlaza con los botones glandulares, que están originando el proceso sublingual de la glándula en cuestión, que quedan subyacentes a la prolongación posterior del citado preganglión y mediales al blastema muscular milohioideo, es decir, como formación propia del suelo de la boca.

Las relaciones topográficas se van organizando

progresivamente y, a esta altura son evidentes las que establece la glándula por su cara profunda con el potente nervio hipogloso, mientras que por su cara superficial se correlaciona con los vasos faciales.

Figs. 4-15 á 4-15,c.

En esta ocasión, se pone de manfiesto la organización del colector común excretor intraglandular lado derecho confirmando que la glándula, al profundizar intesamente junto a su anlage capsular en el suelo de la boca, rebasa ampliamente la línea convencional que uniera entre sí los márgenes inferiores de sendos cartílagos de Meckel.

Por comparación, si observamos la glándula submandibular del lado izquierdo, nos confirma cuanto hemos dicho anteriormente; se pone una vez más de manifiesto, la organización del proceso sublingual de la glándula submandibular, que queda inmediatamente subyacente a la prolongación posterior del preganglión submandibular.

Cuando en dirección dorsal, debido a la asimetría del corte, se secciona el polo posterior de la glándula submandibular, en el lado derecho, el análisis detallado de la glándula de este lado, confirma las relaciones topográficas de la glándula, ya descritas; se pone de manifiesto con claridad el curso de la

arteria lingual, que corre profunda a la cara medial de la glándula, de la que se ve separada por las fibras del músculo hiogloso. No obstante, el hecho más significativo es la presencia de gruesos filetes fibrilares desprendidos de la cara inferior de la prolongación posterior del preganglión submandibular, que discurren inmersos en el ectomesénquima denso del habitáculo submandibular para prolongarse entre los botones epiblásticos glandulares secundarios sólidos, anticipándonos con su presencia las fibras postganglionares secretoras parasimpáticas.

Resumen de los resultados del estadío 22 de O'Rahilly.

Se confirma la definitiva organización del conducto de Wharton, a expensas del epiblasto del surco paralingual medial, situado rostralmente al punto donde se invaginó el primitivo anlage glandular submandibular. En la parte más anterior de la región alveololingual, vecinas pero laterales al extremo más anterior del surco paralingual medial, surgen crestas epiblasticas glandulares sublinguales, que dan origen, según una secuencia mediolateral, a los primordios de la glándula sublingual mayor y a alguno de la glándula sublingual menor.

La glándula submandibular en desarrollo, suma de los

primitivos anlages glandular y capsular, empieza a organizar el polo anterior de la glándula submandibular, quedando ya patente la formación de los futuros cuerpo y proceso sublingual de la glándula submandibular.

A la altura donde el cuerpo glandular se continúa con la prolongación anterior de la glándula o proceso sublingual, se sitúa constantemente el ganglión submandibular, que, a nivel donde este último es cruzado por las fibras nerviosas del nervio lingual anatómico, emite importantes ramos fibrilares postganglionares, como expresión objetiva de los nervios secretores que penetran a nivel de la boca del cesto ectomesenquimal del anlage capsular, para distribuirse en busca de los acinos salivales.

La constante e íntima relación que la hamaca gangliofibrilar del nervio lingual mantiene con el conducto de Wharton, resulta ser la prueba más objetiva, de que el citado conducto, es la resolución final del surco paralingual medial, situado por delante del sitio donde se invaginó el primitivo anlage glandular submandibular, ya que de otra manera, no se podría explicar la citada relación.

ESTADIO 23 DE O'RAHILLY, R.

E.H.: G.V.4.
Longitud: 27 mm.
Edad: 56'5 días.

En las horas finales del estadío 22 de O'Rahilly, la construcción definitiva del conducto de Wharton, como tal, ya es una realidad, puesto que se ha tunelizado a todo lo largo de su longitud, para enlazar con la zona infundibular del propio esbozo glandular. Fruto de ello mismo, es que la papilla salivaris sublingualis también está organizada, debido a la construcción de la porción ampular del conducto de Wharton.

Estos y otros detalles, son los que vamos a poner de manifiesto en la serie de planos seleccionados en este protocolo.

Figs. 5-1 y 5-1,a.

La delimitación del suelo de la boca a esta altura, ya es completa, como denuncia la presencia de los músculos milohioideos, y de los blastemas de los músculos genioideos y genioglosos.

A uno y otro lado del borde anterior de la raíz de la

lengua, frenillo de la misma, el conducto de Wharton, en su extremo más rostral, previo su apertura a la luz del cavum oris, forma una pequeña dilatación que denuncia la porción ampular del mismo, fig. 5-1,a., organizando con su volumen un pequeño relieve en el suelo de la boca, junto al ectomesénquima denso que lo entorna, dispuesto en bandas circulares, que no es otra cosa que la papilla salivaris sublingualis.

Figs. 5-2 á 5-4.

Estos tres planos, próximos entre sí, ponen de manifiesto el contorno nítido de los conductos de Wharton con luz precisa, que, inmersos en el ectomesénquima del piso de la boca, se dirigen hacia atrás a partir de la papilla sublingual; debido a que ya están presentes cordones epiteliales glandulares, que organizan la futura glándula sublingual, empieza a adquirir relaciones con los mismos. De estas formaciones, el esbozo glandular sublingual mayor, figs. 5-2 y 5-3, quedan situadas laterales al curso del conducto de Wharton y unidas al epiblasto del piso de la boca por un corto pedículo, a partir del cual se organizará su respectivo conducto excretor, el conducto de Bartolino. En estos tramos iniciales, pero mediales al conducto de Wharton y entre la base de la incipiente papilla salival sublingual y la raíz de la lengua, otras crestas epiblásticas elaboran pepueñas glándulas salivales secundarias o accesorias, figs. 5-3 y 5-4.

Figs. 5-5 y 5-5,a.

En dirección dorsal, cuando ya no queda la menor reliquia del primitivo surco paralingual medial en la superficie del piso de la boca, el conducto de Wharton discurre entre la cara lateral del músculo geniogloso y la vertiente superointerna de la porlongación anterior del preganglión submandibular. El conducto excretor de la glándula submandibular se apoya en la hamaca neurofibrilar del tronco común del nervio lingual y cuerda del tímpano, fig. 5-5,a.; tal formación neuronal se halla medial al cartílago de Meckel y a la cara profunda del músculo milohioideo.

Entre la superficie del suelo de la boca y la plica fimbriata se simula un surco, que puede inducir a pensar que es una reliquia del surco paralingual medial; sólo es una simulación y no una realidad.

Figs. 5-6 á 5-6,b.

Llegado a esta altura, confirmamos las imágenes expuestas en el protocolo anterior, en relación con la arborización epiblástica glandular submandibular, que en conjunto, queda subyacente a la prolongación posterior del preganglión submandibular, del que está recibiendo haces neurofibrilares, futuros nervios secretores glandulares. Se confirma igualmente, que el conjunto glandular se escapa del suelo de la boca, para

buscar el borde inferior de la banda de trabéculas osteogénicas que organizan el cuerpo de la mandíbula, donde se pone en relación con los vasos faciales. Tal disposición topográfica, tiene lugar en el punto donde el pedículo del esbozo glandular de la parótida se desprende del fondo de saco de la hendidura transversal de la boca primitiva; ésta, está próxima a ser definitiva, debido a que los procesos palatinos del maxilar y el septum nasii están muy próximos a renunirse entre sí para construir el paladar secundario, fig. 5-6.

El conducto de Wharton, que mantiene su luz a todo lo largo del trayecto, se continúa con un cordón sólido que se ramifica y que representa el conjunto de conductillos intraglandulares, fig. 5-6,b, que confluyen hacia el inicial infundíbulo del esbozo glandular, punto de arranque glandular del conducto de Wharton.

E.H.: H.E.1.
Longitud: 28 mm.
Edad: 56'5 días.

En las horas iniciales del estadío 23 de O'Rahilly, la totalidad del surco paralingual medial que estaba situado por delante del pedículo del esbozo glandular submandibular, se ha hundido en el ectomesénquima subyacente del piso de la boca,

excepto por su extremo más anterior, para constituir el conducto de Wharton; el aspecto que ofrecen la glándula submandibular, la glándula sublingual, los blastemas musculares de la lengua, el ganglión submandibular y la hamaca neuroganglionar del tronco común del nervio lingual y cuerda del tímpano y el músculo diafragma del suelo de la boca, es el que queda reflejado en las imágenes que hemos seleccionado de un embrión de 28 mm., y que ilustran el presente protocolo:

Figs. 5-7 á 5-8.

En la parte más anterior del área sublingual del piso del estomodeo, a la altura de la futura papilla salivaris sublingualis, a uno y otro lado de la raíz de la lengua, que va a conformar el frenillo de la misma, los surcos paralinguales mediales aún no se han tunelizado, abriéndose directamente a la luz de la cavidad bucal.

Inmediatamente lateral a cada uno de los surcos paralinguales mediales se halla el área prospectiva salival sublingual, de la que emerge, a uno y otro lado, un cordón epiblástico sólido glandular que esboza a la glándula sublingual mayor, cuyo pedículo de anlage futuro conducto excretor, es totalmente independiente del surco paralingual medial. El conjunto del cordón glandular sublingual mayor se hunde en el ectomesénquima denso subyacente y alcanza una profundidad, que no

llega a rebasar la altura del fondo del surco paralingual medial.

Figs. 5-9 á 5-9,b.

Apenas 60 micras en dirección dorsal y a expensas de la fusión del surco paralingual medial, se ha organizado el conducto de Wharton, que ya ofrece un alto grado de organización, no sólo de sus paredes epiblásticas, sino que al mismo tiempo el ectomesénquima denso de su entorno se dispone en bandas circulares concéntricas que organizarán su capa adventicia contráctil, fig. 5-9,a; además el inicial cordón sólido presenta un claro y nítido lumen.

A esta altura, debido a la asimetría del plano, se observa también en el lado derecho la parte más profunda o distal de la glándula sublingual mayor, que desde su origen ha emigrado ligeramente hacia atrás, siguiendo el curso del conducto de Wharton.

En el mismo plano y en el lado izquierdo, una pequeña cresta epiblástica del área presuntiva sublingual esboza una glándula sublingual menor o accesoria, fig. 5-9,a

Figs. 5-1o á 5-10,b.

Estos planos interesan el nivel donde los conductos de Wharton, en dirección dorsal se recuestan sobre la hamaca neurofibrilar ganglionar submandibular, con la que se adquieren una íntima relación de vecindad, quedando el ganglión, como elemento principal, subyacente e inmerso en el mesénquima denso de la región alveololingual, figs. 5-10, 5-10,a y 5-10,b. Esta última está limitada lateralmente por el surco paralingual lateral, mientras que medialmente, tras la organización del conducto de Wharton, no queda la menor reliquia del surco paralingual medial, por lo que en estos momentos la limitación medial de la región alveololingual está constituida por la cara lateral de la raíz lingual, a cuyo nivel y a manera de una espica, se incorporan a las márgenes laterales sublinguales las plicas fimbriatas respectivas; entre cada una de ellas y el suelo de la boca se constituye una depresión, que simula ser la reliquia del surco paralingual medial.

Figs. 5-11 y 5-11,a.

A esta misma altura se ha desprendido, a partir de una cresta epiblástica lateral, del inicial cuello del anlage glandular, un cordón epiblástico glandular secundario sólido que representa el esbozo del proceso sublingual submandibular. Dicho esbozo, lógicamente al igual que el ganglio submandibular, se

halla medial al blastema muscular milohioideo y consiguientemente inmerso en el suelo de la boca y, está dispuesto de tal manera en el corte frontal, fig. 5-11,a, que, entre el conducto de Wharton y él, se interpone el curso de los haces neurofibrilares, que tras atravesar el ganglión submandibular, en su trayectoria hacia la lengua, sirven de lecho al respectivo conducto de Wharton.

Figs. 5-12 á 5-14.

El plano es ligeramente dorsal al de las figs. anteriores; por ello, vemos la emergencia del proceso sublingual de la glándula submandibular, fig. 5-12. La presencia del músculo milohioideo, seccionado prácticamente a lo largo de toda su extensión, denuncia que el polo anterior del esbozo glandular submandibular ha llegado ya a rebasar el músculo, buscando su ubicación final fuera del suelo de la boca, denunciando con su presencia las dos partes constitutivas de la glándula definitiva: el cuerpo glandular, que ha de quedar en la región submandibular, fuera de la boca y, el proceso sublingual de la glándula submandibular, que al igual que el conducto de Wharton, constituirá una formación intrabucal, al hallarse profundo uno y otro al músculo milohioideo. En la inmediata vecindad y lateral al proceso sublingual se secciona la prolongación posterior del ganglión submandibular, del que parten minúsculos haces fibrilares para el esbozo del proceso sublingual submandibular y conducto de Wharton, fig. 5-14.

La zona glandular que ha superado los límites del suelo de la boca, al rebasar al músculo milohioideo, constituye un conjunto epiblástico y ectomesénquimal en el que sobresale la desproporción entre el anlage glandular y el capsular, desproporción siempre a favor del ectomesénquima denso.

Los planos más dorsales que interesan a la región demuestran la presencia de islotes epiblásticos glandulares sólidos, que denuncian el grado de arborización alcanzado por el esbozo glandular salival y que se hallan dispersos en el ectomesénquima del anlage capsular. Alcanzada en estos momentos finales de la embriogénesis de la región submandibular, se van poniendo de manifiesto las futuras relaciones del cuello glandular, al unísono que se han ido organizando los músculos hioglosos, entre cuyas caras laterales y las mediales o profundas del conducto glandular se interpone el curso de los nervios hipglosos. La presencia del borde posterior del músculo milohioideo denuncia el cabo donde el cuerpo glandular se prolonga con el proceso sublingual de la misma; suprayacente y lateral a este último, a la altura donde los conductillos intraglandulares forman un colector unitario, fig. 5-14, que al unirse con el propio del proceso sublingual submandibular da origen al comienzo del conducto de Wharton.

En espera de que se organice el cuerpo de la mandíbula, ahora solo representado a este nivel por las trabéculas que

organizan la tabla externa de aquél y de la futura expansión del cuerpo glandular, éste no perfila todavía su futura cara submandibular o superoexterna, pero mientras tanto, sí que va adquiriendo relaciones, a través de su cara superficial o ínferoexterna con los vasos faciales.

E.H.: B.B.2.
Longitud: 30 mm.
Edad: 56'5 días.

En el último estadío del período embrionario la construcción del conducto de Wharton ha concluido como consecuencia de la total tunelización del surco paralingual medial, a la vez que se construye la porción ampular del mismo, lo que determina la formación de un relieve en el piso de la boca; a uno y otro lado del borde anterior de la raíz de la lengua, que constituye la organización de la papilla salivaris sublingualis. Tal morfogénesis coincide, en la cronología evolutiva del desarrollo, con la presencia clara y manifiesta del anlage capsular y de la arborización epiblástica glandular en la futura región submandibular, extremos estos que quedarán de manifiesto al analizar los planos del presente embrión.

Figs. 5-15 á 5-16,a.

En la parte más anterior de la región alveololingual, a uno y a otro lado de la futura raíz de la lengua, el suelo de la boca forma un pequeño tubérculo o eminencia que constituye la primera manifestación formal de la papilla salivaris sublingualis como tal; ésta se debe fundamentalmente a que el extremo anterior del conducto de Wharton, recién terminada su construcción total, forma a este nivel una pequeña dilatación o ampolla inmediatamente antes de que el conducto de Wharton se abra a la luz de la cavidad bucal. A esta altura la condensación del ectomesénquima ha organizado unas bandas concéntricas celulares, que organiza el futuro esfinter papillar del conducto de Wharton, que, como puede apreciarse, fig. 5-15,a, queda perfectamente dibujado y aislado del epiblasto del ectomodeo suprayacente por una lámina basal precisa y nítida.

Inmediatamente lateral al desagüe del conducto de Wharton, allá donde la vertiente externa de la región de la carúncula sublingual se continúa con el área prospectiva salival sublingual, se ha organizado una cresta epiblástica glandular sólida, que hundiéndose en el ectomesénquima denso que subyace a la región forma un pequeño cordón, cuyo aspecto piriforme recuerda por su morfología al que adoptará el inicial anlage glandular submandibular; también aquí, el cordón sólido representa un cuello anclado al epiblasto del suelo del estomodeo

y una porción distal abombada. Anticipémonos a decir que, el citado cuello o pedículo glandular organizará el conducto de Bartholin de la glándula sublingual mayor. El cuello del anlage glandular submandibular no va a constituir realmente el conducto de Wharton; si acaso, será la porción que conecta el conducto de Wharton con el colector común intraglandular submandibular.

También, al igual que hemos visto en el lado izquierdo, que acabamos de describir, se esboza la glándula sublingual mayor en el lado derecho, figs. 5-16 y 5-16,a, con la particularidad de que la cresta epiblástica que la origina se bifurca inmediatamente, cual si en esta ocasión la citada cresta, además de organizar la glándula sublingualis mayor, esbozara también alguna de las glándulas sublinguales menores.

La musculatura lingual, sobre todo la que organiza el suelo de la boca, está perfectamente definida; destacando el grado de organización de los músculos milohioideos, genihioideos y genihioglosos, fig. 5-16.

Figs. 5-17.

En dirección dorsal, los conductos de Wharton se aplican sobre la cara lateral de los respectivos músculos genioglosos, en el momento en que los haces fibrilares de la hamaca neuroganglionar, tras deslizarse bajo el conducto de Wharton, que

ofrece una clara y nítida luz, alcanzan la base de la lengua a través de su raíz. Interponiéndose entre la vertiente más medial de los conductos de Wharton y las caras laterales de los respectivos músculos genioglosos, el nervio se introduce en el espesor de la lengua.

Figs. 5-18 y 5-19.

En estas imágenes queda de manifiesto, una vez más, la desproporción entre el ectomesénquima denso, que constituye el anlage capsular y la arborización epitelial glandular, cuyos botones sólidos secundarios, surgidos por progresiva dicotomización, empiezan a elaborar los futuros canalículos intraglandulares, fig. 5-19.

La glándula submendibular en su desarrollo ha ganado ampliamente la futura región submandibular, quedando en su mayor parte excéntrica al músculo milohioideo, fig. 5-18, en espera de que se organice realmente el cuerpo de la mandíbula. En estos momentos, las relaciones íntimas que la glándula submandibular va a adquirir, por medio de sus caras profunda y superficial, con el nervio hipogloso y la vena facial respectivamente, están claramente definidas; al unísono el anlage capsular, a nivel de su cubierta más excéntrica, empieza a definir la cápsula propia de la glándula; fig. 5-19, el resto del ectomesenquima denso del citado anlage se interpone entre los cordones glandulares

secundarios, a los que entorna, para constituir el estroma glandular. Desde la prolongación posterior del ganglión anexo al tronco común del nervio lingual y cuerda del tímpano, se desprenden pequeños haces fibrilares como manifestación de los nervios secretores parasimpáticos, que alcanzan preferentemente al ectomesénquima denso y que se adosan a los cordones glandulares.

Resumen de los resultados del estadío 23 de O'Rahilly.

El último estadío embrionario, representa la culminación de la organización del conducto de Wharton; éste, a nivel de su tramo final, ve recubiertas sus paredes por una condensación de ectomesénquima dispuesto en bandas circulares, formando el conjunto un engrosamiento esfinteriano, que con su volumen levanta el suelo del cavum oris, formando la papilla salivaris sublingualis.

Inmediatamente lateral a la vertiente externa de la recien organizada papilla salival sublingual, se determina un surco entre aquella y el área salival sublingual, en el que tiene normalmente origen la glándula sublingual mayor, la cual, aunque queda inmediatamente vecina a la papilla salival sublingual,

resulta tener un origen propio y totalmente independiente del epiblasto del surco paralingual medial, que ha dado origen al conducto de Wharton.

En las horas finales del estadío 23 de O'Rahilly, también se hacen evidentes las luces de algunos canalículos intraglandulares, que se reúnen finalmente, con el comienzo del conducto excretor concreto, que deriva de la porción infundibular del primitivo anlage glandular.

En cuanto a la organización del ectomesénquima del anlage capsular, que sigue manteniendo su predominio en volumen sobre el epiblasto glandular, hemos de señalar, que por estos días, su capa más superficial empieza a condensarse en forma de una banda densa de tejido conjuntivo que trata de organizar, a partir de ahora, la futura cápsula propia que encierra a la glándula submandibular, a través de la cual, la glándula establece sus relaciones topográficas, que cada vez se perfilan más como definitivas, en espera de dos hechos concretos de la morfogenesis, cuales son, la construcción de la mandíbula y, consiguiente involución del cartílago de Meckel por un lado, para que sea posible el acomodo de la glándula submandibular a la futura fosa submandibular de la cara interna del cuerpo de la mandíbula y, por otra parte, a la deflexión cefálica y la formación del cuello.

PERIODO FETAL

SEMANA NUEVE DEL DESARROLLO

F.H.: C.A.1.
Longitud: 35 m.

Una vez iniciado el periodo fetal, el conducto excretor de la glándula submandibular, en toda su longitud, es una realidad morfogénica, al unísono se multiplican los acinos glandulares a nivel del cuerpo de la glándula submandibular.

Figs. 6-1 y 6-2.

Como puede apreciarse, la organización de los blastemas musculares de la lengua y del suelo de la boca, están totalmente perfilados, coincidentes en el tiempo con la organización del futuro cuerpo de la mandíbula, cuyas tablas interna y externa están en avanzado proceso de osteogenesis.

Inmediatamente lateral a la cara externa del correspondiente músculo geniogloso, el conducto de Wharton discurren dorsolateralmente, bajo la región alveololingual; dicho conducto, en este caso aparece orlado por una banda clara, efecto de la retracción de la técnica del laboratorio.

Lateral al conducto de Wharton y en la superficie de la región alveololingual, se dibuja una pequeña cresta epiblástica,

en la prolongación dorsal del pequeño surco que limita por fuera la vertiente externa de la papilla salival sublingual. Si en la parte más central del citado surco, se organiza la glándula sublingual mayor, aquí, a esta altura, se van a organizar pequeñas glándulas sublinguales menores.

Fig. 6-3.

Dorsalmente, el conducto de Wharton, que ofrece una manifiesta luz, termina por alcanzar la hamaca neurofibrilar del nervio lingual, la cual, como se puede deducir, sirve de lecho al curso del conducto excretor submandibular. El plano demuestra que la hamaca neurofibrilar se halla a un nivel tal, que coincide, en el plano, con el polo anterior del cuerpo de la glándula submandibular en desarrollo.

Fig. 6-4.

En su migración caudal y dorsal, la glándula submandibular se ha escapado de la región alveololingual, al rebasar el borde posterior del músculo milohioideo, situándose definitivamente en la región suprahioidea lateral. A la altura donde el cuerpo de la mandíbula se continúa con la rama ascendente de la misma.

F.H.: R.I.1.
Longitud: 38 m.

Fig. 6-5.

Inmediatamente lateral a la porción ampular del conducto de Wharton, a uno y otro lado del frenillo de la lengua, se organiza la papilla salival sublingual. Entre su vertiente externa y el resto de la región alveololingual, del epiblasto poliestratificado parte un cordón sólido que, hudiéndose en el ectomesénquima subyacente, ha organizado el anlage de la glándula sublingual mayor, que lógicamente se sitúa lateral al conducto de Wharton.

Figs. 6-6.

En planos más dorsales y debido a la asimetría del corte se observa que, mientras en el lado izquierdo el conducto de Wharton se ve franqueado lateralmente por el esbozo de la glándula sublingual mayor, en el lado derecho, una cresta epiblástica se hunde en el ectomesénquima del piso de la boca, organizando una de las glándulas sublinguales menores.

Fig. 6-7.

Durante su curso dorsolateral, el conducto de Wharton, como es una constante, termina por alcanzar la hamaca neurofibrilar del nervio lingual; a esta altura, en la inmediata vecindad del piso de la boca y medial al cartílago de Meckel, se secciona un botón epiblástico glandular, correspondiente a una de las glándulas sublinguales menores, que se desarrolla en la parte más posterior de la región alveololingual.

Figs. 6-8 á 6-10.

Estos planos ponen de manifiesto el grado de arborización alcanzado por la glándula submandibular al final de la novena semana del desarrollo. En ellos, se observa que, el conducto de Wharton ya es permeable a todo lo largo y enlaza con los canalículos intraglandulares, los principales de los cuales también presentan lumen; se establece así, la continuidad entre el conducto excretor principal y los conductos secretores intraglandulares. Es a nivel del encuentro o continuidad entre el conducto de Wharton y la red canalicular intraglandular, donde se sitúa, suprayacente, el ganglión vegetativo submandibular, del que parte minúsculos filetes secretores para la glándula, cuyo cuerpo se ve guardado, medio y lateralmente, por el nervio hipogloso, que discurre aplicado a la cara lateral del músculo

hiogloso y los vasos faciales, de los que destaca el volumen de la vena sobre el de la arteria.

El mesénquima que entorna al ectomesénquima denso del primitivo anlage glandular, va perfilando la futura cápsula glandular propia.

Resumen de los resultados de la semana nueve del desarrollo.

La novena semana del desarrollo confirma la morfogénesis adquirida por la glándula submandibular al final del periodo embrionario. No obstante, hemos de señalar dos hechos fundamentales:

1.- La relación que, progresivamente, va adquiriendo el conducto de Wharton, no sólo con la glándula sublingual mayor, cuyo esbozo ya está claramente diferenciado, sino también, con los botones glandulares de otras tantas glándulas sublinguales accesorias o menores, cuya presencia se está multiplicando en la región alveololingual, desde su extremo más anterior hasta el punto donde el conducto excretor principal se reclina sobre la hamaca neurofibrilar del nervio lingual.

2.- En lo que hace referencia a la aparición del lumen en los principales canalículos secundarios intraglandulares, los cuales a su vez, se reúnen en un colector común, que a su vez representa el comienzo del curso del conducto de Wharton. Tal hecho, constituye el momento culminante en el establecimiento de la continuidad en el drenaje de la glándula submandibular. El sitio donde tiene lugar la continuación entre el conducto de Wharton y el sistema excretor intraglandular, es el punto donde, por estas fechas del desarrollo, se sitúa el ganglión vegetativo submandibular, del que surgen minúsculos filetes nerviosos secretores para la glándula. Esta, por su parte, sigue organizando su cápsula propia a expensas del meśenquima circundante y la capa más externa del ectomesénquima del primitivo anlage capsular.

SEMANA DIEZ DEL DESARROLLO.

F.H.: A.M.1.
Longitud: 41 mm.

En esta ocasión, una serie de planos parasagitales analizados según una cadencia mediosagital, partiendo casi de la misma línea media, nos van a ilustrar sobre la organización de la glándula submandibular y su conducto excretor principal.

Figs. 7-1 y 7-2.

El conducto de Wharton, al discurrir por la región alveololingual en vecindad con su desagüe en la cavidad bucal, se relaciona no sólo con el esbozo de la glándula sublingual mayor, que ya da signos de una incipiente arborización y cuyo pedículo, futuro conducto de Bartholín, llega a rebasar ligeramente ventro y lateralmente al propio conducto de Wharton , sino también, con pequeños botones epiblásticos glandulares sublinguales menores, que cada vez son más numerosos en la región alveololingual.

Figs. 7-3 a 7-3,b.

La topografía del suelo de la boca y de las estructuras de

la región alveololingual son cada vez más definidas; prueba de ello, es el afortunado plano que podemos observar, en la fig. 7-3., donde la presencia del músculo diafragma del suelo de la boca, músculo milohioideo, delimita las formaciones intra y extrabucales. Precisamente el borde posterior del citado músculo, encaja en una ranura que le ofrece la glándula submandibular en desarrollo, delimitando con precisión el cuerpo glandular de su prolongación anterior del proceso sublingual submandibular. Suprayacente a este último, discurre el nervio lingual, que a este nivel, emite sus ramos sublinguales, anexo al cual, hay un conglomerado neuroganglionar, que representa una de las manifestaciones más frecuentes del ganglión vegetativo sublingual, el cual subyace al curso del conducto de Wharton.

Figs. 7-4 y 7-4,a.

El cuerpo de la glándula submandibular, claramente ubicado fuera de la boca y localizado en la región submandibular, se encuentra rodeado de un tejido conjuntivo denso que representa su cápsula propia, excéntrica a la cual, cursan los vasos faciales, de tal suerte que la arteria le aborda por su polo posterior marcándole un surco manifiesto, como anticipo de lo que ha de ocurrir en el adulto.

Del ectomesénquima del anlage capsular primario, que ha de organizar el estroma glándular, se empiezan a distinguir algunos

septos, que profundizando de la superficie donde se organiza la cápsula submandibular, constituyen, llegada la semana diez del desarrollo, la primera manifestación de lobulillación glandular.

Figs. 7-5 á 7-6,a.

Estos planos son del mismo embrión, pero corresponden al lado contrario; en ellos, se pone de manifiesto el encuentro del conducto propio del proceso sublingual submandibular con el conducto de Wharton, encuentro que tiene lugar inmediatamente distal al ganglión vegetativo submandibular. La glándula sublingual mayor, situada más rostralmente, constituye aún un cordón sólido epiblástico glandular, próximo a la superficie de la región alveololingual donde se originó; ha empezado a perder la lisura de su superficie, como signo manifiesto de una intranquilidad celular que testimonia su próxima arborización.

Figs. 7-7 á 7-9,a.

A título de comparación con las imágenes observadas en el lado contrario, estos planos confirman a aquéllos, en especial a los que hacen referencia al engastamiento del borde posterior del músculo milohioideo sobre la glándula submandibular, separando en la topografía, el proceso sublingual submandibular y el propio cuerpo de la glándula. Igualmente, al comparar, se puede apreciar

que es a lo largo de la semana diez del desarrollo, cuando se organiza con claridad la cápsula propia de la glándula, así como representa el inicio de la lobulación y lobulillación, al formarse unos septos de tejido conjuntivo que hundiéndose en la profundidad del cuerpo glandular de la incipiente cápsula, van marcando fronteras entre distintos conjuntos acinares glandulares.

Finalmente, confirmamos que, a la altura donde se encuentran entre sí el conducto de Wharton y el conducto propio del proceso sublingual submandibular, se sitúa, suprayacente al mismo, el ganglión submandibular, del que parten conjuntos neurofibrilares postganglionares de aparente calibre, que penetran en el futuro estroma glandular.

F.H.: G.V.1.
Longitud: 45 mm.

Figs. 7-10 y 7-11.

Organizada definitivamente la papilla salival sublingual, la porción ampular del conducto de Wharton se hace, cada vez más manifiesta. El conducto de Wharton en su travesía por la papilla, es guardado lateralmente por el esbozo en desarrollo de la

glándula sublingual mayor, la cual, por su parte, está emitiendo ya botones glandulares secundarios sólidos, en tanto que, a nivel de su pedículo, futuro conducto de Bartolino, hacen su aparición una serie de dehiscencias que anticipan la luz del mismo.

Figs. 7-12 á 7-14.

El conducto de Wharton perfectamente tunelizado y rodeado por una densificación ectomesenquimal dispuesto en bandas circulares, cursa en el espesor de la región alveololingual, lateral con relación a los músculos geniogloso, relacionándose a distancia, con una serie de botones glandulares sólidos sublinguales menores, hasta que alcanza la hamaca neurofibrilar del nervio lingual que le sirve de lecho.

Figs. 7-15 á 7-17,a.

Llegada la vecindad del borde posterior del músculo milohioideo, el conducto de Wharton recibe la confluencia del conducto propio del proceso sublingual submandibular, a cuyo nivel, de forma constante, se sitúa suprayacente a tal confluencia el nervio lingual y su ganglión vegetativo anexo submandibular, del que parten importantes manojos neurofibrilares postganglionares para llevar el estímulo secretor a la glándula. El conjunto de estas estructuras queda medial con relación al

músculo milohioideo, consiguientemente formando parte del conjunto de las formaciones intrabucales, en tanto que, el desarrollo del cuerpo glandular ha formado ya, con toda evidencia, el polo anterior de la misma, que consiguientemente queda lateral al músculo milohioideo bajo el borde de la mandíbula en construcción, en relación con los vasos faciales y, por tanto, ubicados en la región suprahioidea lateral.

Figs. 7-18 á 7-18,b.

Cuando los cortes frontales interesan al conjunto del cuerpo glandular, se aprecia con claridad la continuación del cuerpo con la prolongación anterior de la misma, tras doblar el cabo que representa el borde posterior libre del músculo milohioideo; con ello, se hace evidente la topografía de la futura celda submandibular, quedando guardada medialmente por el músculo hiogloso y nervio hipogloso y lateralmente por el curso de la vena facial. Tal celda representa una ventana orientada ventro y cranealmente, por donde se introduce desde la región submandibular, el proceso sublingual submandibular, suprayacente al cual, como hemos dicho, se encuentra el ganglión submandibular, que emite neurofibrillas secretoras que abordan a la glándula precisamente a esta altura. Como puede deducirse, las relaciones topográficas se aproximan mucho a las glándulas del adulto.

Figs. 7-18 y 7-19,a.

El proceso de capsulación y lobulación se intensifica en las horas finales de la semana 10 del desarrollo, quedando el conjunto del futuro estroma y acinos glandulares bajo una cubierta de tejido conjuntivo, que a veces engloba, incluso parcialmente, el curso de la arteria facial y de cuya profundidad parten septos que tratan de separar el cuerpo glandular, fundamentalmente visibles desde su polo posterior, distintas formaciones lobulares y lobulillares.

Resumen de los resultados de la décima semana del desarrollo.

A lo largo de la semana 10 del desarrollo, el conducto de Wharton, en gran parte de su recorrido, se ha rodeado de una condensación ectomesenquimal, dispuesta en bandas circulares, que elabora su futura adventicia; estas bandas, son particularmente manifiestas a nivel de la porción ampular del mismo, cuando está cruzando el espesor de la papilla salival sublingual. El conducto excretor submandibular principal a lo largo de su recorrido por el suelo de la boca, se relaciona a distancia, además de con la glándula sublingual mayor, con una serie de botones epiblásticos

glandulares sólidos cada vez más numerosos, que representan otras tantas glándulas sublinguales menores que se distribuyen en la región alveololingual, desde la vecindad de la papilla salival sublingual hasta el punto donde el conducto de Wharton es abrazado caudolateromedialmente por la hamaca neurofibrilar del nervio lingual, sitio donde se encuentra constantemente el ganglión submandibular; a partir de éste surgen neurofibrillas secretoras, dispuestas en manojos de notable calibre, que abordan al conjunto glandular submandibular a la altura donde la prolongación anterior de la glándula se continúa con el cuerpo glandular. Es decir, en estos momentos, se puede decir, que el abordaje de las fibras secretoras submandibulares es prácticamente definitivo.

Del citado ganglión submandibular inicial, a expensas de la prolongación anterior de la masa preganglionar, se ha desgajado e independizado una masa de neuronas, que arrastrada por el nervio sublingualis, constituye, a partir de la semana 10 del desarrollo, una entidad individual que elabora el ganglión sublingual o de Blandín, del cual empiezan a surgir minúsculas fibrillas que tratan de alcanzar la incipiente arborización de la glándula sublingual mayor.

También durante la semana 10 del desarrollo, se va consolidando la capsulación propia de la glándula; ésta, fundamentalmente a nivel del polo posterior del cuerpo glandular, se ve rodeada por una densa capa de tejido conjuntivo, de la que

parten en profundidad una serie de septos incompletos, que tratan de aislar, parcialmente entre sí, masa de estroma y acinos glandulares; proceso que representa el inicio de las fases de lobulación y lobulillación glandular. A través de la citada cápsula, la glándula, de la que ahora son evidentes además de su proceso anterior, las caras medial e ínferoexterna, se relaciona con las futuras estructuras de la celda submandibular; aún falta por resolverse la organización de la cara submandibular de la cara, circunstancia nada extraña si se tiene en cuenta: que la futura fosa submandibular del futuro cuerpo de la mandíbula no está organizada y, el cartílago de Meckel, que aún no ha involucionado, ocupa tal posición, que evita, que la glándula submandibular en desarrollo, se expanda en dicha dirección.

SEMANA ONCE DEL DESARROLLO.

F.H.: X.8.

Longitud: 50 mm.

Cuanto acabamos de decir, sobre la organogenesis conseguida por la glándula submandibular, a lo largo de la semana diez del desarrollo, va a tener una fiel confirmación durante la mofogénesis de la semana once, según se deduce de las imágenes que seguidamente vamos a analizar, correspondientes al lado derecho de un feto, cortado sagitalmente, que pasamos a estudiar según una secuencia mediolateral.

Figs. 8-1 á 8-3,a.

En la inmediatez de la línea mediosagital, el conducto de Wharton, en su progresión rostral, rebasa incluso el borde anterior de la raíz de la lengua, terminando por abrirse, tras atravesar la papilla salival sublingual, en la luz de la cavidad bucal, tras formar la porción ampular del conducto, que es rodeada por típicas bandas circulares de ectomesénquima que dan a la formación, a este nivel, una estructura esfinteriana.

Figs. 8-4 á 8-6,a.

En su curso por la región alveololingual, el conducto de Wharton, al dirigirse hacia atrás, rebasa al ganglión sublingual que ocupa una situación lateral al conducto de Wharton; llegado éste a la vecindad del borde posterior del músculo milohioideo, termina por encontrarse con el nervio lingual y su ganglión vegetativo anexo, que le quedan suprayacentes. A esta misma altura el conducto excretor recibe al conducto propio del proceso sublingual submandibular, el cual, por su parte, se acomoda al borde posterior del músculo milohioideo para continuarse con el cuerpo glandular.

Figs. 8-7 á 8-8,a.

El cuerpo glandular submandibular, ocupando con toda evidencia la región suprahioidea lateral, aparece encapsulado y con evidentes signos de lobulillación. A través de la cápsula de la glándula, entra en relación con las estructuras de la celda submandibular y es abordado, de atrás hacia adelante y de arriba a abajo, por la arteria facial, desprendida por la carótida externa, el nervio hipogloso y la vena facial, que se suma al tronco tirolinguofacial; los músculos estíleos y el propio cartílago de Reichert, se interponen entre la celda submandibular y los vasos y nervios del espacio retroestíleo, relaciones estas

últimas que parecen más intensas, debido a la fuerte flexura cefálica que aún mantiene el feto humano, en espera de que se elonge el cuello.

Resumen de los resultados de la undécima semana del desarrollo.

La morfogénesis de la glándula submandibular y de su conducto excretor, en cuanto a su extructura y relaciones se refiere, son totalmente afines a lo que hemos dicho que habia conseguido a lo largo de la décima semana del desarrollo. Si acaso, lo que ha progresado aún más, es la organización de la celda submandibular, ya que los músculos estíleos de Reolano son cada vez más evidentes. Precisamente, a través de dicha pared posterior, el polo posterior del cuerpo glandular, tiene por estas fechas, unas engañosas relaciones de vecindad, con los vasos y nervios que cursan por el espacio retroestíleo. Estas relaciones de aparente vecindad con la artería carótida externa e incluso, con los gangliones del nervio neumogástrico o vago, se deben en esencia, a la falta de deflexión cefálica y consiguientemente a la enlongación del cuello del feto.

SEMANA DOCE DEL DESARROLLO.

F.H.: M.A.2.

Longitud: 60 mm.

Figs. 9-1 á 9-4.

Cuando el suelo de la boca es interesado por cortes transversos, que resultan ser casi horizontales, se puede poner en evidencia la convergencia del curso de una serie de conductos excretores salivales, en su búsqueda de la papilla salival sublingual y de su vecindad. Tales conductos, totalmente independizados entre sí y con manifiesto lumen todos ellos, se deslizan rostralmente, de tal manera que, mediolateralmente caminan los Wharton, Bartolino y Warther, todos ellos inmersos en la región alveololingual y laterales a los músculos genioglosos. La relación de vecindad más inmediata del conducto de Wharton, es la del conducto de Bartolino, que resulta ser el pedículo del primitivo anlage glandular sublingual mayor, cuyo esbozo glandular, por estas fechas, progresa notablemente en su arborización, que hundiéndose en el ectomesénquima de la región alveololingual rebasa generosamente al conducto excretor de la glándula submandibular, hasta superar incluso, la margen inferior del cartílago de Meckel.

Fig.9-5.

Al seguir el curso del conducto de Wharton hacia atrás, éste termina por encontrarse con la hamaca neurofibrilar del nervio lingual, estableciendo con la misma las relaciones tantas veces comentadas y que vienen siendo una constante morfogénica, lo que justifica a su vez, la íntima relación que el asa del nervio lingual anatómico tiene con el conducto de Wharton en el adulto.

Figs. 9-6 á 9-8.

Antes de rebasar distalmente el borde posterior del músculo milohioideo, el conducto excretor principal submandibular se encuentra con la prolongación anterior de la glándula, cuyo cuerpo presenta durante la doce semana del desarrollo, una evidente lobulación y lobulillación. Los conductillos de los acinos glandulares se ofrecen en estos momentos en fase avanzada de canalización, cuyas luces terminan por resumirse en la porción intraglandular o proximal del conducto de Wharton.

Resumen de los resultados de la doceava semana del desarrollo.

Un paso más en la morfogénesis de la glándula submandibular así como del conjunto de la glándula sublingual, acontece sobre la semana doce del desarrollo. La organogénesis, por estos días, demuestra que, no sólo el conducto de Wharton presenta nítidamente la organización de su lumen, sino también, el conducto de Bartholino se ha tunelizado, al unísono, que es manifiesta su arborización. Otro tanto podremos decir de algún conducto de Warther, concretamente de aquellos que pertenecen a los anlages sublinguales menores que primero hicieron su aparición. Todos estos conductos excretores salivales, ya con lumen, que hemos mencionado, cursan la región alveololingual de atrás a adelante, totalmente individualizados, denunciando con ello su origen independiente, aunque si bien es cierto, próximos entre sí, pués no en balde tratan de alcanzar la papilla salival sublingual y su vecindad. Denunciando con ello, que el conducto de Bartolino y el más rostral de los conductos de Warther resultan ser los pedículos de sendos anlages glandulares salivales, que emergieron del área presuntiva salival sublingual vecina, pero lateral al extremo más rostral del surco paralingual medial primitivo, surco que, como veníamos defendiendo, es el que organiza el conducto de Wharton como tal.

La capsulación, lobulación y lobulillación, progresan notablemente durante la semana doce del desarrollo a nivel del

cuerpo de la glándula submandibular, fruto de la septación conjuntiva de los tabiques que parten en profundidad de la cápsula de la glándula. Dichos septos, aislan entre sí, parcialmente, formaciones lobulillares, en las que son evidentes entre sí, la tunelización y consiguiente lumen de conductillos glandulares acinosos, que buscan el encuentro y continuidad con el extremo intraglandular del conducto excretor principal.

SEMANA TRECE DEL DESARROLLO.

F.H.: S.A.4.

Longitud: 70 mm.

Figs. 10-1 y 10-2.

El conducto de Wharton, que por estas fechas está totalmente tunelizado, tras constituir la porción ampular, atraviesa la papilla salival sublingual, que ha crecido al unísono que la porción ampular del conducto de Wharton, constituyendo una clara protuberancia o relieve a uno y otro lado del frenillo de la lengua. Atravesando la misma papilla salival, pero en su vertiente más externa, se distingue también el conducto de Bartholín, mientras que, caudal al curso del conducto de Wharton, se contempla el polo posterior de la glándula sublingual mayor en desarrollo, lo que denuncia que, la citada glándula, no sólo se hunde caudal y dorsal en la porción más anterior de la región alveololingual, sino que, al mismo tiempo, se extiende medialmente, bajo el conducto excretor principal submandibular.

Figs. 10-3 á 10-6,a.

Durante su curso en dirección dorsal, a lo largo del piso de la boca, el conducto de Wharton se relaciona con nuevas formaciones sublinguales menores en desarrollo, en las que

algunos de sus conductillos se han hecho también permeables, hasta que, aquél, finalmente termina por alcanzar la hamaca neurofibrilar y ganglionar del nervio lingual; Aquí, el conjunto de la glándula sublingual queda en la vecindad de la prolongación anterior de la glándula submandibular. El conducto de Wharton, a lo largo de su curso, ya está totalmente envuelto por bandas circulares de ectomesénquima, que le proporciona la capa adventicial del mismo.

Figs. 10-7 á 10-10.

Cuando el conducto de Wharton llega a los confines del borde posterior del músculo milohioideo, subyace al ganglión submandibular anexo al nervio lingual; a esta altura recibe el conducto propio de la prolongación anterior de la glándula y se continúa, seguidamente, con una red de conductillos secundarios que se distribuyen arboriformemente por el cuerpo glandular. Los acinos glandulares se han multiplicado extraordinariamente a nivel del cuerpo de la glándula, en la que ya son perfectamente diferenciables sus polos anterior, fig. 10-7, y posterior, fig. 10-10. La totalidad del citado cuerpo se sitúa excéntrica o lateral al músculo milohioideo, en la región suprahioidea lateral, bajo el borde del cuerpo de la mandíbula y perfectamente encapsulado y lobulillado. A través de la cápsula propia de la glándula, las relaciones con los vasos faciales, nervio hipogloso, músculo hiogloso y demás estructuras, son

prácticamente definitivas.

Resumen de los resultados de la treceava semana del desarrollo.

La semana trece del desarrollo, en cuanto a la organogénesis de la glándula submandibular se refiere y a su conducto excretor principal, es una simple confirmación de lo que ya hemos analizado en la semana anterior. Si acaso, distinguir que el conducto de Wharton adquiere cada vez relaciones más íntimas con la glándula sublingual mayor y con las glándulas sublinguales menores, que debido al desarrollo conseguido, están formando durante la semana trece del desarrollo, una unidad glandular, que a lo largo de la región alveololingual, no sólo se sitúa y relaciona lateralmente al conducto de Wharton, hasta que éste se encuentra con la prolongación anterior de la glándula submandibular, sino que muchos de los acinos profundizan hasta situarse caudal al curso del conducto excretor principal submandibular.

En el cuerpo glandular son perfectamente distinguibles sus respectivos polos anterior y posterior; la glándula está perfectamente encapsulada.

SEMANA CATORCE DEL DESARROLLO.

F.H.: J.M.:1.

Longitud: 80 mm.

A partir de esta semana, la morfogénesis de la glándula submandibular, casi ha concluido; esto es al menos lo que se deduce al analizar tres fetos humanos de 80, 93 y 96 mm. respectivamente, que pasamos seguidamente a estudiar:

Figs. 11-1 á 11-3.

Efectivamente, el conducto de Wharton aparece totalmente constituido en su estructuras íntimas y adventicial y, la relación por las distintas formaciones glandulares, que están organizando la glándula sublingual, como entidad unitaria, es constante.

Figs. 11-4 á 11-6,a.

La glándula, que en conjunto aparece perfectamente encapsulada, se nos ofrece en su intimidad, con claros signos de lobulillación, en los que los acinos glandulares y sus respectivos conductillos se agrupan en verdaderos nidos, septados entre sí, por finos tabiques de tejido conjuntivo, fig. 11-6,a,.

Excéntricos a la cápsula glandular, en la vecindad del curso de los vasos faciales, un nuevo elementos hace su aparición, con toda evidencia en la mofogénesis glandular submandibular: nos referimos concretamente a la organización de los ganglios linfáticos extracapsulares, que están componiendo el grupo de los ganglios linfáticos pre y retrovasculares, fig. 11-5.

F.H.: B.U.18.
Longitud: 93 mm.

Figs. 11-7 y 11-8.

Que efectivamente la construcción de la glándula submandibular ha terminado por estas fechas, y ha adquirido prácticamente sus relaciones definitivas, lo denuncia la permeabilidad de los conductos de Wharton, Bartholino y algún conductillo de Warther que convergen, tras su curso por la región alveololingual en el área de la papilla salival sublingual, fig. 11-3., procedentes del conjunto de la glándula sublingual, que ya es una unidad morfológica.

Figs. 11-9 á 11-13.

A la altura del asa del nervio lingual anatómico de su ganglión vegetativo anexo, se relacionan mutuamente entre sí, el polo posterior de la glándula sublingual y el proceso sublingual de la glándula submandibular, allá donde precisamente, el conducto de Wharton, que emerge del cuerpo glandular, fig. 11-12, se introduce en el suelo de la boca, para costear, de delante a atrás, la cara medial de la glándula sublingual.

La arborización glandular submandibular es total y, las luces de los conductillos secundarios se multiplican constantemente, al unísono que se confirman la organización de los glanglios linfáticos submandibulares, fig. 11-13. Una expansión ulterior del cuerpo de la mandíbula submandibular se insinúa entre la base de la futura mandíbula y la cara externa del músculo milohioideo, para ir confirmando la cara superoexterna de la glándula definitiva.

F.H.: S.A.11.
Longitud: 96 mm.

Al final de la catorce semana del desarrollo, como venimos

diciendo, la morfogénesis glandular submandibular es casi conclusa.

Figs. 11-14 á 11-17.

Prueba de lo que acabamos de decir, son las imágenes que nos ofrecen estos planos parciales de la glándula submandibular, especialmente referidos a la capsulación y lobulillación de la glándula, así como a la emergencia desde su intimidad del conducto excretor principal, que a la altura del borde posterior del músculo hioideo, recibe al conducto principal de la prolongación anterior o proceso sublingual submandibular, fig. 11-16. El conducto de Wharton, seguidamente, se introduce en el suelo de la boca, se apoya en el asa del nervio lingual y se aplica a la cara profunda de la unidad en que se ha constituido la glándula sublingual, termina abriéndose en la papilla salival sublingual.

Resumen de los resultados de la catorceava semana del desarrollo.

Se confirma la organización de los ganglios linfáticos submandibulares, que se ordenan pre y retrovascularmente, con

relación al curso de los vasos faciales, cuando estos se acomodan a la margen externa de la base del cuerpo de la mandíbula; base que, al unísono que involuciona el cartílago de Meckel, ve insinuarse entre ella y la cara medial del músculo milohioideo, una expansión ulterior del cuerpo de la glándula submandibular, para tratar de organizar aquellas parcelas de la glándula que, en el adulto, constituirá la cara mandibular de la misma y se alojará en la fosa submandibular del hueso.

SEMANA QUINCE DEL DESARROLLO.

F.H.: Z.0.2.

Longitud: 102 mm.

Las afirmaciones que acabamos de hacer en relación a la organogénesis de la glándula submandibular, a lo largo de las semanas trece y catorce del desarrollo, tienen su confirmación en estos fetos de quince semanas, el primero de los cuales, cortado sagitalmente pasamos a analizar.

Figs. 12-1 y 12-1,a.

Confluencia, a nivel de la papilla salival sublingual, de los conductos de Wharton, Bartholín y uno de Warther, pero conservando entre sí una total independencia.

Figs. 12-2 á 12-5.

La glándula sublingual suma de las glándulas sublingual mayor y numerosas glándulas sublinguales menores, ocupa la región alveololingual, desde su extremo más anterior hasta encontrarse con la prolongación anterior de la glándula submandibular, acomodándose látero y caudalmente al curso del conducto de Wharton, fig. 12-2. Precisamente, el polo posterior de la

glándula sublingual, sólo está separado del extremo anterior del proceso sublingual submandibular por el curso del nervio lingual, cuando éste cruza caudalmente al conducto de Wharton, fig. 12-3., y emite el nervio sublingual. En este mismo área y, en la vecindad del borde posterior del músculo milohioideo, el conducto de Wharton está recibiendo al conducto propio del proceso sublingual submandibular, fig. 12-4.

Figs. 12-6 y 12-7.

El cuerpo glandular se ha escapado de la boca propiamente, y situado en la región suprahioidea lateral ofrece con toda claridad su estructura multilobulillar, encerrrada en una cápsula propia, a través de la cual, los músculos estíleos, fig. 12-6., parecen dejar su huella e improta en la misma superficie glandular.

F.H.: B.29.
Longitud: 113 mm.

Figs. 12-8 á 12-11.

Estos planos, son una simple confirmación de la conclusa

organización de la estructura glandular submandibular y de sus relaciones.

Resumen de los resultados de la quinceava semana del desarrollo.

La semana quince del desarrollo, representa la culminación de la organogénesis elemental de la glándula submandibular. Sus relaciones, así como la de su conducto excretor, son también casi definitivas. A partir de ahora, sólo hay que esperar a dos hechos morfogénicos para que la morfotopografía glandular submandibular termine; estos son: la deflexión cefálica y la elongación del cuello por una parte y, la involución total del cartílago de Meckel y la construcción de la mandíbula, para que la glándula submandibular se pueda acomodar por medio de su cara superoexterna, a la fosa submandibular de la cara interna de la mandíbula.

DISCUSION

A la vista de los resultados obtenidos, pasamos seguidamente a discutir aquellos puntos de la morfogénesis de la glándula salival submandibular, sobre los que tenemos dudas razonables a cerca de los que los hechos y acontecimientos de la organogenesis sean como habitualmente se describen. Empecemos por aclarar:

Iº.- Cúando y cómo se organizan los surcos paralinguales que delimitan la región alveololingual?. Cuál es el área prospectiva de la glándula submandibular y la de su conducto excretor principal?. En qué fecha aparece el anlage de la glándula submandibular?. En qué fecha se origina el proceso sublingual submandibular?.

Dice **DOZIN, A., 1.965,** que, para cuando aparece el anlage de la glándula submandibular, en el suelo del estomodeo se han organizado los surcos pelvilinguales y pelvimaxilares que delimitan la región alveololingual,descrita por **MORAL, H., 1.912.** La realidad es que, si ello es cierto, referido al surco pelvilingual o paralingual medial, nó lo es para el surco pelvimaxilar o pelvilingual lateral, ya que éste último no termina su construcción hasta que concluye el estadío 19 de O'Rahilly, cuando el esbozo de la glándula es una realidad manifiesta, tanto en su componente epitelial como ectomesenquimal; al menos esto es lo que se deduce del análisis de los cuatro embriones humanos, que hemos estudiado, correspondientes al estadío 19 de O'Rahilly, de 17 y 18 mm. de

longitud en los que los surcos paralinguales miden 550 micras el medial y 300 micras el lateral en los embriones de 17 mm. y 700 y 630 micras respectivamente en los embriones de 18 mm. Es decir que, el surco paralingual medial precede en su construcción al surco paralingual lateral en el proceso evolutivo de la morfogenesis.

Afortunada, pero sólo a medias, nos parece la opinión de **VELAZQUEZ,G.,1.952**, cuando describe la existencia de tres estrías en el suelo de la boca primitiva, concretamente en la región alveololingual, que denomina medial, intermedia y lateral, que representan respectivamente las áreas prospectivas de las glándulas salivales, submandibular, sublingual mayor y sublingual menor.También parecen fundados,los criterios de **SERRANO,V.,1.983**, al describir en el suelo del estomodeo, a partir del estadío 17 de O'Rahilly, los surcos paralinguales medial y lateral, como áreas prospectivas de los anlages glandulares salivales submandibular y sublingual mayor. No obstante, apresurémonos a decir que, si bién estamos de acuerdo, con aquél y éste, en cuanto se refiere al origen de la glándula submandibular a partir del epiblasto del surco paralingual medial, no podemos compartir la misma opinión en relación con el origen de la glándula sublingual, ya que, como tendremos ocasión de comprobar, tanto la glándula sublingualis major, como la glándula sublingualis minor, tienen su propia área prospectiva de origen.

Nosotros demostramos en nuestro trabajo, durante el estadío

19 de O'Rahilly, la existencia de tan sólo dos de las tres estrías descritas por **VELAZAQUEZ, G., 1.952**, en el piso del estomodeo, la medial y la lateral de acuerdo con **GARCIA, J.y Cols. 1.985.** La estría intermedia, debe corresponder,pensamos, a un pequeño surco que se labra, localmente, cuando empieza a organizarse la papilla salivaris sublingualis y que surge, lógicamente, en periodos más avanzados del desarrollo a los descritos por **SERRANO, V., 1.983.** Aunque somos plenamente conformes con la denominación y meticulosa descripción morfoestructural, que este último hace de los surcos paralinguales medial y lateral, sin embargo no podemos corroborar con él su afirmación, sobre que el surco paralingual lateral sea el área prospectiva del anlage de la glándula sublingualis major y, menos aún, con su teoría de que el epiblasto del citado surco sea absorbido por el surco paralingual medial, para así justificar el ocasional desagüe común de los futuros conductos excretores de sendas glándulas salivales.

Dice también **SERRANO, V., 1.983,** que los surcos paralinguales recorren el suelo de la boca primitiva, de tal manera que, el laceral, se agota en dirección rostral antes que el medial; en efecto, así es inicialmente, hasta el estadío 19 de O'Rahilly. Ahora bien, cómo se han organizado dichos surcos y por qué el lateral no ha avanzado en dirección rostral tanto como el medial?. Todo ello es, simplemente, fruto del peculiar ritmo del desarrollo morfogénico de las estructuras del piso del estomodeo, donde unas crecen a un ritmo más acelerado que otras; nos

referimos, en concreto, a los crecimientos de la lengua y del proceso alveolar de la mandíbula, con relación al resto del piso de la cavidad bucal primaria. Según nuestra particular manera de interpretar la normogenesis de la región, que confirma la de **GARCIA, J.D.** y **Cols.** 1.985, los acontecimientos, durante el estadío 19 de O'Rahilly, suceden como sigue:

El surco paralingual medial se va construyendo pasivamente, a medida que el esbozo de la lengua emerge del suelo del estomodeo, a partir del ectomesénquima de los arcos branquiales y de los mioblastos migrados de los tres primeros somitos occipitales, es decir de los somitos postóticos; se construye así, fruto del referido ritmo de crecimiento, entre el relieve lingual, más intenso, y el del vecino suelo de la boca primitiva, más lento, un surco o pliegue longitudinal que se prolonga en dirección dorsoventral, a lo largo del estomodeo, colindando al relieve lingual en desarrollo, para quedar situado en su inmediata vecindad y orientado parasagitalmente al citado relieve. Este surco y el epiblasto que le tapiza ha sido descrito magistralmente por **SERRANO, V., 1.983**, y nosotros rubricamos casi por entero cuanto dice acerca de él como área prospectiva de la glándula submandibular, aunque discrepamos en lo concerniente al comportamiento de la membrana basal del anlage epitelial glandular y, sobre todo, en lo que refiere a la asimilación del surco paralingual lateral que, para él, es la presunta área prospectiva de la glándula sublingual mayor.

El surco paralingual lateral emerge por un proceso similar al que da lugar a la formación del surco paralingual medial, sólo que, en ésta ocasión, se labra vecino y medial a la emergencia de la futura encía o proceso alveolar de la mandíbula. Este último proceso, al levantarse progresivamente, de atrás hacia delante, consecuentemente al desarrollo del arco mandibular en dirección ventral, irá estableciendo un surco, a manera de ángulo diedro inicialmente, para seguidamente formar un pliegue o verdadero surco entre la cara lingual del incipiente proceso alveolar y el suelo vecino del estomodeo, el cual crece, a su vez, a un ritmo más lento, como ya hemos dicho. Así pues, durante estas fechas del desarrollo embrionario, consecuentemente con el diferente ritmo de crecimiento de las citadas estructuras del arco mandibular y en particular con el del propio proceso alveolar de la mandíbula, es lógico que, por ahora, el surco paralingual lateral sólo corra parcialmente el suelo de la boca, limitando su presencia a la parte posterior del mismo, mientras que el surco paralingual medial se extiende a todo lo largo de la margen basal del relieve lingual.

Analizados comparativamente entre sí sendos surcos paralinguales, durante el estadío 19 de O'Rahilly, parecen correr paralelamente, pero lo cierto es que, hacia atrás, convergen a medida que se aproximan a la faringe. Por otra parte, el surco paralingual lateral durante el estadío 19 de O'Rahilly se extiende aproximadamente hasta sobrepasar ligeramente el sitio donde está emergiendo el anlage de la glándula parótida, a partir

del epiblasto del profundo fondo de saco transversal del estomodeo, pero no alcanza ni con mucho al extremo anterior del surco paralingual medial, que llega hasta la parte más anterior del relive lingual. La longitud del surco paralingual lateral, como ya hemos dicho, se correlaciona con el propio crecimiento del incipiente proceso alveolar de la mandíbula, el cual, por ahora, sólo emerge en la parte posterior del piso del estomodeo.

Estamos de acuerdo con las afirmaciones de **SERRANO, V., 1.983,** sobre el aspecto citohistogénico de los surcos paralinguales, pero, como ya dijimos, discrepamos en cuanto al destino epiblástico del surco paralingual lateral y consiguientemente a la localización del área prospectiva salival sublingual. Esta última, se va a establecer precisamente en posición lateral al extremo más anterior del surco paralingual medial, allí donde éste se aproxima a la línea mediosagital y donde más tarde se organiza la papilla salivaris sublingualis correspondiente. La primera manifestación de la citada área es una simple condensación epiblástica, situada inmediatamente por fuera del extremo rostral del surco paralingual medial, afirmación que corrobora las observaciones que hacen al respecto **GARCIA, J.D.** y **Cols. 1.985.**

Durante el estadío 19 de O'Rahilly, el relieve lingual emerge más y más del suelo de la boca primitiva, para ocupar su práctica totalidad, en tanto no termine de construirse el paladar secundario, del que, por ahora, los procesos palatinos mantienen

la posición vertical y flaquean la masa lingual; ésta, está compuesta por blastemas premusculares de la musculatura intrínseca y extrínseca. Mientras tanto, el epitelio de un sector del surco paralingual medial, el situado inmediatamente dorsal al lugar que ocupa la masa neural ganglionar anexa al nervio lingual, se ha hundido linealmente en el ectomesénquima subyacente para originar el primordio de la glándula salival submandibular. Para nosotros, el esbozo glandular submandibular resulta de la fusión de las paredes contrapuestas del surco paralingual medial. El esbozo glandular adopta en los cortes frontales, un aspecto piriforme alargado, cuyo infundíbulo, que no es el futuro ostium umbilicale de drenaje del conducto de Wharton, se abre a la luz de la boca primitiva, a nivel donde las paredes del surco paralingual medial no han llegado a fusionarse. La masa epiblástica sólida del esbozo glandular no está limitada nítidamente, especialmente a nivel de su porción distal, del ectomesénquima de su entorno por la lámina basal perfectamente constituida; antes al contrario, y en esto discrepamos también de **SERRANO, V., 1.983,** parece rota por efecto del fenómeno invaginante creador del primordio de la glándula submandibular. Este último autor referido, describe, en embriones humanos del estadío 17 de O'Rahilly, que la invaginación epiblástica del surco paralingual medial poliestratificado, arrastra tras de sí, en su progresión sobre el ectomesénquima subyacente, y debido a un crecimiento alométrico negativo, al epiblasto del surco paralingual lateral, que a su vez constituye el área prospectiva de la glándula sublingual mayor, queriendo justificar así que los

futuros conductos excretores de las glándulas salivales submandibular y sublingual mayor desagüen conjuntamente en la papilla salivaris sublingualis e incluso que el conducto de Bartholin desemboque en el conducto de Wharton, antes de que éste último se abra a la cavidad oral.

Si los hechos morfogénicos fueran como dice **SERRANO, V., 1.983**, nosotros creemos que, uno y otro esbozo glandulares tendrían que tener el mismo anlage capsular y es evidente que no es así.

Por otra parte, por qué motivo o circunstancias, mientras que el esbozo de la glándula submandibular se aleja aparentemente tanto de su lugar de origen, no hace otro tanto el primordio de la glándula sublingual mayor. Además, embriones humanos del estadío 19 de O'Rahilly, por qué cuando el primordio de la glándula submandibular se ha hundido profundamente en el ectomesénquima subyacente, precedido en su emigración por el anlage capsular correspondiente, se mantiene en cambio incólume el surco paralingual lateral?. Es evidente que, como éstas circunstancias no se dan, creemos con **GARCIA, J.D., y Cols. 1.985**, que la glándula sublingualis major, al igual que el abigarrado conjunto de las pequeñas glándulas salivales que conformarán la glándula sublingualis minor, se van a originar en otro lugar y, desde luego, en un área determinada y no precisamente a expensas del surco paralingual lateral, como hemos tenido ocasión de comprobar.

Tampoco estamos de acuerdo con **DOZIN, A. 1.965**, sobre que el surco paralingual lateral, que él denomina pelvimaxilar, participe en la morfogenesis de la glándula sublingual mayor, según observación que el autor hace en embriones de 29 mm., es decir en el estadío 23 de O'Rahilly, ya que, aquella, se organiza a partir del epiblasto del área prospectiva salival sublingual, que queda entre los extremos anteriores de los surcos paralinguales medial y lateral, una vez que, al seguir el desarrollo, el surco paralingual lateral avance rostralmente, hasta alcanzar la altura del extremo anterior del surco paralingual medial.

Lo que sí ocurre, en ocasiones, es que, a partir del epitelio de la zona infundibular del inicial cordón epiblástico glandular, que esboza la glándula submandibular, en el estadío 19 de O'Rahilly, infundíbulo que por supuesto no corresponde a la porción ampular del conduto de Wharton, puede surgir una yema epiblástica, orientada en dirección lateral, que puede inducir a pensar que procede de la absorción previa del epiblasto del surco paralingual lateral. El hecho de que este último surco esté presente y mantenga su individualidad con relación al surco paralingual medial, presupone, si no se admite que de aquél se organiza la glándula sublingualis major, que aquella yema ocasional, anexa al infundíbulo del esbozo glandular submandibular, se una simple excrecencia epiblástica, que motivaría la existencia del proceso sublingual de la glándula submandibular, proceso al que erróneamente **DOZIN, A. 1.965,**

denomina origen de la glándula sublingual principal.

Al final del estadío 19 de O'Rahilly, mientras el epiblasto condensado del surco paralingual medial, situado rostralmente al anlage de la glándula submandibular, anticipa con su presencia la construcción y recorrido del futuro conducto de Wharton, representando el área prospectiva de dicho conducto el surco paralingual lateral, tras el consiguiente desarrollo del proceso alveolar de la mandíbula, alcanza la altura del extremo anterior del surco paralingual medial, delimitando allí, entre ambos surcos, en la porción más anterior de la región alveololingual, la verdadera área prospectiva salival sublingual. La construcción final del surco paralingual lateral, durante el estadío 19 de O'Rahilly, presupone el crecimiento del proceso alveolar de la mandíbula, sobre cuya parte cimera la banda dental primaria empieza a hundirse en el mesénquima subyacente, precursor de la futura dentina de las copas dentarias.

En definitiva, a titulo de resumen, podemos afirmar que es a lo largo del estadío 19 de O'Rahilly cuando se organiza el área prospectiva salival sublingual, de donde se van a formar las glándulas sublingualis major y minor: por consiguiente, no podemos admitir que dichas glándulas se desarrollen a partir del surco paralingual lateral, como defienden entre otros, **DOZIN, A. 1.965** y **SERRANO, V. 1.983.**

Así pues queda claro a nuestro entender que el final del

estadío 19 de O'Rahilly es la fecha en que se concluye la organización de los surcos paralinguales definitivamente y, consiguientemente, queda limitada la región alveololingual; al unísono, representa el momento en que hacen su aparición las áreas prospectivas tanto del esbozo de la glándula salival submandibular y del conducto de Wharton, así como del anlage del proceso sublingual submandibular. En cambio no hay la más mínima manifestación de que se haya esbozado ninguno de los componentes de la glándula sublingual. Consiguientemente esto nos lleva a decir que estamos de acuerdo con **VELAZQUEZ, G., 1.952,** y con **DOZIN, A.,** 1.965, cuando afirman que el esbozo de la glándula submandibular aparece en embriones humanos de unos 16 mm., en cambio discrepamos, a este respecto, de autores como, **CHIEVITZ, J.M., 1.885, HAMMAR, J.A., 1.901, THOMA, K.A., 1.919, FISCHEL,A., 1.929, CHIARUGI, G., 1.940, AREY, L.B., 1.947,** y **HAMILTON, W.J.** y **MOSSMAN, H.W., 1.975,** entre otros, quienes aseguran que el origen de la glándula submandibular aparece bastante antes.

IIº.- Cuál es el origen y cómo se organiza el conducto excretor principal de la glándula salival submandibular o conducto de Wharton?. Se aleja mucho desde su origen la glándula submandibular.

Apresurémonos a decir que, hasta ahora, nadie, que sepamos nosotros, ha dado una respuesta real y objetiva al problema. Efectivamente, los más significados estudios del tema sólo insinúan teorías, más o menos afortunadas al respecto, pero la

realidad es que no concluyen nada que las justifiquen. He aquí una muestra de ello:

HAMMAR, J.A., 1.901, y **FLINT, J.M., 1.902** y **1.903,** afirman que se forma una cresta apical en el fondo del surco alveololingual, cuyo extremo dorsal se dilata por una yema maciza, que esboza el cuerpo glandular; después, se separa poco a poco del epitelio del suelo de la boca y forma el canal de Wharton, a medida que se va alejando, de tal manera que su desembocadura es gradualmente dirigida hacia adelante, por modelado secundario de la primitiva cresta.

MORAL, H., 1.912, asegura que la construcción del conducto de Wharton se efectúa por invaginación del surco gingivodentario; el cual mantiene luz desde el inicio, por lo que le considera el esbozo del conducto excretor.

FISCHEL, A., 1.929, CHIARUGI, G., 1.940, AREY, L.B., 1.947, y **HAMILTON, W.J.,** y **MOSSMAN, H.W., 1.975,** coinciden en que el conducto excretor principal de la glándula submandibular se debe al crecimiento del esbozo desde delante hacia atrás, para así justificar el alejamiento de la glándula de su lugar de origen y la longitud del largo trayecto del conducto de Wharton.

VELAZQUEZ, G., 1.952, cree que, el elongamiento del pedículo que une la glándula al surco alveololingual, constituye el inicio

del futuro conducto excretor; este elongamiento conlleva un desplazamiento hacia delante de su desembocadura.

DOZIN, A., 1.965, al estudiar la organización del preganglión submaxilar y el suelo de la boca, en una serie de embriones, intuye, y así lo recoge en las figuras esquemáticas que ilustran su publicación, la formación del conducto excretor principal de la glándula submandibular a partir del surco paralingual medial; no obstante, no se pronuncia sobre el particular, posiblemente por escaparse del tema central de su investigación.

SERRANO, V., 1.983, hace referencia a la formación del conducto de Wharton en su trabajo sobre el horario morfogénico embrionario de la glándula submandibular, concluyendo: "La luz del conducto secretor aparece a partir de embriones de 20 á 22 mm., estadío 20 de O'Rahilly, 51 $\pm$ 2 días, a nivel de la porción inicialmente invaginada". "En el embrión de 20 mm., estadío 20 de O'Rahilly, 51 $\pm$ 2 días, se observa una expansión cuticular del epitelio estomodeal, que delimita el punto de invaginación, que interpretamos como esbozo de la válvula epitelial del futuro ostium". "A partir de los 19 mm., estadío 20 de O'Rahilly, 51 $\pm$ 2 días y hasta el final de los embriones por nosotros estudiados, la hamaca glioneural abarca en su concavidad, primero lateral, luego craneal y finalmente medial y craneal, a la porción ductal glandular, disposición semejante a la que encontramos en el adulto".

Así las cosas, cómo se organiza realmente el conducto de Wharton?:

Para empezar, hemos de llamar la atención sobre algo muy significativo que, de una manera constante, se observa en los embriones humanos, cuando se estudia su suelo bucal, cual es la íntima relación que guarda el suelo del surco paralingual medial, situado por delante del sitio donde se esboza la glándula submandibular, con el curso del futuro nervio lingual anatómico que, precisamente a dicho nivel, forma una hamaca neurofibrilar, relación que el conducto de Wharton va a tener después de una manera constante con el asa del nervio lingual.

El esbozo de la glándula submandibular surge y se invagina a partir del epiblasto del surco paralingual medial, allí donde se unen sus tres cuartos anteriores con el cuarto posterior, cerca de la cara ventrolateral de la orofaringe, desde dicho lugar se invagina, elonga progresivamente el pedículo del anlage glandular, según sostienen la mayoría de los autores, y crea el conducto excretor principal de la glándula. Ante tal situación difícilmente se podrán explicar dos hechos morfogénicos, como son: la relación del conducto de Wharton con el asa del nervio lingual y el desagüe de aquel conducto en la papila salival sublingual. Entonces, cómo se explican estos fenómenos o mejor procesos, ya que, a nuestro juicio, tienen respuestas objetivas?. Veamos:

Inequívocamente, como sostienen **DOZIN, A., 1.965,** y **SERRANO,**

V., 1.983, el pedículo del anlage glandular submandibular y su apertura a la luz del surco paralingual medial constituyen el comienzo intraglandular del futuro conducto de Wharton, pero en modo alguno se puede sostener, como hace **VELAZQUEZ, G., 1.952**, que dicho pedículo se elongue y desplace hacia delante, hasta alcanzar el sitio de su desembocadura final, ya que al hundirse en el suelo de la boca jamás alcanzaría la relación íntima y constante con el asa del nervio lingual. Lo que ocurre es bien claro: lo mismo que un sector muy posterior del surco paralingual medial constituye el área prospectiva de la glándula submandibular, lo que resta del surco paralingual medial, situado rostralmente al punto de invaginación epitelial glandular submandibular, es el área prospectiva del conducto de Wharton. El epitelio del fondo de dicho surco, al igual que hace el inicial anlage glandular, también se hunde en el suelo del estomodeo; tal hundimiento es progresivo y constante de atrás hacia adelante, de tal forma que llega a formar un cordón sólido epiblástico, que termina allá donde se agota rostralmente el surco paralingual medial. Es este último sector del conducto excretor principal submandibular el que termina por construirse, precisamente a uno y otro lado de la margen anterior y medio sagital del relieve lingual, donde se construye el futuro frenillo de la lengua. Aquí, su hundimiento final y la condensación ectomesenquimal que le entorna, construirá la papilla salival sublingual. Dadas las iniciales y constantes relaciones existentes entre el surco paralingual medial, situado por delante del anlage glandular, y el asa del nervio lingual, se comprende el por qué las relaciones

finales del conducto de Wharton y el nervio lingual, afirmación que pudiera pensarse coincidiría con la teoría defendida por **HAMMAR, J.A., 1.901**, pero totalmente discrepante, cuando dicho autor, así como **FLINT, J.M., 1.902** y **1.903**, afirman que, a partir de la cresta epitelial creadora del esbozo de la glándula submandibular, y por modelado secundario, la desembocadura del conducto de Wharton es gradualmente dirigida hacia delante.

Esta forma de organizarse el conducto de Wharton, nos hace llegar a la conclusión, por pura lógica, que la glándula submandibular no se aleja tanto como dicen los autores de su punto inicial de origen, el cual, digámoslo una vez más, se sitúa en la unión de los tres cuartos anteriores del surco paralingual medial con su cuarto posterior, según se deduce de nuestras mediciones en cuatro embriones humanos del estadío 19 de O'Rahilly, que es cuando aparece el anlage glandular de forma evidente.

Lo que sí hace el esbozo es invaginarse en la parte posterior del piso de la boca, concretamente por detrás del lugar que ocupa el preganglión submaxilar y posteriormente ganglio submandibular vegetativo, anexo al nervio lingual. Su hundimiento, en este sector posterior de la región alveololingual, le lleva a romper la lámina basal, provocando una intensa reacción bioquímica del ectomesénquima circundante, lo que viene llamándose una inducción interdependiente, que organiza desde el primer momento el anlage capsular, que no la cápsula

verdadera, que surgirá más tarde. Su crecimiento dorsal, caudal y lateral le lleva a los confines de la boca, de la que finalmente se escapa, al sobrepasar en su crecimiento el borde posterior del blastema premuscular del músculo milohioideo, para alcanzar, finalmente, la fosa submandibular y respectivamente la celda de la glándula submandibular, una vez que concluya la construcción de la mandíbula, se deflexione la cabeza y se forme el cuello.

Otro punto crucial para explicar esta falta de alejamiento intenso de la glándula submandibular y la peculiar manera de organizarse el conducto de Wharton, reside en analizar por comparación el sitio y nivel donde se esboza la glándula párotida. Si cuando se esbozan los primordios de las glándulas salivales submandibular y parótida lo hacen a la misma altura y nivel de la boca primitiva, aunque en distinto lugar, según se deduce reiteradamente al analizar los cortes transversos, que afectan frontalmente al estomodeo embrionario, y si los respectivos pedículos, de dichos primordios, van a ser como dicen la mayoría de los autores, los que elongándose y alejándose progresivamente de la luz de la boca, van a crear sus respectivos conductos excretores principales, proceso que es cierto para el conducto de Stenon, difícilmente se puede entender que, definitivamente, el conducto de Wharton desemboque en la papila salival sublingual y en cambio el conducto de Stenon lo haga en el vestíbulo de la boca, a la altura del segundo premolar; en otras palabras, que el conducto de Wharton desagüe en un punto, mucho más anterior al sitio donde se esbozó la glándula y el

conducto de Stenon desemboque precisamente en el punto donde apareció su inicial anlage glandular. Por todo ello no tiene más remedio que admitirse que, el conducto excretor principal de la glándula submandibular no se organiza a expensas del pedículo elongado del esbozo salival, sino de la forma que ya hemos expuesto, pues, no en balde, su ostium definitivo de desagüe coincide con el extremo más rostral del surco paralingual medial.

Estas discusiones nos llevan a concluir que, el conducto de Wharton se organiza de forma diferente al de los otros conductos excretores principales de las llamadas clásicamente glándulas salviales mayores. El proceso tendría lugar según la siguiente secuencia:

1º.- Fase de Area prospectiva. Corresponde al epiblasto del surco paralingual medial, durante el estadío 19 de O'Rahilly.

2º.- Fase de cordón epiblástico sólido. A lo largo del estadío 20 de O'Rahilly, el epiblasto del surco paralingual medial situado rostralmente con relación al anlage del esbozo de la glándula submandibular empieza a hundirse de forma progresiva, de atrás adelante, en el ectomesénquima del suelo de la boca primitiva, para dar origen a un cordón epiblástico sólido, futuro conducto de Wharton, que termina finalmente por alcanzar el extremo más rostral del surco paralingual medial, en fechas posteriores, concretamente a lo largo del estadío 21 de O'Rahilly.

3º.- Fase de canalización del conducto de Wharton. Sobre la canalización del conducto de Wharton, hay posturas encontradas, no sólo en la fecha en que se inicia dicho fenómeno sino también en la forma de llevarse a efecto, con el confusionismo añadido sobre la distinta manera de interpretar como se organiza el citado conducto, destacando a este respecto las opiniones de **HAMMAR, J.A., 1.901.**, de **STREETER, G.L., 1.942, 1.945 y 1.951,** de **VELAZQUEZ, G., 1.952** y la de **SERRANO, V., 1.983,** por señalar cuatro posturas, distantes en el tiempo en que fueron emitidas.

Mientras **MORAL, H., 1.912,** dice que tiene luz desde el inicio, para **STREETER, G.L., 1.942, 1.945 y 1.951,** la canalización tiene lugar en los dos últimos días del Horizonte XIX., para **VELAZQUEZ, G., 1.952,** sucedería hacia los 32 mm., y para **SERRANO, V., 1.983,** la luz del conduco excretor principal de la glándula aparece a partir de los 20 á 22 mm. Para nosotros, independientemente de cual sea el fenómeno que efectúa la tunelización del conducto de Wharton, el proceso de canalización se lleva a cabo de atrás adelante, de tal suerte que, se encuentra lumen en el conducto, cuando aún persiste el surco paralingual medial en la parte anterior del suelo de la boca. Es decir que coinciden en el tiempo tres fases en la formación del conducto. En una sencuencia de atrás adelante podemos resumir las fases así: cordonal con lumen, cordonal sólida y una tercera en que aún persiste abierto el surco paralingual medial.

Lo que si resulta constante, en éste fenómeno, es que la

última porción en tunelizarse es aquella que enlaza con el infundíbulo del inicial anlage de la glándula, circunstancia que acontece al unísono que los conductillos intraglandulares de primer orden enlazan con el segmento proximal o intraglandular del conducto de Wharton, proceso que resulta ser coetáneo con la organización de la papila salival sublingual y su conjunto esfinteriano, por una parte, y el momento en que hacen su presencia, de forma progresiva, los distintos anlages glandulares sublinguales que en su día van a constituir la glándula sublingual.

IIIº.- Tienen un origen común las glándulas submandibular y sublingual mayor?.

Otro de los puntos interesantes a discutir es el origen del proceso sublingual de la glándula submandibular. Es frecuente que su existencia sea confundida reiteradamente con la de la glándula sublingual mayor, para así tratar de explicar el por qué del desagüe común de los conductos de Wharton y de Bartholino e incluso la desembocadura del segundo de éstos en el primero. Ello presupone un origen de la glandula sublingual mayor a partir del epiblasto de la vertiente lateral del surco paralingual medial del estomodeo y, a la postre, a expensas del conducto de Wharton.

FISCHEL, A. 1.929 y **CHIARUGI, G., 1.940,** sostienen que los conductos de Wharton y de Bartholín se abren a la cavidad bucal a través de un orificio común, achacando tal circunstancia al

progresivo desarrollo glandular y consiguientemente de sus respectivos conductos.

HAMILTON, W.J. y MOSSMAN, H.W., 1.975, se pronuncian sobre el particular afirmando que, el alargamiento en dirección anterior del conducto de Wharton produce la inclusión, dentro de él, del orificio del conducto de Bartholín, de modo que las dos glándulas tienen una abertura común. Ultimamente, **SERRANO, V., 1.983,** defiende el citado desagüe común de las glándulas salivales submandibular y sublingual mayor, apoyándose en su teoría de que el epiblasto del surco paralingual lateral es absorbido ante un crecimiento alométrico negativo del piso del estomodeo a su nivel, por el epiblasto del surco paralingual medial, que constituye el anlage de la glándula submandibular. Creemos que confunden la pequeña excrecencia o botón epibiástico que suele aparecer a nivel del infundíbulo del inicial anlage submandibular y que no será otra cosa que el origen del processus sublingualis de la glándula submandibular, con la supuesta asimilación del epiblasto del surco paralingual lateral.

Para nosotros, que estamos en desacuerdo con los autores arriba citados, la morfogenesis de la glándula sublingualis se lleva a cabo de otra manera, en cambio, confirmamos los trabajos de **GARCIA, J.D. y Cols. 1.985.** Efectivamente, su área prospectiva no es el surco paralingual lateral primario, como defiende **SERRANO, V., 1.983,** sino el epiblasto de la región alveololingual situado entre los extremos anteriores de los surcos

paralinguales, es decir, el que queda lateral a la papilla salivaris sublingualis. Concretamente, la glándula sublingualis major se esboza y consiguientemente desemboca en el pequeño surco, labrado entre la vertiente externa de la papilla salivaris sublingualis y el resto del área prospectiva sublingual vecina, por todo lo cual, nada tiene de extraño que los conductos de Wharton y Bartholín desagüen en la inmediata vecindad uno de otro e incluso en el mismo ostium umbilicale sublingual; esto, que es una realidad tangible, no puede presuponer un origen común de sendas glándulas, ya que ello supondría, entre otras cosas, que la glándula sublingual mayor, de haberse esbozado en el estadío 19 de O'Rahilly, se habría desarrollado conjuntamente con la glándula submandibular y quedaría encerrada en el mismo anlage capsular. Nosotros y **GARCIA, J.D. y Cols., 1.985**, demostramos que se esboza en otro lugar y más tarde, específicamente en el estadío 22 de O'Rahilly, por lo que, consecuentemente, mientras la glándula sublingual mayor es una simple yema epitelial glandular, la glándula salival submandibular entre tanto, ha alcanzado un alto nivel del desarrollo. Ahondando aún más en su distinto lugar de origen, ahí está tambien la presencia del ganglión sublingual para atestiguarlo, ya que de otro modo la inervación le vendría dada por el mismo ganglión submandibular.

En este orden de cosas cabe destacar que, **DOZIN, A., 1.965**, describe el origen de la glándula sublingual principal a partir del labio externo del surco paralingual medial. Sobre este particular, hemos de pronunciarnos que, si con tal denominación

se refiere al proceso sublingual de la glándula submandibular, estamos de acuerdo con él; pero si, como se deduce de su escrito, se refiere a la glándula sublingual mayor, la discrepancia es total, pues no en balde, mientras el esbozo del proceso sublingual submandibular aparece durante el estadío 19 de O'Rahilly, como una cresta apical a nivel de la cara lateral del infundíbulo del inicial anlage glandular submandibular, la glándula sublingual mayor, no surge hasta bastante más tarde, en el estadío 22 de O'Rahilly. y además en un área totalmente diferente.

IVº.- Horario morfogénico de la glándula submandibular.

Nuestros estudios confirman, en parte, los obtenidos por **SERRANO, V., 1.983**, sobre el horario morfogénico de la glándula submandibular, en términos generales. Además, nosotros prolongamos el estudio de dicho horario hasta la semana quince del desarrollo inclusive; es decir, que establecemos el horario morfogénico, no sólo durante los estadíos embrionarios, sino que, además, lo que resulta novedoso, lo ampliamos al periodo fetal temprano. He aquí de forma resumida la secuencia morfogénica de la glándula submandibular humana:

Estadío 19 de O'Rahilly.

En los embriones de 17 mm. de longitud, las longitudes medias de los surcos paralinguales son: 550 micras para el medial

y 360 micras para el lateral.

El anlage submandibular hace su aparición a 360 micras del extremo más rostral del surco paralingual medial y a 180 micras del extremo posterior, o faríngeo, del citado surco. El anlage o esbozo tiene forma de calabacín con el polo distal incurvado rostralmente, de tal manera, que rebasa ventralmente el punto de implantación del pedículo del anlage glandular. Dicho pedículo, se sitúa a nivel del polo posterior del preganglión submaxilar, concretamente, a unas 60 micras de la margen posterior del conjunto neurofibrilar de la cuerda del tímpano, que está atravesando el preganglión submaxilar.

En los embriones de 18 mm., consecuentemente al crecimiento embrionario, las longitudes medias de los surcos paralinguales medial y lateral son, respectivamente, de 700 y 630 micras, limitando en conjunto entre ellos, en el suelo de la boca primitiva, un área triangualar de base anterior y vértice posterior correspondiente a la región alveololingual, con lo que confirmamos los trabajos de **DOZIN, A., 1.965.** En la base de dicha región se constituye el área presuntiva de la glándula sublingual mayor, inmediatamente lateral al extremo rostral del surco paralingual medial.

Estadío 20 de O'Rahilly.

Hacia los 20 mm. de longitud, se empieza a construir el

conducto de Wharton, a expensas del epiblasto del surco paralingual medial, situado por delante del sitio donde se organiza el esbozo glandular submandibular. En este estadío, empieza a hundirse el epiblasto del citado sector del surco paralingual medial, de tal manera, que se organiza un cordón sólido de unas 160 micras de longitud, inmerso en el ectomesénquima de la boca primitiva, y que se extiende, desde el infundíbulo del anlage, hasta que se continúa con el resto del surco paralingual medial, que aún se mantiene como tal. Por tanto, en este estadío, hay ya construido la mitad del conducto de Wharton, el cual, se encuentra por ahora en fase cordonal sólida.

Se desarrolla el anlage del proceso sublingual submandibular y el cuerpo glandular se arboriza en tres cordones epiblásticos sólidos, lo que representa el comienzo de la arborización. Confirmamos, por tanto, a este último respecto, las afirmaciones de **THOMA, K.A., 1.919**, entre otros.

La desproporción entre el anlage glandular y el capsular, es a favor de este último y, a través de él, el conjunto glandular empieza a adquirir relaciones con los vasos faciales y el nervio hipogloso.

Estadío 21 de O'Rahilly.

Se acentua la efervescencia de la arborización glandular

epiblástica submandibular, lo que conduce a esta última, a asomarse a la futura región suprahioidea lateral. En la glándula, se reconocen ya su dos porciones topográficas diferenciadas: el cuerpo y el proceso sublingual. A la altura de este último se aprecian, por vez primera, a partir del preganglión submaxilar, los nervios secretores glandulares.

Durante este estadío, concluye la construcción del cordón sólido representativo del conducto de Wharton, en su mayor extensión.

Estadío 22 de O'Rahilly.

La glándula submandibular aloja su cuerpo en la región suprahioidea lateral, en el que es manifiesto, la formación del polo anterior de aquélla.

Resultan evidentes, el pedículo y curso de los nervios secretores, originados en el preganglión submaxilar; este último, se constituye definitivamente como glanglión submandibular y se situa a la altura donde el cuerpo glandular se une al proceso sublingual submandibular.

Termina la construcción final del conducto de Wharton, al hundirse en el ectomesénquima subyacente, el epiblasto del extremo más rostral del surco paralingual medial.

En el estadío 22 de O'Rahilly y a partir del área prospectiva salival sublingual, surgen los primordios de la glándula subiingual mayor y algunos de los más rostrales de la glándula sublingual menor, lo que nos lleva a confirmar los trabajos de **GARCIA, J.D.**, y **Cols. 1.985.**

Estadío 23 de O'Rahilly.

Continua la arborización glandular, al unísono que empieza a definirse, a expensas del inicial anlage capsular, el estroma de la glándula y la cápsula propia de la misma.

La canalización total del conducto de Wharton, enlaza y continua con la luz de los conductillos intraglandulares, al unísono que se organiza en el extremo anterior del conducto de Wharton, la papila salival sublingual, en la que el ectomesénquima circundante elabora el esfinter de la porción ampular del citado conducto. Las relaciones del conducto de Wharton y el asa del nervio lingual son definitivas.

Los nervios secretores submandibulares penetran a través de la boca del cesto del anlage capsular, para discurrir seguidamente, entre los botones epiblásticos glandulares que organizan los acinos.

En el pequeño surco formando entre la vertiente externa de la incipiente papila salival sublingual y el vecino suelo de la

región alveololingual, se desarrolla el pedículo de la glándula sublingual mayor; éste, si bien está contiguo a la margen externa del conducto de Wharton, es totalmente independiente del mismo.

Semana nueve del desarrollo.

Al iniciarse el periodo fetal, el conducto de Wharton es una realidad manifiesta. En su curso, se relaciona profusamente con distintas yemas epibiásticas glandulares, surgidas en el área de la región alveololingual, destinadas a organizar la futura glándula sublingual.

El desarrollo progresivo de la mandíbula empieza a perfilar la fosa submandibular.

Semana diez del desarrollo.

Las relaciones de vecindad entre la glándula y el borde posterior del músculo milohioideo, hace que se delimite la ranura entre el cuerpo glandular y el proceso sublingual submandibular, a cuyo nivel emerge el comienzo del conducto de Wharton.

Se inicia la septación y lobulillación glandular.

El voluminoso preganglión submandibular inicial, ha quedado reducido por estas fechas, al ganglión submandibular y al ganglio sublingual, de los cuales, el primero se situa constantemente

sobre el proceso sublingual submandibular.

Semana once del desarrollo.

No hay cambios sustantivos aparentes, con relación a la morfogenesis conseguida por la glándula submandibular, a lo largo de la semana diez.

Semana doce del desarrollo.

El progreso de la tunelización de los conductillos excretores intraglandulares de la glándula submandibular, así como de las glándulas sublingual mayor y de las más rostrales del conjunto de la glándula sublingual menor, es evidente. Todos estos conductos corren en dirección rostral la región alveololingual, para converger en la papila salival sublingual y su vecindad, pero sus cursos son totalmente independientes, lo que justifica su diferente origen y desarrollo, lo que contradice las opiniones, entre otros, de **CHIARUGI, G., 1.940, AREY, L.B., 1.947** y **BORNET, C., 1.965.**

El proceso de capsulación y lobulillación es cada vez más manifiesto

Semana trece del desarrollo.

El conducto de Wharton, ante el desarrollo conseguido por

las glándulas sublingual menor y mayor, en el que el polo posterior de esta última llega hasta la vecindad de la prolongación anterior de la glándula submandibular, se relaciona a todo lo largo de sus márgenes lateral e inferior, con la futura glándula sublingual.

La capa adventicial del conducto de Wharton es evidente.

Semana catorce del desarrollo.

La arborización glandular es intensa y el cuerpo de la glándula empieza a insinuarse, entre la base de la mandíbula en construcción y la cara externa del músculo milohioideo, para en una ulterior expansión glandular, configurar la cara superoexterna de la glándula definitiva.

Los ganglios linfáticos extracapsulares, pre y retrovasculares, con relación a los vasos faciales, se hacen evidentes por vez primera en la morfogenesis de la glándula submandibular.

Semana quince del desarrollo.

La organización fundamental y elemental de la glándula submandibular está casi concluso al iniciarse esta semana del desarrollo.

A partir de ahora, se puede hablar con justicia de una glándula salival submandibular definitiva "in miniature", por su organogenesis. Sólo habra que esperar a que involucione el cartílago de Meckel, se construya definitivamente la mandíbula y se organice finalmente el cuello, para que la glándula se pueda acomodar perfectamente a su celda.

CONCLUSIONES

Obtenidos los resultados y tras discutir los mismos, llegamos a las siguientes conclusiones:

1º.- El epiblasto del surco paralingual medial de la boca primitiva constituye el área presuntiva, tanto de la glándula salival submandibular como de su conducto excretor principal o conducto de Wharton.

2º.- El anlage de la glándula submandibular se origina, en la unión de los tres cuartos anteriores con el cuarto posterior del surco paralingual medial, por un hundimiento lineal sectorial del epiblasto del citado surco, formando un esbozo piriforme que, al hundirse en el ectomesénquima subyacente de la región alveololingual y por reacción bioquímica interdependiente, da origen al anlage capsular glandular. Dicho esbozo glandular crece hasta salirse de los confines de la boca y alcanzar la región suprahioidea lateral.

3º.- El conducto de Wharton se organiza, independientemente del esbozo glandular, a expensas del segmento del surco paralingual medial situado por delante del pedículo del incipiente anlage glandular; o sea, a expensas de los tres cuartos anteriores del surco paralingual medial, iniciando su organización en embriones de 19 mm. El conducto de Wharton pasa sucesivamente por las fases de surco, de cordón sólido y de tunelización, si bien las tres fases son coincidentes en el

tiempo y en un mismo embrión.

4º.- Consecuentemente a la forma de organizarse la glándula submandibular y su conducto excretor principal, la glándula submandibular, no sufre el proceso de emigración intensa que se le atribuye, similar para algunos al que sí efectua la glándula parótida.

5º.- Si el conducto excretor de la glándula salival sublingual mayor desagüa a veces al unísono que el conducto de Wharton, se debe al sitio donde se origina el anlage glandular de la citada glándula y no a que el subsodicho anlage se organice a expensas del conducto de Wharton.

6º.- Establecemos un horario morfogénico real y preciso del conjunto de la glándula submandibular y de su conducto excretor principal.

BIBLIOGRAFIA

1.- AREY, L.B. (1.947).- Developmental Anatomy. A Textbook and Laboratory Manual of Embryology. 7ª ed. W.B. Saunders Co. Philadelphia.

2.- BALL, W.D. (1.974).- Development of the Rat Salivary glands.- III. Mesenchymal specificity in the morphogenesis of the embryonic submaxillary and sublingual glands of the rat. J. Exp. Zool. 188 (277-288).

3.- BONNET, R. (1.891).- Grundriss der Entwickelungsgeschichte der Haussäugetiere. Berlín.

4.- BORGHESE, E. (1950).- The development in vitro of the submandibular and sublingual glands of Mus Musculus. J. Anat. 84 (287-302).

5.- BORGHESE, E. (1950).- Explantation experiments on the influence of the connective tissue capsule on the development of the epithelial part of the submandibular gland of Mus Musculus. J. Anat. 84 (303-318).

6.- BORNET, C. (1963).- Sublingualite chronique. Etude anatomoclinique; a propos de 12 cas. Thèse Doctoral. R. Foulon, édit. Paris.

7.- **BUJARD, E. (1.911).-** Reconstructions plastiques des glandes salivares d'un foetus humain de 10 semaines environ. Anat. Anz. 39 (115-127).

8.- **CALISSANO, P. y ANGELETTI, P.U.(1.968).-** Testosterone effect on the synthetic rate of two esteropeptidases in the mouse submaxillary gland. Biochem Biophys Acta. 156 (51-58).

9.- **CUTLER, L.S. y CHAUDHRY, A.P. (1.973).-** Intercellular contacts at the epithelial-mesenchymal interfase during the prenatal development of the rat submandibular gland. Develop. Biol. 33 (229-240).

10.- **CUTLER, L.S. y CHAUDHRY, A.P. (1.973).-** Differentiation of the myoepithelial cells of the rat submandibular gland in vivo and in vitro: an ultrastructural study. J. Morph. 140 (343-354).

11.- **CUTLER, L.S. (1.980).-** The dependent and independent relationships between cytodifferentiation and morphogenesis in developing salivary gland secretory cells. Anat. Rec. 196 (341-347).

12.- CHIARUGI, G. (1.940).- Tratado de Embriología. Tomo IV. Societa Editrice Libraria. Milan.

13.- CHIEVITZ, J.H. (1.885).- Beitrage zur Entwickelungsgeschichte der Sepeicheldrüsen. Archv. f. A. u. Ph. Anat. Abthlg. 1 (401-436).

14.- CHLOPIN, N.G. (1.923).- Uber in vitro Kulturen von Geweben der Sangetiere mit besonderer Berüchsichtigung des Epithels. I. Kulturen der Submaxillaris. Virchows Arch. 243 (373-387).

15.- DOZIN, A. (1.963).- Etude comparative de la region sous-maxillaire chez l'embryon humain et chez l'adulte. Rev. Stom. 64 (3-20).

16.- DOZIN, A. (1.965).- Les connexions du ganglion sous-maxillaire chez l'embryon humain. Stades de 8,9 et 12 mm. Acta Anat. 61 (213-258).

17.- DOZIN, A. (1.965).- Introduction à l'étude de la morphogenèse des glandes sous-maxillaires et sublinguales chez l'embryon humain. Arch. Biol. 75 (459-610).

18.- **FISCHEL, A. (1.929).-** Lehrbuch der Entwicklung des Menschen Springer. Berlín.

19.- **FLINT, J.M. (1.902).-** The ducts of the human submaxillary gland. Amer. J. Anat. 1 (269-295).

20.- **FLINT, J.M. (1.902).-** The development of the reticulated basement membrane in the submaxillary gland. Amer. J. Anat. 2 (1-11).

21.- **FLINT, J.M. (1.902).-** The angiology, angiogenesis, and organogenesis of the submaxillary gland. Amer. J. Anat. 2 (417-444).

22.- **FLINT, J.M. (1.903).-** Das Bindegewebe der Speicheldrüsen und des Pankreas und seine. Entwickelung in der Glandula submaxillaris. Arch. f. Anat. u Physiol. 23 (61-106).

23.- **FRIEDMANN, I. y HODGES, G.M. (1.975).-** Morphogenesis and ultrastructure of the mouse embryonic salivary gland in tissue culture. Acta Otolaryngol. 79 (197-213).

24.- **GARCIA, J.D. (1.972).-** Glándula Submandibular Accesoria. Arch. Fac. Med. Cádiz 21/4 (269-276)

25.- **GARCIA, J.L. y Cols.** (1.985).- Morphogenesis of the Sublingual salivary gland. Arch. Biol. 97 (55-73).

26.- **CENIS, J.M.** (1.970).- Biología del desarrollo. 1ª ed. Edit. Espax Barcelona.

27.- **GIBSON, M.H.** (1.983).- The Prenatal Human Submandibular gland: A Histological, Histochemical and Ultrastructural Study. Anat. Anz. 153.(91-105).

28.- **GOPPERT, E.** (1.906).- Die Entwickelung des Mundes und der Mundhöhle mit. Drüsen und Zunger. 2 (42-71).

29.- **GUTIERREZ, M. y Cols.** (1.963).- Coloración histológica policroma de embriones. Anal. Desarr. 11/23 (53-56).

30.- **GROBSTEIN, C.** (1.953).-Analysis in vitro of the early organization of the rudiment of the mouse submandibular gland. J. Morph. 93 (19-44).

31.- **GROBSTEIN, C.** (1.953).- Morphogenetic interaction between embryonic mouse tissues separated by a membrane filter. Nature. 172 (869-871).

32.- **GROBSTEIN, C.** (1.953).- Epithelio-mensechymal specificity in the morphogenesis of mouse submandibular rudiments in vitro. J. Exp. Zool. 124 (383-414).

33.- **GROBSTEIN, C.** y **COHEN, J.** (1.965).- Collagenase: effect on morphogenesis of embryonic salivary epithelium in vitro. Science. 150 (626-628).

34.- **GRUBER, W.** (1.887).- Congenitaler Mangel beider glandulae submaxillares bei einem wohlgebildeten, erwachsenen Subjecte. Arch. f. Pathol. Anat. 9 (102-138).

35.- **HAMILTON, W.J.** y **MOSSMAN, H.W.** (1.975).- Embriología Humana. 4ª edición. Editorial Intermédica. Buenos Aires.

36.- **HAMMAR, J.A.** (1.901).- Notiz über die Entwicklelung der Zunge und der Mundspeicheldrüsen biem Menschen. Anat. Anz. 19 (570-575).

37.- **HINSBERG, V.** (1.899).- Beitrage zur Entwicklungs geschichte und Natur der Mundspeicheldrusengeschwulste. Dtsch. Z. Chir. 53 (281-355).

38.- **HOSHINO, K. y LIN, C.D. (1.970).-** Selective effects of testosterone and isoproterenol upon regenerating submandibular gland isografts in BALB/C. Mice. Anat. Rec. 167 (489-496).

39.- **LACASSAGNE, A. (1.940).-** Dimorphisme sexuel de la glande sous-maxillaire chez la souris. Compt. Rend. Soc. Biol. 133 (180-181).

40.- **LAWSON, K.A. (1.971).-** The role of mesenchyme in the morphogenesis and functional differentiation of rat salivary epithelium. J. Embryol. Exp. Morph. 27 (497-513).

41.- **LOWENKRON, H. (1.930).-** Uber die Entwicklung des Bindegewebes der grossen Mundspeicheldrüsen bei menschlichen Embryonen. Z. Anat. Entwgesch. 93 (370-385).

42.- **MERCKEL, F. (1.883).-** "Die Speichelröhren". Rectoratsprogramm. F.C.W. Vogel. Leipzig.

43.- **MITSUDA, T. (1.923).-** Uber die Beziehungen Zwischen Epithel und Bindegewebe bei transplantation und Explantation. Virchows Arch. 242 (310-344).

44.- **MORAL, H.** (1.912).- Uber die ersten Entwickelungsstadien der Glandula submaxillaris. Anat. Heft. 47 (277-382).

45.- **MORAL, H.** (1.916).- Zur Kenntnis von der Speicheldrusen Entwickelung der Maus. I. Glandula submaxillaris. Arb. Anat. Inst. 53 (351-679).

46.- **McCARTHY, T. y SAUNDERS, P.** (1.978).- The origin and circulation of the amniotic Flid. En: Amniotic Fluid. Research and Clinical Amplications. (D.V.I. Frarweather y T.K.A.B. Eskes Editores) 2 (1-77). Excerpta Medica. Amsterdam.

47.- **NASU,S.**(1.923).- Beiträge zur Frage der Uberlebensfähigkeit der Gewebe. Eine Untersuchung über die Veranderungen an Zellen, die von der normale Zirkulation abgeschnitten sind. Virchows Arch. 243 (388-420).

48.- **NITOT, G.** (1889).- Recherches anatomiques sur la glande sous-maxillaire et son canal excréteur. Arch. Physiol. 6 (374-397).

49.- **O'RAHILLY, R. y Cols.** (1.981).- Introduction à l'étude des

stades embryonnaires chez l'homme. Bull. Ass Anat. 65/189 (141-234).

50.- **PATTEN, B.M. (1.958).-** Embriología Humana. 2ª edición. Editorial El Ateneo. Buenos Aires.

51.- **PINKSTAFF, C.A. (1.972).-** Sexual dimorphism of the Miniature Pig submandibular glands. Am. J. Anat. 135 (371-380)

52.- **PODWYSSOZKI, W. Jr. (1.887).-** Experimentelle untersuchungen über die Regeneration der Drüsengewebe. Beitr. Path. Anat. 2 (1-28).

53.- **PFLUGER, E. (1.866).-** Die Endigungen der Absonderungsnerven in den Speicheldrüsen. Citado por: **HILL, C.R.** y **BOURNE, G.H. (1.945).** The histochemistry and cytology of the salivary gland duct cells. Acta. Anat. 20 (116-128).

54.- **PFLUGER, E. (1.871).-** Die Speicheldrüsen, in Strickers. Citado por: **HILL, C.R.** y **BOURNE, G.H. (1.945).** The histochemistry and cytology of the salivary gland duct cells. Acta. Anat. 20 (116-128).

55.- **PRICE, D. y ORTIZ, E. (1.965).-** The role of fetal androgens in sex differentiation in mammals. En: Organogenesis. (R.L. De Haan y H. Ursprung eds.) Holt, Rinehart and Winston. New York.

56.- **RIBBERT, H. (1.894).-**Beiträge zur Kompensatorischen Hypertrophie und zur Regeneration Arch. Entw. Mech. Org. 1 (69-90).

57.- **SERRANO, V. (1.983).-** Horario morfogénico de la glándula submandibular. Embriones Humanos de 12 á 25 mm. Estadío 17 á 22 de O'Rahilly. Tesis Doctoral. Madrid.

58.- **STREETER, G.L. (1.942).-** Developmental horizons in human embryons. Description of age group XI, 13 to 20 somites and age group XII, 21 to 29 somites. Contrib.Embryol. 30 (211-251).

59.- **STREETER, G.L. (1.945).-** Developmental horizons in human embryons. Age group XII and XIV.Contrib. Embriol. 31 (27-63).

60.- **STREETER, G.L. (1.951).-** Developmental horizons in human embryons; description of age groups XIX, XX, XXI, XXII and XXIII. Contrib. Embryol.

34 (165-196).

61.- **TAURE, M.** (1.947).- Anatomía del desarrollo (Embriología). 1ª ed. Editorial Científico Médica. Barcelona.

62.- **TESTUT, L.** y **LATARJET, A.** (1.949).- Traité d'anatomie Humaine. Doin édit. Paris.

63.- **THOMA, K.A.** (1.919).- A contribution to the Knowledge of the development of the submaxillary and sublingual salivary glands in human embryos. J. Dent. Res. 26 (95-143).

64.- **VELAZQUEZ SANTANA, G.** (1.952).- Morfogenesis de la glándula salivar submandibular en el embrión humano. Tesis Doctoral. Madrid.

65.- **YOUNG, J.A.** y **VAN LENNEP, E.W.** (1.978).- The morphology of salivary glands. Academic Press. London.

66.- **ZYMBAL, W.E.** (1.932).- Über die Verwandlungen des Epithels der Ohrspeicheldrüse im Explantat. Arch. Exp. Zellforsch. 12 (177-232).