UNIVERSIDAD GRANADA-FACULTAD MEDICINA
CATEDRA DE OTORRINOLARINGOLOGIA
Prof. Dr. D. MIGUEL CIGES JUAN

"EXPLORACION ULTRASONICA DE LOS SENOS PARANASALES"

Antonio Martin Mateos

ANO 1987

UNIVERSIDAD GRANADA-FACULTAD MEDICINA
CATEDRA DE OTORRINOLARINGOLOGIA

"EXPLORACION ULTRASONICA DE LOS SENOS PARANASALES"

Tesis Doctoral realizada por
D. Antonio Martin Mateos bajo
la direccion del Profesor Dr.
D. Miguel Ciges Juan

AÑO 1987

MIGUEL CIGES JUAN, CATEDRATICO NUMERARIO DE OTORRINOLARINGOLOGIA DE LA FACULTAD DE MEDICINA DE LA UNIVERSIDAD DE — GRANADA.

CERTIFICO: que D. Antonio Martin Mateo, ha realizado bajo mi dirección los trabajos correspondientes a su Tesis Doctoral "EXPLORACIÓN ULTRASONICA DE LOS SENOS PARANASALES", que ha terminado con el mayor aprovechamiento.

Revisado el presente trabajo, quedo conforme con su — presentación para ser juzgado.

Y para que conste y surta los efectos oportunos firmo/ el presente certificado en Granada a veinte de Octubre de - 1.987.

Fdo: Prof. Dr. D. Miguel Ciges Juan

I N D I C E

I. INTRODUCCION..... 1

II. REVISION DEL PROBLEMA..... 9

A-Historia de la ecografia..... 10

B-Fisica de los ultrasonidos..... 18

C-Efectos producidos por los ultrasonidos..... 30

D-Aparatos de exploracion ecografica..... 35

E-Anatomia aplicada de los senos maxilares..... 46

1. Anatomia del seno maxilar..... 46

2. Anatomia del seno frontal..... 57

3 Relaciones del seno maxilar y frontal con celdas etmoidales..... 64

F-Metodos especificos de exploracion de los senos paranasales..... 69

1. Diafanoscopia..... 69

2. Termografia..... 70

3. Punción sinusal..... 71

4. Cateterismo sinusal..... 74

5. Endoscopia sinusal y exploración funcional 75

6. Radiologia. Estudio convencional.Radiografia con contraste.Tomografia convencional.

Tomografía axial computarizada. Resonancia magnética nuclear..... 79

G-Uso de la ecografía en la patología sinusal. Aplicación y estado actual..... 103

III. PROPOSITO..... 113

IV. MATERIAL Y METODO..... 116

A-Material..... 117

1. Material experimental..... 117

1.1 Hueso medular de vaca..... 117

1.2 Seno maxilar impermeabilizado de cráneos humanos..... 117

1.3 Seno maxilar sintético..... 117

2. Material humano..... 117

3. Material de exploración. Ecógrafo. Sonda.. 123

B-Metodo..... 125

1. Método experimental..... 125

1.1 Máximo espesor óseo capaz de ser atravesado..... 125

1.2 Mínimo engrosamiento mucoso detectado. 126

1.3 Mínima cantidad de líquido posible de descubrir..... 126

1.4 Diferentes contenidos patológicos..... 127
1.5 Formación quística. Superficie concava y convexa..... 127
2. Método clínico..... 128
2.1 Sistemática de exploración..... 128
2.2 Tecnica de exploración ecográfica..... 128
2.3 Métodos de referencia..... 131
2.3.1 Exploración radiológica..... 131
2.3.2 Punción seno maxilar..... 133
2.3.3 Antrotomia seno maxilar..... 133
2.3.4 Trepanación seno frontal..... 134
3. Método estadistico..... 134

V. RESULTADOS..... 136
A- Experimentales..... 137
1. Máximo espesor óseo capaz de ser atravesado..... 137
2. Mínimo engrosamiento mucoso detectado..... 137
3. Mínima cantidad de liquido descubierta..... 137
4. Diferentes contenidos sinusales..... 137
4.1 Seno lleno de aire..... 137
4.2 Seno lleno de liquido o pus..... 137
4.3 Engrosamiento mucoso..... 138
4.4 Formaciones polipoideas..... 138
4.5 Coágulos..... 138

4.6 Quiste artificial Superficie concava y convexa..... 138

B-Clinicos..... 139

1. Diferentes patrones ecograficos..... 139

1.1 Eco anterior normal..... 141

1.2 Eco anterior disociado..... 141

1.3 Eco posterior..... 142

1.4 Ecos multiples regulares..... 143

1.5 Ecos multiples irregulares..... 143

1.6 Eco doble..... 144

2. Capacidad de screening en los senos maxilares..... 144

2.1 Senos maxilares sin antecedentes de intervención..... 144

2.2 Senos maxilares intervenidos anteriormente..... 152

3. Capacidad de diagnostico especifico del contenido sinusal..... 153

4. Capacidad diagnostica en las opacidades totales radiologicas..... 157

5. Capacidad diagnostica en senos maxilares previamentes intervenidos..... 159

6. Capacidad diagnóstica en los senos frontales..... 160

VI DISCUSIONES..... 172

VII. CONCLUSIONES..... 196

VIII. REFERENCIAS..... 201

I.- INTRODUCCION

1. INTRODUCCION.

La patología rinosinusal es muy frecuente y tiene importantes repercusiones a nivel de oídos, faringe, laringe y árbol respiratorio en general. El distrito naso-sinusal es en realidad el primer eslabón del árbol respiratorio, y el oído medio es a su vez diverticulo de aquél; fué precisamente la Rinología la que dió carácter unitario a la Otorrinolaringología bajo el punto de vista histórico.

Por estas razones la patología naso-sinusal tiene un gran interés y dentro de ella se deben individualizar los senos, de las fosas, pese a que existe una "unidad naso-sinusal", unidad de carácter embriológico, anatómico, fisiológico e incluso patológico. Reconociéndose dicha unidad naso-sinusal, las fosas propiamente dichas, plantean al clínico problemas de diagnóstico y terapeútica diferentes a los de sus cavidades anejas. Estas aún estando reves-

tidas por la misma mucosa, gozan de cierta autonomía en lo que a su patología se refieren, por lo exiguo de los ostium de drenajes que prácticamente aislan los senos, sin relación directa con el exterior, a diferencia de las fosas. Tales circunstancias hacen que éstas tengan una fisiopatología diferentes en cierto modo de la de los senos. Por ejemplo, hemos de ver cómo la mucosa de las fosas es muy vulnerable frente a la agresión vírica, mientras que la sinusal lo es a la bacteriana. Por ello la infección viral es la regla en la mucosa nasal y la bacteriana en la sinusal.

Aunque hay medios comúnes de exploración a ambos distritos, la propia rinoscopia por ejemplo o la radiología, los senos paranasales poseen sus medios específicos: punción, cateterismo y diafanoscopia entre los clásicos. En la práctica el diagnóstico reposa en el eje: exploración física y rinoscopia-punción-radiología. Esta última se ha hecho imprescindible y ha alcanzado un grado notable de efectividad

gracias a las tomografías convencionales, medio de contraste y TAC. Esta puede considerarse el último avanze en la cuestión, hasta que se haya difundido la Resonancia Magnética.

Con tales medios, el diagnóstico de los procesos sinusales ha adquirido gran perfección y aún se ha visto mejorado con dos métodos nuevos: la endoscopia y los ultrasonidos, que al parecer representan complementos muy valiosos en el diagnóstico.

La endoscopia es la inspección de las fosas nasales, meatos y cavidades sinusales con dispositivos ópticos dotados de amplificación y aunque es método antiguo, sólo recientemente se han comercializado equipos eficaces gracias a los avanzes de la técnica. La endoscopia permite básicamente llevar a cabo un diagnóstico visual endosinusal o a nivel de los ostium, con posibilidad del cultivo y la biopsia. Al mismo tiempo permite la práctica de diversas maniobras terapeúticas. Es pués un método invasivo pero altamente eficaz, de un modo particular, para la obtención de tomas biop-

sicas en casos dudosos a la radiología. La endoscopia ha posibilitado también la exploración funcional: ventilometría y manometría.

Los ultrasonidos que comenzaron ha aplicarse al diagnóstico de los procesos sinusales en la década de los sesenta, no tuvieron aplicación inmediata en la clínica hasta mucho después, hasta el punto de no existir ninguna publicación nacional hasta la fecha. Los ultrasonidos parecen llenar otra laguna de la exploración sinusal; se presentan como un método no invasivo, rápido, inocuo, cómodo, de fácil interpretación y manejo, ambulatorio, en suma, que a priori puede darnos información inmediata y fiable de la patología sinusal. Es cierto que podemos pedir una radiografía que nos dará gran información, pero ello supondrá enviar al paciente a otro Departamento con nueva espera, nueva citación, necesidad de traslados a veces a otros centros, coste elevado y radiación, etc. Es decir, la radiología no es un método para reiterar. La ecografía pretende ser un instrumento de consulta, algo

similar a lo que fué la diafanoscopia, pero mucho más certera y eficaz. Hasta aquí, la teoría que se deduce de las lecturas, pero carecemos de experiencia, siendo en la literatura las referencias a estudios experimentales y clínicos, pocos y no sistemáticos.

En la presente tesis nos proponemos llevar a cabo un doble estudio experimental y clínico que sirva para evaluar el método ultrasónico a nivel de los senos paranasales.

Quiero expresar mis agradecimientos a todos aquellos que que me han ayudado en la realización de éste trabajo.

En primer lugar, al Prof. Dr. D. MIGUEL CIGES JUAN a quién he de agradecer profundamente el constante apoyo y colaboración con la que me ha honrado, habiendo desarrollado la fundamental labor de orientación y dirección de esta tesis doctoral.

Igualmente al Dr. D. MAUEL OTERO GOMEZ-QUINTERO, mi maestro en la especialidad, de quién siempre he recibido continuo afecto, enseñanza y asesoramiento.

A mis queridos amigos y compañeros del Servicio de O.R.L. del Hospital de la S.S. de Cádiz, Blanco Guerrero,R.; Carrillo de Albornoz y Vargas,F.; Delgado Balufo,D.; Domingo Aznar,L.; Durante Macías,D.; Matute Pardo,R.; Porras Alonso,E.; Sanchez Lozano,J.; San Martín Anaya,A.; Talavera Sánchez,H. A ellos debo el estímulo y aliento que siempre tuve en la realización cotidiana de éste trabajo.

A todos los miembros del Servicio de Oftalmología por haberme facilitado la utilización del aparato ecográfico empleado en la elaboración de éste trabajo, de forma especial a los Dres: Vélez Medina,J. y Torrecillas Blanco,F. por la ayuda prestada en la comprensión y manejo de él.

A la Dra.Dña. Pilar Nieto Cervera, médico adjunto del Servicio de Medicina Preventiva por la elaboración de todo el trabajo estadístico de ésta tesis.

A mi querido amigo, D.Emilio Couso Barrera, por la confección del material experimental empleado.

Al Dr.D. Domingo Delgado Balufo, médico adjunto del Servicio de O.R.L. por su contribución en las figuras y láminas de este trabajo.

Al Dr.D.Fernando Warner López, médico adjunto del Servicio de Obstetricia y Ginecología, por su colaboración en la consecución de tratados y trabajos científicos consultados.

También,a los miembros de la Cátedra de Otorrinolaringología de la Facultad de Medicina de Granada, dirigida por el Prof.Dr.D.M.Ciges Juan.

A mis padres, por su preocupación en mi formación en todos los campos,su estímulo permanente y dedicación abnegada a sus hijos.

A Esperanza y Antonio Francisco, mi mujer e hijo por haberme animado constantemente y permitirme disponer del tiempo que a ellos pertenecía.

II.- REVISION DEL PROBLEMA

A) HISTORIA DE LA ECOGRAFIA.

La historia del uso de los ultrasonidos y por tanto de la ecografía, gira en torno a dos hechos relacionados intimamente entre si, por un lado de la observación e intento de explicar la orientación de los murciélagos en la oscuridad, y por otro lado del intento de idear sistemas capaces de detectar a través de medios no transparentes o en la oscuridad. Vemos pués un camino perteneciente al campo de la biología y otro meramente tecnologico. La tecnología muchas veces trata de imitar fenómenos naturales, y de la atenta observación de la naturaleza ha obtenido importantes logros.

En 1793 el abate L. Spallanzani (137), profesor de Padua, intentaba explicar el motivo de la seguridad con que los murciélagos realizaban sus vuelos nocturnos aún en la más completa oscuridad, llegando a la conclusión de que tenían que poseer algún sentido desconocido en aquella fecha. En los últimos años de su vida, sobre el año 1809, estaba convencido de que el murciélago en la noche se orientaba gracias al oído, y

que al volar debia producir algun sonido que se reflejase sobre los objetos,siendo percibido nuevamente por él.Estas ideas eran confirmadas por Jurin (78),quién por aquellas fechas comprobó que si a un murciélago se le taponaban los oídos artificialmente éste era incapaz de salvar los obstáculos en la oscuridad.En aquella fecha sólo se conocian las ondas sonoras,y el vuelo del murciélago es muy silencioso,por lo que estas teorias tenian un gran inconveniente,motivo por el que fueron rechazadas.

En 1912 el inglés L.F.Richardson (128) propuso utilizar ondas sonoras para localizar obstáculos por medio del eco.Una idea semejante se encuentra en una patente americana en 1913,a nombre de R.A.Fesseden (46)

En la Revista "Scientific American", en su número 7 de Septiembre de 1912,Sir H.S.Maxim (102) constructor de la ametralladora que lleva su nombre exponia que los murciélagos evitaban los obstáculos por un procedimiento de eco y que se debia

construir un aparato con el mismo fundamento para evitar los icebergs en la navegación marítima. Pensaba erróneamente que las ondas que emitía el murciélago eran de muy baja frecuencia y producidas por las alas, es decir creía que eran infrasonidos cuándo en realidad se trata de ultrasonidos y no producidos por las alas.

El francés Paul Lanvengin (86), inicia sus estudios con motivo de la Primera Guerra Mundial, al serle encomendado el estudio de los problemas de localización y señalización submarinas, patentado en 1916 unos procedimientos para localizar submarinos mediante la producción de ultrasonidos, contribuyendo así de forma decisiva en la técnica de los ultrasonidos.

El fisiólogo ingles H. Hartridge (62), influenciado por los trabajos de Lanvengin, concluye en 1920 que el murciélago emite y se orienta por medio de ultrasonidos. No obstante es D. Grifinn en 1938 (60) quién demuestra experimentalmente la existencia real de la emisión de ultrasonidos por los murciélagos.

Un gran avance es el dado por Firestone (47) en la Segunda Guerra Mundial al desarrollar un método más preciso para detectar defectos internos en las estructuras sólidas. Firestone estudiaba las reflexiones que sufrían las ondas mecánicas ultrasonoras sobre los defectos o discontinuidades a su paso por los diferentes cuerpos. El utilizó un aparato al que llama reflectoscopio, el cuál usa un método de eco, en el que el emisor estaba constituido por un cuarzo piezoeléctrico, y el receptor un piezoeléctrico de sales de Rochelle, estando ambos al mismo lado del objeto examinado. Estas ondas de elevada frecuencia eran emitidas en impulsos de breve duración e intervalos relativamente largos, siendo las ondas reflejadas en el interior de las sustancias o materiales examinados exhibidos cuantitativamente en una pantalla oscilográfica. Se puede considerar al reflectoscopio de Firestone cómo el primer aparato que se logra, siendo el punto en el que se apoyarán futuros aparatos.

K.T.Dussik en 1942 (42) introduce los ultrasonidos cómo medic de diagnóstico en Medicina,usando para ello un método de absorción en las anomalías cerebrales.El método que utiliza es el transverso,el emisor estaba colocado en un lado del cuerpo a explorar,en tanto que el receptor era situado en el lado opuesto.La emisión era continua y el debilitamiento de la señal recibida después de atravesar el cuerpo explorado indicaría la existencia de patología.

En 1949 G.Ludwig y F.Stuthers (91) estudian el uso de los ultrasonidos para detectar cuerpos extraños tales cómo metales, vidrio, madera, cálculos biliares, etc. incluidos experimentalmente en diferentes tejidos orgánicos.Es la primera aplicación del método eco-impulso con finalidades biológicas,usando para ello frecuencias que oscilaban entre 1 y 2,5 MHz.Estos autores discuten la posibilidad de que el cirujano utilice un método ultrasonoro para que le sirva de guía en la extracción de cuerpos extraños enclavados.

En 1950 Wiid (158) expone sus intentos para medir el espesor del intestino humano, usando ultrasonidos producidos por un cristal piezoeléctrico de cuarzo de 15 MHz y 0,5 microsegundo de duración del impulso. En 1952 Wild y Reid (159) realizan progresos muy importantes en el uso de los ultrasonidos en Medicina estudiando la patología mamaria. Usan por primera vez la ecografía por método B.

En 1954 Edler y Hertz (44) publican el primer registro de los movimientos de una válvula mitral.

Las posibilidades del uso de los ultrasonidos en el diagnóstico de las enfermedades de los senos paranasales es mencionada por Kiedel en 1947 (81) en un trabajo sobre las posibilidades de diagnóstico de los ultrasonidos en medicina. Desde entonces ésta ha quedado relegada a un estado experimental hasta prácticamente la última decada en que diversos autores han dado prueba de su fiabilidad, destacando entre ellos Mann (1977, 1979)(94, 95), Revonta (1979)(122, 123)y Jannert (1982)(75).

Dentro del campo de la Otorrinolaringología, el examen ecográfico ha sido aplicado en la clínica de los problemas tiroideos (Chilcote, 1976)(32) (Miller, 1974)(105), glándulas salivares (Baker, 1977)(9) (Neiman, 1976)(109), y para el diagnóstico diferencial en pacientes con tumores de cabeza y cuello (Baker, 1981)(10) (Noyek y col., 1977)(110).

Por otro lado, los ultrasonidos han sido utilizados para el estudio del flujo sanguíneo a nivel de las arterias periféricas, siendo de interés para el otorrinolaringólogo los troncos supraaórticos. Su utilización se basa en el efecto doppler, descrito por Johann Chistian Doppler, de ahí su nombre, en 1842 (37), el cuál señalaba las variaciones en la frecuencia de los haces de un foco emisor al incindir sobre objetos en movimientos. Este efecto descrito inicialmente en óptica, es confirmado posteriormente en acústica al observarse en todos aquellos casos de fuentes emisoras y receptoras de sonido en movimiento relativo. Este método de

exploración es descrito por Satomura y Kaneko en 1959 (134), pero es desde 1966 gracias a Strandness y Rushmen (142) cuando es popularizado el método actual para el estudio no invasivo del flujo sanguíneo.

Por último hay que recordar el empleo de los ultrasonidos para el tratamiento quirúrgico del vértigo, siendo posible efectuar con ellos la destrucción del laberinto posterior de forma selectiva. Esta técnica ere propuesta por Wiethe en 1948 (157), siendo Arslan en 1952 (3) quién la aplica en la clínica y sistematiza la técnica a seguir. Hoy en día sus indicaciones han quedado muy raras y limitadas (Portmann, 1975) (117).

B) FISICA DE LOS ULTRASONIDOS.

Los ultrasonidos, al igual que los sonidos e infrasonidos son vibraciones mecánicas de la materia que precisan un soporte material, para su propagación, siendo imposible por ello que lo hagan en el vacío.

Lo que caracteriza a las vibraciones mecánicas es su frecuencia, es decir el número de vibraciones por unidad de tiempo.

La unidad de frecuencia es el Herzio (Hz). Una vibración por segundo (s^{-1}). Cuándo el número de vibraciones es elevada se emplea el Kiloherzio (KHz), equivalente a mil Hz, o el Megaherzio (MHz), igual a un millón de Hz.

En la ancha banda de las vibraciones mecánicas tenemos que distinguir infrasonidos, sonidos y ultrasonidos. En los infrasonidos el número de vibraciones por segundo oscila entre 0 y 16 Hz; los sonidos entre 16 y 16.000 Hz; y las frecuencias superiores a los 16.000 Hz son los ultrasonidos, recibiendo la denominación de Hipersonidos las frecuencias superiores a 100 MHz.

Los ultrasonidos pueden definirse, pues, como vibraciones mecánicas cuya frecuencia varía entre 16.000 y 100.000.000 de Hz.

Bajo el término general de ondas se designan una perturbación que se propaga en un medio desde un punto a otros puntos del mismo, sin que en dicho medio como conjunto se produzcan desplazamientos permanentes.

Los ultrasonidos se propagan en forma de ondas transversales y longitudinales. En los fluidos solamente se propagan las ondas longitudinales, a causa de la ausencia de ligazones intermoleculares. En el organismo vivo, es decir en los tejidos humanos, se comportan igual que en los líquidos con la excepción del hueso.

La inversa de la frecuencia en los movimientos ondulatorios es la longitud de onda, la cuál se define cómo la distancia entre dos partículas que se encuentran en un mismo estado de vibración. En un medio determinado la longitud de onda (λ) depende de la velocidad de los ultrasonidos en dicho

medio (c) y de la frecuencia (f) segun la relacion: $\lambda = c/f$

Un emisor de ultrasonidos sobre un liquido provoca una agitación, obligando a las moléculas a ejecutar movimientos desordenados en tanto su posición media permanece fija con el tiempo. Alrededor de ésta la vibracion ultrasonica determina que cada particula efectue una oscilacion de frecuencia elevada directamente proporcional a la raiz cuadrada de la intensidad emitida, representando la amplitud el valor del máximo desplazamiento de la particula.

En los huesos la propagación de los ultrasonidos se hace de una manera longitudinal y de otra transversal.

Los fasciculos de ultrasonidos se propagan en linea recta de manera análoga a la luz. De igual forma que los rayos luminosos, un tren de ondas mecánicas que camina por un medio determinado al chocar con un medio diferente, en parte se refleja y en parte se refracta, a la vez que también sufre otras modificaciones como son su difusión y absorción.

La energia global del fasciculo de ultrasonidos (u.s.) incidente se reparte por tanto, en proporciones variables entre los cuatro factores, o sea, entre las ondas mecánicas reflejadas, refractadas, las que sufren absorción y las que sufren difusión. Las proporciones de éstos cuatro elementos dependen esencialmente de la naturaleza de los medios atravesados.

Baum y Greenwood (14) definen la impedancia acústica (Z) de un medio determinado como el producto de la velocidad de propagación de los ultrasonidos en dicho medio por su densidad, representando la resistencia aparente del cuerpo a los ultrasonidos. La relación entre ondas reflejadas y transmitidas depende de ésta resistencia variable según las distintas materias.

El fasciculo de ultrasonidos sufre una reflexión cada vez que encuentra una superficie que separa dos medios de impedancia acústica diferente. Este fasciculo reflejado resulta ser de un ángulo de reflexión igual al ángulo formado por el

fasciculo incidente en relación a la normal al punto de incidencia.

La reflexión del fasciculo ultrasonoro puede ser total o parcial.De igual manera,el haz reflejado puede guardar su forma o bien sufrir una difusión más o menos grande cuándo la reflexión es incompleta.

El coeficiente de reflexion es la relación entre la energia del fasciculo reflejado y la energia global del fasciculo emisor.

A nivel de la superficie de separación de dos medios de discontinuidad sonica,el coeficiente de reflexión (Z) es el siguiente. $Z=\frac{z''-z'}{z''+z'}$

z=impedancia acústica del primer medio.

z'=impedancia acústica del segundo medio.

En el caso de que las dos superficies de continuidad sónica sean agua-aire el 999 por 1.000 de la energia incidente es reflejada,es decir que la superficie de éstos dos medios resulta ser un espejo perfectamente reflejante.Esto tiene una gran importancia práctica,asi cuándo realizamos

un examen ecográfico es necesario eliminar toda burbuja de aire entre la sonda y la superficie de piel, pués la más mínima presencia de aire perturbará gravemente la exploración.

En la práctica ecográfica, es la parte de la energía acústica que se refleja sobre la superficie de distinta impedancia acústica la que constituye el eco.

Por otro lado, el fascículo de ultrasonidos al abordar una superficie que separa dos medios de impedancia acústica diferentes sufre una refracción.

Al igual que ocurre con los rayos luminosos, el fenómeno fundamental es la modificación de la velocidad que experimentan las ondas ultrasonoras al cambiar de medio.

Existe una relación entre los senos del ángulo incidente y el ángulo de refracción para cada dos medios determinados. Cuándo la incidencia es normal a la superficie de discontinuidad sónica, no existe desviación del fascículo, pero si sufre variación en la velocidad de propa-

gación.Cuando la incidencia no es normal a la superficie sino que forma un angulo de incidencia el fasciculo sufre una desviación de acuerdo con la siguiente formula:

$$\frac{\text{sen } a_1}{\text{sen } a_2} = \frac{v_1}{v_2}$$

sen a_1=seno del angulo de incidencia
sen a_2=seno del angulo de refracción
v_1=velocidad de los u.s. en el primer medio
v_2=velocidad de los u.s. en el segundo medio

Como hemos mencionado anteriormente,el fenomeno fundamental de las ondas ultrasónicas refractadas es la modificación de la velocidad al cambiar de medio.Esta velocidad depende,entre más factores,de la naturaleza del cuerpo atravesado,de su presión y de su temperatura.La velocidad de propagación es caracteristica del cuerpo atravesado, siendo independiente de la frecuencia del fasciculo de ultrasonidos.

La velocidad de propagación en el aire es de 331 m/s,en el agua de 1.340 m/s y en el acero de 5.700 m/s.Es decir es muy reducida en los gases,mayor en los liquidos y aún mayor en los sólidos.En la práctica,la velocidad en los tejidos blandos es apro-

ximadamente la misma que el agua, alrededor de 1.500 m/s.

En el curso de la propagación de la onda ultrasónica a través de un medio, los ultrasonidos sufren un amortiguamiento o pérdida de energía de una manera progresiva por transformación de su energía mecánica en energía calórica, es decir existe una absorción.

El amortiguamiento depende de varios factores, pero el más importante es la frecuencia del fasciculo ultrasonoro. El amortiguamiento es más elevado cuánto mayor es la frecuencia de vibración, es decir la penetración de la onda ultrasónica en un medio es inversamente proporcional a su frecuencia.

Al elegir una frecuencia de trabajo hay que tener en cuenta que las ventajas en las mayores frecuencias, es decir mejor resolución, se obtiene a costa de una distancia eficaz más corta.

La fórmula que define la absorción o la intensidad de los ultrasonidos en función de la distancia es la siguiente:

$I_x = I_o \cdot e^{-2ax}$

I_x =intensidad a la distancia x

I_o =intensidad a nivel del manantial

x =distancia recorrida

a =coeficiente de absorción

El coeficiente de absorción (a) depende especialmente de la frecuencia de las ondas ultrasónicas y de la naturaleza del medio de propagación, interviniendo en él la materia que lo constituye, definida por su densidad, estado físico (amorfo o cristalizado) y por su rigidez o elasticidad

Por otro lado, hay que tener siempre presente que si bien la propagación del haz de ultrasonidos es en linea recta en ausencia de fenómenos de reflexión o de refracción, éste se hace claramente divergente a cierta distancia del transductor. Este dato es de gran interés en la práctica de la ecografía.

Es decir, la onda ultrasonora a partir de cierta distancia del manantial se dispersa formando un cono de divergencia en el caso habitual del emisor plano, pués la

forma del fasciculo ultrasonoro está determinado principalmente por la geometria del transductor y la frecuencia de emisión.

En el caso de emisor plano, el utilizado por nosotros, el fasciculo ultrasonoro consta de dos partes, un campo o zona próxima, que es la que desde el punto de vista ultrasonográfico es utilizable y una zona distal en la que las caracteristicas o propiedades de los ultrasonidos no son constantes.

Para un transductor plano y circular la energía al principio se propaga en forma de haz cilíndrico, cuyo diámetro es igual al del transductor, hasta alcanzar una distancia P en la que el haz comienza a diverger.

La longitud de la zona próxima, o campo próximo se calcula en función del emisor y de la frecuencia según la relación:

$$P=0,167.d^2.f$$

d=diámetro del transductor

f=frecuencia del haz de ultrasonidos

Es decir, el campo próximo será tanto más grande y el campo de divergencia más

pequeño cuanto mayor sea el diámetro de su manantial o de la sonda y mayor su frecuencia.

El diámetro del transductor más adecuado para una exploración a una determinada penetración está dada por la fórmula:

$$D=2,44.\sqrt{P/F}$$

D=diámetro del transductor

P=longitud de penetración requerida

F=frecuencia utilizada

La anchura del fasciculo ultrasonoro determina la resolución acimutal del transductor, es decir, para un poder de resolución acimutal optimo, se precisa un haz ultrasonograiico estrecho. Esto nos obliga a utilizar transductores de elevada frecuencia.

Por último, no debemos olvidar que la amplitud del eco depende de la energia acústica reflejada, es decir de las ondas reflejadas. Por lo tanto, esta amplitud dependerá de la incidencia del haz ultrasonoro en relación a la superficie reflejada, siendo su máximo cuándo el ángulo incidente es nulo, o

sea,cuándo el haz incide normalmente sobre aquella superficie de discontinuidad sónica

La amplitud del eco tambien depende de si es una superficie plana o curva.Si es plana el eco es máximo,si es convexa es menos intensa y cuándo es cóncava tiene una intensidad entre los dos casos anteriores.Si la superficie es desigual o fragmentada la intensidad es minima o inapreciable.

C) EFECTOS PRODUCIDOS POR LOS ULTRASONIDOS.

Es de especial interés conocer los posibles efectos que los ultrasonidos pueden tener sobre los seres vivos, muy particularmente sobre el ser humano.

Los efectos que pueden producir son de tres clases: químicos, biológicos y mecánicos.

Los efectos químicos consisten en una aceleración de las oxidaciones y despolimerizaciones.

Los efectos biológicos más característicos son la citolisis y la hemolisis que son realmente de naturaleza biomecánica, y los metabólicos; éstos consisten en un aumento del metabolismo celular debido al fenómeno de aceleración de las oxidaciones. Se aprecia de igual forma un aumento de la permeabilidad capilar y vasodilatación, debido a la transformación de la energía mecánica de los ultrasonidos en energía calórica.

Los efectos mecánicos más importantes son la elevación de la temperatura y la cavitación, y los fenómenos dispersivos, los cuáles explican la mayor parte de las acciones agresivas contra los seres vivos. El paso del fascículo a través de los tejidos se manifiestan por un aumento de la temperatura, siendo la producción de calor directamente proporcional a la intensidad de emisión de la onda ultrasónica. El fenómeno de cavitación consiste en que si sometemos una masa líquida a la acción de los ultrasonidos, se puede apreciar la presencia de burbujas gaseosas que toman nacimiento en aquella masa y que saltan a la superficie. El origen de éstas burbujas sería el gas que estaba disuelto en el líquido y que es liberado por el paso del fascículo ultrasonoro. El efecto dispersivo consiste en lo siguiente: si sometemos a un recipiente que contenga agua y aceite o agua y mercurio al efecto de un haz de ultrasonidos de suficiente potencia, vemos aparecer una viva agitación en la superficie de separación y al cabo de cierto tiempo se observa que se

ha formado una emulsión. La naturaleza de la emulsión dependerá de la frecuencia, y así en el caso de ser ésta elevada el sistema agua-aceite tendrá una emulsión de agua en aceite, siendo de aceite en agua para frecuencias más bajas.

Numerosos trabajos han demostrado que todos éstos efectos producidos por los ultrasonidos sólo se aprecian con el uso de frecuencias muy bajas, por ejemplo de 30.000 Hz pero nunca cuándo éstas son del orden de 1.000.000 Hz. Esto tiene una gran importancia práctica, pués la frecuencia empleada en ultrasonografía médica oscila entre 2 y 20 MHz según la zona a explorar, por lo que escapan a la producción de éstos fenómenos.

También es necesario para producirse dichos fenómenos una mínima intensidad del haz de ultrasonidos, considerando Leary, Sorsby, Richards y Chaston (1963)(87) que el límite es 1 W/cm^2

Estos fenómenos producidos por los ultrasonidos han sido aprovechados para proponer su utilización como uso terapeútico, constituyendo la ultrasonotera-

pia. Ha sido utilizada en una gran variedad de enfermedades clínicas, patología ocular, destrucción de tumores, antiinflamatorio, etc.

En los métodos terapéuticos se utilizan ultrasonidos de muy baja frecuencia con muy fuerte intensidad y con emisión continua. Todas éstas condiciones son muy diferentes a las empleadas en la ultrasonografía.

En la ecografía la emisión es discontinua, y la relación entre la duración de la emisión y la pausa entre dos impulsos puede variar de 1 a 100 hasta de 1 a 1.000. La frecuencia varía entre 2 y 20 MHz y la intensidad es del orden de 0,004 w/cm^2.

Resumiendo, podemos afirmar que la ecografía es totalmente inocua debido a las características del haz de ultrasonidos utilizado (frecuencia e intensidad) y a su forma de emisión (discontinua).

Con los ultrasonidos no existe el fenómeno de acumulación de dosis, no habiendo el riesgo que presentan los rayos X.

Todo ello hace que sea una exploración libre de todo peligro para el

paciente explorado, lo cuál la hace de un gran interés clínico permitiendo su uso repetido sin limitaciones, incluso en niños y mujeres embarazadas (Hellman, 1970) (Wells, 1977) (65, 155).

Después de largos años de uso de la ecografía cómo método diagnóstico en la práctica médica, principalmente en cardiología, tiroides, obstetricia y ginecología, no ha sido citada ninguna complicación, manifestándose cómo una exploración totalmente inocua (Barnett, 1974) (Goldberg, 1973) (Wells, 1969) (Baker, 1978) (Woodcock, 1979) (12, 58, 156, 8, 162).

D) APARATOS DE EXPLORACION ECOGRAFICA.

Todos los aparatos utilizados en ecografía aunque diferentes en su forma o detalle, están construidos siguiendo los mismos principios físicos.

El aparato consta esencialmente de un emisor o trasmisor que origina impulsos eléctricos de corriente alterna de alta frecuencia con intervalos de unos 1.000 ciclos por segundo. Estos impulsos son los que alimentan a la sonda por un circuito oscilante clásico, actuándo dicha sonda en esta fase primera cómo emisora, al transformar la corriente eléctrica en vibraciones mecánicas haciendo que emita cada milisegundo unos impulsos muy breves del orden de un microsegundo. Es decir, la emisión se realiza de una manera intermitente y tanto ésta emisión cómo la recepción de los ecos ocurren de una manera rapidísima por métodos electrónicos caracterizados por una falta de inercia (figura 1).

La separación en el tiempo entre las ondas emitidas por el transductor (sonda) y las reflejadas por las interfases y recibidas nuevamente por la sonda es favorecida por la velocidad de propagación, que es relativamente baja en los tejidos blandos.

La tecnica empleada para obtener las separaciones entre las ondas emitidas y las recibidas recibe la denominación "calibrado del eco", y mediante circuitos electrónicos y la ayuda de métodos de sincronización hacen posible la recepción únicamente de las ondas ultrasonoras reflejadas por la superficie de discontinuidad sónica.

El transmisor es un componente que aunque fundamental no da problemas en la práctica, siendo necesario para suministrar un impulso eléctrico adecuado para energizar el transductor. Con la utilización de transductores de cerámica en los modernos ecógrafos, la amplitud del impulso no precisa ser muy intensa, bastando 50 voltios para dar una sensibilidad suficiente; con éste voltaje

jamás podrá haber riesgo eléctrico tanto para el paciente cómo para el examinador.

El esquema de un transductor básico se representa cómo un interruptor controlado por el circuito sincronizador. El suministro de energía o fuente de potencia carga un condensador o elemento de almacenamiento de energía, durante el período existente entre dos repeticiones. En el momento de disparar-se, el interruptor realiza la conexión en paralelo del condensador con el transductor y la energía contenida en el condensador se descarga a través del transductor.

Hay que tener en cuenta, que el transmisor aplica unicamente un corto impulso de voltaje, el tipo de onda transmitido por el piezoeléctrico queda determinada por el propio transductor; por ésto se deben utilizar diferentes piezoeléctricos, es decir sondas, para las distintas frecuencias que deseemos obtener.

El circuito sincronizador es el encargado de sincronizar todas las operaciones. Al finalizar un ciclo, seguidamente el debe de funcionar de tal manera que genere

un nuevo ciclo. La velocidad de generación de éstos ciclos recibe el nombre de frecuencia de repetición, siendo normalmente de unas mil veces por segundo, consiguiendo de ésta manera un registro estable.

El amplificador es un dispositivo que tiene por misión el aumentar el valor o nivel de potencia de una magnitud física variable con el tiempo, sin deformación de la onda, llamándose ganancia al término genérico que se utiliza para denominar un aumento en la potencia o tensión de la señal producida por el amplificador al transmitir aquella señal de un punto a otro. El valor de la ganancia se expresa normalmente en decibelios por encima de un nivel de referencia.

Los impulsos de vibraciones mecánicas que se originan a nivel del cristal de piezoeléctrico de la sonda se reflejan en parte a nivel de cada superficie de discontinuidad sónica. Estas ondas reflejadas o ecos son captadas en su retorno por la propia sonda, que actuará ahora cómo receptor de las ondas ultrasonoras, las cuáles ori-

ginan impulsos eléctricos que después de su amplificación aparecen en la pantalla luminosa del oscilógrafo.

El denominado receptor tiene por misión la amplificación de las señales de ecos muy débiles con el fin de que puedan de ésta forma ser apreciados. En la práctica el voltaje del eco es ampliado en una unidad llamada preselector o amplificador de radiofrecuencia.

La pantalla oscilográfica lleva una graduación luminosa permitiendo una lectura de distancias, previo cálculo según las velocidades de propagación en los medios considerados.

En el método A, el usado por nosotros, método unidimensional o tiempo-amplitud, los impulsos emisores y sus ecos reflejados aparecen visualizados sobre la pantalla del oscilógrafo catódico bajo la forma de inflexiones verticales a partir de una línea isoeléctrica horizontal.

La distancia que separa dos ecos corresponde al tiempo que los ultrasonidos precisan para recorrer la distancia que

separa los dos puntos cuyas estructuras dan nacimiento al eco. Conociendo la velocidad de propagación en un medio examinado se puede calcular la distancia respectiva en milímetros.

La amplitud de los ecos es proporcional a la intensidad de las ondas reflejadas; los ecos reflejados por estructuras más lejanas serán menores que los originados por las más próximas, debido a los fenómenos de absorción y divergencia del fasciculo ultrasonoro.

En la práctica la altura aparente de una inflexión observada a nivel de la pantalla oscilográfica puede modificarse mediante la variación de la amplificación o ganancia del aparato. Los aparatos actuales poseen la posibilidad de poder variar la potencia de emisión, expresada en decibelios, de una manera continua a voluntad. Cómo se suele partir de la potencia más elevada a la más pequeña, se llama maniobra de atenuación.

La sonda o transductor actua de emisor y receptor del fasciculo de

ultrasonidos, siendo uno de los elementos más fundamentales de los aparatos utilizados en la ecografía.

El funcionamiento de la sonda, en su doble misión de emisor y receptor es intermitente y periódica, siendo alimentada por el transmisor del aparato cómo ya hemos mencionado.

Una sonda está formada esquemáticamente por los siguientes elementos: una envoltura metálica cerrada conteniendo en uno de sus extremos una capa protectora, detrás de la cuál se encuentra el cristal de cuarzo o cerámica vibrante cuya superficie anterior constituye el manantial de ondas ultrasónicas de determinada frecuencia; detrás de la cerámica, se situa un bloque de atenuación que va a limitar la agitación de la cara posterior del cristal y absorve los ultrasonidos que allí se originan (figura 2).

Del tipo de sonda empleada depende la anchura del haz y la frecuencia de los ultrasonidos emitidos.

Estas dos caracteristicas,diámetro y frecuencia del transductor van a dar a la sonda sus propiedades.

El uso de frecuencias altas tiene la ventaja de una mejor resolución pero presentan una menor penetración debido a su mayor amortiguamiento.Las cavidades pequeñas serán pués lógicamente mejor exploradas con frecuencias altas,al contrario que las cavidades grandes.

Cuánto menor diámetro del haz de ultrasonidos,y por tanto del transductor,mayor poder de resolución,pero si usamos un diámetro demasiado pequeño para la cavidad a explorar habrá más posibilidades de falsos negativos,debido a que recibe ondas reflejadas de una mínima área;por el contrario los diámetros grandes darán falsos positivos al recibir ecos de áreas vecinas.

Según la zona a explorar debemos usar una sonda u otra,las cuales diferirán en el diámetro y frecuencia vibrante del transductor.

En el método A la sonda es fija,siendo mantenida por la mano del

explorador, la cual se debe ir desplazando por la zona a explorar.

En el método B o bidimensional la sonda es móvil según una linea recta, realizando un barrido de la zona explorada. Este método es de realización más complicada, costosa y de interpretación más dificil.

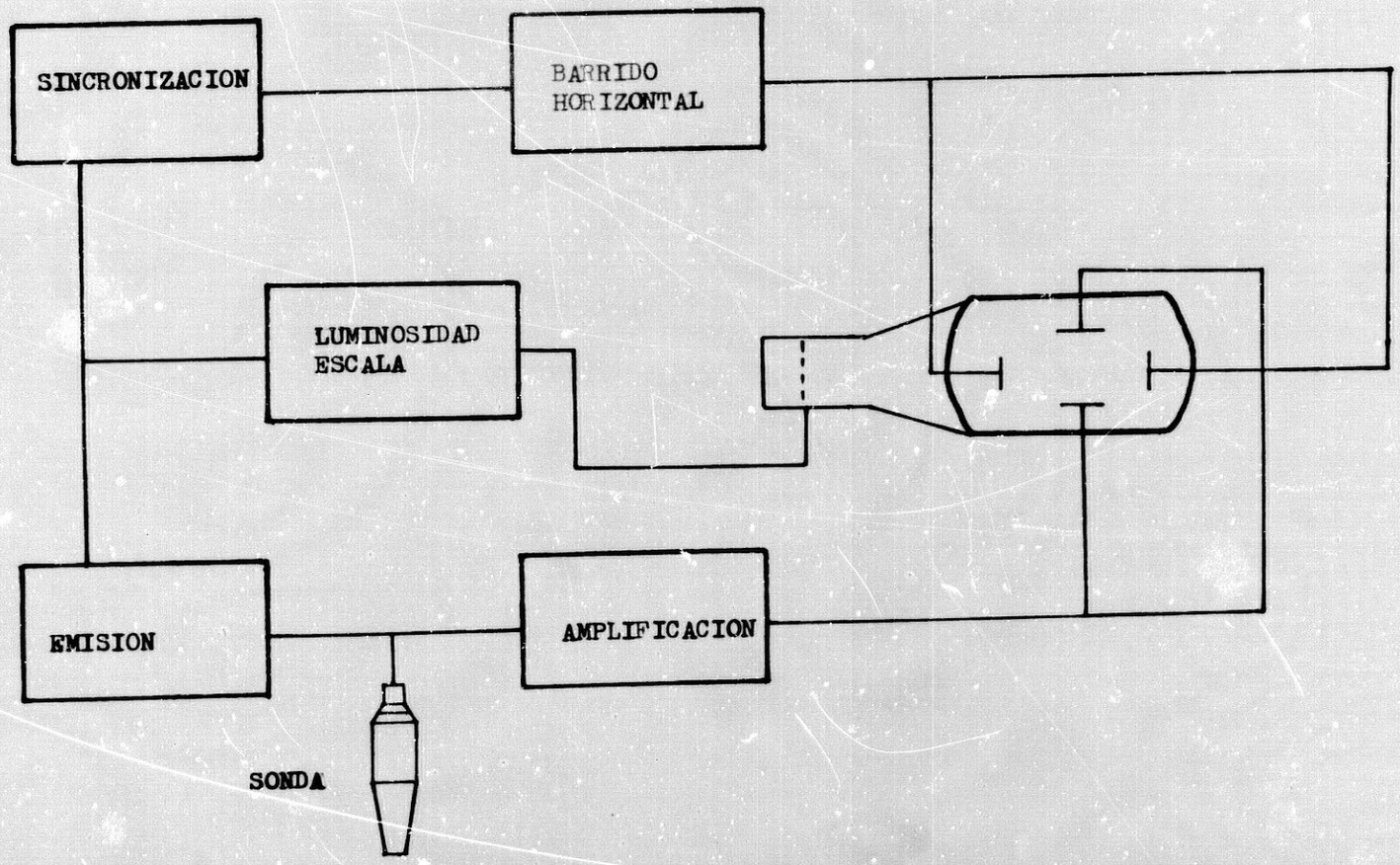

Figura 1.- Esquema de un ecógrafo

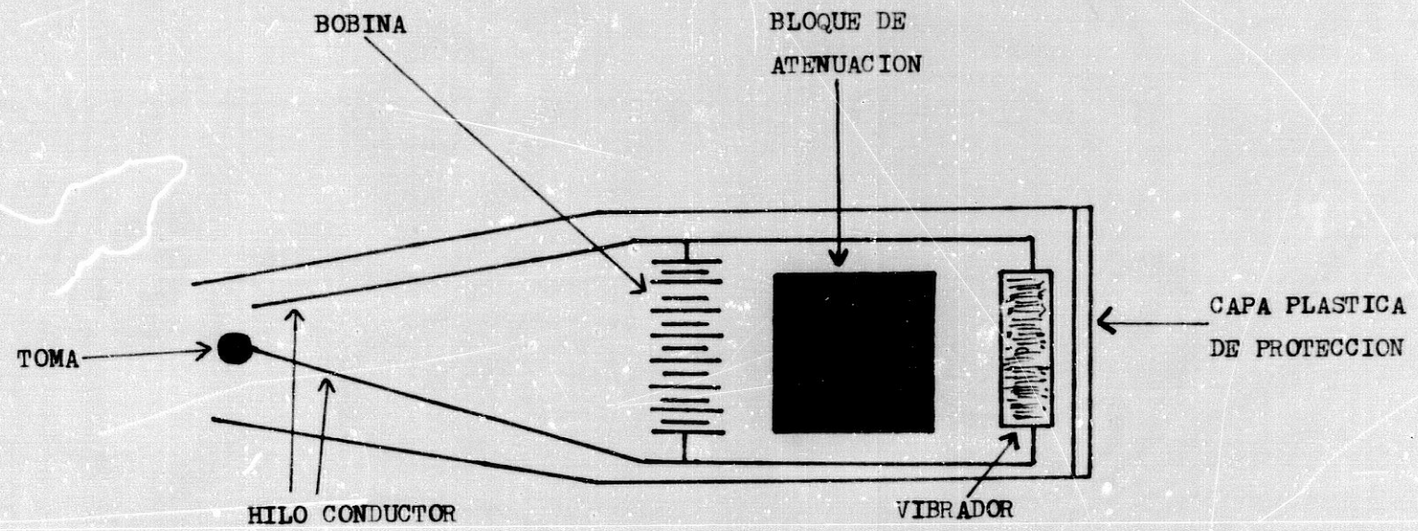

Figura 2.- Esquema de una sonda emisora-receptora

B) ANATOMIA APLICADA DE LOS SENOS PARANASALES.

Los senos de la cara constituyen un conjunto de cavidades neumáticas derivadas de las fosas nasales, las cuales se encuentran excavadas en las estructuras óseas paranasales (Legent)(88).

Los senos paranasales en número de ocho, cuatro a cada lado son: laberinto etmoidal, seno esfenoidal, seno frontal y seno maxilar (Testut)(145).

Su formación se inicia ya antes del nacimiento, a partir de las fosas nasales, cómo simples pliegues de la mucosa, pero no se convierten en grandes cavidades ni adquieren su configuración definitiva hasta la época de la segunda dentición (Pernkopf)(115).

Debido a que la ecografía sólo es aplicable al seno maxilar y frontal recordaremos exclusivamente la anatomía de ambos senos y sus relaciones con las celdas etmoidales.

1.-Anatomia aplicada del seno maxilar.

El seno maxilar o antro de Highmoro, es una cavidad neumatizada excavada

en el cuerpo del maxilar superior, anexo a la fosa nasal con la que comunica por el ostium maxilar.

Su origen es muy precoz, hacia el cuarto mes de la vida intrauterina, por invaginación del meato medio a nivel del infundibulo embrionario, de entrada en el espesor de la cápsula nasal, luego en la región orbitonasal del maxilar superior.

Es la única cavidad sinusal que está netamente individualizada en el nacimiento, bajo la forma de una hendidura aplastada de arriba abajo, del volumen de una haba (Legent)(88).

Su desarrollo, subordinado al del maxilar superior y los dientes, se hace sobre todo en el sentido antero-posterior en los primeros años. Desde los dos a tres años, la cavidad toma una forma piramidal y comienza a individualizarse netamente en la radiografía. Su crecimiento continúa hasta los quince años, salvo para la extremidad postero-inferior, que no toma su forma definitiva hasta después de la erupción del tercer molar o muela del juicio (figura 3).

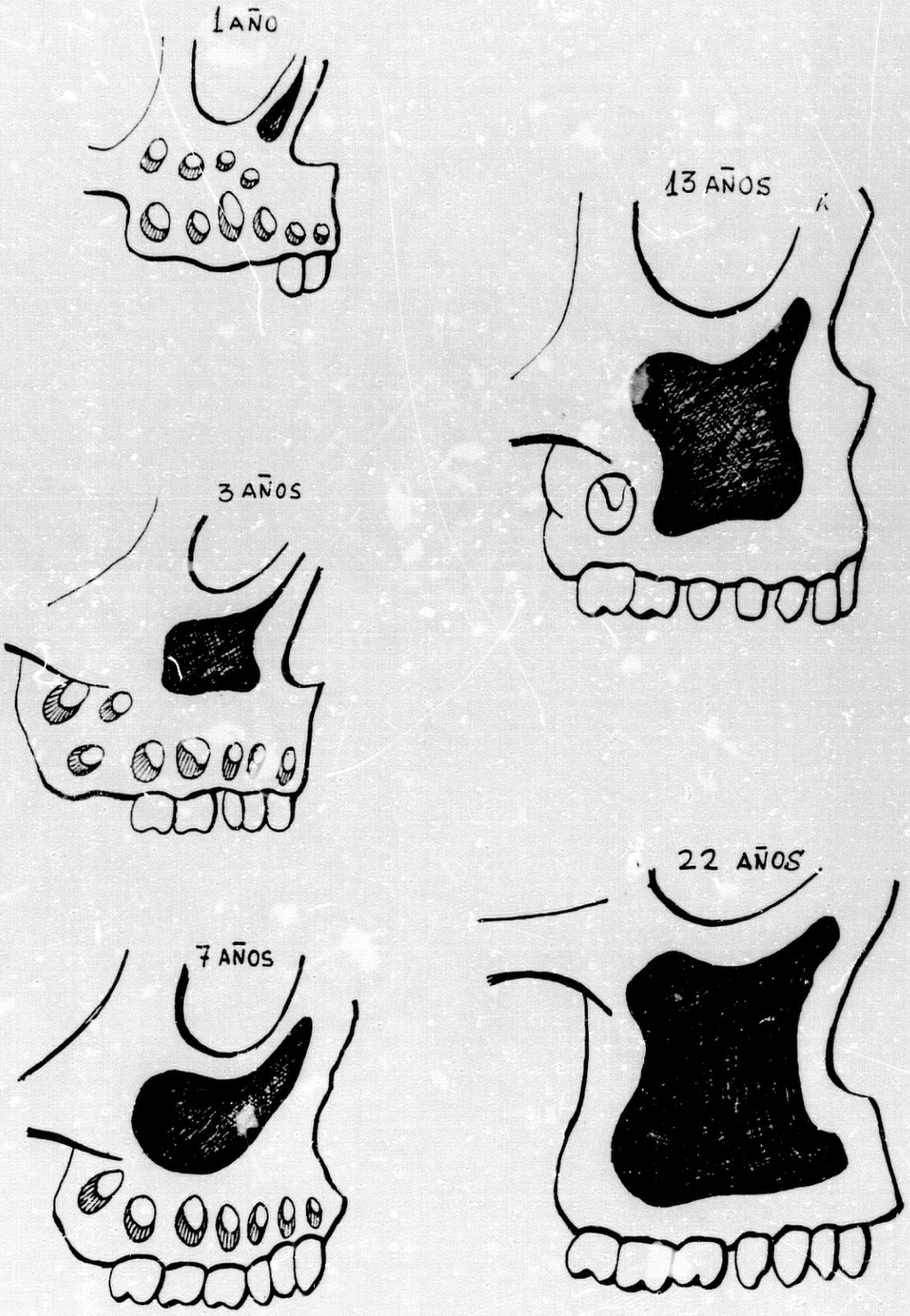

Figura 3.- Desarrollo embriológico del seno maxilar en relación con la edad.

El desarrollo es generalmente simétrico en ambos lados, pero pueden variar considerablemente de un sujeto a otro.

El seno maxilar puede ser considerado cómo una piramide cuadrangular, de base interna y vértice dirigido hacia afuera (Testut)(145).

Podemos por consiguiente considerar cuatro paredes, una base, un vértice y cuatro bordes.

Las paredes se distinguen según su situación, en anterior, posterior, superior e inferior. La pared posterior y la inferior no están separadas más que por un borde redondeado y romo, y pueden comprenderse en una sóla descripción con el nombre de pared posteroinferior.

La pared anterior es llamada también pared yugal por razón de las relaciones que tiene con la mejilla. Independientemente de las dimensiones de la cavidad sinusal, sube por arriba hasta el borde orbitario. Por el contrario, sus limites, hacia abajo y hacia adelante, varian segun la capacidad del seno, por ésto siempre es prudente, cuándo se

quiere abrir el antro para la resección de ésta pared, elegir para la trepanación su porción superior. Su límite inferior está representado normalmente por una línea que seguida de dentro afuera, se dirige primero oblicuamente hacia abajo y hacia afuera siguiendo el surco nasoyugal hasta la raiz del canino, o primer bicúspide; a partir de éste sigue paralela al reborde alveolar hasta el segundo multicúspide.

Mirada exteriormente, la pared yugal está más o menos excavada, y de ahí el nombre de fosa canina; ésta excavación es tanto más profunda cuánto más pequeño es el seno. Por arriba y a siete u ocho milímetros por debajo del reborde orbitario, presenta el agujero infraorbitario, por dónde sale el nervio del mismo nombre. Recubierta por las partes blandas de la mejilla, corresponde hacia abajo, a nivel del borde inferior, al fondo de saco gingivolabial. El espesor de la pared yugal es de un milímetro por término medio.

Esta pared yugal, es por su situación y espesor la pared utilizada para la exploración ecográfica de ambos senos maxilares.

por lo que resulta de enorme interés conocer sus posibles límites anatómicos.

La pared posteroinferior del seno maxilar es convexa, formando la pared anterointerna de la fosa cigomática. Su grosor es de dos milímetros.

La pared superior o pared orbitaria constituye el suelo de la órbita. Presenta una ligera inclinación hacia afuera, formando con la base del seno o pared nasal un ángulo diedro agudo, cuyo vértice está ocupado en parte por el orificio u ostium que pone en comunicación el seno con las fosas nasales: el orificio maxilar que estudiaremos más adelante. Esta pared está recorrida de detrás adelante por un conducto por el que discurre el nervio infraorbitario, rama terminal del nervio maxilar superior, o segunda rama del trigémino.

La base, también llamada pared nasal o interna, forma la pared externa de las fosas nasales. La inserción del cornete inferior la divide en dos porciones, una porción anteroinferior que corresponde al meato inferior, encontrándonos en ella de delante

atrás, la desembocadura del conducto lacrimo nasal, la apófisis auricular del cornete inferior y finalmente el palatino; otra porción posterosuperior más pequeña, que corresponde a parte del meato medio y termina, por delante y arriba, en el ostium maxilar.

La abertura del antro de Highmoro o seno maxilar existente a nivel del hueso maxilar se va a reducir muchisimo de tamaño por la oposición de los cuatro huesos que cercan su contorno. El hueso principal que cierra el agujero del seno maxilar es la apófisis unciforme, que se desprende de la pared anterointerna de las masas laterales del etmoides, cruzándolo diagonalmente de delante atrás y de arriba abajo. Los otros tres huesos que circundan el orificio del seno son: por delante el unguis, por abajo el cornete inferior y por detrás la porción vertical del palatino. La apófisis unciforme que cruza diagonalmente el orificio del seno se articula por una parte con la apófisis etmoidal del cornete inferior y por arriba con el reborde superior del propio orificio, formando así tres orificios de

tamaños diferentes: un orificio antero-inferior colocado debajo de la apófisis, un orificio posterior colocado detrás de la apófisis, y un tercer orificio anterosuperior colocado encima de ella, un poco por delante y encima del anterior (Testut)(146). La mucosa nasal al extenderse sobre el meato medio cierra completamente los dos primeros de éstos orificios, dejando libre el antero-superior por dónde se refleja para ir a tapizar el seno, y a través de él, en el sujeto provisto de sus partes blandas, se establece una comunicación entre el seno y el meato es el ostium maxilar, el cual se abre en el canal del infundíbulo.

Este orificio descrito es generalmente el único por dónde comunica la cavidad del seno con la fosa nasal. Excepcionalmente existe otro, mucho más pequeño y un poco hacia atrás, correspondiendo al orificio posterior del esqueleto, que se abre en el meato medio un poco por encima de la inserción del cornete inferior.

El ostium maxilar desemboca a nivel del seno en el fondo de una depresión en

forma de embudo:la fosita oval de Vilar-Fiol;en el fondo de ésta el ostium se pone en contacto con el inconstante conducto etmoido-maxilar de Vilar-Fiol en el que drenan una o varias celdas etmoidales anteriores,y en algunos casos el seno frontal.

El vértice del seno corresponde a la mitad interna del hueso maxilar en el cuál se prolonga más o menos según según las dimensiones de la cavidad sinusal.

Los bordes del seno maxilar no corresponden a las aristas de la pirámide a la que lo hemos comparado,sino más bién al contorno de la base,por lo cuál siendo ésta cuadrangular, se describen cuatro bordes: anterior, posterior, superior e inferior.

El borde anterior resulta de la unión de la pared yugal con la pared nasal,siendo a veces una estrecha hendidura cuándo éstas paredes están muy excavadas.

El borde posterior es muy ancho, correspondiendo en realidad a la pared anterior de la fosa pterigomaxilar.En él se

encuentran alojados los nervios dentarios posteriores.

El borde superior está formado por la unión del suelo de la órbita y la pared nasal estando en relación con la extremidad inferior de las celdillas etmoidales.

El borde inferior se describe también con el nombre de suelo del antro, porque constituye la parte más declive, el fondo en cierto modo, desciende en general algo por debajo de un plano horizontal que pasa por el suelo de las fosas nasales. Corresponde a la parte posterior del borde alveolar del maxilar superior y está en relación con los premolares y molares que en él se implantan, lo que facilita la infección del seno en las afecciones dentarias (Orts LLorca)(111).

La cavidad del seno maxilar es única en la mayor parte de los casos. Zuckerkandl y Gruber (166), en un estudio sobre 200 sujetos, en cinco de ellos lo encontraron dividido en dos por un tabique óseo completo. Pero no obstante, es frecuente encontrar tabiques incompletos óseos o

fibromucosos más raramente. Estos tabiques radican preferentemente en los ángulos anteroposterior y posterosuperior, y especialmente a nivel del suelo, circunscribiendo espacios a modo de celdillas.

El seno maxilar, cómo el resto de los senos paranasales sólo contiene aire en estado normal.

El revestimiento mucoso es una emanación de la pituitaria. Poca gruesa en estado normal, cuándo está inflamada adquiere en ocasiones un grosor superior a un centímetro. Contiene glándulas mucosas, a expensas de las cuáles se forman pequeños quistes que se encuentran tan frecuentemente en la superficie interior del seno.

Las dimensiones son muy variables según la edad, sexo, sujeto y en ocasiones de un lado a otro del mismo sujeto. Está más desarrollado en líneas generales en el adulto y en el sexo masculino. La capacidad media es de once a doce cm^3 según L. Testut (145) y de unos quince cm^3 para B. Anson (1966)(4), aunque puede llegar en ocasiones a ser de 25 cm^3 presentando prolongaciones

importantes, mientras que al contrario en algunos queda reducida a 2 cm^3, sea en éste ultimo caso, por detención del desarrollo de la cavidad quedando las paredes gruesas, sea por el saliente muy marcado en su luz de la fosa canina y pared nasal (Sieur y Jacob)(136). B. Anson en su Morris Human Anatomy (4) da cómo promedio las siguientes medidas: para el recién nacido siete a ocho mm de altura, cuatro a seis de anchura y tres a cuatro de profundidad, y para el individuo de quice años, treinta y uno a treinta y dos de altura, dieciocho a veinte de anchura y diecinueve a veinte de profundidad.

2.-Anatomía aplicada del seno frontal.

Los senos frontales son dos cavidades en forma de pirámide triangular, con el vértice superior y la base inferior, situadas a cada lado de la línea media y excavadas en el espesor del frontal. Puede considerarse para Sieur y Jacob (136), Mouret (108) y Testut (145) cómo celdillas etmoidales anteriores insinuadas entre las dos tablas del frontal y que han sufrido un desarrollo más o menos considerable.

Cada seno frontal proviene de una celdilla etmoidal anterior desarrollada entre las dos tablas del frontal. Lo más frecuente, ésta celdilla original es el infundibulo, situada en la extremidad superior de la gotiera uncibullar, pero puede tratarse de otras celdillas etmoidales anteriores. A veces, al mismo tiempo, una o más celdillas etmoidales homolaterales se hipertrofian abombándose bajo el suelo del seno frontal y constituyen las bullas frontales, o bien verdaderos senos frontales suplementarios (Legent)(88).

La individualización del seno frontal en relación a las otras celdillas etmoidales no se efectúa anatómicamente más que hacia los dos años, y hace falta esperar de seis a ocho años para que sea visible radiológicamente.

El desarrollo termina hacia los quince a veinte años, y varía en sus dimensiones y su asiento, según los sujetos y de un lado a otro en el mismo.

Los senos frontales están separados el uno del otro por un tabique anteropos-

terior, normalmente muy delgado, algunas veces grueso, siendo casi siempre completo. Sin embargo, a veces está perforado y comunican ambos senos. Situado en la línea media en su origen, es decir en la raiz nasal, el tabique se desvía muy a menudo hacia un lado a medida que se acerca a la parte superior de los senos y puede llegar en casos extremos a estar en sentido transversal, y encontramos que uno de los senos traspasando la línea media, ocupa en parte el sitio del otro (145).

El seno frontal tiene la forma de una pirámide triangular de base inferior, tendrá pués tres paredes, anterior, posterior e interna, un vértice y una base.

La pared anterior, también llamada frontal o subcutánea, sólo está recubierta por los planos superficiales de la región ciliar. Esta pared es la utilizada para la exploración ecográfica. Sus dimensiones en altura y anchura son proporcionales a la del seno, muy extensa cuándo el seno es grande, y tanto más estrecha cuánto más pequeño, pero por muy reducida que sea corresponde por lo

menos, a la parte de la eminencia frontanasal que está limitada hacia abajo por la raiz de la nariz, hacia arriba por una línea horizontal que une las dos escotaduras supraorbitarias, hacia afuera por el borde interno de la órbita y hacia adentro por la línea media.

El espesor de la pared anterior del seno es de unos cuatro mm. por término medio, habiéndose observado según L. Testut (145) , llegar en ocasiones hasta 12 mm. Cuándo es muy grande puede tener sólo uno o dos mm., siendo una pared muy frágil.

La pared posterior o posterosuperior es la llamada pared craneal, estando en relación con el compartimiento anterior del cráneo, es decir con las meninges, el origen del seno longitudinal y la punta del lóbulo frontal. Sus dimensiones varian en altura y anchura con la cavidad sinusal, siendo más amplia cuánto mayor es el seno. Existe siempre por pequeño que sea el seno y su espesor no varia muchpo con el volumen del seno, teniendo un grosor de alrededor de un mm.

La pared interna mira hacia la línea media, correspondiendo al tabique que separa ambos senos, el cuál ha sido descrito anteriormente.

El vértice dirigido hacia arriba, corresponde al ángulo que forman al unirse la pared anterior y posterior. Asciende por el frontal de forma más o menos sinuosa, tanto más arriba cuánto más desarrollado está la cavidad sinusal.

La base constituye la pared inferior u orbitonasal de ciertos autores, también designada suelo del seno. Sus dimensiones son muy variables, estando en relación con la capacidad del seno. Corresponde por su parte externa, a la mitad anterointerna de la órbita; y por su parte interna a las celdillas etmoidales y a la boveda de las fosas nasales. La union de la pared anterior con la base, forma el reborde orbitario por dónde sale el nervio supraorbitario a los tegumentos de la frente.

La cavidad sinusal frontal es muy irregular, estando subdividida, sobre todo en senos grandes, por tabiques incompletos en

una serie de celdillas .Existen éstos tabiques especialmente hacia arriba,en el ángulo de separación de las dos tablas del frontal,y hacia abajo y atrás,en el ángulo de separación de las dos láminas de la bóveda orbitaria.

En estado normal,la cavidad del seno está llena sólo de aire.La pequeña cantidad de moco secretado por la glándula de la mucosa se drena en las fosas nasales por el conducto nasofrontal.

Al ser la cavidad del seno frontal un divertículo de la fosa nasal,la mucosa del seno es una prolongación de la pituitaria. Muy delgada en estado normal,se engruesa y cubre de fungosidades al inflamarse.

Las dimensiones del seno varían considerablemente según los sujetos,incluso de forma a menuda en el mismo individuo de un lado a otro.En líneas generales está más desarrollada en el sexo masculino.Para Winckler y E.Lombard (160) en el hombre miden por término medio de 20-25 mm de altura, 25-27 de ancho y 10-15 de profundidad. Sin embargo, J.J Ballenger (12)

da las medidas de 30 mm de altura, 20-25 de ancho, 15-20 de profundidad y 6-7 ml de capacidad promedio.

Superficialmente estan limitados por una linea curva de concavidad inferior, que une la parte media de los dos arcos ciliares y corta la linea media a dos o tres cm por encima de la raiz nasal.

Las medidas descritas son sólo promedios, observándose con cierta frecuencia senos frontales que son más grandes o más pequeños.

Los senos grandes son más habituales en el hombre que en la mujer. Estos se pueden prolongar hacia arriba alcanzando y hasta rebasando las eminencias frontales; lateralmente hasta la apófisis orbitaria externa y por último de delante atrás desdoblando la parte interna de la bóveda orbitaria en sus dos tercios anteriores. Pueden llegar a invadir la apófisis crista galli y la espina nasal del frontal.

Los senos pequeños son mas frecuentes en el sexo femenino, con apenas el tamaño de un guisante en ocasiones, correspondiendo en

éste caso sólo a la excavación que presenta el ángulo superointerno de la órbita.

En la parte interna del suelo del seno se abre un conducto que pone en comunicación la cavidad sinusal con el meato medio, es el conducto frontal o nasofrontal. Sus dimensiones varian enormemente, en general es tanto más largo y estrecho cuánto más desarrolladas estén las celdillas etmoidales anteriores, y en particular los fondos de saco que ocupan el vértice del meato medio, por entre los que camina.

3.- Relaciones del seno maxilar y frontal con las celdas etmoidales.

El laberinto etmoidal está situado craneal y medial al seno maxilar, caudal al seno frontal y ventral al seno esfenoidal. Verdadero trayecto de unión entre todos los senos, sus relaciones son muy estrechas.

3.1 Relaciones con el seno maxilar.

La zona de contacto etmoides-maxilar es tanto más amplia cómo tanto más nos aproximamos al fondo de la órbita. A nivel del tercio anterior del borde superointerno,

por delante de la fosita oval, se realiza a través de una superficie muy estrecha, casi lineal entre uno y tres mm. de anchura. La comunicación es mucho más amplia hacia atrás, tanto más como más próxima al fondo de la órbita, tomando la forma de una superficie triangular de base posterior situada entre el suelo de la orbita y la lámina papiracea del etmoides craneal y lateral, el tabique intersinusal caudal y medial, y la apófisis orbitaria del palatino dorsal, donde se puede encontrar la prolongación de una celdilla etmoidal, del seno esfenoidal o del maxilar, pues se encuentra en los confines de éstas tres cavidades. A éste nivel el contacto se hace por las celdillas etmoideas-maxilares del sistema de la bulla y del etmoides posterior, que es la zona de ataque de éste en la intervencion de Lima (A. Hernández, 1952)(67).

La extension y espesor de ésta superficie de contacto etmoideo-maxilar es muy variable segun los sujetos.

Por otro lado, el orificio meático del ostium maxilar al abrirse en el canal

infundibular, se encuentra por encima de él la mayor parte de los orificios de las celdillas etmoidales anteriores y las del canal nasofrontal. Así, el seno frontal, etmoides anterior y seno maxilar, vecinos en la zona de drenaje, constituyen el complejo sinusal anterior.

3.2 Relaciones con el seno frontal.

Las relaciones de las celdillas etmoidales con el seno frontal se realizan a través del suelo del seno frontal y por el conducto nasofrontal que es transetmoidal.

La porción interna o nasal del suelo del seno frontal está en relación con las celdillas etmoidales, las cuáles cuándo están muy desarrolladas, pueden rechazando ésta porción del suelo, formar un notable relieve de la cavidad sinusal. Las eminencias así formadas son llamadas bullas frontales (Zuckerkandl) (106); pueden ser en número de cuatro, la posterior casi constante, la externa y la anterior frecuentes y la interna excepcional (Mouret)(108). Cuándo la bulla posterior está muy desarrollada puede

pensarse en la existencia de un seno frontal suplementario, el cuál no es otra cosa que ésta celdilla etmoidal anormalmente desarrollada (Mouret)(108).

Por otro lado, el seno frontal se relaciona con las celdas etmoidales a través del conducto frontal, el cual es transetmoidal. Las dimensiones de él varían considerablemente. En líneas generales, es tanto más largo y estrecho cuánto más desarrollada están las celdillas etmoidales anteriores, y en particular los fondos de saco que ocupan el vértice del meato medio, por entre los cuáles camina. Su dirección es oblicua de arriba abajo, de fuera adentro y de delante atrás. Su orificio superior o sinusal está colocado a cada lado del tabique medio, y su orificio inferior o nasal se abre en el vértice del segundo meato, generalmente en el canal del unciforme, a veces en el canal de la bulla y otras ocupa el sitio de uno de los fondos de sacos internos que tabican el vértice del meato medio.

Debido a las estrechas relaciones que presenta el orificio sinusal con los orificios de las celdas etmoidales que la rodean nos explican la coexistencia casi constante de afectación etmoidal y frontal. Cuándo el conducto nasofrontal se abre en el canal del unciforme,su orificio está igualmente por mediación de éste último,en relación inmediata con el orificio del seno maxilar; sus secreciones pueden penetrar en el seno maxilar e infectarlo secundariamente siguiendo aquél canal.

7) METODOS USUALES DE EXPLORACION DE LOS SENOS PARANASALES.

Los métodos específicos utilizados en la exploración de los senos paranasales incluyen a la diafanoscopia, la termografía, la punción o trepanopunción sinusal, el cateterismo sinusal, la endoscopia y pruebas funcionales y el estudio radiológico.

1. Diafanoscopia.

Este método de exploración es aplicado a los senos maxilares y frontales.

Se fundamenta en la permeabilidad del hueso y piel de éstas regiones por los rayos luminosos. La ocupación o relleno de los senos son capaces de originar una disminución o ausencia de ésta facultad, manifestándose por la opacidad de las zonas correspondientes.

Este método de fácil realización, poco costoso e inocuo para el enfermo, tiene el inconveniente de su poca fiabilidad, cómo puso de manifiesto McNeill en 1963 (103), en una serie de adultos correlacionando los hallazgos de la diafanoscopia con los

radiológicos y punción sinusal, apreciando que no era buena.

Su valoración en los niños es aún de mayor desconfianza debido a las diferencias anatómicas en el tamaño y forma de los senos.

Existen varias causas de error; una agenesia del seno frontal, un seno maxilar pequeño o unas paredes óseas y cutáneas de un espesor exagerado determinan una disminución de la transparencia o la desaparición total (Bertelli, 1984)(18).

Por otro lado, no todos los senos que se transparentan bien, quiere decir que estén sanos; pólipos o quistes grandes pueden ofrecer una transparencia suficientemente buena (Ruenes y Cuoto, 1978)(132).

Su ventaja es su inocuidad total pero a expensas de poca fiabilidad.

2. Termografía.

Es una tecnica inocua y sencilla, no invasiva, que sólo depende del registro de la radiación infrarroja que mana espontáneamente de las superficies corporales (Hodes y col., 1970)(69).

Esta técnica no ha sido muy difundida destacando los trabajos realiozados por J. Calvet en 1973 (24).

Parece tener cierta correlación en los procesos agudos sinusales, siendo de escaso valor en la patología crónica (I.Conde y col.,1981) (29) (Livshina y col., 1976) (90).

Ha sido principlalmente utilizada para la evolución de las sinusitis agudas y para el diagnóstico en mujeres embarazadas (Noyek y col.,1977)(110).

Por su validez nula en los procesos crónicos,el uso de la termografía en el estudio de la patología del seno maxilar y frontal ha sido muy limitado.

3. Punción sinusal.

Explora el contenido sinusal presentando a la vez un interés terapeutico y diagnóstico (Fontanel.,1982)(47).

La punción del seno maxilar es considerada cómo un método de alta fiabilidad desde hace años (Bjuggren y col.,1952) (19).

Sin embargo, para ciertos autores solo es fiable un resultado positivo, es decir el afirmar que hay patología (Draf, 1974) (38); es debido a que una pequeña cantidad de líquido claro o mucoso no es distinguible del líquido de irrigación y un tapón mucoso adherente puede no entrar por la aguja de la punción, ocasionando ambos casos falsos positivos.

Es recomendado por muchos autores evitar la punción hasta que la fase aguda de las sinusitis haya cedido (Bernstein, 1971) (17) o remitido un poco (Portmann, 1984) (118), lo que limita su uso cómo método diagnóstico.

La punción de un niño es recomendada bajo anestesia general (Bernstein) (17) (Pahor, 1978) (112).

Con una técnica correcta la punción del seno es un acto simple rápido y benigno; pero no está exenta de riesgos (Bertelli, 1984) (57).

Entre los posibles riesgos o incidentes hay que destacar:

-deslizamiento del trócar bajo la mucosa nasal.

-perforación de las paredes del seno, con posibilidad de penetrar en la fosa pterigomaxilar o cavidad orbitaria, con riesgo en éste último caso de flemón orbitario, sobre todo si el seno está inflamado, de enfisemas e incluso de punción del propio globo ocular (Poch Viñals, 1971)(116).

-complicaciones neurológicas mayores, aunque muy excepcionales, parecen debido a la inyección de aire con posterior embolia gaseosa, lo cuál ha sido ya citado desde 1907 por Hayek (62).

En el seno frontal se trata en realidad de una treparación, debiendo ser considerada cómo una pequeña intervención, y aconsejada la hospitalización; todo ello aumenta considerablemente las molestias para el paciente. Propuesta por Citelli en 1917 (27), es posteriormente utilizada por Zange y Moser (1926) (165), Beck (1933) (16), correspondiendo a Lemoyne en 1947 (89) la perfección y precisión de la técnica a seguir.

Entre los inconvenientes y riesgos de la trepanopuncion del seno frontal destacar:

-obligatorio control previo de sus dimensiones por radiología.

-no debe hacerse en el curso de una sinusitis aguda, pués implica riesgo de osteitis del frontal.

-perforaciones de la pared posterior, exponiéndo a complicaciones cerebro-meníngeas.

-casos de muerte subita, relacionados al igual que en la punción del seno maxilar, con una probable embolia gaseosa.

4. Cateterismo sinusal.

El cateterismo de los senos ha sido propuesto para el seno maxilar, frontal y esfenoidal. Aunque es más fisiológico que la punción está prácticamente en desuso por las dificultades técnicas que muchas veces tiene de acuerdo con las multiples variaciones anatómicas. Van Alyea (1950)(151) estudia en piezas anatómicas las posibilidades del cateterismo y se deduce en efecto de dichos estudios, la imposibilidad material de lle-

varla a cabo en muchos casos, tanto en el seno maxilar cómo en el frontal. La posición anatómica del ostium maxilar hace además difícil la posibilidad de obtener exudados en la mayoría de los casos.

3. Endoscopia sinusal y exploracion funcional.

La exploración endoscópica del seno maxilar, mediante ayuda de medios ópticos es un proceder de exploración conocido desde hace bastantes años.

Los primeros exámenes fueron realizados por Ritcher en 1902 (129) y Hirshman en 1903 (68), abordando la pared anterior del seno o a través de un alveólo. Spielber en 1922 (139) es el primero en utilizar la vía transmeática.

Messerklinger (1978)(104) y Terrier (1978) (144) han reglado las técnicas y descrito muy minuciosamente los hallazgos en diversas situaciones patológicas.

La utilización de la luz fría y lentes de Hopkins ha contribuido a un mejor desarrollo recientemente.

Es posible utilizarla en el seno maxilar por vía del meato inferior o de la fosa canina.

En el primer caso, es la técnica de la punción del seno maxilar, pero aquí una neuroleptoanalgesia, incluso una anestesia general es a veces necesaria en sujetos psiquiátricos.

Esta vía del meato inferior, presenta varios inconvenientes:

-una hemorragia puede molestar la observación endoscópica.

-no es a veces posible colocar el trócar, principalmente en grandes desviaciones de tabique.

-una parte del seno no es observada más que con óptivas laterales o retrogradas.

La vía de la fosa canina, bajo anestesia local, permite un excelente examen en visión directa de la más grande parte del seno, pero tiene los inconvenientes de exponer a:

-enfisema subcutáneo inmediato, debiéndose aconsejar al paciente que se suene suavemente durante dos o tres días.

-riesgo teórico de diseminación infecciosa o tumoral a la región geniana.

La vía combinada, defendida por Hellmich (60), precisa generalmente una anestesia general o neuroleptoanalgesia.

La endoscopia del seno maxilar, cual sea la técnica empleada, se revela superior a las incidencias radiográficas standards. Ofrece informaciones inigualables sobre el contenido sinusal (Fontanel, 1982)(48).

Illum y Jeppesen (1972)(73), realizándola en el 97% de sus pacientes adultos, demuestra una fiabilidad del 90% en el diagnostico de la patología del seno maxilar.

Las posibles complicaciones son al igual que en la punción, perforación de las paredes del seno, falsas vías y hemorragias a parte de la muy rara complicación neurológica.

En el seno frontal la técnica es parecida a la trepanopuncion, se puede inspeccionar todo el seno y el origen del canal nasofrontal.

Las precauciones a tomar son iguales a las de la trepanopunción; hospitalización.

esperar la remision de un brote agudo y referencia radiologica previa.

Podemos afirmar, que la endoscopia ha de considerarse como una exploración que puede dar informaciones de gran interés diagnostico, e incluso como método terapeútico, permitiendo biopsias, pequeñas intervenciones, etc, pero no puede ser un método de rutina debido a su agresividad, molestias ocasionadas al enfermo, tiempo de realización, y necesidad de anestesia general en ocasiones, la cuál es siempre obligada en niños.

Por otro lado, la posibilidad de introducir trócares de cierto calibre con motivo de la endoscopia del seno maxilar ha permitido el llevar a cabo diversas pruebas funcionales.

Conectando el trócar a un manometro, es posible estudiar las presiones sinusales estáticas, asi como sus variaciones con la respiracion. Con ésta prueba se obtienen datos sobre la permeabilidad del ostium. La prueba es simple y en caso de

obstruccion del ostium no hay variaciones de presion o son minimas.

También es posible conectar el trócar de la endoscopia a un rinodebitomanómetro con lo cual se obtiene la sinusodebitomanometria, obteniéndose así un estudio pormenorizado del débito y la presion, siendo por tanto una prueba mucho más sensible y analitica que la anterior .Pech y cols, 1982 (114) han estudiado con detalle éstos procedimientos, que indudablemente constituyen los métodos de exploración sinusales más sostificados, aunque su aplicación en la clínica es escasa por el momento.

6. Radiología.

En el momento actual, el diagnóstico de la patología sinusal es confiado casi enteramente a la clínica y examen radiológico, costituyendo la más importante ayuda técnica al otorrinolaringólogo (Mann, 1977) (93).

En la actualidad no se diagnostica nunca una sinusitis sin el concurso de la radiología, máxime porque, la sintomatología y

los datos de exploración clínica son cada vez menos demostrativo (Ciges, 1981)(26).

Sin embargo, para la sinusitis el riesgo de error en la interpretación radiológica es frecuente, de un 10 a 30% (Beck, 1977)(13).

Aparte de los errores técnicos e individuales la proyección de las diferentes estructuras anatómicas, pueden engañar a cualquier experto.

Entre los errores técnicos es de destacar una sobreinclinación de la línea base radiológica, la cual ocasiona pérdida de transparencia del antro, que puede ser tomada por patológica (Isaacson, 1978)(74).

Hay que resaltar la gran frecuencia de las asimetrías del seno maxilar, siendo para Pathero (113) de más del 87%, habiendo en un 20% de ellas, una diferencia de volumen entre ambos senos mayor al 30%.

Las asimetrías pueden ser ocasionadas, por diferencias de volumen realmente o por variaciones anatómicas en la forma (Beck) (15).

Las causas de una opacidad sinusal en ausencia de toda patología, puede ser debida a varias causas:

-disminución de la neumatización entre ambos lados superior a un 30%.

-variaciones de la forma de las paredes del seno maxilar, ocasionada por una excavación de la pared nasal o por un receso cigomático de forma diferente, rebasando éste último en más de un tercio el diámetro del seno, dando una opacidad marginal (15).

-pared posterior recta, la cuál da opacidad total, sobre todo en caso de seno pequeño o mediano.

-infradesarrollo de los recesos alveolares o ápices dentales, que pueden ocasionar una opacidad total o parcial (74).

-proyección en el seno maxilar de un gran seno esfenoidal (Rouvier, 1983)(131).

-proyección de los labios sobre las bases sinusales (131).

-aumento unilateral de la prominencia de los tejidos blandos de la mejilla, apareciendo opacificado el seno homolateral (Potter, 1987) (119).

La opacificación radiológica de los senos maxilares presenta un dilema clínico normalmente en la evaluación de los pacientes con signos y síntomas de enfermedad sinusal (73).

El diagnóstico diferencial de la opacidad patológica incluye: mucosa engrosada, pólipos, quistes, líquidos, cambios postoperatorios e incluso tumores (74).

No hay ninguna diferencia significativa de la opacidad producida por un tumor, líquido o engrosamiento mucoso (Samuel, 1953) (133) (Laszlo, 1981) (84).

Las radiografías standards presentan enormes dificultades para la valoración de los senos intervenidos, ya que da una opacidad por engrosamiento de su pared anterior, haciendo difícil o imposible valorar el contenido sinusal (Fontanel, 1982)(48).

En el seno frontal, la interpretación radiográfica de una sinusitis es muy difícil debida a la variación de forma y neumatización del seno (Jones, 1969) (76). La opacidad puede ser debida a secreción, mucosa engrosada, mucocele, quiste, tumor sólido y

falsamente por asimetria entre ambos lados o por senos pequeños con paredes gruesas. Sólo el nivel aire-liquido es un indicador fiable de secreción, ocurriendo de forma semejante en el seno maxilar, pero no hay que olvidar que una mucosa engrosada o muy edematosa puede estar cargada de líquido que toma la configuración de un nivel aire-liquido (Potter, 1987)(119).

Desde un punto de vista clínico, pronóstico y terapeútico, es de especial interés establecer si un seno contiene liquido o no, pués la presencia de secreciones de forma crónica indica disminución del drenaje, con deterioro del ostium sinusal y probable infección por la retención de dichas secreciones; requieren un tratamiento y seguimiento oportuno para no llegar a cronificarse (Revonta, 1979)(122).

Sin embargo, la radiologia presenta una gran dificultad para aseverar la presencia o no de liquido en la cavidad sinusal, siendo sólo fiable el mencionado nivel aire-liquido, el cuál se manifiesta en demasiadas pocas ocasiones.

En numerosos casos, en que apreciamos un engrosamiento mucoso o una opacidad total, sin observar un nivel líquido, en el momento de realizar la punción sinusal se aprecia la presencia de secreciones en su cavidad.

Numerosos autores han subrayado la baja fiabilidad de las proyecciones standards en el diagnóstico de líquido dentro del seno maxilar.

Ballantine y Rowe (1949) (11), encuentra en casos de opacidad total, líquido en más del 80% cuándo realiza la punción, y en casos de mucosa engrosada cerca del 10%.

Vourinen y col. (1962) (152), hace un estudio sobre 272 senos maxilares, utilizando las proyecciones radiológicas occipitomental, occipitofrontal y lateral, comparando sus resultados con la punción sinusal. Cuándo el seno era normal, la punción era negativa en el 94%; en los senos completamente opacos el 86% tenían líquido; en casos de mucosa engrosada sin nivel líquido, un 54% tenían punción positiva.

McNeil en 1963 (103), encuentra en la opacidad sinusal líquido por punción en el 88%; en caso de mucosa engrosada en un 66%.

Axelsson y col. (1970) (6), realiza un estudio de gran difusión y cita en numerosos trabajos. Consideran decisivo en el diagnóstico la demostración de líquido. Compara los hallazgos de la punción sinusal y el estudio radiológico en una serie de 301 senos maxilares. Utiliza las proyecciones occipitomental, occipitofrontal, lateral y axial. En las radiografías anormales de los adultos obtiene líquido en la punción en un 77% de ellas; en los casos concretos de una opacidad total llega a un 86% y en los de opacidad periférica a un 60%. En éste último caso, sólo en un 15% podía sospecharse radiológicamente por la presencia de un nivel líquido. Al realizar una quinta proyección, occipitomental con la cabeza colocada horizontalmente y el lado afecto abajo, la fiabilidad sube a un 88% en caso de opacidad periféerica. Concluye que es necesaria la quinta proyección, en caso de opacidad periférica en la que no se observa nivel

líquido, con lo que aumenta la exposición a la radiación y costos. El nivel de fiabilidad de la radiología normal era del 95%. Concluye que la mas pequeña cantidad de líquido detectable con la radiología es de alrededor de 5ml. pero con la quinta proyección.

Illum y col. (1972) (73), correlaciona la endoscopia y la radiología, concluyendo que ésta es incorrecta en un 29%, siendo la presencia de líquido mal diagnosticada en un 38% de los casos.

Mann y col. (1977) (94), entre otros estudios, compara las radiografías standards con la endoscopia, presentando un desacuerdo del 20%, habiendo tendencia a positivar en un 13,5% y a negativizar en un 6,7%. Concluye que la correlación de presencia de líquido no puede ser sospechada con garantías en presencia de radiografías que muestren opacidad total o parcial.

Waat-Boolsen y Karle (1977) (153), realiza un estudio sobre 486 senos, comparando la radiografía standard y la punción sinusal. Divide los senos en dos grupos de edad, de 3 a 12 años y de 13 a 93 respec-

tivamente. Demuestra en caso de radiografías normales, la presencia de líquido por punción en un 39% del grupo primero, y en un 15% del segundo. En caso de anomalías radiológicas, es la punción positiva en un 70% y 47% respectivamente; el 71% de los casos con punción positiva correspondían a opacidad total o nivel aire-líquido, siendo el resto opacidades parciales. Concluye que las proyecciones standards no son suficiente guía, considerando necesaria la punción. Critica de forma semejante el valor de la radiología en niños.

Kay y Setia (1984)(80), realiza un estudio sobre 62 senos correspondientes a pacientes de 6 a 72 años de edad. Compara los hallazgos radiológicos standards con la punción sinusal. De 51 senos alterados, sólo en un 2% se apreciaba un nivel líquido, el cuál era demostrado en un 40% en la punción. En caso de engrosamiento mucoso se demostraba líquido en un 24%, y en caso de opacidad total en un 54%. Concluye que la presencia de engrosamiento mucoso u opacidad es un pobre indicador de presencia de

secreciones, y que sólo la radiología mostrando normalidad o nivel líquido predice la ausencia o presencia de secreciones respectivamente con garantías

En la infancia se abusa del diagnóstico de sinusitis, ante una vaga cefalea y una supuesta anomalía radiológica. Las imágenes radiológicas son mucho más difíciles de interpretar por el exiguo desarrollo sinusal y por la presencia del aparato dentario definitivo (Ciges, 1981) (26).

La interpretación de la rediología en niños como medida de infección sinusal es problemática con desacuerdo en su fiabilidad (Caffey, 1977)(22) (Freidberg, 1976)(49).

En los niños hay una alta incidencia de alteraciones radiológicas de los senos paranasales, puesto de manifiesto por muy diversos autores.

Maresh y Washbur (1940)(101), descubre alteraciones radiológicas sinusales en un tercio de niños menores de seis años sin sintomatología alguna, que son explorados sin sospecha clínica.

Bjuggren y cols. (1952)(19), demuestra cambios radiológicos en el 24% de los niños de guarderías y escuelas. No encuentra líquido en los casos de radiología normal.

Shopfner y Rossi (1973)(135), encuentra con gran frecuencia anormalidades radiológicas en niños que padecen de vías altas respiratorias, llegando a observarlas en un 75%.

Hoshaw y Nickman (1974) (71), aprecia las anormalidades radiológicas en el 56% de los niños que acuden para ser intervenidos de drenajes transtimpánicos. De ellos hay líquido demostrable por punción en un 73%.

Uhari y col. (1977)(148), demuestra en un grupo de escolares no seleccionados, la presencia de anormalidades radiológicas en un 31% en Septiembre y de un 24% en Enero.

Revonta y Suonpää (1981)(124), en un estudio realizado sobre 185 niños, de edades comprendidas entre 4 y 10 años de edad, que acuden para ser intervenidos de amigdalectomía, adenoidectomía o timpanotomía bajo anestesia general, encuentra una radiografía anormal en el 40% de los niños. En el 62% de

los senos radiológicamente anormales demuestra la presencia de secreciones, mientras que un nivel liquido solo se observa en el 10%. En los casos de leve engrosamiento mucoso la punción era positiva en el 32% y en casos de moderada o grande alcanzaba el 77%. La radiografía era fiable en el 98% de los casos que se presentaba cómo normal.

Para complementar la radiologia simple y aclarar sus dudas se ha empleado la radiologia con contraste, la cual permite delinear anormalidades anatómicas o patológicas dentro de los senos paranasales, cómo mucosa engrosada, pólipos, quistes, tumores y fistula oroantral (Zizmor y Noyek, 1982) (164). Por otro lado, permite estudiar la función ciliar y permeabilidad del ostium, pués el contraste no debe permanecer en la cavidad del seno maxilar más de 72 horas, prolongandose el tiempo en caso de función alterada (Diamante, 1986) (34).

El medio de contraste puede introducirse con un trócar a través de la punción o cateterismo del seno (Forestier y Sicard, 1922) (49), o bien mediante el método de des-

plazamiento de Proetz (1930)(120). Son útiles a nivel del seno maxilar, y de fácil realización, no así en las demás cavidades. en las que se tropieza con el escollo de la punción o el cateterismo siempre difícil; el método de desplazamiento de Proetz no ha adquirido gran difusión, pués presenta el inconveniente de que el relleno de las cavidades no suele ser completo, haciéndose su interpretación difícil, o imposible (Ciges) (26), a parte de que la realización requiere bastante tiempo y precisa una gran colaboración del enfermo.

El método presenta los inconvenientes y peligros ya mencionados con motivo de la punción sinusal, al que hay que añadir la posible extravasación de contraste fuera del seno, sea a través de una fístula o de una fisura por la impactación del trócar, con reacción yódica regional e incluso general, con posible hipertermia, tumefacción de cara y enrrojecimiento (Maños y Buezo, 1978) (99). Por otro lado, el tiempo empleado dificulta su empleo para una sistemática diaria.

Para Doyon (1979)(38),el examen tomográfico,más preciso,simple y confortable para el enfermo,debe reemplazar hoy en dia totalmente al examen radiológico con contraste,no siendo ésta necesaria en la actualidad según Adams (1978)(1),en la evaluación de los senos paranasales.

A la menor duda del estudio radiológico convencional,para mejor analizar una opacidad sinusal o una pared ósea,es necesaria la tomografía,la cuál se podrá realizar en cortes frontales,sagitales o axiales, visualizándose mejor en el primer caso las paredes interna y externa,en el seguno caso las paredes superior e inferior,y en el último caso las paredes anterior y posterior (Doyon)(109).Una buena exploración tomográfica debe incluir siempre al menos su estudio en dos planos y en ocasiones es necesario realizarla en los tres planos distintos (Potter,1987)(119).

La tomografía permite visualizar con nitidez un plano de tejido a una determinada profundidad,siendo muy útiles para determinar la presencia de fracturas o destruc-

ciones óseas por un tumor (Zizmor y Noyek, 1982)(165). Por otro lado, nos permite visualizar mejor la posible naturaleza de una opacidad sinusal en el estudio convencional, mucosa engrosada, quiste, etc.

La tomografía de los senos paranasales está indicada siempre que la extensión de los procesos patológicos no pueda determinarse con claridad por las técnicas convencionales, o bien cuándo las áreas sinusales están oscurecidas por la superposición de otras estructuras (Laszlo, 1981)(84). Es evidente que la tomografía es requerida con menor frecuencia en los procesos inflamatorios agudos que en las otras afecciones patológicas de los senos paranasales (84).

La tomografía convencional ofrece al rinólogo una gran ayuda diagnóstica en la patología nasosinusal, pero ella, como es obvio, no se puede emplear cómo método de rutina ante todo paciente que sospechemos patología a éste nivel. Su requerimiento debe ir siempre precedido de un estudio radio-

lógico convencional, y sólo ante la duda en ella solicitarla.

Todos los métodos radiológicos expuestos, debido a las dosis acumulativas de irradiación, presentan un considerable inconveniente para seguir la evolución de un proceso sinusal y poder así valorar el tratamiento médico efectuado; la irradiación nos limita su empleo, sobre todo en niños, sin olvidar su contraindicación en mujeres embarazadas. En resumen, la radiología no es un método para reiterar.

Dentro del examen radiológico, queremos hacer una mención especial de la tomografía axial computarizada y de la resonancia magnética nuclear por los avances que ellas representan para el diagnóstico por imagen.

La tomografía axial computarizada (TAC), es un nuevo método radiológico que ha significado un gran adelanto diagnóstico en la práctica clínica, ya que permite la representación gráfica y el examen morfológico simultáneo de tejidos blandos de diversas densidad, al igual que de tejidos

óseos y de cavidades que contengan aire y liquido (Quesada,1981) (121). Este sistema descubierto por Hounsfield en 1972 (72),se concibió al principio para los exámenes neurorradiológicos,pero gracias a las nuevas técnicas e instrumentación ha ido extendiéndose al estudio del resto de la patología del ser humano.

La TAC constituye la técnica incruenta más completa para el diagnóstico de las enfermedades complicadas o graves de la rinofarnge,cavidad nasal y senos paranasales (Bohman,1981)(21) (Burman,1979)(22).

En caso de traumatismos,resulta muy útil para evidenciar fracturas de los huesos faciales y senos permitiendo además demostrar la presencia de hematomas intracraneales.La inclusión de la región facial en el estudio inicial puede ahorrar al paciente otras exploraciones (Claussen,1977)(28).

En cuanto a los procesos infecciosos,se visualizan muy bien las alteraciones difusas de los tejidos blandos y senos paranasales adyacentes,siendo la mejor técnica para valorar la extensión de las

infecciones graves y sus posibles complicaciones, osteomielitis, abcesos, infecciones intraorbitarias, etc. (Carter, 1987)(25).

En caso de tumores, la TAC nos permite apreciar su localización, extensión, invasión o no de regiones vecinas, y rechazamiento o destrucciones óseas, todo lo cuál es de extraordinario interés para la terapeútica a seguir. Además, por la localización, vascularización, densidad, etc, podemos sospechar de que tipo de tumor se trata en numerosas ocasiones (Duncan, 1979)(41) (Elie, 1980) (45) (Maniglia, 1979)(93).

En caso de sospecha de tumor vascular la administración de contraste por vía intravenosa nos la identifica, cómo por ejemplo los angiofibromas (Duckert, 1978) (40) (Weinstein, 1978) (154), que aunque benignos, destruyen hueso, invaden los senos y a veces se extienden a la cavidad intracraneal a través de los orificios neurales, canal carotídeo, etc.

A pesar de la alta información dada por la TAC, ésta no puede ser empleada cómo método de rutina debido a una serie de

inconvenientes, cómo altos costes, tiempo empleado, y poca disponibilidad, ya que el radiólogo se ve obligado a compartir con él todas las solicitudes de estudios provenientes de otras especialidades médicas, sin olvidar la dosis de irradiación. De ahí, que generalmente quede limitado para el estudio de traumatismos craneofaciales, sospecha de complicaciones por procesos infecciosos, sospecha o estudio de extensión de un tumor, y para la valoración de la evolución de un tumor trás tratamiento quirúrgico, radioterapia o quimioterapia para determinar la presencia de recidivas (Carter, 1987)(25).

El impacto causado por la aparición de la resonancia magnética nuclear en el campo del diagnóstico por la imagen, es uno de los mayores acontecimientos de los últimos años en la esfera médica (Gili, 1985)(55). La técnica es basada sobre los trabajos de Paul Lauterbur en 1973 (85), quién demuestra por primera vez la aplicación de la resonancia magnética para imagen de protones usando campos magnéticos, alcanzando un nivel

tecnológico suficiente para empezar a conseguir imágenes clínicas en el año 1982, evidenciando rápidamente su fiabilidad para detectar y delimitar los procesos patológicos en todas las regiones del cuerpo (Young, 1982)(162) (Alfidi, 1982)(2) (Moon, 1983) (106) (Gamsu, 1983) (52). Dentro del campo de la otorrinolaringología ha sido utilizada a nivel del cuello (Lufkin, 1983) (91) (Stark, 1984) (140, 141), oído (Daniels, 1984)(33), cavidad oral (Unger, 1985) (149) y nasofaringe, cavidad nasal y senos paranasales (Dillon, 1984) (36) (Moore, 1986) (107) (Zimmerman, 1987)(163) (Baker, 1986)(7).

La técnica se basa en la obtención de imágenes mediante la señal recogida en una bobina al relajarse los núcleos de hidrógeno que han sido previamente excitados mediante ondas de radio bajo un campo magnético (Gili, 1984)(56). El contraste en la imagen depende de una serie de parámetros intrínsecos (D, densidad de núcleos de hidrógeno; T_1, facilidad en la liberación energética; T_2, sincronismo en la relajación y ø, flujo) y de parámetros extrínsecos (función de la

secuencia de pulsos utilizada y de sus variables).

La imagen por resonancia magnética de los senos paranasales ha revelado la patología con gran claridad (Moore,1986)(107).Cualquier enfermedad que afecte a los senos paranasales producirá una señal de resonancia magnética,y en general las lesiones inflamatorias pueden ser distinguidas de los tumores en que su T_2 es de tiempo mayor (Baker,1986)(7),siendo para Zimmerman (1987)(163),capaz de distinguir incluso entre contenido hemorrágico y derramen seroso.Es relativamente insensible en el reconocimiento de las alteraciones óseas,donde los protones de hidrógeno no son móviles y producen una señal vacía,de ahí que éste sea el mayor inconveniente en caso de que éstos detalles óseos sean requeridos,caso de fracturas o tumores (Han,1984)(61). No obstante,en caso de fractura un contenido de sangre es apreciado cómo un área de señal de alta densidad (Dietrich,1986)(35).En caso de tumores,la destrucción puede ser deducida de la extensión de la masa de tejidos blandos a

través de los límites anatómicos,a otras regiones anatómicas vecinas a las que invade (Han)(61).Por otro lado,cualquier proceso patológico desarrollado en los senos paranasales que producen resonancia magnética, puede proveer el contraste necesario para delimitar las paredes (Baker)(7),lo cuál no es posible en el seno normal aireado,el cuál carece de señal.En el momento actual es preciso solicitar la TAC cuándo precisemos los detalles óseos.

La resonancia magnética aporta en cambio enormes ventajas. Ofrece en sus imágenes información histoquímica. No aparecen artefactos producidos por las interfases y permite obtener información en cualquier plano del espacio,incluido el sagital,sin tener que movilizar el paciente;es una técnica en la cuál no se han demostrado efectos biológicos adversos en su utilización clínica,que no utiliza radiaciones ionizantes y que se ha demostrado que tiene igual o superior poder diagnóstico que otros métodos en un amplio campo de la medicina.

Para obtener imágenes en planos distintos, únicamente es necesario someter éstas regiones a campos magnéticos diferentes, sin tener que movilizar para nada al enfermo.

No se han comprobado efectos nocivos ni para el paciente ni para el personal profesional; los únicos enfermos que no pueden ser explorados son los portadores de marcapasos cardíacos, por alteración producida por el campo magnético, y extrema precaución en los portadores de clips quirúrgicos (Gili y Sanz, 1984)(57).

En el momento actual, el gran inconveniente que presenta, a parte de su relativa pobre habilidad para examinar lesiones óseas o calcificadas (Stark) (141), es el largo tiempo de exploración requerido, sobrepasa generalmente una hora, en la cuál es preciso la colaboración del paciente, ya que el movimiento puede destruir la imagen. El material técnico es de alto precio, así cómo los costes de mantenimiento. Estos inconvenientes hacen que en el momento actual su empleo quede muy limitado, no permitiendo su utilización cómo método de rutina, aunque es

de esperar que en un futuro puedan ser corregidas estas desventajas.

G.-USO DE LA ECOGRAFIA EN LA PATOLOGIA SINUSAL. APLICACION Y ESTADO ACTUAL.

La aplicación de los ultrasonidos para el estudio de los senos paranasales fué propuesto por Kiedel en 1947 (81), en una publicación sobre posibilidades del uso de éstos en la medicina.

Ginzburg en 1961 (58) experimentando en senos maxilares de humanos y conejos encontraba que los cuerpos extraños y el agua, podian ser detectados en ellos con los ultrasonidos, por lo que sugeria el uso de éstos en el diagnostico de las enfermedades sinusales.

La primera publicación exponiendo los posibles hallazgos y su interpretación es realizada por Kitamura y Kanenko en 1965 (82) utilizando el método A. Se basan en la impenetrabilidad por los ultrasonidos de las cavidades sinusales llena de aire, es decir normales. Ponen de manifiesto el eco de la pared posterior en las sinusitis con secreciones, asi cómo la aparición de ecos muy irregulares desde la superficie hasta el

fondo de la cavidad en el cáncer del seno maxilar. Estos autores orientaron su publicacion con el propósito de que la ecografia fuera un método de diagnóstico diferencial entre sinusitis y procesos tumorales. No presentan serie clinica ni mencionan el número de senos estudiados.

Gilbricht y Heidelbach en 1968 (53) actuando experimentalmente en senos maxilares durante autopsias y en vivos, describen y ponen de manifiesto el eco normal del seno lleno de aire y el eco patológico cuando éste se llena de agua.

Gilbricht y Heidelbach en 1969 (54) y Spranger en 1970 (138), verifican el diagnóstico de secreción por aparición de un eco posterior en estudios experimentales sobre modelos y humanos.

Kitamura en 1969 (83) y Spranger en 1970 (138), mencionan la posibilidad de su uso para los senos frontales, hasta entonces limitada para los senos maxilares, pero es Heidelbach y Gilbricht en 1969 (64), quienes publican el primer método con modelos

experimentales y clínicos para el diagnóstico de secreciones en el seno frontal.

Kitamura y col. (1969) (83) introduce la posibilidad del uso del modo B en la patología sinusal, limitándose a mencionarla y no ofreciendo resultados.

En la década de los setenta, la ecografía es evaluada por Mann con el modo A (1975)(96) y modo B (1976) (97), confirmando los resultados de autores precedentes, añadiendo que el engrosamiento mucoso puede ser apreciado como un aumento en la profundidad de los dos picos u ondas que forman el eco del seno normal. Incluye la ecografía por primera vez como exploración rutinaria de los senos paranasales en la Universidad de Freiburg (Alemania) en 1975, publicando en el 1977 (94) la primera serie clínica de la literatura, en la que pone de manifiesto la fiabilidad de la ecografía cómo método diagnóstico de las sinusitis maxilares, siendo los senos controlados por punción. La serie consta de 256 senos afecto de sospecha de sinusitis maxilar aguda, observando una buena correlación con la punción en un

90,2%. En los casos dónde los ultrasonidos demostraban liquido éste era comprobado afirmativamente en un 93% durante la punción. Posteriormente sugiere que para diferenciar entre engrosamiento mucoso, tapón mucoso y tumor puede ser útil el modo B, pero no ofrece resultados.

Revonta en 1979 (122) publica la primera serie clínica en niños, dónde pone de manifiesto la fiabilidad del método en las sinusitis maxilares, controlando los senos por punción. Su serie consta de 76 senos puncionados bajo anestesia general por motivos de otras intervenciones, alcanzando una fiabilidad del 96%. En una serie posterior publicada en el mismo año (123) sobre 135 senos maxilares de niños, realizando la misma sistemática alcanza un 94%.

Isaacson y Edell en 1978 (74), en una serie de 35 senos maxilares, sugieren el examen con dos niveles distintos de amplificación, para distinguir liquido de masa solidas con gran facilidad, ya que en éste último caso, aparecen ecos internos más o menos regulares, pero encuentra difícil dis-

tinguir entre mucosa polipoidea y tumor. No menciona los tumores estudiados.

Mann en 1979 (95) expone la posibilidad de diferenciar secreción, sangre, tumor benigno y maligno usando tres niveles distintos de amplificación. Refiere la aparición de un "temprano eco posterior" en casos de lesiones polipoideas aisladas de la pared anterior y la presencia de un eco doble en casos de quistes al aumentar la amplificación. No presenta serie clínica.

Revonta en 1980 (125) expone los criterios precisos que debe reunir un eco posterior para que sea considerado cómo signo de secreción. El eco es de alta intensidad, distanciado del inicial al menos en 3,5 cms en el seno maxilar adulto y de 2 cms en el del niño, y por último, debe ir precedido de un espacio libre de eco de al menos la mitad de la distancia desde el eco inicial al eco posterior. En caso de tratarse de un seno frontal la distancia al eco inicial debe ser superior a un cm, siendo el resto de las condiciones semejantes. Notifica que el cambio de posición de la cabeza puede

ser un signo para distinguir liquido libre de formacion quistica,ya que en caso de esta el eco posterior no se desplazaria,aunque concluye sin concederle mucha fiabilidad a esta maniobra. Con los criterios expuestos presenta una serie clinica de 170 senos maxilares de adultos comprobados por puncion con una fiabilidad de la ecografia de un 90%,y otra serie de 130 senos maxilares de niños con una fiabilidad del 94%,siendo en el global de los 300 senos maxilares de un 91%.

Uttenweiller en 1980 (150) encuentra un acierto de un 89% en una serie de 143 senos,comprobados por puncion,sinuscopia o antrotomia.

Revonta en 1981 (124) en una nueva serie de 130 senos maxilares de niños comprobados por puncion encuentra un 94% de acierto para determinar la presencia de liquido.

Böckmann en 1982 (20) encuentra una concordancia entre la radiologia y la ecografia para confirmar o descartar patologia de un 95% en una seie de 100 pacientes.

Jannert en 1982 (75) en una serie de 138 senos maxilares controlados por punción, sinuscopia o antrotomía, encuentra una confidencia del 97% para descartar o aseverar la presencia de patología.

Revonta en 1982 (126), encuentra una fiabilidad para determinar la presencia de líquido en el seno maxilar del adulto de un 89% en una serie de 88 senos comprobados por punción y de un 87% en caso de niños sobre una serie de 61 senos.

Mann en 1977 (98) presenta una serie clínica en el examen de senos frontales con ultrasonidos, comparándolos con los hallazgos radiológicos. Su serie consta de 305 senos frontales; todos los radiológicamente normales, 182 senos, lo fueron también con la ecografía; de los 64 con ligero engrosamiento mucoso, un 3% contenía secreciones según la ecografía; de los 24 con abundante engrosamiento mucoso, un 25% indicaba secreción la ecografía; por último, de los 24 con opacidad total, la ecografía sospechaba secreción en un 37,5%.

Revonta en 1980 (125) publica la primera serie clínica de senos frontales comprobados por trepanopunción. La serie consta de 20 senos, siendo la fiabilidad de un 95% para averiguar la presencia de secreciones.

Jannert en 1982 (75) en una serie de 10 senos frontales, aprecia una fiabilidad del 90%, siendo comprobados por trepanopunción.

La única serie clínica publicada hasta el momento actual, en la que se plantea la ecografía cómo método para el diagnóstico específico del contenido sinusal maxilar, es realizada por Jannert en 1982 (75), exponiéndo los hallazgos ecográficos según los distintos contenidos sinusales, controlando los senos por punción, antrotomía o sinuscopia. La serie consta de 78 senos maxilares, distinguiendo entre engrosamiento mucoso, secreción y quiste, encontrando un acierto ecográfico del 78%. No hay ningún caso de formaciones polipoideas, tumor o tejido de granulación debido a intervenciones previas.

Trigaux en 1984 (147) en una serie de 52 senos maxilares, de los que solo comprueba su contenido en catorce de ellos por sinuscopia; concluye que el poder de discriminación es bueno para la presencia de líquidos y menor para los engrosamientos mucosos, pero son escasos casos para poder concluir en porcentajes.

Las características de las sondas utilizadas por los diversos autores, varían tanto en su frecuencia cómo en su diámetro. Con respecto a la frecuencia, oscila desde los 2,25 MHz utilizados por Bockmann (20) y Edell (43) a los 6 MHz empleados por Revonta (124, 125, 127) y Beck (15). Con respecto al diámetro va desde los 0,6 mm de Trigaux (147) a los 13 mm de Rohr (130).

En resumen, en nuestra revisión hemos observado que todas las series clínicas publicadas hasta el momento actual, bastante escasas, se limitan a determinar la fiabilidad de la ecografía para averiguar la presencia de líquido, aunque se conocen diversos patrones ecográficos, y es solamente la publicada por Jannert (75) quien plantea el

diagnostico especifico del contenido sinusal, pero distinguiendo sólo engrosamiento mucoso, quiste y secreción, no habiendo en ningun caso formaciones polipoideas o tumor. Por otro lado, no hay ninguna serie clinica que determine su valor en caso de senos intervenidos con anterioridad, lo que seria de un gran interés debido a la dificultad de la valoración de éstos con el estudio radiológico convencional.

III.- PROPOSITIO

III.-PROPOSITO.

La ecografía es una técnica de exploración ampliamente utilizada en ciertos campos de la medicina desde hace años, cómo cardiología, ginecología, aparato digestivo y urología entre otros, manifestándose cómo un método sencillo, rápido, inocuo, indoloro y muy fiable.

En el campo de la patología sinusal, motivo de consulta muy frecuente para el O.R.L., la ecografía es hoy día motivo de cierta controversia y su aplicación en la clínica diaria no está generalizada., siendo por otro lado muy escasas las series clínicas publicadas y éstas muy limitadas en sus objetivos. Debido a ello consideramos de interés el llegar a un conocimiento lo más exacto posible de las posibilidades diagnósticas de éste método de exploración para intentar establecer su capacidad de diagnóstico en las cavidades paranasales. Por ello nos proponemos:

-Establecer cuál es el máximo espesor óseo capaz de atravesar.

-Conocer el mínimo engrosamiento mucoso capaz de detectar.

-Determinar la mínima cantidad de líquido posible de descubrir.

-Estudiar los diferentes patrones ecográficos según los distintos contenidos sinusales: engrosamiento mucoso, secreciones, coágulos, masas polipoideas, tejido de granulación, tumor y quiste.

-Valorar su capacidad de screening para asegurar o descartar la existencia de patología sinusal.

-Investigar su capacidad para determinar la ocupación patológica específica del seno maxilar y frontal.

-Comprobar su valor en caso de senos intervenidos con anterioridad.

-Comparar sus resultados con los obtenidos en el estudio radiológico convencional de los senos paranasales.

IV.- MATERIAL Y METODO

A-Material.

1.Material experimental.

Nuestro estudio ha sido realizado en tres tipos diferentes de modelos experimentales.

1.1 Hueso medular de vaca: se han utilizado cinco huesos frescos variando su diámetro interno de 16 a 60 mm y el espesor de sus paredes óseas entre 5 y 20 mm.

1.2 Seno maxilar impermeabilizado de cráneo humano: hemos empleado tres senos maxilares pertenecientes a tres cráneos humanos, impermeabilizando la cavidad sinusal con latex.(figs.4 y 5)

1.3 Seno maxilar sintético: ha sido moldeado de un cráneo humano distinto a los anteriores, construyéndose con material de devcon, el cual es una sustancia plástica utilizada en aeronáutica cómo pasta selladora (fig.4).

2.Material humano:

La investigación clínica ha sido realizada en 342 senos maxilares y 196 senos

frontales, correspondientes a 197 pacientes, de los que 125 eran hombres y 72 mujeres, de edades comprendidas entre 6 y 75 años. En la tabla 1. exponemos el número de pacientes por décadas de edad.

Todos los pacientes estudiados presentaban síntomas de sospecha de patología sinusal y fueron remitidos para estudio al Servicio de Otorrinolaringología del Hospital de la S.S. de Cádiz, a partir de consultas externas, urgencias o consultas intrahospitalarias. Los síntomas predominantes eran cefaleas, obstrucción nasal, rinorrea y algias faciales.

El diagnóstico clínico de los pacientes una vez concluido su estudio, incluyendo aquellos que presentaban sus senos paranasales normales ha sido el siguiente:

Cefaleas vasomotoras	14
Rinitis vasomotoras	4
Rinitis hipertrófica	3
Sinusitis maxilar aguda	22 (6)
Sinusitis maxilar crónica	90 (44)
Sinusitis maxilo-etmoidal aguda	1

Pansinusitis aguda	6 (1)
Pansinusitis crónica	9 (5)
Sinusitis frontal aguda	4 (2)
Osteoma seno frontal	2
Poliposis nasosinusal	37
Quistes de retencion en s. max.	3
Carcinoma seno maxilar	4
Hematosinus maxilar	1

	200

(entre paréntesis los casos en que la afectación sinusal era bilateral)

La suma total de pacientes presenta tres enfermos más debido a que en ellos la patología de un lado y otro eran distintas en dos casos, y en el tercero afecto de una sinusitis maxilar crónica se apreciaba casualmente un osteoma frontal el cuál no le daba clínica alguna. De todos los senos estudiados en 22 senos maxilares pertenecientes a 13 pacientes había antecedentes de haber sido intervenidos radicalmente con anterioridad a nuestro estudio.

Figura 4a.-Material experimental.Senos maxilares impermeabilizados de diferentes cráneos humanos. La impermeabilización de la cavidad sinusal es realizada con latex.

Figura 4b.- Material experimental. A la izquierda seno maxilar impermeabilizado de forma semejante a los de la foto superior perteneciente a otro cráneo humano. A la derecha:seno maxilar sintético de devcon moldeado de un seno maxilar.

Figura 5.- Material experimental. Visión craneal de la cavidad sinusal de un seno impermeabilizado. En él apreciamos la abertura creada en su pared superior para introducir los diferentes contenidos experimentales. Podemos observar su investidura interna con latex para impedir que se filtren por sus paredes los contenidos líquidos.

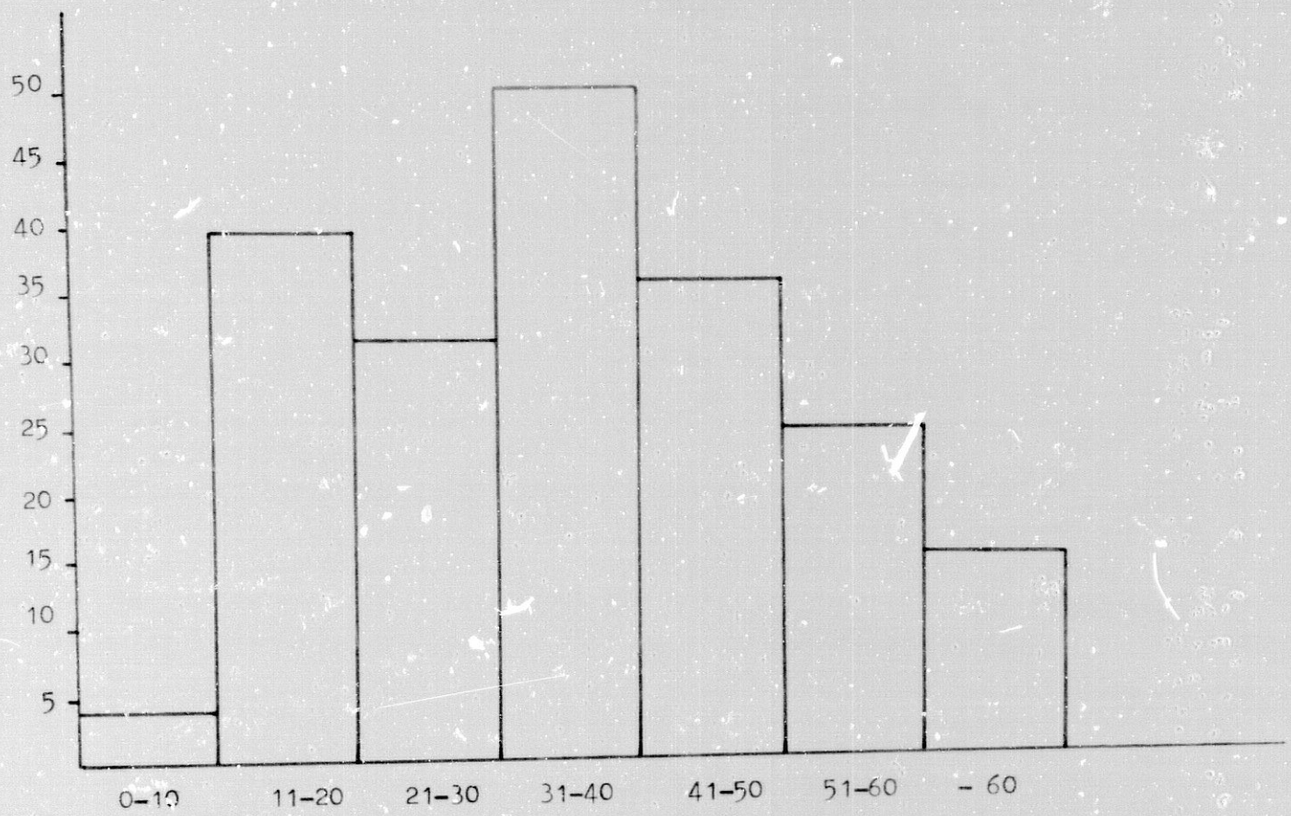

Tabla 1.- Edades de los pacientes estudiados

3.Material de exploracion.Ecógrafo.Sonda.

El ecógrafo empleado ha sido el ECO-OFTALMOGRAFO 7200 M.A. de la casa austriaca Kretz (Fig. 6). Reune las siguientes caracteristicas:

-medidas: 43 x 17 x 48 cm.

-peso: 16,5 kgs.

-conexión a la red: 60 watios
110/120 voltios
40-60 ciclos

-gama de frecuencias de trabajo de 6-15 MHz.

-tipo de imagen A

-amplificador con control calibrado en dbs de 0-80 dbs, de forma continua permitiendo obtener en cualquier instante la posición de amplificación más adecuada.

-escala electrónica para medición de la profundidad, con calibración en microsegundos o en milimetros de tejido,entre 0,3 y 1,5 microsegundo/milímetro tejido.

-altura vertical de la imagen: 53 mm (± 2 mm)

-línea de marcaje de la amplitud: ajustable a cualquier altura de ecos.

Figura 6.- Aparato ecográfico modelo "ECO-OFTALMOGRAFO 7200 M.A." de la casa Kretz con cámara polaroid incorporada, el cuál ha sido empleado en todo nuestro estudio tanto experimental cómo clínico.

FIGURA 7.- Sonda de ultrasonidos emisora-receptora utilizada en todo nuestro estudio tanto experimental cómo clínico.

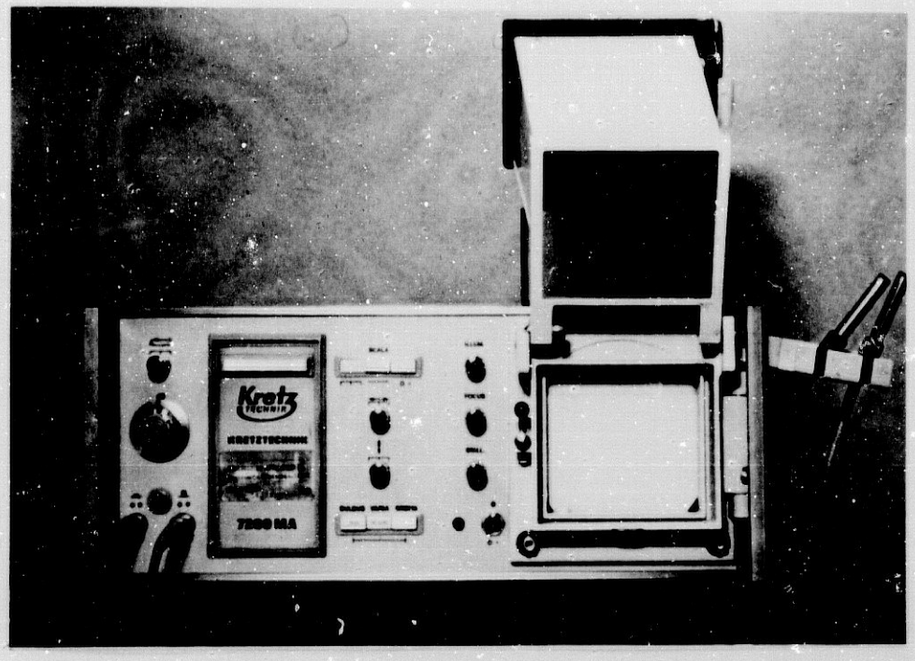
Kretz
Technik
KRETZTECHNIK
7500 MA

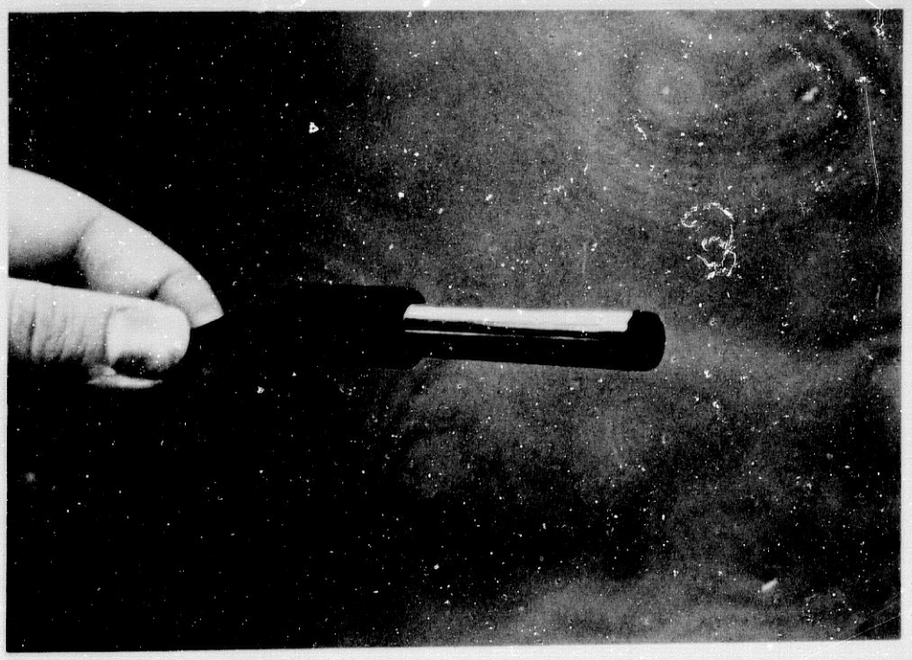

-filtro de frecuencias: 4 posiciones progresivas.

-valor umbral: supresión regulable (0 a 30% de la altura de la imagen)

La sonda utilizada presenta un diámetro de 0,5 mm y una frecuencia de 6 MHz (Fig. 7).

Todos los resultados obtenidos considerados de interés y registrados en el osciloscopio del ecógrafo son fotografiados con una cámara Polaroid con un tiempo de exposición de 1/30 segundo.

B-Métodos.

1. Método experimental.

1.1. Máximo espesor óseo capaz de ser atravesado. Se ha estudiado en los huesos medular de vaca, los cuáles son previamente vaciados de su cavidad medular con una cucharilla y posteriormente rellenamos ésta con suero fisiológico. El hueso es examinado por todo su perímetro externo con la sonda de ultrasonidos impregnada en gel. Siempre que la pared ósea sea atravesada tendremos

la presencia de un eco posterior, intenso y de gran amplitud desencadenado por la pared ósea opuesta a la pared examinada la cuál habrá tenido que ser atravesada.

1.2. Mínimo engrosamiento mucoso detectado. La investigación la hemos realizado en los tres modelos experimentales diferentes. Para simular un engrosamiento mucoso, la pared examinada en el hueso de vaca, o bien la pared anterior en caso del seno maxilar sintético y senos impermeabilizados, es "forrada" por su cara interna con gel "ultrasonic" progresivamente, hasta apreciar en la pantalla del osciloscopio dos ondas claramente diferenciadas, testigos del mínimo espesor de engrosamiento mucoso capaz de ser detectado.

1.3. Mínima cantidad de líquido posible de descubrir. Se ha llevado a cabo en el seno maxilar sintético y en los senos maxilares impermeabilizados de cráneos humanos. La cavidad sinusal ha sido rellenada con suero fisiológico en emboladas de 0,1 ml con jeringilla milimetrada de insulina hasta poner de manifiesto el eco de la pared

posterior de la cavidad sinusal, testigo del contenido patológico de ésta.

1.4.Diferentes contenidos patológicos. Hemos empleado todos los modelos experimentales, rellenando sus cavidades con suero fisiológico, pus, sangre en parte coagulada y masas polipoideas, para poner de manifiesto los diferentes hallazgos ultrasonográficos.

1.5.Formación quística. Superficie cóncava y convexa. Se ha utilizado un quiste artificial hinchable de silicona, empleando para su relleno suero fisiológico. Hemos provocado diferentes situaciones del quiste dentro de la cavidad sinusal.

-contacto directo con la pared anterior del seno sin llegar a la pared posterior de éste, y sin presencia de líquido libre en el resto de la cavidad.

-iguales circunstancias que anteriormente excepto la presencia de líquido en el resto de la cavidad sinusal.

-contacto directo con la pared anterior y posterior del seno.

En ultimo lugar, hemos sumergido una hemiesfera de silastic de 2,5 cm de diámetro en las cavidades sinusales previamentes llenadas con liquido, y hemos afrontado la sonda de exploracion por el lado cóncavo y convexo de la hemiesfera respectivamente, para poner de manifiesto el distinto hallazgo según la superficie explorada.

Con esta metódica, hemos pretendido reproducir las distintas situaciones fisiologicas y fisiopatológicas con que nos enfrentamos en la clinica.

2. Metodo clinico.

2.1. Sistemática de exploración.

2.1.1. Anamnesis detallada.

2.1.2. Exploración clinica ORL.

2.1.3. Exploración ecográfica.

2.1.4. Exploración radiológica convencional de los senos paranasales.

2.1.5. Control invasivo por punción y/o antrotomia en todos los senos maxilares motivo de estudio. Sólo en seis senos frontales trepanopunción.

2.2. Técnica de exploración ecográfica.

No es preciso preparación previa, sólo retiramos las prótesis dentarias superiores para evitar posible origen de falsos ecos. El paciente se coloca cómodamente sentado con la mirada al frente y con la cabeza apoyada sobre un cabezal.

La sonda explorada es impregnada en gel "ultrasonic" para que el contacto entre ella y la piel sea perfecto, y así evitar la presencia de aire. La sonda debe tomar contacto en todo su diámetro con una presión firme y sostenida pero no muy intensa. Debe ser desplazada por todo el área a examinar, que debe corresponder a la pared anterior de ambos senos frontales y maxilares. Esta área la limitamos por diferentes líneas, teniendo siempre en cuenta las posibles variedades anatómicas. El límite externo lo marcamos por una línea vertical que pasa por el extremo externo de la orbita. El límite inferior por una horizontal que pasa 0,5 cm por debajo del suelo de la cavidad nasal. El límite superior por una línea que pasa como mínimo a 2 cm sobre el margen superior de la orbita. El límite medial queda determinado

por la pirámide nasal y línea media de la cabeza (Fig. 8).

Empezamos la exploración justo abajo del nervio infraorbitario y desde ahí desplazamos la sonda en dirección horizontal y vertical hasta recorrer todo el área a examinar del seno maxilar. Para el seno frontal empezamos desde el ángulo externo de la órbita hacia la línea media. La exploración la realizamos modificando los niveles de amplificación, ya que el aparato dispone de amplificación continua. En caso de gran distanciamiento de los ecos patológicos del eco inicial modificamos el calibraje milimétrico de la pantalla del osciloscopio para poder poner de manifiesto ecos aún más posteriores, testigos de dehiscencia de la pared posterior.

En último lugar, realizamos el "test móvil", solicitando del paciente una hiperextensión dorsal del cuello de 60º, reincorporándolo posteriormente a la posición incial. Esta maniobra la realizamos siempre independientemente de los hallazgos obtenidos, e intentamos poner con ella en

evidencia la existencia de contenido patológico desplazable.

Todos los resultados considerados de interés son fotografiados con la cámara incorporada a la pantalla osciloscópica.

2.3. Métodos de referencia.

2.3.1. Exploración radiológica.

Se ha realizado dentro de las 24-48 horas antes o después de la ecografía. En los adultos hemos recurrido a las cuatro proyecciones clásicas (Caldwell, Waters, lateral y axial); en caso de niños, Waters y lateral.

Los hallazgos han sido clasificado en normal o patológico.

Dentro de los patológicos distinguimos:

-engrosamiento mucoso: se aprecia un velamiento periférico de al menos 2-3 mm, con aireación central del seno y ausencia de nivel líquido.

-opacidad total: velamiento difuso de la cavidad sinusal, sin observarse espacio aéreo en ella.

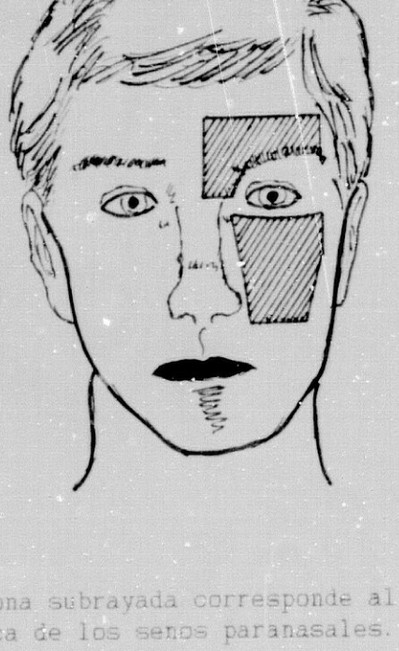

Figura 8.- La zona subrayada corresponde al área de exploración ecográfica de los senos paranasales.

-nivel liquido: existencia de un nivel horizontal, aire liquido independientemente de que se aprecie engrosamiento mucoso o no.

-quiste: sombra de tejido blando en forma de cupula, claramente delimitada por aire y sin o muy discreto engrosamiento de la mucosa que recubre las otras paredes del seno.

2.3.2.Punción sinusal.

Ha sido realizada bajo anestesia local previa limpieza nasal por aspiración. Se realiza con un trócar a través del meato inferior, introduciéndonos en la cavidad del seno maxilar. En primer lugar aspiramos el posible contenido de secreciones, para posteriormente irrigar con suero fisiológico y aspirar de nuevo. En los niños puncionados ésta se realizó bajo anestesia general en conexión con otras intervenciones. En total ha sido llevada a cabo en 161 senos.

2.3.3.Antrotomía.

Es efectuada siempre por nosotros bajo anestesia general a través de la pared anterior del seno maxilar. En la mayor parte de los casos ha sido el primer tiempo de una

intervención más radical sobre el seno y en otros casos meramente diagnóstica. Ha sido realizada en 181 senos maxilares.

2.3.4. Trepanación frontal.

Ha sido necesario realizarlo en seis ocasiones por los motivos que expondremos con ocasión de los resultados. Siempre la hemos llevado a cabo bajo anestesia general y a través de su pared anterior.

3. Método estadístico.

Se aplica el método de chi cuadrado en series pareadas para la comparación de los resultados obtenidos con las dos técnicas: ecografía y radiología. En aquellos casos en que los efectivos calculados resultaron inferiores a cinco se utiliza el chi cuadrado con la corrección de Yates.

La precisión de los porcentajes de aciertos conseguidos con la ecografía en los diferentes contenidos sinusales, así cómo los esperados de cada patrón ecográfico se establecen determinando los intervalos de confianza con un riesgo de error del 5%.

Por último, se aplica la distribución binomial (prueba exacta) para verificar los

resultados obtenidos en el estudio de tumores, formaciones polipoideas y tejido de granulación en los senos maxilares, así cómo en los casos de líquido en los senos frontales trepanados y para averiguar la significancia de los diversos patrones ecográficos.

V.- RESULTADOS

V.-RESULTADOS.

A-Experimentales:

1. Máximo espesor óseo capaz de ser atravesado: 1,20 cm.

2. Mínimo engrosamiento mucoso detectado: 1 mm en todos los los modelos

3. Mínima cantidad de líquido descubierta en el seno de devcon ha sido de 0,8 ; en los senos maxilares impermeabilizados 1,1; 1,2 y 1,4 ml respectivamente, sin relación con el tamaño de éstos.

4. Diferentes contenidos sinusales:

4.1-Seno lleno de aire: sólo apreciamos un intenso eco anterior, no propagándose al interior de la cavidad.

4.2-Seno lleno de líquido o pus: aparece además del eco anterior un intenso eco posterior de gran amplitud, debido a la pared posterior de la cavidad sinusal, habiendo entre ellos un vacío de todo eco. Con el aumento de la amplificación no aparecen nuevos ecos, sólo se modifican en su ampli-

tud.Cuándo basculamos la cavidad sinusal e interponemos aire entre la pared anterior y el liquido contenido nos desaparece el eco posterior.

4.3-Engrosamiento mucoso: aparece un eco anterior disociado,compuesto de dos picos u ondas.El primero debido al contacto sonda-pured anterior y el segundo a mucosa-aire.

4.4-Seno ocupado por masa polipoideas:se pone de manifiesto un intenso eco posterior debido a la interfase pólipo-aire, pero al aumentar la amplificación en unos 15 decibelios aparecen multiples ecos regulares intensos debido a las interfases polipoideas.Se modifican en la distancia entre ellos y en la amplitud con la basculación de los modelos experimentales.

4.5-Seno ocupado por coágulos: los hallazgos son idénticos al caso anterior.

4.6-Quiste artificial. Superficie cóncava y convexa:el quiste nos produce un doble eco siempre que esté en contacto con la pared anterior de la cavidad,ya sea directamente o a través de liquido.A medida

que lo "hinchamos" el doble eco se desplaza hacia atrás hasta que el quiste contacte ampliamente con la pared posterior, en cuyo caso desaparece el doble eco y sólo presenciamos un eco posterior. El contacto con la pared posterior para que se nos modifique el doble eco tiene que ser directamente, pues a través de líquido sigue permaneciendo el doble eco. Al afrontar la sonda contra la superficie cóncava de la hemiesfera aparece un doble eco, mientras que contra la superficie convexa ofrece un eco simple (fig. 9).

B-Clínicos.

1. Diferentes patrones ecográficos:

Durante las exploraciones efectuadas en los 342 senos maxilares y 196 senos frontales hemos apreciado diversos patrones ecográficos, comprobándose por métodos cruentos el contenido de todos los senos maxilares y seis senos frontales.

Los patrones hayados han sido los siguientes:

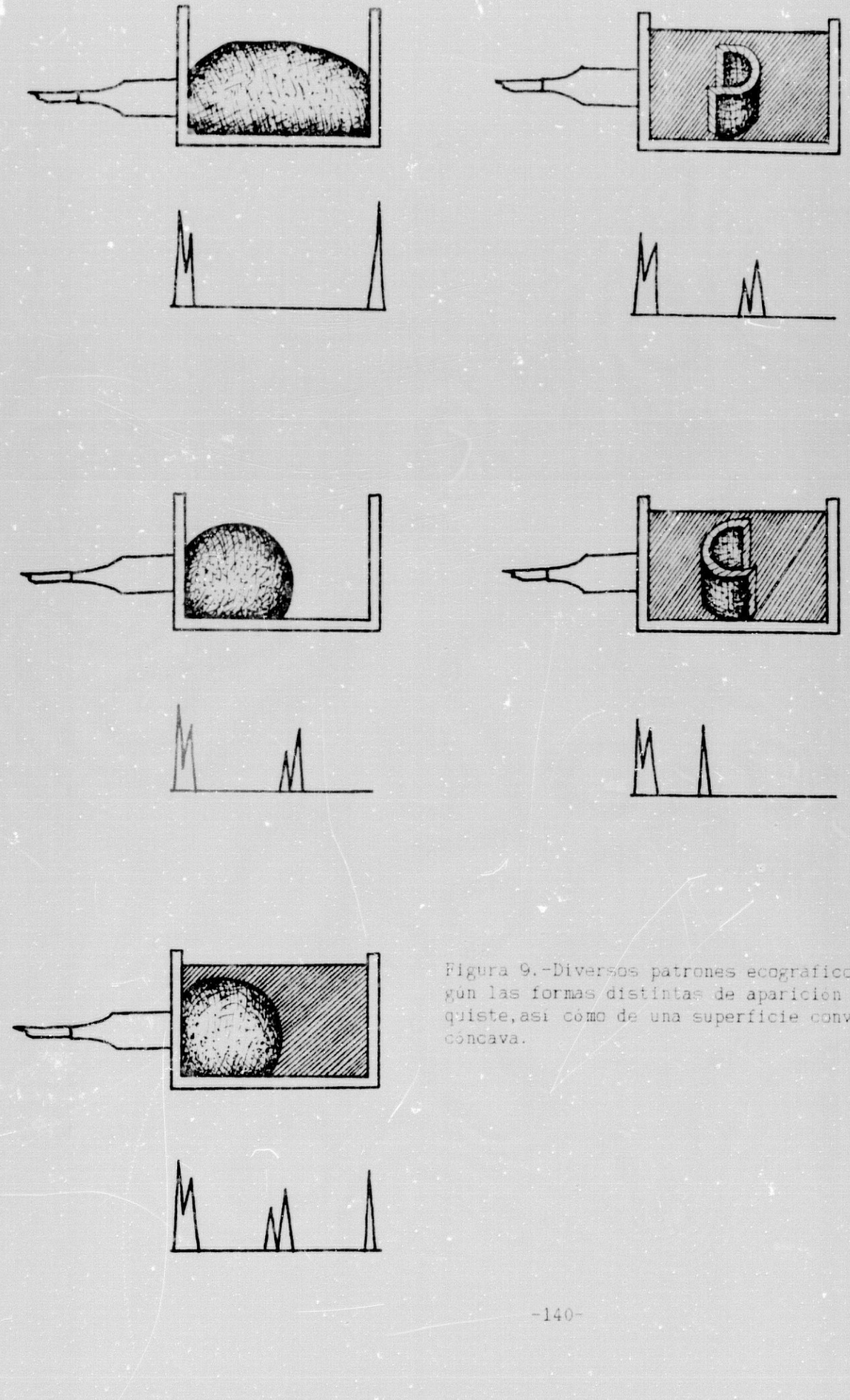

Figura 9.-Diversos patrones ecograficos según las formas distintas de aparicion de un quiste,asi cómo de una superficie convexa o cóncava.

1.1-*Eco anterior normal:* se aprecia un eco compuesto de dos picos u ondas fusionadas en numerosas ocasiones. La distancia entre ellas es siempre menor a 1,5 cm (Figs.10 y 11).En nuestro estudio ha sido apreciado en todos los senos maxilares de contenido normal y sólo en dos casos de los 260 patológicos,lo que proporciona un error de 2/320 casos (0,006%),siendo su fiabilidad estadísticamente de alta significancia ($p<0,001$).

1.2-*Eco anterior disociado:* en él se aprecia un incremento de la distancia entre las dos ondas que constituyen el eco normal,llegando en ocasiones hasta tres cm. Esta distancia con el test móvil puede permanecer fija o bien modificarse ya sea aumentando o disminuyendo,pudiendo llegar a convertirse en un eco anterior normal (Figs.12 y 13).Hemos obtenido éste eco patológico no modificable en 110 casos de senos maxilares sin antecedentes de intervención, correspondiendo en 101 de ellos a un engrosamiento mucoso,lo que da una probabilidad del 92% con estadísticamente un intervalo de

confianza de ±5% ($p<0,05$). En caso de senos maxilares intervenidos previamente, en todos los casos que nos apareció 14/14 correspondía a tejido de granulación en la pared anterior, no habiendo contenido patológico en ninguno de ellos, siendo altamente significativo ($p<0,001$). En caso de modificarse con el decúbito nos hemos encontrado una formación quística o polipoidea en cuatro casos cada una de ellas, siendo éstos hallazgos estadísticamente significativos ($p<0,05$).

1.3-*Eco posterior*: es un eco de gran amplitud proveniente de la pared posterior del seno (Fig. 14). Nos ha aparecido a partir de 3,5 cm del inicio del eco anterior en caso de seno maxilar del adulto, desde 2 cm en seno maxilar del niño y de 2-3 cm en seno frontal. Con el test móvil puede desaparecer o no, o bien aparecer otro patrón ecográfico. En caso de aparecer aislado en 59/83 senos maxilares correspondía a la presencia de secreciones, lo que supone un 71% con estadísticamente un intervalo de confianza de ±9% ($p<0,05$). En el resto de los casos siempre había contenido patológico, forma-

ciones polipoideas confluyentes, grandes quistes y engrosamientos mucosos que dejaban poca luz residual en la cavidad del seno.

1.4-*Ecos multiples regulares:* se presentan varios ecos, dos o más, de gran amplitud y aspecto regular, distinguiéndose en ocasiones como el último de ellos al eco posterior (Fig.15). Se modifican con el test móvil, tanto en la distancia entre ellos como en su amplitud, e incluso pueden desaparecer totalmente o en parte. Nos ha aparecido en 49 ocasiones, correspondiendo 48 de ellas a formaciones polipoideas y un caso aislado a coágulos en un seno con antecedentes de traumatismo 24 horas antes. La probabilidad de que estemos ante formaciones polipoideas en un seno que ecográficamente nos ofrece éste patrón y no tiene antecedentes de traumatismo reciente ha sido de 48/48 (100%), siendo estadísticamente de alta significancia ($p<0,001$)

1.5-*Ecos multiples irregulares:* se aprecian varios ecos muy pequeños e irregulares, sin área de vacio alguna, sin modificación apenas con el test móvil y que

pueden llegar dorsalmente hasta 6 cm o más del inicio del eco anterior o contacto sonda-piel (Fig.16).Lo hemos presenciado en cuatro ocasiones correspondiendo todos ellos a carcinomas del seno maxilar.

1.6-*Eco doble:* aparece un eco compuesto de dos picos u ondas unidas una a otra (Fig.17).Se puede localizar a cualquier distancia de la cavidad sinusal,modificándose su distancia o no con el test móvil.En los 13 casos que nos ha aparecido correspondía a una formación quística,siendo estadisticamente altamente significativo ($p<0,001$).

2.Capacidad de screening en los senos maxilares:

2.1-*Senos maxilares sin antecedentes de intervención:*

De los 320 senos maxilares estudiados, 60 eran normales y 260 mostraron contenido patológico en su cavidad durante los controles invasivos.

En la tabla 2.- exponemos sus resultados en correlación con los hallazgos radiológicos.

Figura 10.- Eco anterior normal. Se aprecian las dos ondas que lo componen. La primera debida al contacto sonda-piel, y la segunda a la interfase mucosa-aire.

Figura 11.-Eco anterior normal. En éste caso las dos ondas que lo componen se encuentran fusionadas.

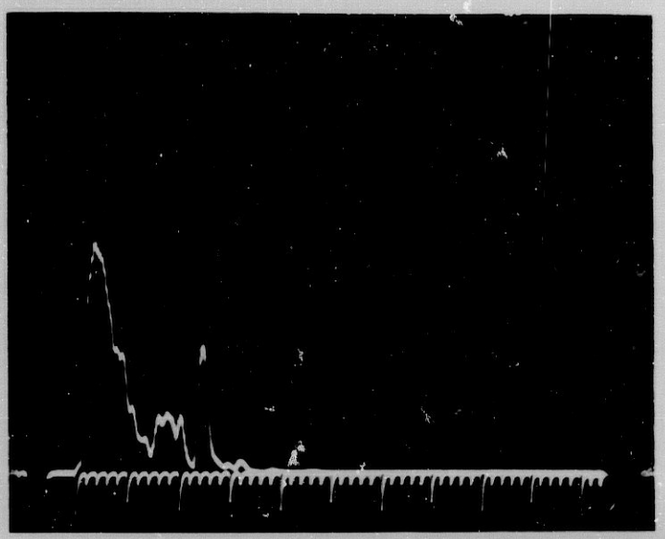

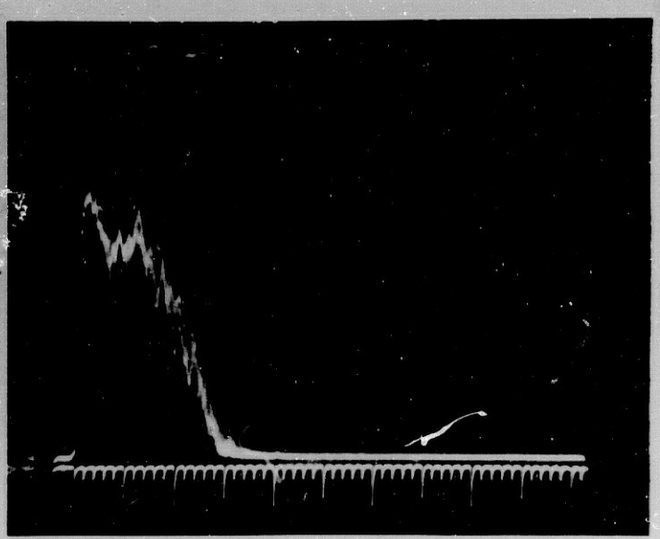

Figura 12.- Eco anterior disociado no modificable. Foto superior: se aprecia un distanciamiento exagerado entre las dos ondas que constituyen el eco anterior normal. Foto inferior: al realizar el test móvil la distancia entre ellas permanece fija.

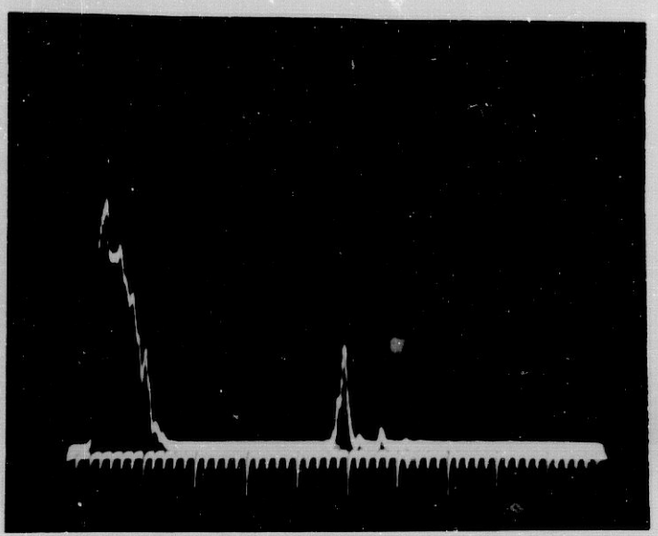

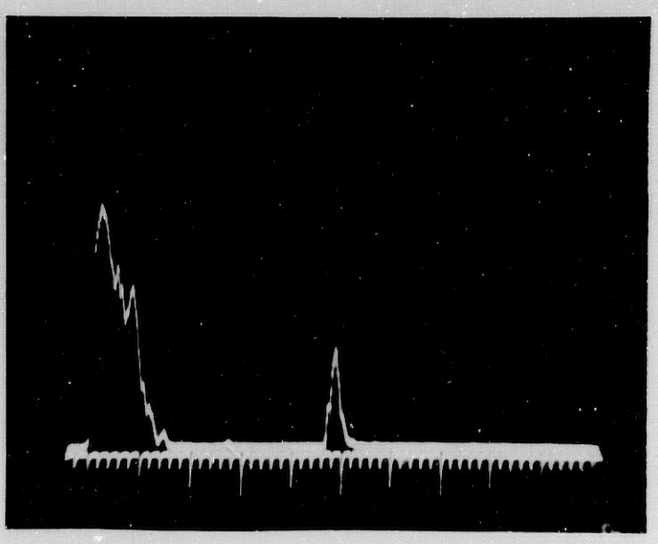

Figura 13.- Eco anterior disociado modificable. Foto superior: se observa un distanciamiento exagerado entre las dos ondas que forman el eco anterior normal. Foto inferior: al realizar el test móvil la distancia entre ellas se modifica.

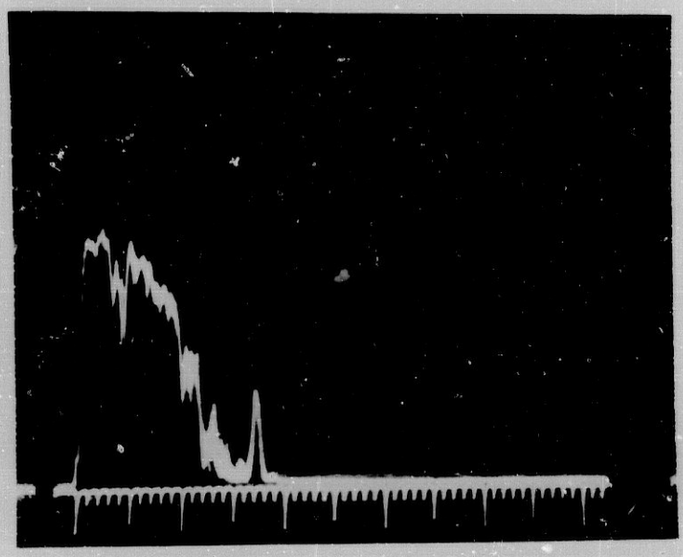

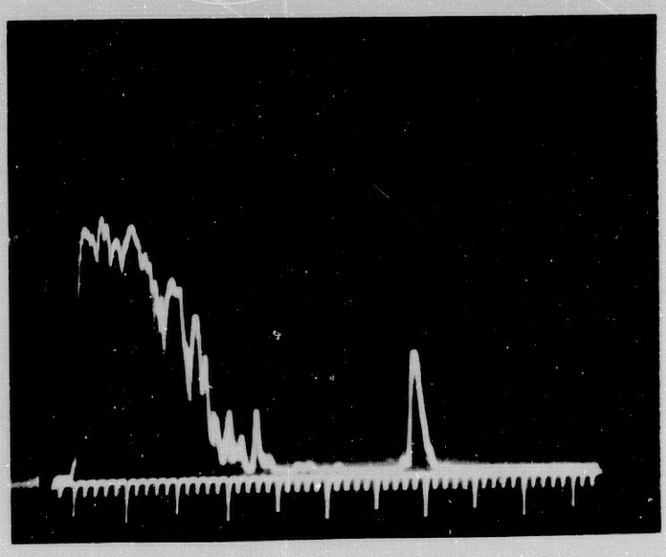

Figura 14.- Eco posterior: Se aprecia un eco de gran amplitud proveniente de la pared posterior del seno. Su distancia al eco inicial es variable según se trate de un seno maxilar de adulto o niño, o bien de un seno frontal. Puede aparecer aislado, caso de la foto, o bien acompañando a cualquier otro tipo de hallazgo ecográfico. Con el test móvil puede permanecer, modificarse o incluso desaparecer.

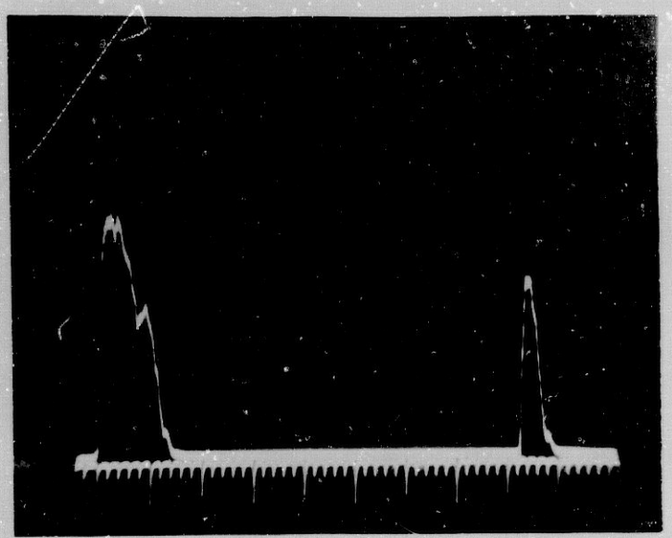

Figura 15.- Ecos múltiples regulares modificables con el test móvil. Al realizar el test móvil, foto inferior, la distancia entre ellos, su amplitud e incluso número de ellos se modifican.

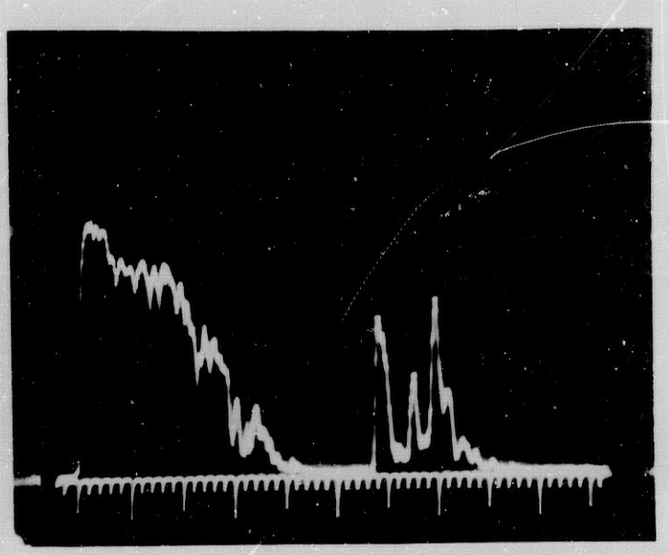

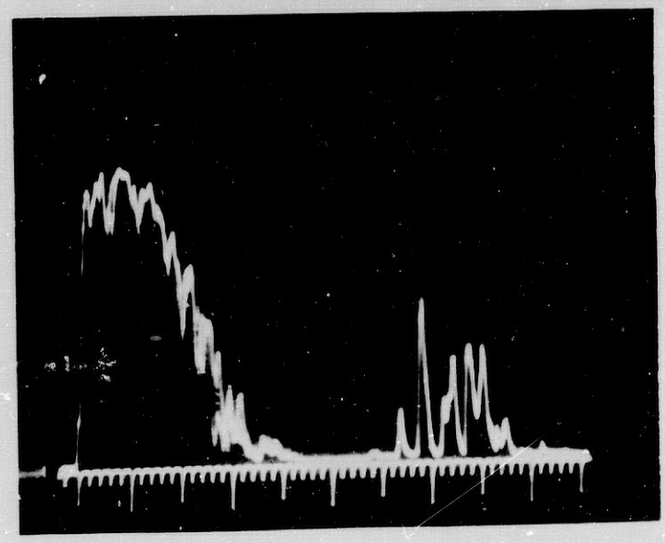

Figura 16.- Ecos múltiples irregulares no modificables. Se observan numerosos ecos pequeños y fragmentados, los cuáles al realizar el test móvil, foto inferior, no se modifican apenas.

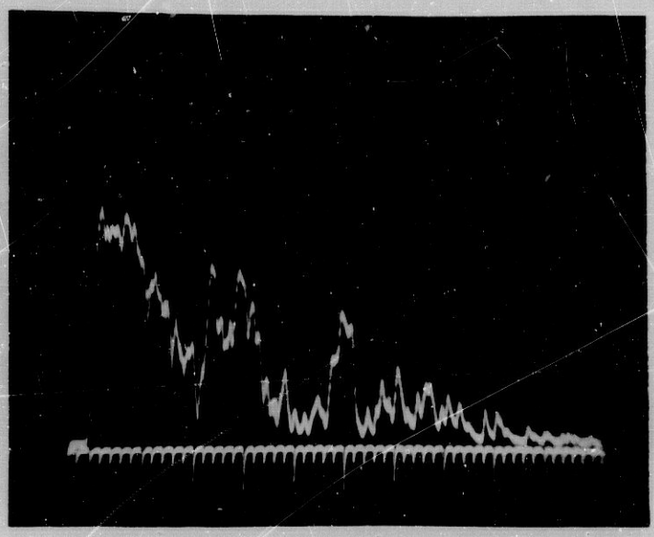

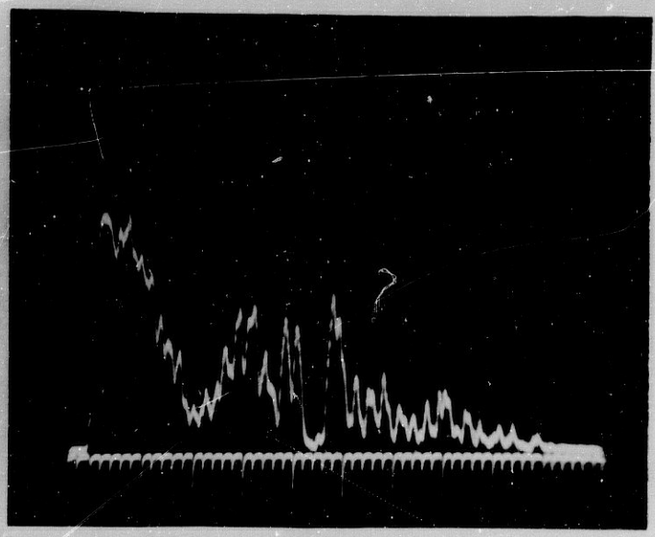

Figura 17.-Eco doble.Se aprecia un eco compuesto de dos ondas

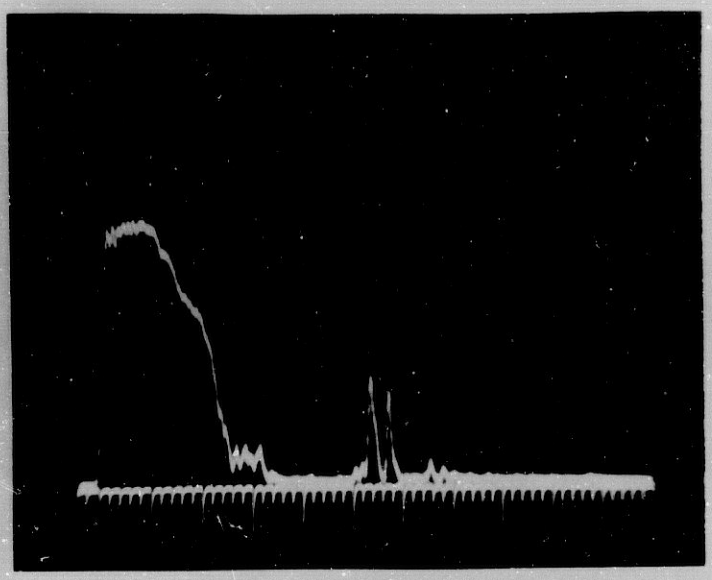

La ecografia nos ha ofrecido una sensibilidad del 0,99 semejante a la radiologia,y una especificidad del 1 por 0,97 de la radiologia.La concordancia entre la ecografia y los controles invasivos es del 99,3% y la de la radiologia con estos del 98,75% no siendo la diferencia estadisticamente significativa ($p<0,05$).

Los dos casos de falsos negativos con la ecografia fueron causados por un quiste en la pared superior y por una pequeña cantidad de secrecion libre en la cavidad sinusal.No hemos tenido ningun falso positivo. Los errores radiologicos fueron debidos a dos falsas opacidades en senos hipoplasicos y a la presencia de secreciones en dos ocasiones que fueron apreciados cómo normales.

2.2-*Senos maxilares intervenidos anteriormente:*

De los 22 senos maxilares con antecedentes previos de intervención radical,14 presentaban contenido normal,es decir tejido de granulación a nivel de su pared

anterior, y en 8 había contenido patológico. Los resultados son expuestos en la tabla 3.-

Consideramos en éste caso la ecografía como normal ante la presencia de una disociación del eco anterior sin modificación con el test móvil. La sensibilidad y especificidad han sido absoluta con la ecografía, habiendo una concordancia con los controles invasivos del 100%. La radiología siempre se presenta alterada. La diferencia de los resultados entre la ecografía y la radiología presentan una diferencia estadísticamente altamente significativa ($P<0,001$).

3. Capacidad de diagnóstico específico:

En la tabla 4.- exponemos los resultados ecográficos según los diferentes contenidos patológicos en el seno maxilar. Incluimos todos los senos con antecedentes de intervención independientemente de que sean patológicos o no (tejido de granulación) en su nuevo estudio. La serie consta de 282 senos maxilares de los cuáles 22 tenían antecedentes de intervención, habiendo en 14 de ellos sólo tejido de granulación a nivel

de su pared anterior.En la tabla 5.-los resultados obtenidos con la radiología.

Para investigar y calcular la capacidad de diagnóstico específico de la ecografía nos basamos en los diferentes patrones ecográficos y su correlación más probable con los diversos contenidos sinusales, expuestos anteriormente en el primer apartado de los resultados clínicos:

-engrosamiento mucoso:eco anterior disociado no modificable.

-secreción:eco posterior aislado.

-pólipos: ecos múltiples regulares modificables.

-tejido de granulación: eco anterior disociado no modificable en seno con antecedentes de intervención.

-tumor: ecos múltiples irregulares fijos.

-quiste:doble eco.

-coágulos:ecos múltiples regulares modificables en seno con antecedente de traumatismo previo reciente.

No consideramos el eco anterior disociado modifiable,pués nos lo puede ofrecer

tanto una formación quística cómo polipoidea.

De los resultados debemos resaltar las siguientes observaciones:

El engrosamiento mucoso ha sido apreciado cómo un eco anterior disociado no modificable con el test móvil en 101/111 casos (91%) con un intervalo de confianza de ±5% ($p<0,05$). En el examen radiológico en 64/111 casos (57,6%) se apreciaba un velamiento periférico. Hay una diferencia estadísticamente de alta significancia ($p<0,001$) entre los dos métodos.

La presencia de secreciones es puesta de manifiesto cómo un eco posterior aislado en 59/65 casos (91%) con estadísticamente un intervalo de confianza de ±7%. En el examen radiológico sólo en 3/65 (4,6%) un nivel líquido era apreciado. La diferencia entre las dos pruebas es estadísticamente de alta significancia ($p<0,001$).

Las formaciones polipoideas se nos han revelado cómo ecos múltiples regulares modificables en 48/65 casos (79%), con un

intervalo de confianza de ±10%. En 6 casos nos apareció un eco anterior disociado ,el cuál era modificable en cuatro casos.

El tejido de granulación existente en la pared anterior de senos intervenidos con anterioridad ha sido puesto de manifiesto cómo un eco anterior disociado no modificable en los 14 casos estudiados (100%).La radiología era patológica en todos los casos,ofreciendo en 13 de ellos una opacidad total. La diferencia entre las dos técnicas es estadisticamente de alta significancia ($p<0,001$).

En los cuatro casos de carcinomas maxilares nos aparecieron ecos múltiples irregulares y fijos,mientras que la radiología ofrecía una opacidad total en todos ellos.

Las formaciones quísticas han sido apreciadas cómo un doble eco en 13/26 casos (50%) con un intervalo de confianza de ±19% ($p<0,05$).En seis casos apareciá un eco anterior disociado,el cuál se modificaba en cuatro ocasiones. La radiología sospechaba correctamente una formación quística en

22/26 casos (84,6%), lo que supone una diferencia estadisticamente significativa entre las dos técnicas a favor de la radiología en éste caso ($p<0,05$).

Una opacidad radiológica era observada en 154 casos, no podiéndose extraer de ella sospecha alguna del contenido sinusal.

En conjunto, la radiología presentaba un acierto en 87/282 casos (31%), mientras que la ecografía en 240/282 (85%) con un intervalo de confianza de ±4%. La diferencia entre las dos técnicas es estadisticamente de alta significancia ($p<0,001$).

4. Capacidad diagnóstica en las opacidades totales radiológicas:

En la tabla 6.- exponemos los hallazgos obtenidos en 156 senos maxilares, dónde la radiología ponía de manifiesto una opacidad total sin informarnos del posible contenido de la cavidad sinusal.

Durante los controles invasivos se apreciaron los siguientes contenidos sinusales:

-46 engrosamientos mucosos

-45 secreciones

-43 formaciones polipoideas

-13 tejidode granulación

- 4 carcinomas

- 1 coágulos

- 2 normal

Con el estudio ecográfico el engrosamiento mucoso en 38/46 casos era observado cómo un eco anterior disociado no modificable por el test móvil;las secreciones en 41/45 cómo un eco posterior;las formaciones polipoideas en 32/43 cómo ecos múltiples regulares modificables,el tejido de granulación en 13/13 cómo eco anterior disociado no modificable,los cuatro casos de carcinoma cómo ecos múltiples irregulares fijos,los quistes 1/2 cómo eco doble,el caso aislado de coágulos cómo ecos múltiples regulares modificables y los dos senos de contenido normal con un eco anterior normal.

En conjunto,la ecografía nos ha ofrecido en 132/156 casos (84,6%),con un intervalo de confianza de ±5% ($p<0,05$),un diagnóstico correcto del contenido sinusal.

5.Capacidad diagnóstica en los senos maxilares previamente intervenidos:

Se han estudiado 22 senos maxilares con antecedentes de intervención radical pertenecientes a 13 enfermos.

Durante el control invasivo se puso de manifiesto:

-14 tejido granulación en pared anterior.

- 5 formaciones polipoideas

- 3 secreciones

Los resultados con la ecografía y el estudio radiológico son expuestos en las tablas 7.- y 8.- respectivamente.Cómo es de preveer, la radiología simepre se presenta alterada,en 21/22 casos una opacidad total y en el restante un engrosamiento mucoso,lo que hace muy limitada su valor en éstos casos.La ecografía nos ha ofrecido una sensibilidad y especificidad absoluta, detectándo correctamente en todos los casos el contenido sinusal.La diferencia entre los dos métodos de exploración es altamente significativa ($p<0,001$).

6.Capacidad diagnóstica en los senos frontales:

La exploración ecográfica de los senos frontales ha sido realizada en 196 senos correspondientes a 98 enfermos.En todos los casos se efectuó estudio radiológico convencional,observándose 150 senos normales y 46 patológicos;en los radiológicamente patológicos,se apreciaba una opacidad difusa en 41 de ellos y un nivel líquido en 5 casos.

Los 46 senos radiológicamente patológicos correspondian a 33 enfermos afectos de :

-pansinusitis aguda.....6 (1)

-pansinusitis crónica.....9 (5)

-sinusitis frontal aguda.....4 (2)

-osteoma.....2

-poliposis nasosinusal.....12 (5)

(entre paréntesis los casos bilaterales)

La trepanación del seno frontal fué realizada en seis senos correspondientes a cuatro enfermos,por motivos diferentes:

-un caso de osteoma

-tres senos correspondientes a dos enfermos afectos de pansinusitis crónica, los cuáles presentaron en un brote agudo complicación endocraneana.

-dos senos correspondientes a un enfermo afecto de poliposis nasosinusal con afectación frontal, que presentaba una sintomatología muy acusada y rebelde a todo tratamiento médico y que había sido intervenido de Ermiro de Lima bilateral con anterioridad.

Los resultados ecográficos son expuestos en la tabla 9.- y 10.-; en la primera comparamos su capacidad para descartar o aseverar patología con el examen radiológico; en la segunda, debido a que sólo seis casos precisaron ser trepanados y comprobado su contenido, exponemos los hallazgos ecográficos según el diagnóstico clínico de los enfermos.

De los resultados hay que realizar una serie de observaciones:

En primer lugar, destacar la alta concordancia entre ambas técnicas, ecografía y radiología, para aseverar o descartar pato-

logía,no habiendo diferencia significativa entre ambas ($p<0,05$).El caso de falsa normalidad ecográfica era ocasionada por un pequeño osteoma observado cómo hallazgo casual,que no daba sintomatología alguna.

En segundo lugar, hay que destacar que todos los senos trepanados,dónde siempre hubo abundantes secreciones, incluido el osteoma,éstas fueron correctamente diagnosticadas por la ecografía, dónde se apreciaba un eco posterior de gran amplitud entre 2-3 cm del eco inicial,siendo estadísticamente significativo ($p<0,05$).Por otro lado,en los cinco casos dónde se apreciaba un nivel líquido con la radiología,el examen ecográfico revelaba un eco posterior,cómo sospecha de la presencia de secreciones. Ninguno de éstos cinco senos precisó de trepanación.

CONTROL CRUENTO	ECOGRAFIA		RADIOLOGIA	
	NORMAL	ALTERADA	NORMAL	ALTERADA
NORMAL 60	60	0	58	2
PATOLOGICO 260	2	258	2	258

Tabla 2.- Resultados obtenidos con la ecografía y radiología para descartar o aseverar la presencia de patología en los senos maxilares sin antecedentes de intervención.

CONTROL CRUENTO	ECOGRAFIA		RADIOLOGIA	
	NORMAL	ALTERADA	NORMAL	ALTERADA
TEJIDO GRANULACION 14	14	0	0	14
PATOLOGICO 8	0	8	0	8

Tabla 3.- Resultados obtenidos con la ecografía y radiología para descartar o aseverar patología en los senos maxilares con antecedentes de intervención previa.

Tabla 4.-Resultados de los hallazgos ecográficos obtenidos según los diferentes contenidos patológicos en los senos maxilares.

CONTROL CRUENTO	ECO ANTERIOR DISOCIADO	ECO POSTERIOR	ECOS MULTIPLES IRREGULARES	ECOS MULTIPLES REGULARES	ECO DOBLE	ECO ANTERIOR NORMAL
ENGROSAMIENTO MUCOSO 111	101 n.m.	10 n.m.				
LIQUIDO 65	6 n.m.	59 m. en 41				1 n.m.
FORMACIONES POLIPOIDEAS 61	6 m. en 4	7 m. en 2		48 m.		
TEJIDO GRANULACION 14	14 n.m.					
QUISTES 26	6 m. en 4	7 n.m.			13 m. en 7	
TUMORES 4			4 n.m.			
COAGULOS 1				1 m.d.		

n.m.=no modificable con el test móvil
m.=modificable con el test móvil.

Tabla 5.-Resultados de los hallazgos radiológicos obtenidos según los diferentes contenidos patológicos del seno maxilar.

CONTROL CRUENTO	RADIOLOGÍA				
	VELAMIENTO PERIFERICO	OPACIDAD TOTAL	NIVEL LIQUIDO	QUISTE	NORMAL
ENGROSAMIENTO MUCOSO 111	64	46	1		
LIQUIDO 65	15	45	3		2
FORMACIONES POLIPOIDEAS 61	17	43	1		
TEJIDO GRANULACION 14	1	13			
QUISTES 26	1	2	1	22	
TUMORES 4		4			
COAGULOS 1		1			

Tabla 6.-Resultados de los hallazgos ecográficos obtenidos según los diferentes contenidos en los senos maxilares con opacidad total radiológica.

	ECO ANTERIOR DISOCIADO	ECO POSTERIOR	ECOS MULTIPLES IRREGULARES	ECOS MULTIPLES REGULARES	ECO DOBLE	ECO ANTERIOR NORMAL
ENGROSAMIENTO MUCOSO 46	38 n.m.	8 n.m.				
LIQUIDO 45	4 n.m.	41 m. en 29				
FORMACIONES POLIPOIDEAS 43	4 m.en 2	7 m. en 2		32 m.		
TEJIDO GRANULACION 13	13 n.m.					
QUISTES 1		1 n.m.			1 n.m.	
TUMORES 4			4 n.m.			
COAGULOS 1				1 m.		
NORMALES 2						2 n.m.

n.m.=no modificable con el test móvil
m.=modificable con el test móvil

CONTROL CRUENTO	ECO ANTERIOR DISOCIADO	ECO POSTERIOR	ECOS MULTIPLES REGULARES
TEJIDO GRANULACION 14	14 n. m.		
FORMACIONES POLIPOIDEAS 5			5 m.
LIQUIDO 3		3 m.	

n. m. =no modificable con el test móvil
m. =modificable con el test móvil

Tabla 7.- Resultados de los hallazgos ecográficos obtenidos según los diferentes contenidos en los senos maxilares con antecedentes de intervención previa.

CONTROL CRUENTO	OPACIDAD TOTAL	VELAMIENTO PERIFERICO
TEJIDO GRANULACION 14	13	1
FORMACIONES POLIPOIDEAS 5	5	
LIQUIDO 3	3	

Tabla 8.- Resultados de los hallazgos radiológicos observados según los distintos contenidos en los senos maxilares con antecedentes de intervención.

RADIOLOGIA	ECOGRAFIA	
	NORMAL	ALTERADA
NORMAL 150	150	0
ALTERADA 46	1	45

Tabla 9.- Comparacion de los resultados obtenidos con la radiologia y la ecografia en los senos frontales estudiados.

DIAGNOSTICO CLINICO	ECO NORMAL	ECO POSTERIOR	ECO ANTERIOR DISECTADO
PANSINUSITIS AGUDA 7		6 m. en 4	1 n.m.
PANSINUSITIS CRONICA 14		5 (3) m. en 2	9 n.m.
SINUSITIS FRONTAL AGUDA 6		6 m. en 4	
OSTEOMA 2	1 n.m.	1 (1) n.m.	
POLIPOSIS NASOSINUSAL 17		5 (2) m. en 4	12 n.m.

n.m.=no modificable con el test movil
m.=modificable con el test movil

Tabla 10.- Resultados de los hallazgos ecograficos obtenidos segun los diferentes diagnosticos clinicos en los senos frontales patologicos estudiados.

VI.- DISCUSIONES

VI.-DISCUSION.

En todos los estudios ecográficos previos de los senos paranasales ha sido utilizado el modo-A o método tiempo-amplitud. Mann (96), Livshina y cols. (90), Edell y Isaacson (43), Revonta y Sounpää (122), Böckman y cols. (20), Jannert (75), Chamayou (31), Friedrich y cols. (51) y Katholm (79). El método-B es técnicamente más avanzado pero no ofrece ventajas para el uso clínico rutinario. Mann y cols. (97), Revonta (125) y Jannert (75), siendo por otro lado su realización más complicada y costosa, y su interpretación más difícil.

El transductor o sonda utilizado por nosotros es de 6 MHz de frecuencia y 5 mm de diámetro para conseguir el mayor poder de discriminación, el cuál está en relación directa con la frecuencia e inversa con el diámetro. En otras publicaciones se han utilizado desde 2 MHz (Böckmann, 1982)(20) a los 6 MHz (Beck, 1977)(15). Debido a que el inconveniente de utilizar mayores frecuencias es su menor poder de penetración hemos

considerado de interés el determinar el espesor óseo que es capaz de atravesar el haz de ultrasonidos utilizado por nosotros, habiéndose conseguido 1,2 cm, lo cual es de sobra suficiente parea la pared anterior del seno maxilar y frontal. Respecto al diámetro, para Revonta (1980)(125) el uso de sondas de menos de 8 mm pueden dar falsos negativos y mayores de 12 mm falsos positivos. Sin embargo Holmer (1982)(69) usa diámetros de 13 mm no encontrando diferencias. Nosotros utilizando diámetros de 5 mm tampoco apreciamos en éste caso mayor porcentaje de falsos negativos, y sin embargo aumentamos considerablemente su capacidad de resolución.

Los requerimientos para introducir un nuevo método en la exploración rutinaria de los senos paranasales consideramos que debe reunir una serie de requisitos, cómo el ser inofensivos, de rápida disponibilidad, de ancha aplicación y abundante información.

El primer requisito, su inocuidad, es ya conocida desde hace años, siendo totalmente inofensiva para los tejidos (Wells ,1977) (155), puesto sobradamente de mani-

fiesto en los años que lleva su uso en la práctica médica, muy especialmente en el campo de la obstetricia para el seguimiento del embarazo. Por ser indoloro, es gratificantemente aceptada por el enfermo, incluido niños, los cuáles no muestran resistencia alguna al comprobar rápidamente su inocuidad. Esto es de especial y extraordinario interés para niños, mujeres embarazadas, y para seguimiento evolutivo de una patología sinusal ya diagnosticada, permitiéndonos valorar la efectividad del tratamiento efectuado.

Con respecto a su rápida disponibilidad, segundo requisito, hay que destacar que la ecografía es realizada por el propio rinólogo sin depender de otro departamento. Cómo toda técnica diagnóstica necesita un aprendizaje y entrenamiento previo pero éste es sencillo y relativamente breve, siendo lo más importante evitar los ecos de rebotes o valorarlos adecuadamente, ya que se encuentran a una distancia constante entre ellos y con una amplitud progresivamente decreciente, evitándose en la mayor parte de las veces modificándo el ángulo de incidencia de la

sonda o la amplificación del ecógrafo. El corto espacio de tiempo necesario para la exploración de 5 a 15 minutos nos permite efectuar un gran número de éstas diariamente, con un coste muy reducido tanto en material cómo en tiempo del paciente y nuestro, permitiendo el aparato incluso su traslado para examinar enfermos encamados. Su realización no necesita preparación previa, sólo es aconsejable retirar las prótesis dentarias para evitar posibles falsos negativos.

Su aplicación, tercer requisito, es posible para los senos frontales y maxilares comprobado clínicamente por nosotros, pudiéndose extender incluso a las celdillas etmoidales más anteriores (Mann, 1981)(99) y quedando imposible para el resto de las celdillas etmoidales y senos esfenoidales, pero la realidad es que éstas últimas por sí solas y aisladas están raramente afectadas, acompañándose lo más frecuentemente de patología a nivel del seno maxilar y/o frontal (Aubry)(5). Su aplicación por otra parte, debida a los dos requisitos anteriores,

inocuidad y disponibilidad, que permiten su utilización repetidamente, es ideal para seguir la evolución de los procesos sinusales cómo hemos mencionado anteriormente. No hay que olvidar que un examen radiológico convencional de 3-4 placas ocasiona a las lentes oculares una irradiación de 0,45 a 0,60 Rad.

El último requisito, su amplia información, será motivo de discusión más adelante.

En cuanto la técnica de exploración, es básico y primordial examinar adecuadamente todo el área de los senos maxilares y frontales, puesto que los hallazgos ecográficos pueden variar de una zona a otra debido a la situación de las lesiones. De igual forma, debemos ir explorando modificando los niveles de amplificación, pués es posible la aparición de nuevos ecos. La amplificación necesitada para registrar el contenido sinusal depende de las características de éste, así cómo del grosor de las mejillas y paredes óseas. Si la amplificación es excesiva hay múltiples ecos de rebote ocasionados

por la pared anterior del seno dificultando la exploración, y si es escasa es incapaz de poner de manifiesto el contenido sinusal. El test móvil lo consideramos de interés independientemente de los hallazgos previos cómo expondremos con motivo de la discusión de nuestros resultados clínicos y experimentales posteriormente.

Los resultados experimentales obtenidos han sido en todos los casos concordante con los conseguidos en el examen clínico de los pacientes estudiados, por lo que haremos conjuntamente su discusión.

La capacidad de screening que hemos encontrado en el seno maxilar no intervenido previamente, para descartar o aseverar la presencia de patología en él, ha sido de un 99,3%, estando en concordancia con los ofrecidos por Jannert (1982)(75) que refiere un 97%. El estudio radiológico convencional nos ofreció un 98,7% , no habiendo diferencia estadísticamente significativa entre ambos métodos ($P<0,005$). No obstante queremos destacar que la ecografía no nos ha presentado ningún caso de falso positivo, siempre que

ella se encontraba alterada el seno estaba ocupado patológicamente, lo que nos da un valor predictivo positivo absoluto. Esto es de gran interés, pues de todos es conocido la dificultad que en ocasiones ofrece el estudio radiológico convencional para determinar la existencia de una opacidad como patológica o no. Para Revonta (125) los falsos positivos en la ecografía podrían ocasionarlos errores de técnica, como colocación de la sonda fuera del área a examinar ocasionando reflexiones de otras estructuras, cavidad oral, órbita, mandíbula, fosa nasal, etc. Hemos apreciado dos falsos negativos, uno de ellos por un quiste en la pared superior y otro por una pequeña cantidad de secreciones. La presencia de aire en la parte anterior del seno no nos permite descubrir la patología, sobre todo si está localizada en la pared posterior, siendo éste el principal inconveniente de la ecografía, pero hay que tener en cuenta que los procesos patológicos ahí localizados determinan muy precozmente una obstrucción del ostium con retención de secreciones que

permiten la transmisión de los ultrasonidos a través de ellas y así poder llegar a explorar dicha patología (Corradini,1986) (30).Una causa siempre posible de error son las prótesis dentarias,de ahí su obligación de retirarlas siempre previamente a la exploración.

En caso de senos maxilares intervenidos radicalmente con anterioridad la ecografía se nos ha manifestado con una capacidad de screening muy superior a la radiología convencional,ya que mientras ésta es incapaz de valorar cómo normal o patológico el contenido sinusal mostrándose siempre alterada,la ecografía nos ha ofrecido una excelente ayuda diagnóstica habiendo revelado con una certeza absoluta,100% en nuestro estudio,cuándo la alteración radiológica del seno es dada sólo por el tejido de granulación existente a nivel de la pared anterior cómo consecuencia lógica de la intervención realizada con anterioridad,o bien cuándo es debida a un contenido patológico dentro de la cavidad sinusal. La diferencia entre las dos técnicas es

estadisticamente altamente significante ($p<0,001$). Fontanel (1982)(48) menciona ésta posibilidad diagnóstica pero no ofrece resultados ni serie clinica alguna,no habiendo hasta el momento actual ningún estudio clinico en la literatura.

En nuestro estudio experimental hemos obtenido los mismos resultados ante la presencia de aire o liquido en la cavidad sinusal que los conseguidos por Gilbricht y Heidelbach(53),Kitamura y cols (83),Spranger (138),Jannert (76),Revonta (125) y Holmer (70).En la cavidad sinusal llena de aire hay una reflexión total de los ultrasonidos a nivel de su pared anterior,indicando que está ausente de toda patologia.Los dos picos u ondas que constituyen el eco anterior, corresponde la primera al contacto sonda-piel y la segunda a la interfase mucosa-aire.En caso de secreciones o liquido nos aparece un eco posterior de gran amplitud precedido de una ausencia de todo eco entre él y el eco sonda-piel o eco inicial.La distancia a la que nos ha aparecido el eco posterior,entre 3,5 y 6 cm en el seno maxi-

lar del adulto, desde 2 cm en caso de seno maxilar del niño y entre 2 y 3 cm en el seno frontal, están en concordancia con las ofrecidas por Jannert (75) y Revonta (125).

La mínima cantidad de líquido detectada por nosotros en los modelos experimentales de 0,5 a 1,4 ml es algo menor a las ofrecidas por Holmer (70) y Revonta (125) entre 1 y 3 ml. Pensamos que es debido a las características de la sonda utilizada por nosotros, la cuál es de menor diámetro con respecto a los dos autores citados anteriormente y de mayor frecuencia con respecto al primero, lo que hace que dispongamos de mayor poder de resolución. La más pequeña cantidad de líquido que es posible detectar con la radiología es de 5 ml, pero sólo en caso de utilizar la llamada quinta proyección de Axelsson y cols. (5).

En nuestra serie clínica las secreciones fueron correctamente diagnosticadas en un 91±5% ($p<0,05$), mientras que la radiología sólo presentaba un nivel líquido en un 4,6%, lo que supone estadísticamente una diferencia altamente significativa.

Nuestros resultados están en concordancia con los obtenidos por Menn y col. (1977) (94) 90,2%, Revonta (1980)(125) 91%, Katholm (1984)(79) 91,3% y Kohr (1986) (130) 92%, siendo superiores a los ofrecidos por Jannert (1982)(74) 76%,debido a que él encuentra un eco doble en un 11,5% de los casos con secreciones,cuya causa hay que buscarla en el diámetro de su sonda (13 mm),registrando en consonancia mayor zona de exploración,lo que provoca que la pared posterior del seno pueda ofrecer un eco doble por las causas que expondremos con motivo de la discusión del origen del doble eco más adelante. Consideramos de extraordinario interés la alta fiabilidad presentada por la ecografía para detectar secreciones,ya que ésto la convierte en un método ideal para seguir el control evolutivo de los procesos sinusales, informándonos del funcionamiento normal o alterado del ostium de drenaje, poniéndonos sobreaviso de la posible persistencia de secreciones con el peligro de cronificación de las lesiones,así

cómo del beneficio obtenido con el tratamiento médico realizado.

El eco posterior aislado es posible encontrarlo, aunque en mucha menor proporción, en presencia de otras patologías cómo hemos apreciado en nuestra serie clínica, grandes formaciones polipoideas, quistes que ocupan toda la cavidad sinusal y en algunos casos de grandes engrosamientos mucosos. En ningún caso el contenido del seno era normal. La desaparición del eco posterior con el test móvil no consideramos que sea fiable para distinguir entre formación quística y secreción libre, siendo de nuestra misma opinión Revonta (125) y Janner (75).

El engrosamiento mucoso ha sido puesto de manifiesto en nuestro estudio experimental cómo un eco anterior disociado en concordancia con Holmer (70) y Revonta (125), siendo posible posible de detectarlo nosotros a partir de un mm de grosor al igual que Revonta (125) y sensiblemente inferior a los 3 mm de Holmer (70), debido a la menor frecuencia de su sonda. Clínicamente hemos comprobado su no modificación

con el test móvil en todos los casos. El eco anterior disociado sin mencionar su carácter de no modificación ha sido aceptado cómo engrosamiento mucoso por diversos autores Mann (98), Chamayou (31), Suat (143), Revonta (125), Jannert (75) y Trigaux (147), aunque solo éstos dos últimos presentan serie clínica comprobada por métodos cruentos de 9 y 10 casos con 90% y 77% de aciertos respectivamente. Nuestra serie de 111 casos nos ha ofrecido un 91±5% de acierto, dando prueba de su gran fiabilidad mientras que el estudio radiológico convencional mostraba un velamiento periférico en el 56%, lo que supone una diferencia altamente significativa entre los dos métodos. En caso de modificarse éste patrón ecográfico con el test móvil podemos descartar que estemos ante un engrosamiento mucoso.

La presencia ecográfica de ecos multiples regulares en caso de formaciones polipoideas o coágulos ha sido aceptada por Mann (95), Chamayou (31) y Edell (43) pero no presentan serie clínica ni estudio experimental. Este patrón ha sido comprobado

por nosotros tanto experimental cómo clínicamente,donde hemos apreciado su alta fiabilidad,alcanzando en nuestra serie clínica de 61 casos con formaciones polipoideas a manifestarse con dicho patrón ecográfico el 78±10% de ellas ($p<0,05$).Hay que destacar que la presencia de éste patrón ecográfico en toda nuestra serie clínica ha sido siempre debida a la existencia de formaciones polipoideas no ofreciéndolo ningún otro tipo de contenido sinusal,excepto la presencia de coágulos en caso de traumatismo facial reciente que condiciona un hematosinus.Estos ecos se modifican con el test móvil tanto en su amplitud cómo en la distancia entre ellos e incluso en su número,desapareciendo o apareciendo nuevos ecos. Radiológicamente no disponemos de signos claros de su sospecha,presentándosenos en un 70% de nuestra serie clínica cómo una opacidad total. La detección correcta de éstas formaciones polipoideas consideramos que es de un gran interés ya que nos habla del estadio de las lesiones en los procesos sinusales crónicos y poliposis nasosinusa-

les. En ocasiones se nos manifiestan cómo un eco anterior disociado modificable con el test móvil, pero éste patrón lo hemos encontrado con igual frecuencia en caso de formaciones quísticas en concordancia con Mann (95).

Experimentalmente los resultados conseguidos con el "quiste" son semejantes a los obtenidos por Holmer (70), apreciándose cómo un eco doble. Este patrón fué descrito por Mann (95) pero no ofrecía serie clínica ni demostración experimental. Kitamura y col. (1969)(83) mencionaba ya la posible presencia de éste hallazgo en casos de quistes, pero lo creían debido a la presencia de secreciones detrás de él, achacando la segunda onda del eco doble a la pared posterior del seno y no al propio quiste. Hemos comprobado que su aparición es debido al enfrentamiento de los ultrasonidos contra una superficie cóncava, la cuál corresponde a la pared posterior del quiste; ésto explicaría su desaparición al contactar con la pared posterior de la cavidad sinusal pues pierde su forma apreciándose en éste caso un

simple eco posterior. El eco doble ante una superficie cóncava se explica porque la primera onda es debida a la reflexión total de la parte central del haz de ultrasonidos en el centro de la superficie cóncava y el segundo por una reflexión de los ultrasonidos provenientes de la parte más lateral de la sonda, los cuáles encuentran un camino más largo de vuelta al transductor o sonda; por otro lado, los quistes son un terreno ideal para un eco doble debido a su superficie lisa que mejora siempre lsa reflexión.

En nuestra serie clínica el 50% de los quistes se presentaron con un eco doble, mientras que el examen radiológico lo revelaba en un 84%, siendo en éste caso más fiable la radiología, aunque en todos los casos, excepto en uno que se encontraba en la pared orbitaria, la ecografía se presentaba alterada. En ningun caso el eco doble correspondió a otra patología distinta, en discordancia con Jannert (75) que lo encontraba en caso de secreciones libres en un 12%, lo cuál es debido al mayor diámetro de su sonda que

ocasiona que pueda ofrecérnoslo la pared posterior del seno,aunque lo detecta en el 71% de las formaciones quísticas.

Respecto a los tumores malignos,en todos nuestros casos se nos presentó como ecos múltiples irregulares,pequeños y fragmentados,los cuales fueron descrito por Kitamura y col.(1965)(82),Mann (94) y Edell (43),pero es solo Kitamura y cols.(1969)(83) quienes presentan una serie clínica sobre tumores malignos en fosas nasales y senos paranasales encontrando éste patrón en un 93% de ellos.La ecografía además nos informa de la posible destrucción de la pared posterior de la cavidad sinusal al aparecer ecos irregulares muy distantes del eco inicial,a 7 cm e incluso más,sin evidenciarse el eco de su pared posterior,el cuál debe ser de mayor amplitud; hemos tenido la oportunidad de comprobarlo en nuestros cuatro casos. Cómo sabemos,los tumores sinusales suelen afectar tempranamente el drenaje del seno,permitiendo su descubrimiento ecográfico aunque se encuentren en la pared posterior,debido a la transmisión de los

ultrasonidos a través de las secreciones hasta llegar a la neoformación. Para Mann (95) una infección micótica sinusal puede ser causante del mismo patrón ecográfico que los tumores, lo cuál no hemos tenido oportunidad de comprobar.

En conjunto la ecografía nos ha detectado correctamente la patología en 240/282 casos 85±4% ($p<0,05$), mientras que la radiología en 87/282 casos 31%, siendo altamente significativa la diferencia entre los dos métodos estadísticamente ($p<0,001$). Nuestros resultados están en concordancia con los obtenidos por Corradini (1986)(30) en 40/45 casos 88%, aunque no menciona cuántas veces aparecen los distintos contenidos sinusales, distinguiendo entre engrosamiento mucoso, secreción, pólipos, quiste y tumor. Trigaux (1984)(147) acierta en 11/14 casos 79%, distinguiendo entre engrosamiento mucoso, secreción y pólipos. Jannert (1982)(75) en 58/78 casos 74%, distinguiendo entre engrosamiento mucoso, secreción y quiste. Estos resultados evidencian las grandes posi-

bilidades diagnósticas de éste método en relación a otras técnicas.

En caso de opacidades totales radiológicas se nos plantea siempre una doble pregunta ¿es una opacidad falsa o verdadera?, y en éste último caso ¿cuál es el contenido sinusal patológico que la causa?. En estas circunstancias consideramos que la ecografía nos ofrece una gran ayuda diagnóstica de una forma rápida, sencilla e inocua. En caso de opacidad fal , la reflexión total de los ultrasonidos a nivel de la pared anterior nos revelará un eco anterior normal, informándonos de la presencia de aire en el seno, testigo de un contenido normal; en caso de ser patológica nos podrá informar de su contenido según los diferentes patrones ecográficos que nos encontremos, engrosamiento mucoso, secreciones, formaciones polipoideas, quiste, tumor, coágulos o tejido de granulación. En nuestra serie clínica el diagnóstico era correcto en 132/156 casos 84±5% ($p<0,05$) en concordancia con Jannert (75) en 19/23 casos 83%, aunque el sólo distingue entre engrosamiento mucoso, secre-

ción y quiste. Esta ayuda es aun de mayor valor e interés en niños donde nos vemos limitado o dificultado en la realización de otras técnicas diagnósticas como punción sinusal, sinuscopia, tomografía convencional o TAC principalmente.

En caso de senos maxilares intervenidos con anterioridad la ecografía se nos ha revelado en nuestra serie clínica con un acierto del 100% con respecto al contenido actual del seno, por lo que la consideramos de extraordinario interés en éstos casos, ya que la opacidad radiológica habitualmente encontrada nos obliga a realizar siempre otras pruebas diagnósticas, especialmente tomografías. Este hecho es relativamente frecuente en la consulta del rinólogo, donde se presentan, a veces en más de una ocasión, enfermos intervenidos con anterioridad del seno maxilar por una real o supuesta sinusitis, y que refieren cefaleas, en ocasiones difíciles de definir, y/o obstrucción nasal que obliga a solicitar un estudio radiológico convencional que muestra escaso valor, y que hace que tengamos que recurrir a las

tomografías convencionales o inclusive a la TAC, siendo siempre senos difíciles de valorar, y todo ello por una patología sinusal quizás inexistente; por todo ello, consideramos que en estos casos la ecografía es el método ideal para valorar el estado actual de la cavidad sinusal de una forma rápida, sencilla y fiable, y poder seleccionar mejor que senos requieren un estudio especial, independientemente de la alta fiabilidad de la información ecográfica, la cuál cómo hemos mencionado ha sido absoluta en nuestro estudio.

Con repecto a los senos frontales hemos observado al igual que Mann (98) su alta concordancia con el estudio radiológico para descartar o aseverar la presencia de patología a éste nivel. La presencia de secreciones en los senos trepanados fué siempre correctamente sospechada por un eco posterior, lo que demuestra su alta fiabilidad. Estos resultados son acordes con Revonta (125), quién diagnostica las secreciones correctamente en un 95% y con Jannert (75) en un 90%, en serie clínicas de 20 y 10

casos comprobados por trepanopunción respectivamente.

Los osteomas ecográficamente se presentan cómo un seno normal, de ahí que no puedan ser sospechados con éste método, pero no obstante debido a la alta fiabilidad para esclarecer la presencia de secreciones, nos podrá informar sobre la repercusión que él produce en el drenaje sinusal, de tal forma que nos permitirá valorar mejor la relación del hallazgo radiológico con la sintomatología referida por el enfermo, ya que sabemos que éstos pueden ser totalmente asintomáticos; la presencia de secreciones nos hace sospechar su repercusión sobre el drenaje sinusal y su necesidad de intervención quirúrgica, en caso contrario, y dependiendo de su asiento y volumen podemos limitarnos a llevar una vigilancia radiológica periódica.

Todas las ventajas ofrecidas por la ecografía, inocuidad, rápida disponibilidad, ancha aplicación y abundante y fiable información consideramos que justifica plenamente su introducción cómo método de exploración

rutinaria de los senos maxilares y frontales en casos de sospecha de patología sinusal, sin olvidar la relativamente alta presencia de procesos sinusales ocultos en niños. Sobre la base de nuestro estudio experimental y clínico, apreciamos que ofrece un interés muy especial en niños y mujeres embarazadas, donde quedan muy limitados el empleo de otros métodos diagnósticos, en caso de opacidades totales radiológicas, en senos intervenidos con anterioridad y para control evolutivo de los procesos sinusales ya diagnosticados permitiéndonos valorar la eficacia del tratamiento médico realizado.

Como todo método o técnica diagnóstica no se debe sobreestimar y pensar que puede sustituir definitivamente a otras técnicas ya existentes, sino que debe ser tomada cómo una exploración complementaria rápida, inocua, de fácil realización y alta fiabilidad, que puede reducir la necesidad en número de otros tipos de exploraciones, ofreciéndonos en numerosos casos mayor información que ellos, y presentando una serie de indicaciones de especial interés.

VII.- CONCLUSIONES

VII.-CONCLUSIONES.

1º-La ecografía es un método inocuo, indoloro y no irradiante lo que la hace de especial interés para niños, mujeres embarazadas y para el control evolutivo de una patología sinusal ya diagnosticada.

2º-Es una técnica de rápida disponibilidad, realizada por el propio rinólogo en un corto espacio de tiempo, sin necesidad de preparación previa del enfermo, permitiendo explorar diariamente numerosos senos.

3º-Su aprendizaje es rápido y sencillo aunque hace falta evitar los ecos de rebote o valorarlos adecuadamente.

4º-Puede ser aplicada a los senos maxilares y frontales.

5º-Es fundamental explorar todo el área a examinar y realizarlo con modificaciones de los niveles de amplificación, pués los hallazgos pueden variar según la zona explorada y el nivel de amplificación utilizado.

6º-El test móvil debe siempre ser efectuado independientemente de los hallazgos observados, pués pueden modificarse éstos.

7º-Los resultados experimentales son coincidentes con los clínicos.

8º-Los ultrasonidos son capaces de atravesar la pared anterior de los senos maxilares y frontales siempre que empleemos una frecuencia adecuada y ésta tenga un contenido patológico.

9º-Es capaz de detectar desde un mm de grosor de engrosamiento mucoso.

10º-La mínima cantidad de líquido capaz de descubrir es de 1,5 ml.

11º-Presenta una capacidad semejante a la radiología para descartar o confirmar la existencia de patología, con las peculiaridades ya señaladas y las que figuran a continuación.

12º-Ofrece una capacidad muy alta para descubrir cuál es el contenido patológico de la cavidad sinusal, superando ampliamente al estudio radiológico convencional.

13º-Un seno normal lleno de aire es impenetrable por los ultrasonidos apreciándose sólo un eco anterior normal compuesto por dos ondas, las cuáles se fusionan en ocasiones.

14º-El engrosamiento mucoso es puesto de manifiesto cómo un eco anterior disociado no modificable por el test móvil.

15º-Las secreciones son apreciadas cómo un eco posterior precedido de un vacio de todo eco entre él y el eco inicial.

16º-Las formaciones polipoideas se observan cómo ecos múltiples regulares modificables con el test móvil.

17º-Una formación quística se revela de forma característica con un eco doble determinado por la configuración de la pared posterior de ella.

18º-Los tumores malignos se caracterizan por ecos múltiples irregulares no modificables. La ausencia del eco posterior nos informa de la destrucción de la pared ósea posterior.

19º-El tejido de granulación existente a nivel de la pared anterior cómo secuela de intervención anterior se manifiesta por un eco anterior disociado no modificable por el test móvil.

20º-Un eco anterior disociado modificable puede ser causado por una formación quística o polipoidea.

21º-Ofrece una extraordinaria ayuda para revelar la causa que determina una opacidad total radiológica falsa o verdadera.

22º-Presenta una altísima capacidad para descubrir el contenido sinusal de los senos intervenidos con anterioridad, dónde el examen radiológico convencional se aprecia muy limitado, obligando a usar otras técnicas de exploración.

23º-La ecografía debe ser introducida cómo método de exploración de los senos frontales y maxilares por todos los motivos expuestos con anterioridad, ofreciendo especial interés en las siguientes situaciones:

-niños y mujeres embarazadas.

-seguimiento evolutivo de una patología ya diagnosticada, permitiendo valorar la terapeútica empleada.

-opacidades totales radiológicas.

-senos intervenidos con anterioridad.

VIII.- REFERENCIAS

BIBLIOGRAFIA.

1. ADAMS, G., BOIES, L., PAPARELLA, M.: *Otorrinolaringología de Boies*. Quinta edición. Ed. Interamericana. México. p. 40, 1981

2. ALFIDI, R.J., HAAGA, J.R., EL YOUSEF, S.J.: Preliminary Experimental Results in Humans and Animals with a Superconducting, Whole Body, Nuclear Magnetic Resonance Scanner. *Radiology*, 143: 175-181, 1982.

3. ARSLAN, M., SALA, O., MOLINARY, G.A.: The ultrasonic irradiation of the posterior labyrinth in Meniere's disease. *Acta Otolaryngol* (Stockh), 56: 154-170, 1963.

4. ANSON, B.J.: *Morris' Human Anatomy*. Duodécima edición. Ed. McGraw-Hill. Nueva York. 1966.

5. AUBRY, M., NEVEU, M.: Pathologie de la Face. En *Les consultations journalieres d'oto-rhino-laringologie et de pathologie de la face et du cou*. Ed. Masson. París, p. 66, 1962.

6. AXELSSON, A., GREBELIUS, N., CHIDEKEL, N., JENSEN, C.: The correlation between the radiological examination and the irrigation

findings in maxillary sinusitis. *Acta Otolaryngol (Stockh)*, 69:302-306, 1970.

7. BAKER, H.L.: The application of magnetic resonance imaging in otolaryngology. *Laryngoscope*, 96:19-26, 1986.

8. BAKER, M., DALRYMPLE, G.: Biological efeccts of diagnostic ultrasound: a review. *Radiology*, 126:479, 1978.

9. BAKER, S., OSSOINIG, K.C.: Ultrasonic evaluation of salivary glands. *Trans P.A. Acad Ophthalmol Otolaryngol*, 84:750-762, 1977.

10. BAKER, S., KRAUSE, Ch.: Ultrasonic analysis of head and neck neoplasms, correlation with surgical findings. *Ann Otol Rhinol Laryngol*, 90:126-131, 1981.

11. BALLANTYNE, J.C., ROWE, A.R.: Some points in the pathology, diagnosis and treatment of chronic maxillary sinusitis. J Laryngol Otol, 63:337-341, 1949.

12. BALLENGER: *Enfermedades de la nariz, garganta y oído*. Segunda edición. Ed. Jims. Barcelona. p.7, 1981.

13. BARNETT, E., MORLEY, P.: *Abdominal Echography*. Ed. Butterworths. Londres. 1974.

14. BAUM, G., GREENWOOD, I.: A critique of time-amplitud ultrasonography. *Arch Ophthalmol*, 65:353-365, 1961.

15. BECK, ChL., MANN, W.: Nouvelle méthode de diagnostic en patologie paranasale. *J Fr Otorhinolaryngol*, 26:133-143, 1977.

16. BECK, K: über die Behandlung von Stirnhöhlenentzündungen durch Drainage von auben. *Laryngol Rhinol Otol (Stuttgart)*, 24:339, 1933.

17. BERNSTEIN, L.: Pediatric sinus problems. *Otolaryngol Clin North Am*, 4:127, 1971.

18. BERTELLI, J. A: Anatomía, fisiología y semiología de las fosas nasales. Exploración. En Thompson, V.: *Tratado de otorrinolaringología*. Ed. El Ateneo. Buenos aires. p. 164 y 168-170, 1984.

19. BJUGGREN, G., KRAEPELIEN, S., LIND, J.: Occult sinusitis in children. *Acta Otolaryngol (Stockh)*, 42:287, 1952.

20. BÖCKMANN, P., ANDREASSON, L., HOLMER, N., JANNERT, M., LÖRINC, P.: Ultrasonic versus radiologic investigation of the paranasal sinuses. *Rhinology*, 20:111-119, 1982.

21.BOHMAN, L., MANCUSO, A., THOMPSON, J., HANAFEE, W.: CT approach to benign nasopharyngeal masses. *AJR*,136:173-180,1981.

22.BURMAN,J.A., BENSON,J., COHEN,I.: Giant cell tumor of the ethmoid sinuses:Diagnostic dilemma. *Laryngoscope*,89:1415-1424,1979.

23.CAFFEY,J.: *Pediatric X-ray diagnosis*. Ed. Lloid-Luke. Londres.vol.1,p.p. 111-117,1977.

24.CALVET,J.: Apport de la telethermographie dynamique en cancerologie cervico-facial. *Mediter Med*, 2:38-40,1973.

25.CARTER,B.L.: Tomografía computarizada. En Valvassori,G.E.: *Radiología en ORL*. Ed. Salvat. Barcelona. p.p. 209-239,1987

26.CIGES,M.: *La infección en O.R.L.* Ed. Garsi. Madrid. p.p. 133 y 146,1981.

27.CITELLI,.:Cit. por FONTANEL,J.P. (Nº 48).

28.CLAUSEN, C.D., LOHHKAMP, F.W., KRASTEL, A.: Computed tomography of trauma involving brain and facial skull (craniofacial injuries). *J Comput Assist Tomogr* , 1:472-481, 1977.

29.CONDE,I., LUNA,A., GARCIA,E.: La termografía cómo método de exploración en la patología inflamatoria otorrinolaringológi-

ca. En Ciges,M.: *La infección en O.R.L.* Ed. Garsi. Madrid.pp.97-103,1981.

30.CORRADINI,C., SCARPONE,R., MINUTO,I., ARTUSO,A.: L'e échographie comme moyen de dépistage dans le diagnostic des rhinosinusopathies. *JEMU*,5:256-262,1986.

31.CHAMAYOU,P.: Exploración ultrasonographique des sinus de la face. *Rev Laryngol Otol Rhinol (Bord)*,104:27-31,1983.

32.CHILCOTE, W.S.: Gray-escale ultrasonographyof tue thyroid. *Radiology*, 120:381-383, 1976.

33.DANIELS,D.L., HERFKINS, R., KOEHLER,P.R.: Magnetic Resonance Imaging of the Internal Auditory Canal. *Radiology*,151:105-108,1984.

34.DIAMANTE,V.G.: *Otorrinolaringologia y afecciones conexas*. Ed. Promed. Buenos Aires. p.136,1986.

35.DIETRICH,R.B., LUFKIN,R.B., KANGARLOO,H. HANAFEE,W.N., WILSON,G.H.: Head and Neck MR Imaging in the Pediatric Patient. *Radiology*. 159:769-776,1986.

36.DILLON,W.P., MILLS,C.M., KJOS,B., DeGROOT,J., BRANT-ZAWADZKI,M.: Magnetic Re-

nance Imaging of the Nasopharynx. *Radiology*, 152:731-738,1984.

37. DOPPLER, J.C.: Cit. por SAMSO, J.J., MATE-SANZ, J.M.: Exploración hemodinámica funcional del sistema arterial. *Medicine*. Tercera serie. Nº 31. p. 2023, 1982.

38. DOYON, D., BUSY, F., LASJAUNIAS, P., ROCHE, A.: Examens radiológiques des sinus de la face et des fosses nasales. *Encycl. Méd. Chir., Paris. Otorhino-laringologie*, 20422 A 10, 6-1979.

39. DRAF, W.: Klinish-experimentelle Untersuchung zur Pathogenese Diagnostik und Therapie der kronisch-enzündlichen kieferhöhlener Erkrankungen unter Verwendung der direkten Beobachtung Sinoskopie. *Habilitationschrift*, Mainz, 1974.

40. DUCKERT, L.G., CARLEY, R.B., HILGER, J.A.: Computorized axial tomography in the preoperative evaluation of an angiofibroma. *Laryngoscope*, 88:613-618, 1978.

41. DUNCAN, A.W., LACK, E.E., DECK, M.F.: Radiological evaluation of paragangliomas of the head and neck. *Radiology*, 132:99-105, 1979.

42. DUSSIK, K.T.: Über die Möglichkeit hochfrequente mechanische Schwindungen als diagnostisches Hilfsmittel zu verwerten. *Z. Gesamte Neurol Psychiatr*, 174:253, 1942.

43. EDELL, I., ISAACSON, S.: A-mode ultrasound evaluation of the maxillary sinus. *Otolaryngol Clin North Am*, 11:531-540, 1978.

44. EDLER, I., HERTZ, C.H.: The use of ultrasonic reflectoscope for the continuous recording of movements of heart walls. *Kungl. Fysiografiska Sällskapets i Lund Förhandlingar Bd.*, 24, nº5: 1-19.

45. ELIE, G., RENAUK-SALIS, J. J., GUIBERT-TRAINIER, F., LE TRUET, A., CAILLELIE, J.M.: CT of primary malignant tumors of the nasopharynx. *Comput Tomogr*, 4:235-241, 1980.

46. FESSEDEN, R.A.: Cit. por GIL DEL RIO: *Ecografia en oftalmologia*. Ed. Jims. Barcelona. p.6, 1972.

47. FIRESTONE, A: Cit. por GIL DEL RIO: *Ecografia en oftalmologia*. Ed. Jims. Barcelona. p.7, 1972

48. FONTANEL, J.P., DESCROZAILLES, J.M.: Exploración physique des sinus. *Encycl. Méd.*

Chir., Paris. Otorhino-laryngologie, 20420 A10, 5-1982.

49. FORESTIER, J., SICARD, J.: Méthode générale d'exploración radiologique par l'huile iode (lipiodol). *Bull. Mém. Soc. Méd. d'Hôp Paris*, 46:463-469, 1922.

50. FREIDRERG, J.: Maxillary sinus disease and the pediatric patient. *Otolaryngol Clin North Am*, 9:163-173, 1976.

51. FRIEDRICH, J.P., ANDEREGG, L., JACOT, M., TERRIER, G.: L'ultrasonographie sinusale maxillaire: corrélation avec la sinusoscopie. *Communication à la Société de Broncho-æsophagologie de langue francaise*. Marseille, 12 mai, 1979.

52. GAMSU, G., WEBB, W.R., SHELDON, P.: Nuclear magnetic resonance imaging of the thorax. *Radiology*, 147:473-480, 1983.

53. GILBRICHT, E., HEIDELBACH, J.G.: Ultraschoildiagnostik in der Medizin und ihre Anwendungsmöglichkeiten in HNO Bereich. *Laryngol Rhinol Otol (Stuttgart)*, 47:737-746, 1968.

54. GILBRICHT, E., HEIDELBACH, J.G.: Uber diagnostische Möglichkeiten mit US-echolot-

verfahren bei Erkrankungen der Kieferhöhlen. Laryngol Rhinol Otol (Stuttgart), 48:365-374,1969.

55.GILI,J., SANZ,M.P., CAPDEVILA,A.: Fundamentos y aplicaciones clínicas de la resonancia magnética nuclear (1). *Medicina integral*, 2:75-83,1985.

56.GILI,J.: Introduccion a los fundamentos físicos de la tomografía por resonancia magnética nuclear. *Med Clin*,82:(supl 1): 1-11,1984.

57.GILI,J., SANZ,M.P.: Estudio de los riesgos en las exploraciones por resonancia magnética nuclear. *Med Clin*,82:(supl 1): 12-15,1984.

58.GINZBURG,M.: Zur Frage der Anwendung des US für die Diagnostik einiger Erkrankugen der Mundhöhle und Oberkeiferhöhle. *Stomatologiia*,40:31-37,1961.

59.GOLDBERG,B.: *Diagnostic Ultrasound in Clinical Medicine*. Ed. Medcom Press. New York. 1973.

60.GRIFINN,D.: Cit. por Gil del Río,E: *Ecografía en oftalmología*. Ed. Jims. Barcelona. p.6,1972.

61. HAN, J.S., et al.: MR Imaging of the Skull Base. *J Comput Assist Tomogr*, 8:944-952, 1984.

62. HARTRIDGE, H.: Cit. por Gil del Rio, E.: *Ecografia en oftalmologia*. Ed. Jims. Barcelona. p.6, 1972.

63. HAYEK, J.: Cit. por POCH, R. (Nº 116), p.61.

64. HEIDELBACH, J.G., GILBRICHT, E.: Uber die Anwendung des Ultrashallecholotverfahrens in der Stirnhohlendiagnostik. *Laringol Rhinol Otol (Stuttgart)*, 48:699-706, 1969.

65. HELLMAN, L.M., DUFFUS, G.M., DONALD, I., SUNDIN, B.: Safety of diagnostic ultrasound in obstetrics. *Lancet*, 1:1133, 1970.

66. HELLMICH, S.: Bimeatal synuscopy. Tecnica and diagnosis improvements. *Rhinology*, 10: 37, 1972.

67. HERNANDAZ, A.: *Vaciamiento quirurgico de los senos paranasales*. Ed. RADAR. Madrid. p.p.114-122, 1952.

68. HIRSCHMANN, A.: Cit. por DICENTA, M: Antroscopia del seno maxilar. En MANOS, M. (Nº 100). p.131.

69. HODES, P.J., WALLACE, J.D., DODD, G.D.: Thermography. *Otolaryngol Clin North Am.*, 54:603-616, 1970.

70. HOLMER, N.G., ANDREASON, L., JANNERT, M.: New ultrasonic equipment for diagnosis screening of paranasal sinuses. An experimental study. *Acta Otolaryngol (Suppl) (Stockh)*, 389:5-28, 1982.

71. HOSHAW, T., NICKMAN, N.: Sinusitis and otitis in children. *Arch Otolaryngol Head Neck Surg*, 100:194-195, 1974.

72. HOUNSFIELD, G.E.: Computerized transverse axial scanning (tomography): Part 1. Description of sistem. *Br J Radiol*, 46:1016-1022, 1973

73. ILLUM, P., JEPPESEN, F, LANGEBAEK, E.: X-ray examination and sinoscopy in maxillary sinus diseases. *Acta Otolaryngol (Stockh)*, 74: 287, 1972.

74. ISAACSON, S., EDELL, S.L.: A-Mode ultrasound evaluation of maxillary sinusitis. *Otolaryngology*, 86: 231-235, 1978.

75. JANNERT, M., ANDREASSON, L., HOLMER, H.G., LORINE, P.: A comparison between different ultrasonic display techniques, radiography and invasive control for different disorders of the paranasal sinuses. *Acta Otolaryngol (Suppl) (Stock)*, 389:29-52, 1982.

76. JANNERT, M., ANDREASSON, L., HOLMER, N.G.: Sinus diagnosis-A comparison of results obtained by ultrasound, X-rays and antrostomy. In *Proceedings of the International Symposium on Sinusitis*, Jersey, May 6-8, 1981.

77. JONES, M.: Paranasal sinuses. En *Basic Diagnostic radiology*. Ed. Mosby. St. Louis, 1969.

78. JURIN.: Cit. por Gil del Rio, E.: *Ecografia en oftalmologia*. Ed. Jims. Barcelona. p.p. 5-6, 1972.

79. KATHOLM, M. SEDERBERG OLSEN, J., THOMSEN, J.: Diagnostic ultrasonography in Sinusitis. *Acta Otolaryngol (Suppl) (Stockh)*, 412:83-90, 1984.

80. KAY, N., SETIA, R., STONE, J.: Relevance of convencional radiography in indicating maxiliary antral lavage. *Ann Otol Rhinol Laryngol*, 93:37-38, 1984.

81. KEIDEL, W.D.: Uber die verwedung des ultraschalls in der klinischen diagnostik. *Artzliche Forschung*, 1:349-356, 1947.

82. KITAMURA, T., KANEKO, T.: Le diagnostic des affections du sinus maxillaire par ultrasons

impulsifs. *Ann Otolaryngol Chir Cervicofac*., 82:711-716,1965.

83.KITAMURA,T., KANEKO,T., ASANO,H., MUIRA, T.: Ultrasonic diagnosis in otorhinolaryngology. *Eye Ear Nose Throat Monthly*, 48:329-337,1969.

84.LASZLO,I.: Radiologia de los senos paranasales. En BALLENGER (Dir). *Enfermedades de la nariz, garganta y oido*. Segunda edición. Ed.Jims. Barcelona.p.p.187 y 190,1981.

85.LAUTERBUR,P.C.: Image Formation By Induced Local Interactions: Example Employing Nuclear Magnetic Resonance. *Nature*,242: 190, 1973.

86.LAVENGIN,P.: Cit. por KITAMURA,T. et al. (Nº 82). p. 329.

86.LEARY, G.A., SORSBY, A., RICHARDS, M.J., CHASTON, J.: Ultrasonographic measurent of the components of ocular refracción in life.I. Technical considerations. *Vision Res*,3:487-498,1963.

88.LEGENT,F.,NARCY,Ph.:Anatomie des sinus de la face. *Encycl. Méd. Chir.,Paris. Otorhinolaringologie*,20415 A10,10-1979.

89.LEMOYNE: Cit. por POCH.R. (Nº116),p.62.

90. LIVSHINA, T., TRETYAKOVA, Z., BOGIN, Yu.: Complex use of supersonic biolocation and termography in the diagnosis of diseases of the maxillary sinuses. *Vestn Otorinolaringol*, 2:78-83, 1976.

91. LUDWIG, G.D., STUTHERS, F.: The velocity of sound through tissues and the acoustic impedance of tissues. *J Acoust Soc Am*, 22: 862-866, 1950.

92. LUFKIN, R.B., LARSSON, S.G., HANAFEE, W. N.: NMR Anatomy of the Larynx and Tongue Base. *Radiology*, 148: 173-175, 1983.

93. MANIGLIA, A.J., CHANDLER, J.R., GOODWIN, W. J., PARKER, J.C.: Schawannomas of the parapharyngeal space and yugular foramen. *Laryngoscope*, 89: 1405-1414, 1979.

94. MANN, W., BECK, CHl., APOSTOLIDIS, Th.: Liability of ultrasound in maxillary sinus disease. *Arch Otorhinolaryngol*, 215: 67-74, 1977.

95. MANN, W.: Diagnostic ultrasonography in paranasal sinus disease. A 5-year review. *ORL*, 41: 168-174, 1979.

96. MANN, W.: Die Ultraschalldiagnostik der Nasennebenhöhlen und ihre Anwendung in der

Freiburger HNO-Klinik. *Arch Otorhinolaryngol*, 211:145-147,1975.

97. MANN,W.: Die Ultraschalldiagnostik der NNH-Erkrankungen mit A-und B-Scan. *Laryngol Rhinol Otol (Stuttgart)*,55:48-53,1976.

98. MANN,W.,: Vergleich röntgenologisher, ultrasonographischer und sinumanometrischer Nebenhöhlenbefunde. *Laryngol Rhinol Otol (Stuttgart)*,56:759-765,1977.

99. MANN,W., BURNY,A., SCHLENTER,W.: Les ultra-sons dans le diagnostic des affections sinusiennes. *Ann Otolaryngol Chir Cervicofac*,98:299-303,1981.

100. MANOS,M.,BUEZO,O.: La radiografía con contraste de los senos paranasales. En Cirugía de los senos paranasales. *Acta ORL Española*, Nº extraordinario, p.p. 197-198, 1978.

101. MARESH,M.M.,WASHBURN,A.H.: Paranasal sinuses from birth to late adolescence; clinical and roentgenographic evidence of infection. *Am J Dis Child*,60:841-861,1940.

102. MAXIM,H.S.:Cit. por GIL DEL RIO,E.: *Ecografía en oftalmología*. Ed. Jims. Barcelona. p.6,1972.

103. McNEILL, R.A.: Comparison of the findings on transillumination, X-ray, and lavage of the maxillary sinuses. *J Laryngol Otol*, 77: 1009-1013, 1963.

104. MESSERKLEINGER, W.: *Endoscopy of the nose*. Ed. Urban and Schawartzzenberg, 1978.

105. MILLER, J.M., ZASAR, S.U., KARO, J.J.: Cystic thyroid nodule; recognition and management. *Radiology*, 110:257, 1974.

106. MOON, K.L., GENANT, H.K., HELMS, C.A., et al.: Musculoskeletal Applications of Nuclear Magnetic Resonance. *Radiology*, 147: 161-171, 1983.

107. MOORE, J., POTCHEN, M., WALDENMAIER, N., SIERRA, A., POTCHEN, E.J.: High-field magnetic imaging of paranasal sinus inflammatory disease. *Laryngoscope*, 96:267-271, 1986.

108. MOURET,: Cit. por TESTUT, L. (Nº 145). p.28 y 31.

109. NEIMAN, H.L., PHILLIPS, J.F., JACQUES, D.A., BROWN, T.: Ultrasound of the parotid gland. *Clin Ultrasound*, 4: 11-15, 1976.

110. NOYEK, A., HOLGATE, R.C., WORTZMAN, G., GREYSON, N.D., MISKIN, M., SIMOR, I., STEINHARDT, M.I., KAZDAN, M.S.: Sophisticated Ra-

diology in Otolaryngology. 11. Diagnostic imaging: Non Roentgenographic (Non X-Ray) Modalities (Ultrasound, Nuclear Medicine, Thermography). *J Otolaryngol (Suppl)*, 6(3): 95-117, 1977.

111. ORTS, F.: *Anatomía humana Tomo 1.* Cuarta edición. Ed. Científico-Médica. Barcelona. p. 740, 1972.

112. PAHOR, A.: Antral lavage in children. *Ear Nose Throat J*, 57: 451, 1975.

113. PATHERO: Cit. por BECK, ChL. (Nº 15). p. 133.

114. PECH, A., FRECHE, CH., CANNONI, M., ROUVIER, P., HAGUENAUER, J.P., PERRIN, C., BEBEAR, J.P., GUERRIER, B.: *Etat actuel de la chirurgie des sinus.* Ed. Libraire Arnette. París. p. 53, 1982.

115. PERNKOPF, E.: *Anatomía topográfica humana. Tomo 4-1ª parte.* Ed. Labor. Barcelona. p. 142, 1968.

116. POCH, R.: *Rinología.* Ed. Marban. Madrid. p. p. 60 y 61, 1971.

117. PORTMANN, M.: *Traité de technique chirurgicale O.R.L. et cervico-faciale. Tomo 1.* Ed. Masson. París. p. 272, 1975.

118. PORTMANN, M.: *Otorrinolaringología*. Ed. Masson. Barcelona. p.232, 1984.

119. POTTER, G.D.: Radiología de los senos paranasales y los huesos faciales. En VALVASSORI, G.E.: *Radiología en ORL*. Ed. Salvat. Barcelona. p.p.142, 180 y 183, 1987.

120. PROETZ, A.W.: Displacement method in sinus diagnosis and treatment; its advantages and limitations. *Trans Am Laryngol Ass*, 52: 121-140, 1930.

121. QUESADA, P., ROVIRA, M., GARCIA-ARUMI, A.: El diagnóstico físico. A) Tomografía computarizada en el diagnóstico de los procesos infecciosos otorrinolaringológicos. En CIGES, M. (Nº 25). p.91.

122. REVONTA, M.: A-mode ultrasound of maxillary sinusitis in children. *Lancet*, 1: 320, 1979.

123. REVONTA, M.: A-mode ultrasound of maxillary sinus discharge in children. *Duodecim*, 95: 908, 1979.

124. REVONTA, M., SUONPAA, J.: Diagnosis of subacute maxillary sinusitis in children. *J aryngol Otol*, 95: 133-140, 1981.

125. REVONTA, M.: Ultrasound in the diagnosis of maxillary and frontal sinusitis. *Acta Otolaryngol (Suppl) (Stockh)*, 370: 1-55, 1980.

126. REVONTA, M., SUONPAA, J., LUUKKALA, M., MERILAINEN, P.: Diagnosis ultrasound of maxillary and frontal sinusitis a new echoscope and method. *Acta Otolaryngol (Suppl) (Stockh)*, 386: 265-267, 1982.

127. REVONTA, M., SUONPAA, J.: Diagnosis and follow-up of ultrasonographical sinus changes in children. *Int J Pediatr Otorhinolaryngol*, 4: 301-308, 1982.

128. RICHARDSON, L.F.: Cit. por GIL DEL RIO, P.: *Ecografía en oftalmología*. Ed. Jims. Barcelona. p. 6, 1972.

129. RITCHER, A.: Cit. por ILLUM: Sinuscopy of the maxillaire. *Acta Otolaryngol (Stockh)*, 72: 506, 1972.

130. ROHR, A.S., SPECTOR, S.L., SIEGEL, S.C., KATZ, R.M., RACHELEFSKY, G.S.: Correlation between A-mode ultrasound and radiography in the diagnosis of maxillary sinusitis. *J Allergy Clin Immunol*, 78: 58-61, 1986.

131. ROUVIER, P., GARCIA, CL.: Sinusites maxillaires. *Encycl. Méd. Chir., Paris, Otorhino-laryngologie*, 20430 A10, 11-1983.

132. RUENES, R., COUTO, F.: La radiología de los senos paranasales en problemas infecciosos, inflamatorios y tumorales. En MAÑOS, M.: *Cirugía de los senos paranasales. Acta ORL Española.* Nº extraordinario. Ed. Garsi. Madrid. p. 18, 1978.

133. SAMUEL, E.: The opaque maxillary antrum. *Br J Radiol*, 26: 465-471, 1953.

134. SATOMURA, KANEKO.: Cit. por SAMSO, J.J.: Exploración hemodinámica funcional del sistema arterial. *Medicina. Tercera serie*, 31: 2024, 1982.

135. SHOPFNER, C., ROSSI, J.: Roentgen evaluation of the paranasal sinuses en children. *AJR*, 118: 176-186, 1973.

136. SIEUR, L., JACOB, O.: Cit. por TESTUT (Nº 146). p.p. 28 y 516-517.

137. SPALLANZANI, L.: Cit. por SAMSO, J.J.: Exploración hemodinámica funcional del sistema arterial. *Medicina. Tercera serie*, 31: 2023, 1982.

138. SPRANGER, H.: Ultraschall-Impuls-Echo Diagnostik. Moglichkeiten und Grenzen der Anwendung fur die Zahn-, Mund- und Kieferheilkunde. *Habilitationschrift*. Berlin, 1970.

139. SPIELBERG, W.: Antroscopy of the maxillary sinus. *Laryngoscope*, 32:441, 1922.

140. STARK, D.D., MOSS, A.A., GAMSU, G., et al.: Magnetic Resonance Imaging of the Neck. Part.1. Normal Anatomy. *Radiology*, 150:447-454, 1984.

141. STARK, D.D., MOSS, A.A., GAMSU, G., et al.: Magnetic Resonance Imaging of the Neck. Part 11. Pathologic Findings. *Radiology*, 150:455-461, 1984.

142. STRANDNESS, D.E., SCHULTZ, R.D., SUMMER, D.S., RUSHMER, R.F.: Ultrasonic flow detection. A useful tecnique in the evaluation of peripheral vascular disease. *Am J Surg*, 113:311-318.

143. SUAT, M., NECMETTIN, A.: The evaluation of ultrasonography in the diagnosis of maxillary sinusitis. *Rev Laryngol Otol Rhinol*, 105:285-289, 1984.

144. TERRIER, J.: *La endoscopie rhinosinusale moderne*. Ed. Inpharzan. Lugano. 1978.

145. TESTUI, L., JACOB, O.: *Anatomia topografica. Tomo 1º*. Octava edicion. Ed. Salvat. Barcelona. p.p. 28-33 y 511-519, 1981.

146. TESTUI, L., LATARJET, A.: *Anatomia humana. Tomo 3º*. Séptima edicion. Ed. Salvat. Barcelona. p.p. 529-581, 1976.

147. TRIGAUX, J.P., BERTRAND, B., REMACLE, M., ROBILLARD, T., FAYS, F.: Usefulness and limitations of sinus echography in the child. *Acta Otorhinolaryngol Belg*, 38: 321-330, 1984.

148. UHARI, M., LANING, P., KOUVALANIEN, K., AKERBLON, H.: Incidence of radiological abnormalitaties in the maxillary sinuses of children. *Duodecim*, 93: 372-377, 1977.

149. UNGER, J.M.: The oral cavity and tongue: magnetic resonance imaging. *Radiology*, 155: 151-153, 1985.

150. UTTENWEILLER, V., FERNHOLZ, H.J., STANGE, Y.: Die Anwendung von Ultrascholl in der Nasennebenhöhlen Diagnostik. *Laryngol Rhinol Otol (Stuttg)*, 59: 773-781, 1980.

151. VAN ALYEA, O.E.: *Nasal sinuses. Segunda edición.* Ed. Williams and Wilkins. Baltimore. p.p. 49 y 103, 1950.

152. VOURINEN, P., KAUPPILLA, A., PULKKINENE, K.: Comparison of results of roentgen examination and puncture irrigation of the maxillary sinuses. *J Laryngol Otol*, 76: 359-363, 1962.

153. WATT BOOLSEN, S., KARLE, A.: The clinical use of radiological examination of the maxillary sinuses. *Clin Otolaryngol*, 2: 41-43, 1977.

154. WEINSTEIN, M.A., LEVINE, H., DUCHESNEAU, P.M., et al.: Diagnosis of juvenile angiofibroma by computed tomography. *Radiology*, 126: 703-705, 1978.

155. WELLS, P.: *Biomedical ultrasonics*. Ed. Academic Press. Londres. 1977.

156. WELLS, P.; *Physical Priciples of Ultrasonic Diagnosis*. Ed. Academic Press. Londres, 1969.

157. WIETHE, E.: Cit. por CHOUARD, C.H.: Chirurgie des vertiges. *Encycl. Méd. Chir., Paris. Oto-rhino-laryngologie*, 20210 A10, 4-1976.

158. WILD, J.J., NEAL, D.: Use of high-frequency ultrasonic waves for detecting changes of texture in living tissues. *Lancet*, 1:655-657, 1951.

159. WILD, J.J., REID, J.M.: Further pilot echographic studies on the histologic structure of tumors of the living intact human Greast. *Am J Pathol*, 28:839-854, 1952.

160. WINCKLER, A., LOMBARD, E.: Cit. por TESTUT, L. (Nº 146). p.28.

161. WOODCOCK, J.P.: *Medical Physics Handbooks 1. Ultrasonics*. Ed. Adam Hilger. Bristol. 1979.

162. YOUNG, I.R., BAILES, D.R., BURL, M., et al.: Initial Clinical Evaluation of a Whole Body Nuclear Magnetic Resonance (NMR) Tomograph. *J Comput Assist Tomogr*, 6:1-18, 1982.

163. ZIMMERMAN, R.A., BILANIUK, L.T., HACKNEY, D.B., GOLBERG, H.I., GROSSMAN, R.I.: Paranasal sinus hemorrage: Evaluation with MR Imaging. *Radiology*, 162:499-503, 1987.

164. ZIZMOR, J., NOYEK, A.M.: Radiologia de la nariz y senos paranasales. En PAPARELLA, M.M. *Otorrinolaringologia. Tomo 1º. Ciencias básicas y disciplinas afines. Segunda edi-*

cion. Ed. Med. Panamericana..Buenos Aires. p.p.1003 y 1004,1982.

165.ZANGE,L.,MOSER,F.: Cit. por FONTANEL, J. P. (Nº 63).p.2

166.ZUCKERKANDL,E.: *Anatomie normale et pathologique des fosses nasales et leurs anexes pneumatiques*. Ed. Masson.Paris,1952.